

# Resonancia magnética mutiparamétrica de próstata. Diagnóstico, estadificación y seguimiento del cáncer de próstata en resonancia de 3T

**Tipo:** Presentación Electrónica Educativa

**Autores:** Sandra Sánchez García, Diego Rubio Solís, Lucía Terán Álvarez, Ana Isabel Barrio Alonso, Juan Sanz Díaz, Rafael Menéndez Del Llano Ortega

## Objetivos Docentes

Describir las técnicas de resonancia magnética (RM) multiparamétrica de 3T disponibles para el diagnóstico y la estadificación de los pacientes con cáncer de próstata. Evaluar su impacto en el seguimiento tras prostatectomía o tratamiento con radioterapia y / o hormonoterapia.

## Revisión del tema

### 1. Introducción. Consideraciones generales

El cáncer de próstata es el tumor maligno más frecuente en hombres, con una prevalencia que aumenta con la edad, de tal manera que hay evidencia de afectación histológica del 70% en pacientes mayores de 80 años.

Al menos el 95% son adenocarcinomas (otras variantes como el escamoso, el sarcoma o el tumor de células transicionales son muy poco frecuentes) y pueden ser multifocales, pudiendo tener distinto grado de diferenciación en cada foco neoplásico.

Como no suelen ser tumores clínicamente expresivos, y cuando lo son suelen tener un alto grado de infiltración local o estar diseminados, para su diagnóstico es fundamental la **exploración física mediante tacto rectal** y los **seguimientos analíticos** mediante los valores de **Antígeno Prostático Específico (PSA)**. No hay consenso en el nivel patológico del PSA total, aunque se consideran sospechosos valores superiores 4 ng/ml. Hay que tener en cuenta que no todos los tumores prostáticos son "PSA positivos", hasta un 10% de los tumores se presentan sin elevación del PSA, y que además, hay entidades benignas que pueden cursar con elevación del PSA como la hiperplasia benigna de próstata (HBP) y la prostatitis.

Es en este contexto donde la **Resonancia Magnética Multiparamétrica** ha adquirido en los últimos años un importante papel, tanto en el diagnóstico en caso de elevación del PSA con biopsias negativas, como en el estadiaje local y a distancia e incluso en la monitorización del tratamiento.

Las opciones terapéuticas del cáncer de próstata dependen del grado tumoral y del estadiaje:

- Prostatectomía
- Tratamientos focales con crioterapia o láser
- Radioterapia
- Bloqueo hormonal
- En ciertas situaciones el manejo puede ser expectante, realizando **vigilancia activa**, en aquellos pacientes con volumen tumoral mínimo y en los casos de bajo grado y bajo riesgo.

## 2. Resonancia Magnética Multiparamétrica, consideraciones iniciales

El estudio de la próstata con Resonancia Magnética incluye imágenes en los tres planos T2 de alta resolución y al menos dos técnicas funcionales entre difusión, estudio dinámico con contraste y espectroscopia.

Además, es de utilidad para el estudio de las estructuras óseas de la cintura pélvica y la detección de hemorragias intraprostáticas una secuencia T1 en al menos un plano y en casos de tumores localmente avanzados una secuencia T1 post-contraste en coronal de todo el abdomen para la detección de adenopatías retroperitoneales y posible afectación a distancia.

Aunque los estudios se pueden adquirir con buenos resultados con equipos de 1,5 Teslas (T), la sensibilidad aumenta utilizando equipos de alto campo 3T.

Se pueden utilizar bobinas de superficie que permiten obtener imágenes de alta resolución para el diagnóstico del cáncer de próstata, en lugar de las bobinas endoanales, que implican molestias en el paciente y pueden ser causantes indirectos de artefactos por movimiento.

Se utiliza contraste intravenoso, Gadolinio con un flujo de 2-4 ml/s mediante bombas de inyección.

En función de si se utilizan 2 o 3 técnicas funcionales la duración del estudio oscila entre los 30 y 45 minutos.

## 3. Nuestro protocolo de estudio

Hemos evaluado 80 pacientes con estudio multimodal del área prostática utilizando RM de 3T sin bobina endorrectal. El protocolo de estudio establecido ha incluido:

- Secuencias T2 hasta de todo el abdomen T2 axial, sagital y coronal
- Secuencias de alta resolución T2 axial, sagital y coronal\_ (T2\_TSE)
- Secuencias potenciadas en t1 (Dixon)
- DWI B50 y B800 RESOLVE, mapas de ADC
- Estudio dinámico multifase tras la administración de contraste intravenoso. Secuencia T1 VIBE 3 D
- Espectroscopia multivoxel

### A) Anatomía de la próstata

La mejor secuencia para el estudio de la anatomía de la próstata es el T2 de alta resolución.

La próstata tiene cuatro zonas definidas ([Fig. 1](#)):

- Zona central
- Zona transicional

- Glándula periférica
- Estroma fibroso anterior.

La zona transicional y la zona central configuran la glándula central en el adulto, siendo la zona transicional el origen de la hipertrofia benigna y recibiendo también los nombres de pseudocápsula o cápsula quirúrgica.

A) La **glándula central** tiene un aspecto heterogéneo debido a la combinación del componente fibroso normal de la próstata, que es hipointenso en T2, y los nódulos adenomatosos de la hipertrofia benigna, que son hiperintensos ([Fig. 2](#) y [Fig. 3](#)).

Esta constitución anatómica de la glándula central dificulta la detección de los tumores. Los tumores tienen una señal hipointesa y pueden pasar desapercibidos dentro de la heterogeneidad de la glándula central. Hay criterios que ayudan a diferenciarlos, entre los que se encuentran la mala definición de los bordes y la infiltración de la pseudocápsula y de la zona periférica ([Fig. 4](#)).

B) La **zona periférica** presenta una señal alta y homogénea en T2, lo que hace que la detección de los tumores en esta zona sea más sencillo ([Fig. 5](#)). Aproximadamente el 75% de los tumores se localizan en la glándula periférica. La dificultad reside en que otras patologías como la prostatitis, la fibrosis, y las alteraciones post-tratamiento también presentan baja señal, aunque no suelen tener morfología nodular ([Fig. 6](#)). En el caso de las prostatitis la imagen típica es una hipointensidad lineal o triangular con base en la periferia ([Fig. 7](#)).

C) El **estroma fibroso anterior** es una banda de tejido fibromuscular que cubre la parte anterolateral de la próstata. Es hipointenso en T2 y tiene baja señal en el mapa de ADC debido a su composición muscular. El estroma fibromuscular anterior varía en su prominencia entre los individuos, es más prominente en individuos jóvenes y disminuye en los casos de HBP. El distintivo del estroma fibromuscular anterior es la situación en línea media, la posición simétrica y la ausencia de captación de contraste ([Fig. 8](#)).

D) El **paquete neurovascular** se localiza en la región posterolateral de la glándula y es importante su evaluación para determinar si existe infiltración en los casos de neoplasia en la zona periférica ([Fig. 9](#)).

## B) Difusión

La secuencia de difusión, basada en la movilidad de las moléculas de agua en los espacios intercelulares, es de gran ayuda e importancia en el diagnóstico de los tumores prostáticos, sobre todo en la glándula central donde puede ser complicado diferenciar una neoplasia de nódulos benignos únicamente con criterios morfológicos.

Se recomienda utilizar secuencias de difusión con dos valores de B, un valor de B bajo (B0-50) y un valor de B alto (B800 - B1000).

Los tumores prostáticos restringen la difusión. Para confirmar que un tumor restringe la difusión es necesario adquirir un mapa de ADC y cuantificar su valor ([Fig. 10](#)). Se describe correlación entre los valores de ADC y el grado de Gleason, de tal manera que a menor valor de ADC mayor grado Gleason.

## C) Estudio dinámico con contraste

El estudio dinámico con contraste permite la valoración de la vascularización de los tumores y, de forma indirecta, la angiogénesis. Se pueden utilizar parámetros cualitativos o cuantitativos.

- Los **parámetros cualitativos** valoran el tipo de perfil de curva, para ello se busca una alta resolución temporal. Se realizan adquisiciones separadas entre sí en no más de 10 segundos durante al menos 4 minutos. Como resultado tenemos aproximadamente 30 adquisiciones en las que se valora la captación del tejido prostático y se puede detectar la elevada angiogénesis de los tumores, que dan un patrón característico: son hipervasculares (realzan de manera precoz respecto al resto del parénquima) y lavan contraste más rápido que la glándula normal (curva de captación tipo III). No todas las neoplasias se comportan así, y sobre todo los tumores ya tratados que varían su curva de captación pudiendo presentar post-tratamiento curvas tipo I (ascenso lento y progresivo) o tipo II (ascenso rápido con una fase de estabilización o meseta) ([Fig. 11](#)).

- Los **parámetros cuantitativos** utilizan modelos farmacocinéticos que permiten cuantificar distintos parámetros que valoran la angiogénesis:  $K_{trans}$  (paso de contraste a través del endotelio desde el compartimento vascular al intersticio),  $K_{ep}$  (vuelta al espacio vascular) y  $V_e$  (fracción del espacio extracelular del tumor). Hacen referencia a la permeabilidad capilar de los tejidos, que suele estar aumentada en los tumores. No tiene aplicación en la escala PI-RADS, pero se utiliza como marcador en el seguimiento durante el tratamiento. Una disminución del valor  $K_{Trans}$  durante el tratamiento indica una buena respuesta, en cambio la elevación del mismo suele indicar una mala respuesta o recaída.

#### D) Espectroscopia

La secuencia de espectroscopia aporta información metabólica de los tejidos, permitiendo cuantificar una serie de moléculas y caracterizarlos. Es una secuencia compleja, larga (15 minutos) y muy sensible a los artefactos.

Los principales metabolitos que detecta son la colina y el citrato, y en menor medida la creatinina. Es la colina el metabolito esencial, indica la presencia de un tejido maligno. Su elevación acompañada de valores bajos de citrato es un criterio de alta sospecha de malignidad ([Fig. 12](#)).

Existen además unos índices que también nos ayudan. El más relevante es el creatinina + colina / citrato. Valores > 8 son de muy alta sospecha de malignidad.

### 4. Clasificación PI-RADS

La clasificación PI-RADS pretende estandarizar los informes de RM para mejorar la comunicación de los hallazgos radiológicos. Clasifica las lesiones prostáticas según su riesgo de malignidad en función de los hallazgos por Resonancia Magnética. Para su utilización es necesario haber realizado el estudio morfológico con T2 y al menos dos técnicas funcionales: se utiliza la clasificación que incluye T2, difusión y estudio dinámico, aunque actualmente ya se añaden los hallazgos por espectroscopia.

#### A) Clasificación PI-RADS de la secuencia T2: glándula periférica ([Fig. 13](#))

1. Zona periférica normal e hiperintensa en T2
2. Lesión focal discretamente hipointensa y mal definida
3. Cambios no incluidos en otras categorías
4. Lesión focal muy hipointensa, bien delimitada, sin extensión extracapsular
5. Masa hipointensa que sobrepasa la capsula

#### B) Clasificación PI-RADS de la secuencia T2: glándula central ([Fig. 14](#))

1. Zona central con estroma e hiperplasia glandular sin lesiones nodulares hipointensas
2. Lesión nodular hipointensa con borde bien delimitado
3. Cambios no incluidos en otras categorías
4. Lesión nodular hipointensa con márgenes mal definidos sin evidencia de afectación de la cápsula anterior
5. Masa hipointensa con extensión a la cápsula anterior, infiltrante y/o con invasión de estructuras adyacentes

#### C) Clasificación PI-RADS de la secuencia DWI y ADC ([Fig. 15](#))

1. DWI: no aumento de la señal. ADC: no disminución de su valor
2. DWI: aumento de la señal difusa con valores bajos de ADC. Sin lesión focal
3. DWI: aumento de la señal unilateral. ADC: valores difusos bajos sin lesión focal
4. Lesión focal sin alteración de la señal y con valores bajos de ADC
5. Lesión focal con aumento de la señal en DWI y valores bajos de ADC

#### D) Clasificación PI-RADS del estudio dinámico ([Fig. 16](#))

1. Curva tipo I
2. Curva tipo II
3. Curva tipo III

#### E) Clasificación PI-RADS del estudio dinámico: hallazgos adicionales para las curvas tipo I y II ([Fig. 16](#))

1. Perfusión simétrica sin lesión focal (+0 puntos)
2. Perfusión asimétrica sin lesión focal (+1 punto)
3. Localización atípica (+ 2 puntos)
4. Perfusión asimétrica con lesión focal (+ 2 puntos)

#### F) Clasificación PI-RADS de la espectroscopia ([Fig. 17](#))

1. Valores de colina significativamente más bajos que el citrato
2. Colina elevada pero con valores más bajos que el citrato
3. Colina aproximadamente del mismo nivel que el citrato
4. Colina más elevada que el citrato
5. Colina significativamente más elevada que el citrato

La clasificación PI-RADS divide la próstata en 27 secciones siguiendo un esquema que permite ubicar las lesiones de forma anatómica ([Fig. 18](#)). Cada zona anatómica viene definida por un número y dos letras: el número depende de la ubicación en el eje craneocaudal (base/porción media/ápex) y si es externo o interno, la primera letra depende del eje anteroposterior (anterior (A) /posterior (P)) y la segunda letra por la lateralidad (derecho (R)/ izquierdo (L)). De este modo, se estandariza el informe radiológico dando una puntuación en función de:

- Morfología (T2): 1-5 puntos
- Difusión: 1-5 puntos
- Contraste: 1-5 puntos
- Espectroscopia: 1-5 puntos

Las lesiones tendrán mayor o menor grado de malignidad en función de su valor PI-RADS ([Fig. 19](#)).

## 5. Indicaciones de la RM multiparamétrica de próstata

Hay tres tipos de indicaciones de la RM prostática:

- A) Estadiaje
- B) Monitorización terapéutica
- C) Diagnóstico

### A) Estadiaje

Es muy importante una correcta estadificación para determinar el valor pronóstico y las opciones de tratamiento. La RM multiparamétrica permite detectar la ausencia de enfermedad y guiar hacia un seguimiento activo, confirmar el estadiaje, focalizar el tratamiento, y detectar enfermedad extracapsular y/o metástasis.

- T1: tumor no palpable / no visible por imagen
- T2: Tumor confinado a la próstata
  - T2a: mitad de un lóbulo o menos ([Fig. 20](#))

- T2b: afecta a más de la mitad de un lóbulo pero no a ambos ([Fig. 21](#))
- T2c: afecta a ambos lóbulos ([Fig. 22](#))
- T3: Tumor que se extiende a través de la cápsula
  - T3a: extensión tumoral extracapsular ([Fig. 23](#))
  - T3b: invasión de las vesículas seminales ([Fig. 24](#))
- T4: invasión de órganos adyacente (vejiga, recto) y/o metástasis a distancia ([Fig. 25](#))

El cáncer detectado sin extensión extraglandular se considera estadio T2 y cuando se extiende por fuera de la capsula es un estadio T3, de este modo hay una serie de hallazgos utilizados en la RM para considerar que el tumor prostático tiene extensión extracapsular ([Fig. 26](#)) :

- Protrusión focal irregular espiculada de la capsula con pérdida de la hiposeñal normal de la capsula
- Obliteración del ángulo rectoprostático
- Asimetría y afectación del plexo neurovascular
- Extensión del tumor a las vesículas seminales

Además, gracias a las secuencias que incluyen el todo el abdomen (T2 haste y secuencias potenciadas en T1 (Dixon)) se pueden detectar hallazgos adicionales en el estudio local de un paciente con sospecha neoplasia de próstata ([Fig. 27](#)).

## B) Monitorización terapéutica

Como ya se mencionó anteriormente, se puede realizar un seguimiento de la respuesta al tratamiento con los hallazgos de la Resonancia Magnética:

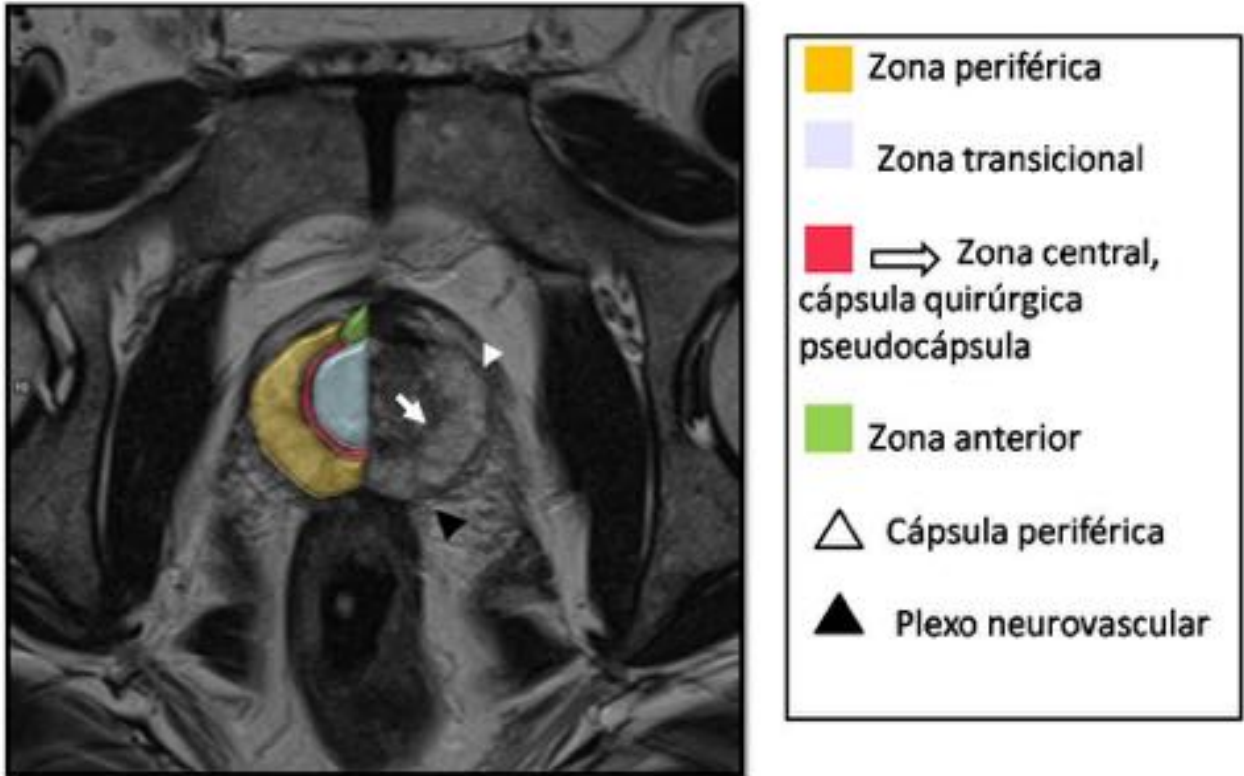
- Morfológicamente la glándula tratada con radioterapia u hormonoterapia suele presentar atrofia y una señal menor, lo que dificulta la valoración de lesiones tumorales en las secuencias morfológicas ([Fig. 28](#) y [Fig. 29](#)).
- En el estudio dinámico los tumores en tratamiento suelen alterar su curva de captación. Los tumores tratados tienen menor angiogénesis y por lo tanto sus curvas tienden a ser tipo I ([Fig. 30](#)). El valor  $K_{trans}$  puede ser un marcador válido en el seguimiento. Una disminución de su valor indicaría buena respuesta, en cambio, la elevación suele indicar una mala respuesta o recaída.
- Difusión: También se ha descrito que los tumores que presentan buena respuesta aumentan sus valores de ADC durante el tratamiento.
- En los casos de prostatectomía radical la RM permite realizar el seguimiento postquirúrgico de estos pacientes, al poder detectar recurrencias en el lecho quirúrgico ([Fig. 31](#) y [Fig. 32](#)).

## C) Diagnóstico

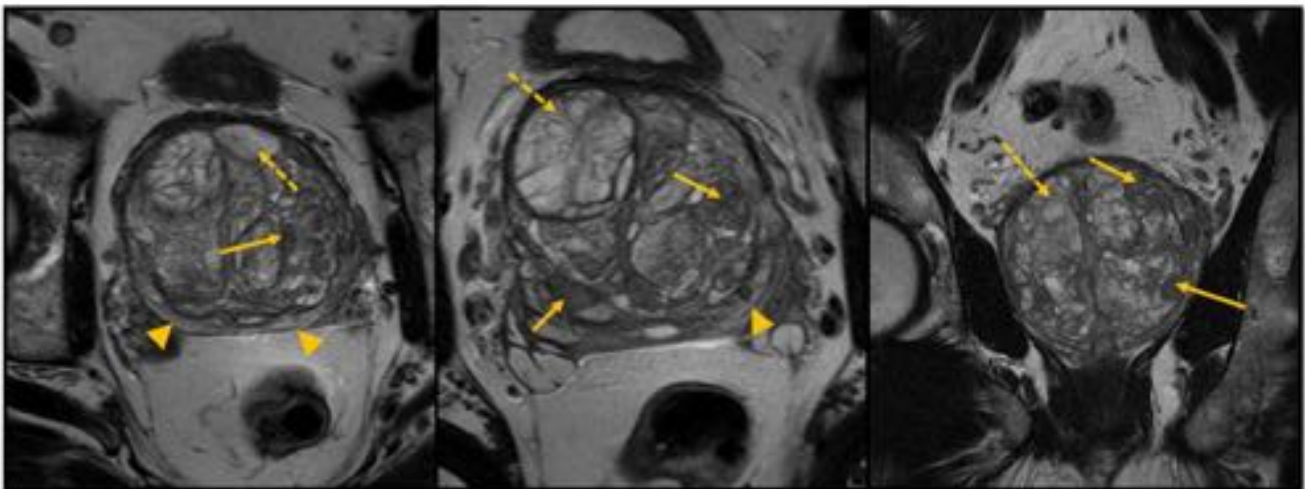
La RM multiparamétrica juega un papel clave en el manejo de aquellos pacientes con PSA elevado y biopsias prostáticas previas negativas, en los que la alteración analítica puede ser de origen no neoplásico (HBP, prostatitis), por una neoformación en localización atípica o poco accesible a la biopsia transrectal (zona central, segmentos anteriores), o por una neoformación no focal de bajo grado de letalidad.

La utilidad recae en el elevado poder predictivo negativo ya que la RM puede evitar continuar haciendo biopsias o identificar el tumor permitiendo una biopsia dirigida mediante diversos métodos (cognitiva, programas de fusión, biopsia en la resonancia magnética) ([Fig. 33](#)). **Imágenes en esta sección:**

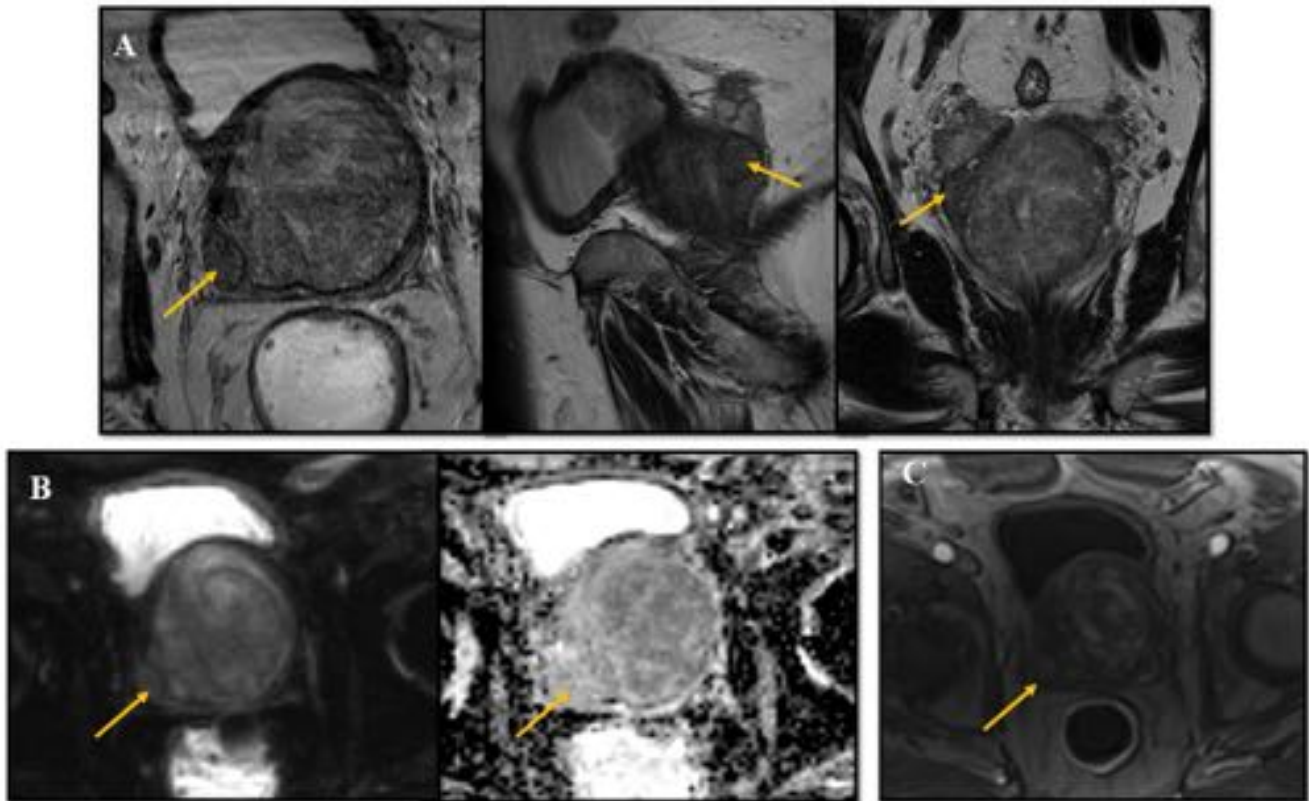




**Fig. 1:** Esquema anatómico axial de la próstata del adulto con correlación con imagen axial de secuencia potenciada en T2.

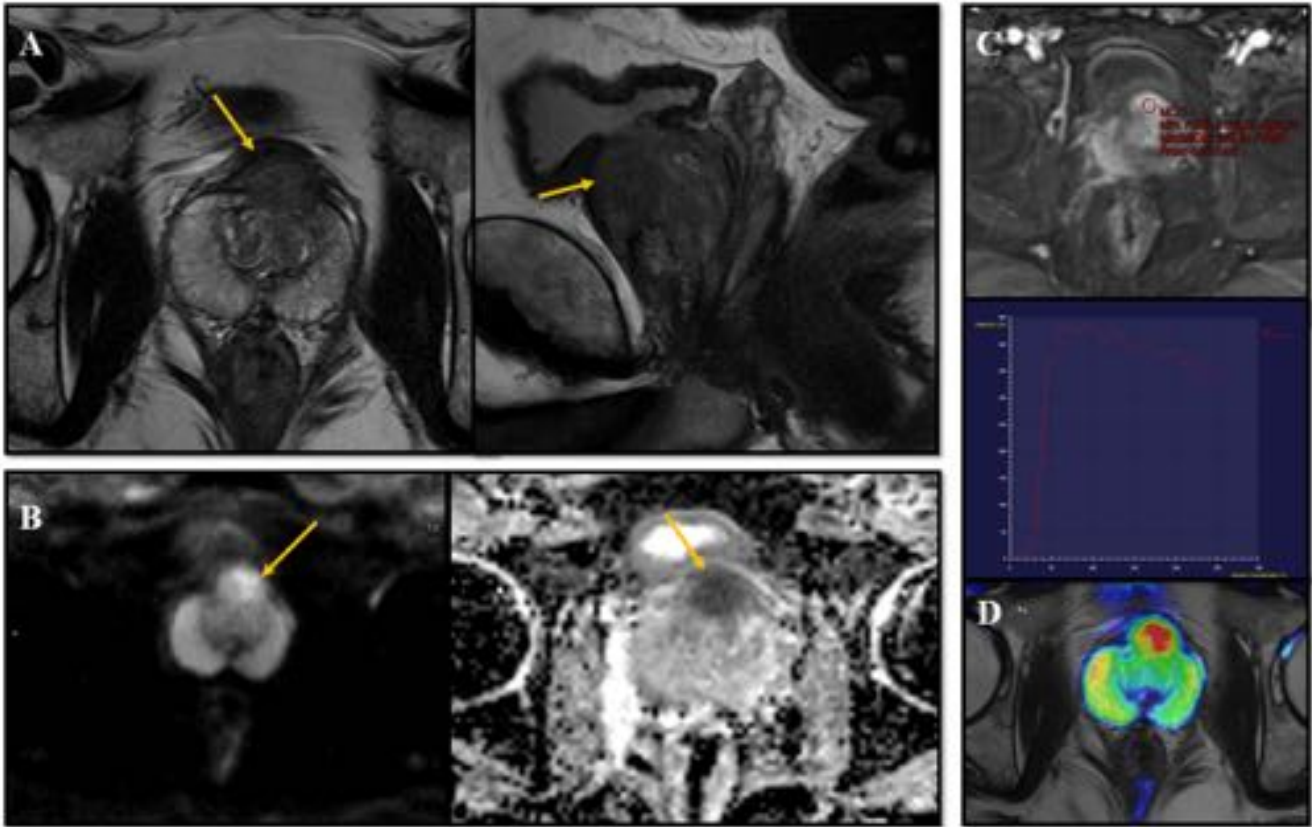


**Fig. 2:** Hipertrofia benigna de próstata. Imágenes T2 axial y coronal en las que se aprecia un aumento y heterogeneidad del lóbulo medio, con áreas de estroma fibroso hipointenso (flechas) y nódulos adenomatoideos hiperintensos (flechas discontinuas). La zona periférica (cabezas de flecha) se encuentra comprimida por la hipertrofia de la zona central.

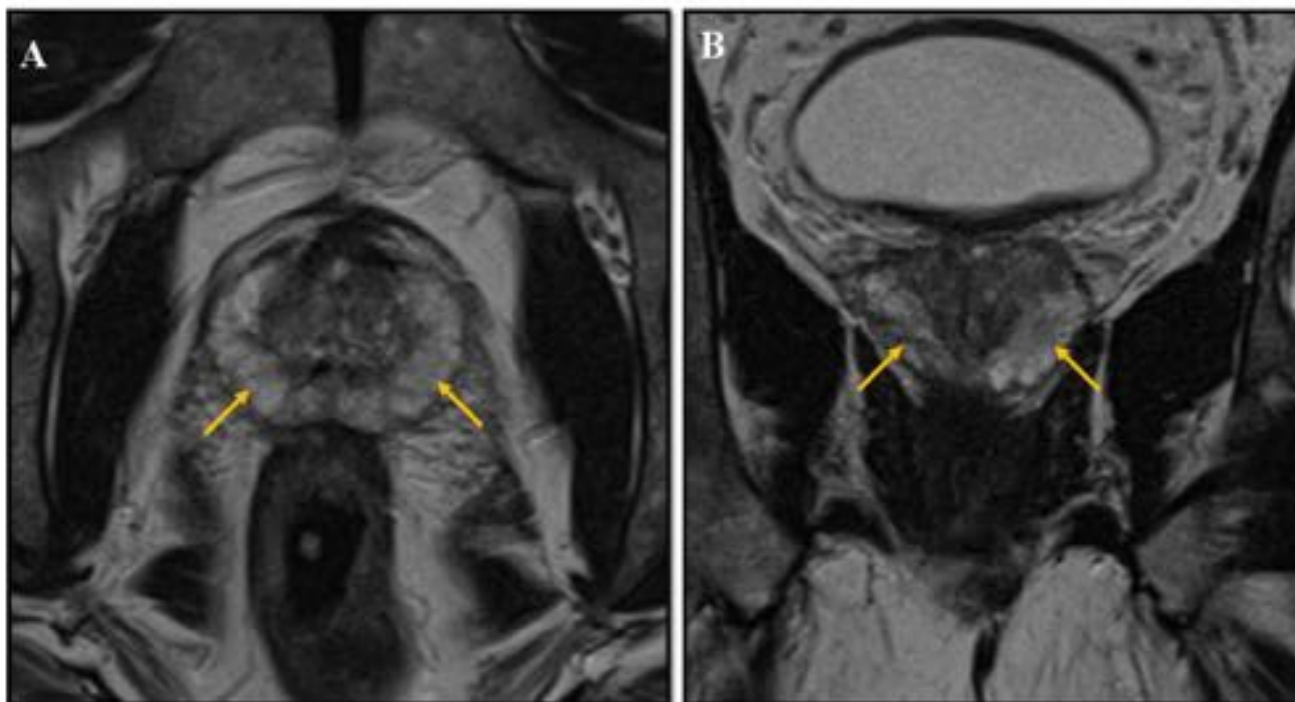


**Fig. 3:** Hipertrofia benigna de próstata. A) Estudio morfológico en T2 de alta resolución. Aumento del tamaño de la glándula central, identificando en la región derecha un nódulo fibroso hipointenso (flecha) que deforma el contorno glándular. B) No presenta restricción de la difusión, ni realce tras la administración de contraste (C).

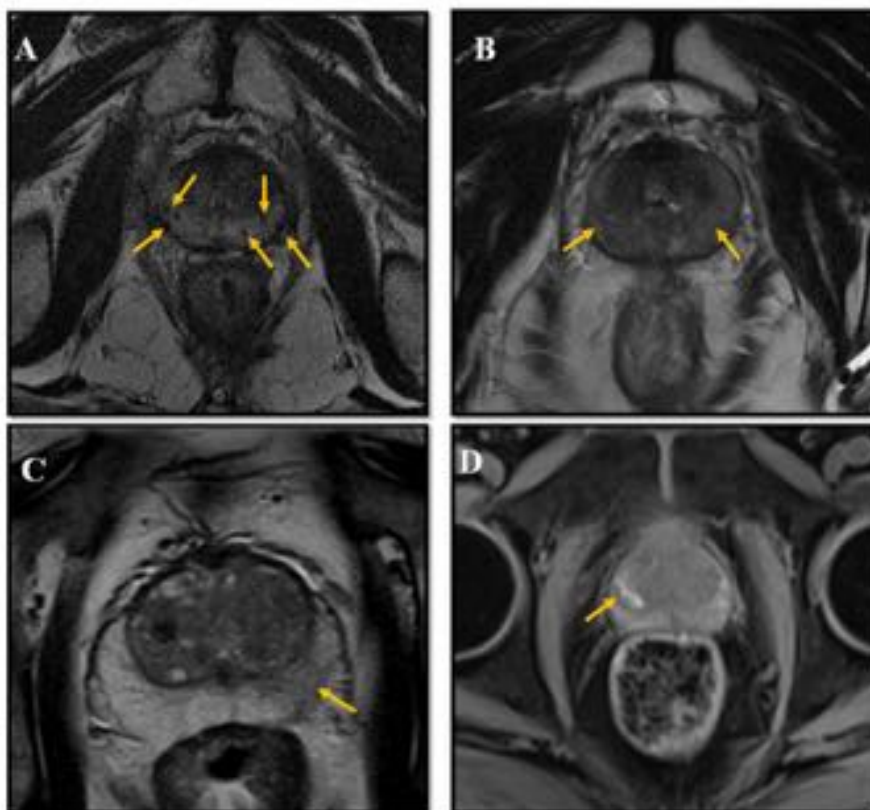




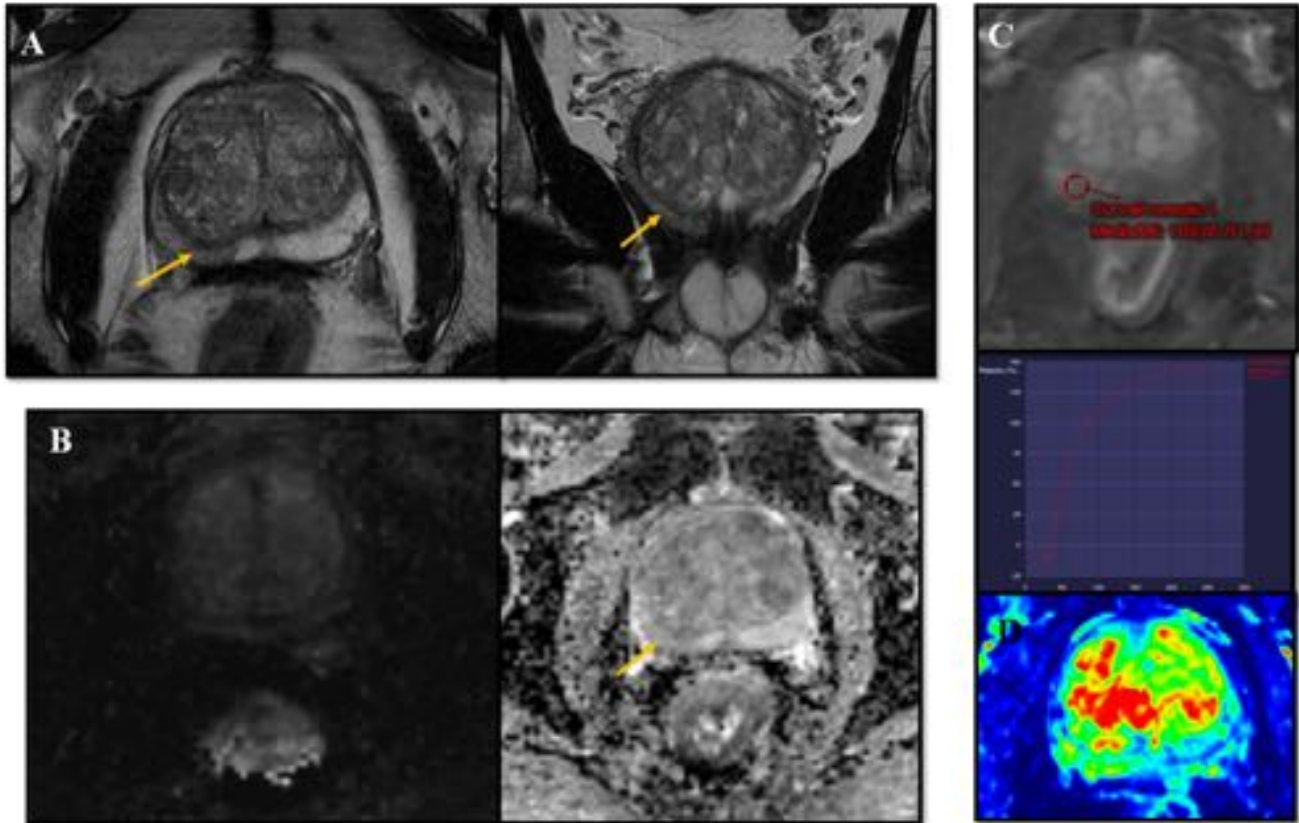
**Fig. 4:** Neoplasia prostática en la glándula central. Paciente de 63 años con elevación del PSA y biopsias negativas. A) Estudio morfológico T2 de alta resolución axial y sagital, en el que se observa una lesión hipointensa (flecha) que deforma el contorno capsular anterior. B) La lesión restringe la difusión, siendo hiperintensa en la difusión e hipointensa en el ADC. C) Presenta marcado realce con curva de captación tipo III. D) Fusión DWI - T2.



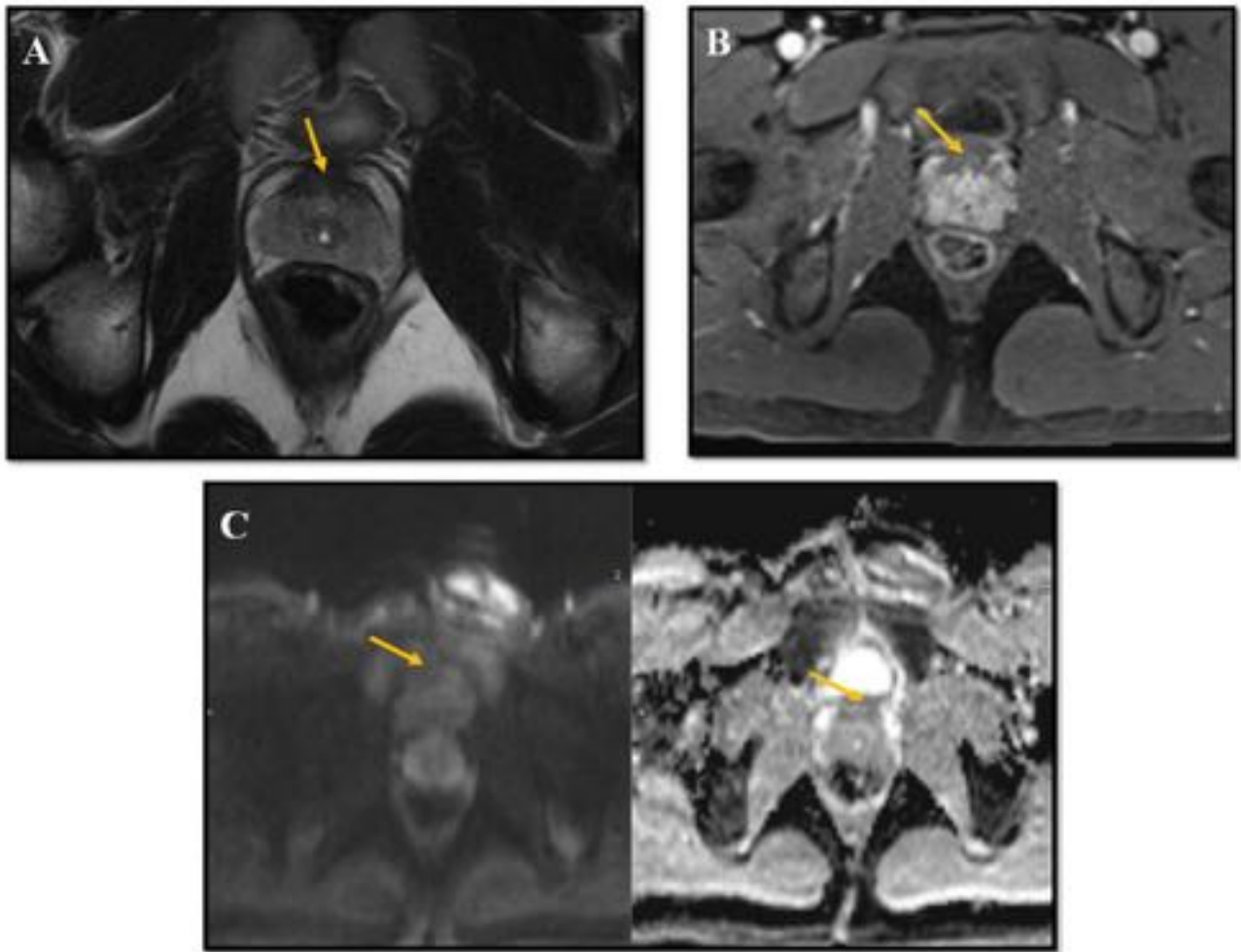
**Fig. 5:** Glándula periférica. Imágenes axial (A) y sagital (B) potenciadas en T2 de alta resolución. Hiperintensidad habitual de la glándula periférica (flechas), lo que facilita la detección de las lesiones neoplásicas.



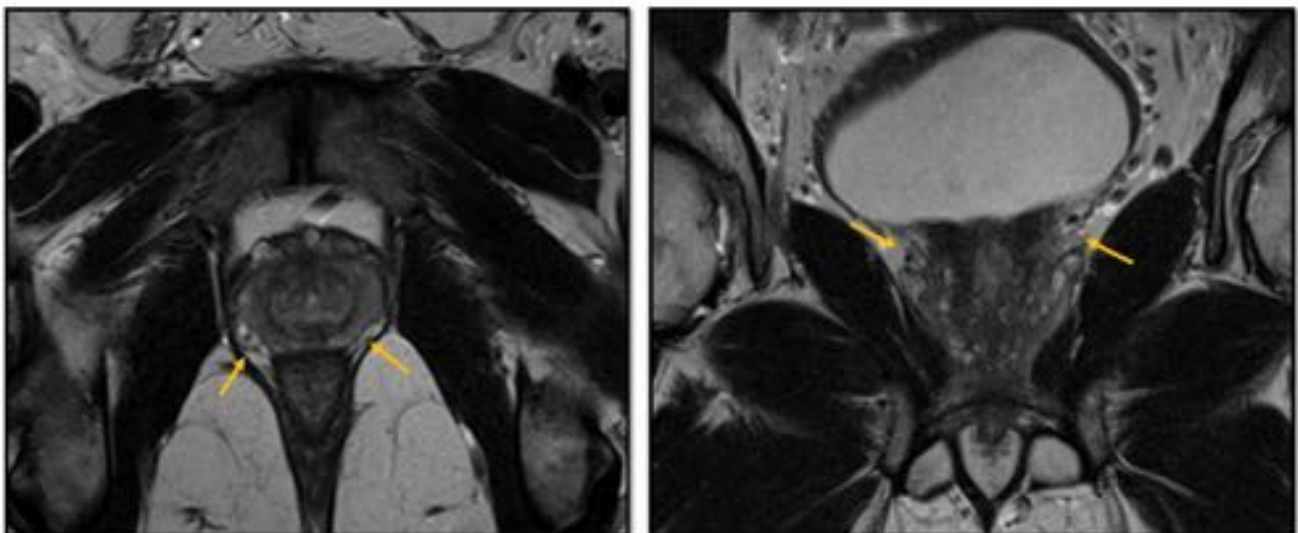
**Fig. 6:** Cambios en la glándula periférica que dificultan la detección de neoformaciones. A y B) Hipointensidad difusa de la glándula periférica secundaria a radioterapia. En la imagen A se visualizan las semillas de braquiterapia (flechas). C) Prostatitis. Área focal hipointensa y lineal en la zona periférica izquierda. D) Restos hemáticos por biopsia previa. T1 con supresión grasa. Hiperintensidad en la zona periférica derecha (flecha).



**Fig. 7:** Prostatitis. A) Estudio morfológico T2 axial y coronal. Lesión hipointensa a nivel medio de la zona periférica derecha que no deforma el contorno capsular. B) No presenta clara restricción de la difusión aunque hay mínima hipointensidad en el mapa de ADC (flecha). C) Tampoco tiene alteración en el patrón de captación, con curva tipo I. D) Mapa de perfusión sin áreas hiperperfundidas que sugieran malignidad.

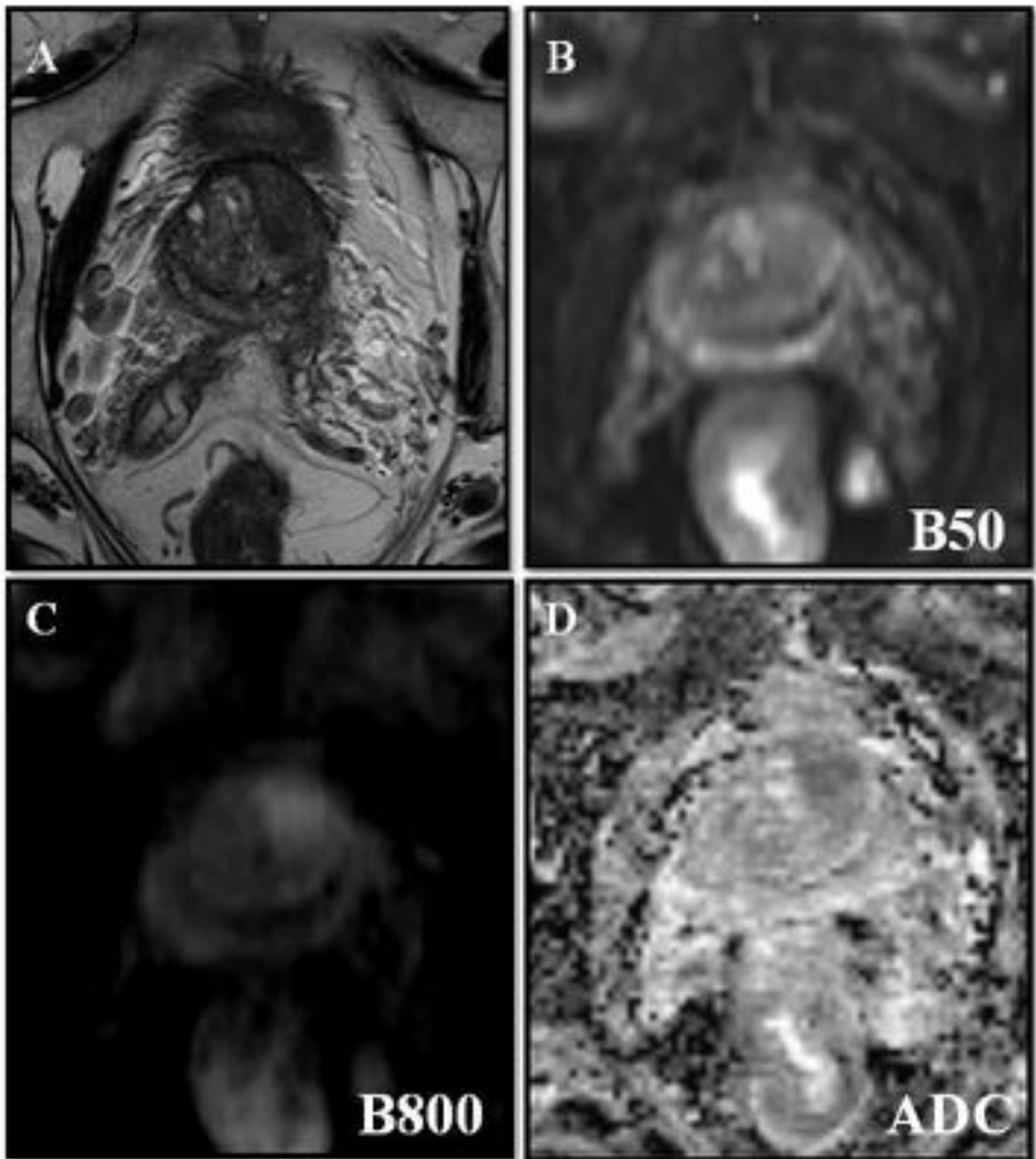


**Fig. 8:** Estroma fibroso anterior. A) En la región anterior se observa una estructura hipointensa (flecha) que corresponde con el estroma fibroso anterior. B) No realza tras la administración de contraste intravenoso y no restringe la difusión (C).

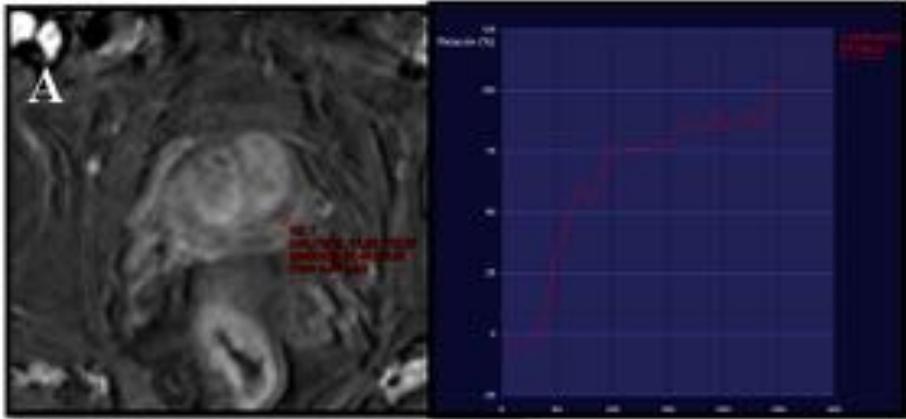




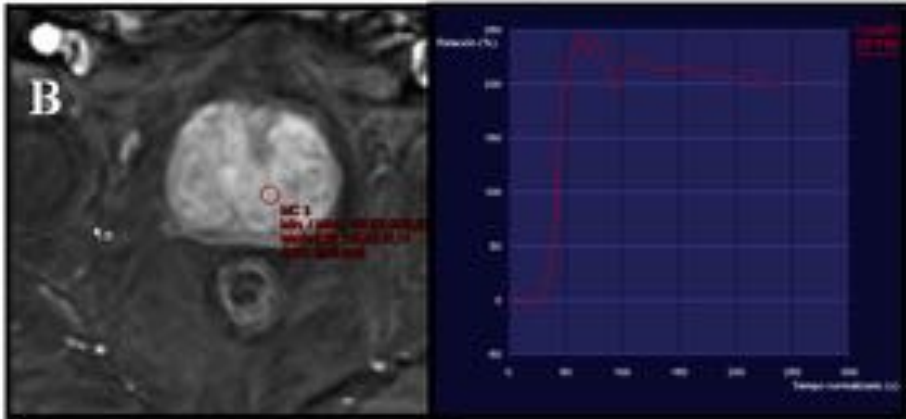
**Fig. 9:** Plexo neurovascular. Imágenes axial y coronal T2. Plexo neurovascular (flechas) en la región pósterolateral de la glándula.



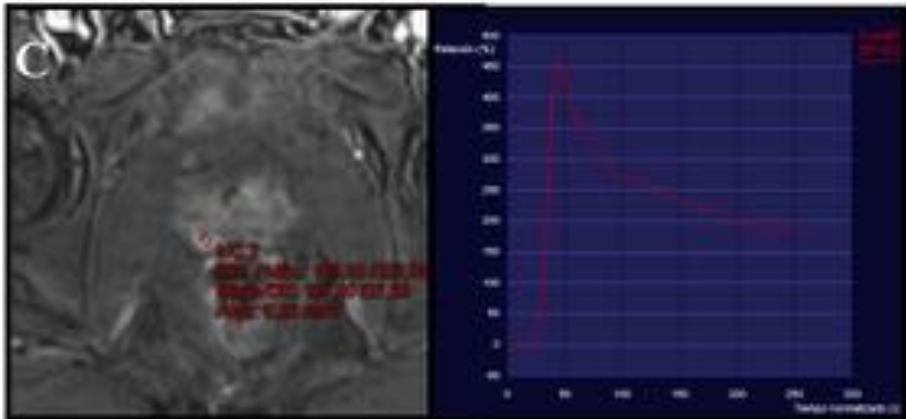
**Fig. 10:** Estudio de difusión. A) Imagen T2 axial en la que se observa una lesión hipointensa en la porción izquierda de la glándula central. B-D) Hiperintensidad en la difusión, que aumenta a mayor valor de B, con hipointensidad en el mapa de ADC (D).



Curva tipo I



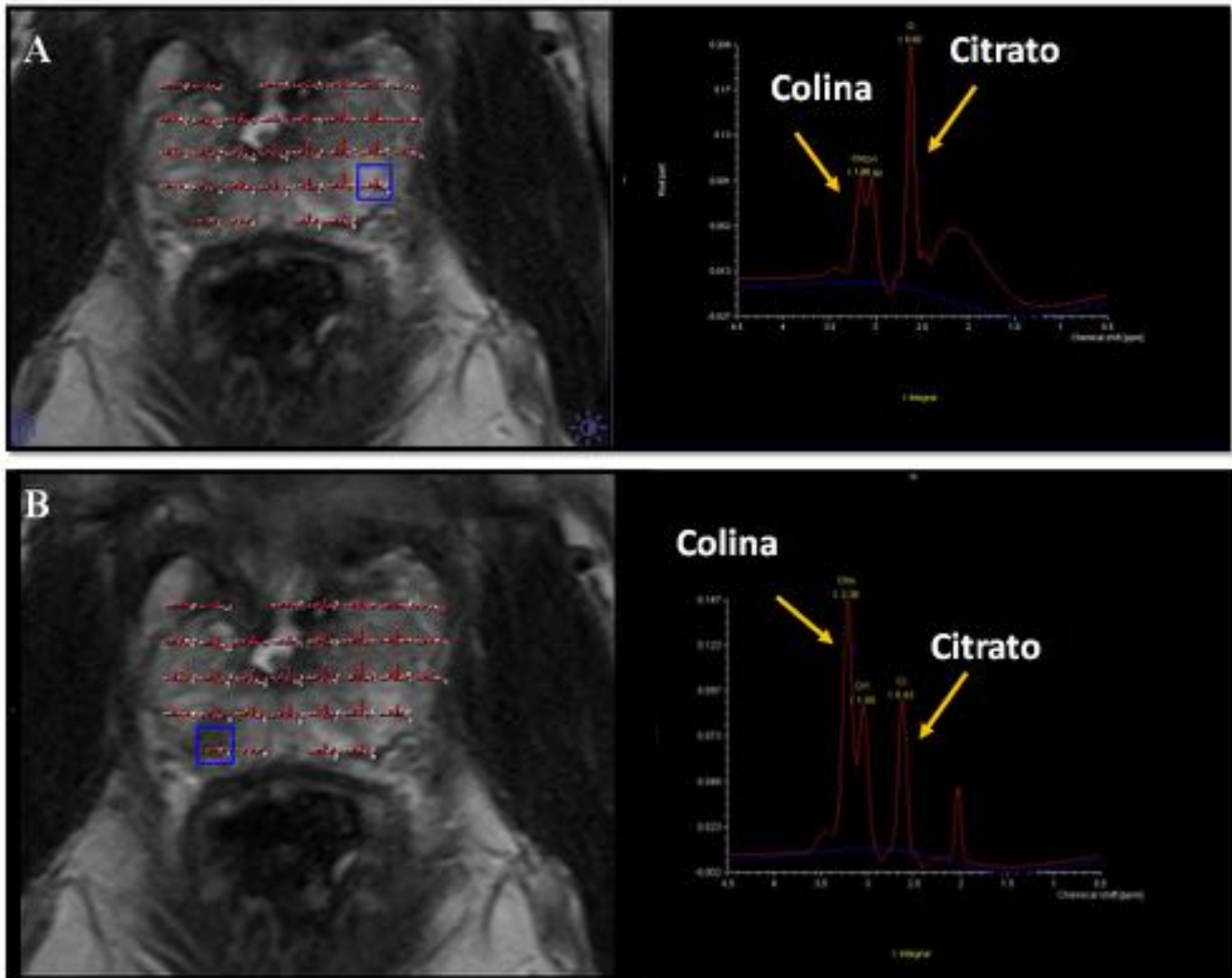
Curva tipo II



Curva tipo III

Fig. 11: Tipos de curvas de realce.





**Fig. 12:** Espectroscopia. A) Espectroscopia normal. Tejido prostático sin alteraciones, presenta disminución de Colina y aumento del Citrato. B) Espectroscopia patológica, hay un aumento del pico de Colina, superior al valor del Citrato, hallazgos muy sugestivo de malignidad.

A) Clasificación PI-RADS de la secuencia T2: glándula periférica

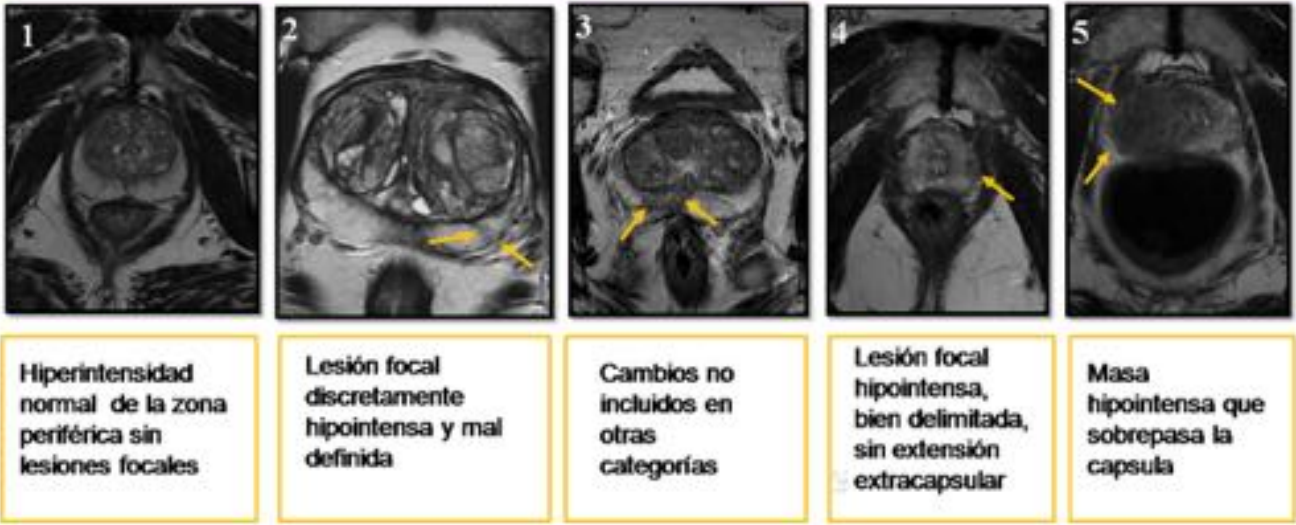


Fig. 13: Clasificación PI-RADS de la secuencia T2: glándula periférica.

B) Clasificación PI-RADS de la secuencia T2: glándula central

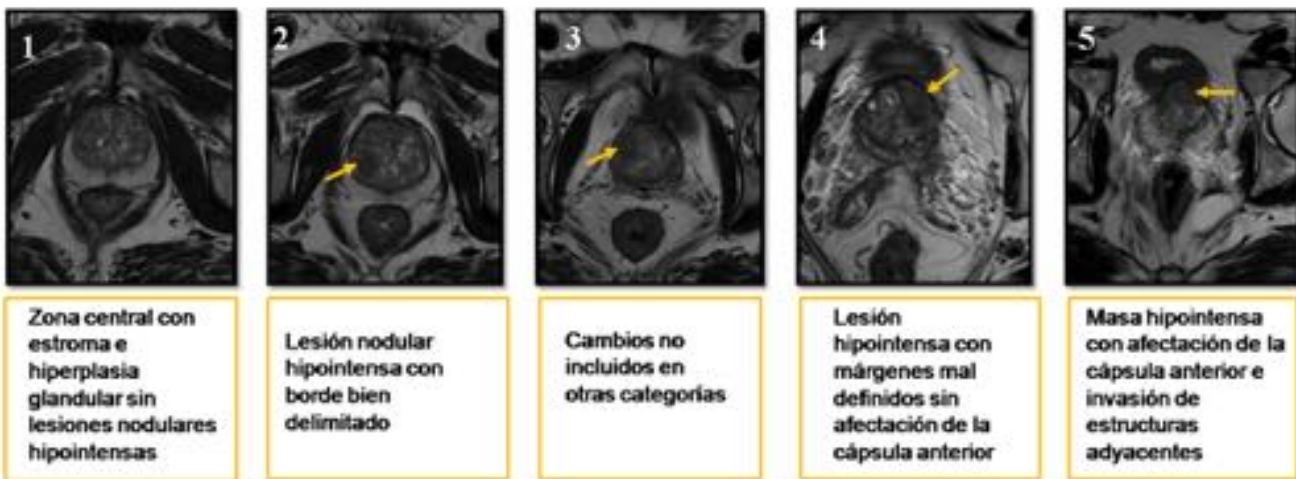


Fig. 14: Clasificación PI-RADS de la secuencia T2: glándula central.

### C) Clasificación PI-RADS de la secuencia DWI y ADC

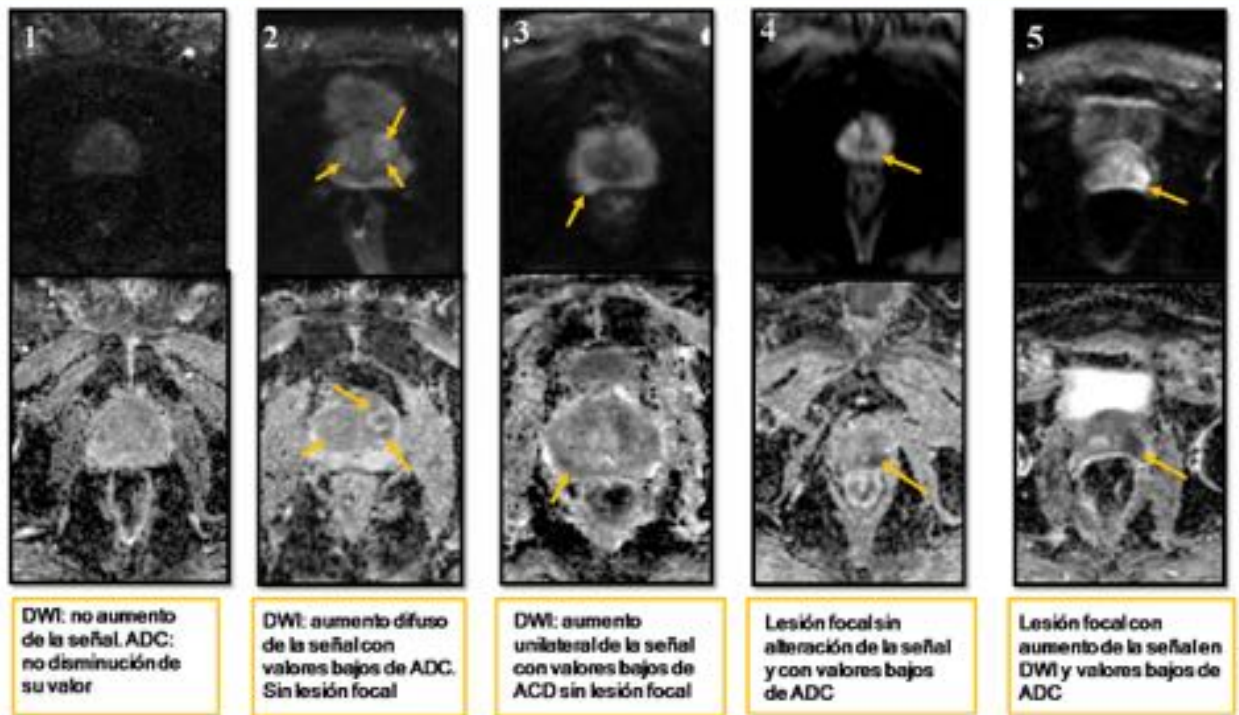



Fig. 15: Clasificación PI-RADS de la secuencia DWI y ADC.

#### D) Clasificación PI-RADS del estudio dinámico



#### E) Clasificación PI-RADS del estudio dinámico: puntos adicionales para las curvas II y III

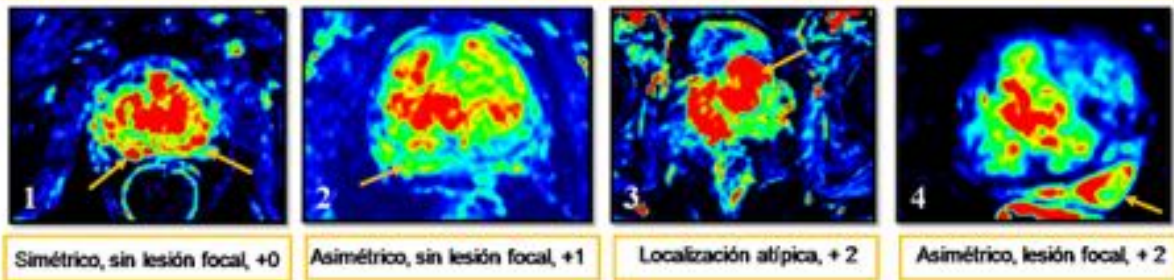
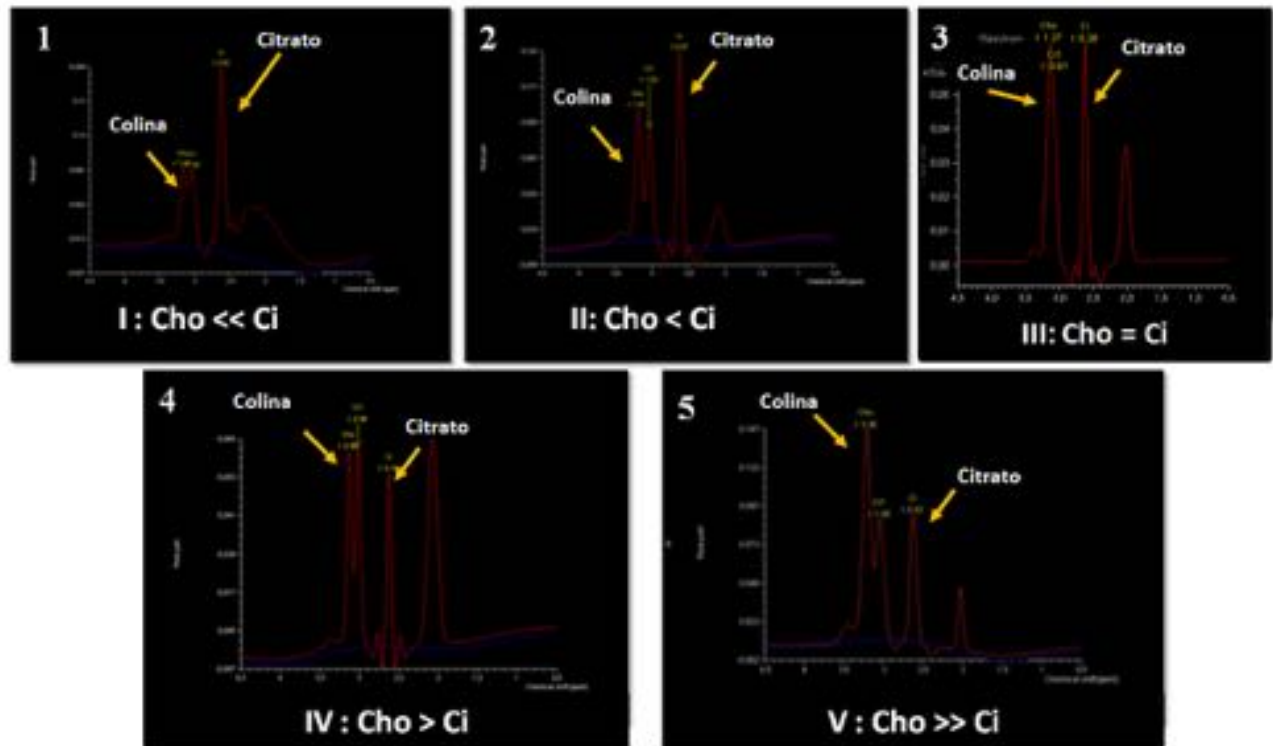


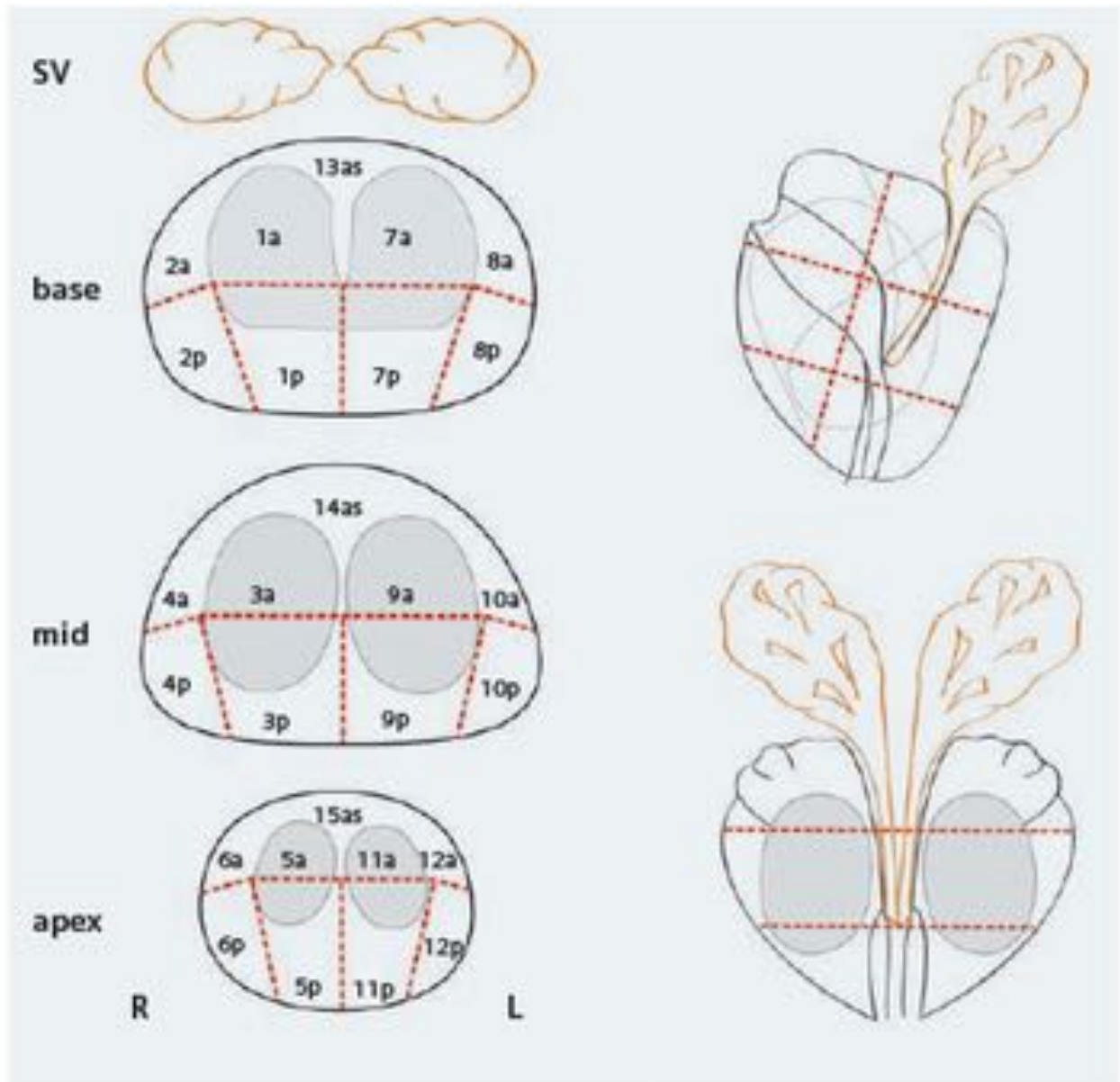
Fig. 16: Clasificación PI-RADS del estudio dinámico.

## F) Clasificación PI-RADS de la espectroscopia



**Fig. 17:** Clasificación PI-RADS de la espectroscopia.



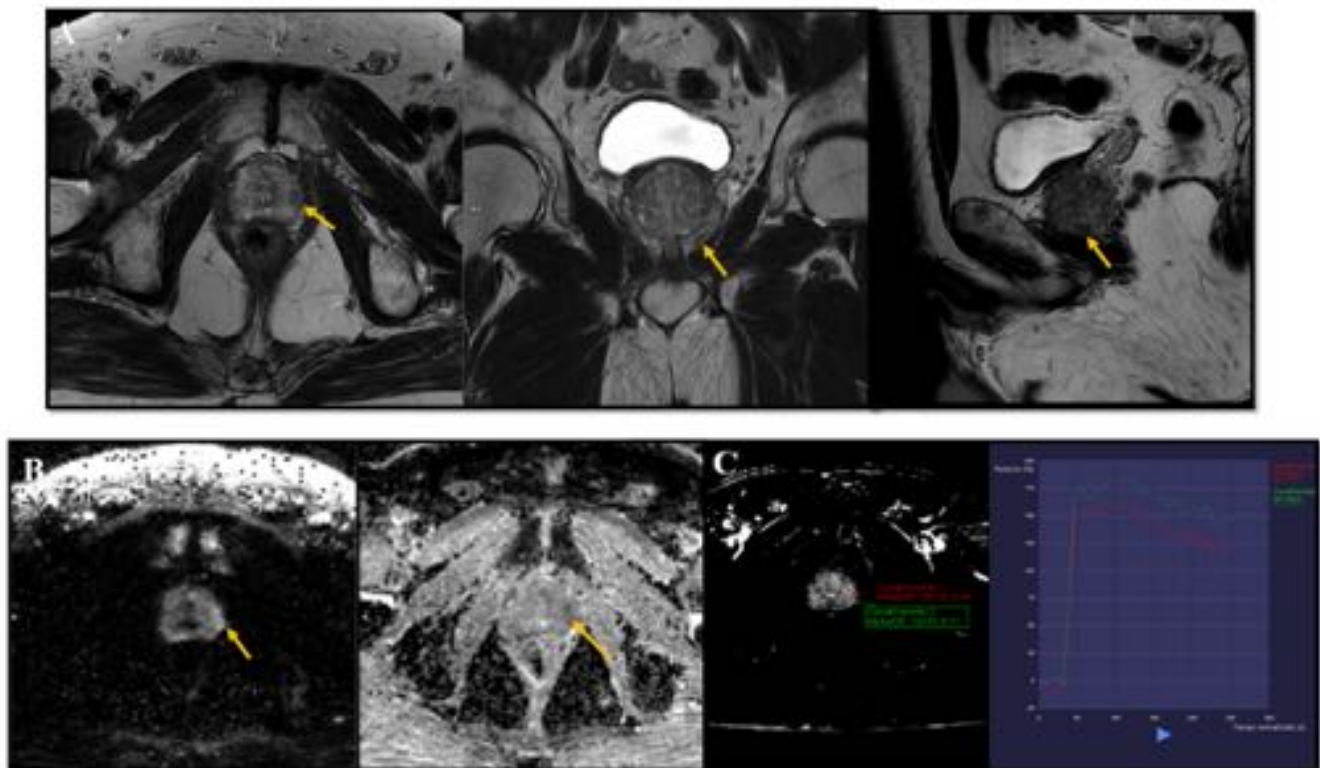


**Fig. 18:** Esquema para describir la ubicación de las lesiones prostáticas de forma anatómica. Cada zona anatómica viene definida por un número y dos letras; el número depende de la ubicación en el eje craneocaudal (base/porción media/ápex) y si es externo o interno, la primera letra depende del eje anteroposterior (anterior (A) /posterior (P)) y la segunda letra por la lateralidad (derecho (R)/ izquierdo (L)).

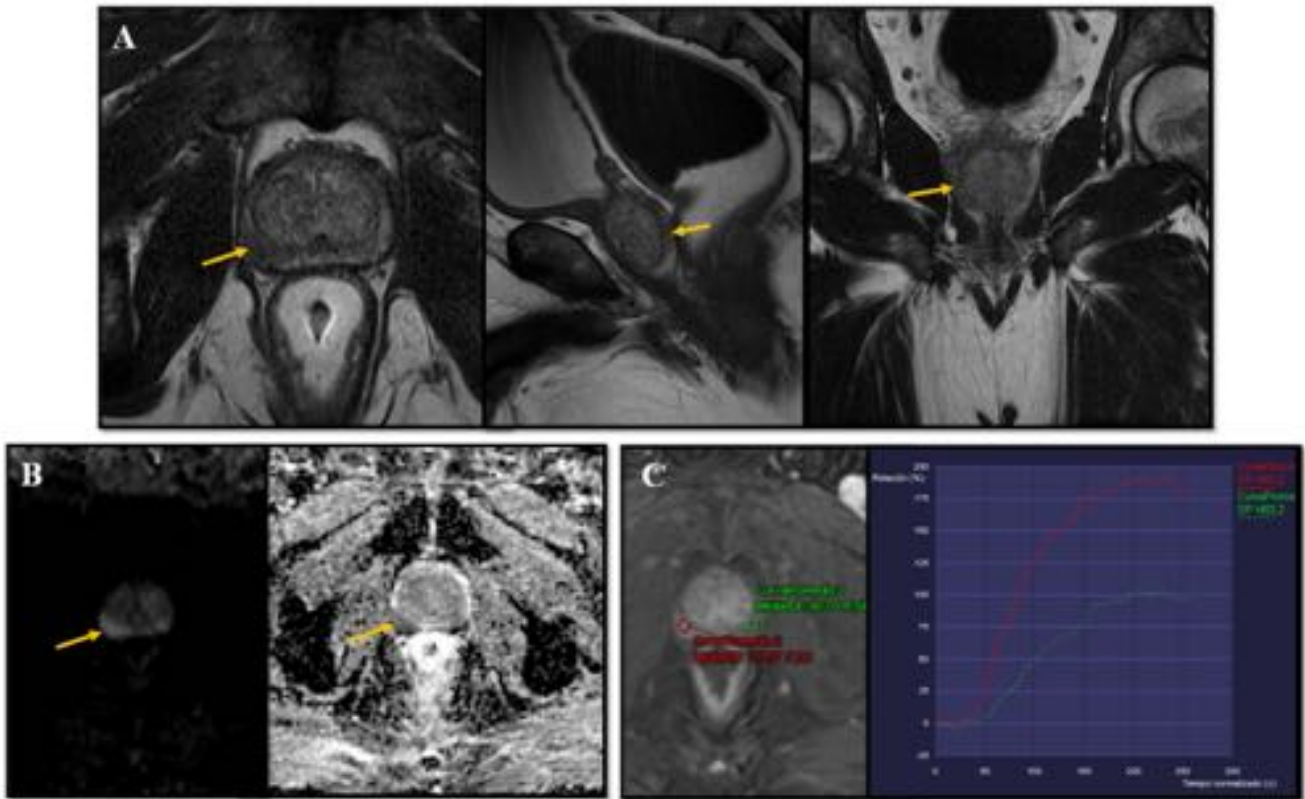


PIRADS	Definición	Puntuación total en T2, DWI, DCE	Puntuación total en T2, DWI, DCE, Espectro
1	Benigno	3-4	4-5
2	Probablemente benigno	5-6	6-8
3	Indeterminado	7-9	9-12
4	Probablemente maligno	10-12	13-16
5	Maligno	13-15	17-20

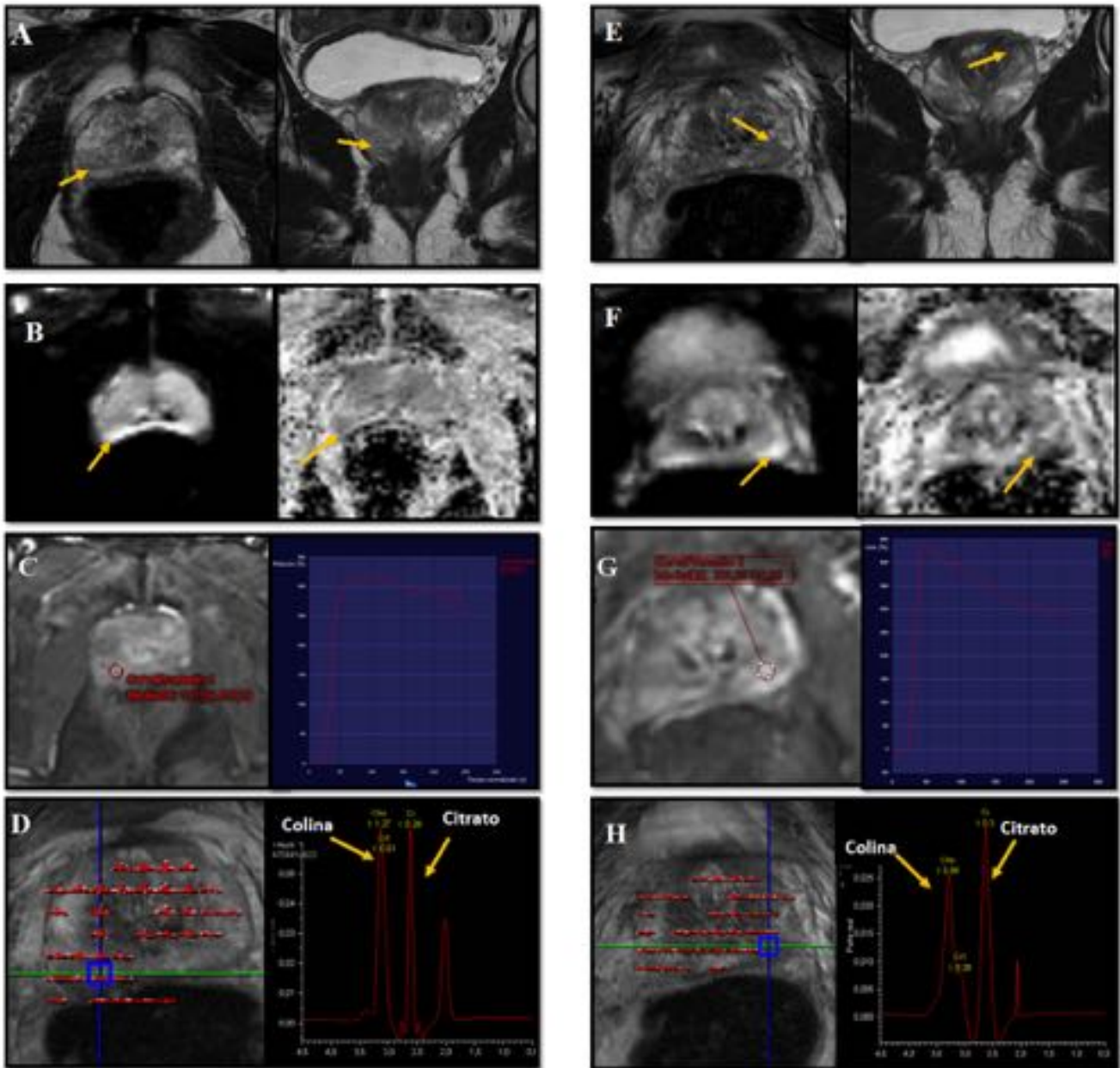
**Fig. 19:** Grado de malignidad de las lesiones prostáticas en función de su valor PI-RADS.



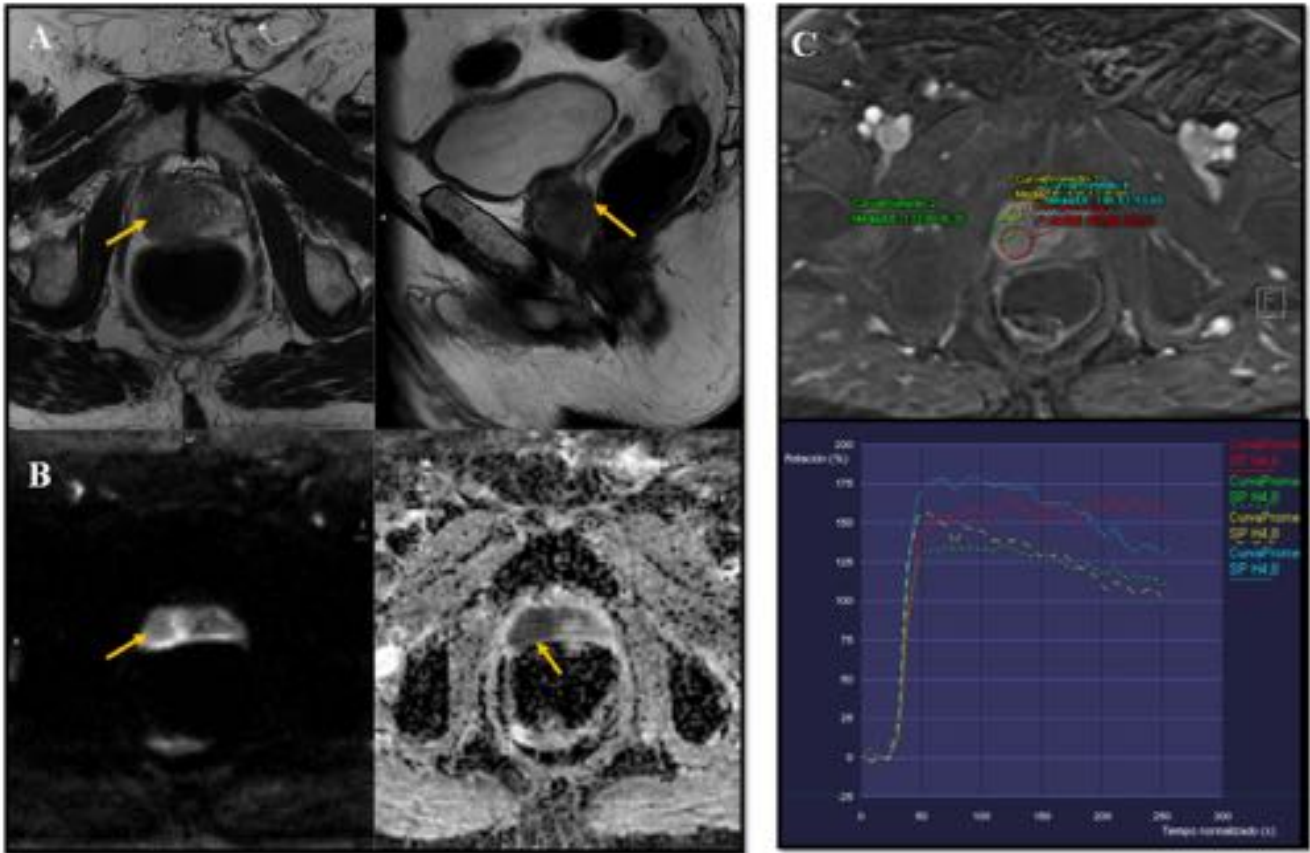
**Fig. 20:** T2a. Varón de 68 años con elevación del PSA. A) Estudio morfológico T2 axial , coronal y sagital, en el que se aprecia una lesión hipodensa en el ápex izquierdo en situación periférica (segmento 12 P). B) La lesión restringe la difusión y presenta realce de contraste con curvas de captación tipo III (C).



**Fig. 21:** T2b. Varón de 62 años con elevación del PSA y a tratamiento con bloqueo hormonal. A) Estudio morfológico T2. Nódulo hipointenso que afecta a la zona periférica derecha a nivel basal medio (flechas). B) Presenta restricción de la difusión. C) Tiene captación de contraste asimétrica respecto al lado contralateral aunque con curvas de ascenso progresivo (tipo I). Su patrón de perfusión se justifica por el tratamiento hormonal. Se realizó prostatectomía confirmando una tumoración derecha.

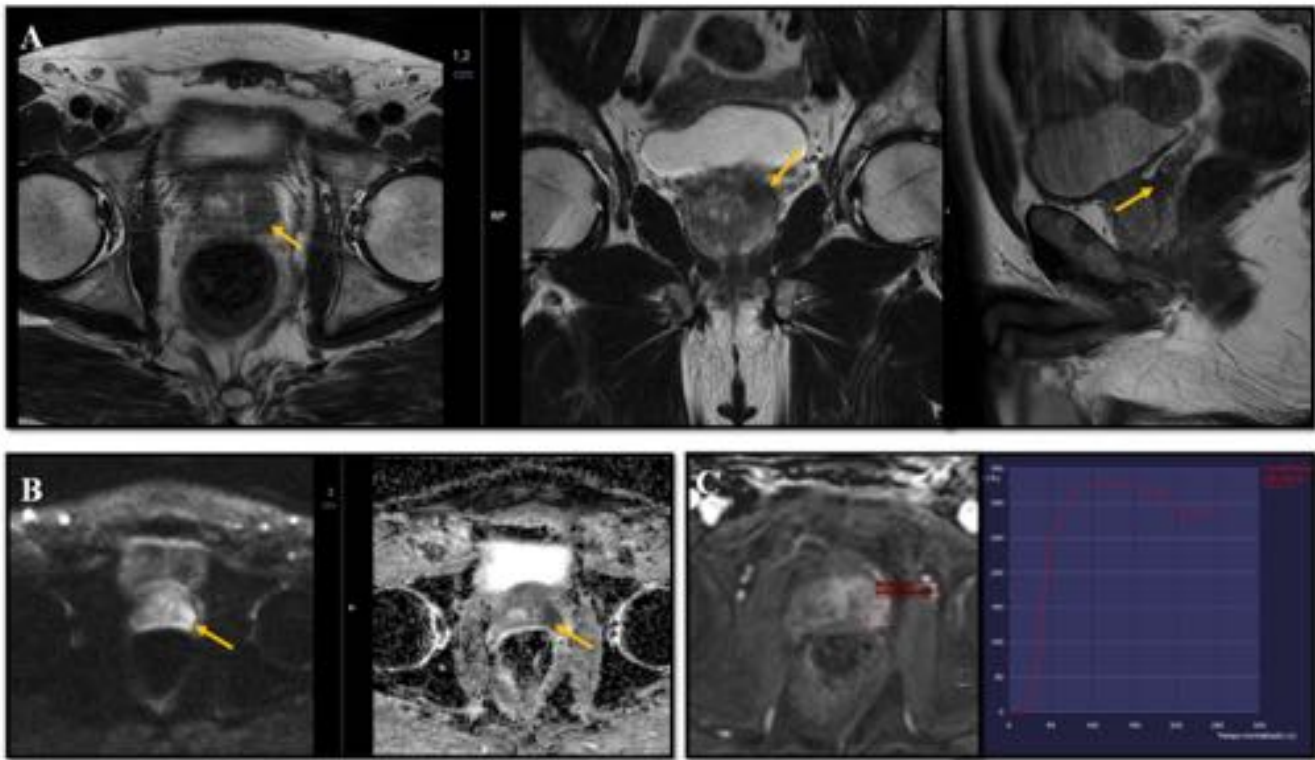


**Fig. 22:** T2c. Varón de 87 años con elevación del PSA. En la RM se observaron dos focos sugestivos de neoplasia. A-D) Lesión hipointensa periférica derecha (flechas), con restricción de la difusión, curva de realce tipo III y elevación de colina. E-H) En la zona periférica izquierda hay otra lesión hipointensa (flechas), con restricción de la difusión, curvas de realce tipo III y elevación de colina aunque no tanto como en la otra lesión. Tras prostatectomía se confirmó afectación bilateral.

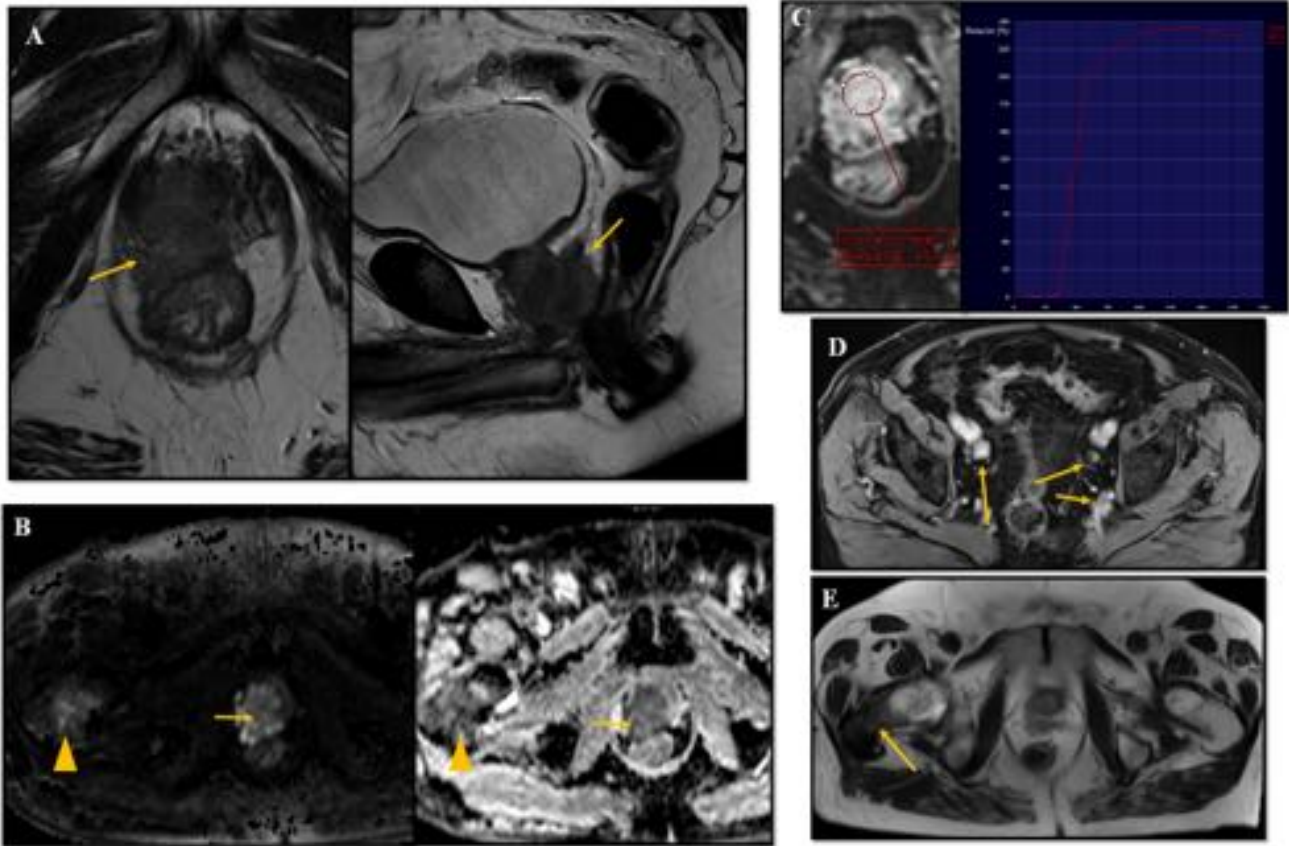


**Fig. 23:** T3a. Varón de 71 años. A) Estudio morfológico T2 axial. Extensa lesión que afecta a la vertiente derecha de la próstata (flecha) y que borra el contorno capsular. B) Imagen T2 sagital. Mínima irregularidad de la grasa adyacente y engrosamiento de los haces neurovasculares (flecha). C y D) La lesión restringe la difusión, se muestra hiperintensa en difusión e hipointensa en el mapa de ADC (flechas). E) Estudio dinámico tras la administración de CIV. Curvas de realce tipo II.



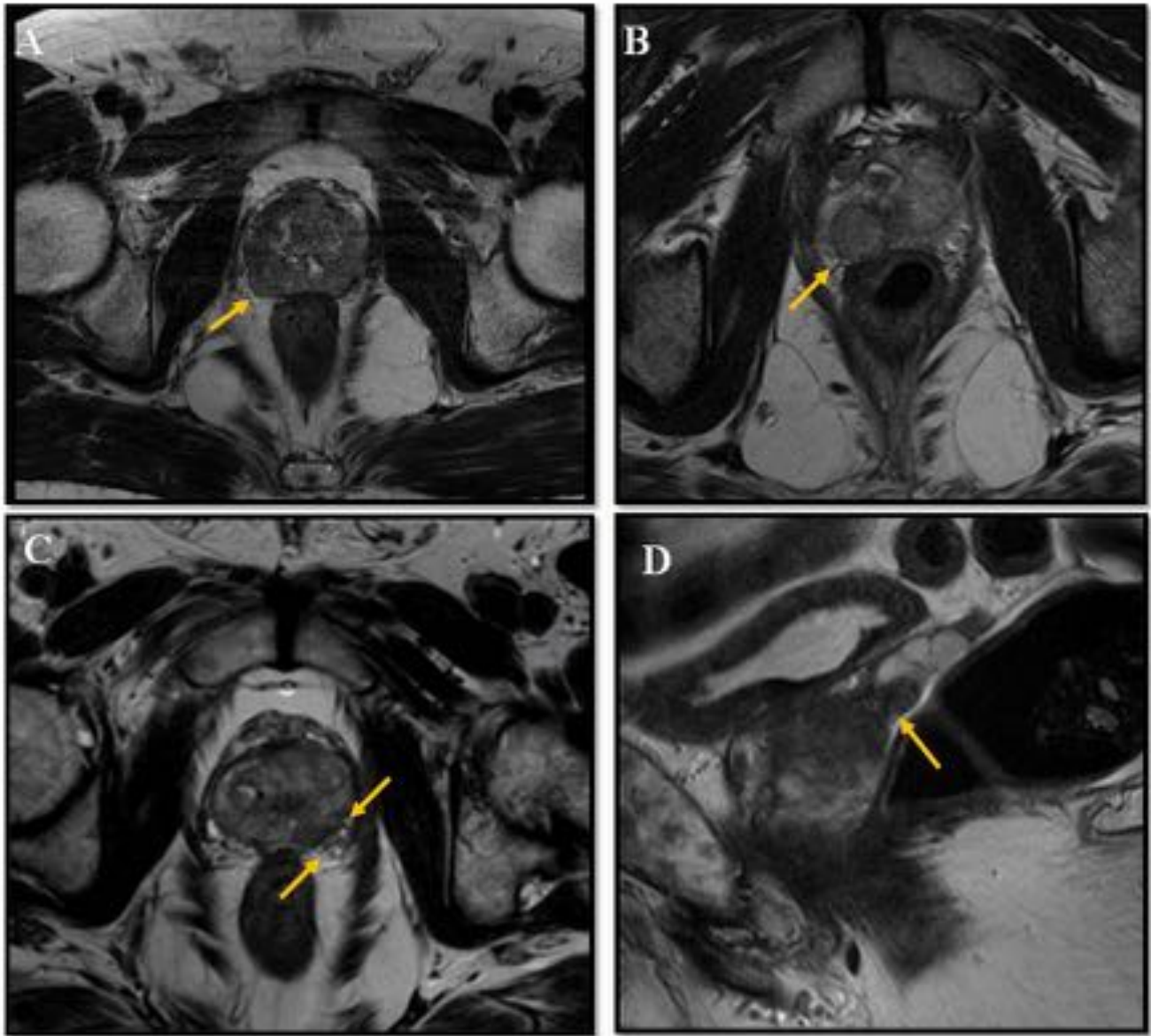


**Fig. 24:** T3b. Paciente de 70 años con elevación del PSA. A) Estudio morfológico T2 de alta resolución axial, coronal y sagital. Lesión hipointensa en la región periférica basal izquierda (segmentos 7a-8a) que invade la vesícula seminal homolateral. B) Estudio de difusión en el que se observa como la lesión es hiperintensa en la difusión e hipointensa en el mapa de ADC. C) Tras la administración de CIV la lesión presenta realce con curvas de captación tipo III.

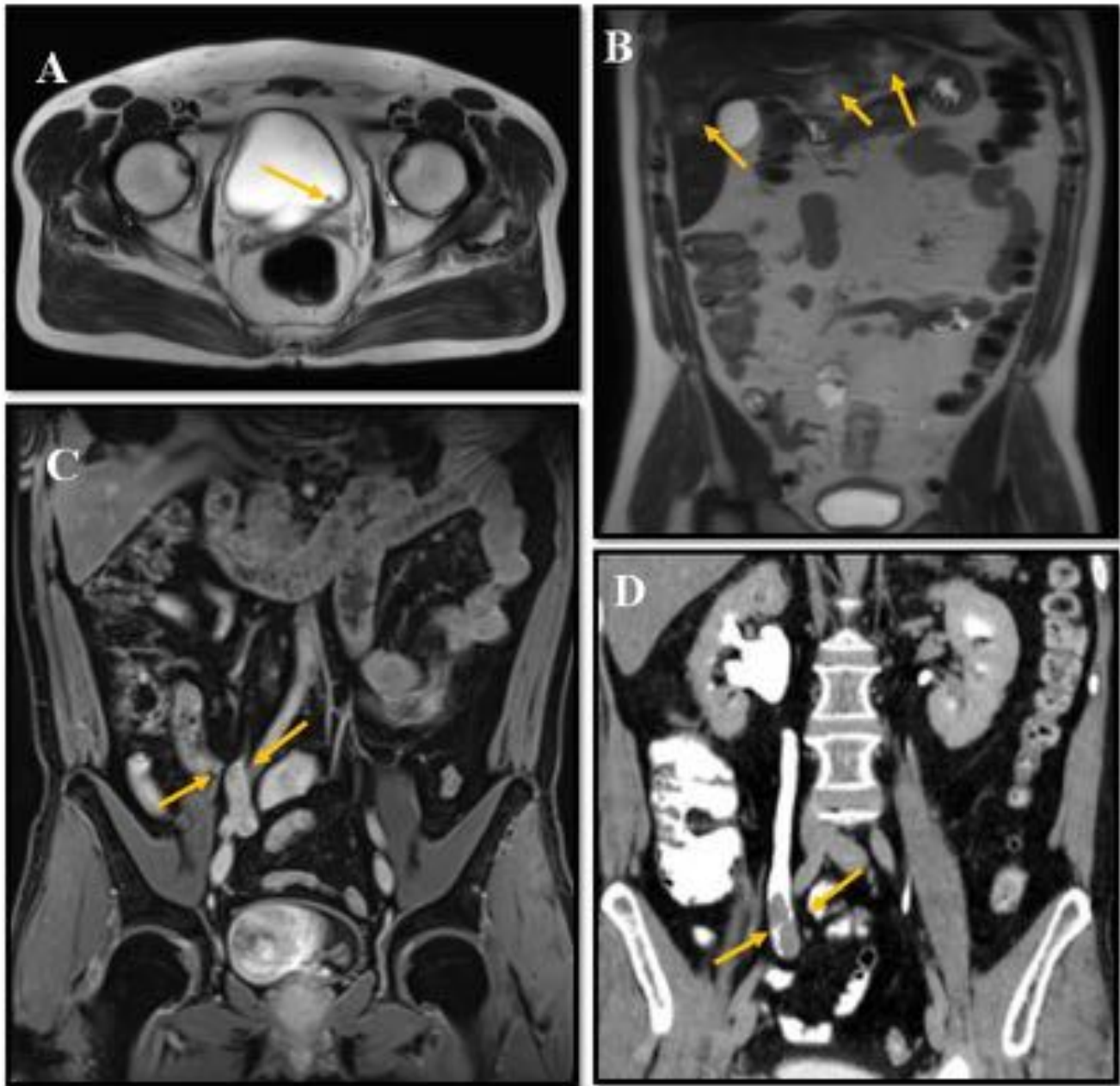


**Fig. 25:** T4. A) Estudio morfológico T2: tumoración que invade la vesícula seminal derecha y el espacio meso-rectal donde contacta con el recto (flechas). B) Restringe la difusión (flecha). Incidentalmente hay restricción de una lesión ósea femoral derecha (cabeza de flecha). C) Curva de captación patológica (tipo III). D) Metástasis ganglionares en ambas cadenas ilíacas externas e hipogástrica izquierda (flechas). E) T2 localizador en el que se aprecia la metástasis ósea femoral derecha (flecha).

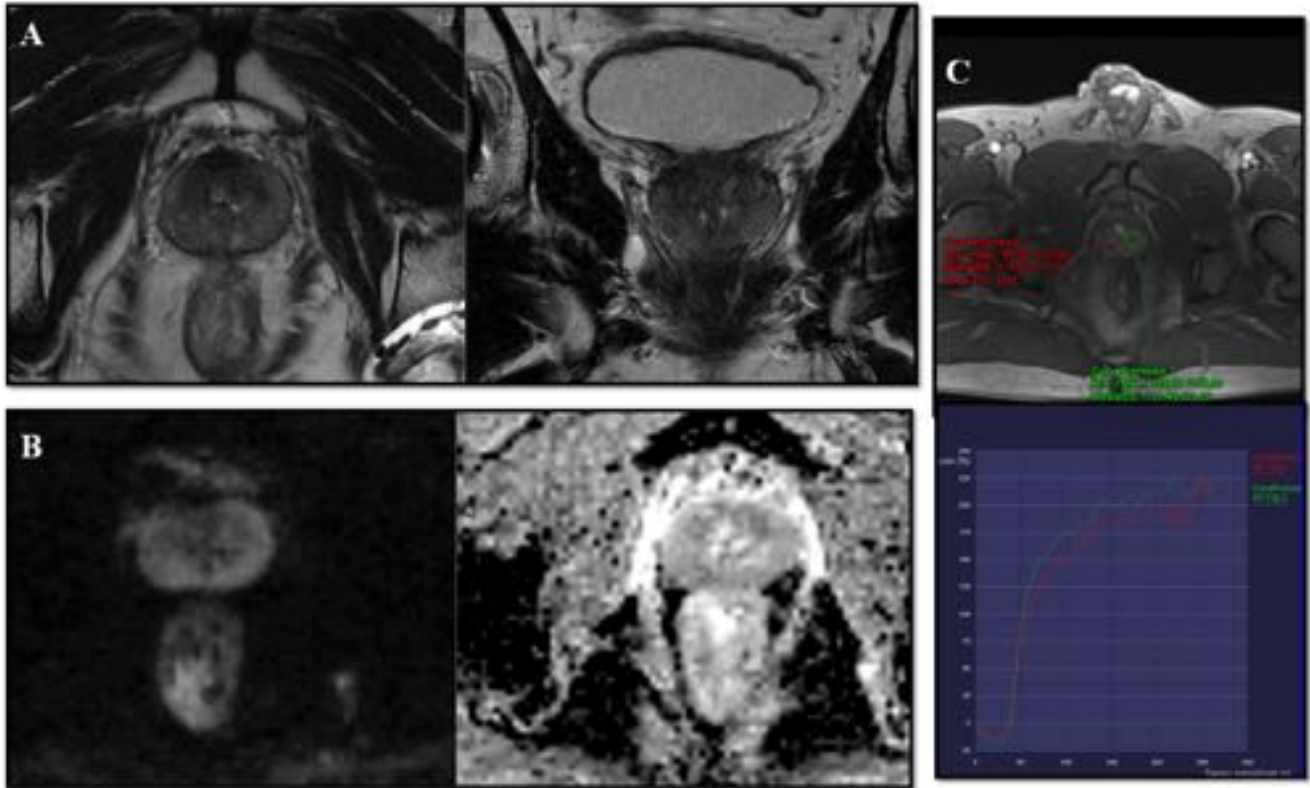




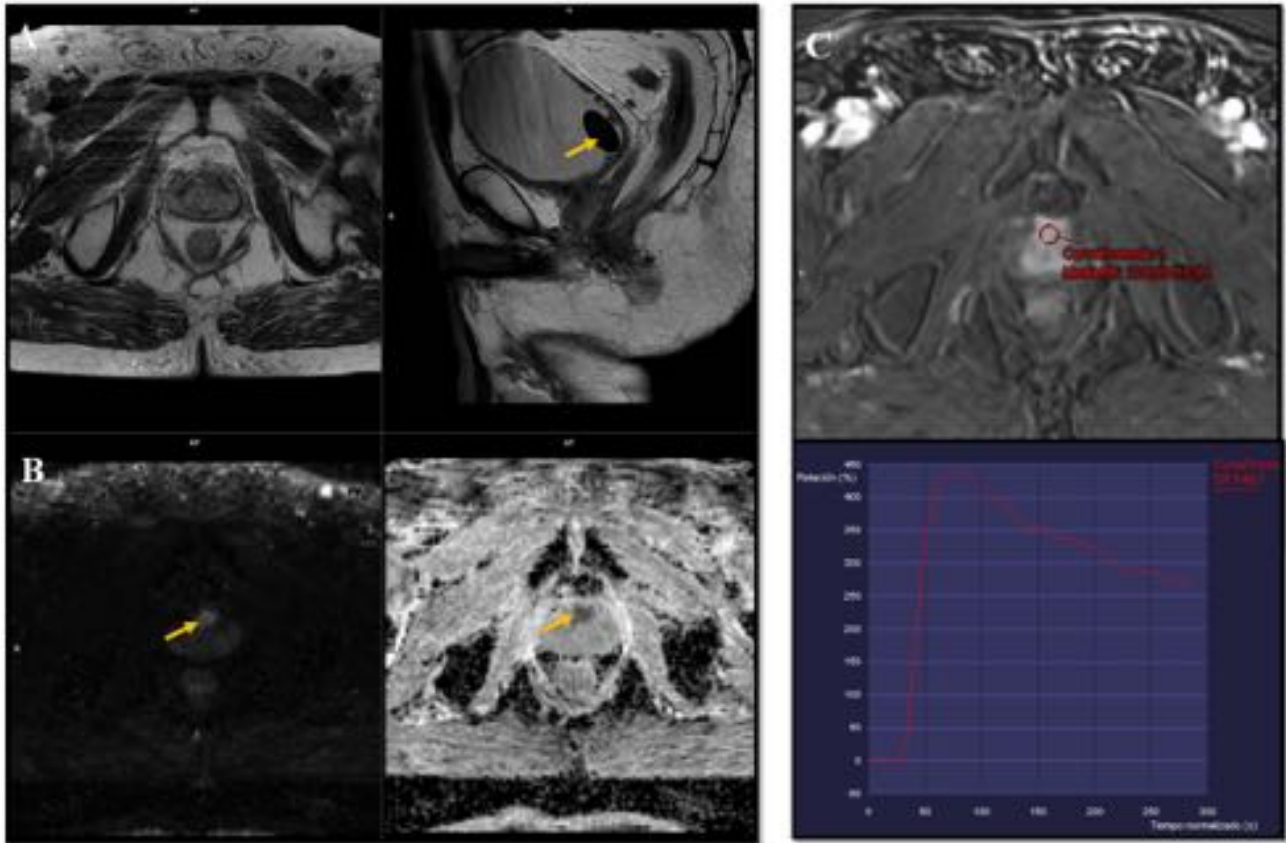
**Fig. 26:** Criterios de extensión extracapsular. A) Protrusión focal irregular espiculada de la capsula con pérdida de la hiposeñal normal de la capsula. B) Obliteración del ángulo rectoprostático. C) Asimetría y afectación del plexo neurovascular. D) Extensión del tumor a las vesículas seminales.



**Fig. 27:** Hallazgos adicionales en el estudio del cáncer de próstata. A) T2 haste axial. Pólipo vesical incidental (flechas). B) T2 haste coronal. Metástasis hepáticas (flechas). C) T1 VIBE coronal. Lesión sólida en el tercio distal del uréter izquierdo sugestiva de urotelioma (flechas). D) TC abdominopélvica con CIV en fase retardada, que confirma la sospecha de urotelioma (flechas).

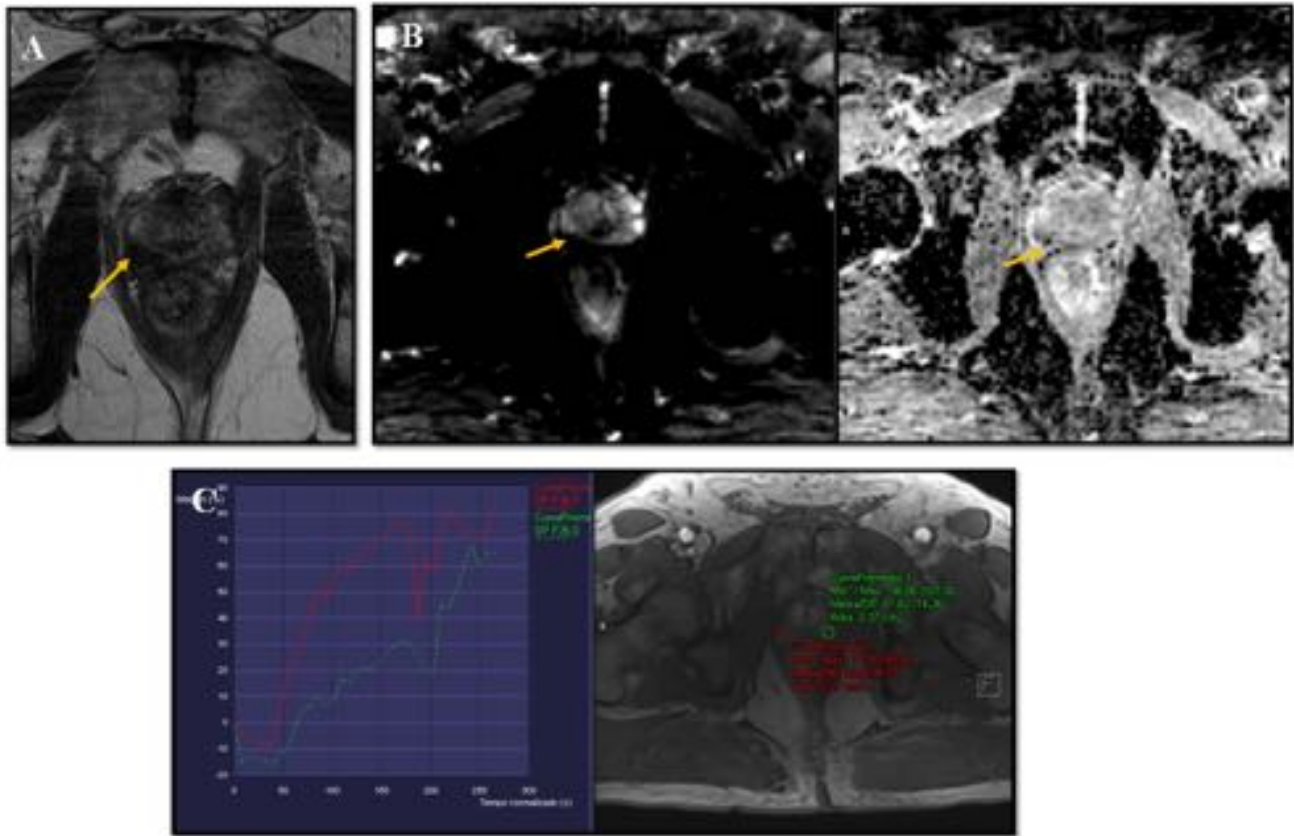


**Fig. 28:** Tratamiento con radioterapia sin recidiva tumoral. Varón de 55 años con neoplasia prostática tratada con radioterapia. A) Estudio morfológico T2 axial y coronal en el que se observa hipointensidad difusa de la glándula periférica secundaria a la radioterapia. No se identifican lesiones focales. B) En el estudio de difusión tampoco se aprecian áreas sospechosas. C) En el estudio dinámico no se observan captaciones patológicas que hagan sospechar recidiva tumoral.



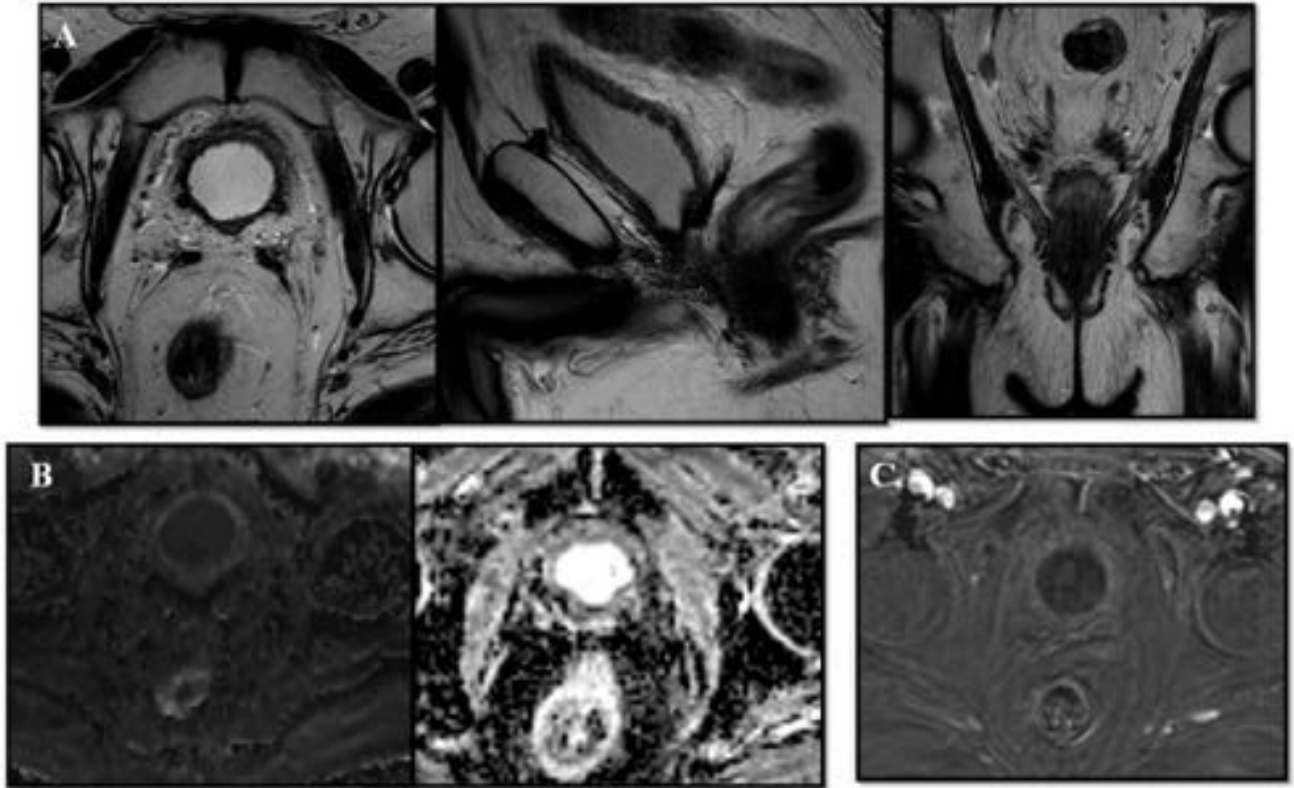
**Fig. 29:** Recurrencia tumoral. Paciente de 79 años con elevación del PSA y con radioterapia hace 10 años por neoplasia de próstata. A) Estudio morfológico. Hipointensidad difusa de toda la glándula y de las vesículas seminales, sin que se aprecien neoformaciones. Litiasis vesical (flecha). B) Sin embargo, en el estudio de difusión hay marcada restricción (flechas). C) Tras la administración de CIV se observó una curva de captación III. Se realizó biopsia confirmándose un adenocarcinoma Gleason 8.



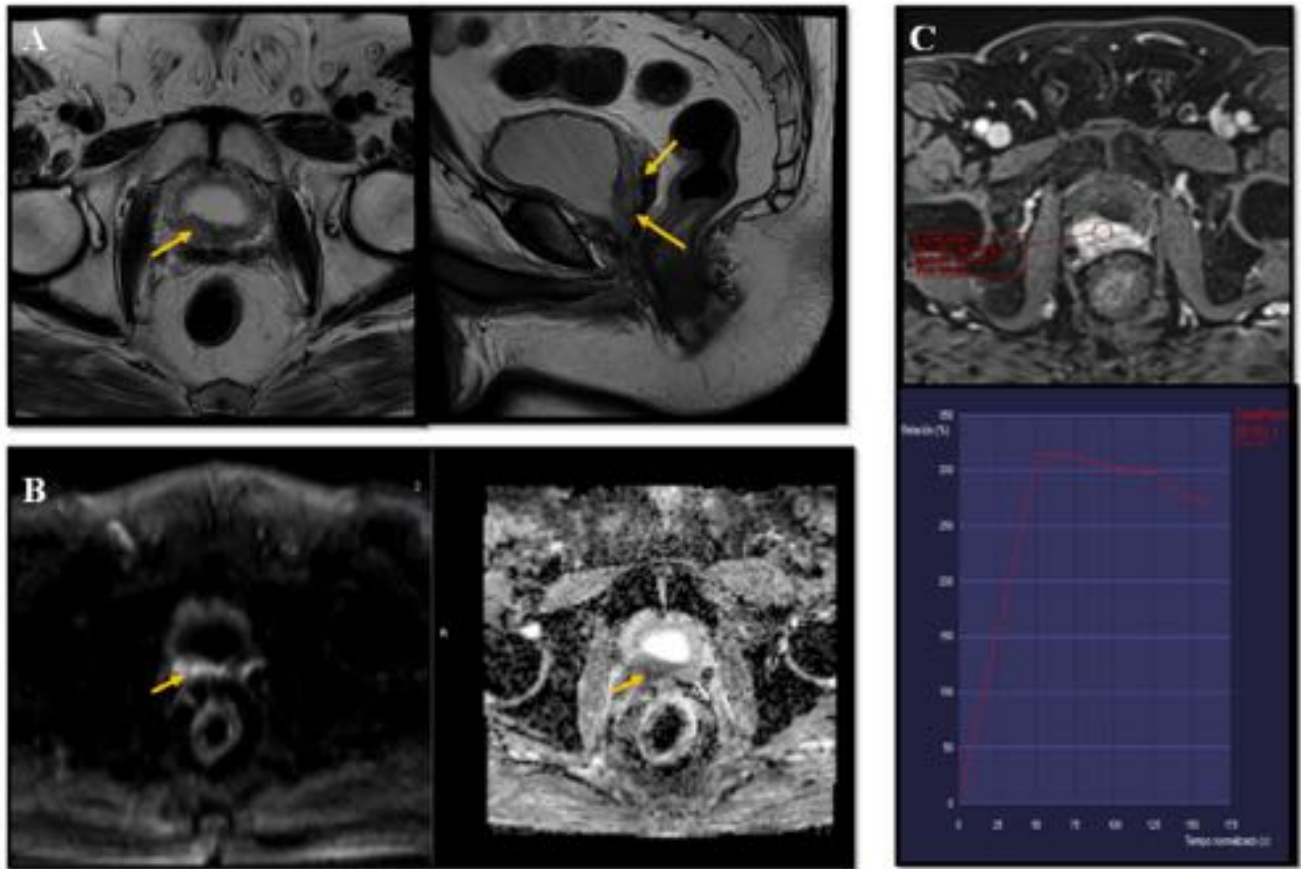


**Fig. 30:** Tumor con baja angiogénesis. Paciente de 69 años a tratamiento con bloqueo hormonal. A) En el estudio morfológico se aprecia una lesión hipointensa en la región periférica derecha que deforma el contorno capsular. B) No hay clara hiperintensidad aunque se aprecia hipointensidad en el mapa de ADC. C) El estudio dinámico mostró una curva de realce tipo I. Únicamente fue representativo el estudio morfológico. Se realizó biopsia confirmándose un adenocarcinoma de bajo grado.

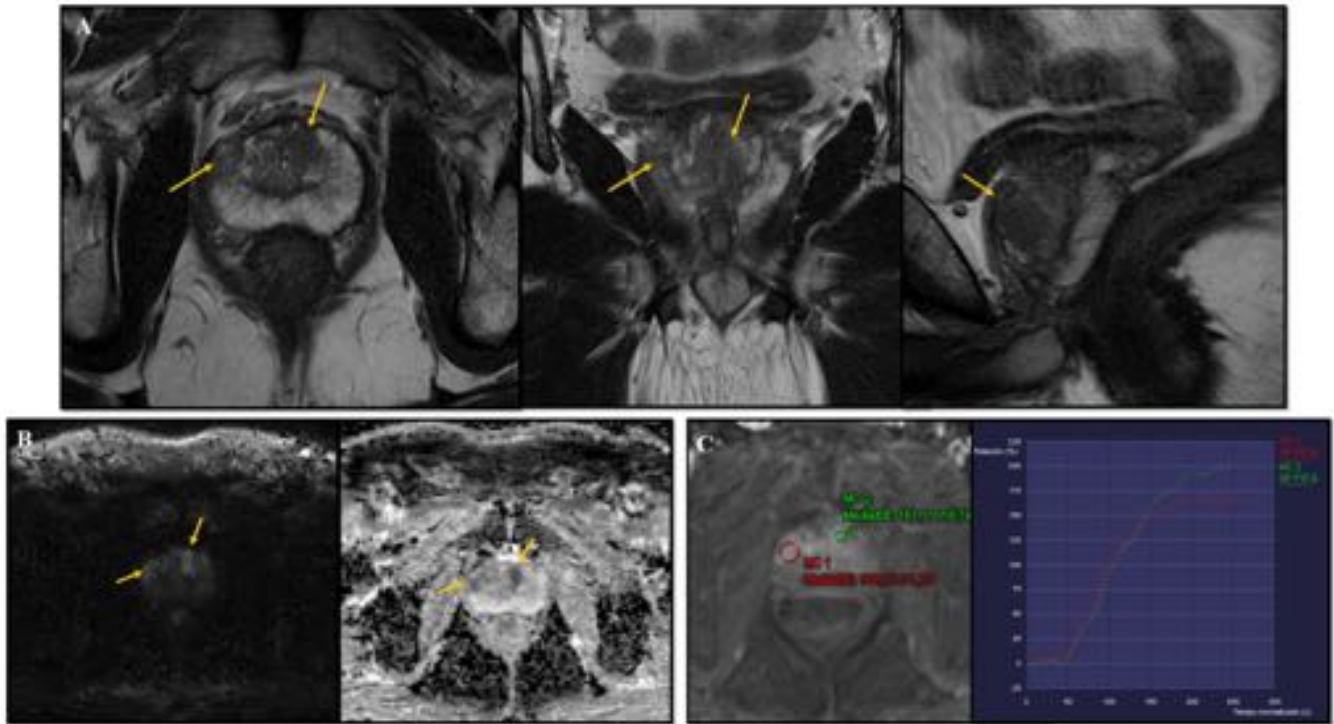




**Fig. 31:** Prostatectomía sin recidiva tumoral. Varón de 67 años con prostatectomía radical hace 7 años. A) Estudio morfológico T2 axial, sagital y coronal: cambios postquirúrgicos secundarios a prostatectomía radical sin nódulos o masas en el lecho quirúrgico que sugieran recurrencia tumoral local. B- C) Tampoco se aprecian áreas focales de restricción en la difusión ni captaciones patológicas de contraste.



**Fig. 32:** Recurrencia tumoral tras prostatectomía. Varón de 66 años con prostatectomía hace 9 años y con recidiva bioquímica. A) Estudio morfológico: prostatectomía con presencia de una tumoración en el lecho postquirúrgico con afectación de la pared vesical posterior . B) Presenta marcada restricción de la difusión y curvas patológicas de captación de contraste (tipo III) (C).



**Fig. 33:** Biopsias prostáticas negativas. Varón de 63 años con PSA alto y biopsias previas negativas. A) Estudio morfológico con dos zonas sospechosas poco accesibles en la biopsia: una a nivel periférico anterior derecho (4a) y la otra en el lóbulo medio paramedial izquierda (9a). B) Moderada restricción de la difusión. C) Ambas lesiones presentaron curvas de ascenso progresivo tipo I. Se realizó prostatectomía confirmándose infiltración de la zona anterior de la glándula central y periférica derecha.

## Conclusiones

La Resonancia Magnética es una técnica muy útil en el diagnóstico del cáncer de próstata, fundamentalmente en aquellos pacientes con elevación del PSA y biopsias previas negativas, y además, permite una adecuada monitorización terapéutica. En su auge actual ha contribuido la inclusión de las técnicas funcionales, que han mejorado sensiblemente la utilidad de la misma en esta patología. Además, la aplicación de la clasificación PIRADS permite la estandarización de los informes radiológicos, lo que ha mejorado la comunicación de los hallazgos con los médicos clínicos.

## Bibliografía / Referencias

1. Vilanova JC, Comet J, García-Figueiras R, et al. Usefulness of magnetic resonance imaging in prostate cancer. *Radiologia*. 2010 Nov-Dec;52(6):513-24.
2. J. Garcia Bennetta, A. Conejero Olestia, C. Hurtado Saloma, et al. Utilidad de la biopsia guiada cognitivamente por resonancia magnética multiparamétrica para diagnosticar la lesión dominante del cáncer de próstata.
3. Metzger GJ, Kalavagunta C, Spilseth B et al. Detection of Prostate Cancer: Multiparametric MR

Imaging Models Developed by Using Registered Correlative Histopathologic Results. *Radiology* 2016 Jan 29;151089.

4. Choi YJ, Kim JK, Kim N. Functional MR imaging of prostate cancer. *Radiographics*.2007 Jan-Feb;27(1):63-75.
5. Ocak I, Bernardo M, Metzger G, Barrett T, Pinto P, Albert PS, et al. Dynamic contrast-enhanced MRI of prostate cancer at 3 T: a study of pharmacokinetic parameters. *Am J Roentgenol*. 2007;189:849.
6. Panebianco V, Barchetti F, Barentsz, et al.Pitfalls in Interpreting mp-MRI of the Prostate: A Pictorial Review with Pathologic Correlation. *Insights Imaging*.2015 Dec;6(6):611-30.
7. Kitzing YX, Prando A, Varol C, et al. Benign Conditions That Mimic Prostate Carcinoma: MR Imaging Features with Histopathologic Correlation.*Radiographics*.2016 Jan-Feb;36(1):162-75.
8. Röthke M, Blondin D, Schlemmer HP, Franiel T.PI-RADS classification: structured reporting for MRI of the prostate.*Rofo*. 2013 Mar;185(3):253-61.