



Repaso detallado de la anatomía de la caja timpánica y oído interno: puntos clave previo a la patología.

Susana Gallego García, Elena María Molina Terrón, Sara Serrano Martínez, Enrique Diaz Gordo, María Del Pilar Cerdá Riche, Bianca Prieto Hernández, Cecilia Santos Montón, Roberto Domingo Tabernero Rico.

Complejo Asistencial de Zamora, Zamora



Objetivo docente

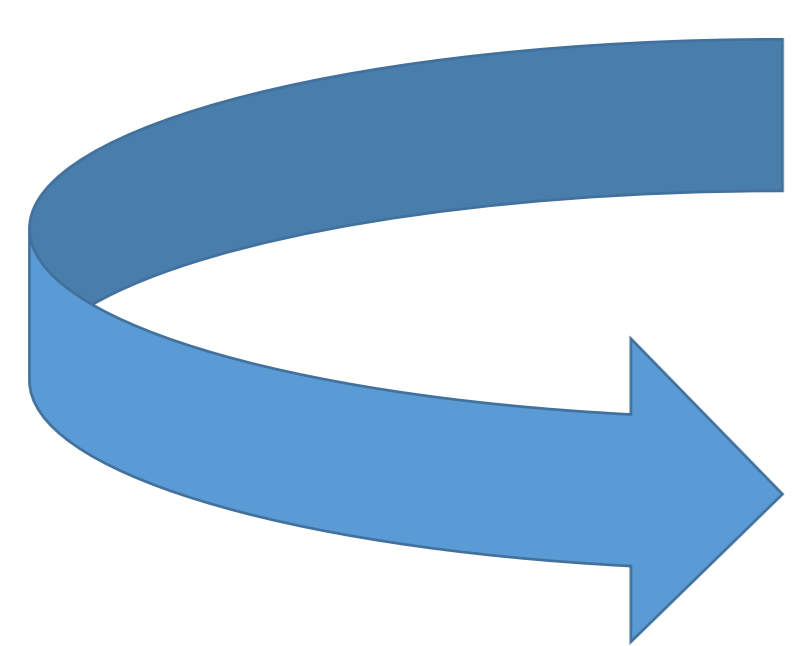
Conocer la anatomía detallada de los componentes y compartimentos de la caja timpánica y oído interno mediante TC en los diferentes planos del espacio para así poder abordar de forma óptima la patología que nos encontramos en el día a día.

Revisión del tema

OIDO MEDIO

El oído medio está limitado por la membrana timpánica lateralmente y por la pared lateral del oído interno medialmente.

Consta de dos partes:



Cavidad timpánica

Receso epitimpánico

El oído medio se comunica posteriormente con la región mastoidea y anteriormente con la nasofaringe a través de la trompa faringotimpánica (trompa de Eustaquio).

Tiene 6 paredes:

- **Techo:** lámina ósea delgada que separa el oído medio de la fosa craneal media. Esta capa de hueso es el techo timpánico o tegmen tympani, situada en la superficie anterior del hueso temporal.
- **Suelo:** también llamada pared yugular, es una capa de hueso delgada que separa el oído medio de la vena yugular interna. En su borde medial existe una pequeña abertura a través de la cual la rama timpánica del nervio glosofaríngeo (IX NC) accede al oído medio.
- **Pared anterior:** su porción inferior es una delgada lámina ósea que separa la cavidad timpánica de la arteria carótida interna. Superiormente presenta el orificio timpánico de la trompa faringotimpánica (trompa de Eustaquio) y el conducto del músculo tensor del tímpano.
- **Pared posterior:** también llamada mastoidea, la porción inferior es un tabique óseo que separa la cavidad timpánica de las celdillas mastoideas, mientras que superiormente tiene una abertura (entrada al antro mastoideo) que conecta la cavidad timpánica con las celdillas mastoideas.

En esta pared se encuentra la eminencia piramidal y también se encuentra en esta pared un orificio de acceso al odio medio del nervio cuerda del tímpano, un ramo del nervio facial.

- **Pared medial:** contiene el promontorio coclear (abultamiento redondeado producido por el giro basal de la cóclea), el plexo timpánico (ff. del IX par y ff. del plexo carotídeo interno), ventana oval (estructura posterosuperior al promontorio coclear, la cual es el punto de apoyo de la base del estribo), la ventana redonda (posteroinferior al promontorio coclear), la prominencia del conducto del nervio facial y la prominencia del canal semicircular lateral.
- **Pared lateral:** Esta compuesta casi por completo por la membrana timpánica. La porción superior corresponde a la pared lateral ósea del receso epitimpánico ya que la membrana timpánica no se extiende al receso epitimpánico.

La **membrana timpánica** separa el oído externo del oído medio. Transmite las ondas sonoras desde el aire hasta los huesecillos del oído medio. Tiene forma cónica apuntando hacia el oído medio.

En el centro de su concavidad el punto mas profundo se llama ombligo o umbo. Tiene 1 cm de diámetro y un espesor de 0,1 mm. (Fig. 1 y 2)

Presenta tres capas:

- ✓ Capa externa: prolongación piel del CAE.
- ✓ Capa media: tejido conectivo.
- ✓ Capa interna: mucosa que viene de la caja timpánica.

Compartimentos cavidad timpánica

Epitímpano o ático: en el plano coronal se encuentra por encima de una línea que va desde el scutum hasta la porción timpánica del nervio facial.

El límite superior es el techo o tegmen tympani que separa el oído medio de la fosa craneal media.

Aquí encontraremos la porción timpánica del nervio facial y la cadena de huesecillos.

El espacio entre la cadena de huesecillos y el scutum se denomina receso epitimpánico lateral y la porción mas inferior espacio de Prussack (fig. 3).

La cadena de huesecillos es mejor valorada en el plano axial observándose la típica imagen del “helado de cucurucho” (articulación incudomaleolar) (fig. 4).

En este plano también podemos valorar el receso epitimpánico anterior con el “cog epitimpánico” , septo óseo que separa el receso epitimpánico anterior del resto del epitímpano (fig. 5) .

El tímpano se comunica con las celdillas mastoideas a través del aditus ad atrum o entrada al antro mastoideo y posterior al aditus está el antro mastoideo (fig. 6 y 7).

Lateral al antro mastoideo se encuentra el septo de Koerner (separa el antro de las celdillas mastoideas laterales) (fig. 8) .

La cortical mastoidea interna separa las celdillas mastoideas del seno sigmoide y la cortical mastoidea lateral o externa separa las celdillas mastoideas de los tejidos blandos.

En coronal, el techo o tegmen mastoideo separa las celdillas mastoideas de la fosa craneal media.

Mesotímpano: en el plano coronal se encuentra entre una línea que pasa por la porción timpánica del nervio facial y scutum y otra línea que va entre el anillo o annulus timpánico y la región inferior del promontorio coclear.

En el plano axial veremos una prominencia ósea en el medio que es la eminencia piramidal donde se inserta el musculo estapedial y a ambos lados dos espacios aéreos que en el lado medial es el sinus tympani y en el lado lateral el receso del nervio facial donde se encuentra la porción mastoidea (fig. 9).

También veremos aquí la ventana oval, la ventana redonda y el promontorio coclear, todas ellas corresponden a la pared medial del mesotímpano.

La base del estribo se fija a la ventana oval, siendo esta la que comunica el oído medio con el oído interno.

Para localizar la ventana redonda se debe localizar el giro coclear basal (el más amplio) y adyacente al espacio aéreo que corresponde al nicho de la ventana redonda y anterior se encuentra como tal la ventana redonda que es la que sella el giro coclear basal (fig. 10, 11, 12 y 13).

Anterior a la ventana oval esta la fissula ante fenestram, importante en paciente con hipoacusia porque en esta estructura ósea aparecerá la osteoesclerosis/ osteoespongiosis (fig. 14).

Hipotímpano: se encuentra por debajo de la línea que pasa por el annulus timpánico y promontorio coclear. Es un espacio pequeño y solo se ve en el plano coronal (fig. 15).

Huesecillos oído medio

- Martillo: consta de cabeza, cuello, apófisis lateral, anterior y manubrio o mango. A la membrana timpánica se fijará el manubrio y la apófisis o proceso lateral.
- Yunque: consta de cuerpo, rama corta, rama larga y proceso lenticular.
- Estribo: consta de cabeza, cruras (anterior y posterior) y base o platina, esta última se articula con la ventana oval.

El proceso lenticular del yunque se articula con la cabeza del estribo: articulación incudoestapedial (fig. 16).

La cabeza del martillo se articula con el cuerpo del yunque: articulación incudomaleolar (fig. 17).

Músculos del oído medio

Músculo estapedial: está inervado por una rama motora proveniente del segmento mastoideo del nervio facial, es difícil de ver en el plano coronal. En el plano axial tendremos en cuenta 3 referencias: sinus tympani, eminencia piramidal y el receso del facial.

El músculo estapedial se localizará en la base de la eminencia piramidal, la cual es una elevación cónica hueca ósea, mientras que el tendón se localizara en el ápex, fijándose a la cabeza del estribo, sin bien es una estructura tan pequeña que no se verá en el TC.



En el plano coronal es muy difícil de estudiar este músculo.

No confundir en musculo estapedial con el nervio facial que esta adyacente y lateral (fig. 18).

Músculo tensor del tímpano: inervado por el nervio pterigoideo medial (rama V3).

Tomaremos como referencia la trompa de Eustaquio en el plano axial, y por delante y paralela encontramos el músculo tensor del tímpano.

Va a alcanzar el proceso cocleariforme en los cortes superiores y luego a este nivel originará el tendón que va a la cara medial del manubrio del martillo.

Para localizar a este músculo en el plano coronal tomaremos como referencia el canal semicircular lateral, debajo de él veremos la porción timpánica del nervio facial y unos cortes más adelante veremos dicho músculo justo debajo del nervio facial (fig. 19 y 20).

El **nervio facial** es un nervio mixto:

- fibras motoras:** músculos de la expresión facial.
- fibras parasimpáticas:** glándula lacrimal, submandibular y sublingual.
- fibras sensitivas:** gusto 2/3 anteriores de la lengua.

2 raíces:

- Motora:** nervio facial propiamente dicho (el que observamos en las imágenes).
- Sensitiva:** nervio intermedio (usualmente no se identifica).

El nervio facial presenta 4 segmentos:

- Intraaxial (tallo cerebral)***
- Cisternal***
- Intratemporal***
- Extracraneano***

En un corte axial a la altura del CAI vemos el segmento intralaberíntico del canal del nervio facial y la fosa geniculada (ganglio geniculado). Ahí también está el hiato del facial por donde pasa el n. facial y una rama importante del n. facial (nervio petroso superficial mayor) que inerva la glándula lacrimal.

La fosa geniculada corresponde con la primera rodilla del nervio facial. Luego el nervio facial cambia de orientación y se hace lateral, es la porción timpánica del nervio facial que más tarde dará la porción mastoidea y entre esta transición está la segunda rodilla del nervio facial.

La porción mastoidea final del nervio facial sale al exterior por el agujero estilomastoideo, luego está la porción extracraneana que no se visualiza en las imágenes y que se dirige anteriormente hacia la vena retromandibular.

El nervio cuerda del tímpano se ve en los cortes axiales a la altura de la porción mastoidea del nervio facial, encontrándose al lado de este y se van a fusionar en los cortes más inferiores (fig. 21-26).

En un corte coronal la porción timpánica se encuentra debajo del canal semicircular lateral.

OIDO INTERNO

El **oído interno** se encuentra en la porción petrosa del hueso temporal, medial a la cavidad timpánica. Tiene como funciones la audición y el equilibrio.

También se le llama laberinto, teniendo una parte ósea (cápsula ótica) y una parte membranosa (endolinfa).

El laberinto óseo contiene al laberinto membranoso.

La perilinfa se encuentra entre el laberinto óseo y membranoso, en el espacio perilinfático.

Laberinto óseo		Laberinto membranoso
Vestíbulo	→	Utrículo y sáculo
Cóclea ósea	→	Ducto coclear
Canales semicirculares	→	Ductos semicirculares
Acueducto vestibular	→	Ducto y saco endolinfático
Acueducto coclear	→	-----

Acueducto vestibular: para localizarlo es conveniente utilizar un plano axial y ver el conducto semicircular lateral, posterior a el se encuentra el acueducto vestibular.

Se origina en la rama común (extensión común para el conducto semicircular superior y posterior) y va hacia atrás y en la superficie del hueso forma la fóvea con el opérculo donde está el saco endolinfático. No debe de medir > de 1 mm de diámetro (fig. 27.).

Acueducto coclear: en el plano axial localizamos el CAI y luego desplazamos el corte en sentido inferior y en cualquier momento aparece el conducto coclear (fig. 28).

El **vestíbulo** es la parte más central del laberinto óseo. Está separado del oído medio por la ventana oval. Se comunica anteriormente con la cóclea y posteriormente con los canales semicirculares. El utrículo y el sáculo del laberinto membranosos se localizan dentro del vestíbulo.

Los **canales semicirculares** son tres: el superior o anterior, el lateral y el posterior (fig. 30-32).

Cada canal semicircular tiene una parte más gruesa en uno de sus extremos conocido como la ampolla o región ampular.

La rama común (cruz comunis) es la unión de los extremos no ampulares del canal semicircular superior y posterior. Allí se origina el acueducto vestibular.

La eminencia arcuata es la cobertura ósea del canal semicircular superior que se aprecia mejor en el plano coronal (fig 33).

La isla ósea del canal semicircular lateral es la porción ósea que queda delimitada por el canal semicircular lateral (fig 34).

El vestíbulo se comunica anteriormente con la cóclea a través de la espiral basal.

Cóclea: también llamado caracol, mejor estudiado en los planos axiales. Es la porción del oído responsable de la audición. Es un tubo en forma de espiral que hace 2,5 giros alrededor de una estructura ósea porosa central llamada modiolo.

Presenta tres cámaras longitudinales rellenas de líquido:

- Escala o rampa vestibular: perilinfa
- Escala o rampa timpánica: perilinfa
- Escala media (ducto coclear): endolinfa.

El órgano de Corti u órgano espiral se encuentra dentro del ducto coclear. La cóclea se comunica con el oído medio a través de la ventana redonda gracias al giro coclear basal.

La ventana redonda tiene 2 partes:

- Espacio aéreo: nicho de la ventana redonda
- Membrana de la ventana redonda: sella el giro coclear basal.

En cada giro coclear vemos una línea hiperdensa que corresponde a la lámina espiral ósea, por encima de esta línea estará la rampa vestibular y por debajo la rampa timpánica.

Por la lámina espiral ósea las ramas cocleares del nervio coclear llegan al órgano de Corti.

El septo interescalar separa un giro coclear de otro (fig. 35).

CAI

También se llama meato acústico interno. Es un canal óseo dentro de la porción petrosa de hueso temporal por el que discurren nervios y vasos desde la fosa craneal posterior hasta el aparato auditivo y vestibular. Tiene 1 cm de longitud.

Contenidos:

VII par

- Comp. motor (n. facial propiamente dicho).
- Comp. sensitivo (n. intermedio) a veces se ve en RM

VIII par (vestibulococlear)

- Coclear
- Vestibular
 - superior
 - inferior

También está la arteria laberíntica o arteria auditiva interna que sale de la AICA y con menor frecuencia de la basilar. Dentro del conducto también hay líquido cefalorraquídeo.

La porción medial del CAI se llama poro acústico y comunica el CAI con la fosa craneal posterior y la cisterna del ángulo pontocerebeloso.

En el fondo de este conducto existen dos estructuras óseas que separan los nervios: la cresta transversa o falciforme separa el conducto en un compartimento superior y en otro inferior, y la barra de Bill es una cresta ósea vertical que divide la mitad superior del CAI, separando el inicio del canal facial del nervio vestibular superior (fig. 36).

De esta manera nos encontraríamos con el nervio facial de localización anterosuperior, en el compartimento anteroinferior el nervio coclear, en el compartimento posterosuperior el nervio vestibular superior y en el compartimento posteriorinferior encontramos el nervio vestibular inferior (fig. 37).

La porción lateral del CAI se conoce como fundus o fondo, es estrecha.

Otros elementos a destacar en el oído interno:

- Mácula cribosa: lamina ósea que separa el vestíbulo del CAI y es perforada por las distintas ramas del nervio vestibular que se dirigen al vestíbulo y canales semicirculares.
- Canal singular: por aquí discurre el nervio singular que es una rama del nervio vestibular inferior que inerva el canal semicircular posterior.

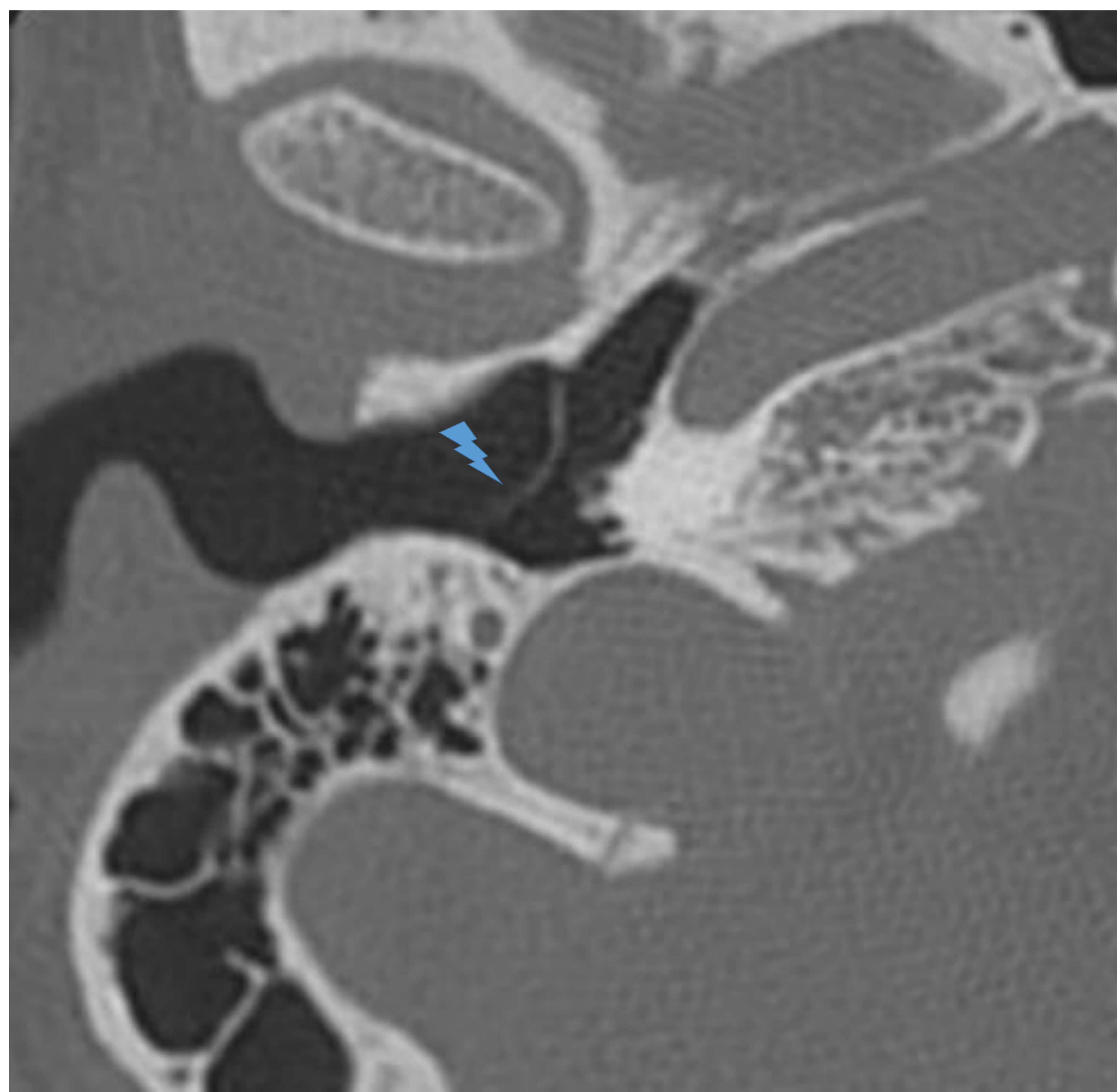


Fig. 1. Corte axial TC: Membrana timpánica

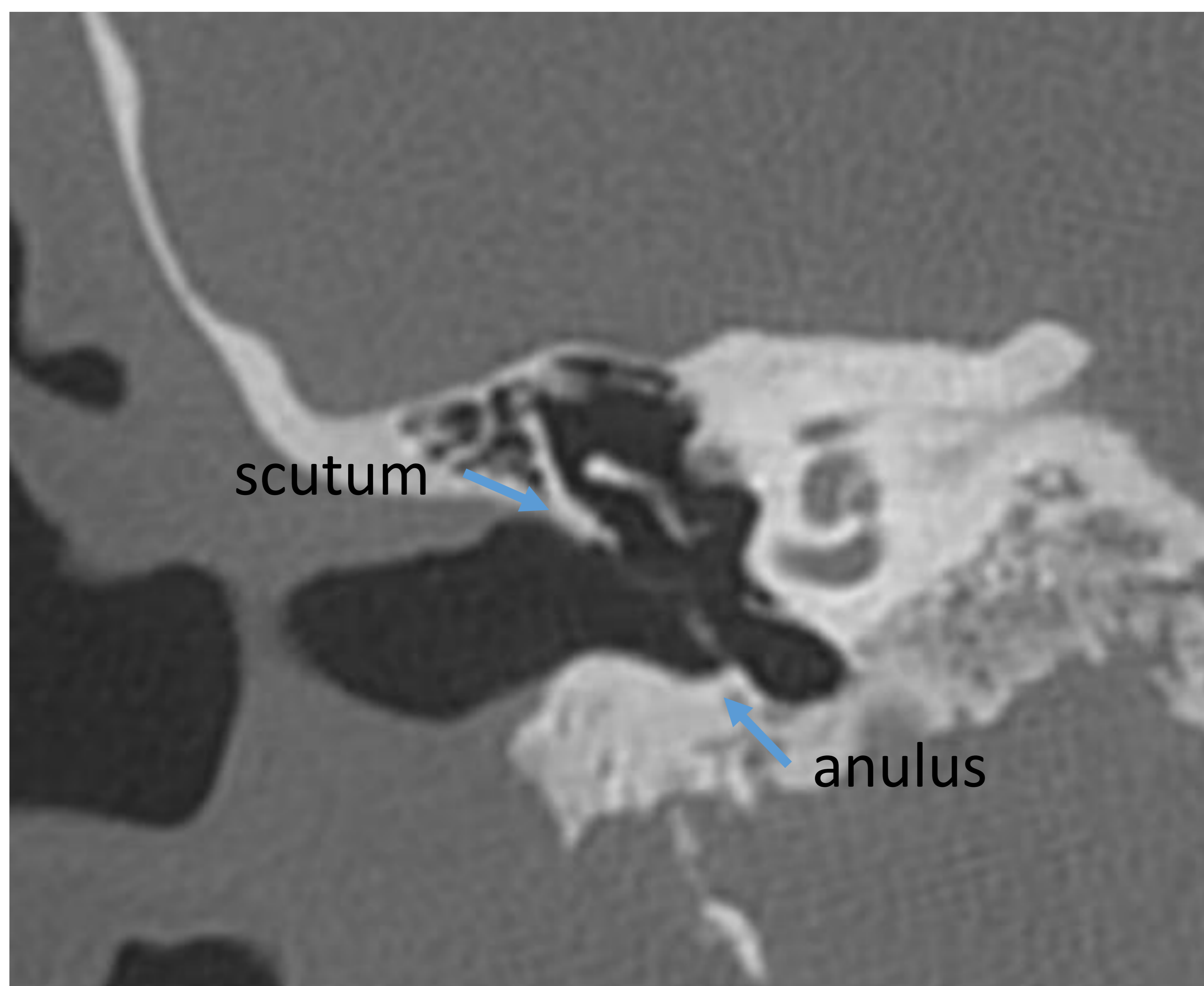


Fig. 2. : Reconstrucción coronal TC: membrana timpánica con limites sup. e inf. : scutum y anulus timpánico

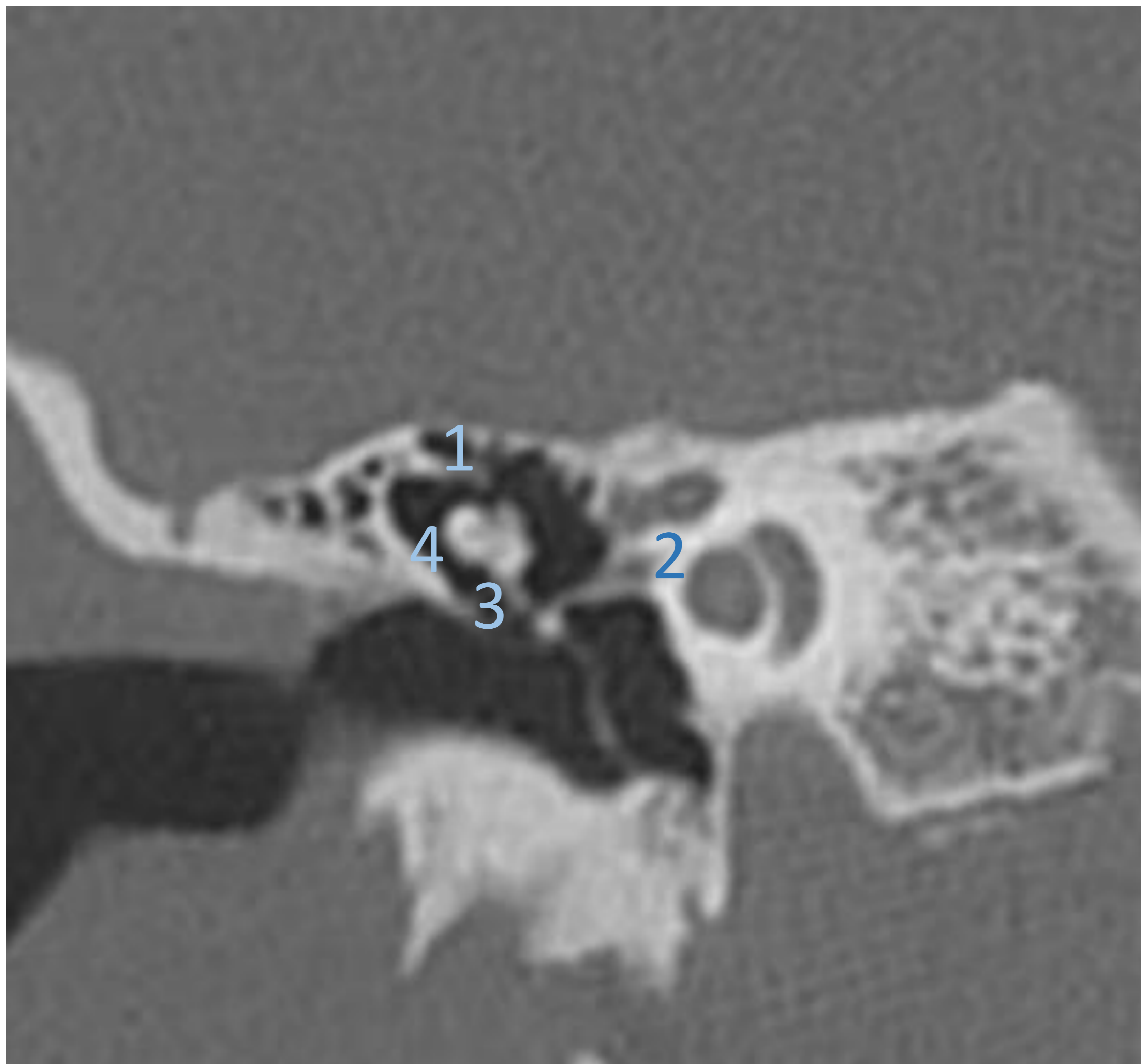


Fig. 3 . Corte coronal TC: 1)Epitímpano o ático con 2)porción timpánica del facial, 3) espacio de Prussack y 4) receso epitimpánico lateral.

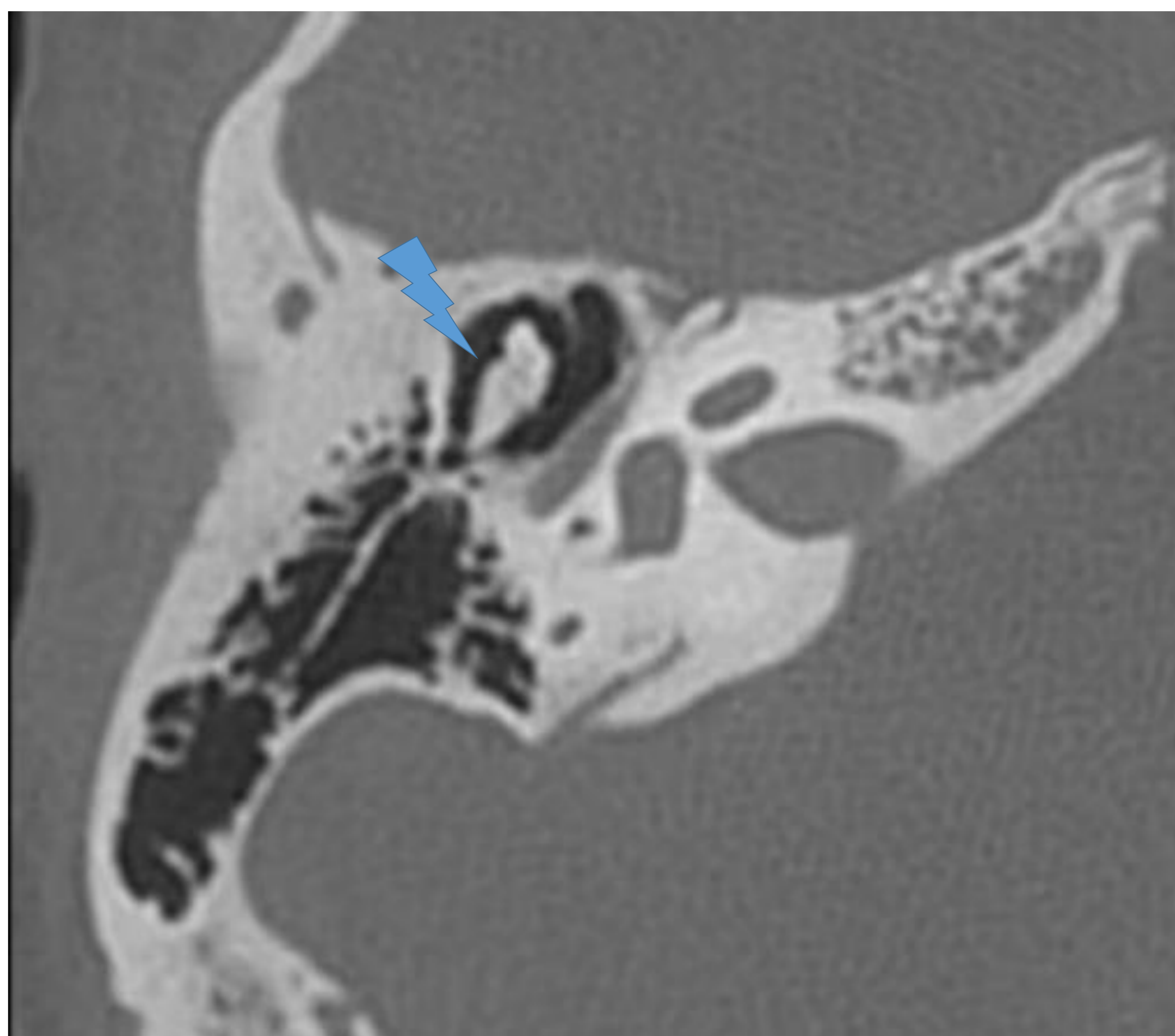


Fig. 4. Corte axial TC: Articulación incudomaleolar

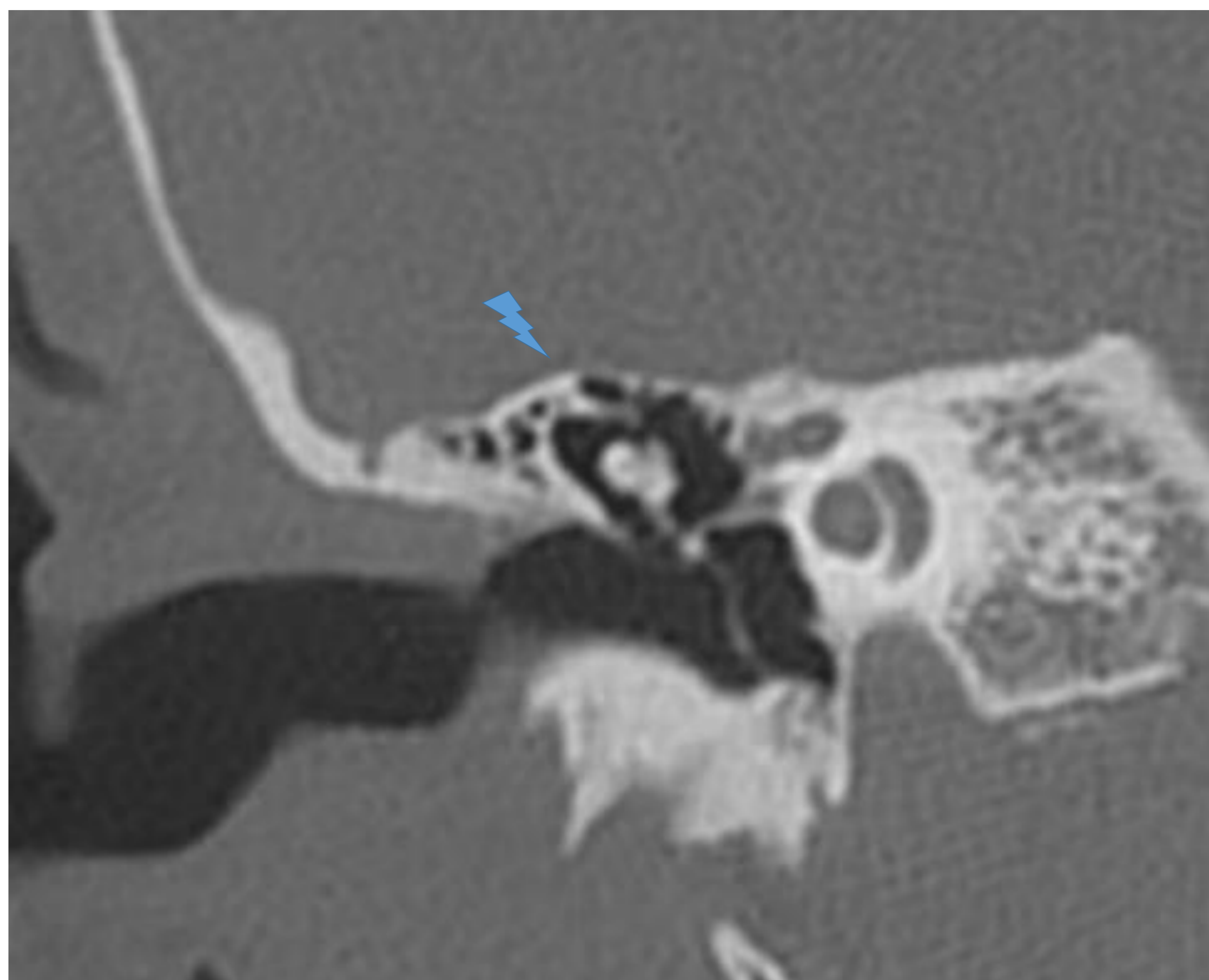


Fig. 5. Reconstrucción coronal TC: Cog epitimpánico.

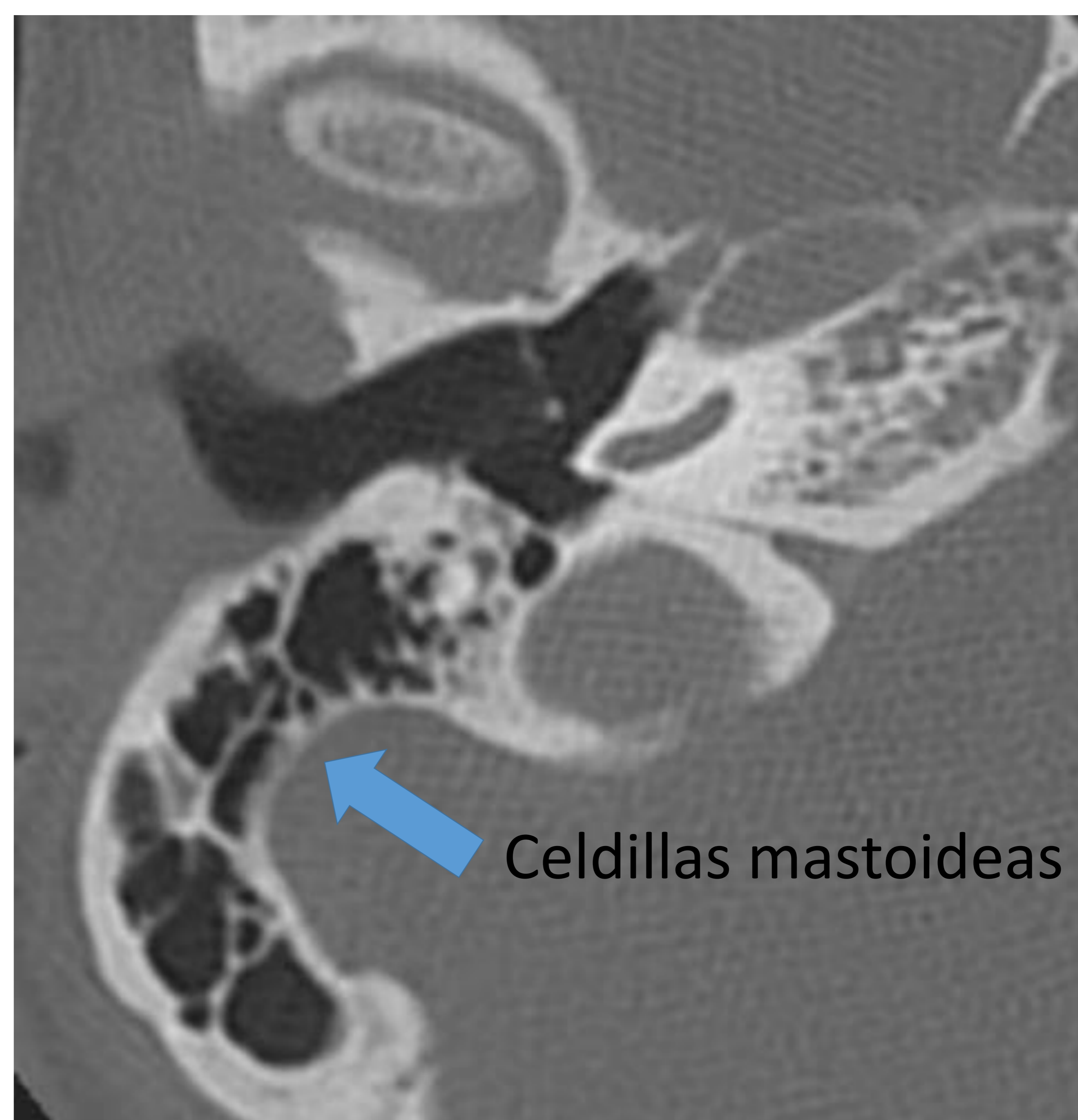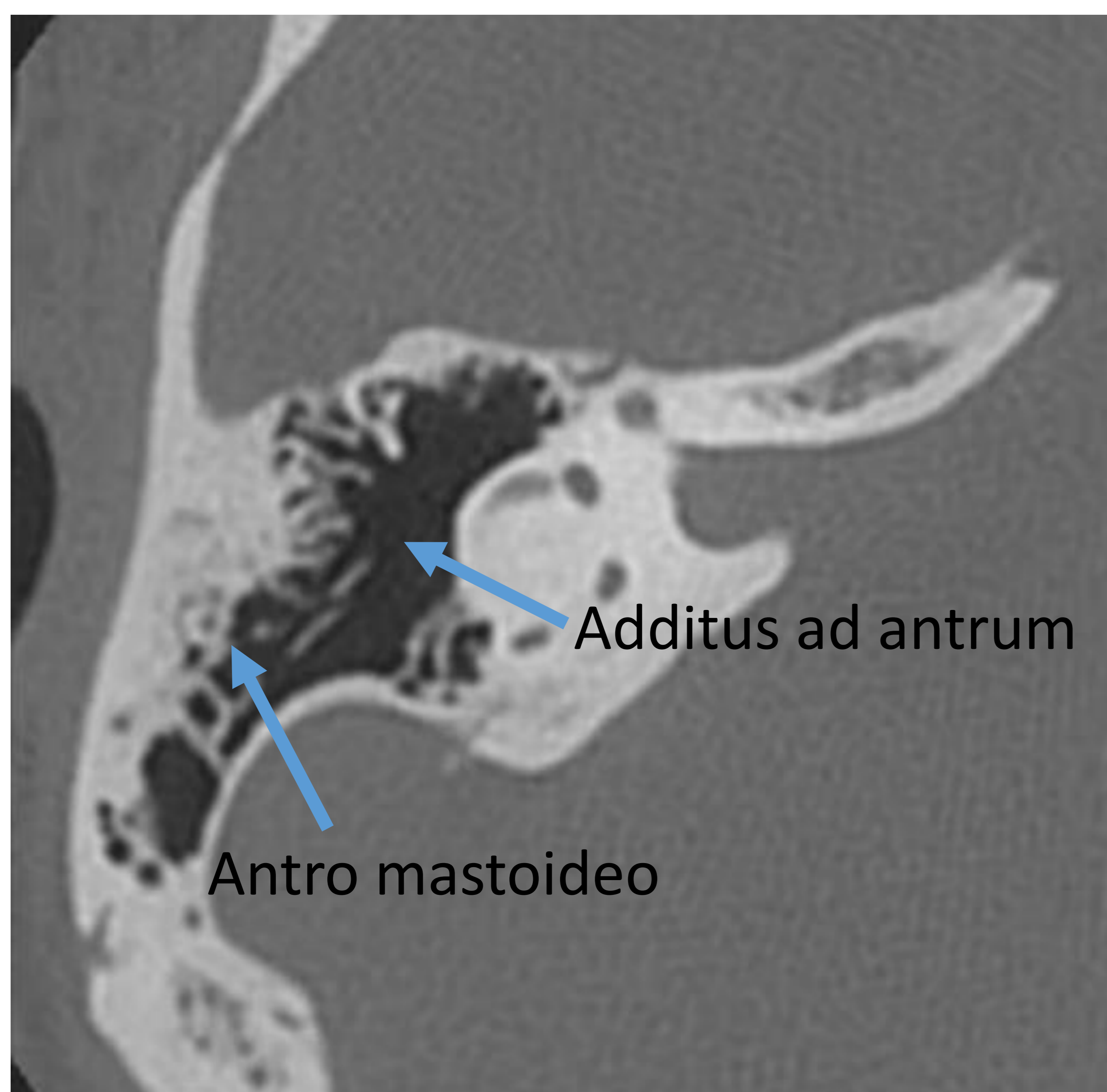


Fig. 6 y 7. Cortes axiales: Antro mastoideo , additus ad antrum y celdilla mastoideas.

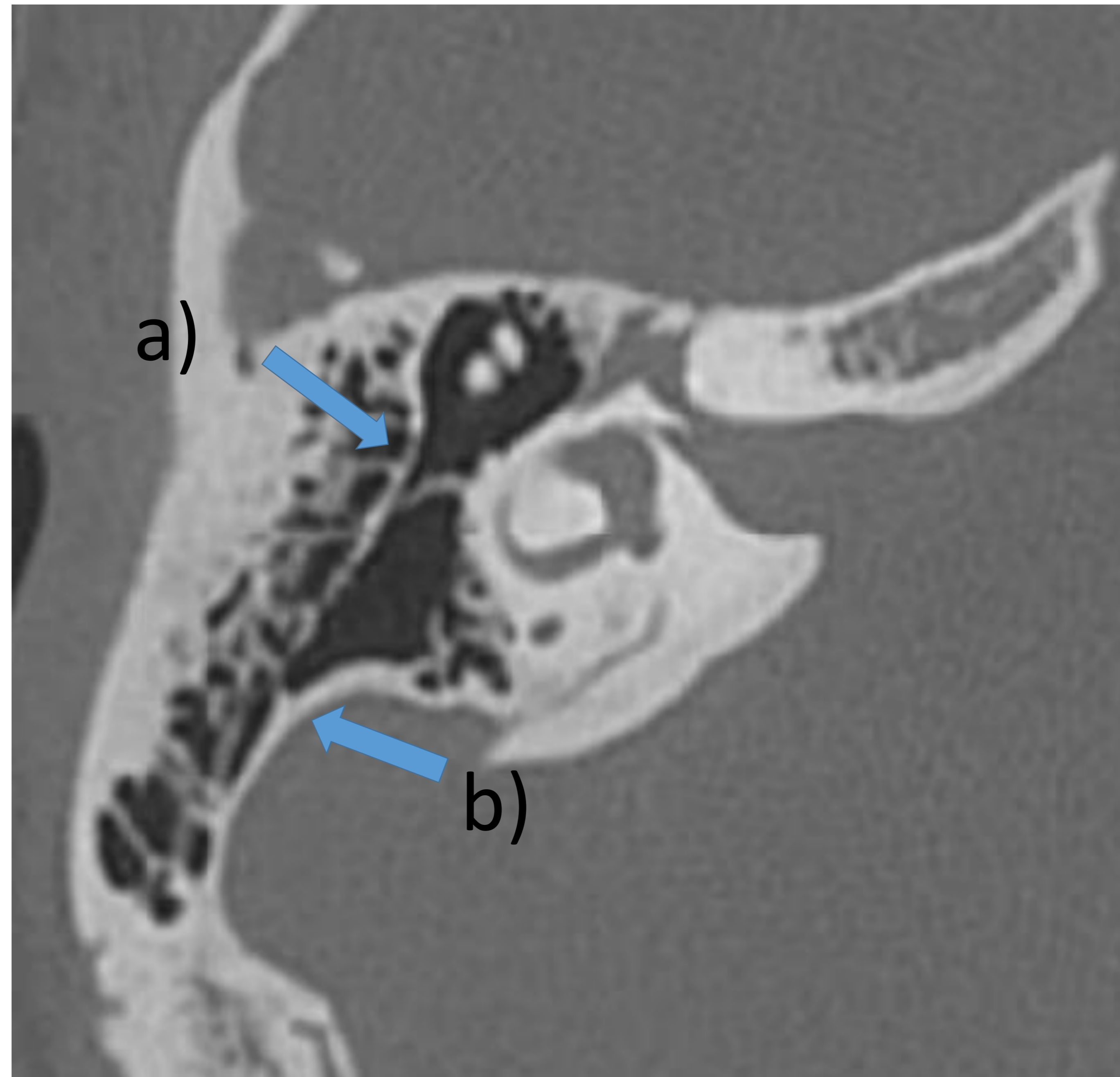


Fig.8. Corte axial TC: a)Septo de Koerner y b)cortical mastoidea medial o interna.

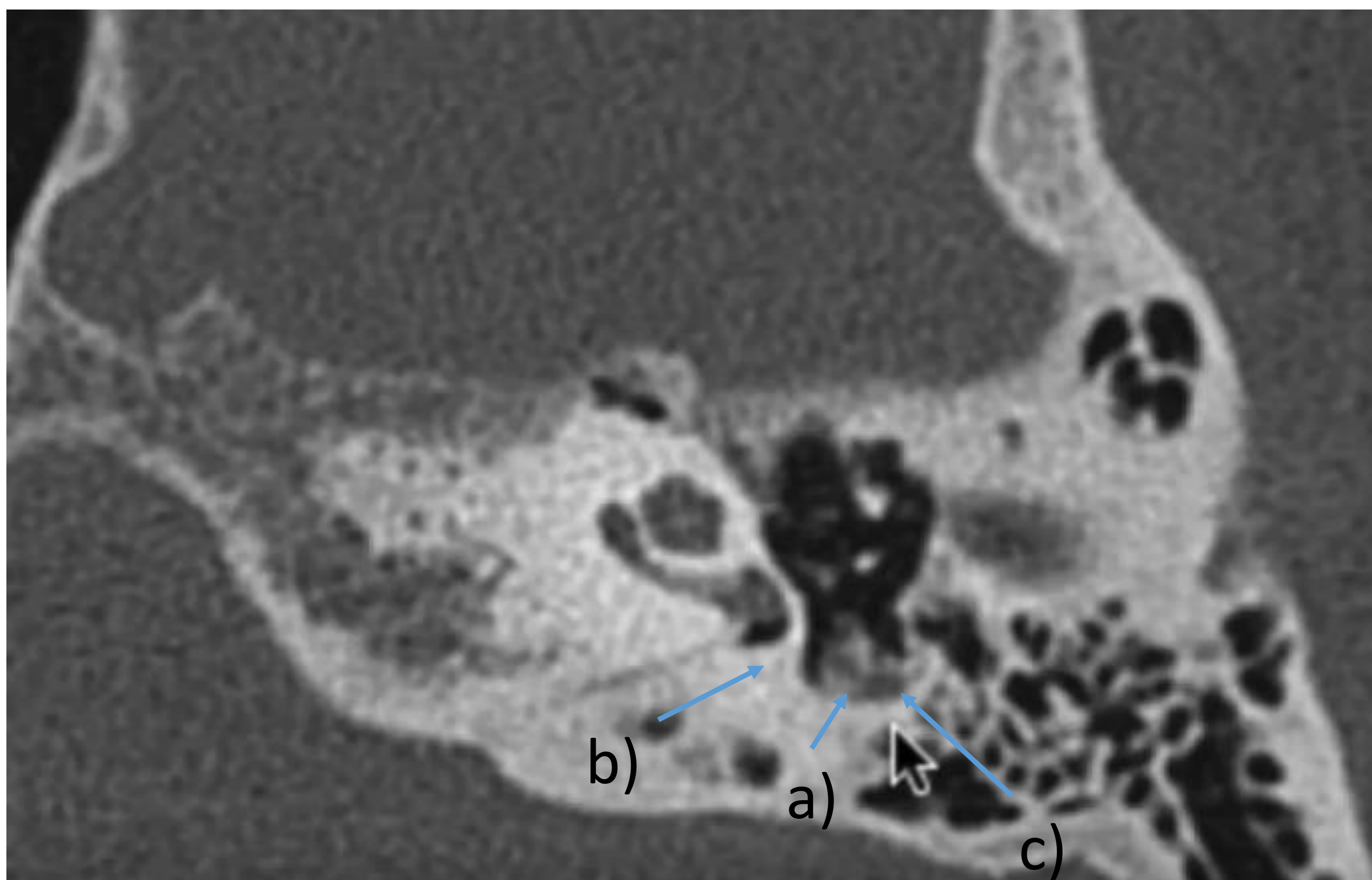


Fig.9. Corte axial TC. Mesotímpano: a)eminencia piramidal con músculo estapedial, b)sinus tymani y c)receso del nervio facial.

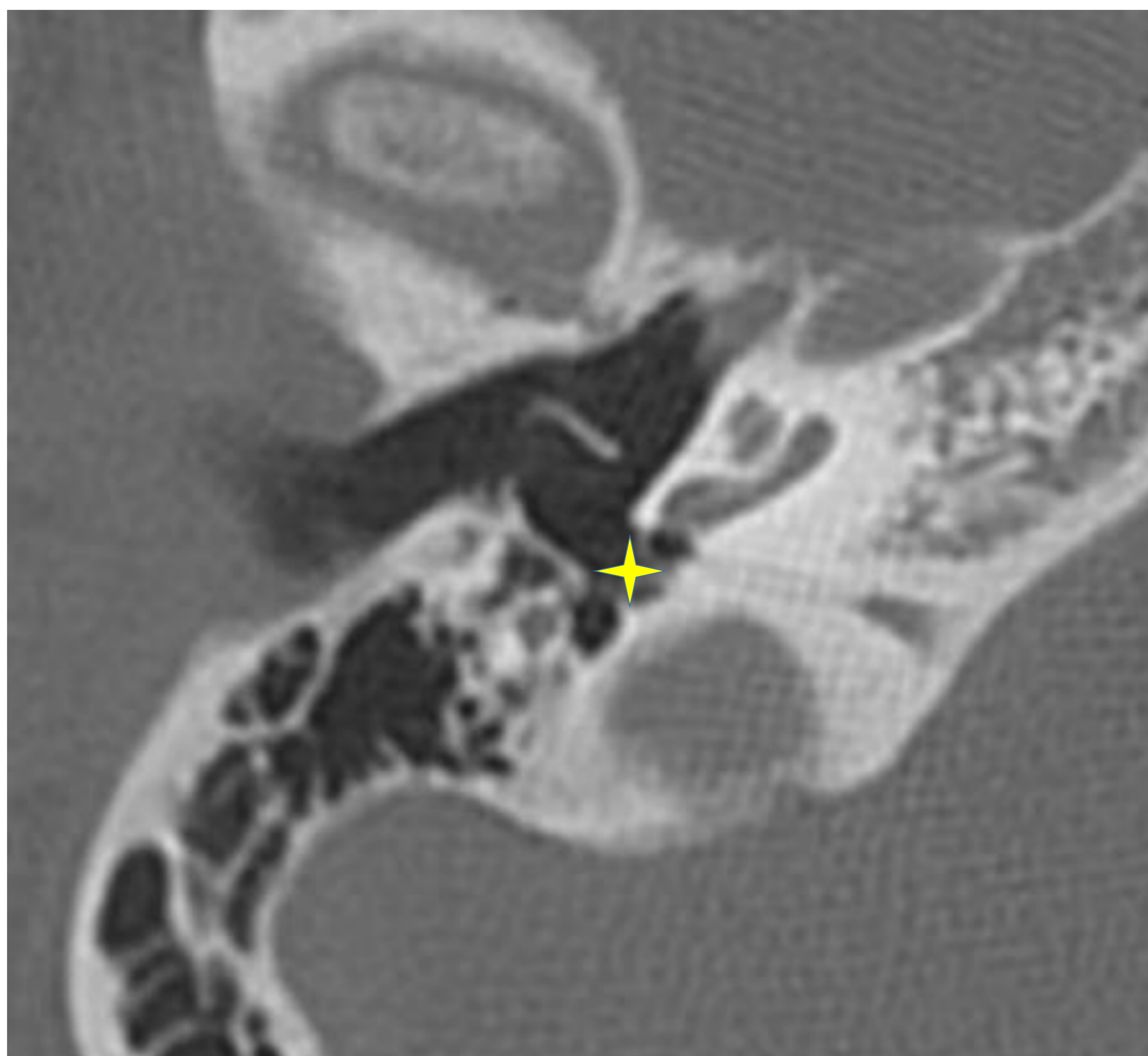


Fig. 10. Corte axial TC: ventana redonda y nicho de la ventana redonda.

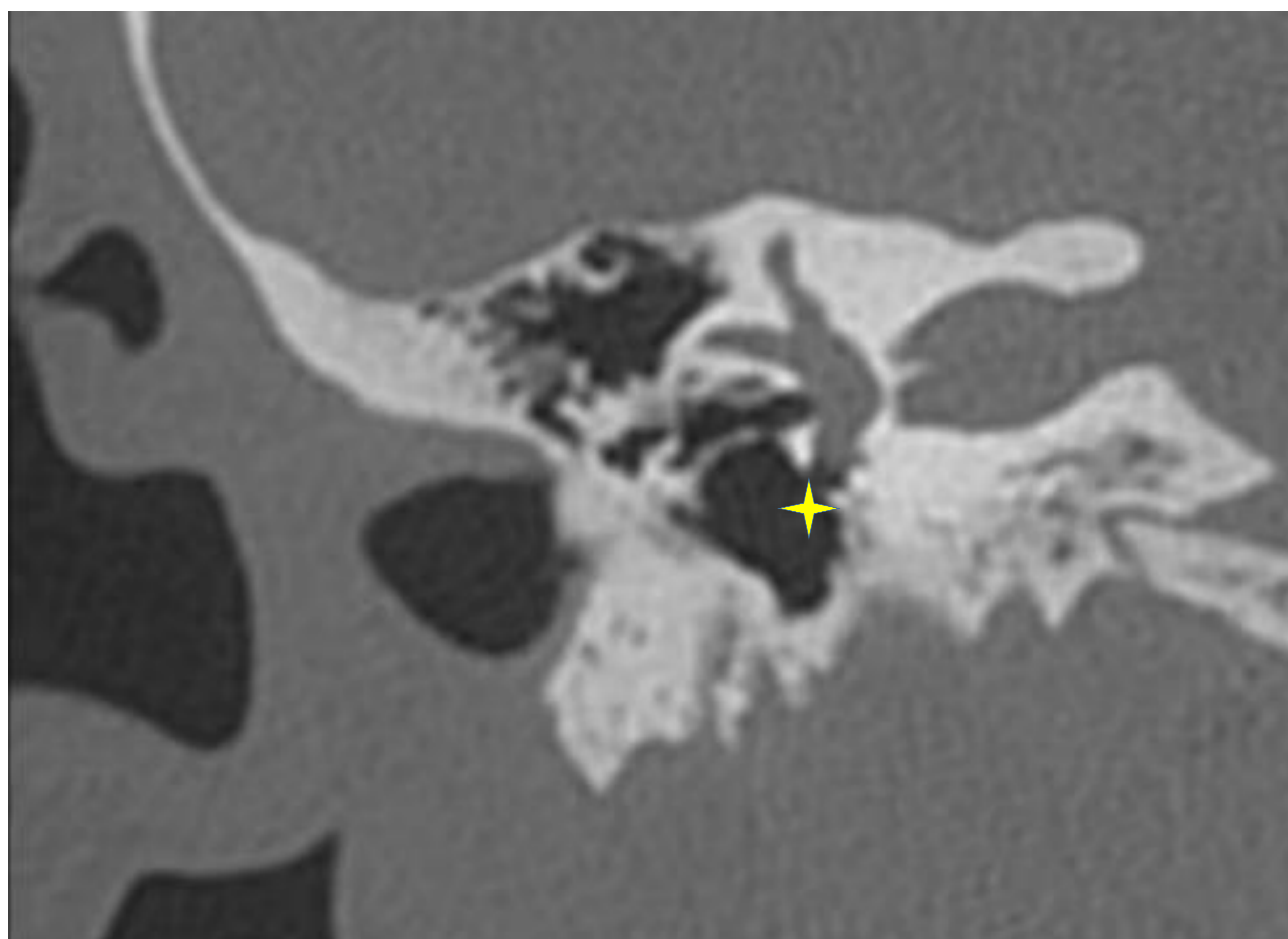


Fig.11. Reconstrucción coronal TC: ventana redonda y nicho de la ventana redonda.

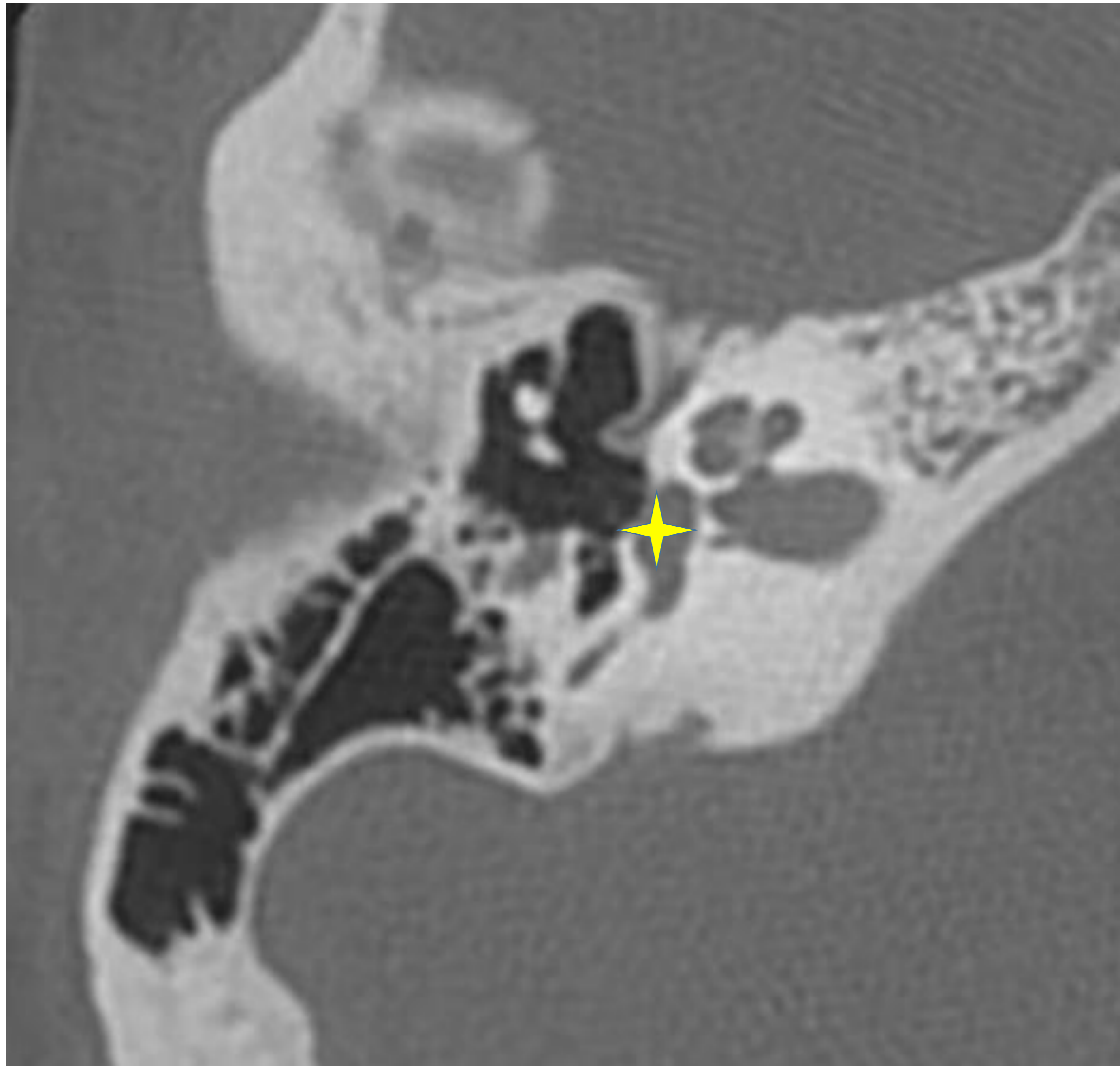


Fig. 12 Corte axial TC: ventana oval.

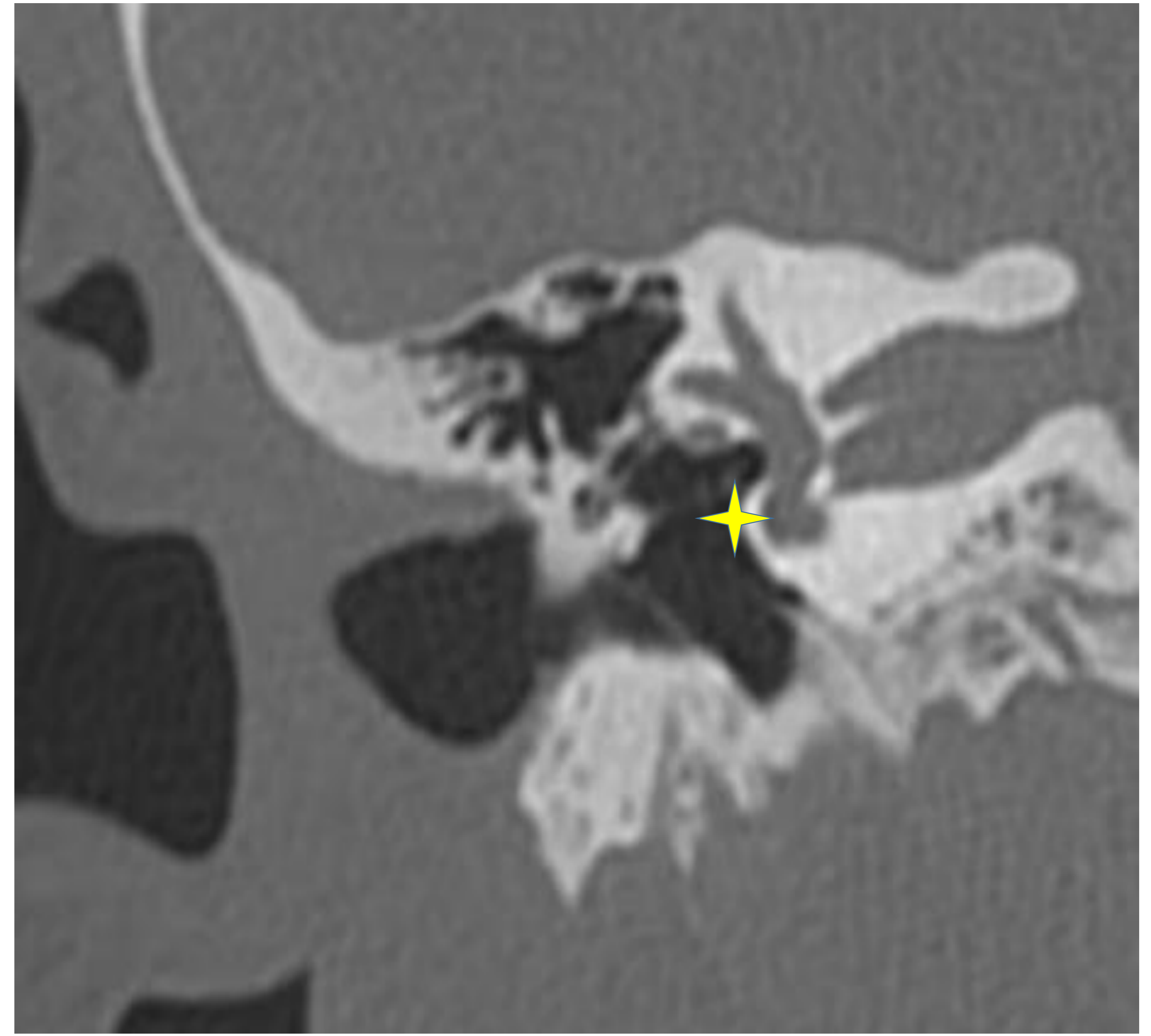


Fig.13. Reconstrucción coronal TC: ventana oval.

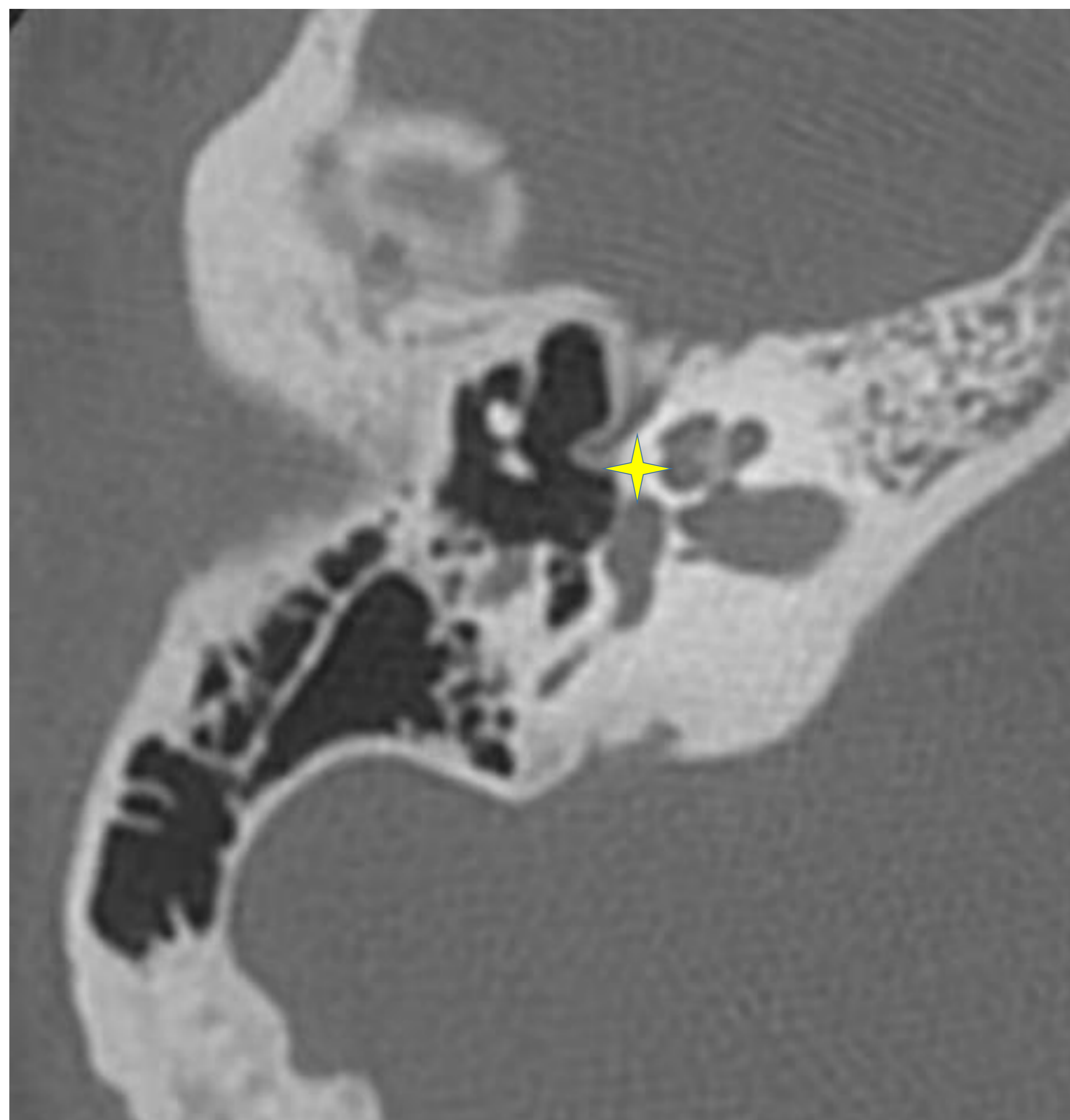


Fig.14. Corte axial TC: Fisura ante fenestram.

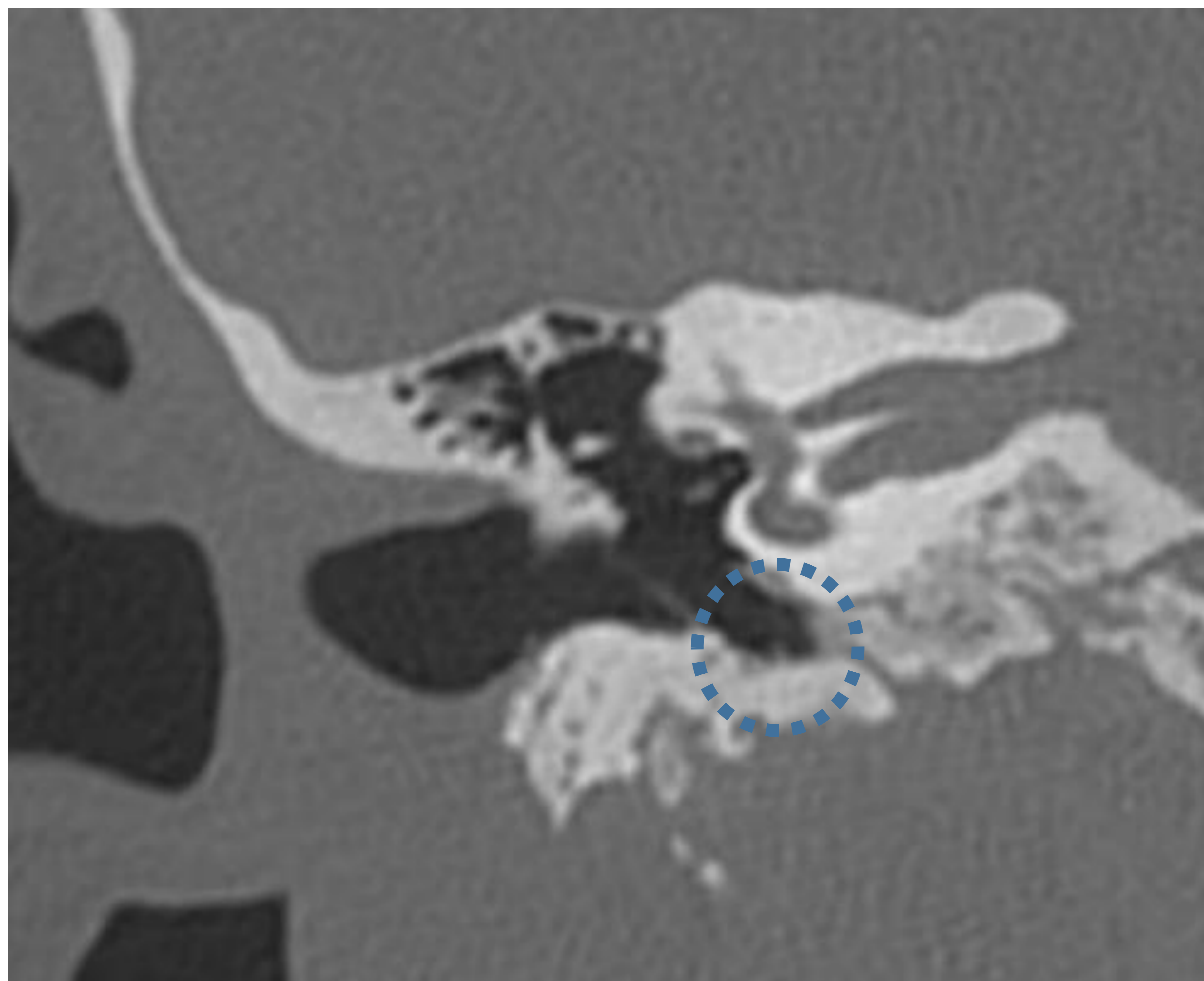


Fig.15. Corte coronal TC: Hipotímpano.

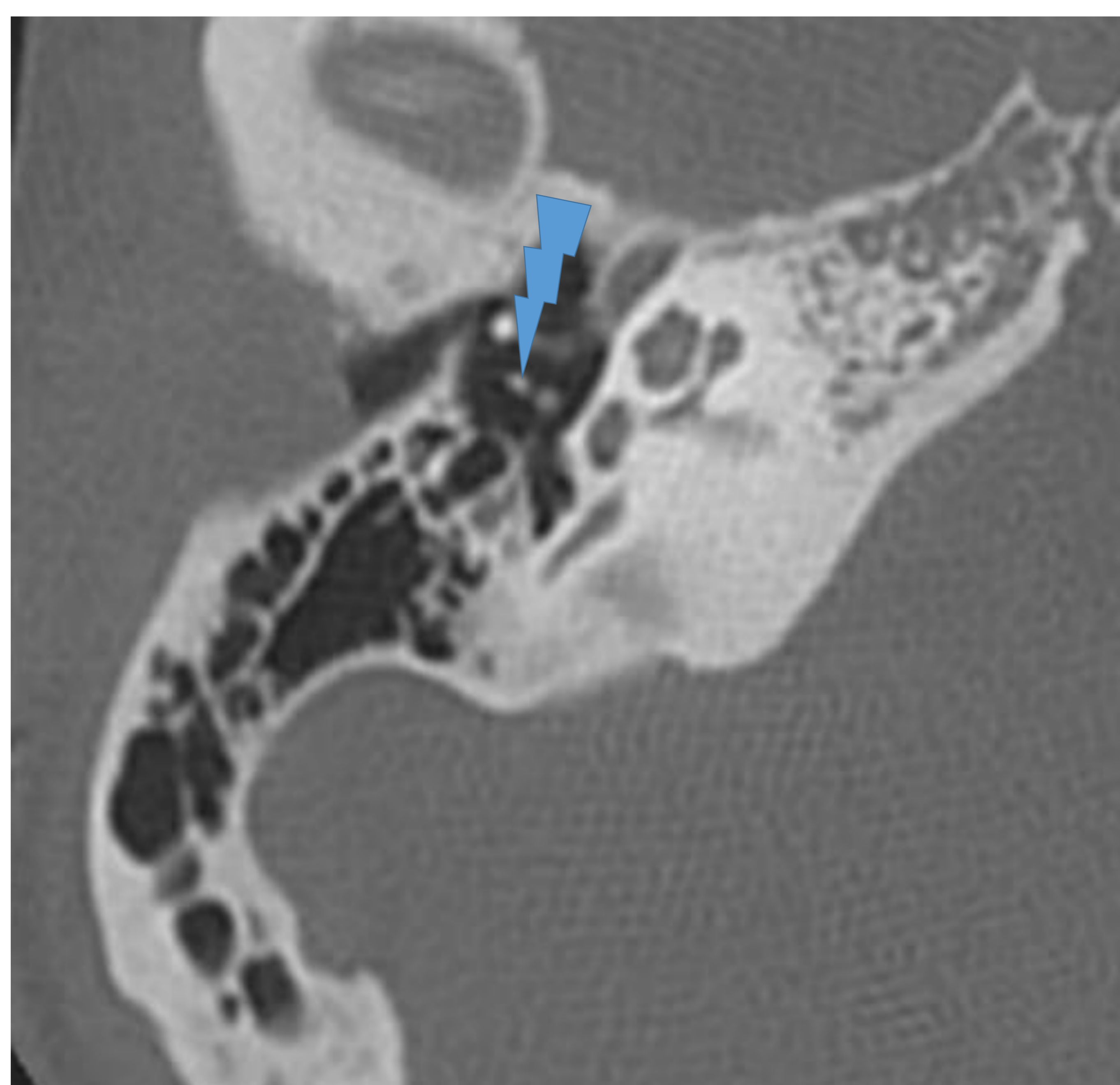


Fig 16. Corte axial TC: articulación incudoestapedial.

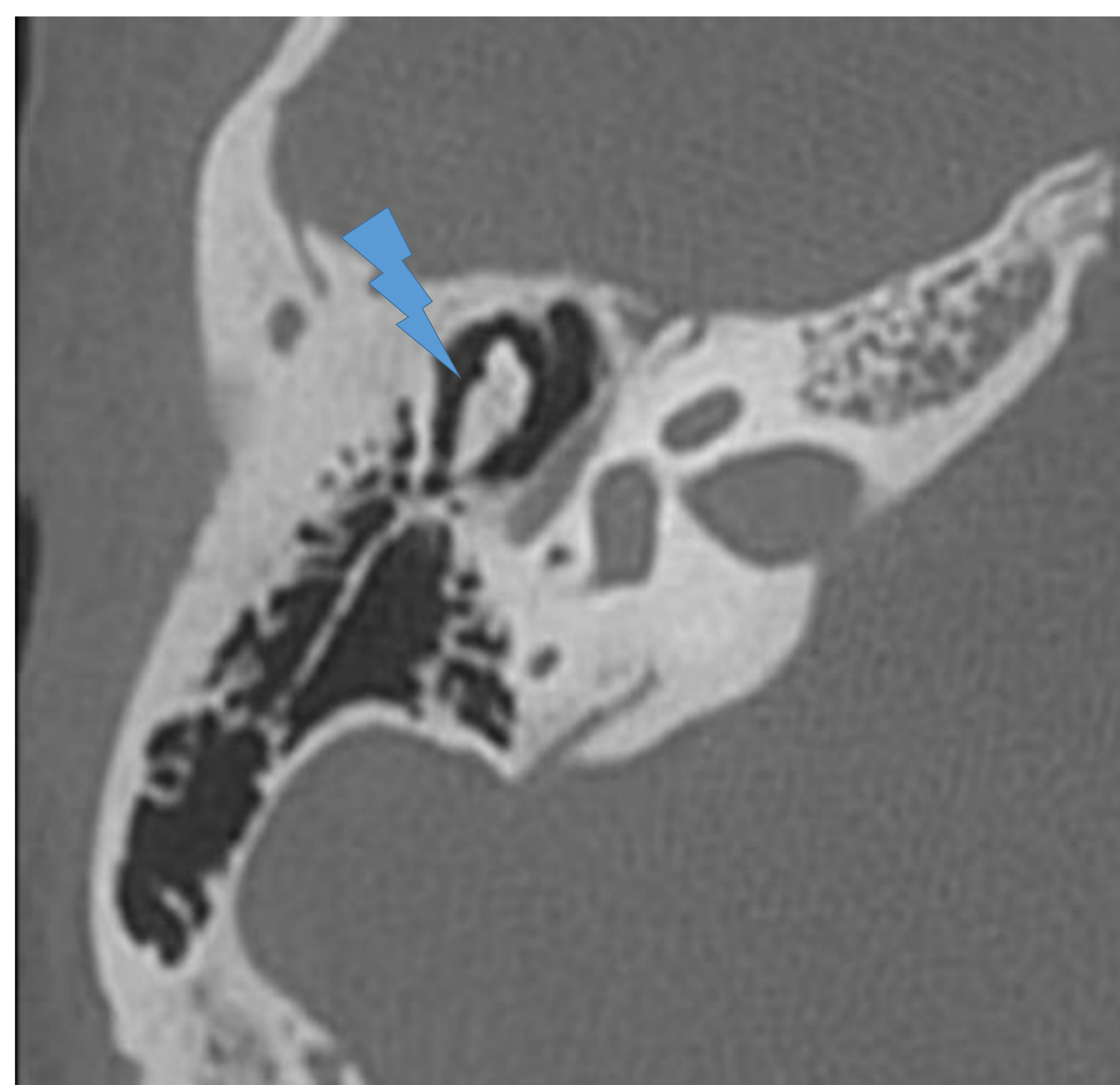


Fig. 17. Corte axial: articulación incudomaleolar.

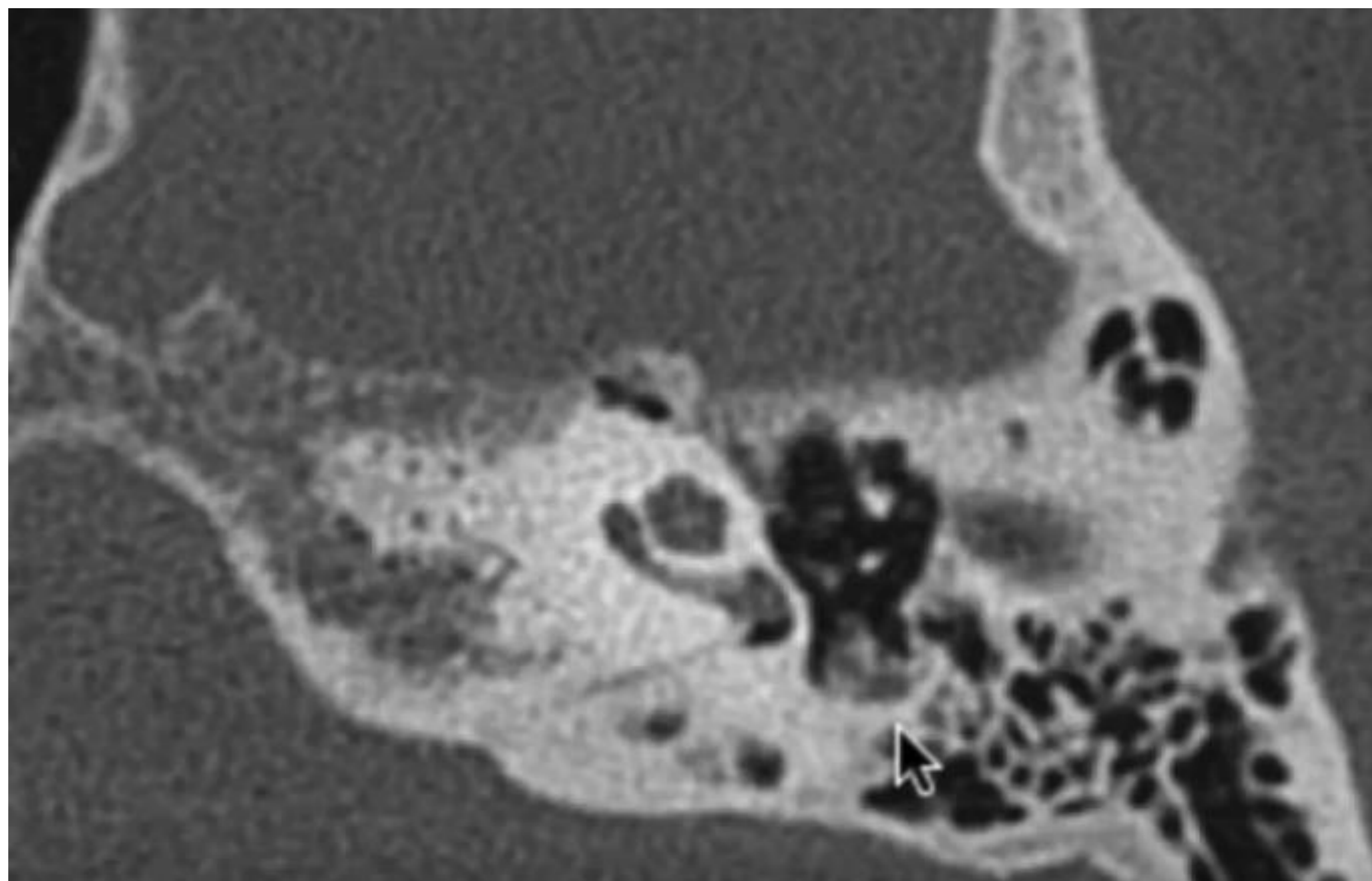


Fig. 18. Corte axial TC: músculo y tendón estapedial en la eminencia piramidal.

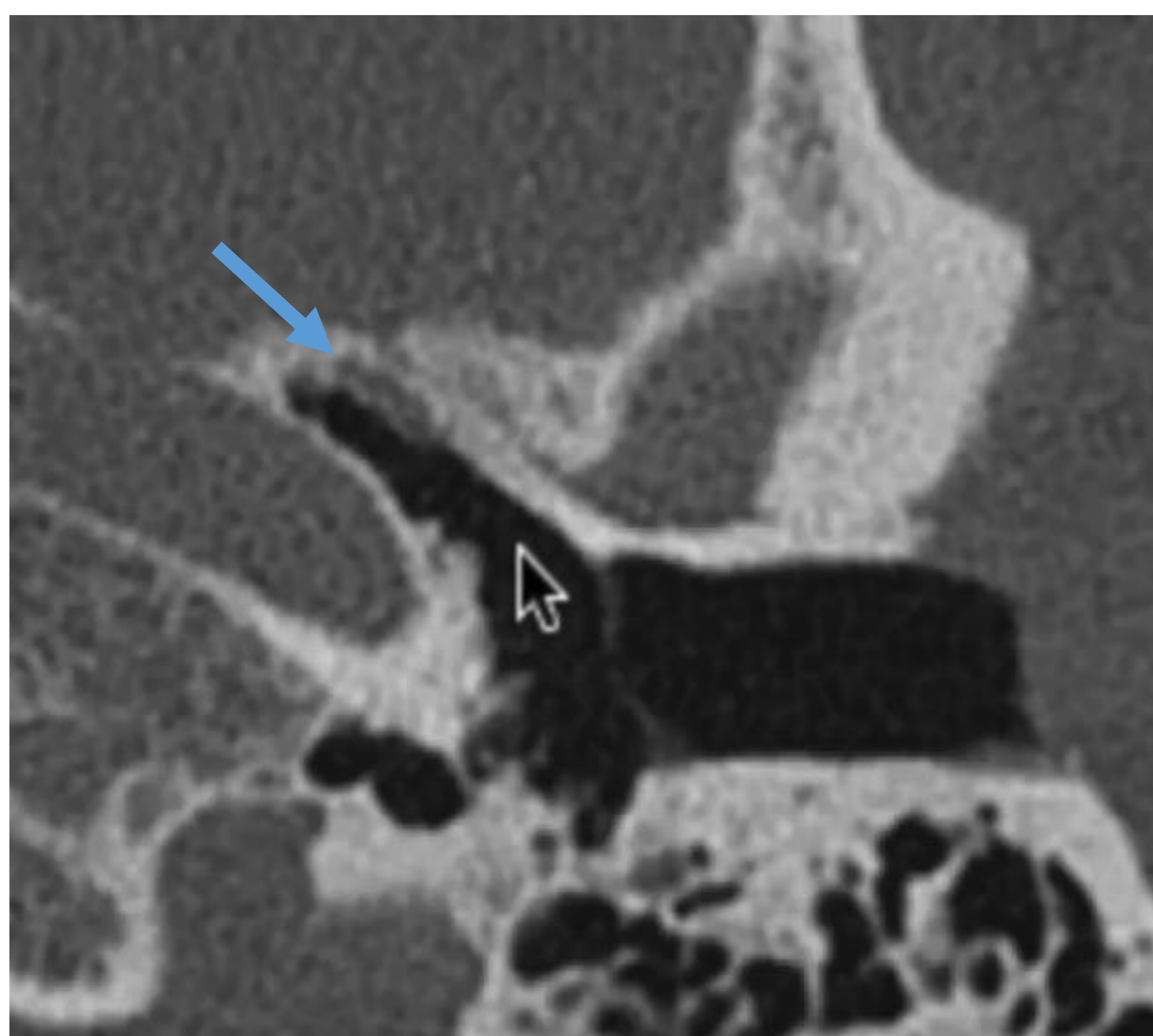


Fig. 19. Corte axial TC: musculo tensor del tímpano.

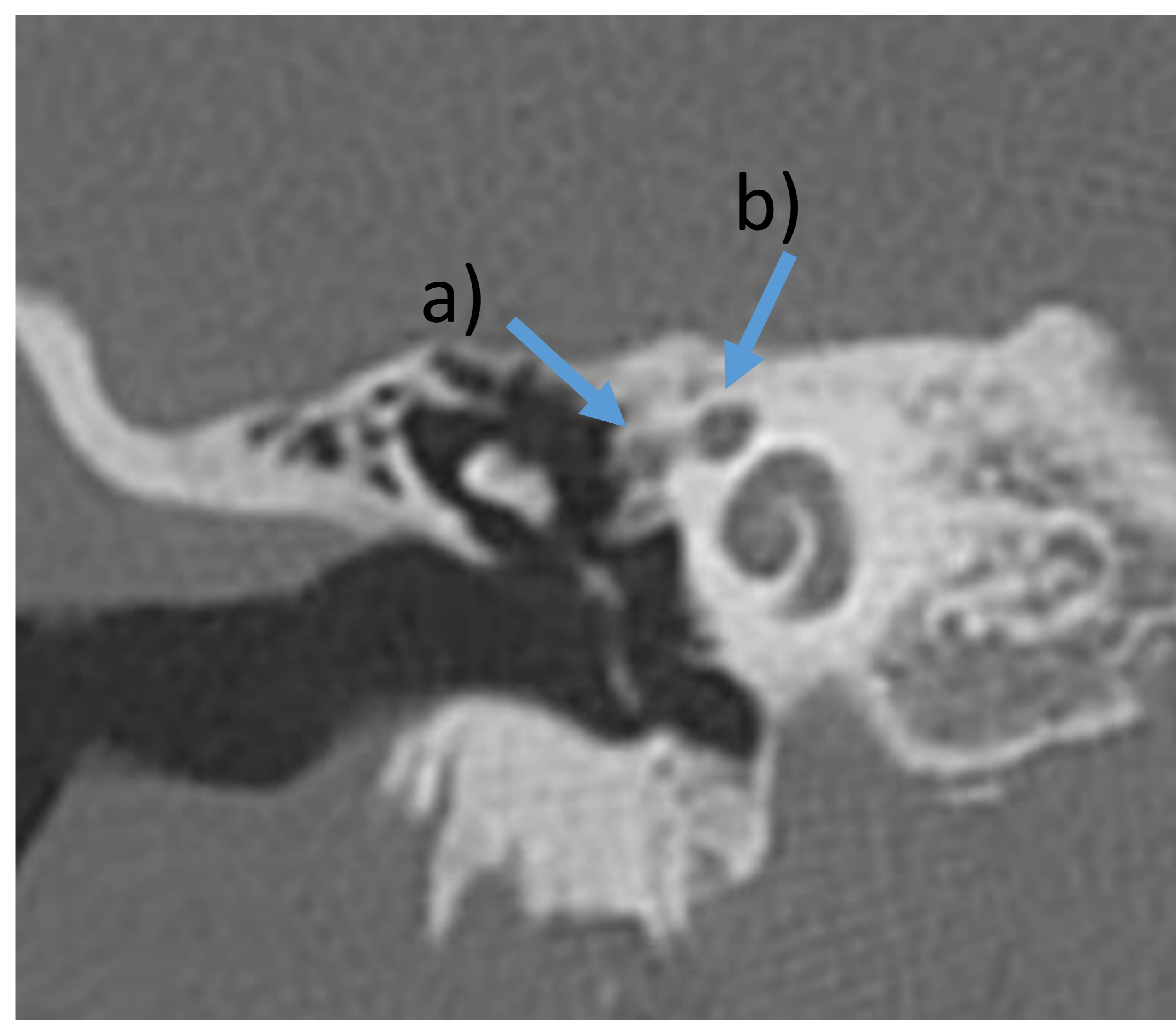


Fig.20. Reconstrucción coronal TC: musculo tensor del tímpano a) y porción timpánica del facial b) .

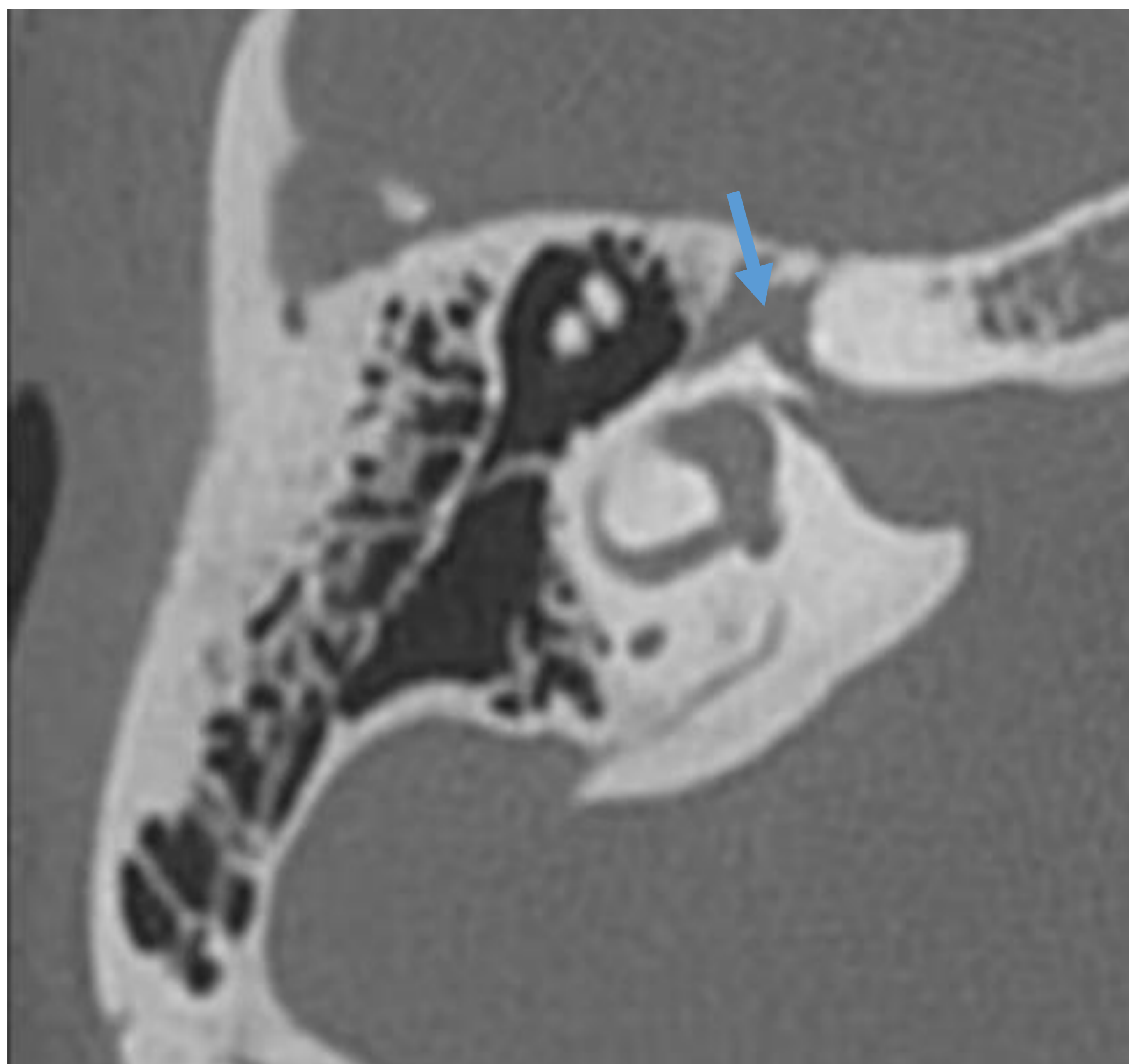


Fig. 21 Porción laberíntica del nervio facial y ganglio geniculado (1ª rodilla).

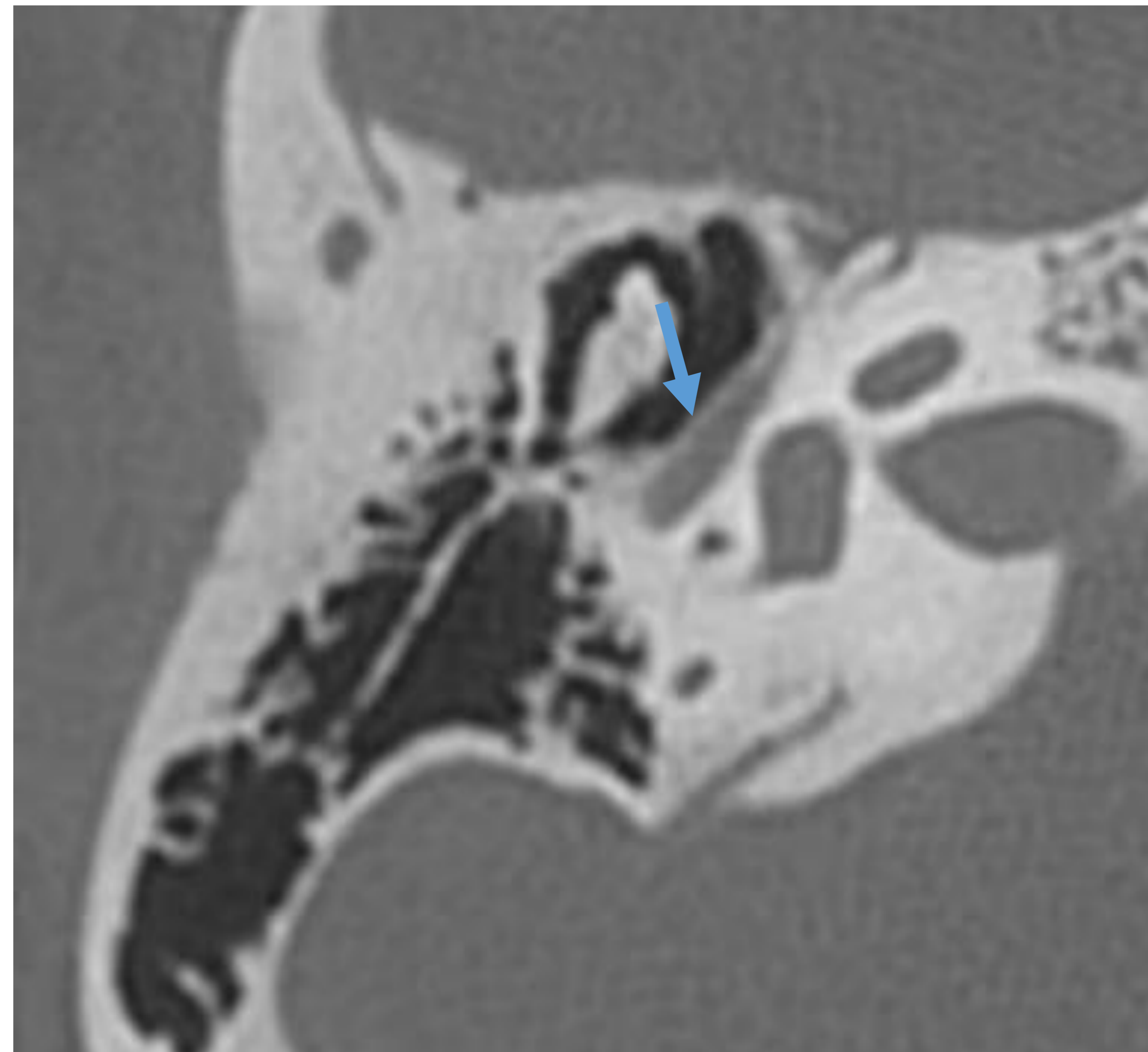


Fig. 22. Porción timpánica del facial.

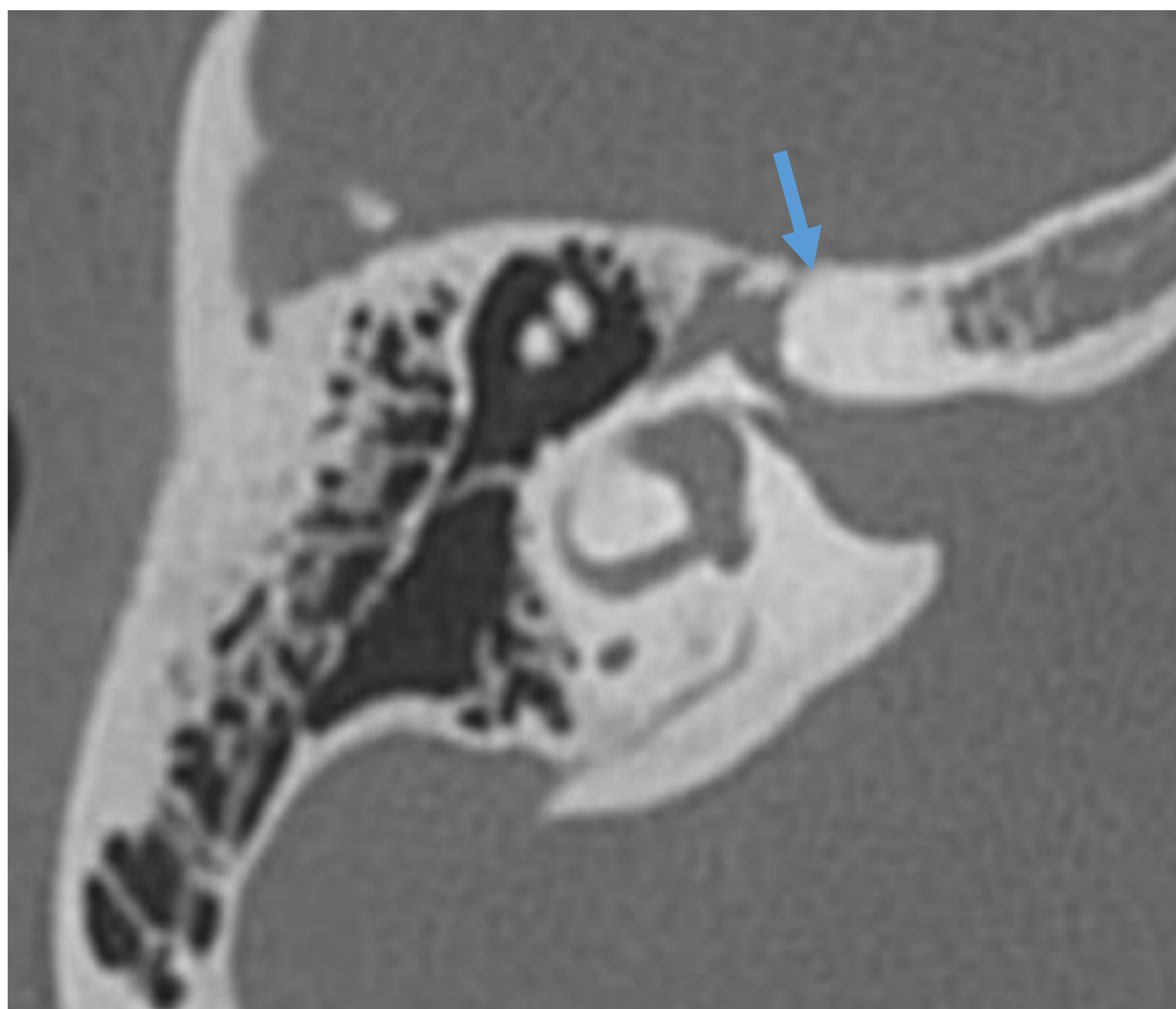


Fig. 23 Hiato del nervio facial.

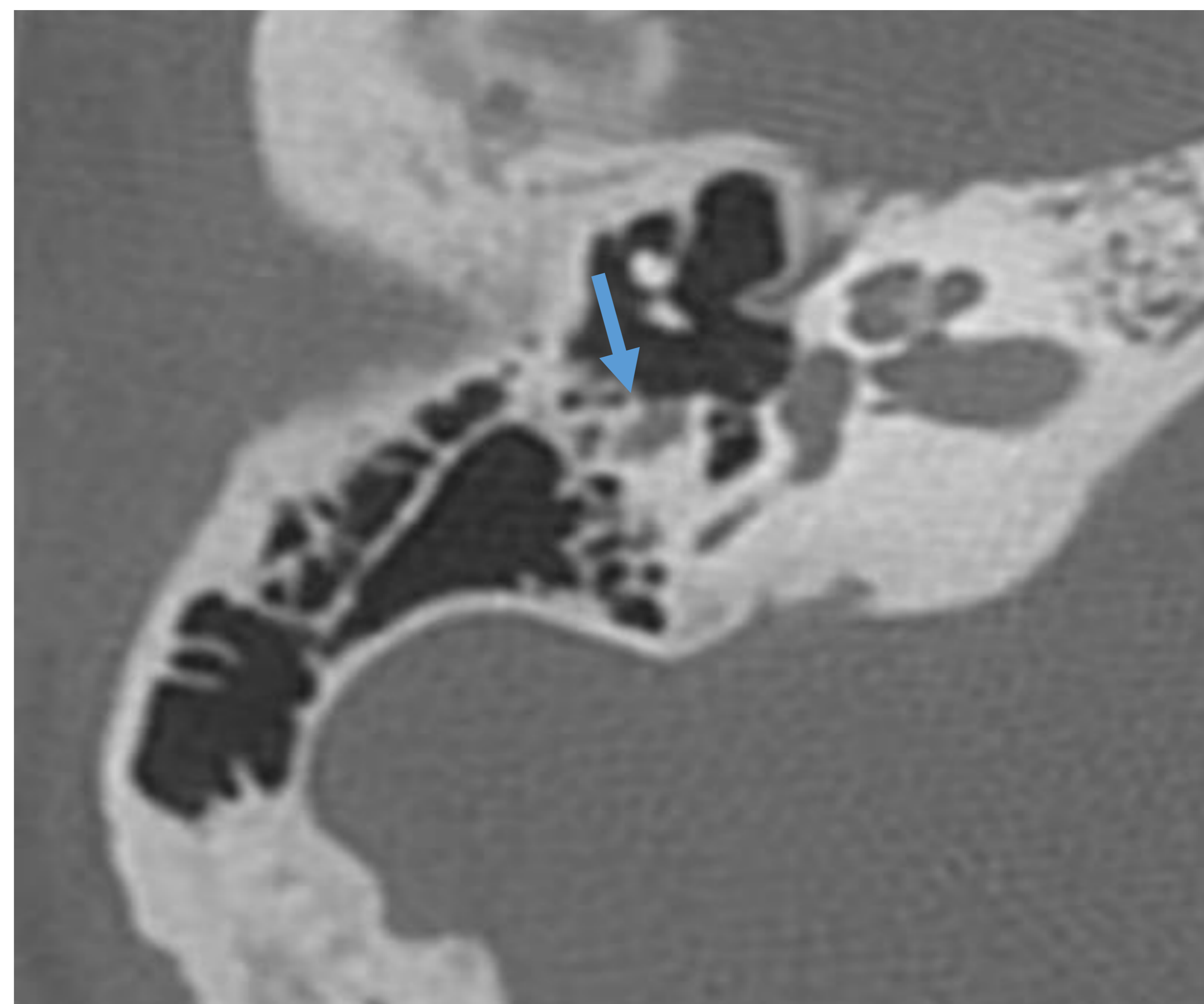


Fig. 24. 2ª rodilla n. facial

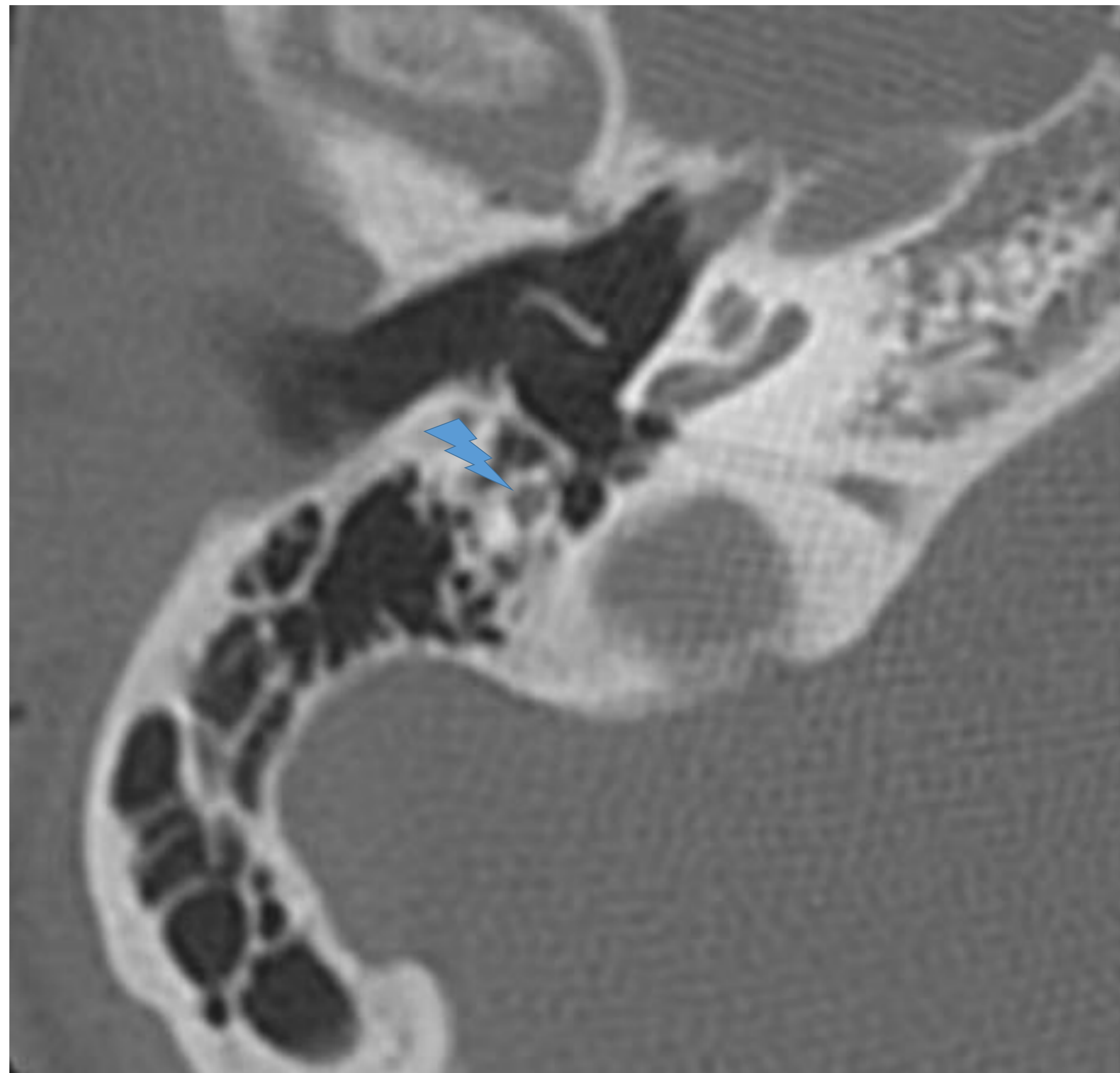


Fig.25. Corte axial TC. Segmento mastoideo.

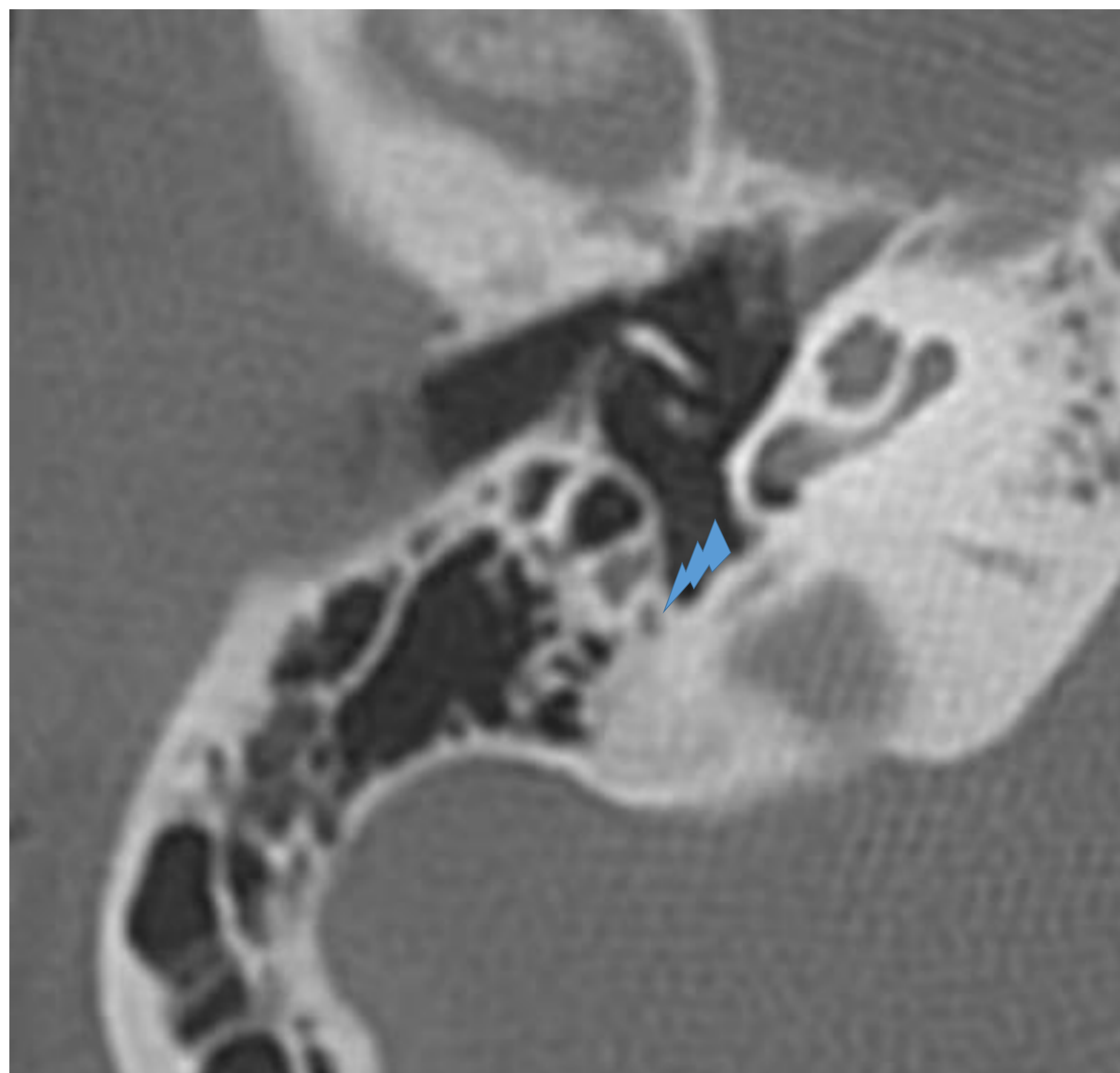


Fig.26. Corte axial TC: nervio cuerda del tímpano.

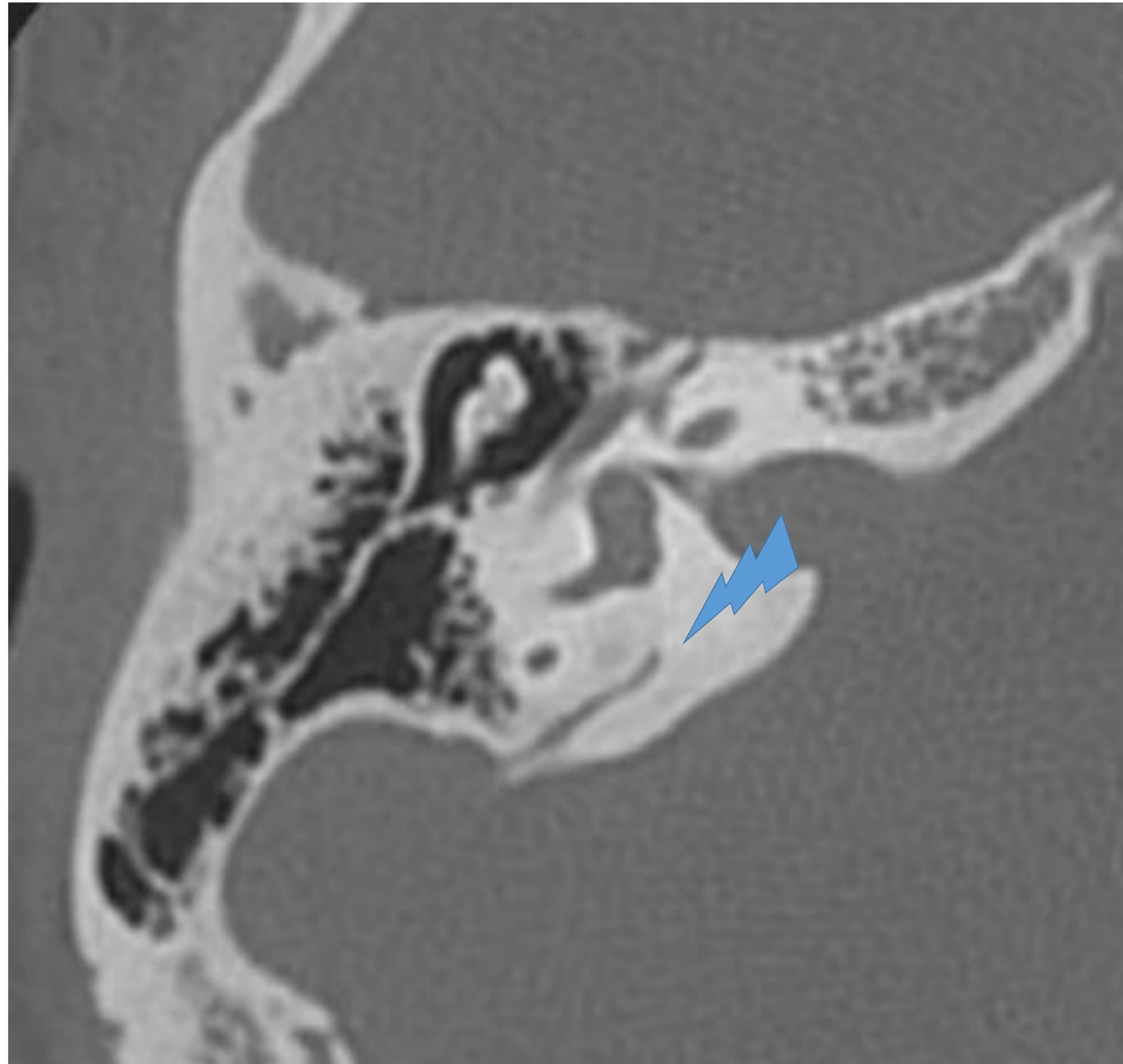


Fig. 27. Corte axial TC : acueducto vestibular.

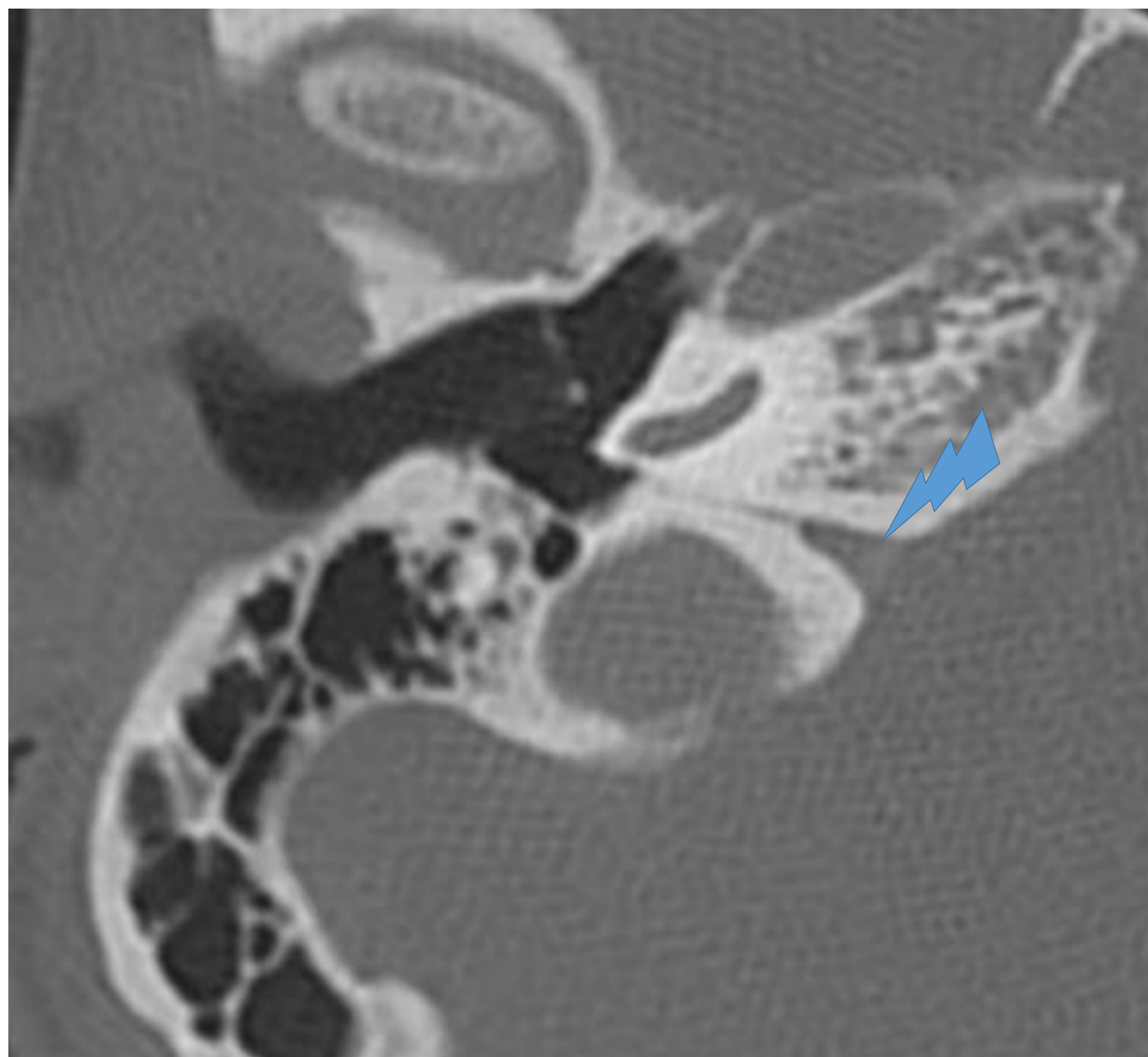


Fig.28. Corte axial TC: acueducto coclear.

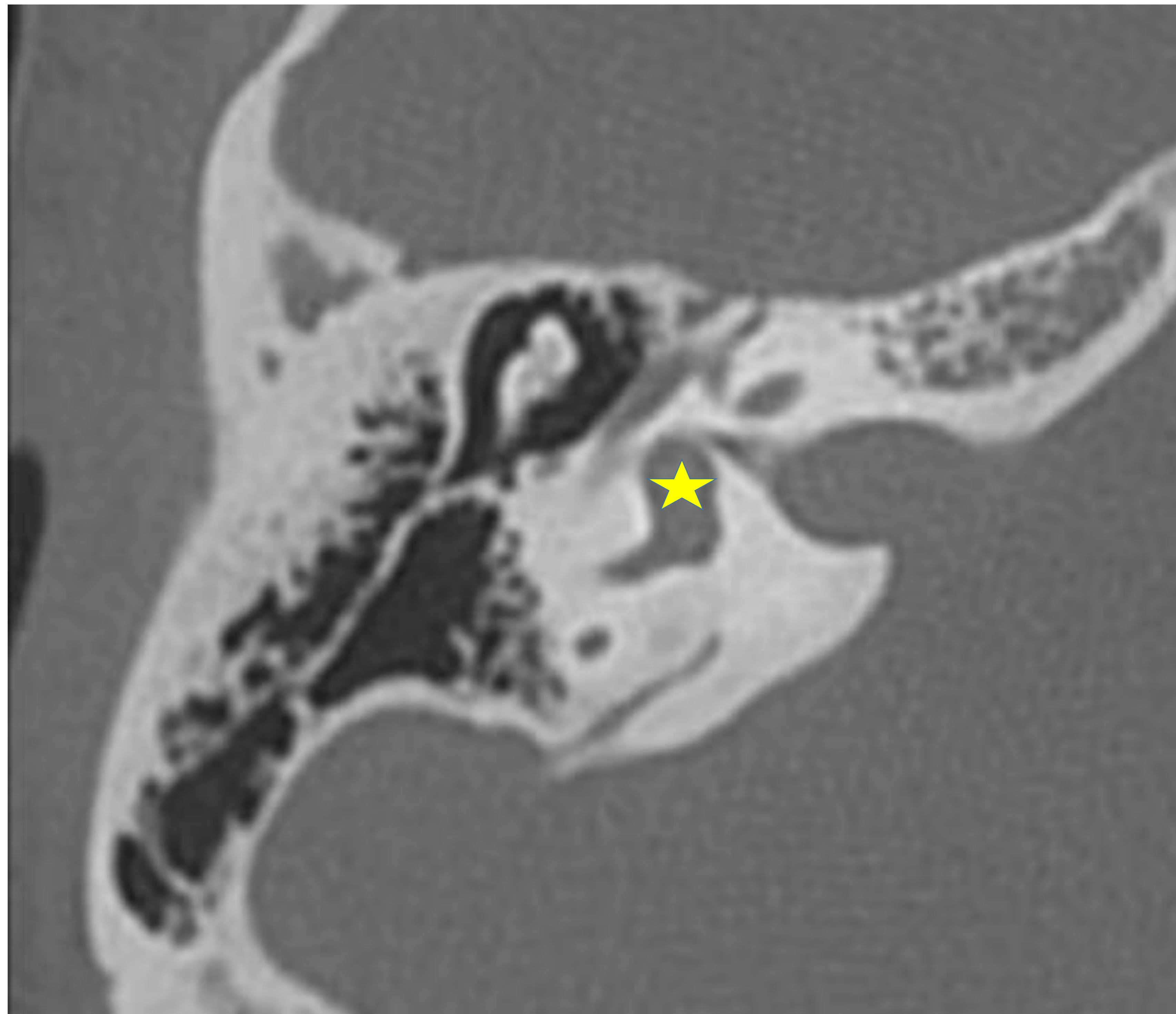


Fig.29. Corte axial TC: vestíbulo

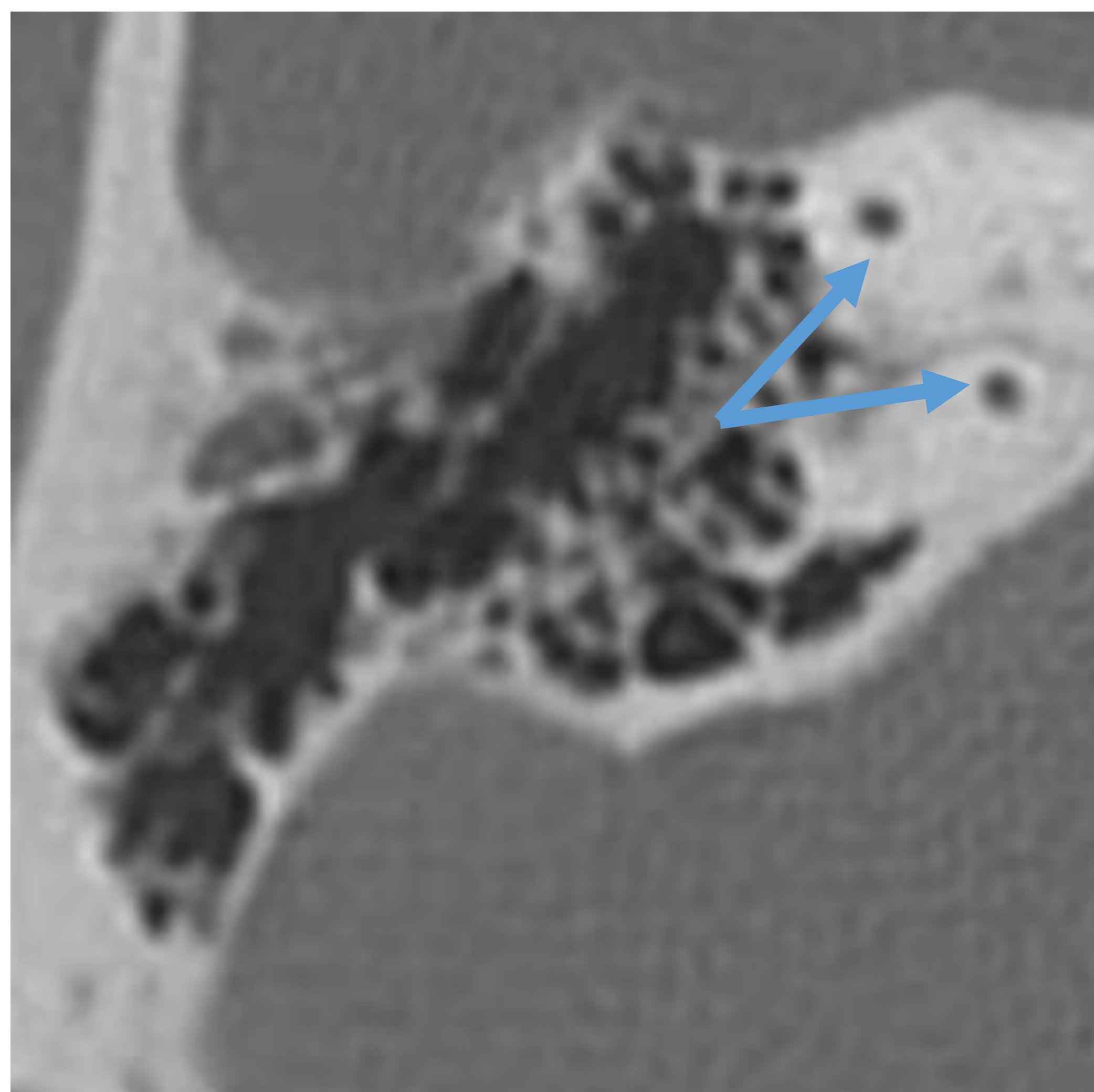


Fig. 30. Corte axial TC: canal semicircular superior.

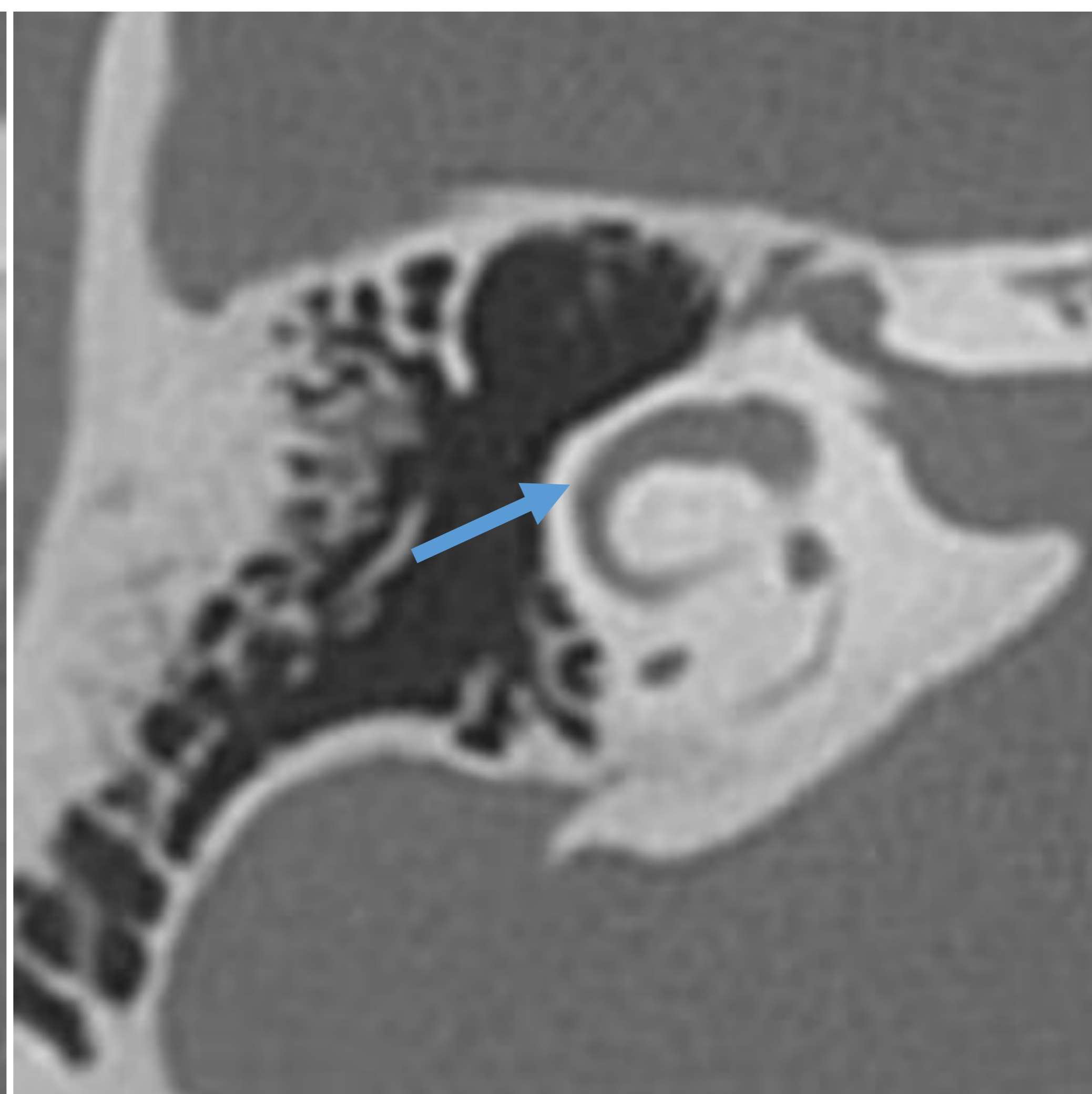


Fig. 31. Corte axial TC canal semicircular lateral.

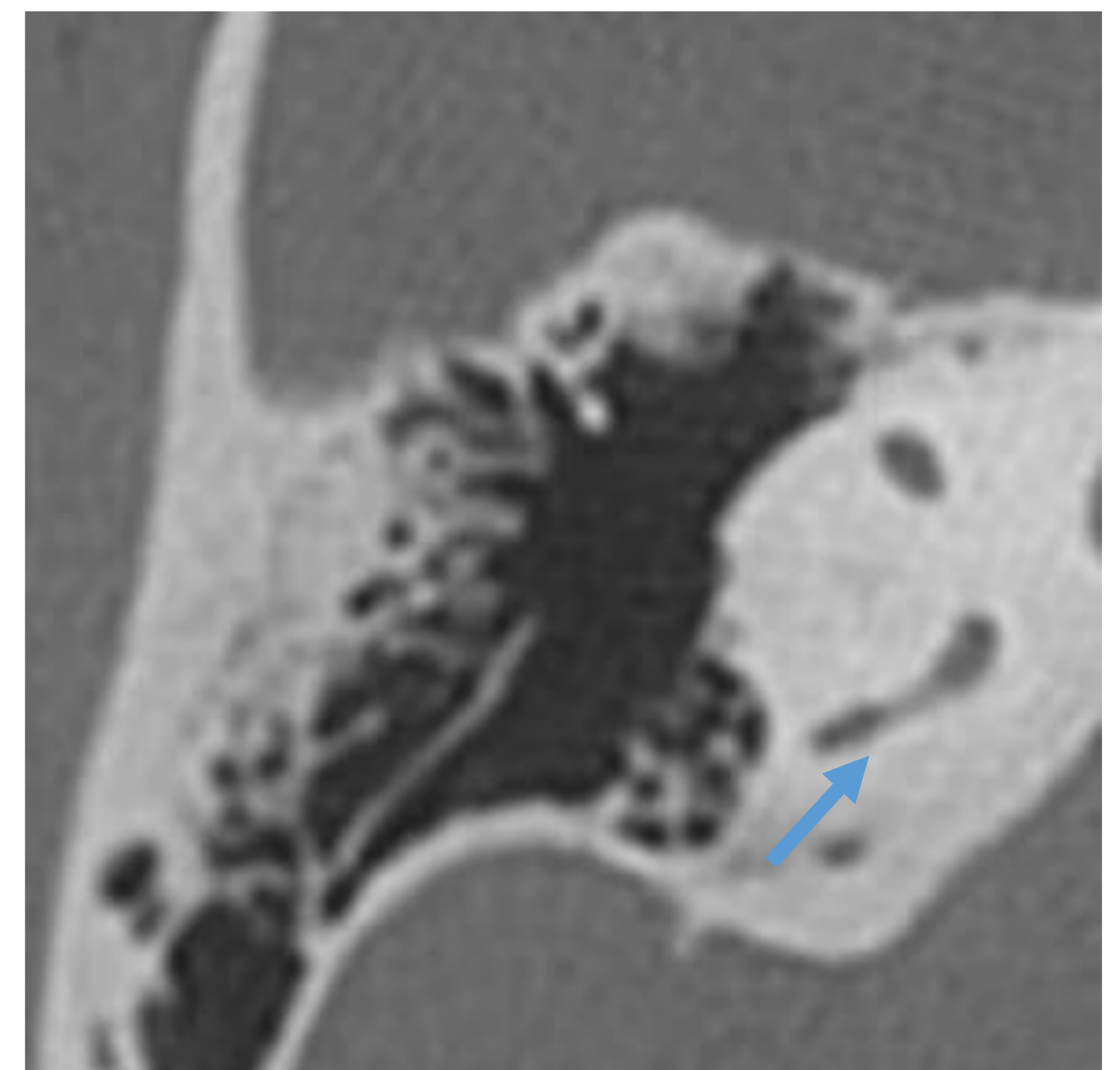


Fig. 32. Corte axial: canal semicircular posterior.

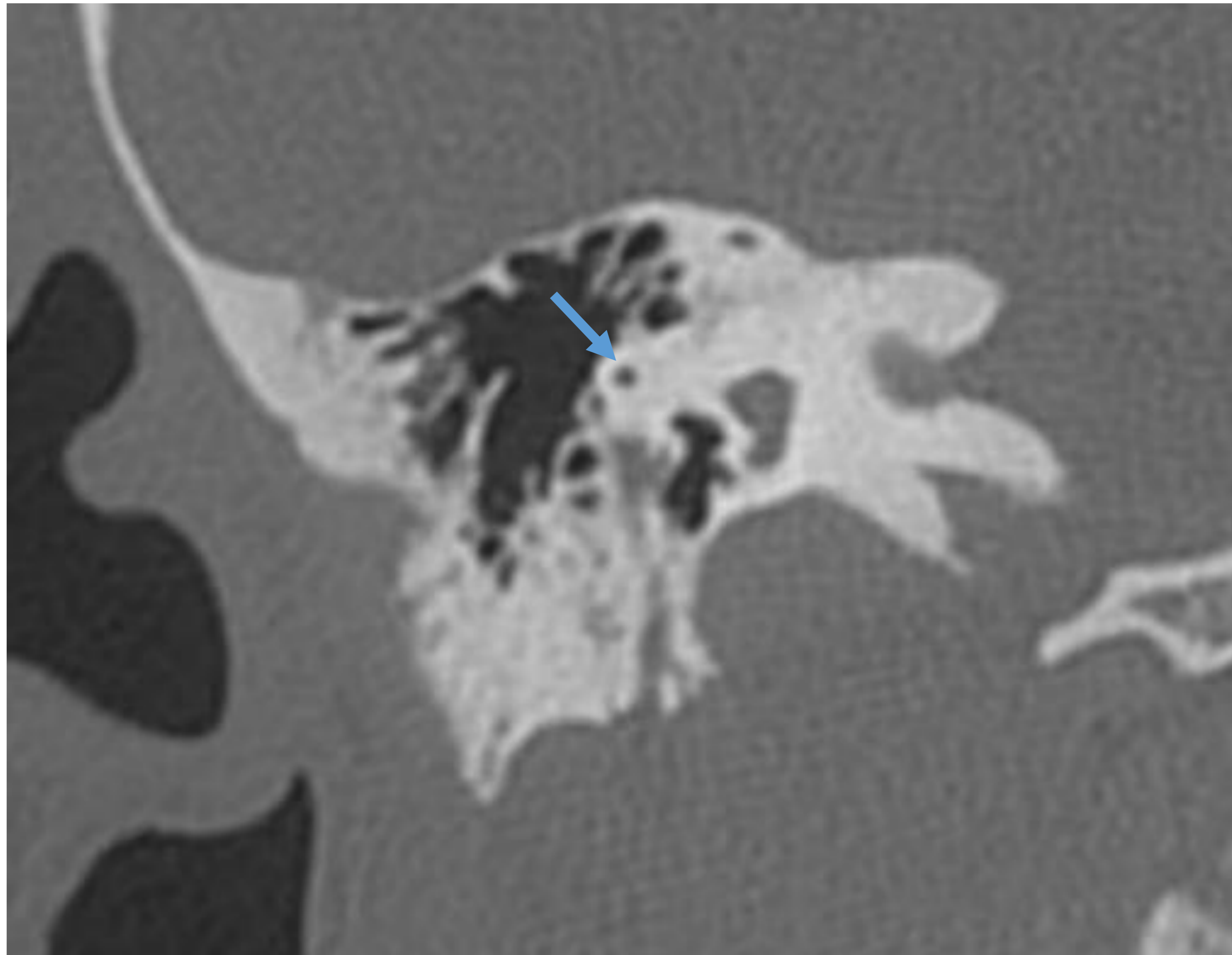


Fig. 33. Reconstrucción coronal: eminencia arcuata.

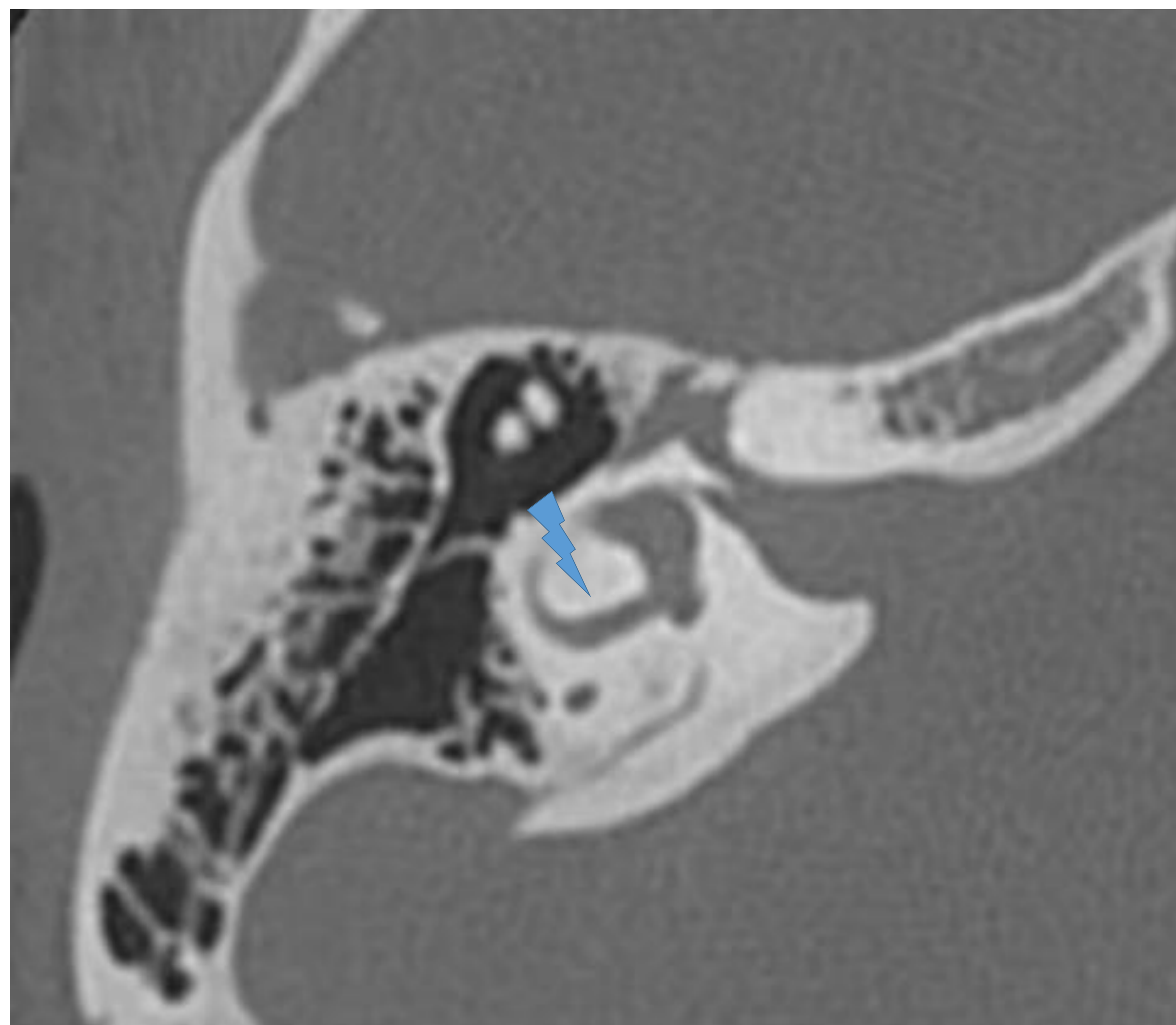


Fig. 34. Corte axial TC: isla ósea del canal semicircular lateral.

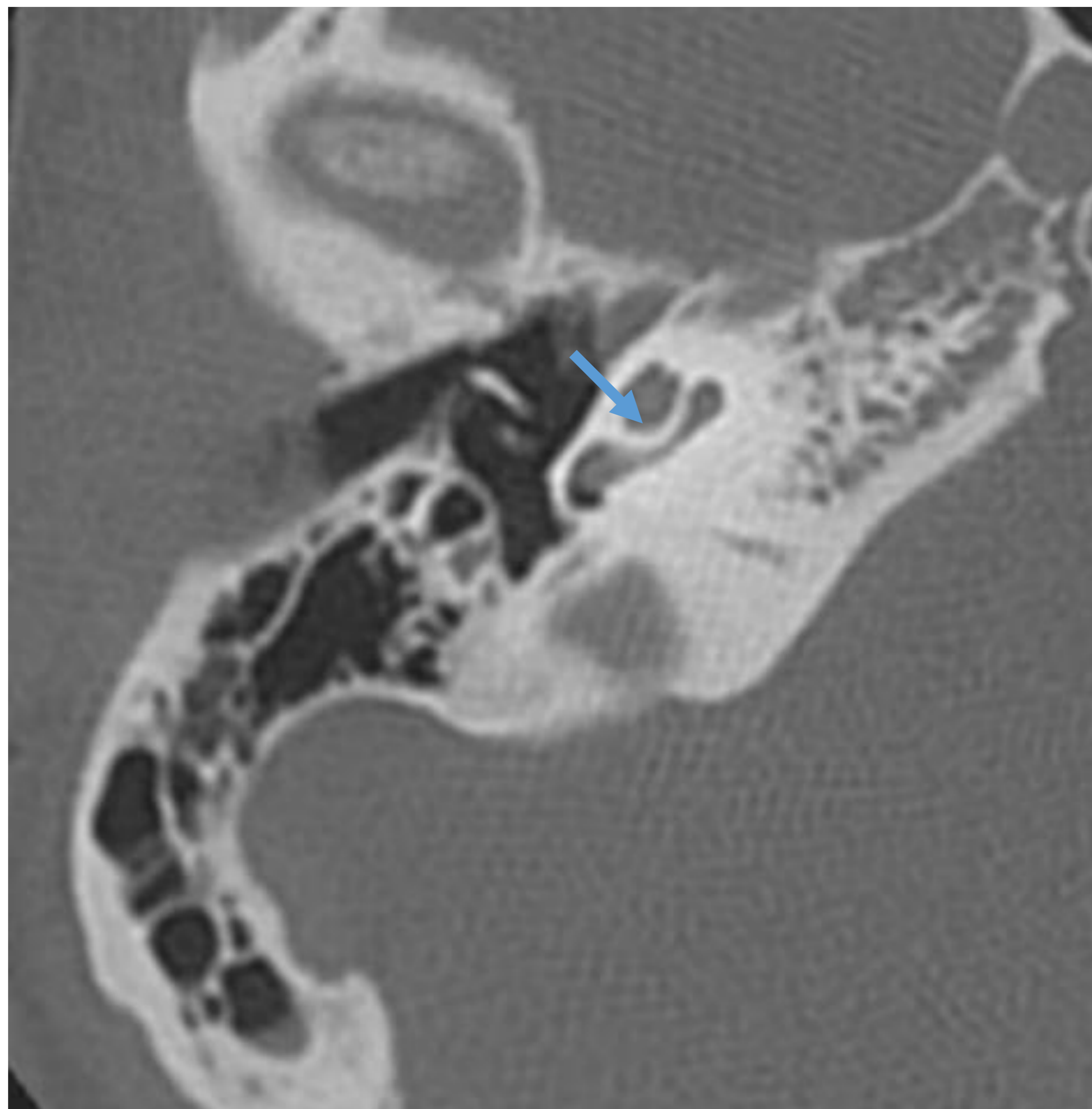


Fig. 35. Corte axial TC: septo interesalar.

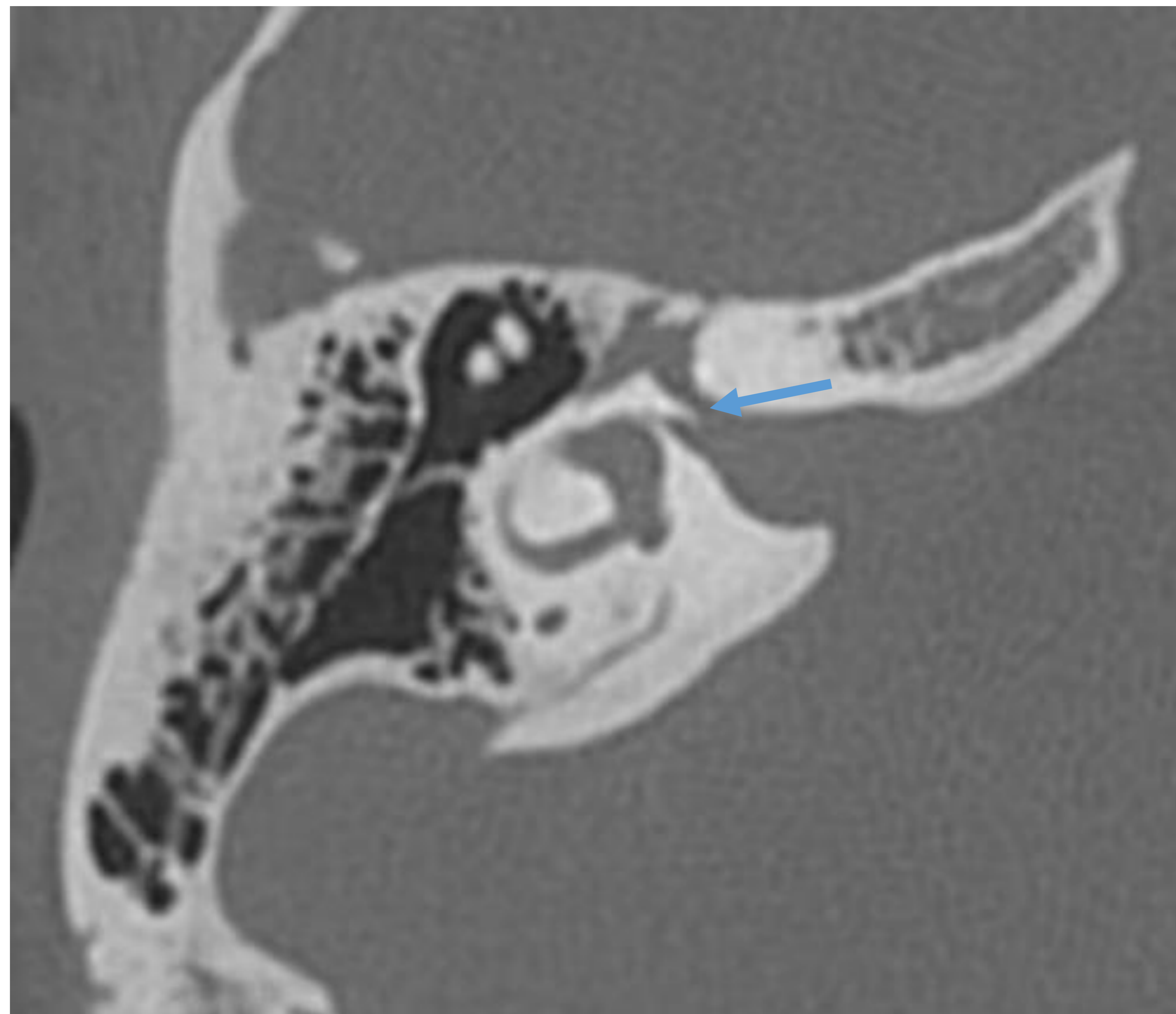


Fig. 36. Corte axial TC: cresta falciforme o cresta horizontal.

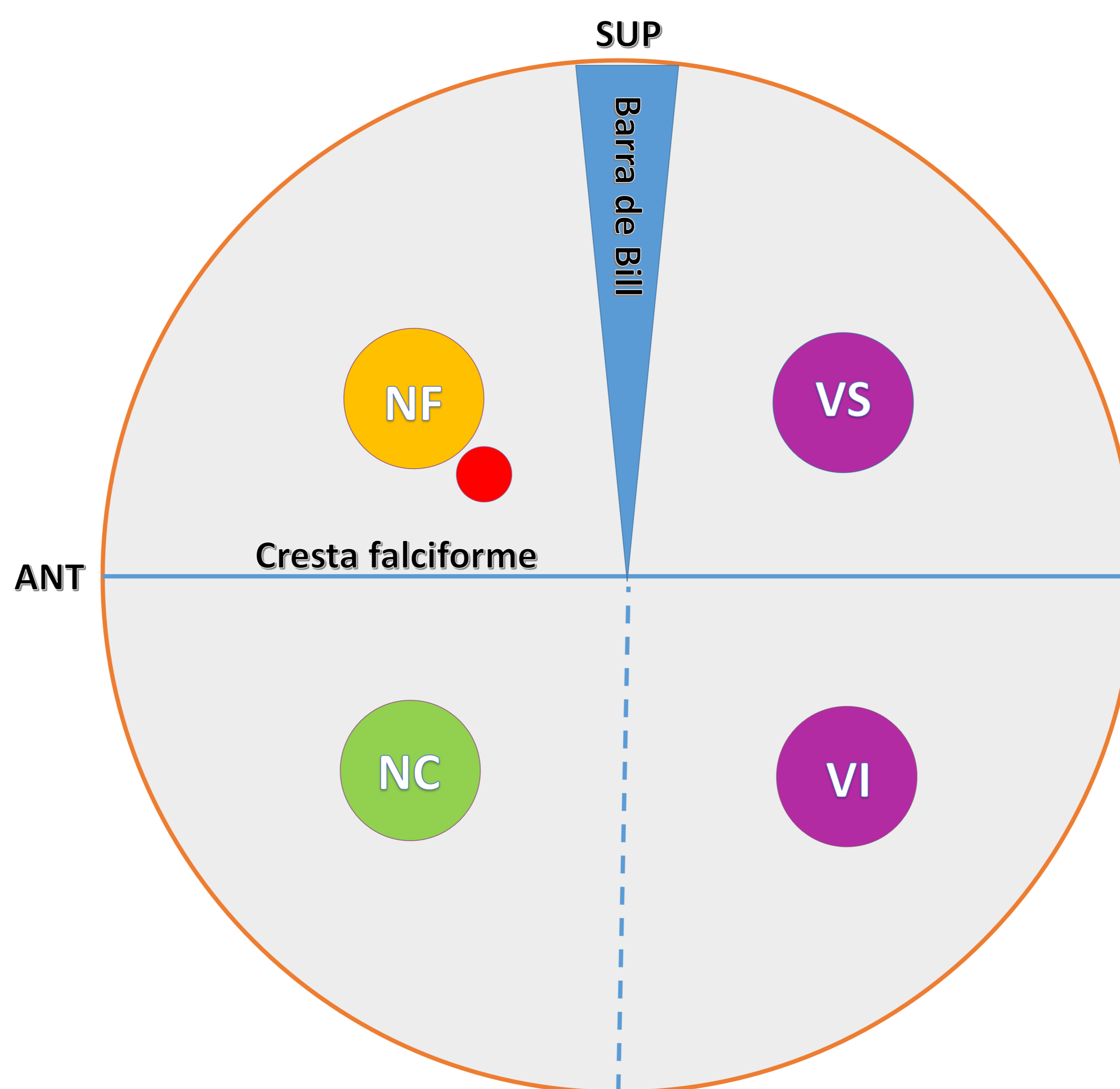


Fig. 37. Corte axial TC: disposición pares craneales en el fondo del CAI.

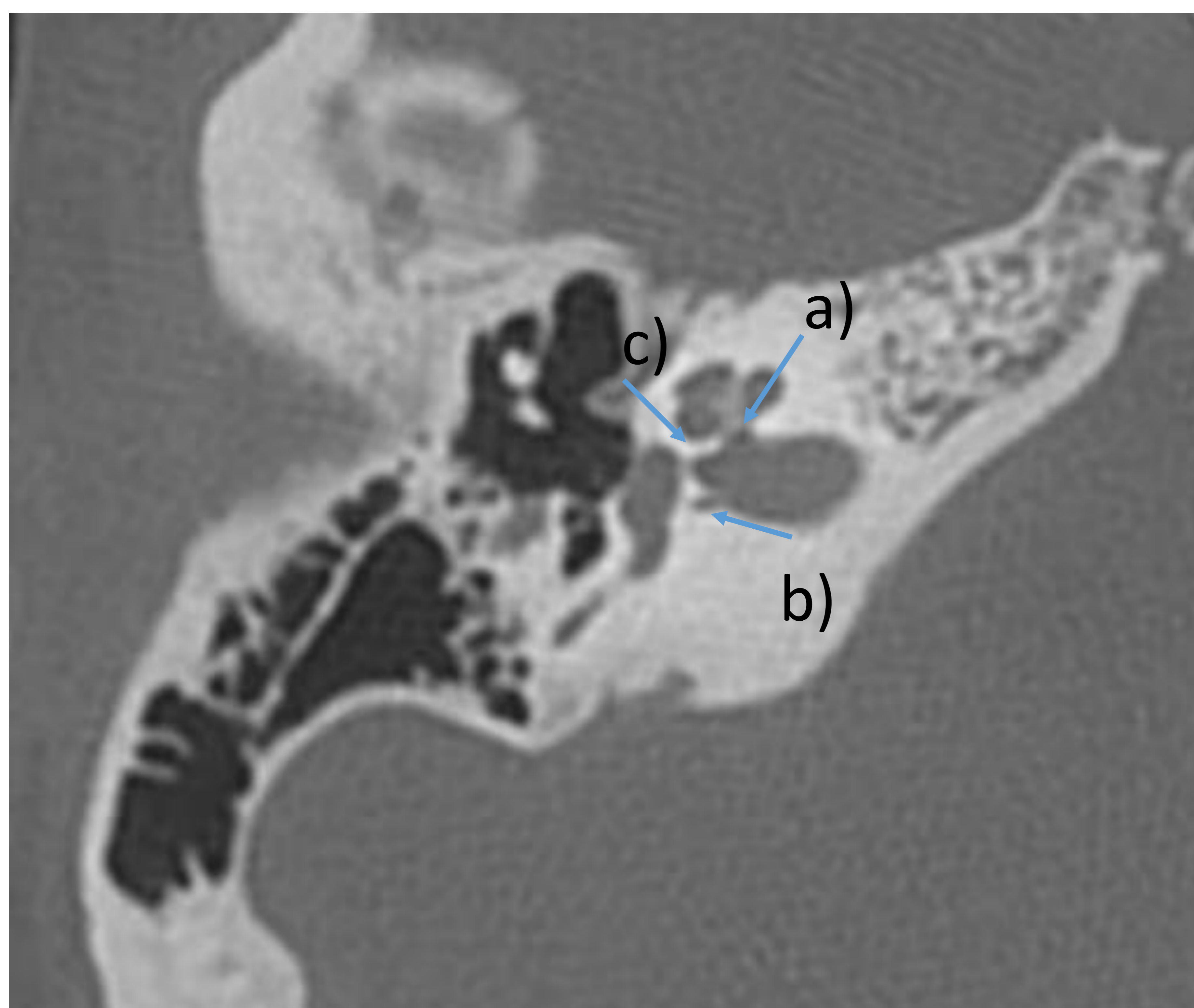


Fig.38 Canal para el nervio coclear a) y canal del nervio singular b). Mácula cribosa c).



Conclusión

Es de importante relevancia conocer y manejar con facilidad la anatomía del oído medio e interno para poder interpretar de forma adecuada aquellos estudios que presentan patología sin pasar por alto hallazgos sutiles.



REFERENCIAS

Alistair Pettigrew. Anatomía aplicada al hueso temporal. En: Carlos Suarez. Tratado de Otorrinolaringología y Cirugía de Cabeza y Cuello, Proyectos Médicos, Madrid, 1999; 661-669.

Quer M, Marañillo E, Masegur H, Sañudo JR. Anatomía Quirúrgica de la Región Temporal y Nervio Facial. Editorial médica Panamericana. Madrid. 2006.

Lemmerling M, Kollias SS, eds. Radiology of the Petrous Bone. Springer 2003; Ch1,p. 1-14.

Chuang MT, Chiang IC, Liu GC, Lin WC. Multi-detector row CT demonstration of inner and middle ear structures. Clin Anat 2006; 19 (4): 337-44.

Shaffer K. Computed tomography of the temporal bone. RadioGraphics 1981;1(2): 62-72.

Harnsberger, Osborn, MacDonald, Ross. Diagnostic and surgical imaging anatomy-brain, head and neck, spine. Amirsys.2007.