

Hallazgos radiológicos en la mama postquirúrgica



Mercedes López Ferreras, Esther Gorostiza Bermejo, Garazi Elizundia López, Ana Castrillo Maortua.

Hospital Alfredo Espinosa – Urduliz (Bizkaia).

OBJETIVOS

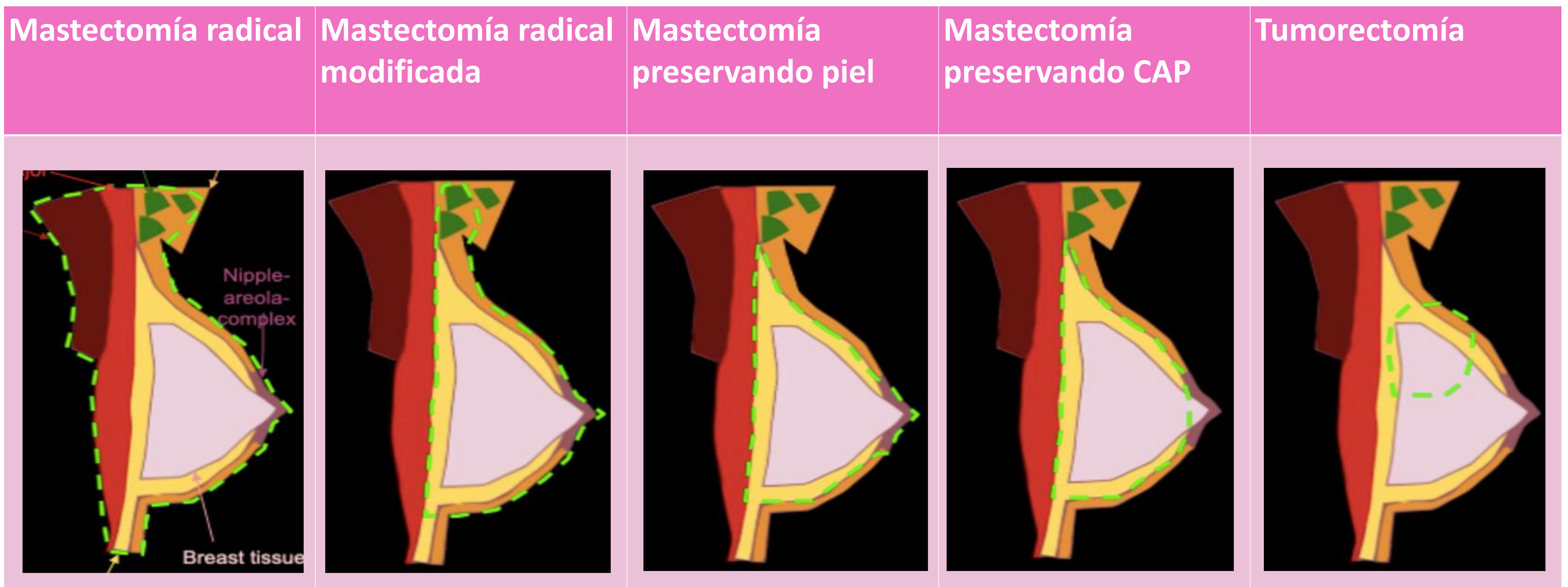
- Revisión de los hallazgos postquirúrgicos normales según el tiempo de evolución en cirugía mamaria.
- Diferenciación de estos hallazgos benignos de hallazgos patológicos que requieran reintervención y posibles pitfalls.
- Presentación de varios casos con la historia clínica y hallazgos en imagen.

INTRODUCCIÓN

- El cáncer de mama es el más frecuente en la mujer.
- La tasa de mortalidad ha disminuido en los últimos años en parte debido al programa de detección precoz, y a la evolución de la cirugía mamaria y al desarrollo de nuevas técnicas quirúrgicas.
- El tratamiento se basa en una combinación de cirugía, radioterapia, quimioterapia y hormonoterapia en función del estadio tumoral, la histología, la edad y preferencias del paciente.



- Para la interpretación radiológica de los hallazgos postquirúrgicos es necesario familiarizarse con las nuevas técnicas quirúrgicas y conocer los hallazgos normales según el tiempo de evolución y el tipo de cirugía.

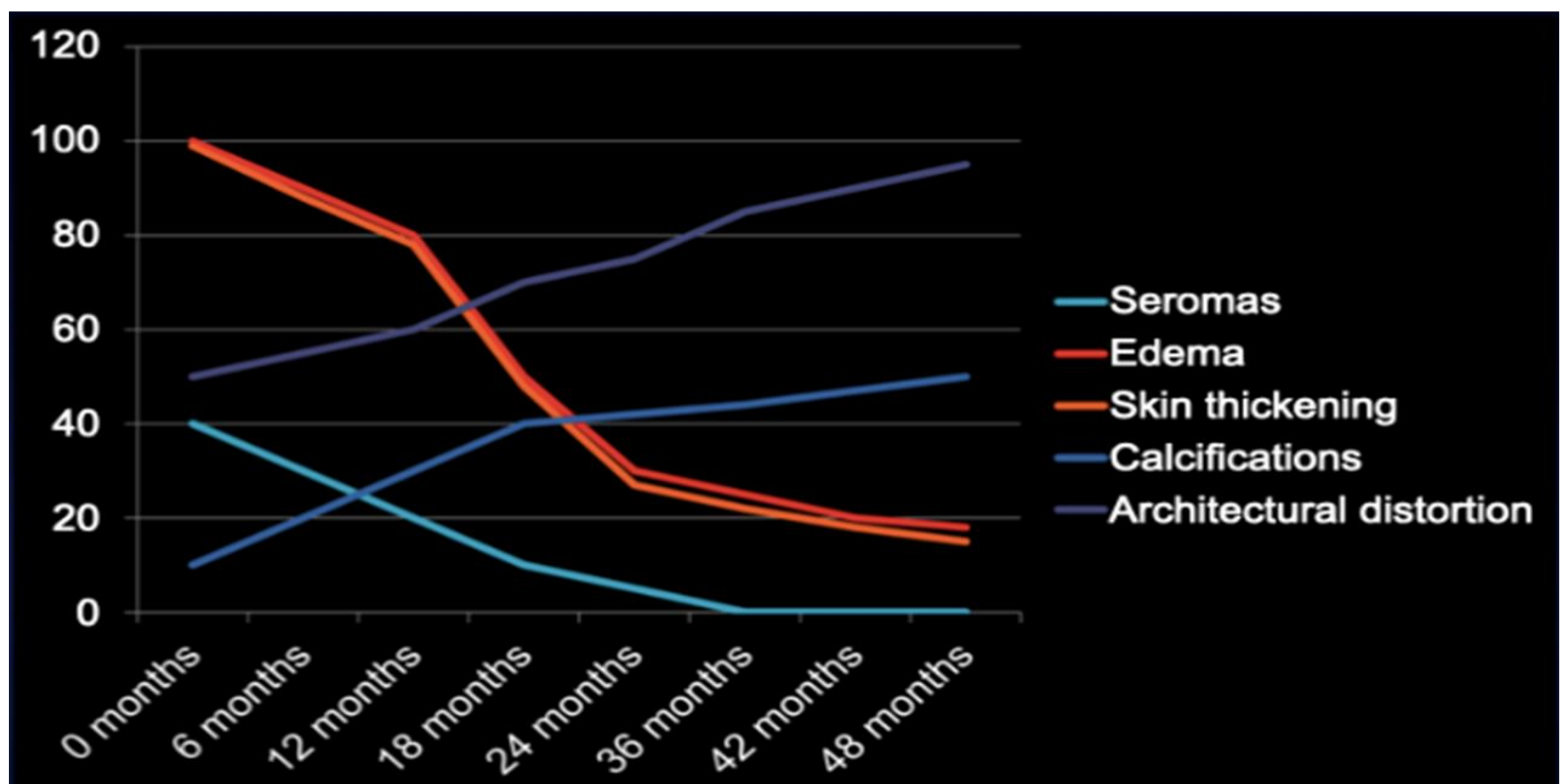


CAMBIOS POSTQUIRÚRGICOS

- Engrosamiento cutáneo
- Edema
- Distorsión de la arquitectura
- Seroma
- Clips quirúrgicos/grapas
- Calcificaciones distróficas
- Necrosis grasa

La mayoría de estos hallazgos disminuyen progresivamente con el tiempo.

La estabilidad o disminución ocurren a los 3 años de la intervención quirúrgica.

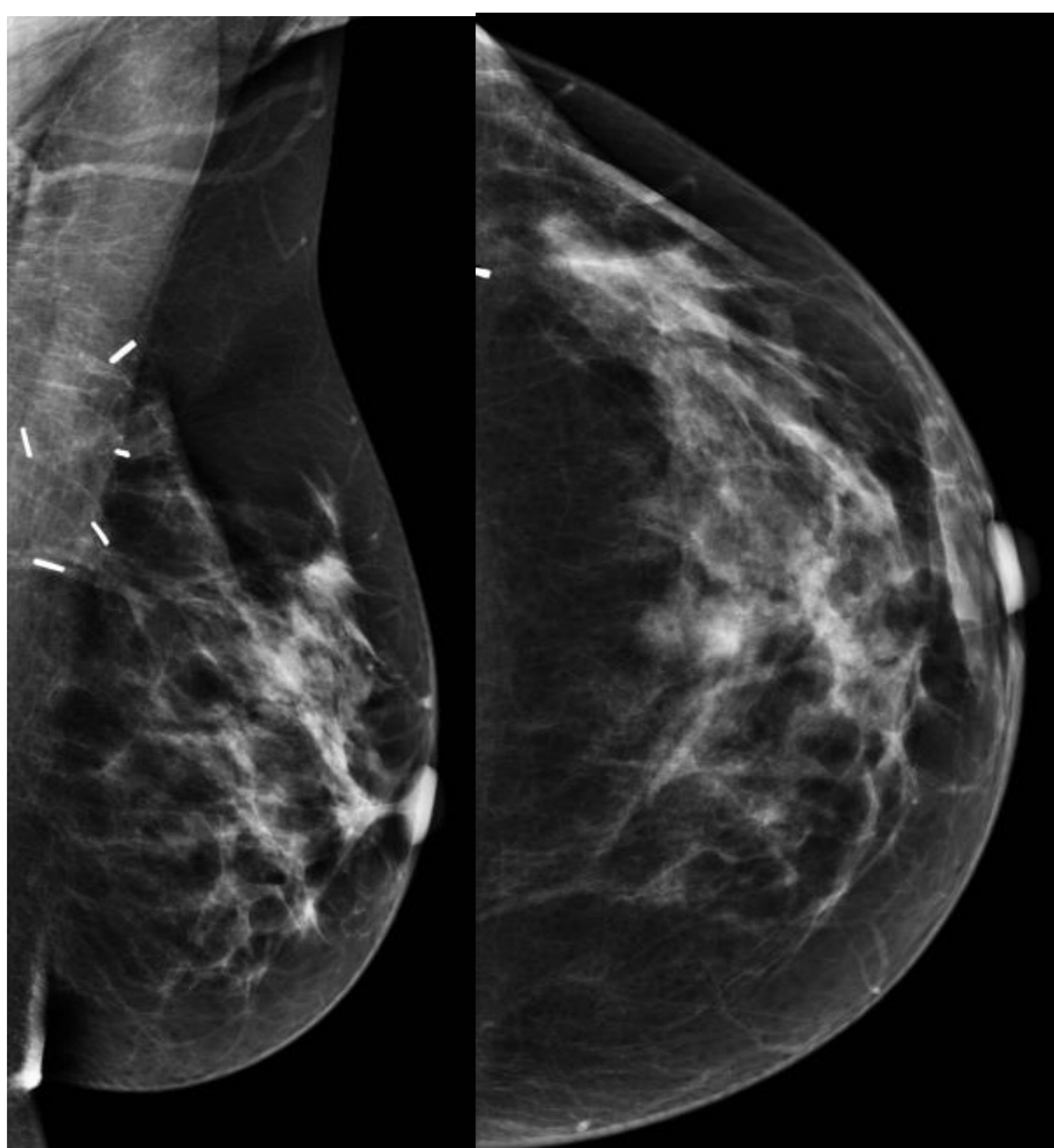


Edema y engrosamiento cutáneo

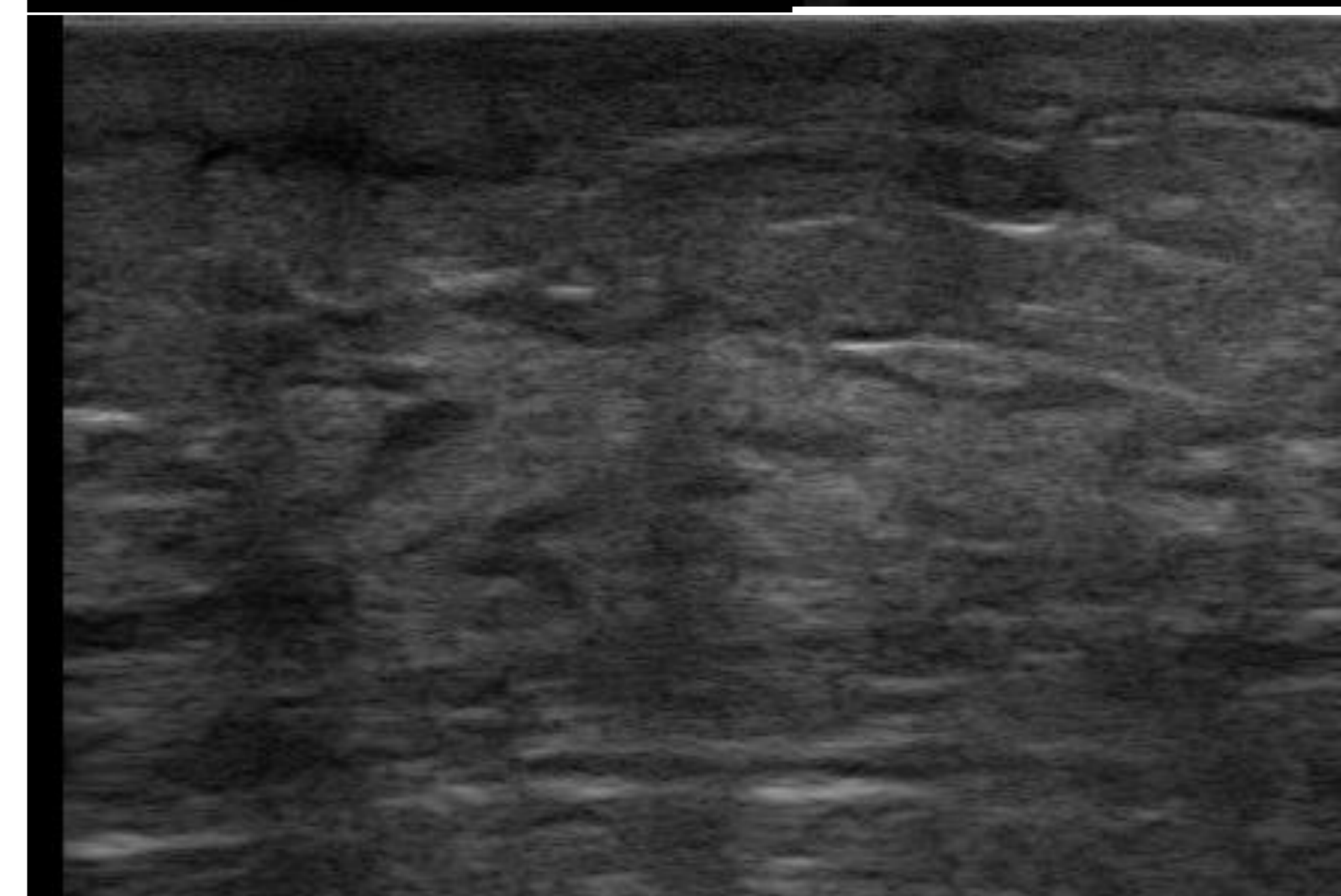
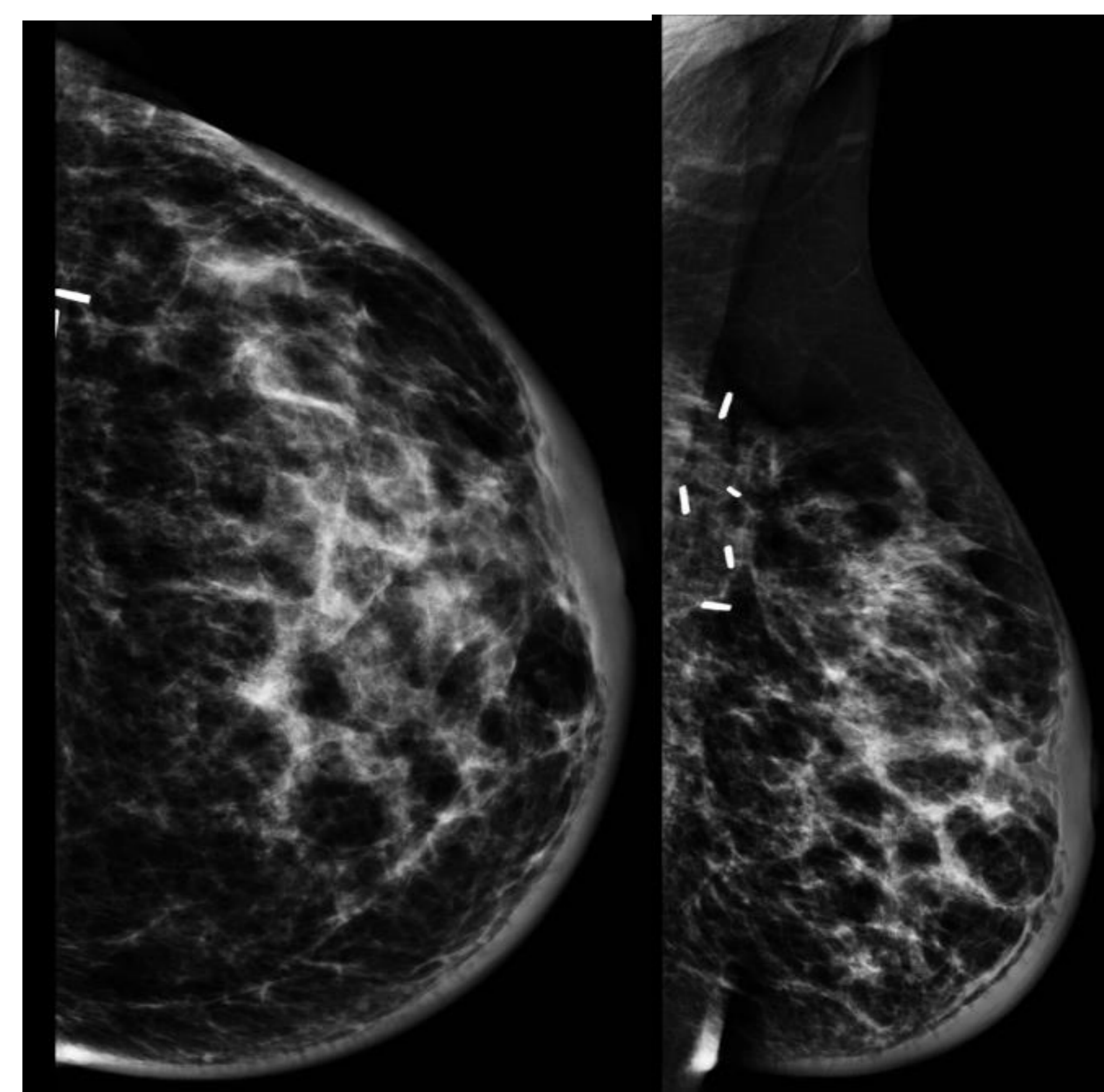
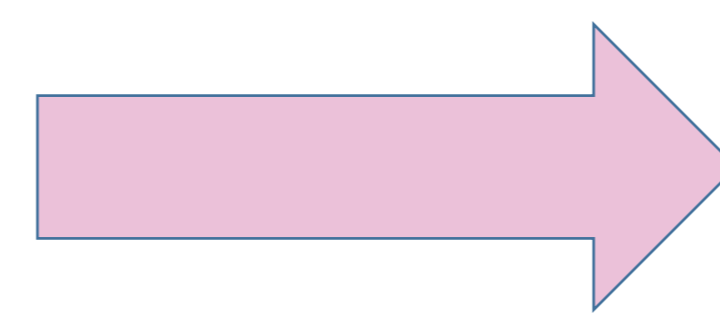
- Tras tumorectomía los cambios son focales, en el área de incisión.

Tras radioterapia el edema y engrosamiento cutáneo y del parénquima mamario son más llamativos y difusos.

- En mamografía se observa:
 - Engrosamiento cutáneo (> de 2 mm)
 - Engrosamiento trabecular
 - Aumento de la densidad mamaria



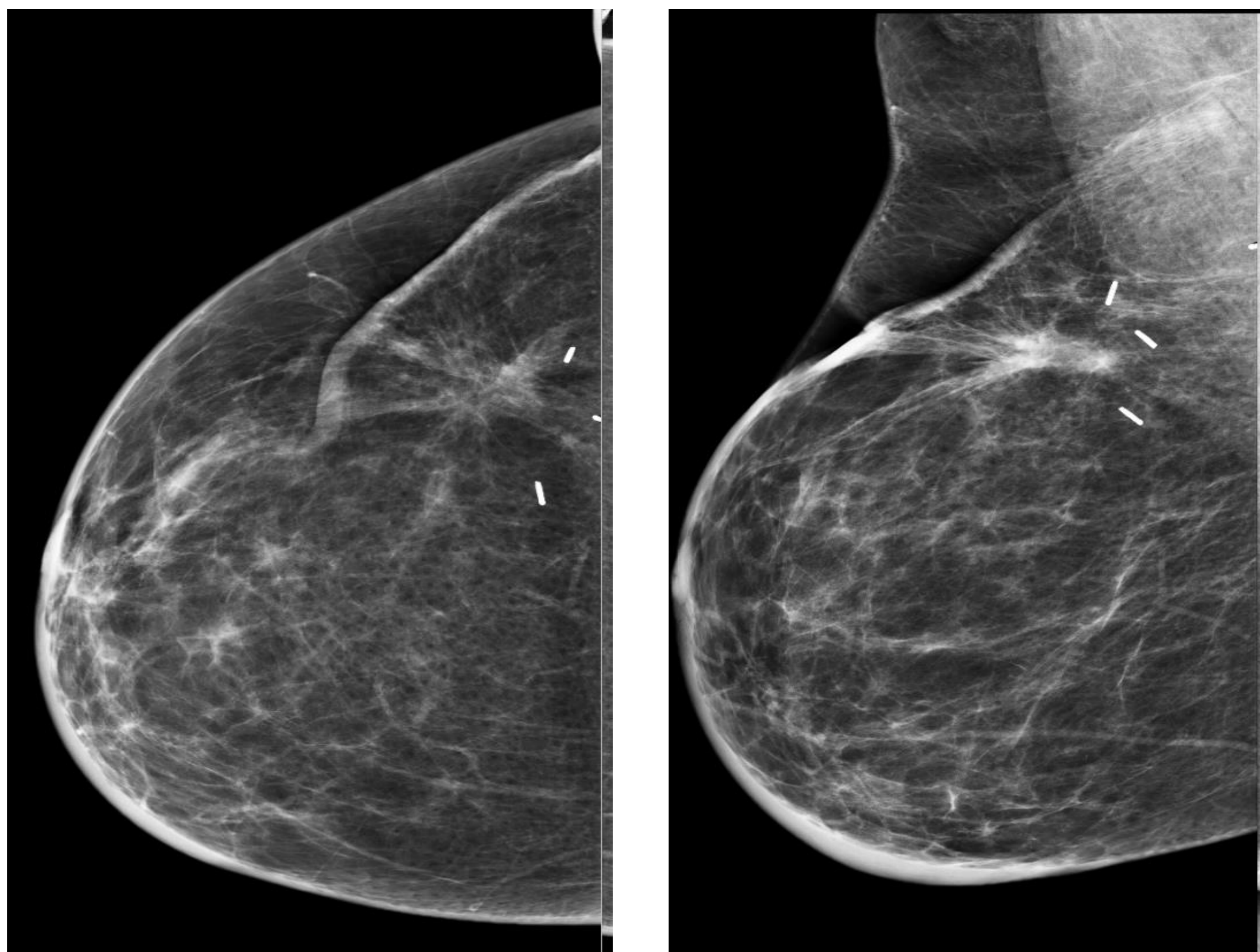
Previo al inicio de la RT



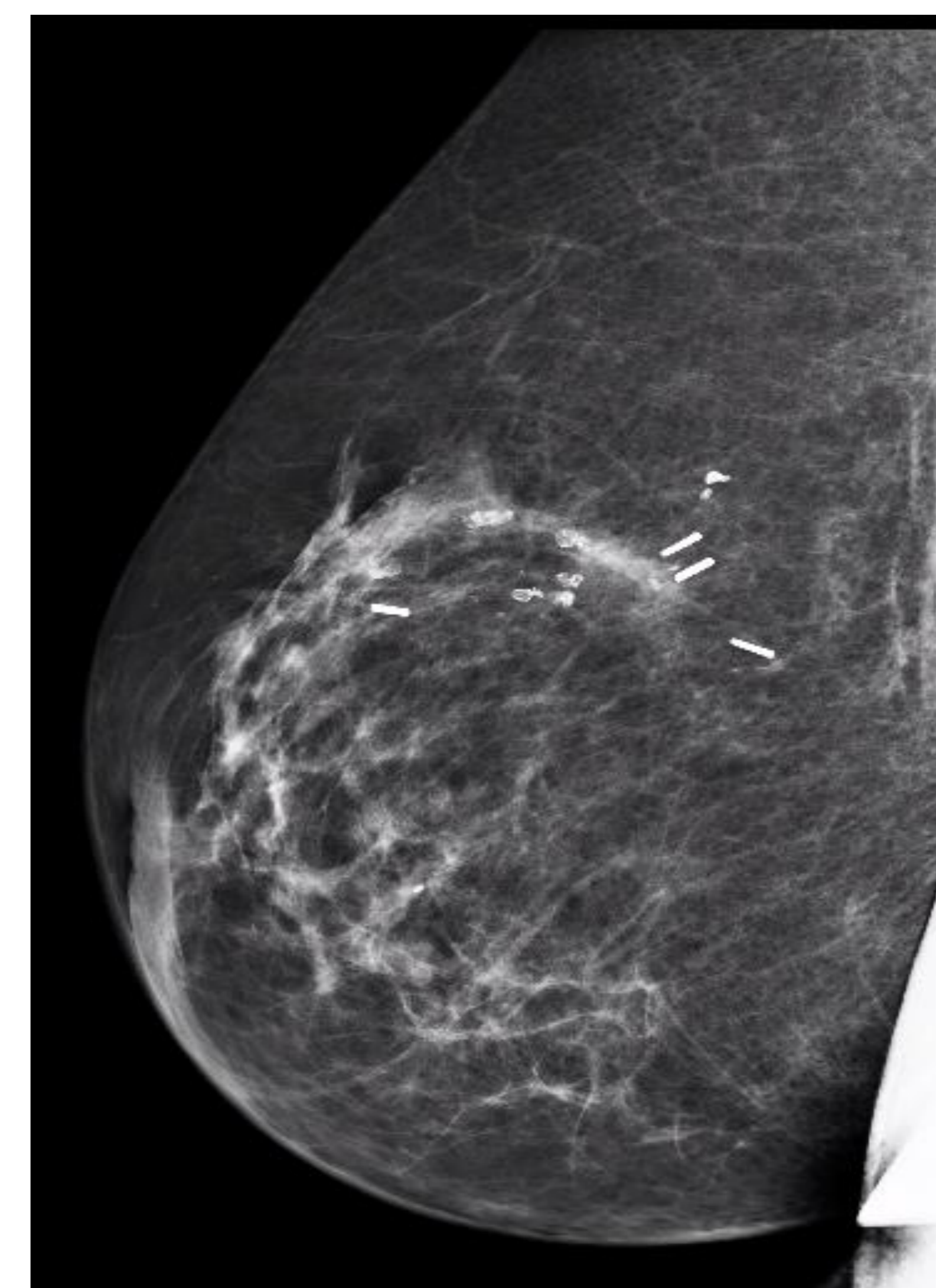
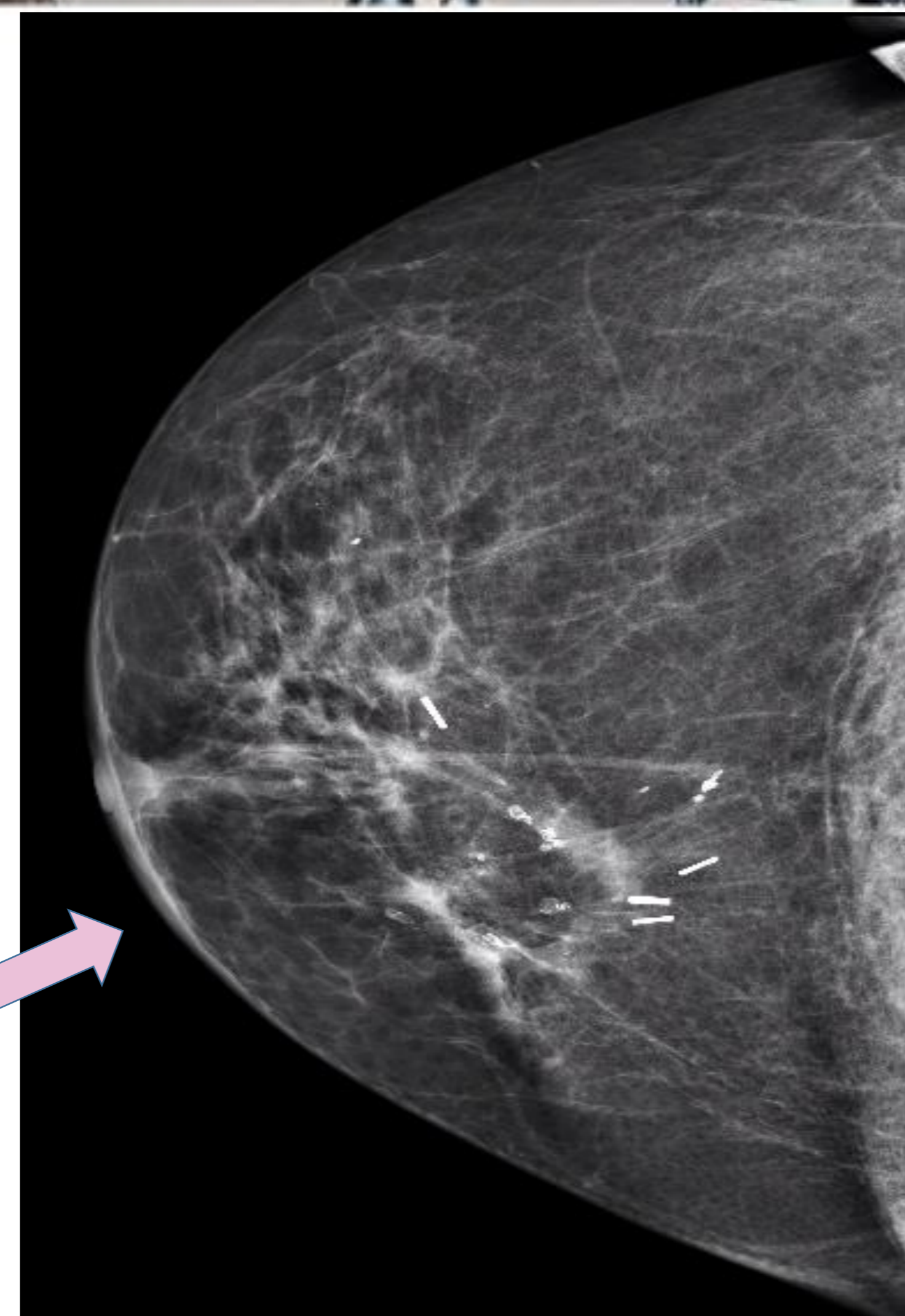
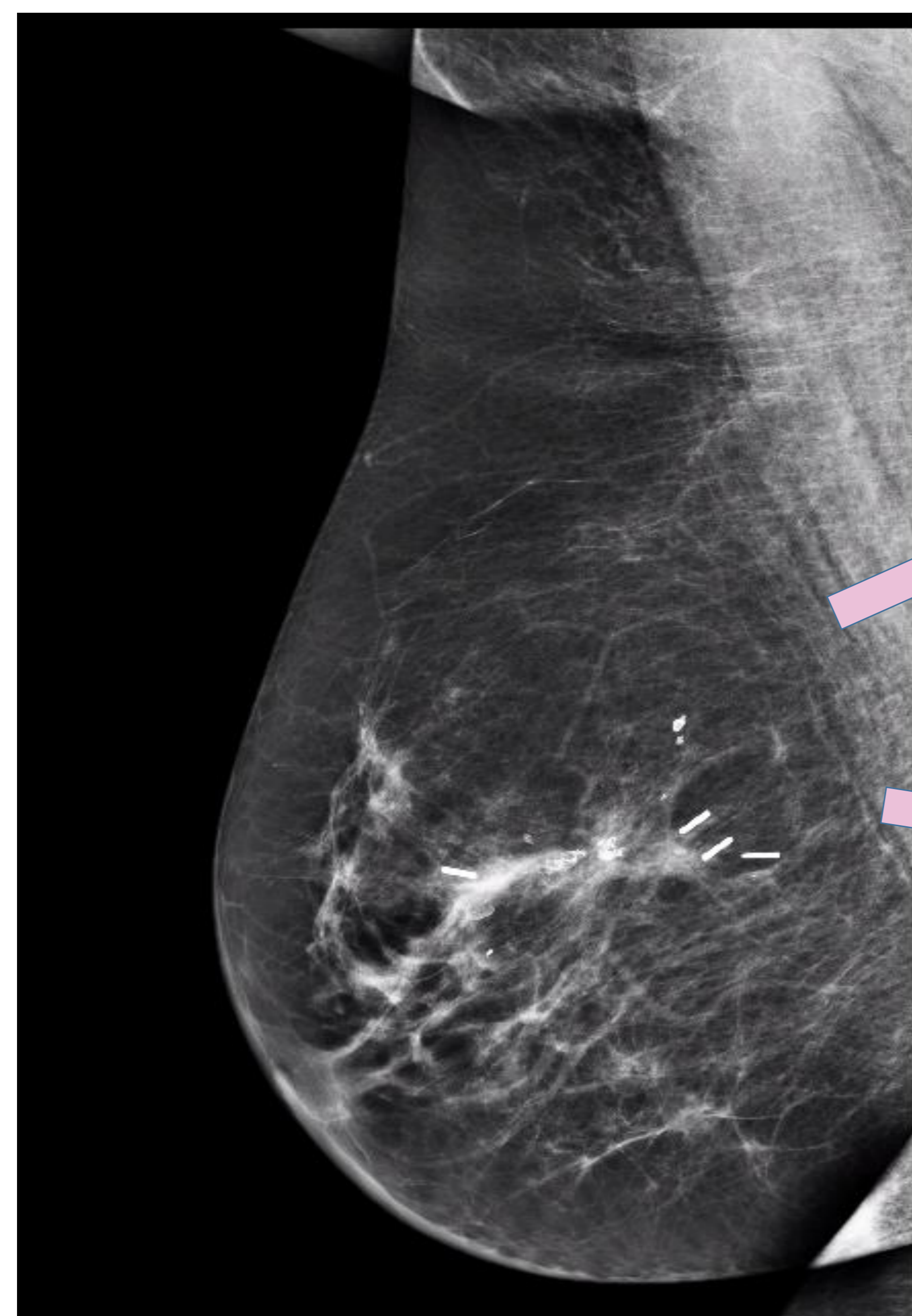
Mamografía y ecografía de mama izquierda.
Edema postradioterapia generalizado.

Distorsión de la arquitectura

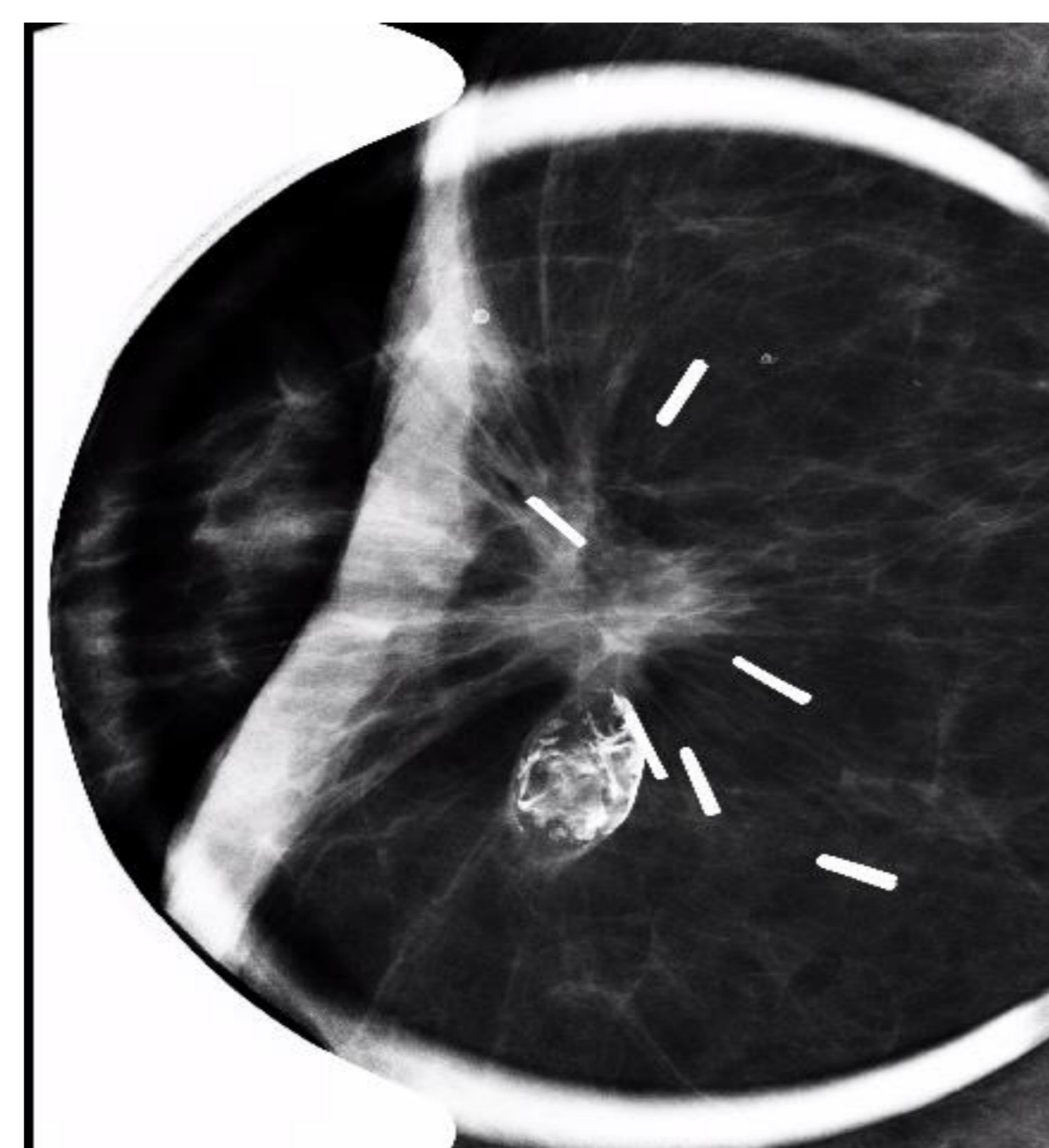
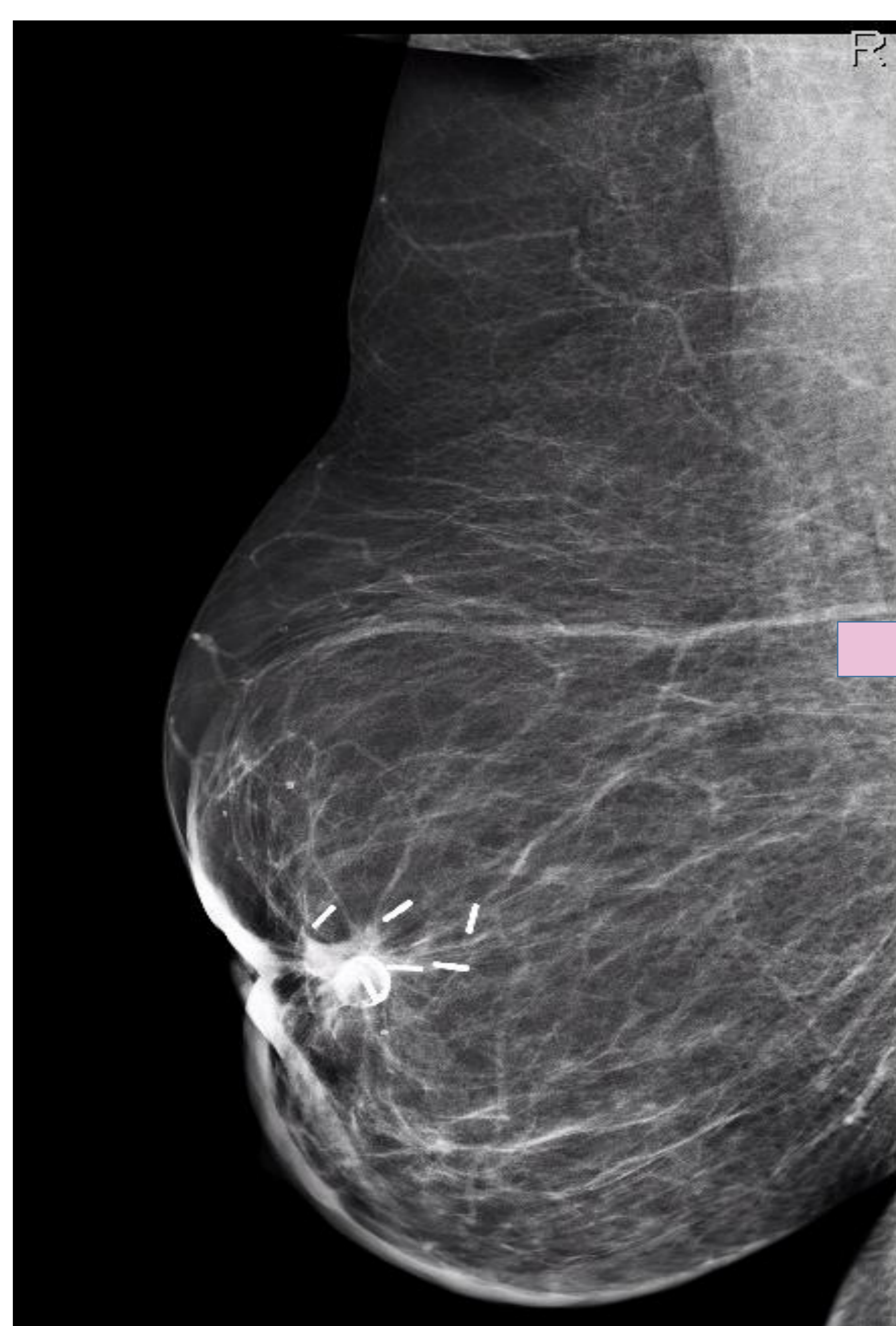
- Secundaria a la presencia de cambios cicatriciales y necrosis grasa.
- En mamografía se observa:
 - Lucencia central
 - Apariencia variable en distintas proyecciones
 - Espiculaciones gruesas y curvilíneas



Cambios postquirúrgicos en CSE de mama derecha. Engrosamiento cutáneo, retracción, distorsión parenquimatosa y clips quirúrgicos.



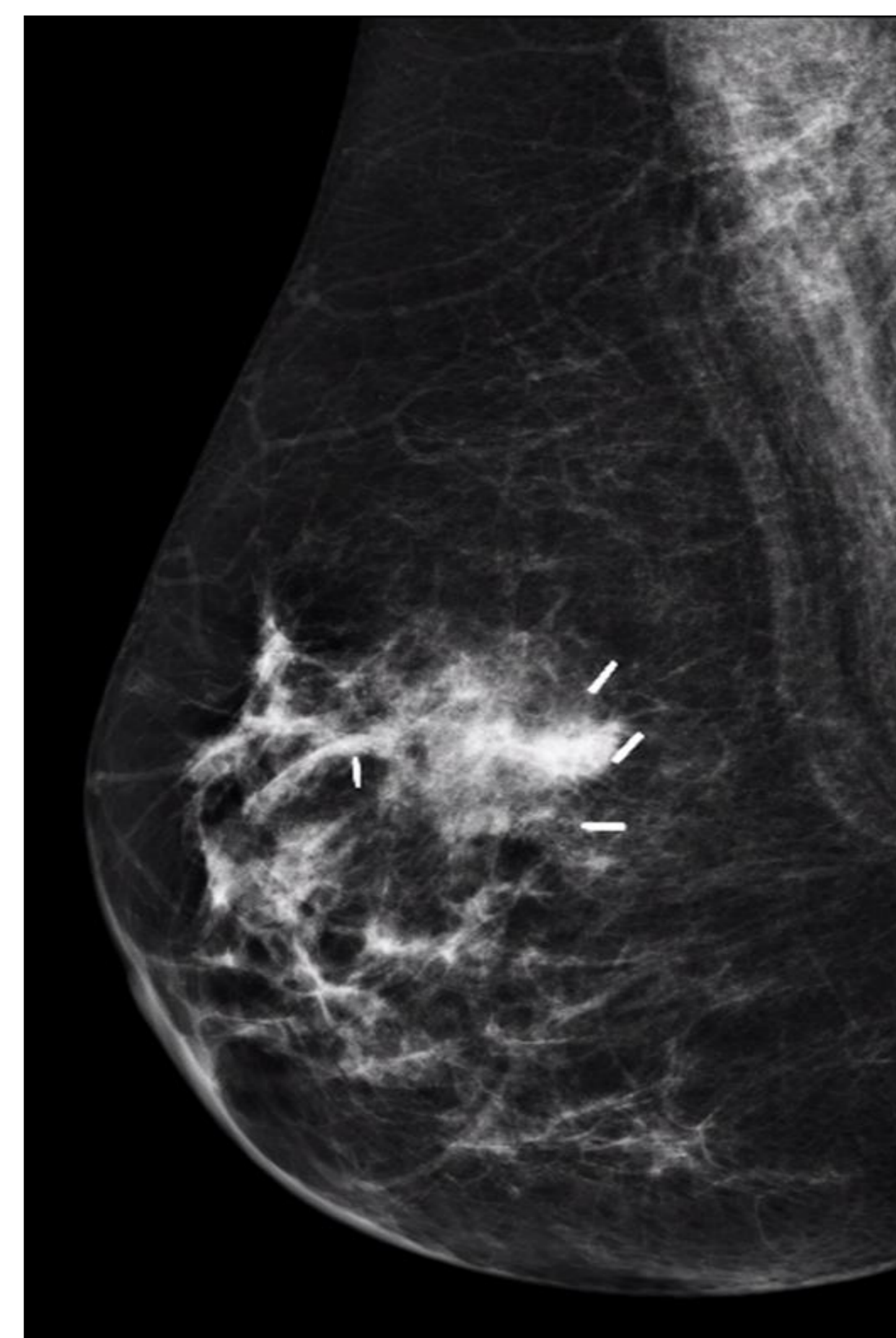
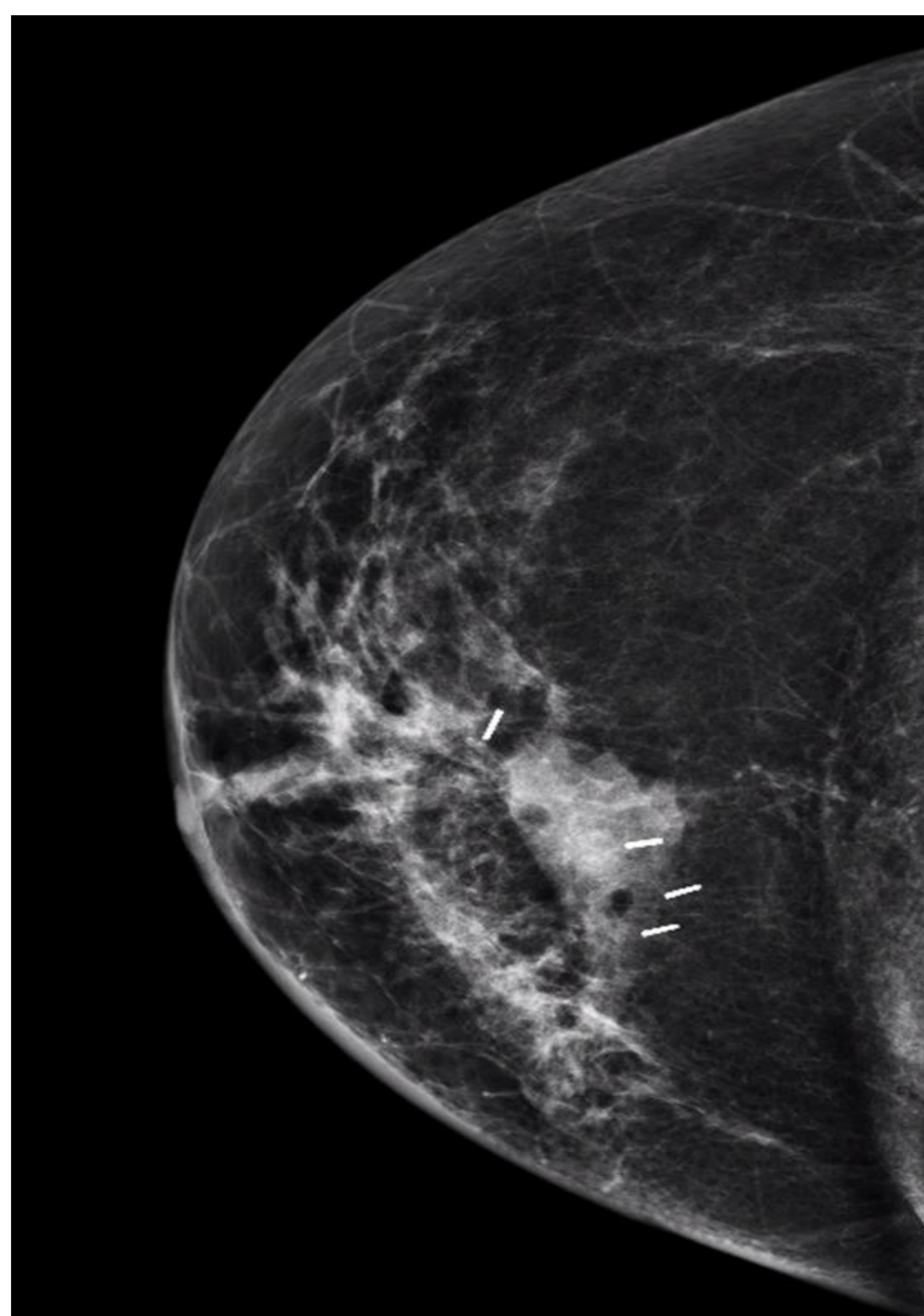
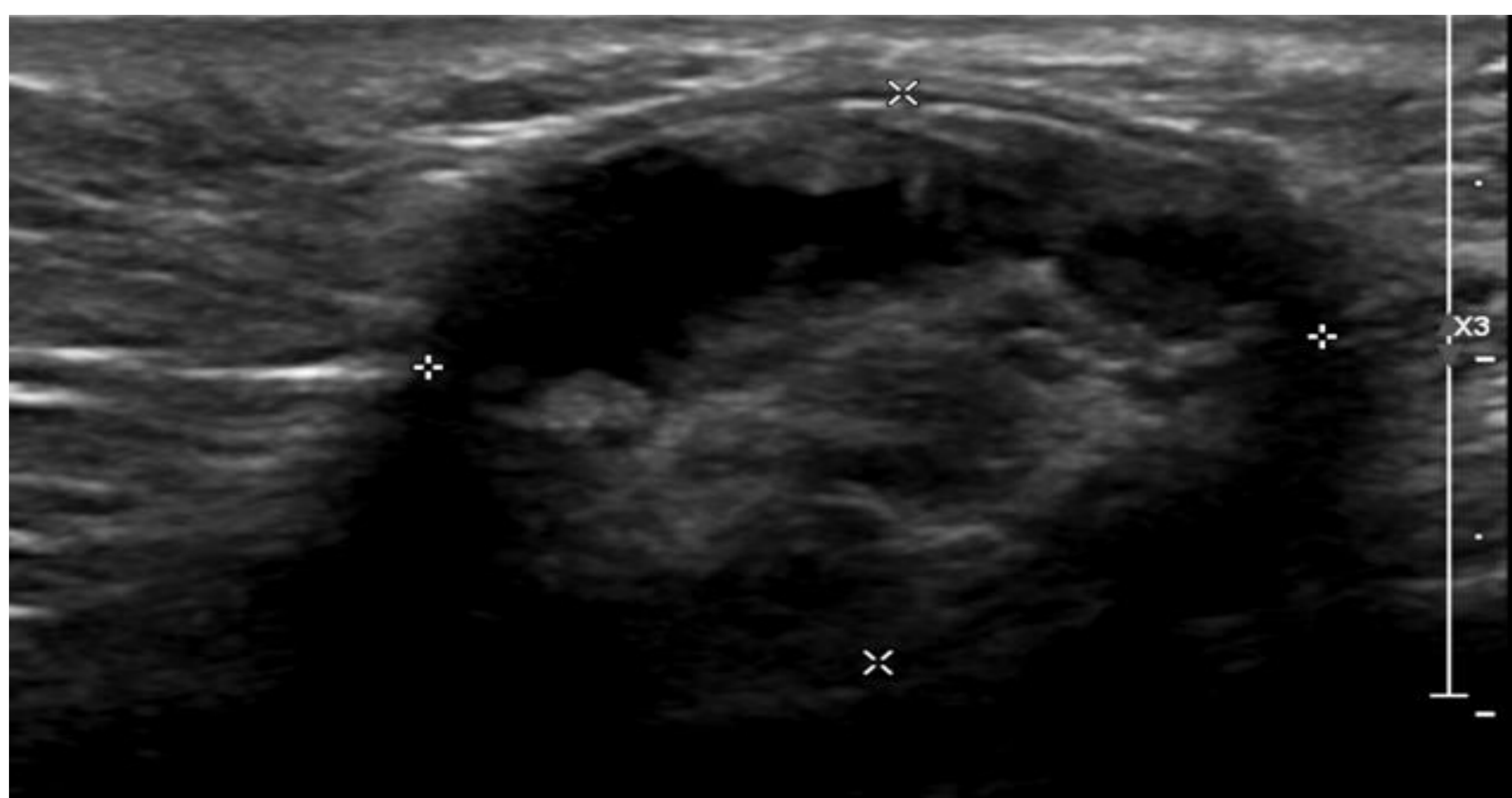
Control tras dos años de cirugía conservadora en mama derecha. Cambios postquirúrgicos en CSI con retracción cutáneo, material de sutura y distorsión del parénquima (En la proyección craneocaudal se evidencia radiolucencia central. La distorsión desaparece en proyección lateral).



Cambios postquirúrgicos en localización retroareolar de mama derecha con material de sutura, retracción cutáneo, distorsión del tejido mamario y esteatonecrosis parcialmente calcificada. AP: cicatriz esclerosada.

Seroma / Hematoma

- Son masas circunscritas ovaladas o redondeadas bien definidas en el lecho quirúrgico.
- La presentan hasta un 50% de las pacientes en el primer mes postquirúrgico.
- Según pasa el tiempo, en el primer año, los seromas y hematomas disminuyen de tamaño hasta reabsorberse y ser reemplazados por cicatriz y fibrosis.




Ecografía y mamografía de mama derecha inmediatamente postquirúrgica. Cambios postquirúrgicos con aumento de densidad en el lecho quirúrgico, correspondiente a masa ecogénicamente heterogénea, compatible con seroma.

Calcificaciones

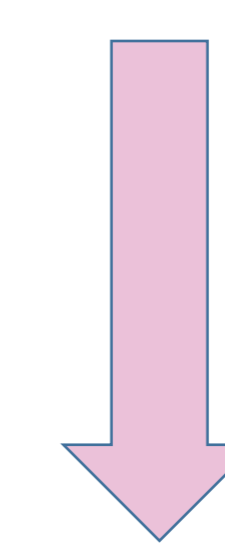
- Las calcificaciones benignas se ven en 1/3 de las mamas tratadas en los 2-3 primeros años debido al trauma postquirúrgico y a la radiación. Suelen aparecer en los primeros 6-12 meses. Son calcificaciones grandes (> 5mm) e irregulares con lucencias centrales, sin densidad o masa asociada.
- Las calcificaciones debidas a tumor residual o recurrencia suelen asociar masa.

- Grapas
- Calcificaciones en anillo
- Calcificaciones distróficas

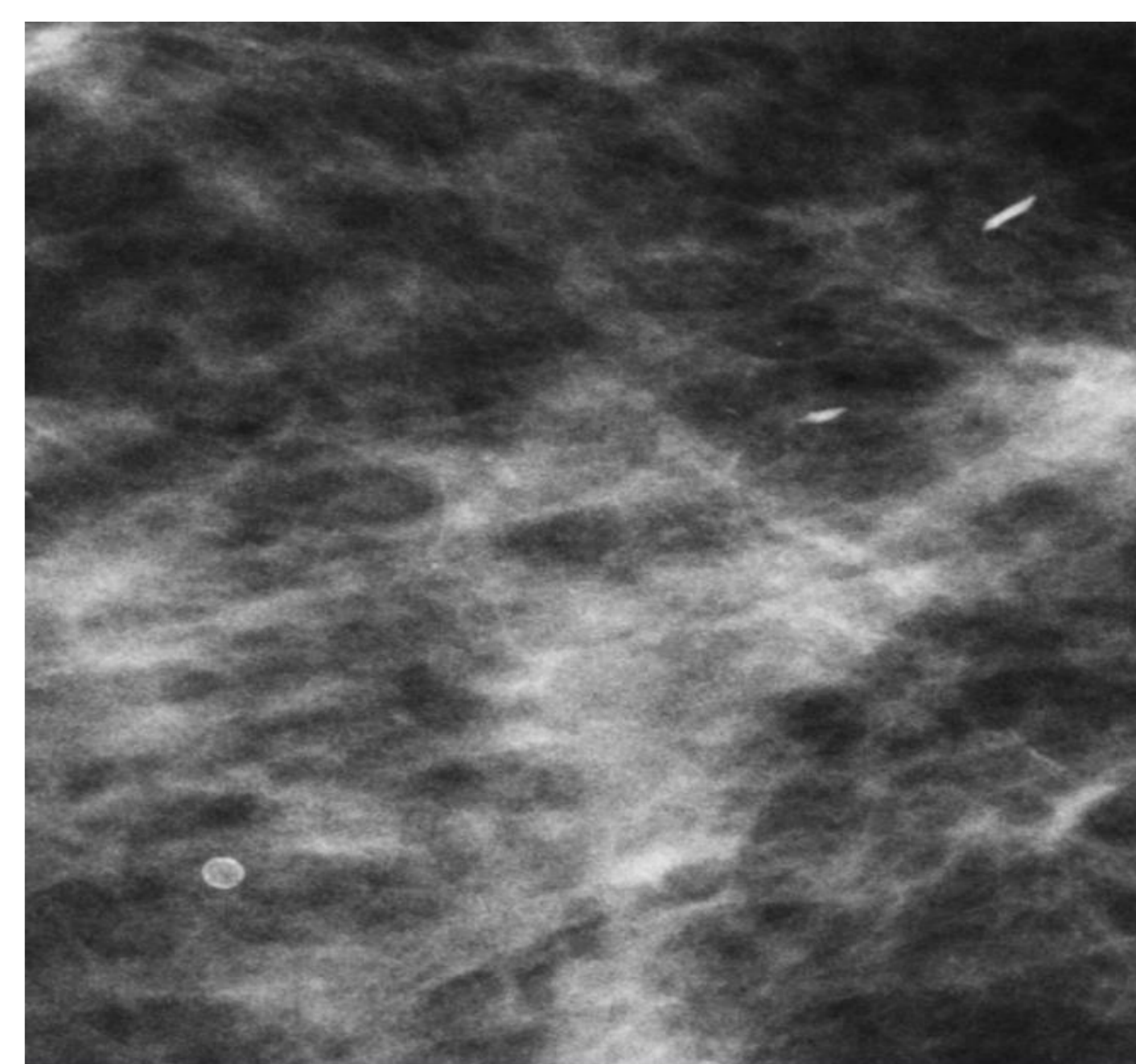
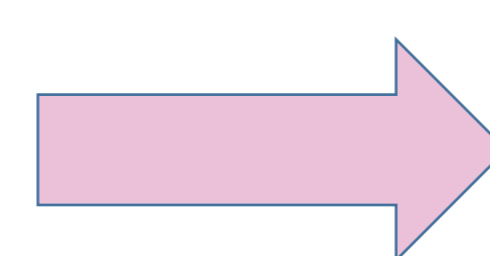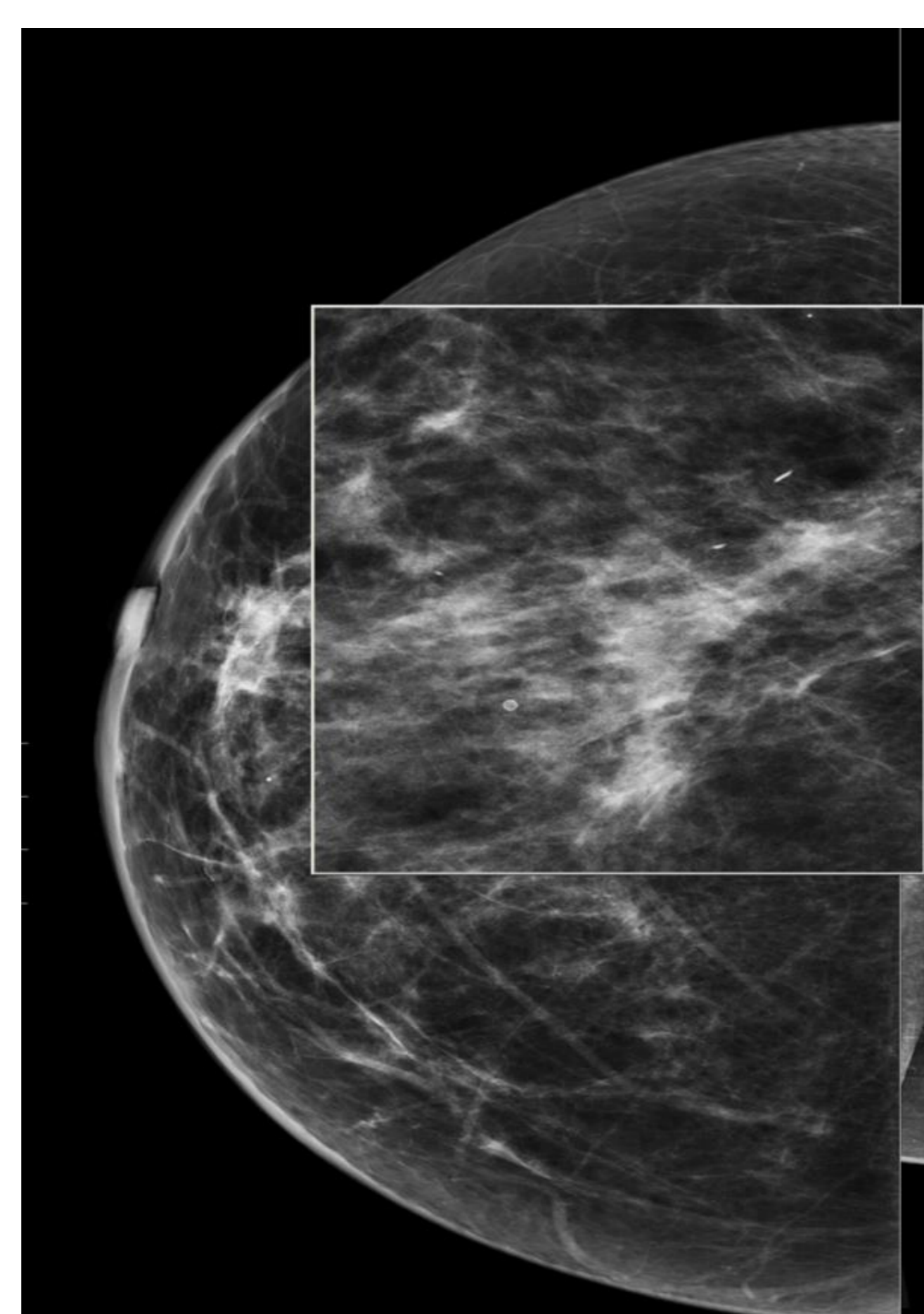


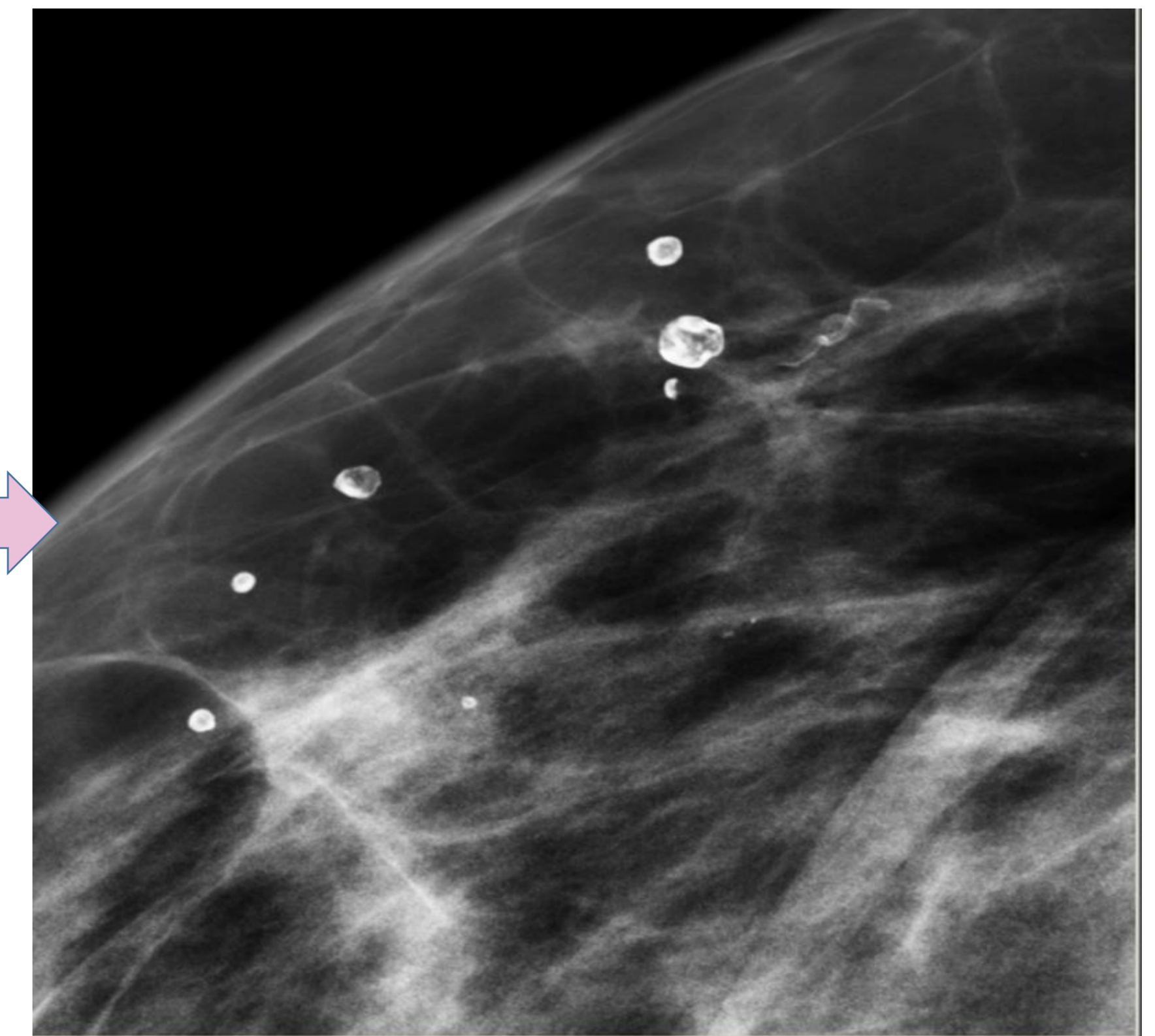
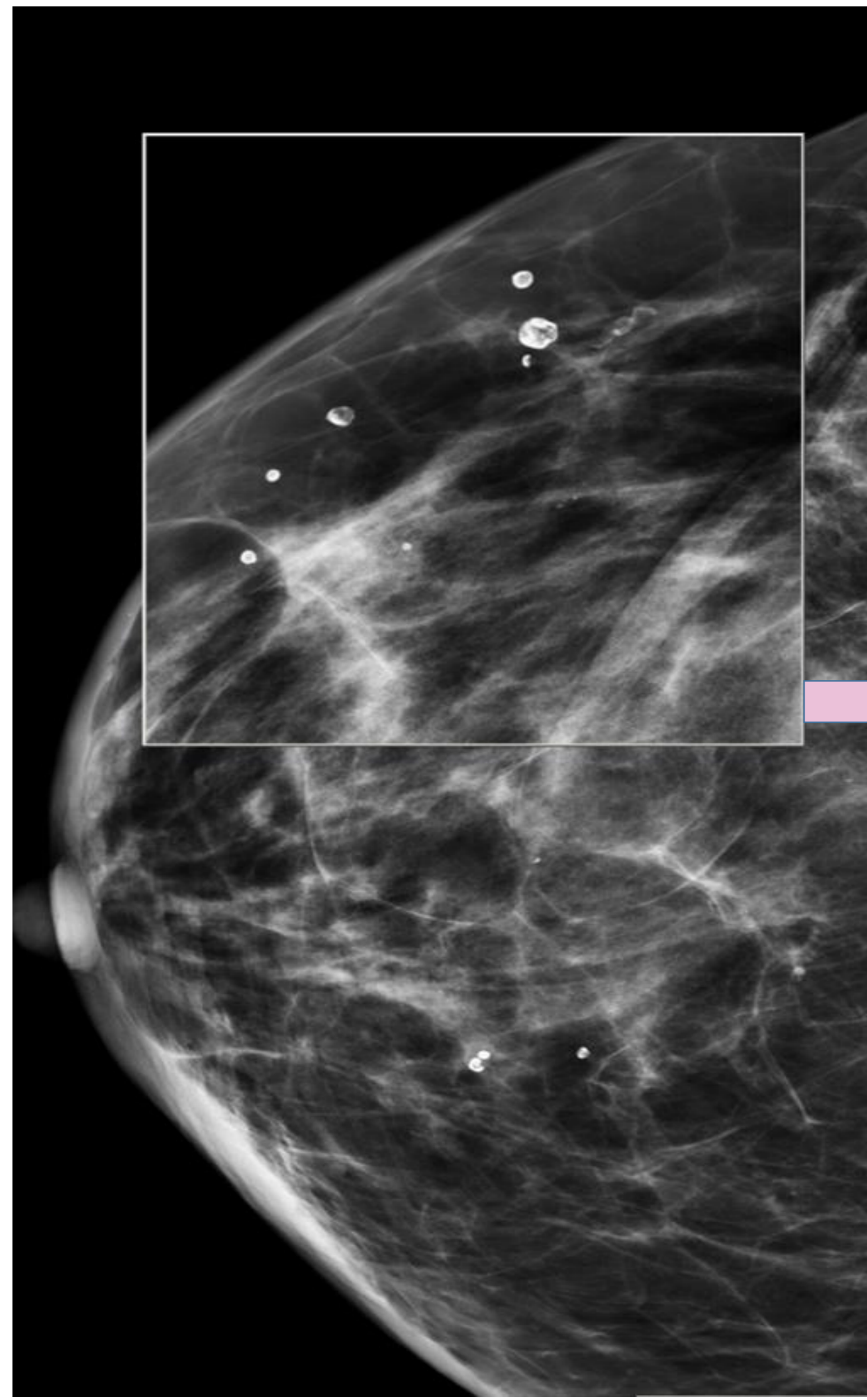
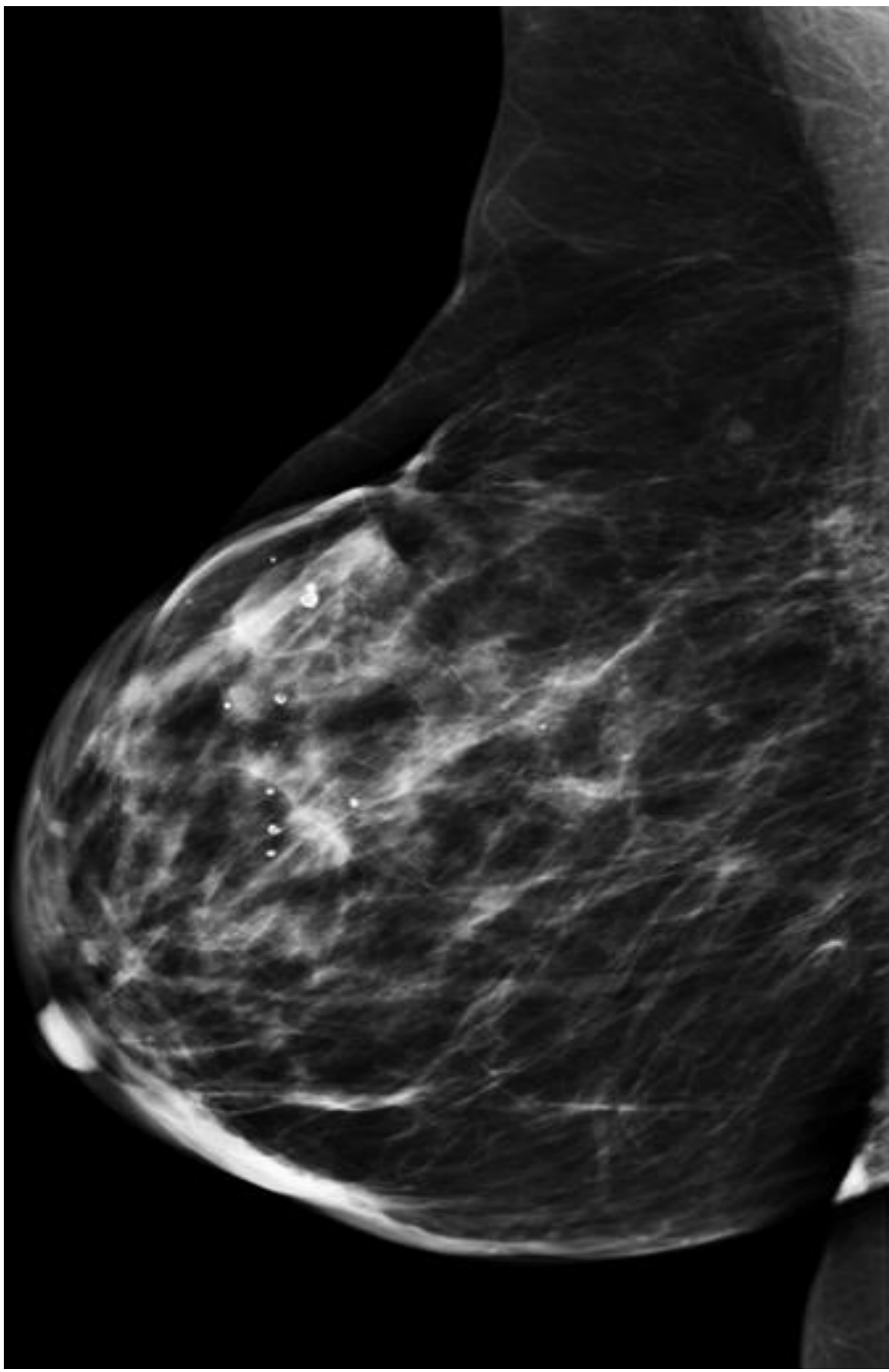
Hallazgos normales postQx

- Pleomórficas finas lineales
- Groseras heterogéneas

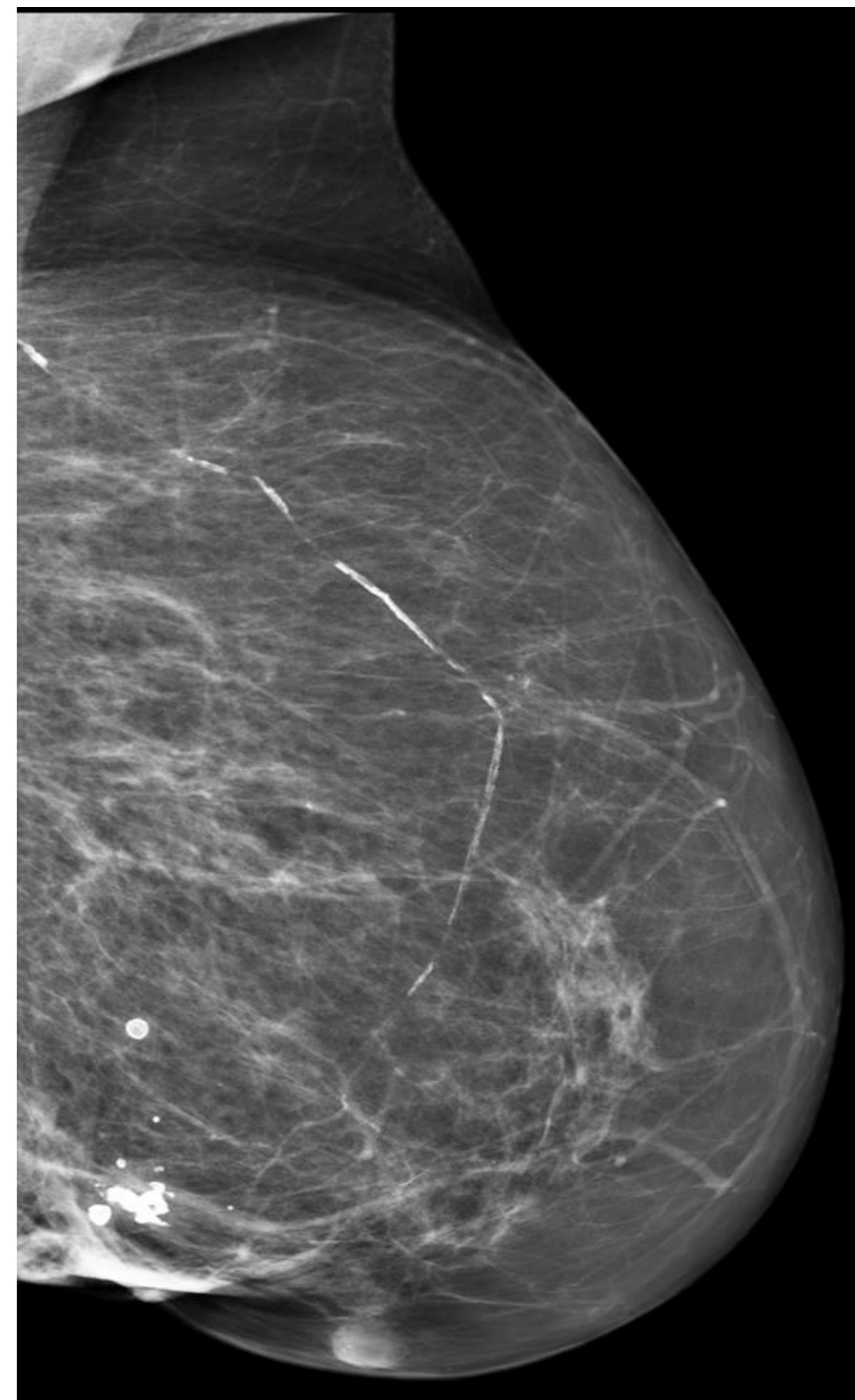
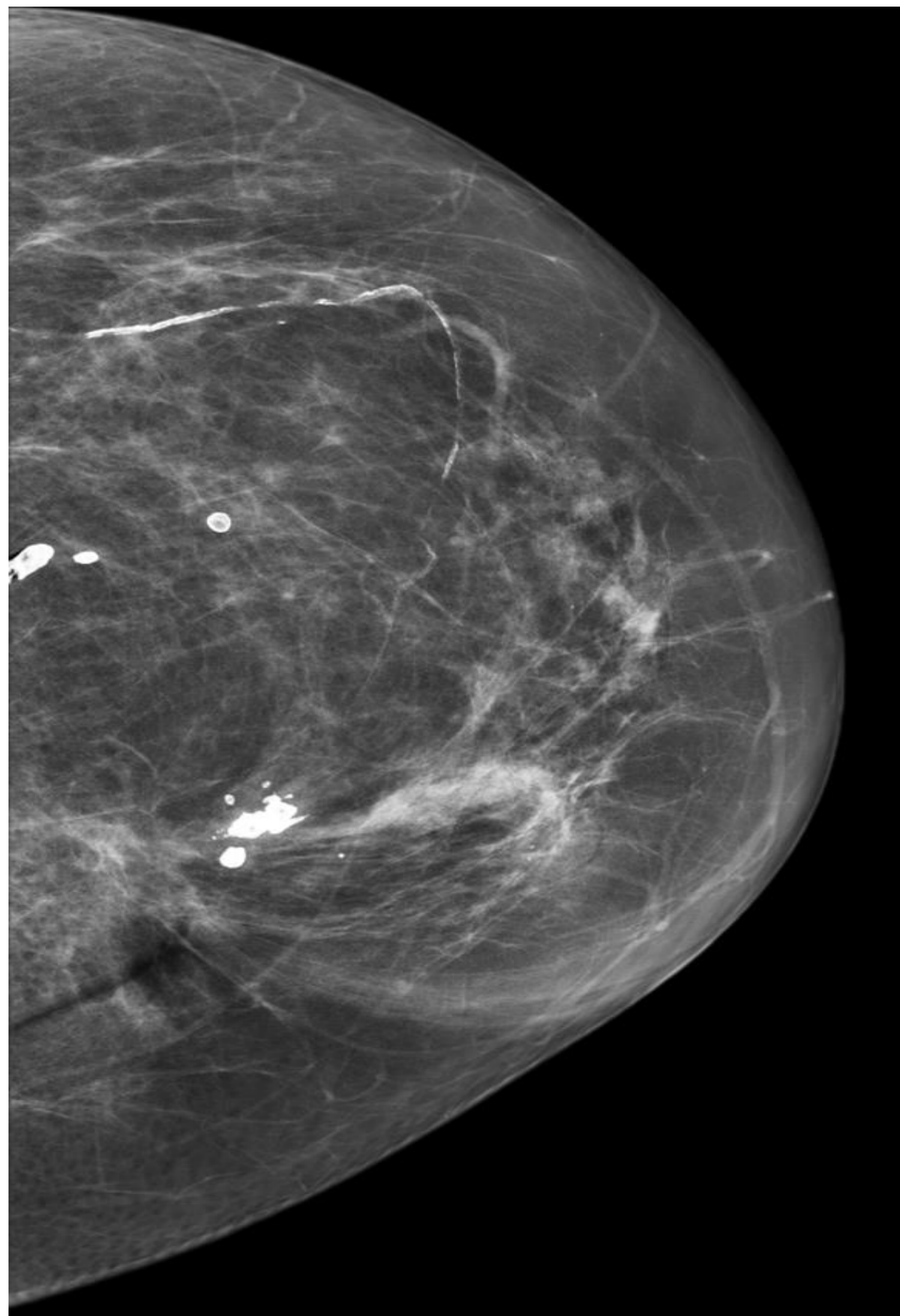


Tumor residual o recurrencia

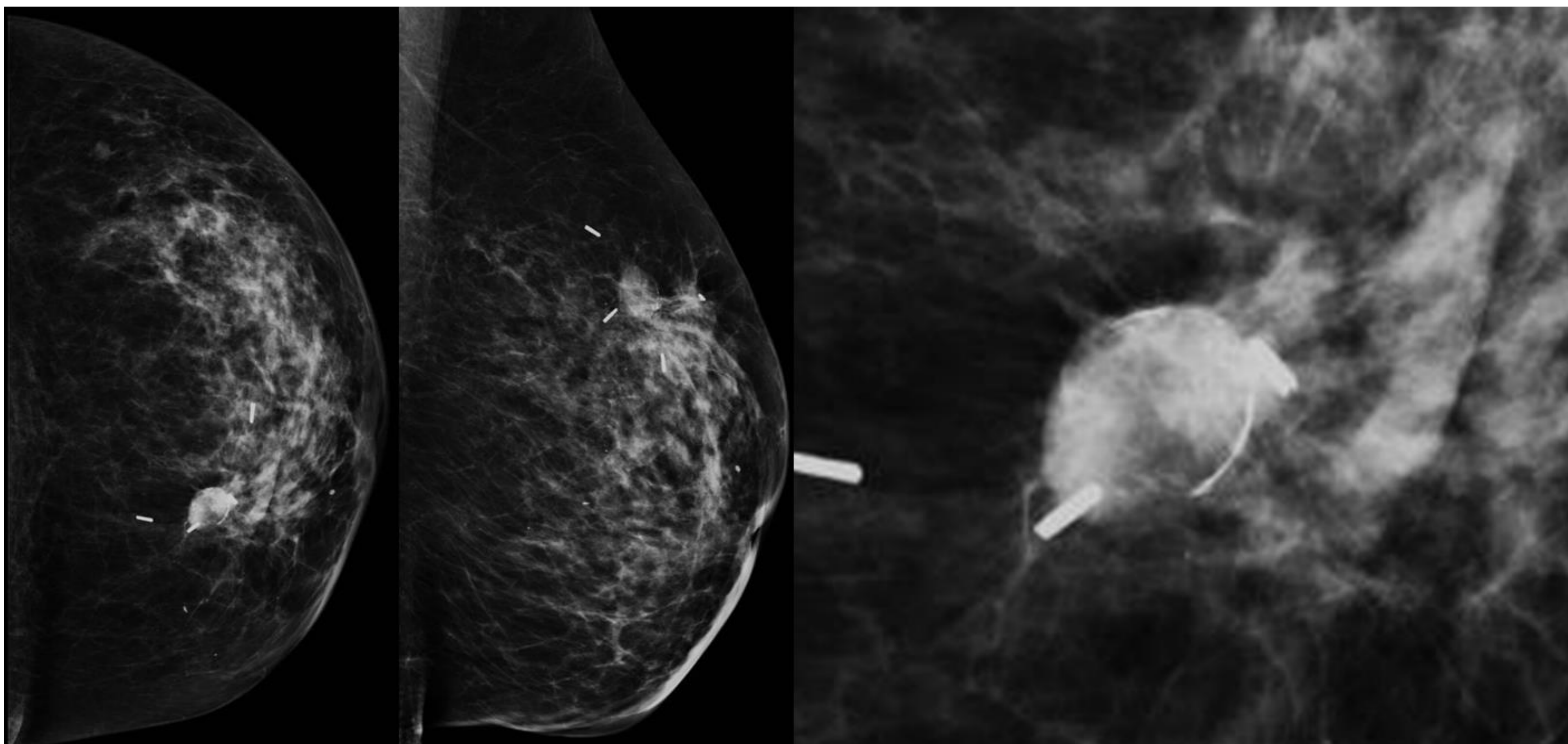




Calcificaciones de liponecrosis, de aspecto redondeado con centro radioluciente.

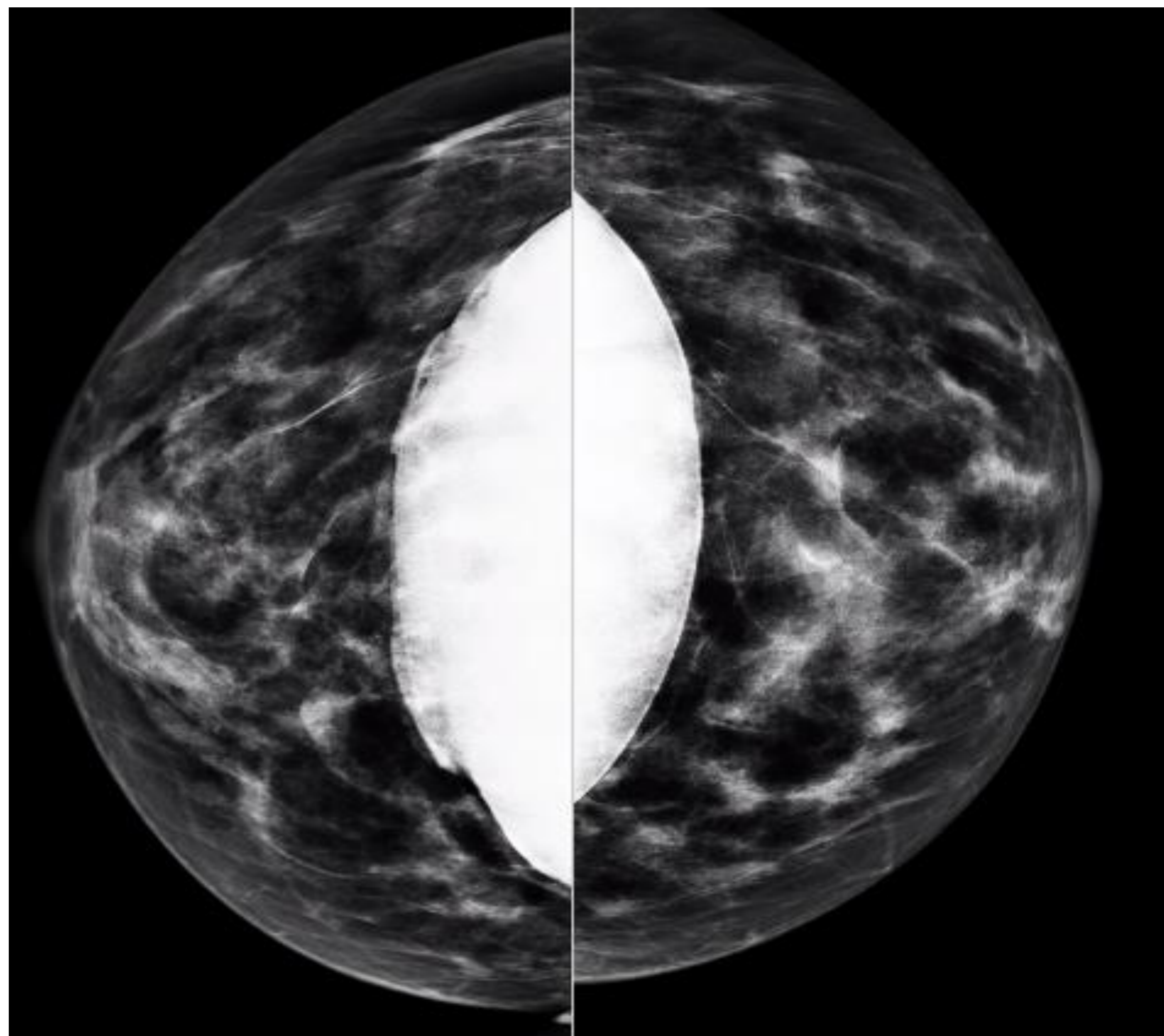
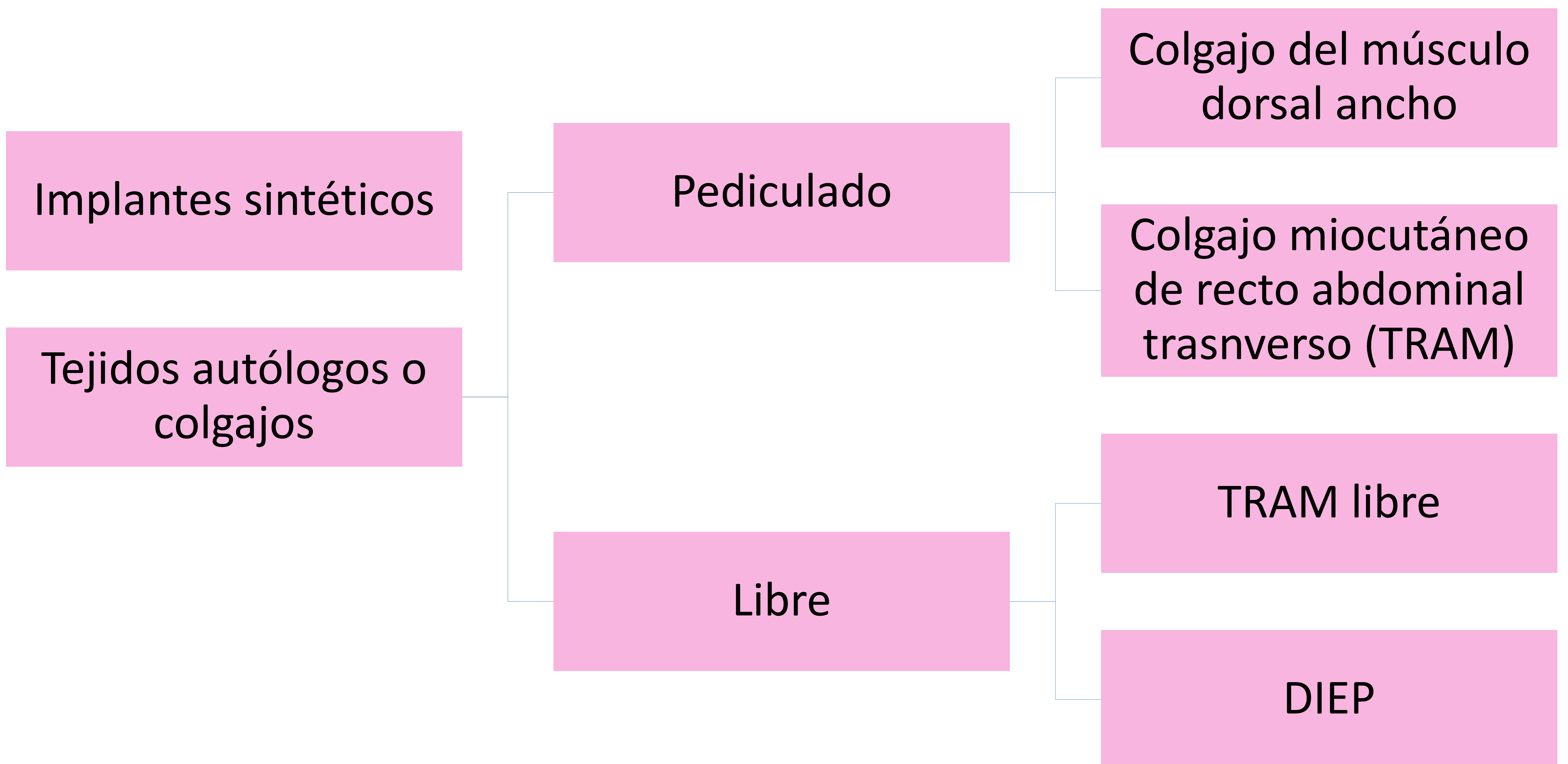


Calcificaciones vasculares benignas



Quiste oleoso en lecho quirúrgico

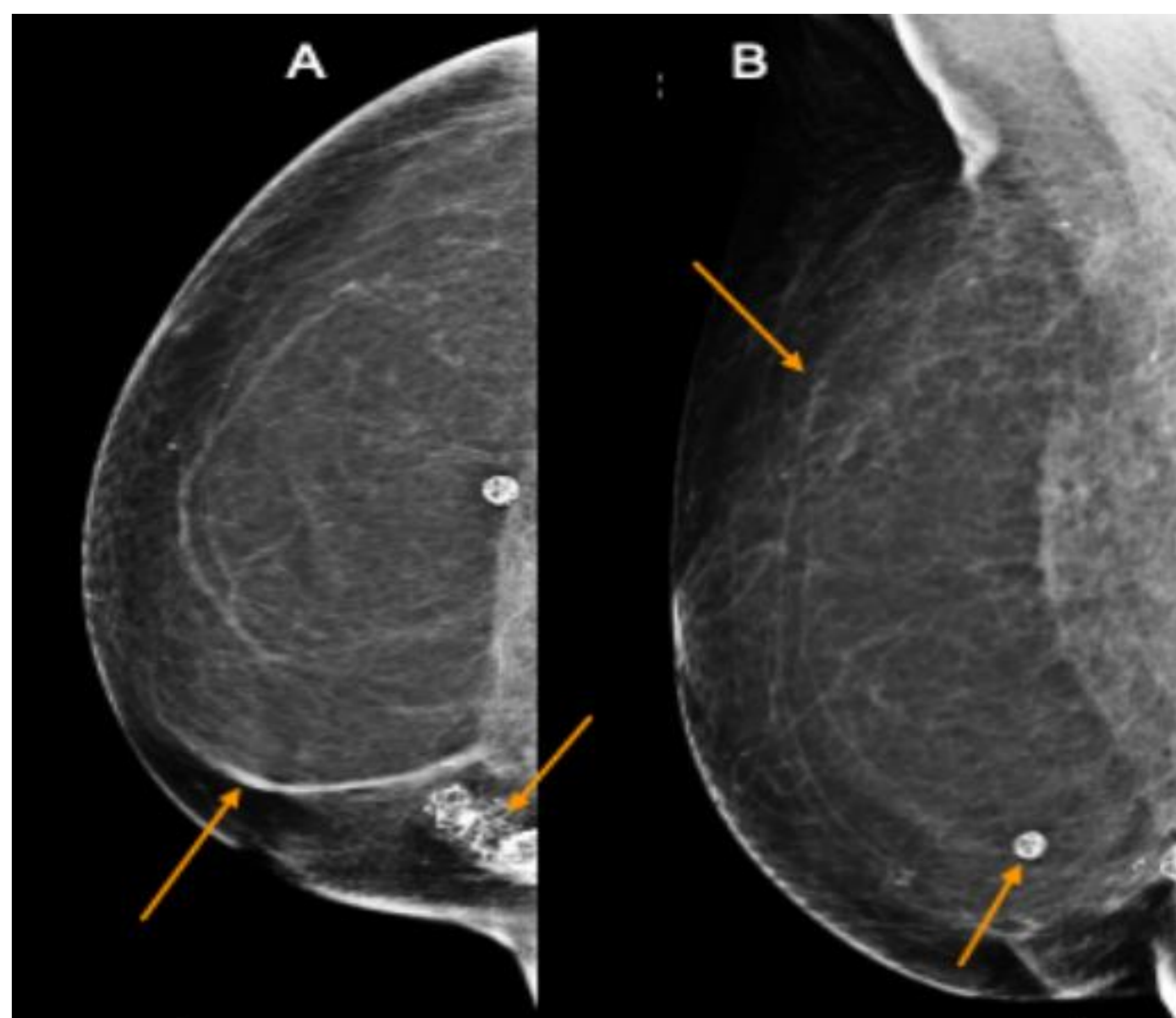
RECONSTRUCCIÓN MAMARIA



Implantes sintéticos mamarios en localización retropectoral.

Colgajo TRAM

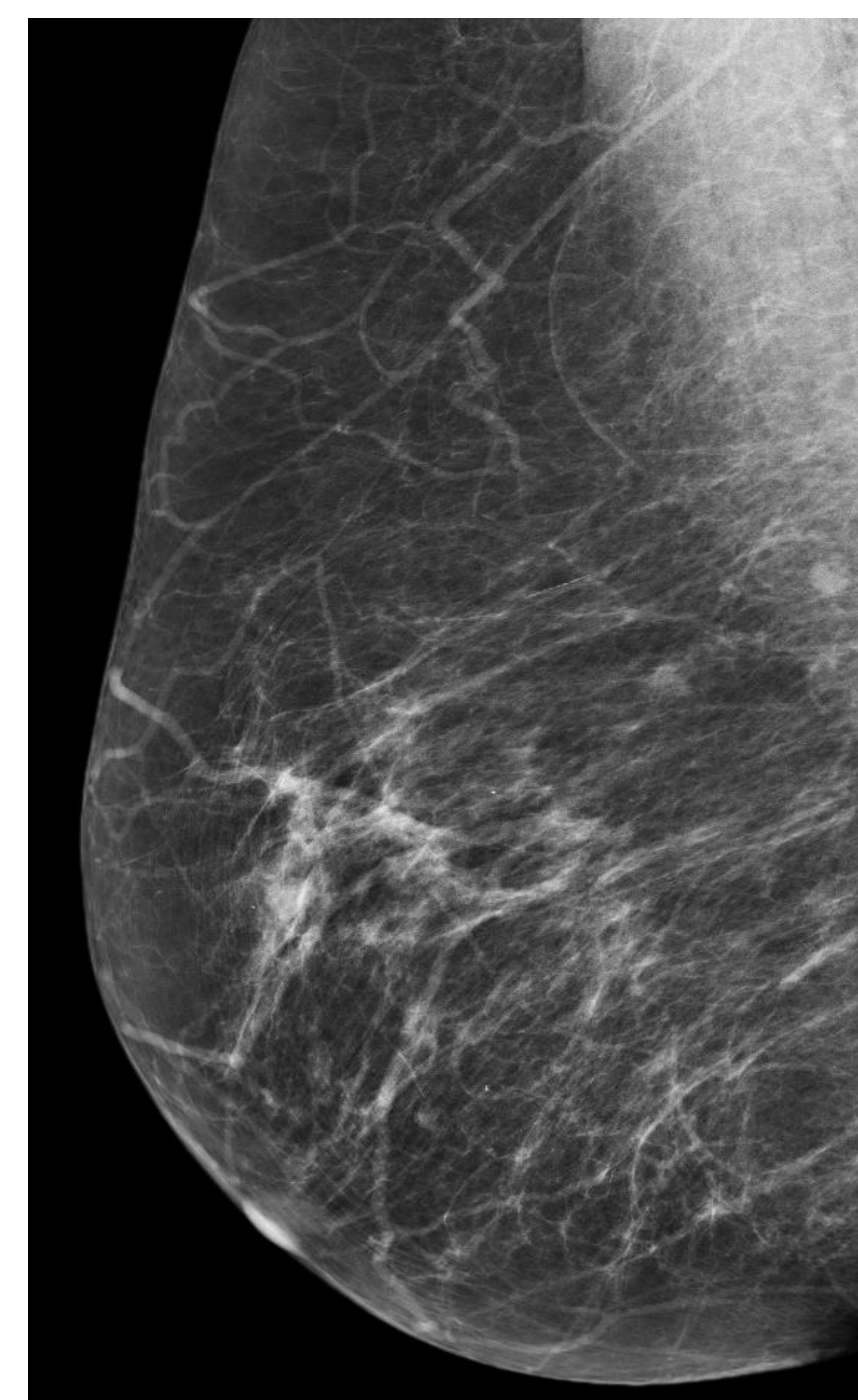
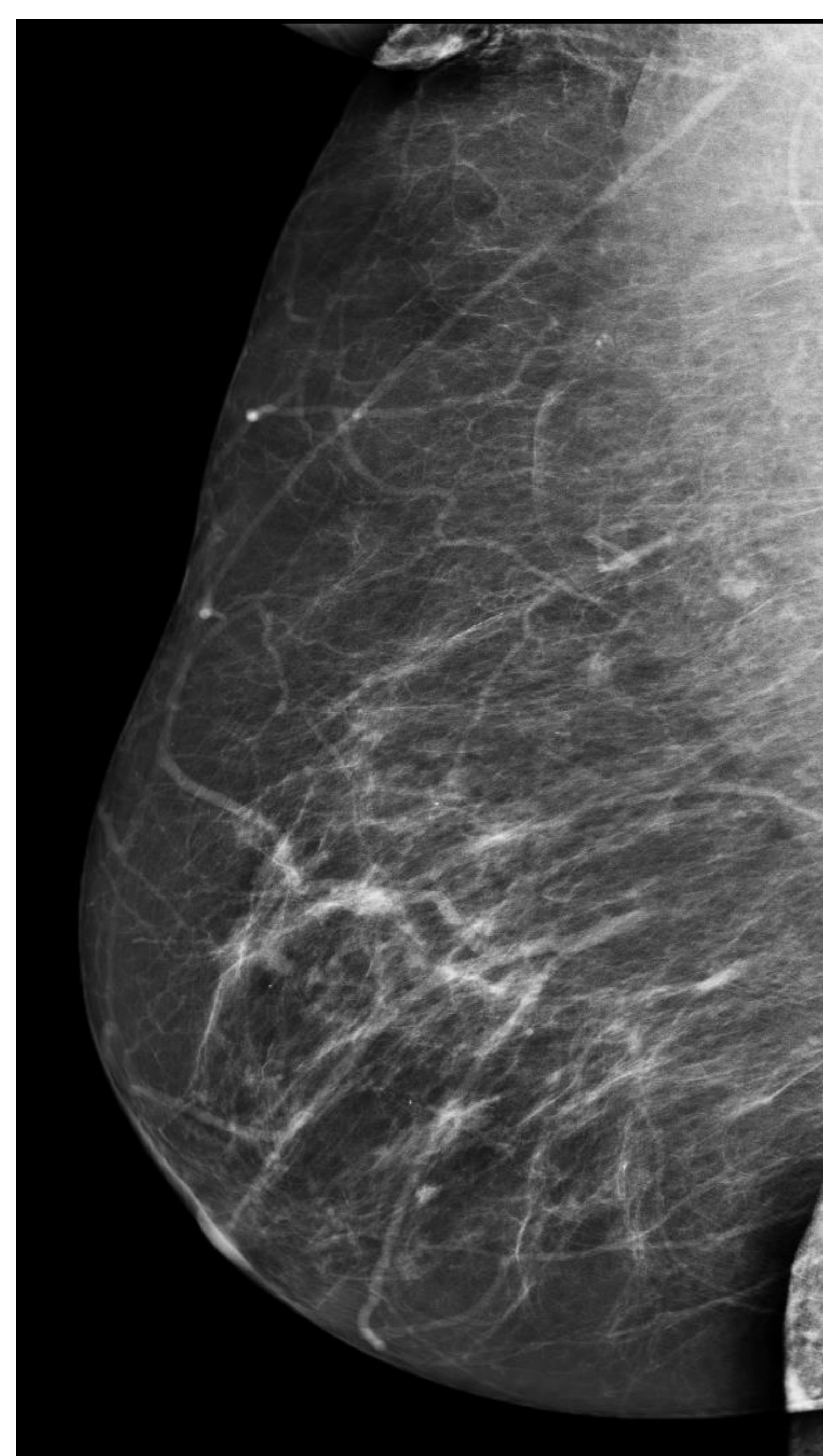
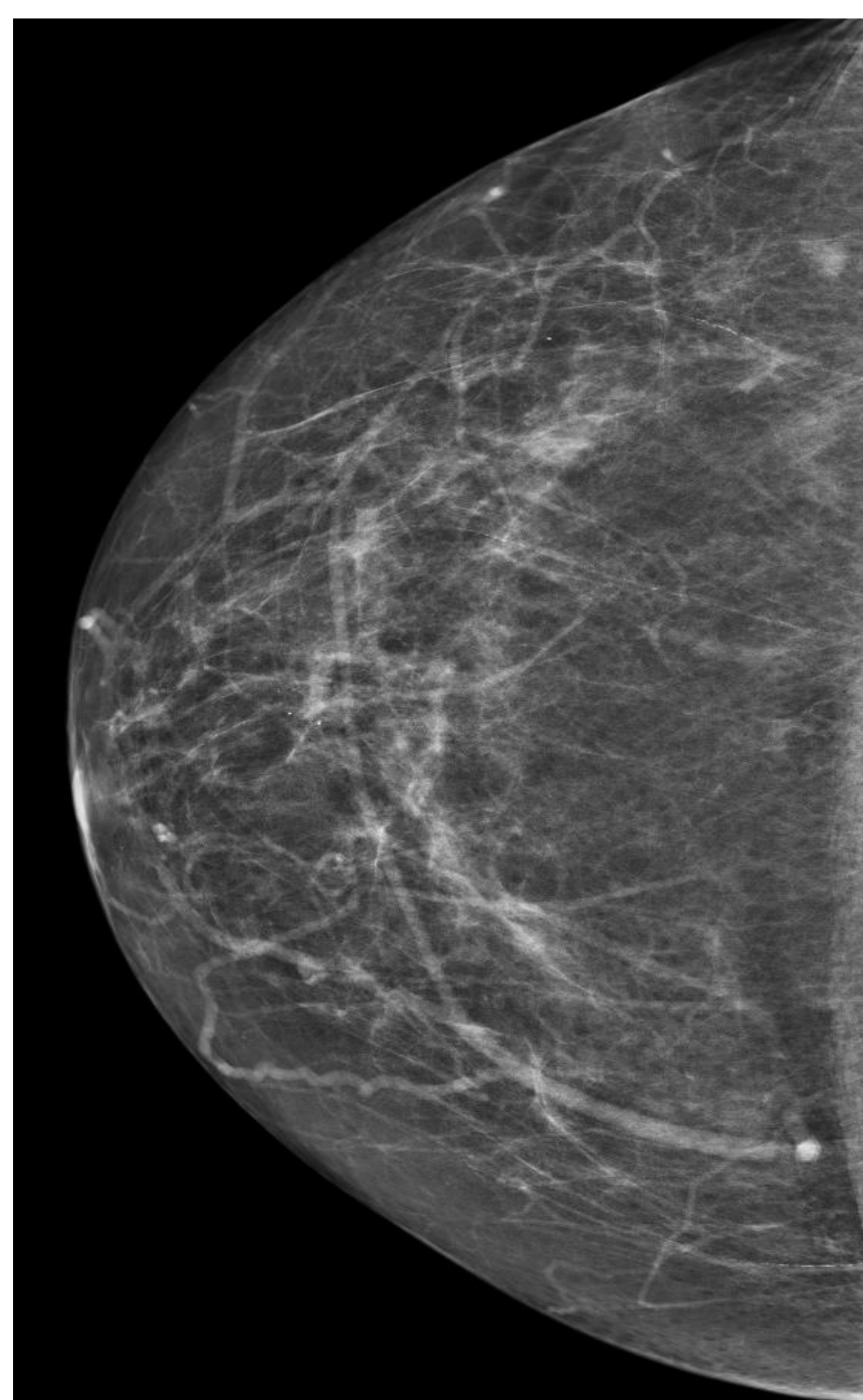
- TRAM = músculo recto transverso del abdomen.
- La reconstrucción mamaria mediante colgajo TRAM consiste en transferir piel y tejido graso del abdomen inferior utilizando el músculo recto ipsilateral como zona que supe la vascularización.
- Hallazgos normales en imagen:
 - Los injertos aparecen como tejido adiposo abdominal
 - Es frecuente observar necrosis grasa, engrosamiento cutáneo localizado o difuso, fibrosis y seromas.



Seguimiento tras cirugía

Anual

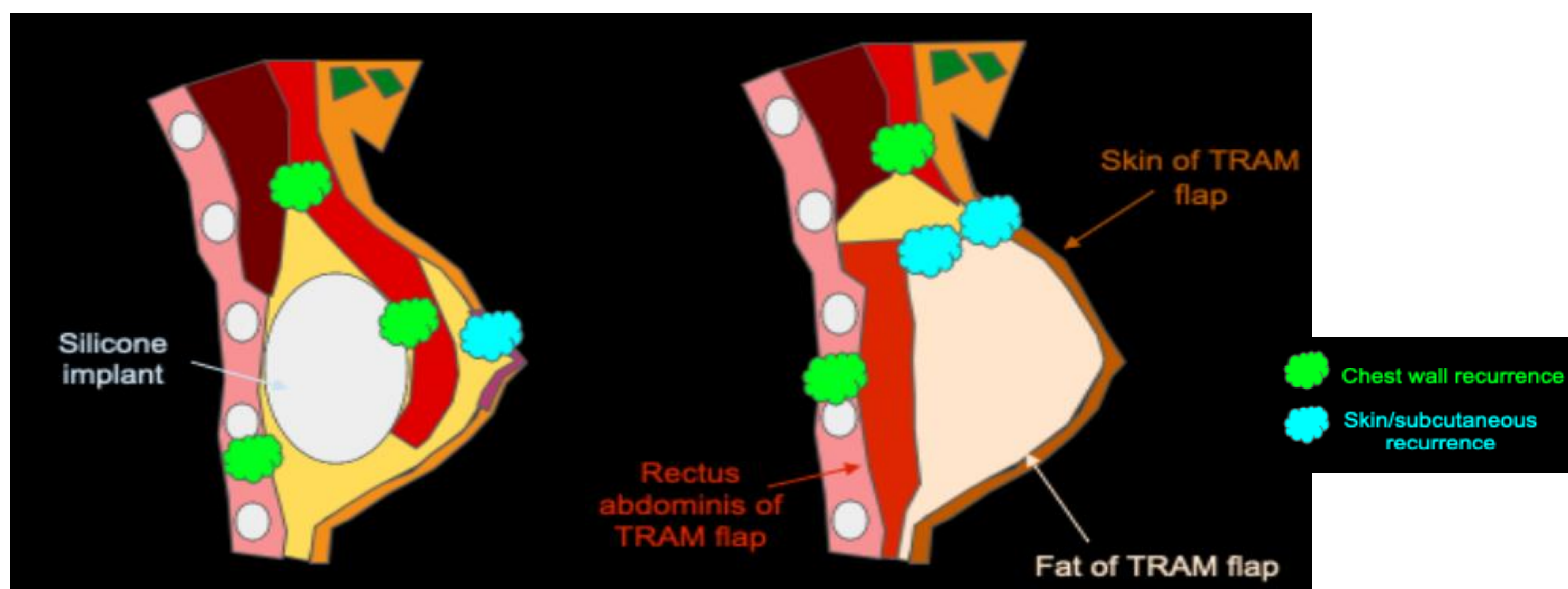
- El seguimiento radiológico mediante mamografías depende del tipo de cirugía que se haya realizado a la paciente.
- Tras cirugía conservadora:
 - 3 proyecciones (craneocaudal, oblicua lateral y lateral estricta) de la mama afectada
 - 2 proyecciones (craneocaudal y oblicua lateral) de la mama sana
- Tras mastectomía:
 - 3 proyecciones de la mama sana



Recidiva

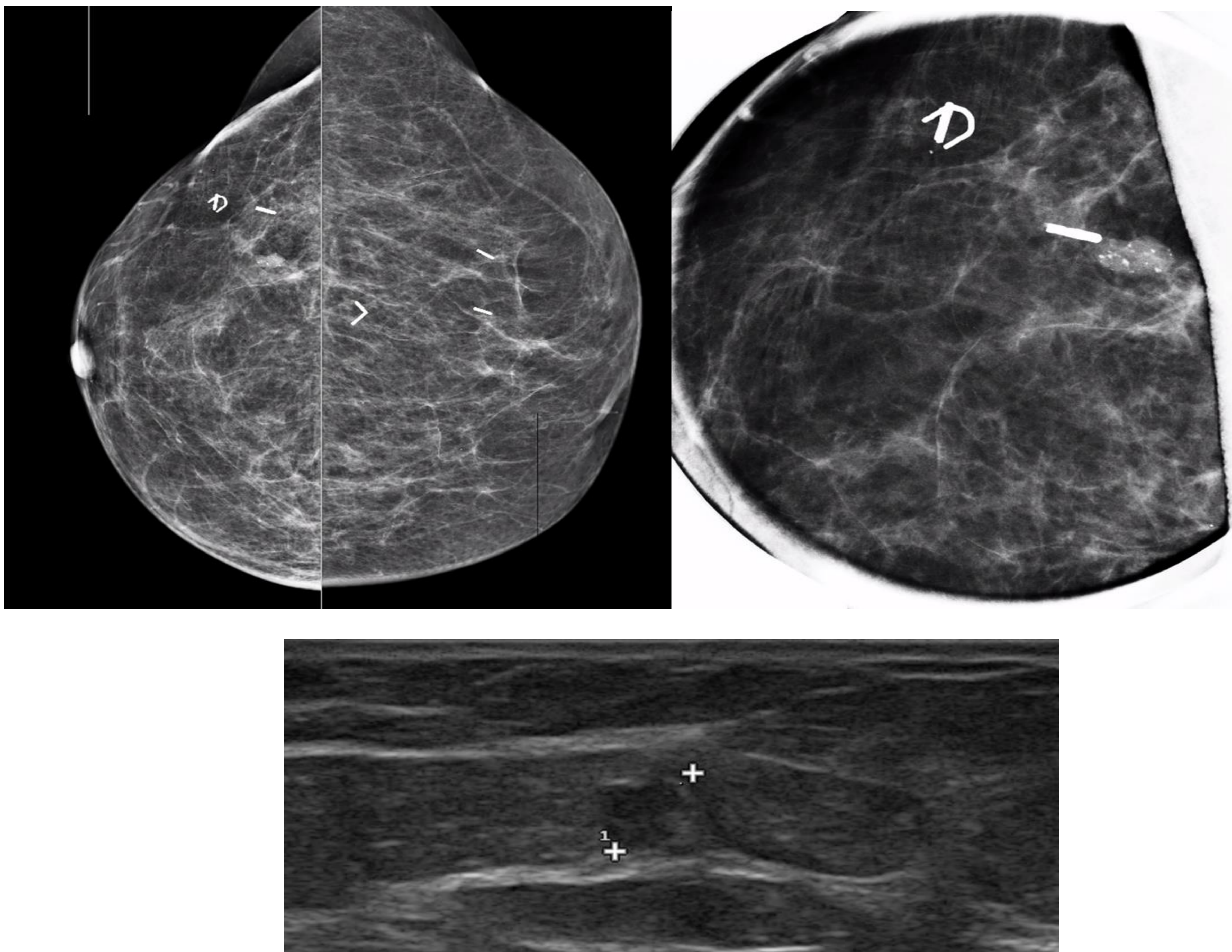
- El riesgo de recidiva es del 1-2% anual, sobre todo entre los 2 - 6 años tras el tratamiento.
- La presentación puede ser:
 - Temprana: normalmente en el mismo sitio del tumor primario
 - Tardía: tras 10 años de finalizar el tratamiento, más frecuente la afectación de un cuadrante distinto al primer tumor.
- Durante los dos primeros años la mayoría de las alteraciones radiológicas se deben a cambios benignos.

La estabilidad en mamografía se establece en 2-3 años tras la cirugía

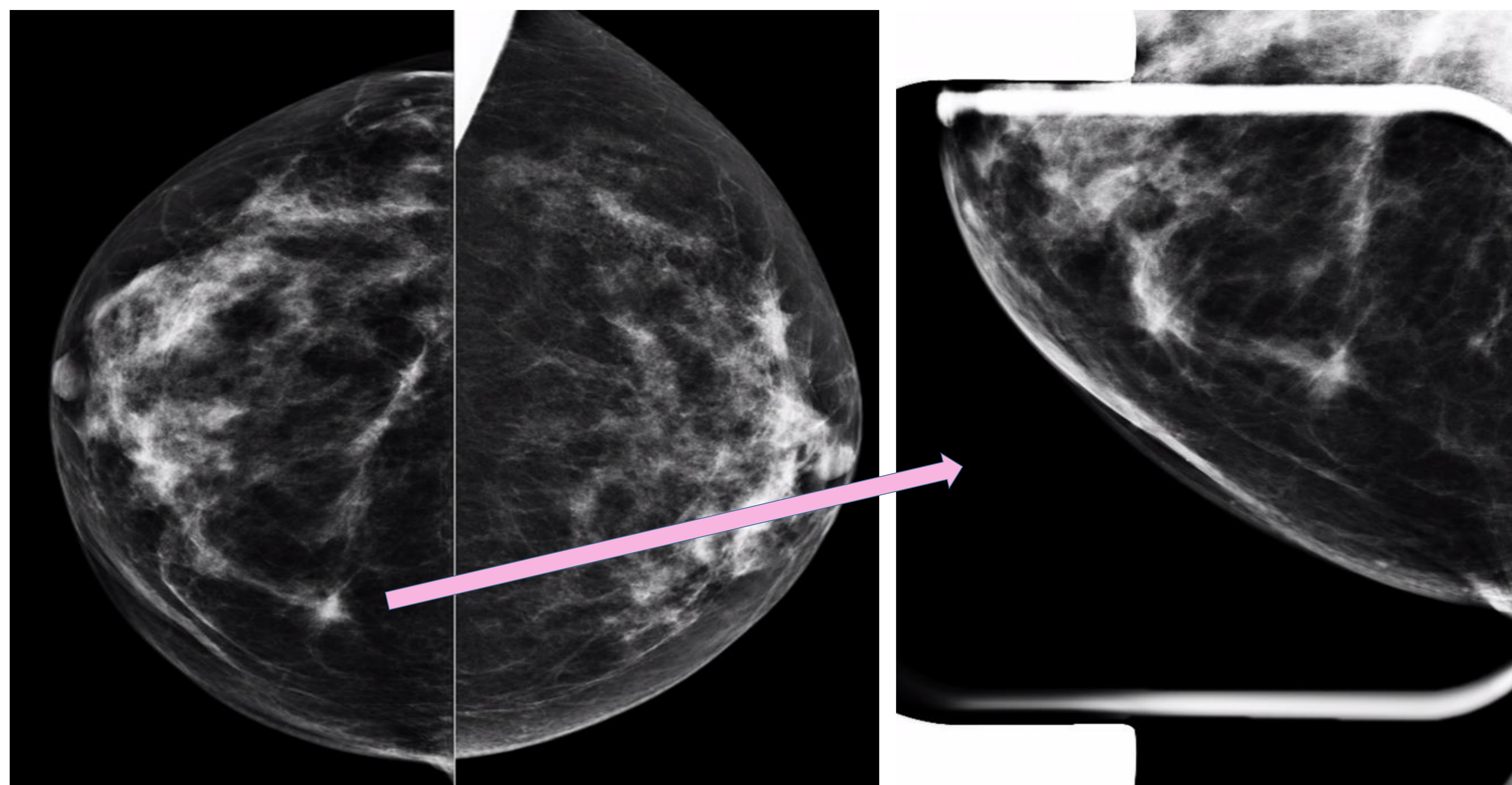


Recidiva

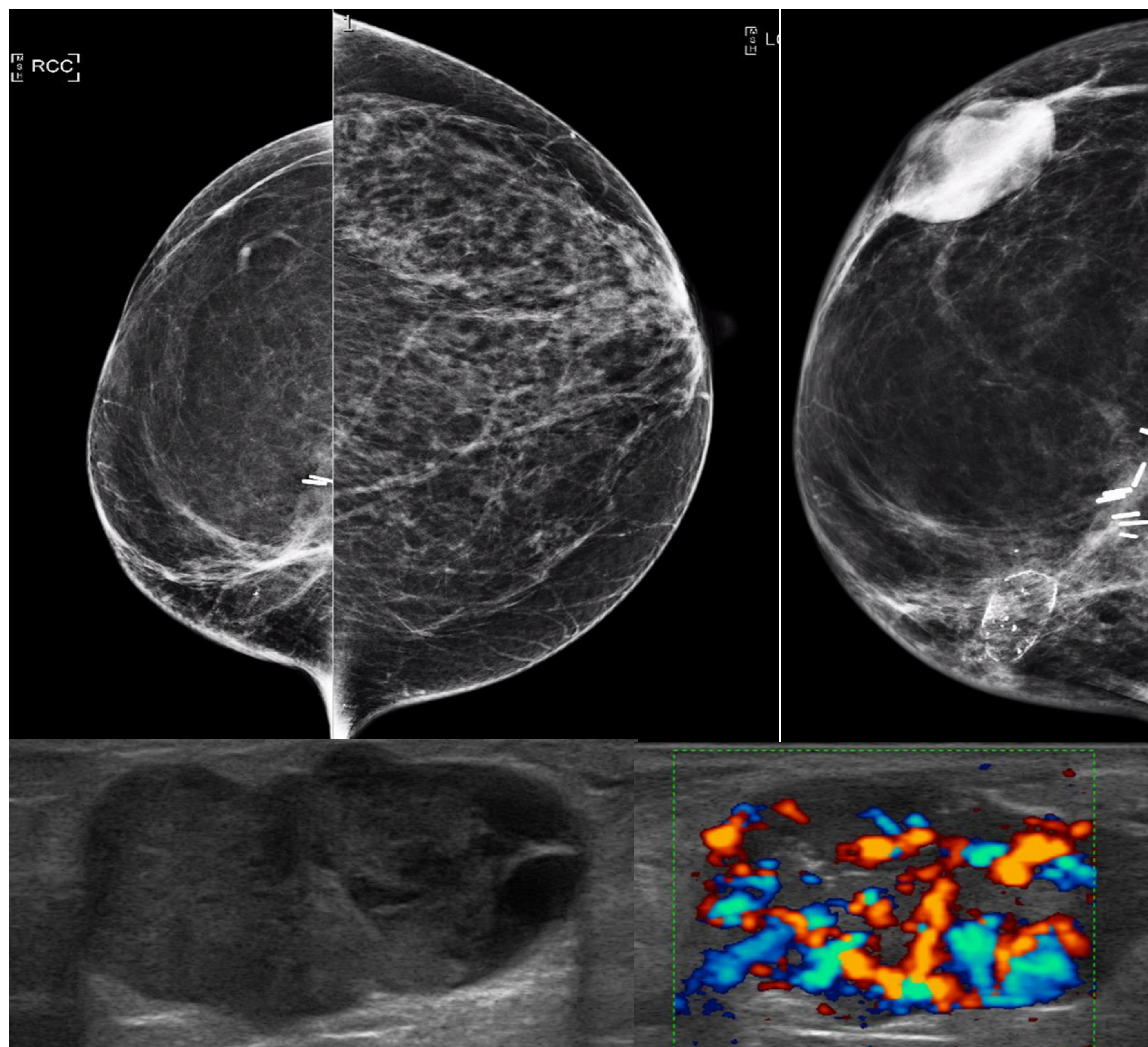
- Los hallazgos en mamografía que hacen sospechar una recidiva son:
 - Aumento o aparición de calcificaciones
 - Nueva masa o asimetría
 - Aumento de la densidad de la cicatriz quirúrgica
 - Distorsión de la arquitectura
 - Engrosamiento cutáneo nodular



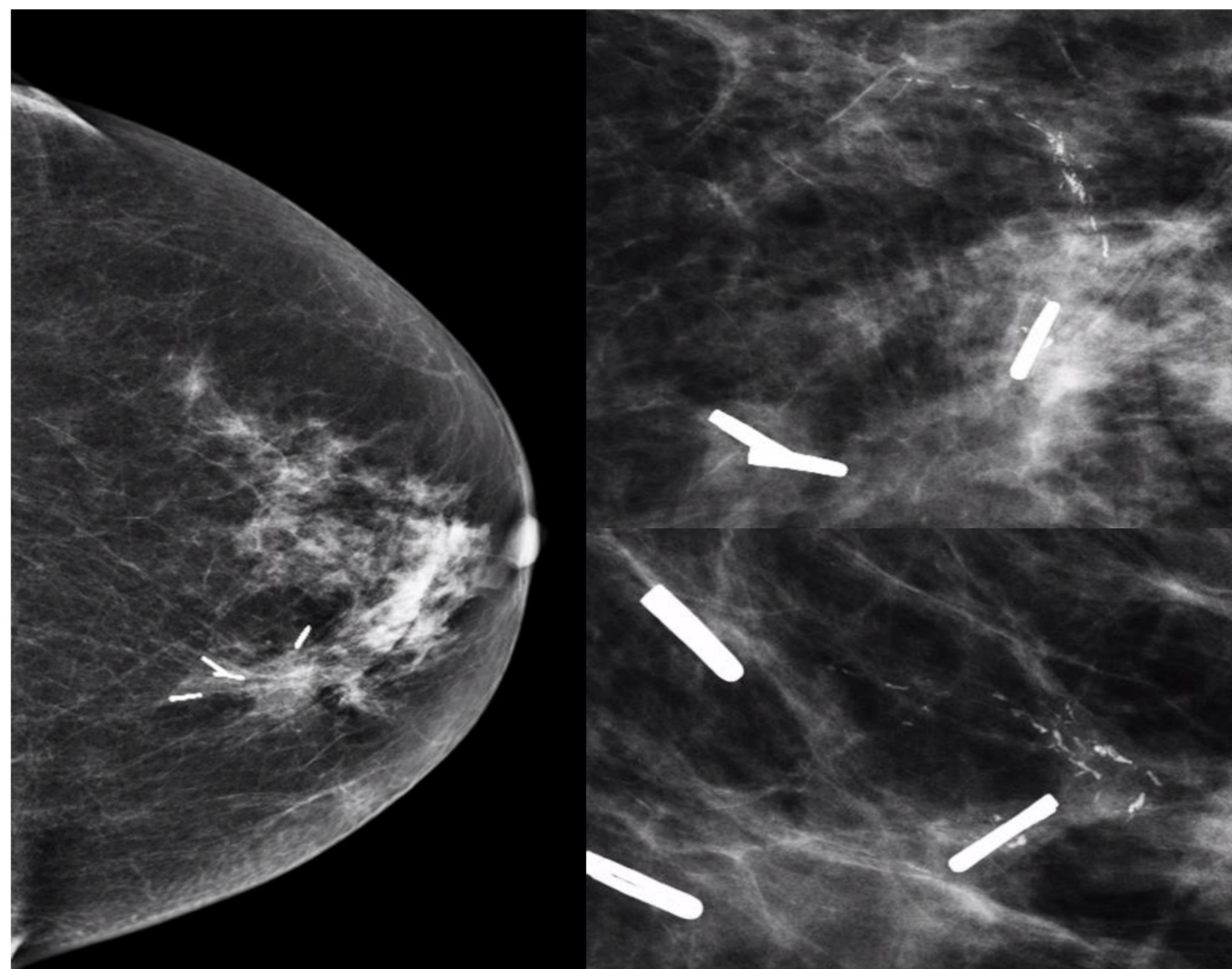
Cambios postquirúrgicos de cirugía conservadora bilateral. En CIE de mama derecha se identifica un nódulo con calcificaciones en su interior, que corresponde con un nódulo hipoecogénico. AP: carcinoma intraductal de bajo grado nuclear.



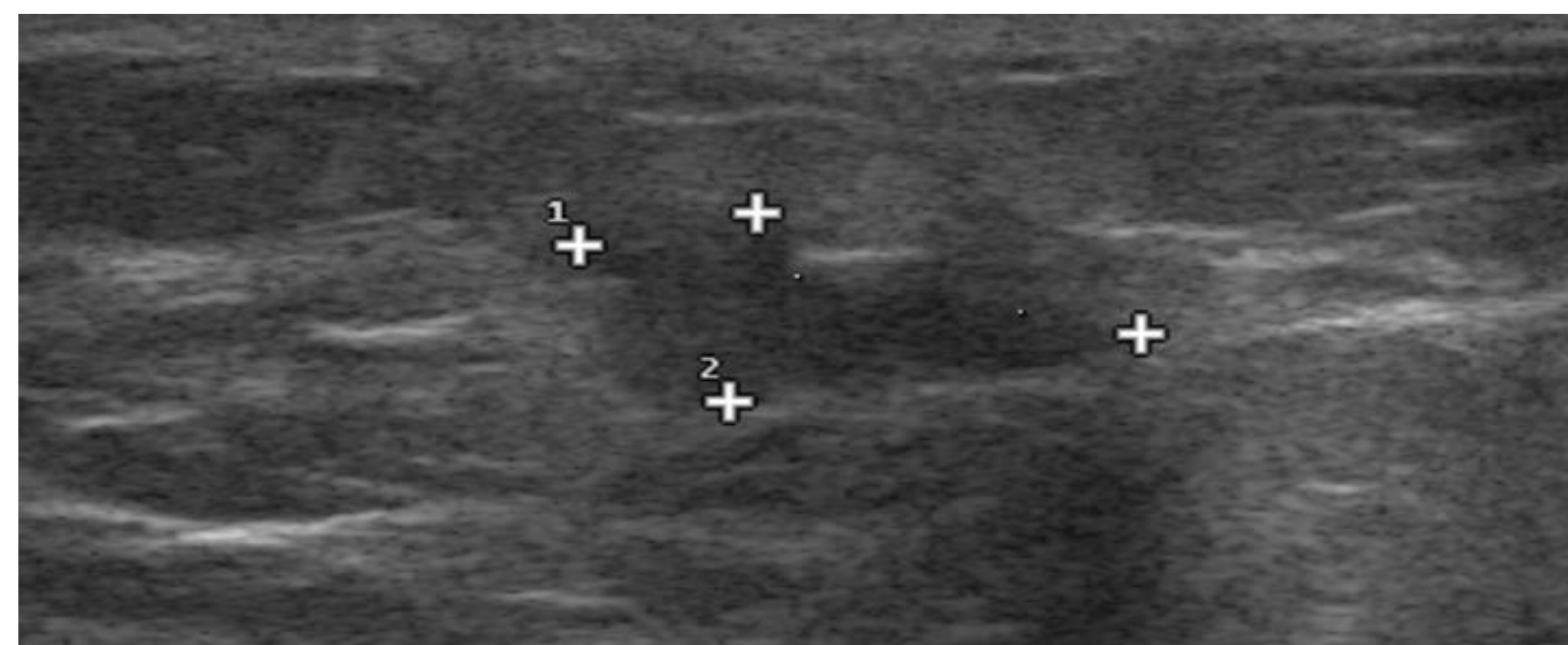
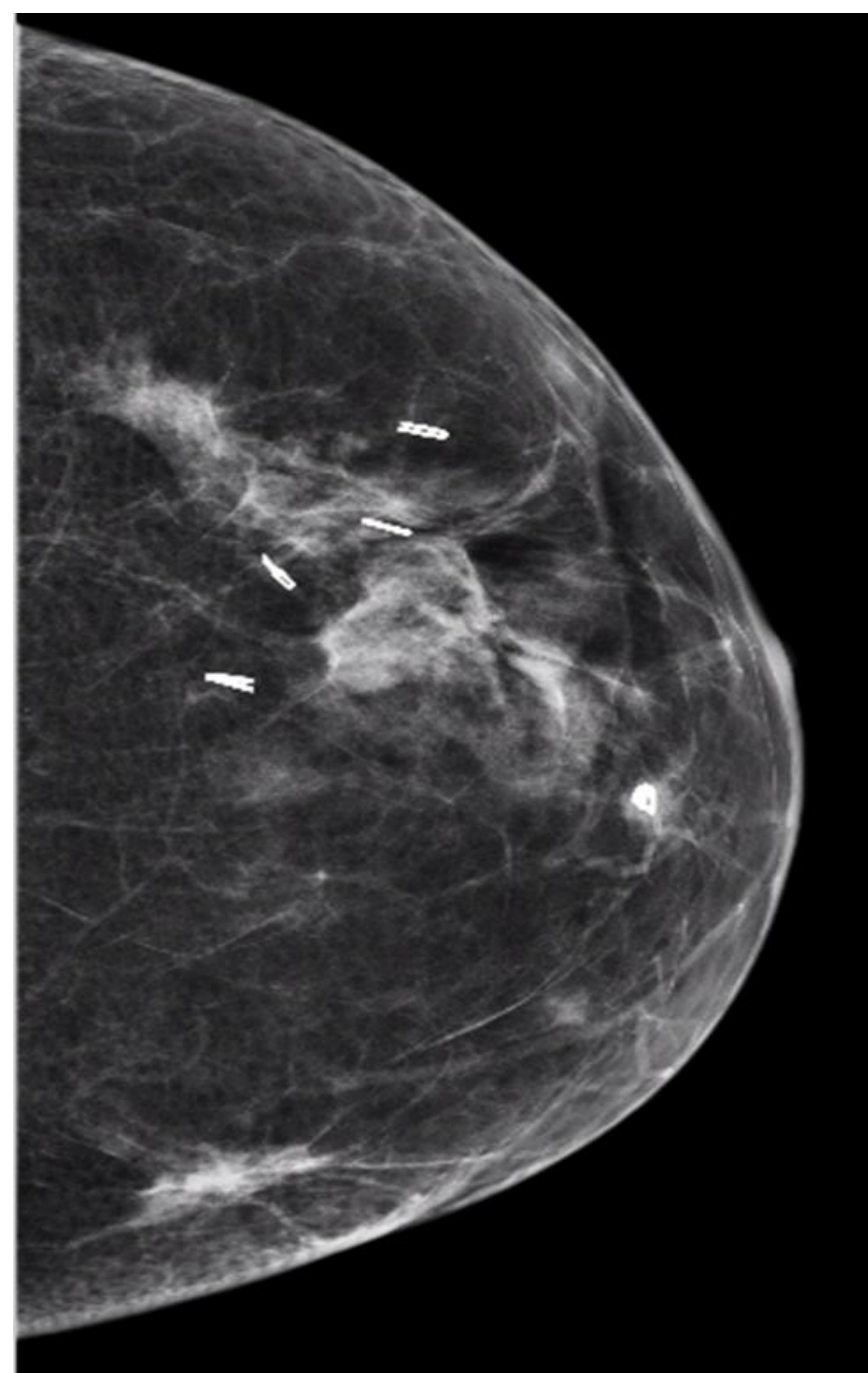
Carcinoma medular de mama derecha intervenida con cuadrantectomía y linfadenectomía hace 10 años con posterior QT-RT. Nódulo espiculado en cuadrante interno. AP: carcinoma invasor.




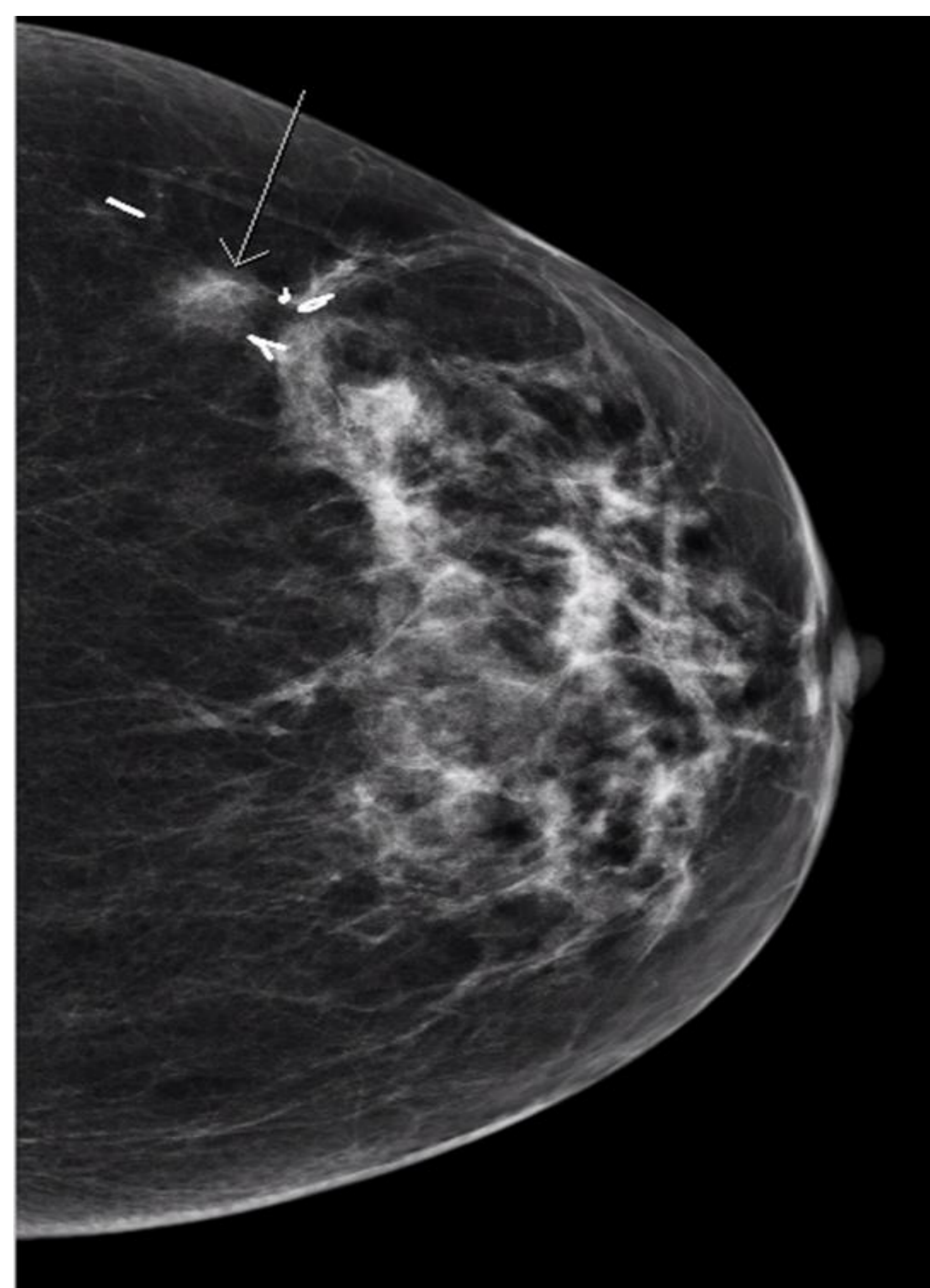
Carcinoma de mama derecha tratado con mastectomía y reconstrucción con colgajo dorsal ancho. Bulto palpable en UCE. Se observa un nódulo de nueva aparición de morfología ovoidea, con componente sólido-cístico y vascularización aumentada del componente sólido. AP: carcinoma infiltrante.



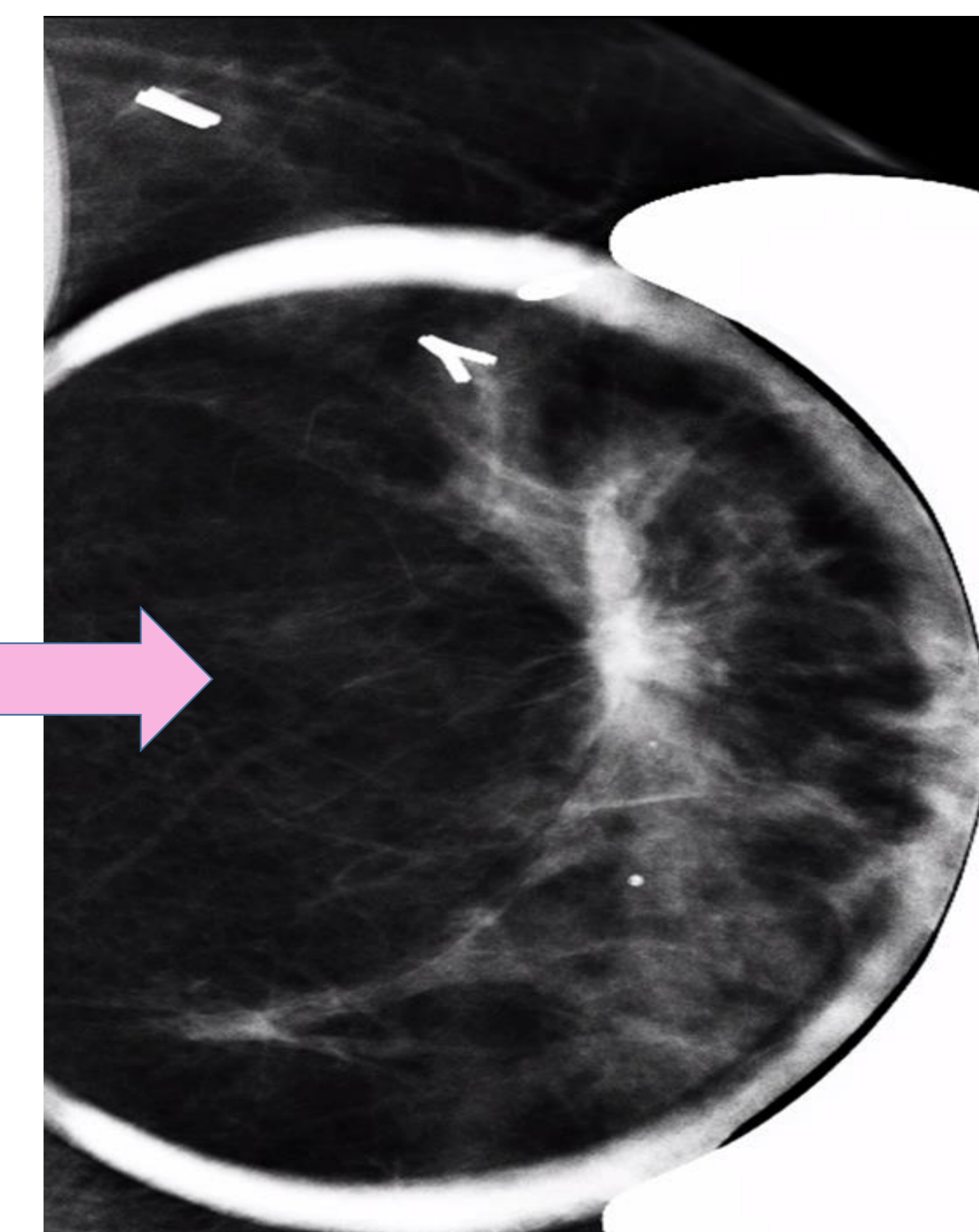
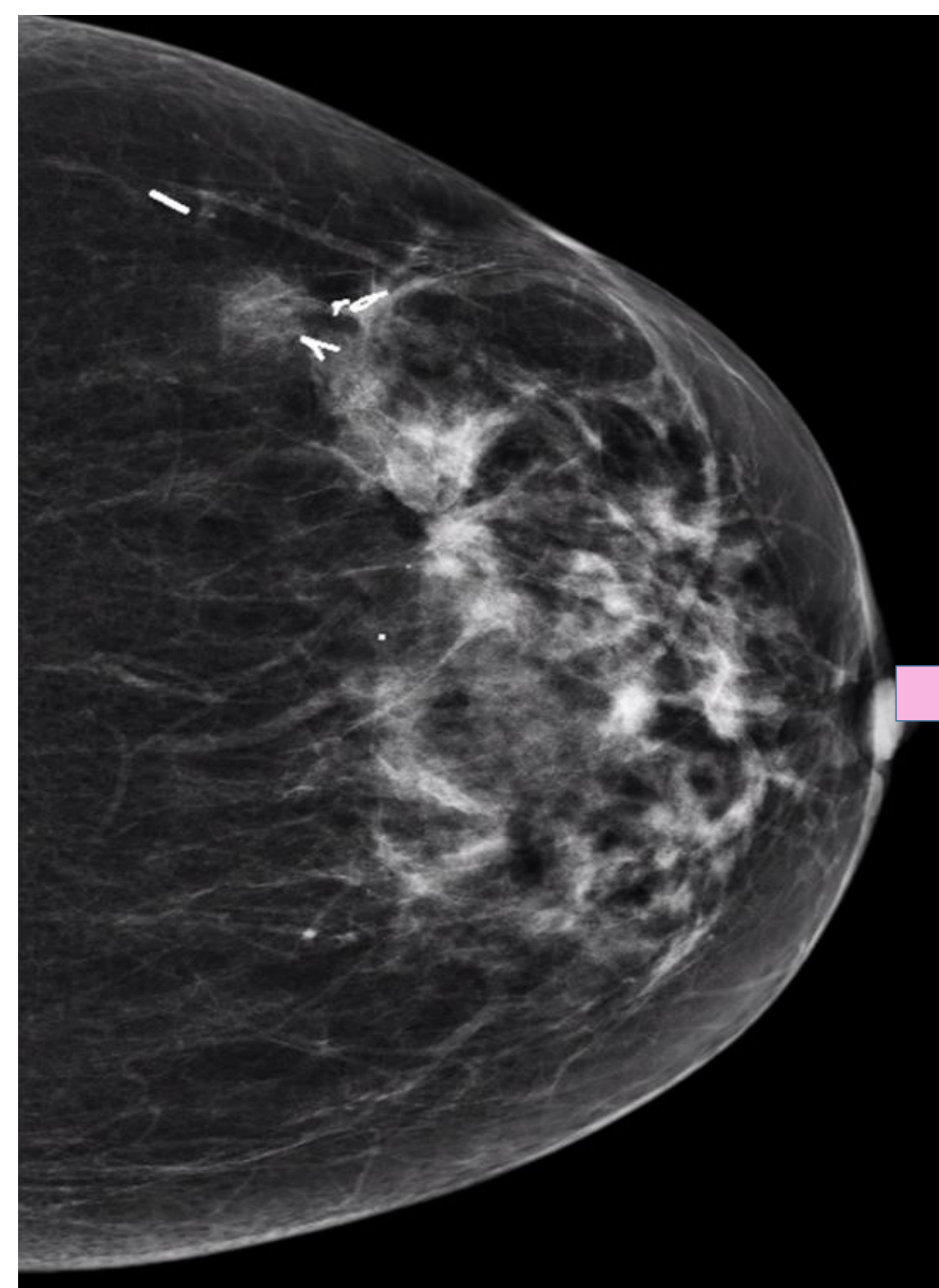
Cambios postquirúrgicos en mama izquierda. En lecho quirúrgico se evidencian microcalcificaciones de disposición lineal de nueva aparición. AP: carcinoma intraductal.



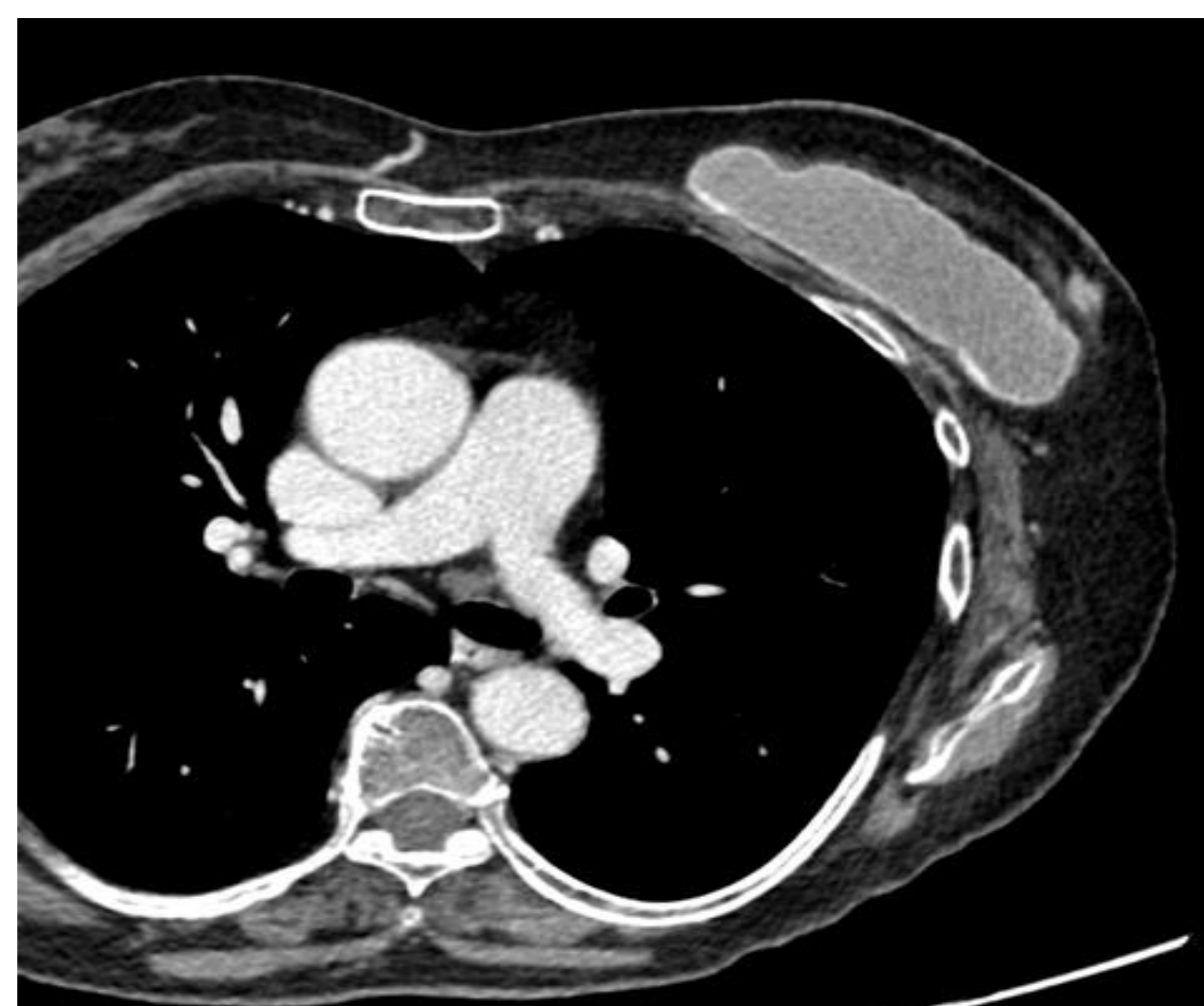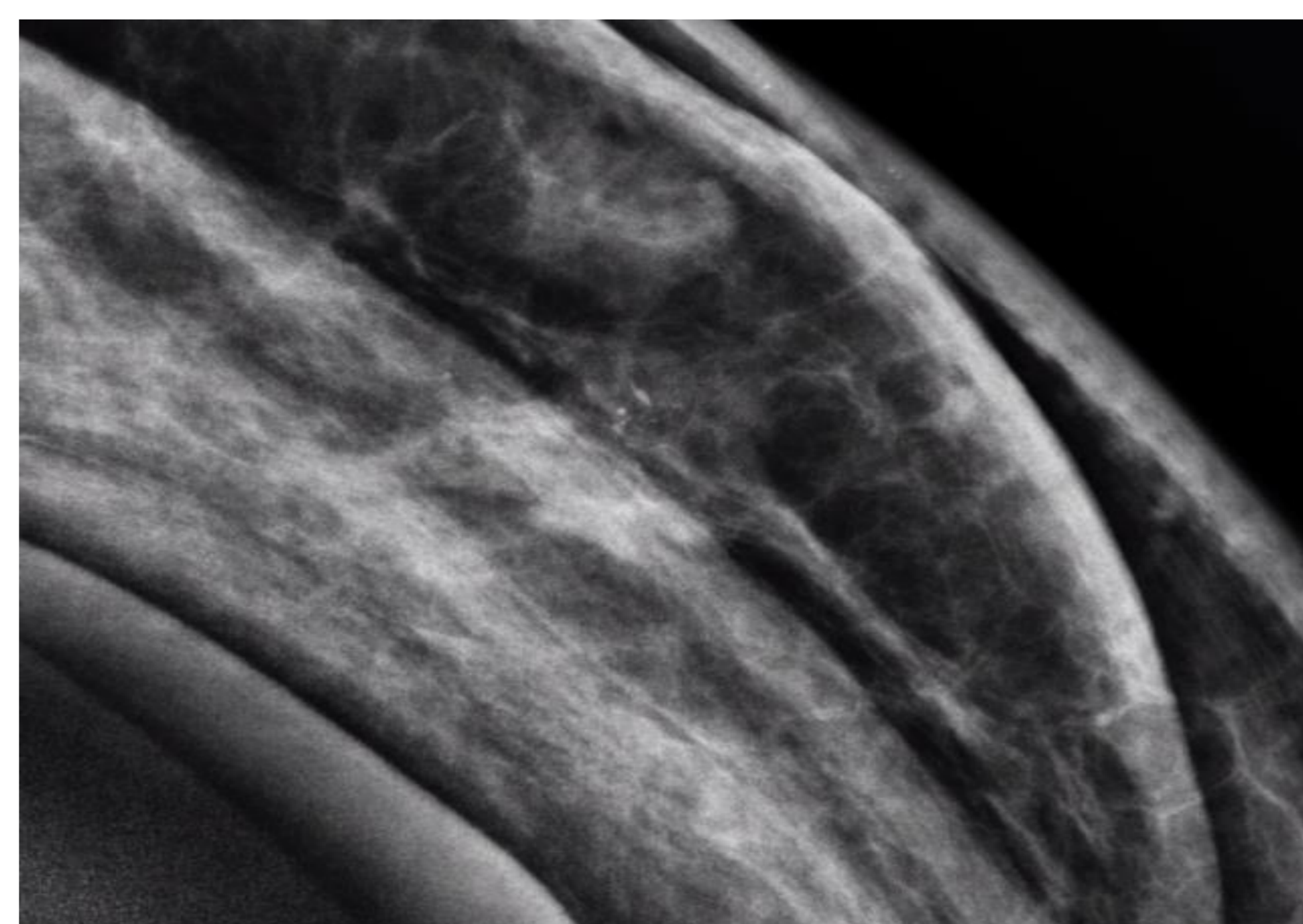

Cambios postquirúrgicos en mama izquierda. En mamografía de control se evidencia una distorsión de nueva aparición en CII que ecográficamente corresponde con un nódulo hipoecogénico mal definido de contornos espiculados. AP: carcinoma ductal infiltrante.



1 año



Cambios postquirúrgicos en CSE de mama izquierda. En mamografía de control se evidencia una distorsión que persiste tras estudio complementario con compresión y magnificación. AP: carcinoma ductal infiltrante.



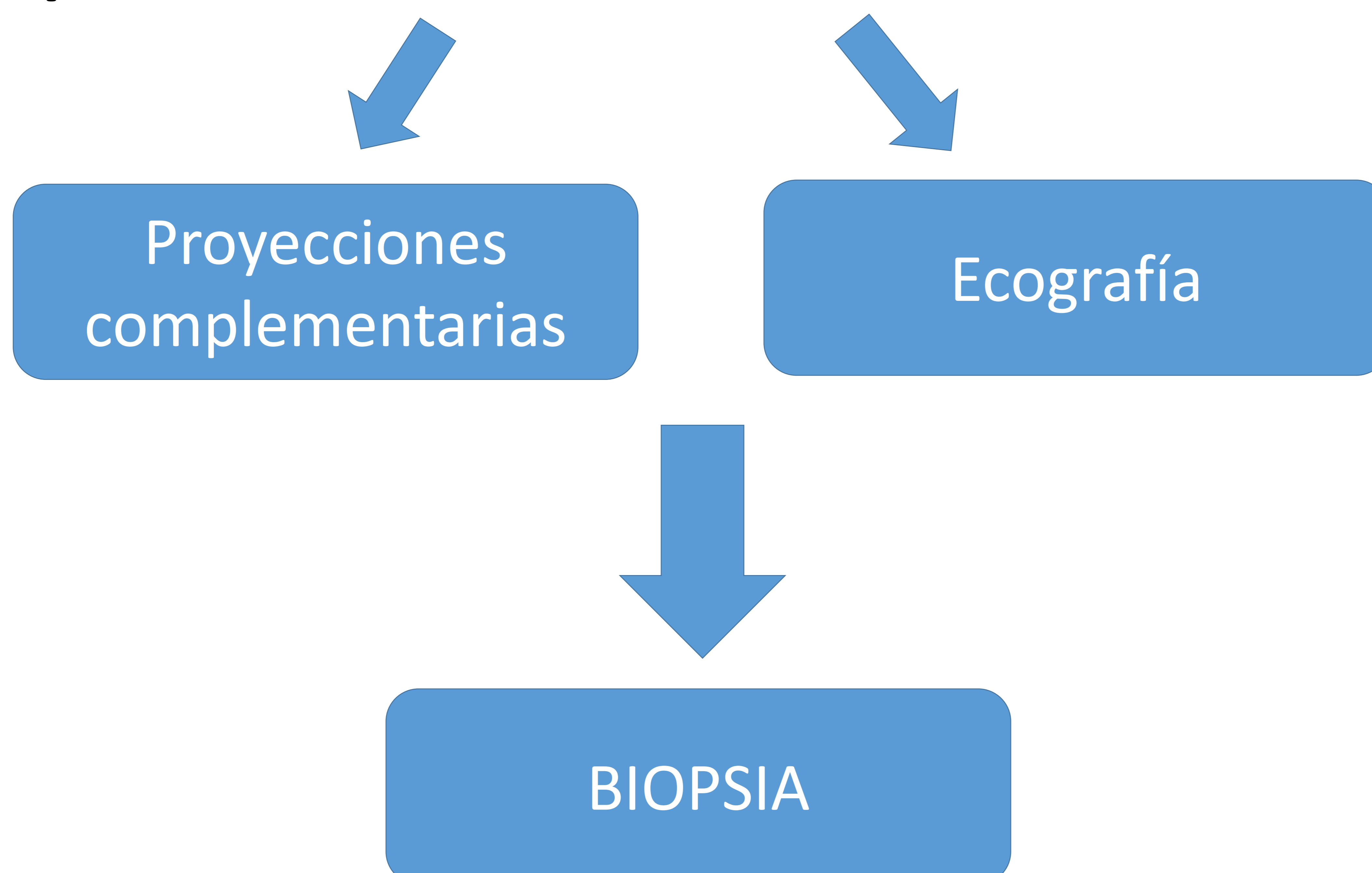
Carcinoma de mama izquierda tratado con mastectomía y reconstrucción con prótesis. Nódulo en CSE en relación con recidiva local.

CONCLUSIONES

- El reconocimiento de los cambios postquirúrgicos en la mama es importante para diferenciar hallazgos benignos de hallazgos patológicos que requieran una reintervención.
- En general, los cambios postquirúrgicos normales disminuyen progresivamente con el tiempo, siendo esperable una estabilidad o mejoría radiológica dentro de los primeros años.

CONCLUSIONES

- Conocer las distintas técnicas quirúrgicas nos permite hacer una correlación con los hallazgos en la imagen.
- En casos de duda → estudios complementarios



BIBLIOGRAFÍA

- Neal CH, Yilmaz ZN, Noroozian M, Klein KA, Sundaram B, Kaserooni EA, Stojanovska J. Imaging of Breast Cancer – Related Changes After Surgical Therapy. AJR 2014; 202:262 – 272.
- Sraj A, Sripathi S. Spectrum of Imaging findings in Post-operative breast: Challenges involved. ECR 2015.
- Navarrete A, Rodriguez R, Gonzalez M, Medina C, Baquero S. Imaging of the postsurgical breast. ECR 2018.
- Margolis NE, Morley C, Lofti P, Shaylor SD, Palestrant S, Moy L, Melsaether AN. Update on Imaging of the Post-surgical Breast. Radiographics 2014; 34: 642 – 660.
- Ramani SK, Rastogi A, Mahajan A, Nair N, Shet T, Thakur MH. Imaging if the treated breast post breast conservation surgery/oncoplasty: Pictorial review. World J Radiol 2017; 9 (8): 321 – 329.