

## Tumores pardos. Más allá de un curioso nombre.

**Tipo:** Presentación Electrónica Educativa

**Autores:** Marina Cristina Sánchez-Porro Del Río, Ana Collantes González, María Eugenia Rodríguez Cabillas

### Objetivos Docentes

Describir los principales hallazgos de imagen de esta patología.

Elaborar un algoritmo de diagnóstico diferencial que nos ayude a reconocer dichas lesiones según su forma y lugares de presentación.

Realizar un breve repaso sobre los principales hallazgos radiológicos del hiperparatiroidismo, causante de su aparición, así como enumerar los datos clave para diferenciar entre primario o secundario, recordando que aunque son menos frecuentes, pueden presentarse en el hiperparatiroidismo secundario, exponiendo un caso de nuestro servicio.

### Revisión del tema

Los tumores pardos o también llamados osteoclastomas, son la expresión de un remodelado óseo acelerado secundario a niveles persistentemente elevados de hormona paratiroidea, que determinan un incremento en la actividad osteoclástica y fibrosis peritrabecular progresiva.

Se produce un remplazamiento local del hueso por tejido fibroso vascularizado (osteitis quística fibrosa) que contiene células gigantes. Con el tiempo se produce necrosis y licuefacción con formación de quistes.

Histológicamente están formados por microhemorragias, macrófagos y células gigantes multinucleadas del tipo osteoclástico en un estroma fibrovascular, siendo prominentes los depósitos de hemosiderina que le confieren el color pardo.

La incidencia de tumores pardos en pacientes con insuficiencia renal crónica es de 1,5 a 1,7% siendo más frecuentes en el hiperparatiroidismo (HPT) primario que en el secundario.

La edad de presentación es muy variable, entre los 7 y 70 años, siendo más frecuentes en la segunda década de la vida.

Su forma de aparición es en forma de masas palpables y dolorosas. Las localizaciones más frecuentes

son las costillas, clavícula, pelvis y hueso faciales, en concreto la mandíbula.

En cuanto a los datos bioquímicos se acompañan de niveles de calcio sérico disminuido o en rango normal bajo, fósforo sérico elevado, fosfatasas alcalinas aumentadas y PTH elevada.

Los hallazgos radiológicos clásicos que nos podemos encontrar son lesiones osteolíticas de márgenes usualmente poco nítidos, que frecuentemente expanden el córtex y se encuentran rodeadas por una fina cáscara de hueso perióstico neoformado.

Así mismo, como ya hemos comentado anteriormente, son lesiones que se presentan en el contexto de un hiperparatiroidismo, por lo que también podemos encontrarnos con los hallazgos de imagen de esta entidad:

#### 1. Resorción ósea

- Subperióstica: hallazgo más constante y virtualmente patognomónico. Falange dedos.
- Subcondral.
- Cortical.
- Trabecular.
- Subligamentosa.

#### 2. Remodelación ósea

- Impresión basilar cráneo.
- Acuñaamiento cuerpos vertebrales.

#### 3. Tumores Pardos

#### 4. Osteoesclerosis

- Columna en jersey

#### 5. Calcificación tejidos blandos

#### 6. Artropatía erosiva

#### 7. Formación de hueso nuevo perióstico.

El hiperparatiroidismo secundario es una complicación frecuente de la insuficiencia renal crónica, siendo su expresión esquelética la osteítis fibrosa quística. Los tumores pardos son una variante de osteítis fibrosa quística, se pueden considerar como la expresión de una osteítis fibrosa quística severa clasificados como lesiones de alto remodelado e histológicamente benignas.

Resumen de hallazgos óseos y diferencias entre hiperparatiroidismo primario y secundario:

HALLAZGOS ÓSEOS	HPT PRIMARIO	HPT SECUNDARIO
Osteopenia difusa	Presente	Presente
Osteoesclerosis regional/difusa	Rara	Común
Resorción ósea	Común	Común
Tumores pardos	Común	Menos frecuente
Calcificaciones de tejidos blandos	No infrecuente	Común
Condrocálcinosis	No infrecuente	Raro

- Presentamos un caso de nuestro servicio:

Paciente mujer de 49 años que como antecedentes personales de interés presenta una nefritis intersticial crónica no filiada, habiendo sido transplantada renal hace 16 años y siendo diagnosticada de un hiperparatiroidismo secundario.

Es derivada por el servicio de cirugía maxilofacial para realización de TC facial por presentar una tumoración mandibular.

Se realiza estudio sin contraste intravenoso mediante barrido helicoidal con posterior reconstrucción en los planos axial, coronal y sagital con algoritmo óseo y de partes blandas.

Nos encontramos los siguientes hallazgos radiológicos:

- Múltiples **imágenes líticas** de **contorno bien definido, sin masa de partes blandas** asociadas. Figura 1, 2 y 3.
- **Las de mayor tamaño** presentan un **carácter expansivo**, algunos **focos de alta densidad** en su interior y se sitúan en el techo de la órbita derecha (figura 4 y 5) y en la vertiente izquierda del cuerpo mandibular (figura 6, 7 y 8)
- **El resto** de las lesiones están situadas en hueso frontal derecho (figura 1 y 2), parietotemporal izquierdo (figura 3), reborde alveolar del maxilar superior y sínfisis mentoniana (figura 9).

El estudio anatomopatológico pone de manifiesto la presencia de células gigantes.

Se establece diagnóstico diferencial con lesiones líticas en huesos faciales múltiples, que contengan células gigantes:

### 1. Tumor de células gigantes

Es el tumor óseo más frecuente en los adultos jóvenes con predominio en las mujeres.

Su forma de presentación es la aparición de un dolor progresivo sin o con presencia de una masa, y aparecen cuando la lesión comienza a destruir la corteza e irritar el periostio o ante una fractura patológica inminente.

Los hallazgos radiológicos demuestran la lesión es más a menudo excéntrica al eje longitudinal de hueso. El centro es más radiolúcida al aumentar la densidad hacia la periferia.

En cuanto a los hallazgos radiológicos son lesiones bien definidas con centro radiolúcido aumentando su densidad hacia la periferia. Provocan adelgazamiento cortical con formación de reborde de hueso perióstico nuevo, en cáscara de huevo y puede extenderse a los tejidos blandos que rodean el hueso.

### 2. Granuloma reparativo de células gigantes

Se trata de una entidad poco frecuente.

Clínicamente presenta síntomas inespecíficos con aparición de dolor y tumefacción en la zona de la lesión y en algún caso aparición de una fractura patológica como síntoma inicial.

La imagen radiográfica típica es una lesión lítica con adelgazamiento cortical, sin reacción perióstica. Suele localizarse en región metafisaria o diafisaria.

Es muy importante diferenciar esta lesión del quiste óseo aneurismático, puesto que aparecen ambos en edades similares y la apariencia radiográfica de las dos consiste en una lesión lítica, aunque el quiste óseo aneurismático suele tener una localización excéntrica en el hueso, tiene un crecimiento más rápido, así como un comportamiento por regla general más agresivo.

Podemos diferenciarlo del tumor pardo del hiperparatiroidismo en que éste suele tener una afectación esquelética múltiple y no única como ocurre con el granuloma, apareciendo otros signos radiográficos del hiperparatiroidismo, como es la reabsorción subperióstica, principalmente en las falanges y la osteopenia generalizada. También podemos encontrar alteraciones de los valores del calcio y del fósforo

en el suero sanguíneo.

### 3. Querubismo

Lesiones no dolorosas que afectan el complejo cráneo facial, y que se caracterizan por el reemplazamiento del hueso por tejido fibrooso. Se produce crecimiento progresivo con expansión bilateral de mandíbula y maxilar

Es una enfermedad autosómica dominante con predominio por el sexo masculino pero se han descrito casos esporádicos donde no se conoce patrón hereditario

La mandíbula es el hueso facial más afectado, seguido por el maxilar.

Los hallazgos de imagen característicos son el remodelamiento expansivo con adelgazamiento cortical y presencia de zonas radiolúcidas multiloculares con patrón tosco trabecular.

Cuando la lesión madura, el aspecto cambia gradualmente haciéndose más evidente el componente radioopaco. Tras la estabilización, las áreas afectadas presentan un aspecto radiográfico de "vidrio deslustrado" similar al que se encuentra en la displasia ósea.

### 4. Quiste óseo aneurismático (QOA)

Son tumoraciones benignas, expansivas y osteolíticas, constituidas por quistes hemáticos limitados por septos de tejido conectivo, trabéculas óseas y células gigantes tipo osteoclastos

Son típicos en edades tempranas, generalmente antes de la tercera década y afecta con mayor frecuencia al sexo femenino.

Clásicamente se ha relacionado su etiología con el antecedente traumático, si bien en la actualidad se relaciona su aparición con la presencia de un estado de hipertensión venosa ósea que podría poner en marcha un ciclo de hemorragia y osteolisis focal con aparición de un proceso de destrucción ósea progresiva

Se manifiestan como tumefacciones que presentan un aumento de su volumen y velocidad de crecimiento variable, lo que condiciona grados variables de defectos estéticos y deformidad craneofacial.

Radiológicamente, en la radiografía simple se comportan como lesiones osteolíticas con un halo cortical bien delimitado y fino, con un aspecto de 'pompa de jabón'.

En función de su aspecto radiológico se pueden establecer distintos estadios evolutivos:

- Primera fase osteolítica.
- Segundo estadio en el que se identifica un halo periférico más denso.
- Última fase en la que aparecen calcificaciones intralesionales.

Se produce una expansión de ambas tablas craneales que pueden aparecer adelgazadas pero conservadas.

En el estudio con TAC se observa una lesión multiloculada, que puede realzar tras la administración de contraste.

La RM cerebral se considera la prueba diagnóstica de elección ya que pone de manifiesto la presencia de múltiples niveles fluidos en el interior de los quistes, que representan la sedimentación de glóbulos rojos dentro de cavidades rellenas de contenido serohemático. Este hallazgo característico, aunque no patognomónico, puede dirigir la sospecha diagnóstica del tumor hacia un QOA.

### 5. Displasia fibrosa

En la displasia fibrosa se produce reemplazamiento del hueso esponjoso normal por tejido fibroso, adquiriendo las trabéculas una disposición anormal.

Existe una forma monostótica, que afecta a un solo hueso (la más frecuente y con igual afectación de hombre y mujeres), y otra poliestótica, con varios huesos afectados (más frecuente en mujeres).

Se debe a una producción de hueso anormal, con incremento de la resorción ósea.

Las lesiones tienen un epicentro medular, encontrándose respetados los extremos articulares.

El aspecto radiológico es muy variable, y dependerá de la proporción de contenido fibroso y óseo: a

mayor contenido óseo, más densa y esclerótica será la lesión, y cuanto más contenido fibroso más radioluciente, dando lugar al típico aspecto en vidrio deslustrado.

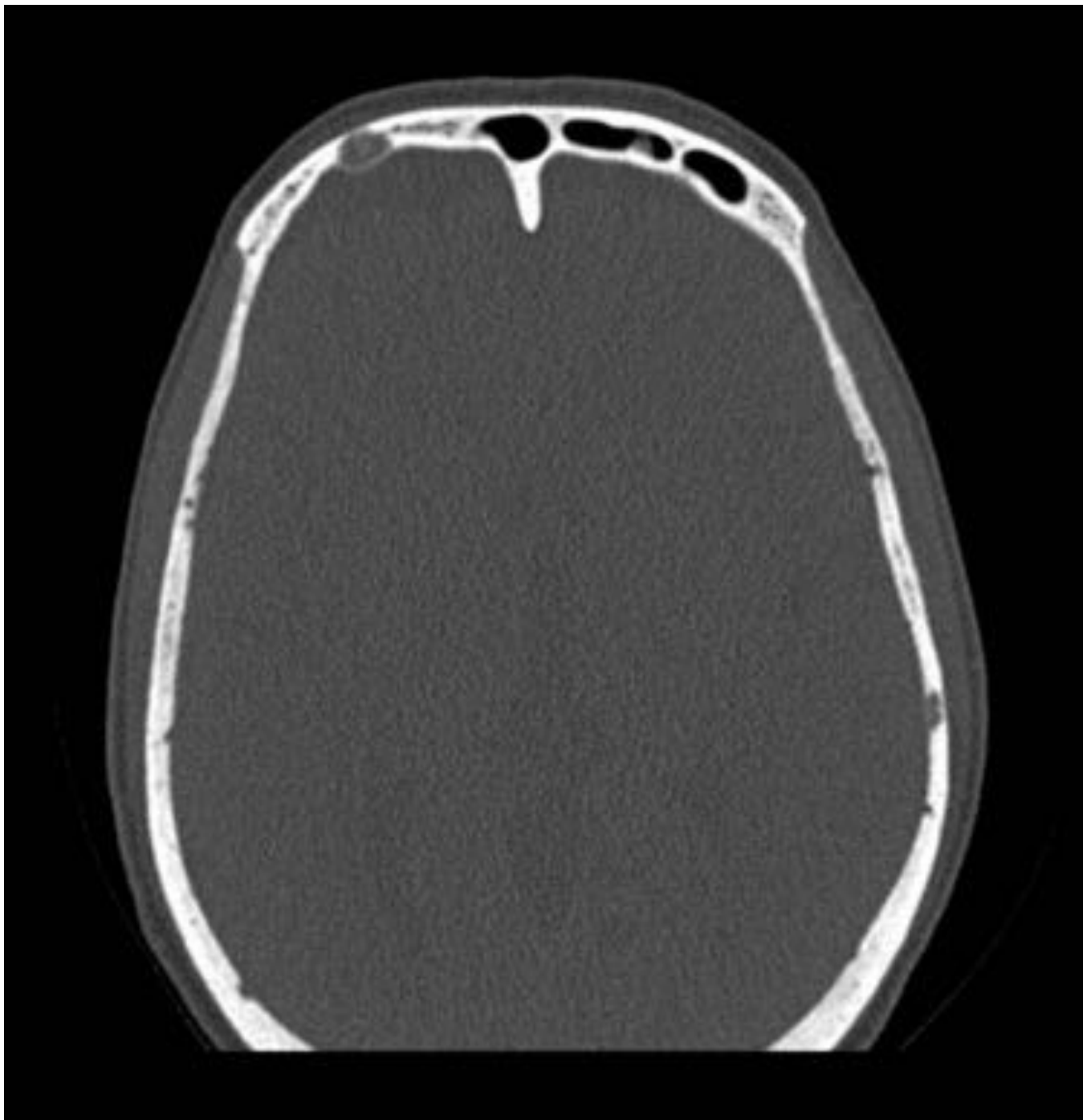
Suelen ser lesiones de bordes bien definidos que pueden estar rodeadas por un borde esclerótico completo o no, de espesor variable. La cortical permanece intacta si bien suele estar adelgazada, por el componente expansivo de la lesión.

En la TC se observan áreas de alta atenuación en las lesiones más escleróticas, y matriz de baja atenuación con patrón en vidrio deslustrado en las lesiones con más fibras.

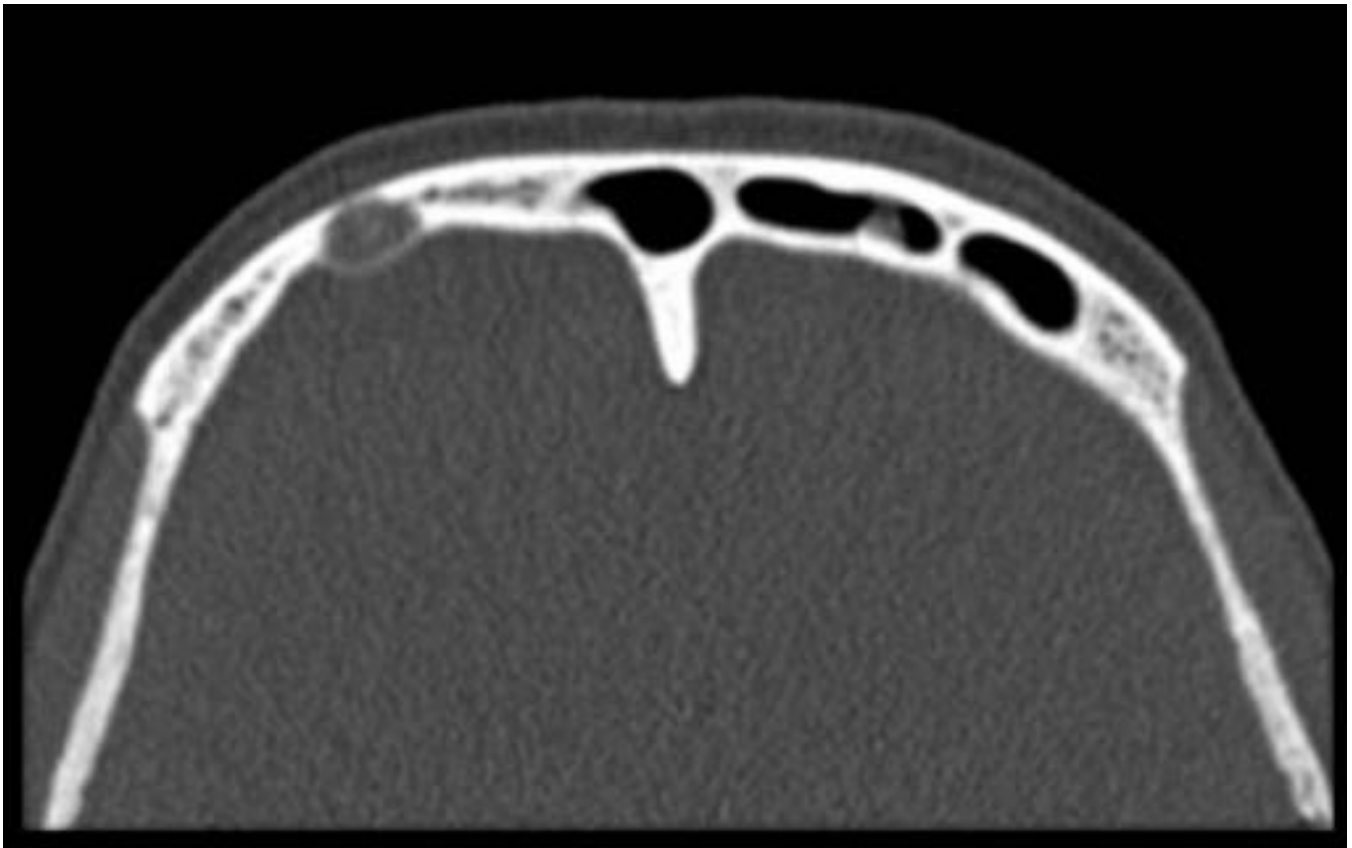
En la RM podemos observar hallazgos más variables en función de la composición histológica de las lesiones. Algunas presentan baja intensidad de señal en T1 y T2 y otras muestran disminución de intensidad de señal en T1 y aumento heterogéneo de intensidad de señal en T2. El borde esclerótico se visualiza como una banda hipointensa de señal tanto en T1 como en T2.

Por último, cuando la forma de presentación es muy agresiva no hay que olvidar tener en cuenta la posibilidad de enfermedad ósea metastásica.

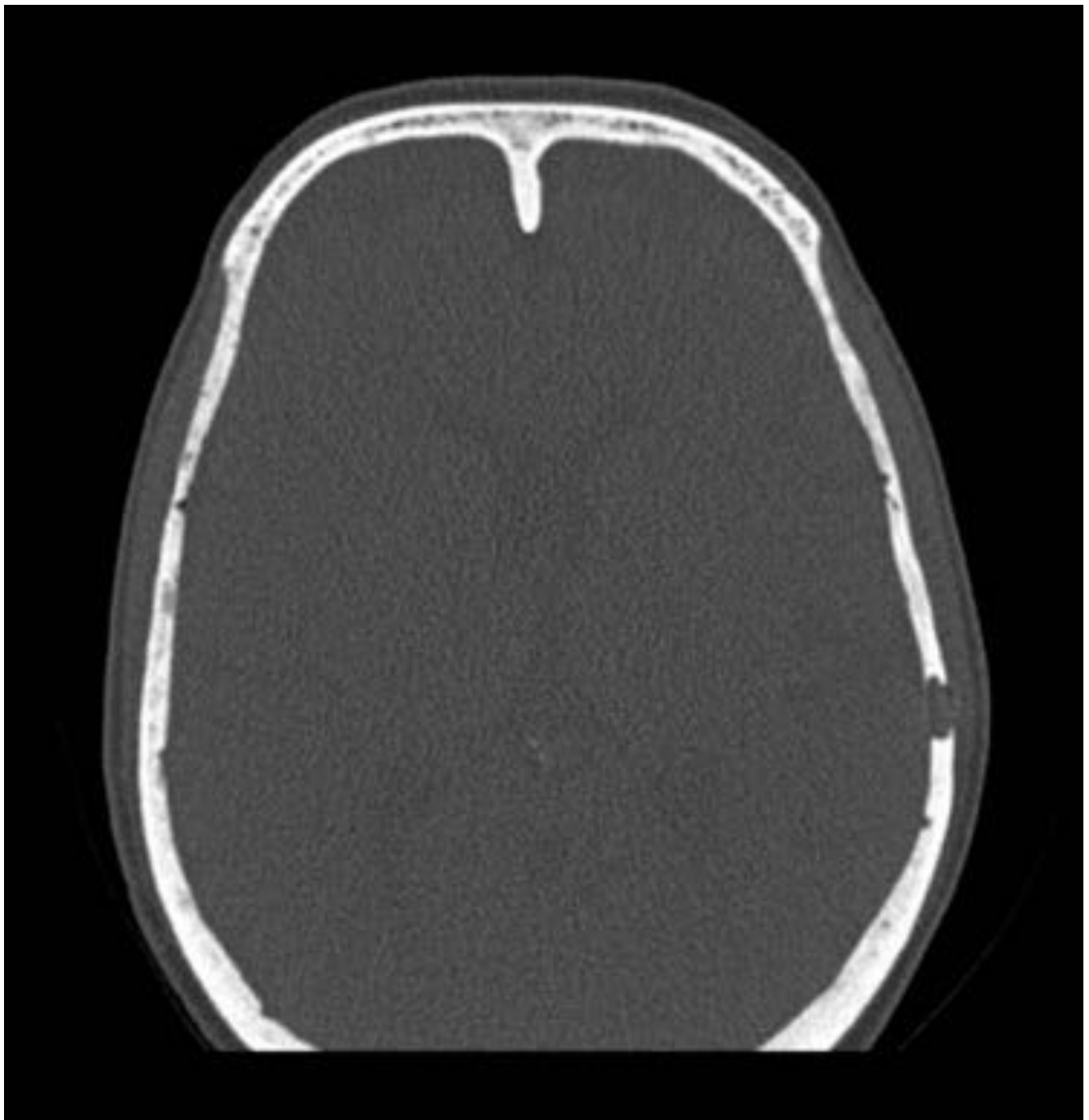
**Imágenes en esta sección:**



**Fig. 1:** Plano axial, ventana ósea. Lesión lítica de margen bien definido localizada en hueso frontal derecho.

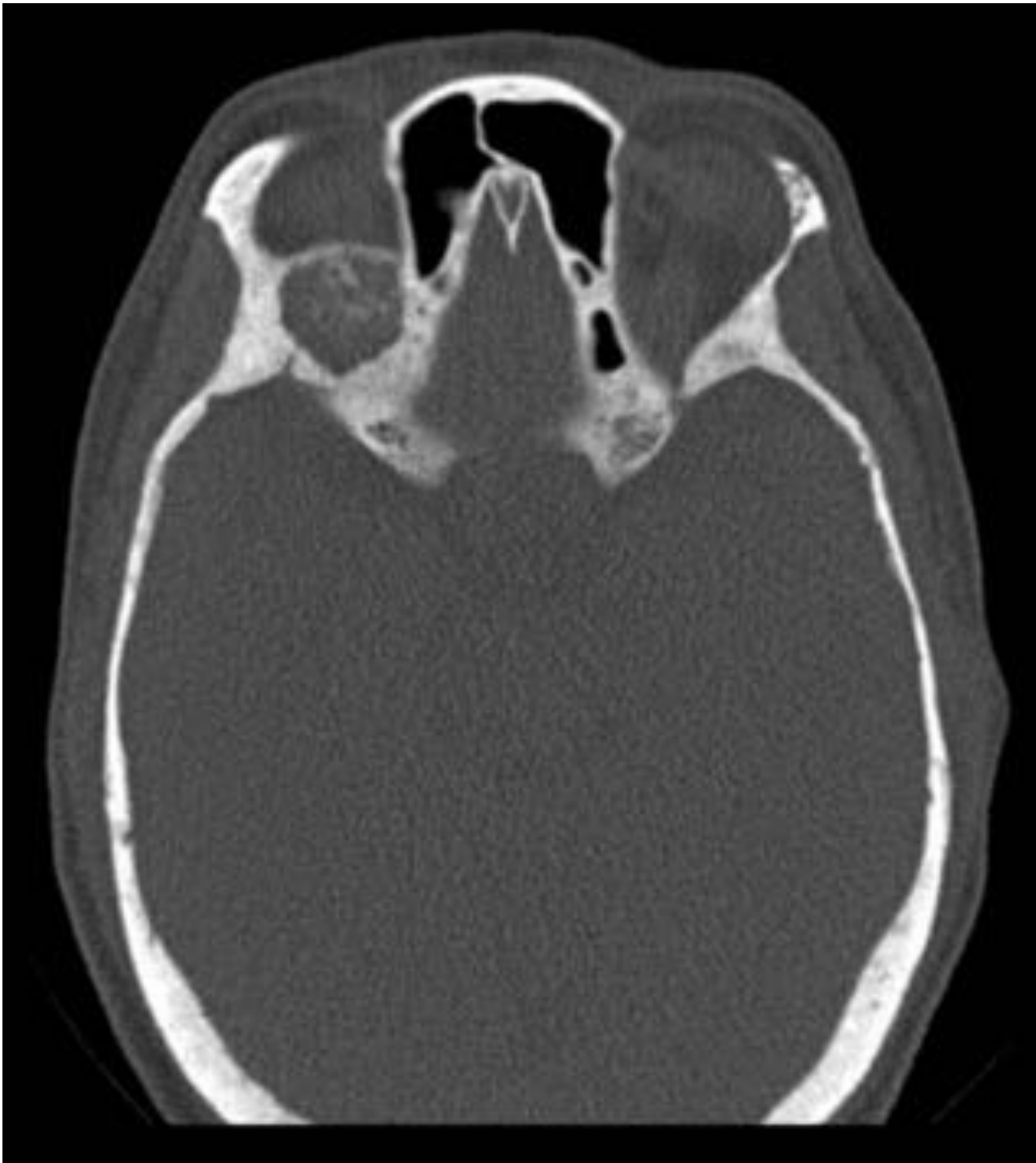

**Fig. 2:** Mismo ejemplo que el anterior con imagen ampliada.

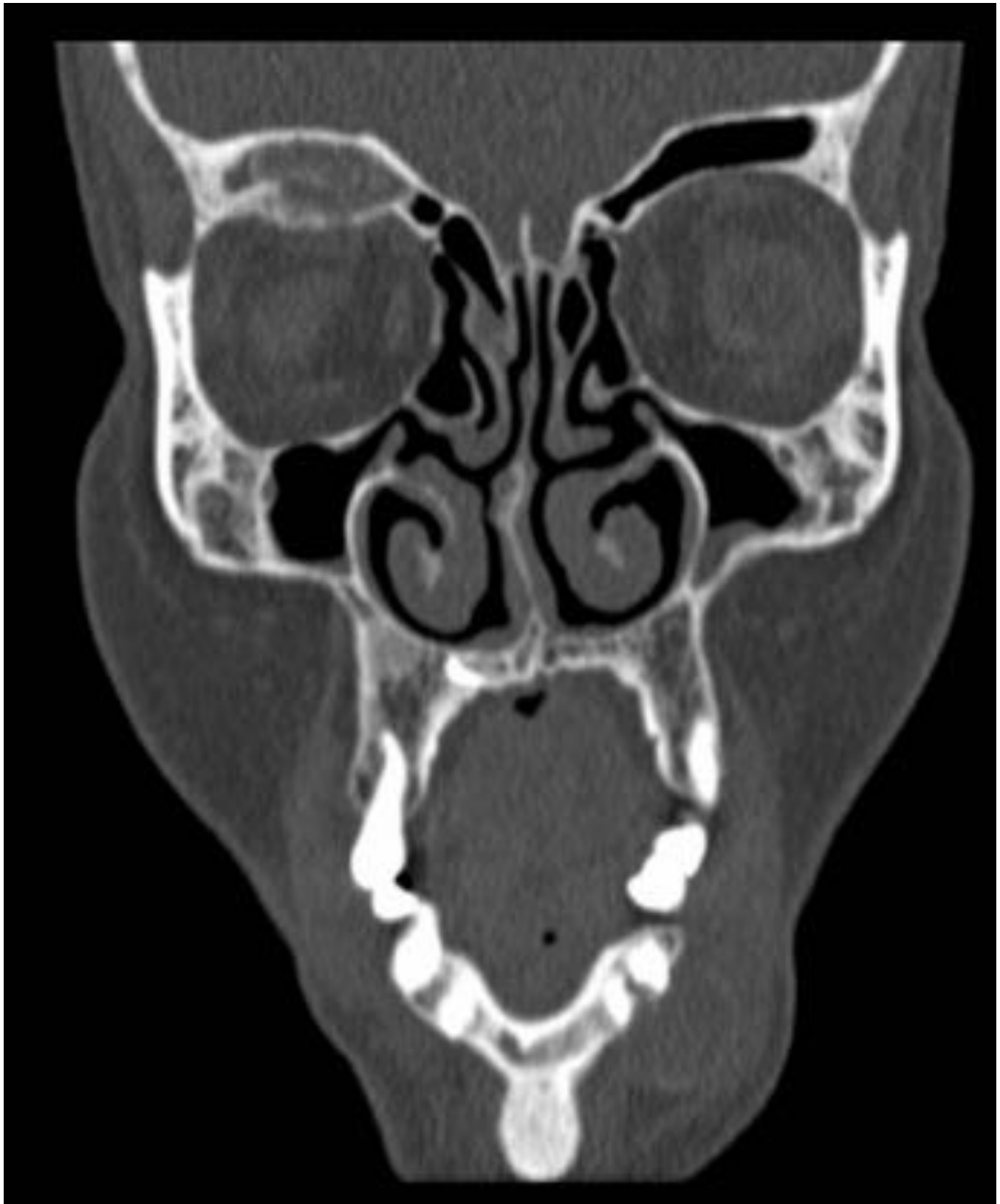

**Fig. 3:** Plano axial, ventana ósea. lesión lítica de bordes bien definidos en hueso parietal izquierdo sin masa de partes blandas asociada.

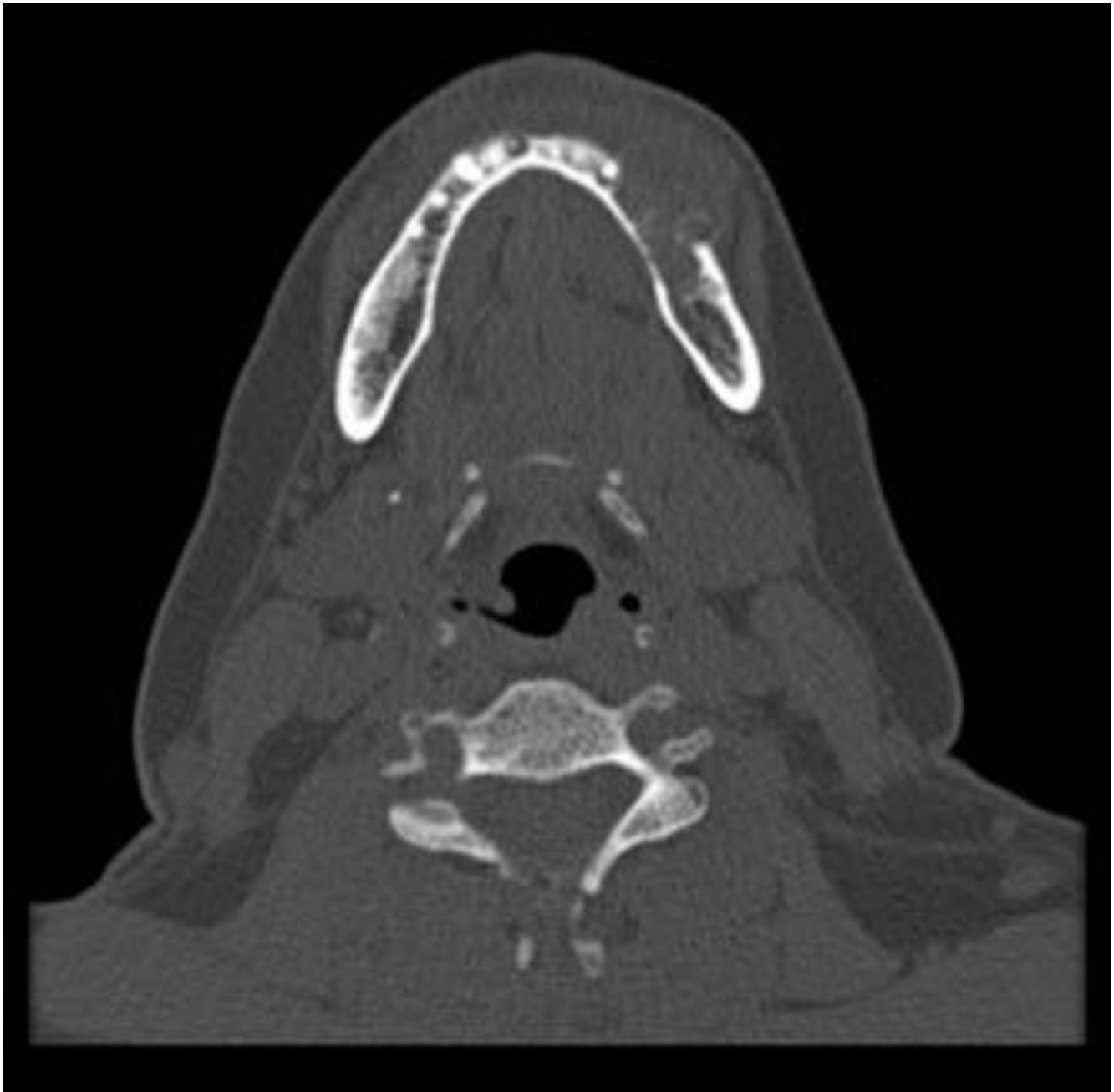



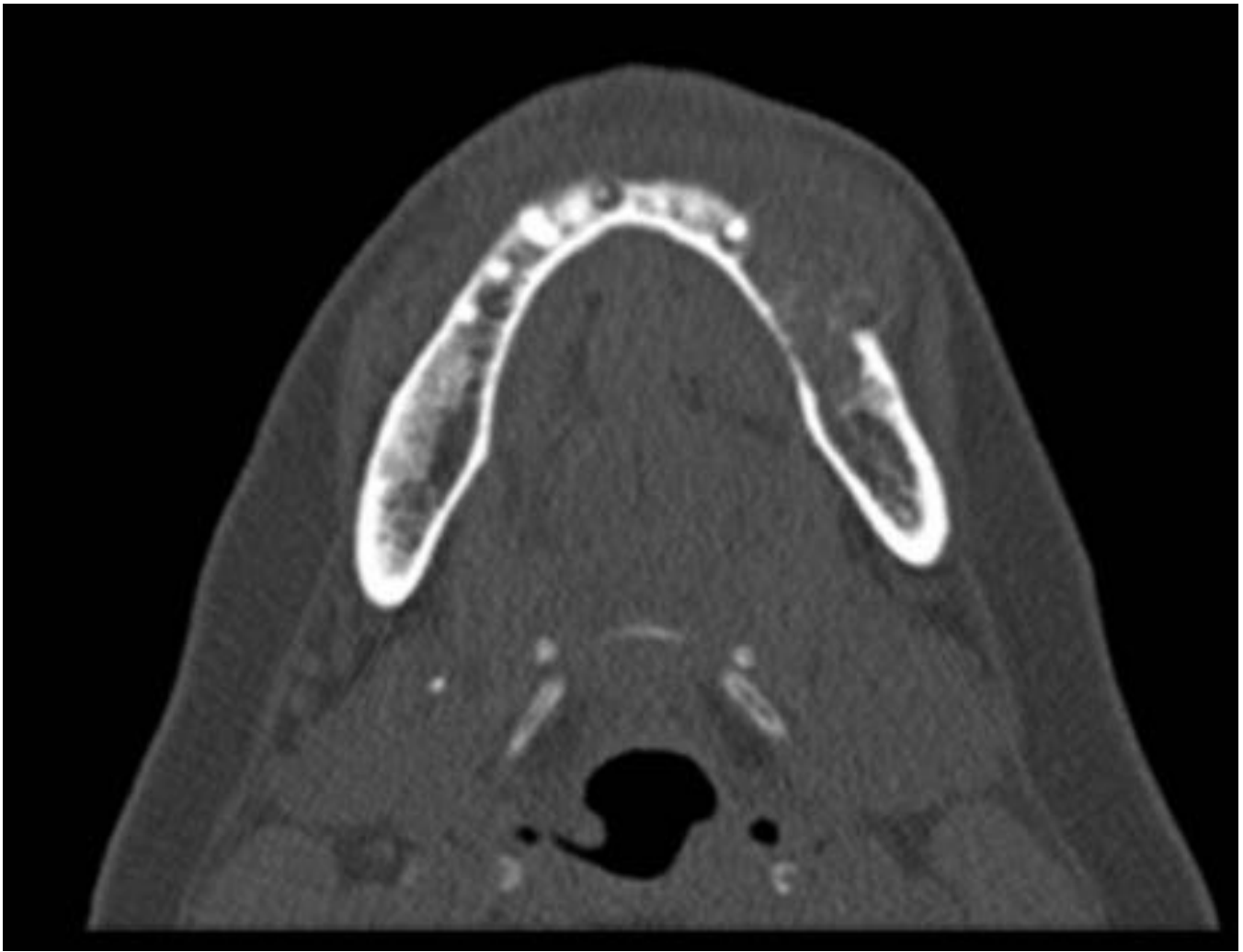
**Fig. 4:** Plano axial, ventana ósea. Lesión lítica de carácter expansivo en el techo de la órbita derecha



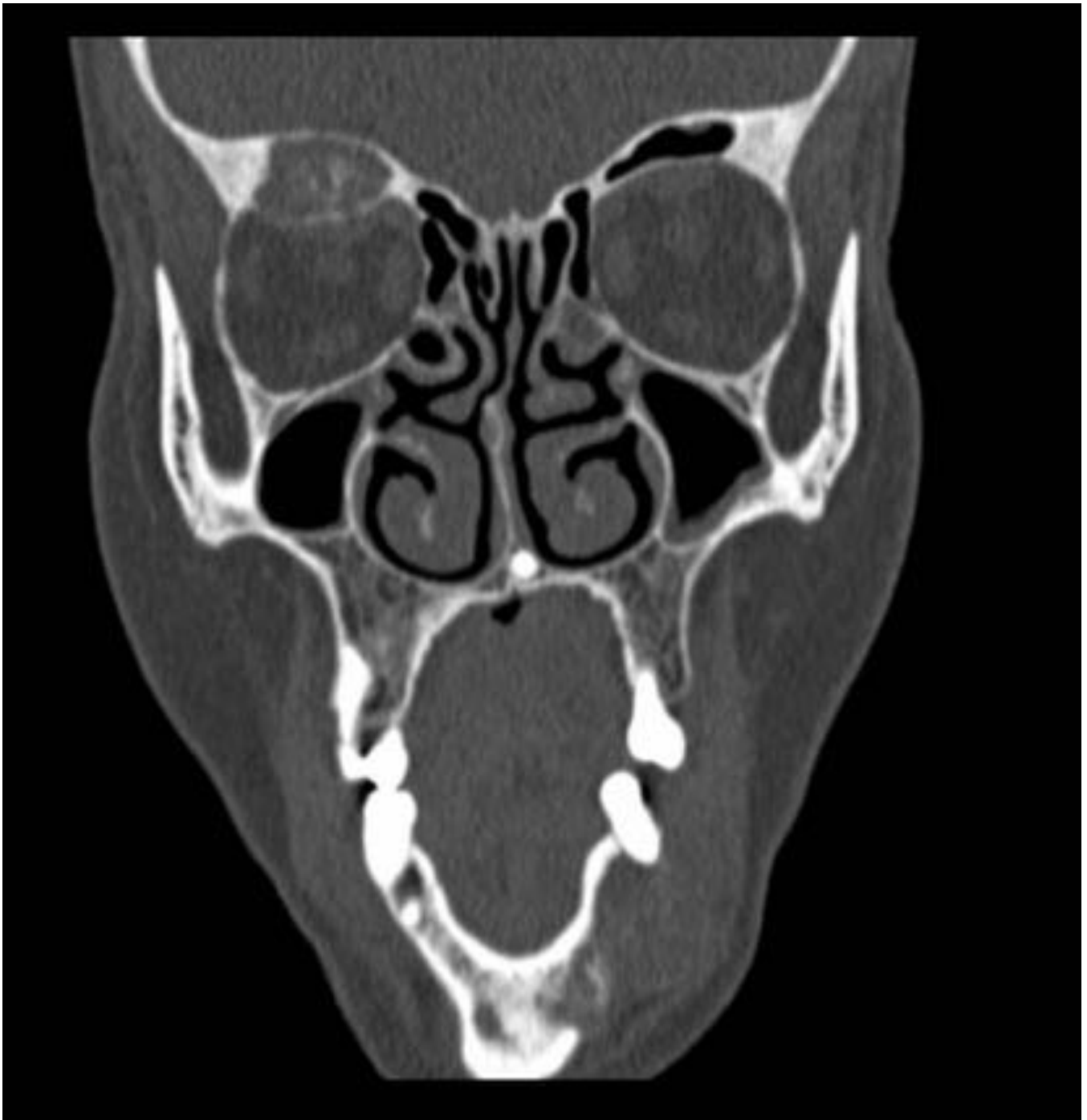**Fig. 5:** Plano coronal. ventana ósea. Mismo ejemplo que el anterior. Lesión lítica expansiva en el techo de la órbita derecha.



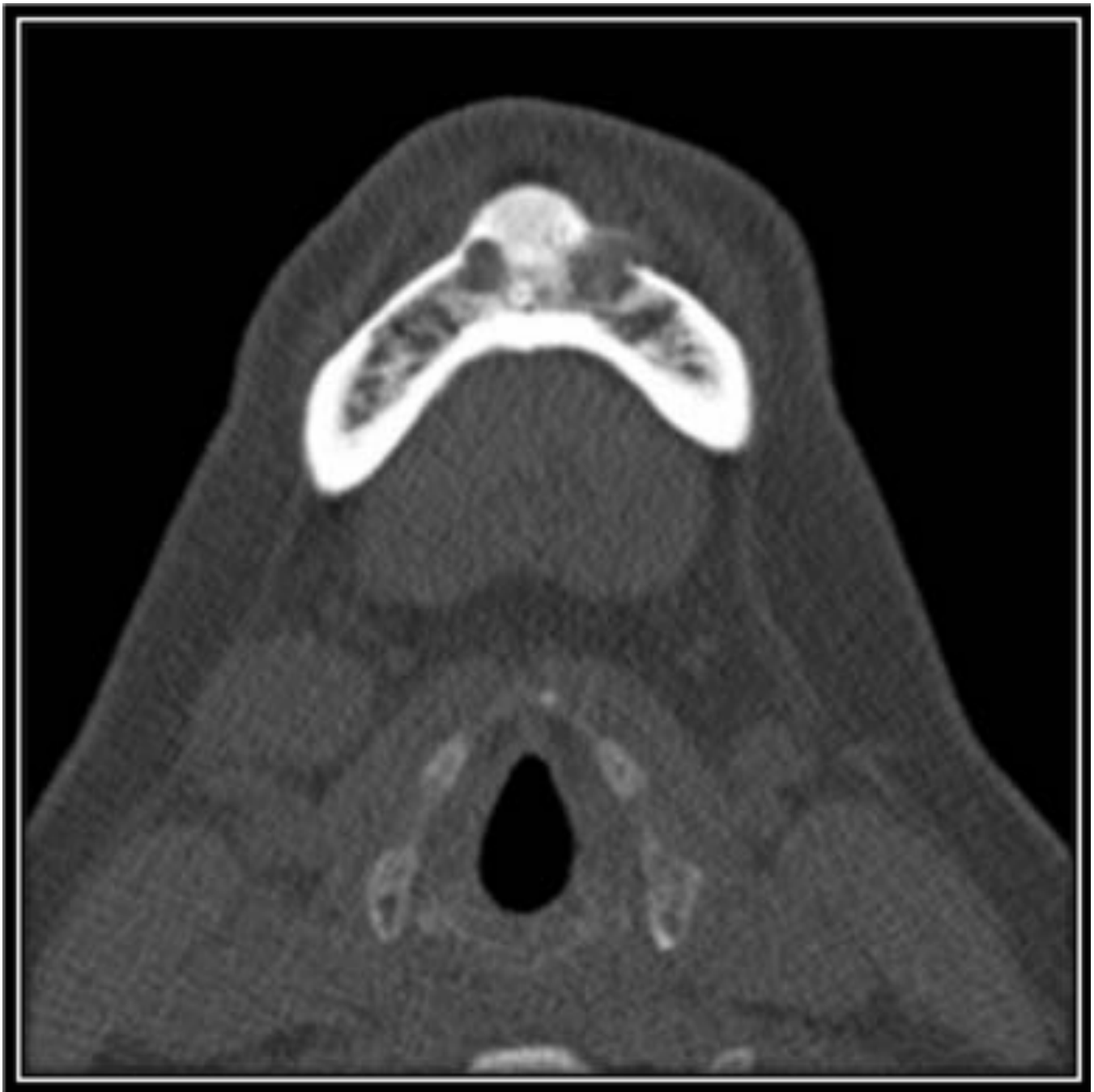**Fig. 6:** Plano axial. Ventana ósea. Lesión lítica que afecta a la vertiente izquierda del cuerpo de la mandíbula.



**Fig. 7:** Imágen ampliada, mismo ejemplo que el anterior.



**Fig. 8:** Plano coronal. Ventana ósea. Mismo ejemplo que el anterior.



**Fig. 9:** Plano axial. Ventana ósea. Lesión lítica en la sínfisis mentoniana.

## Conclusiones

Ante una lesión lítica, única o múltiple, en el contexto de un hiperparatiroidismo, los tumores pardos debe ser la primera entidad a descartar.

Recordar que aunque son poco frecuentes, pueden presentarse en el hiperparatiroidismo secundario. Es importante que el radiólogo conozca las principales características de imagen de estas lesiones para

enfocar de manera más acertada el proceso diagnóstico.

## **Bibliografía / Referencias**

1. Gómez MC, Riquelme P, Sirandoni G, Sapunar J, Princic E, Lee B. Brown tumors in multiple locations as a manifestation of severe renal osteodystrophy. Report of one case. Rev Méd Chile 2003; 131: 1183-1187.
2. Som PM, Lawson W, Cohen BA. Giant cell lesions of the facial bones. Radiology. 1983;147:129-32.
3. Mollá E, Martí-Bonmatí L, Casillas C, Vega M. Musculo-esquelético Displasia fibrosa: correlación entre los hallazgos clínico-radiográficos y por RM. Radiología 1998; 40: 165-170.
4. Quevedo M, Bousquet ML, Rangel M. Querubismo. Reporte de un caso clínico. Odous científica 2007; 3: 61-66.
5. Navas-García M, Pulido-Rivas P, Pascual-Garvi JM, Manzanares-Soler R, Sola RG. Quiste óseo aneurismático frontal. Caso clínico y revisión de la bibliografía. Rev Neurol 2011; 52: 349-54.
6. Carpintero Benítez, P., et al. Granuloma reparativo de células gigantes Rev. S. And. Traum. y Ort., 2002;22(2):184-7