

RX tórax en decúbito supino: un reto que comienza frente al R1

Tipo: Presentación Electrónica Educativa

Autores: **Diego Edgardo Dotti Gonzalez**, Marta Martínez Montalbán, Yasna Villegas Mora, Ramon Ortiz Gimenez, Ruth Domene Moros, Noelia Padron Rodriguez

Objetivos Docentes

- Conocer el tipo de técnica empleada, indicaciones, limitaciones y los artefactos que pueden generar confusión al momento del diagnóstico.
- Interpretar y describir correctamente la semiología torácica en decúbito supino, así como conocer las diferencias que se suceden en comparación con la proyección habitual PA.
- Correlacionar los hallazgos radiológicos frente al escenario clínico-patológico del paciente.
- Conocer los diferentes dispositivos que se emplean en las unidades de cuidados intensivos, valorar su correcto posicionamiento y reconocer las complicaciones más frecuentes.

Revisión del tema

Introducción

Se entiende por radiografía de tórax en decúbito supino aquella proyección cuya incidencia del haz de rayos X se realiza en sentido anteroposterior (chasis sobre la espalda del paciente). En este tipo de técnica el tubo emisor se sitúa a un metro aproximadamente (en la proyección PA se sitúa a 2 m) emitiendo un haz de rayos X que penetra por la parte anterior del tórax.

Habitualmente este tipo de proyecciones se realizan en condiciones clínicas desfavorables (a pie de cama), ya sea porque el paciente no puede incorporarse para la realización del típico par radiológico PA y lateral izquierdo o porque no puede ser trasladado al servicio de radiología. En el caso de los pacientes ingresados en UCI, la Rx tórax portátil es una técnica de bajo coste y de rápido diagnóstico que permite valorar la evolución/dinámica clínica en la patología así como la correcta colocación de dispositivos y sus complicaciones.

También es importante conocer las variaciones propias de la posición en decúbito supino respecto a la bipedestación donde el efecto de la gravedad se encuentra ausente y los artefactos que se producen por rotación excesiva pueden generar errores en la lectura.

No se debe categorizar a este tipo de proyecciones como un reto y/u obstáculo, sino que como toda técnica diagnóstica requiere: 1) lectura sistemática 2) conocer el contexto clínico, diagnósticos presuntivos y diferenciales basados en una correlación clínico-analítica 3) en caso de ser posible es muy importante disponer de exploraciones anteriores comparativas.

A continuación se destacan aspectos propios de este tipo de técnica y datos básicos que intentan responder a

las dudas habituales que se suscitan en la mayoría de los residentes cuando comienzan a dar sus primeros pasos radiológicos.

Revisión del tema

Como se destacó anteriormente, elaborar una correcta sistemática de lectura impedirá en muchos casos pasar por alto aspectos fundamentales, y como tal, se recomienda comenzar por la valoración de la calidad obtenida así como reconocer las características propias de la proyección.

¿Hacia que lado esta rotado?

Es frecuente observar una clara asimetría entre ambos hemitórax que se produce por una rotación excesiva del paciente y que genera una alteración en la morfología normal de las estructuras.

Normalmente los extremos mediales de ambas clavículas se encuentran de manera equidistante respecto a la apófisis espinosa del cuerpo vertebral localizado entre ambas cuando el paciente esta correctamente posicionado. En el caso de una rotación hacia la derecha, por ejemplo, el extremo medial de la clavícula izquierda se encontraría más cercano a la apófisis espinosa respecto a su contralateral. (foto 1)

Magnificación de la silueta cardiaca.

En la proyección estándar PA el haz de rayos ingresa por la espalda del paciente y al estar este apoyando su parte anterior sobre el chasis, las estructuras anteriores (Corazón) no se magnifican.

En el caso de la proyección AP, realizada al pie de cama, al ingresar el haz por la parte delantera del paciente y al estar el corazón alejado del chasis, se produce una leve magnificación del mismo.

En este caso se habla de cardiomegalia radiológica cuando el borde izquierdo del corazón contacta con la pared torácica izquierda (Foto 2).

En el caso en donde el corazón tenga un tamaño en límite alto de la normalidad, es muy probable que su tamaño sea normal.

¿Hay derrame pleural?

La ausencia del efecto de gravitacional que condiciona la típica disposición de líquidos libres en el espacio pleural (situación caudal, línea de menisco "di Damoiseau-Ellis") puede generar confusión.

En los pacientes en decúbito supino el derrame pleural, no loculado, se dispone en situación posterior, en las porciones más declives, produciendo un velamiento sobre el o los hemitórax afectados, siendo más acusado en las bases. (Foto 3)

En estos casos, si se quisiera realizar un control evolutivo de la situación del derrame, se recomienda realizar controles posteriores en la misma posición.

Valoración de dispositivos invasivos en los pacientes de UCI

Siendo la RX tórax portátil la prueba diagnóstica mayormente solicitada en los pacientes que se encuentran en UCI, es muy importante saber reconocer y valorar la correcta posición y complicaciones de los diferentes dispositivos: tubos, catéteres, etc.

Tubo traqueal - dispositivo de traqueostomía (Foto 4)

ya sea por la necesidad de proteger la vía aérea o por la incapacidad de respirar por sus propios medios, el tubo traqueal es uno de los dispositivos habitualmente utilizados en pacientes críticos.

El tubo posee una banda radiopaca para facilitar su reconocimiento.

La correcta posición del extremo distal debe ser a unos 3 cm por debajo de las cuerdas vocales para evitar lesión de las mismas con los movimientos del cuello y a 3 cm de la carina aproximadamente para evitar la intubación selectiva de alguno de los bronquios (mas frecuentemente el derecho por sus características anatómicas) generando atelectasia obstructiva del pulmón contralateral o barotrauma por hiperinsuflación. El globo de fijación no debe distender las paredes de la tráquea.

Cuando el requerimiento de intubación orotraqueal (IOT) es de largo plazo o cuando la necesidad de permanecer en soporte respiratorio supera los 15 días, es necesario reemplazar la IOT por traqueostomía para evitar las complicaciones de la intubación prolongada (fibrosis y estenosis de la vía aérea) (Foto 5).

La correcta posición del extremo distal a la cánula de traqueostomía debe ser en el punto medio entre el estoma y la carina.

2) Catéteres venosos centrales: (Foto 6)

Garantizan el acceso al sistema vascular para la administración de medicamentos, controlar el volumen sanguíneo y conocer la presión venosa central (PVC). Las vías de acceso venoso frecuentemente utilizadas son: la vena subclavia y la vena yugular interna.

Los catéteres venosos suelen presentar material radiopaco para poder visualizarlos en controles radiológicos, que pueden variar según cada fabricante.

Por regla general la punta distal del catéter venoso debe localizarse en vena cava superior (VCS) y alcanzar el extremo medial de la clavícula antes de descender.

Todas las curvas deben ser armónicas y en ningún momento visualizarse acodaduras. Un error frecuente es la localización de la punta en la vena yugular o en la aurícula derecha (Foto 7); esto puede ser desencadenante de arritmias así como también errores en la medición de la PVC.

Hasta un 5% de los accesos venosos centrales pueden complicarse con neumotórax, más frecuente al hacer un abordaje por vena subclavia.

En el caso de los catéteres centrales introducidos periféricamente, se debe de considerar que la punta este correctamente posicionada, si esta se sitúa en VCS y/o en vena axilar.

3) Sonda nasogástrica y nasoyeyunal (sonda de alimentación).

Son de considerable calibre, marcados por banda radiopaca. Su utilización principal es para descomprimir mediante succión y en algunos casos administración de medicamentos. La correcta localización es a unos 10 cm distal a la unión esófago gástrica.

En el caso de la sonda de alimentación, el correcto posicionamiento es en duodeno o yeyuno para evitar el reflujo del alimento.

Una de las complicaciones más frecuentes es cuando la sonda se pliega sobre si mismo (Foto 8) y sitúa en la cavidad esofágica. Puede también siendo menos común la mala posición en vía aérea o perforación.

4) Tubos de drenaje torácico

Son tubos de gran calibre, utilizados tanto para el drenaje de derrame pleural (Foto 3) o para el tratamiento de un neumotórax.

Disponen de banda radiopaca y poseen orificio lateral que en ningún caso debe quedar por fuera de la pared torácica.

Habitualmente su localización es anterosuperior para eliminar aire ectópico pulmonar en los neumotórax c posteroinferior (5º espacio intercostal) en el caso de derrame pleural.

Un mal posicionamiento podría disminuir la efectividad del drenaje más que producir complicaciones graves por si mismos.

5) Marcapasos (Foto 9) y desfibrilador automático implantable (DAI).

Por lo general los marcapasos se encuentran implantados en el tejido celular subcutáneo (TCS) de la pared torácica comúnmente en el lado izquierdo. Pueden poseer uno o más electrodos, siendo necesario la localización de al menos uno en el apex del ventrículo derecho.

El DAI se diferencia del marcapasos por la presencia de un segmento grueso y radiopaco que se encuentra en uno de sus electrodos (foto). Pueden tener uno o mas electrodos. Uno de los electrodos se sitúa en la VCS c tronco venoso braquiocefálico.

Entre las complicaciones se encuentran acodamientos de los electrodos, neumotórax, perforación de pared ventricular, trombosis venosa, mala posición de los electrodos y desprendimientos de los mismos.

Imágenes en esta sección:

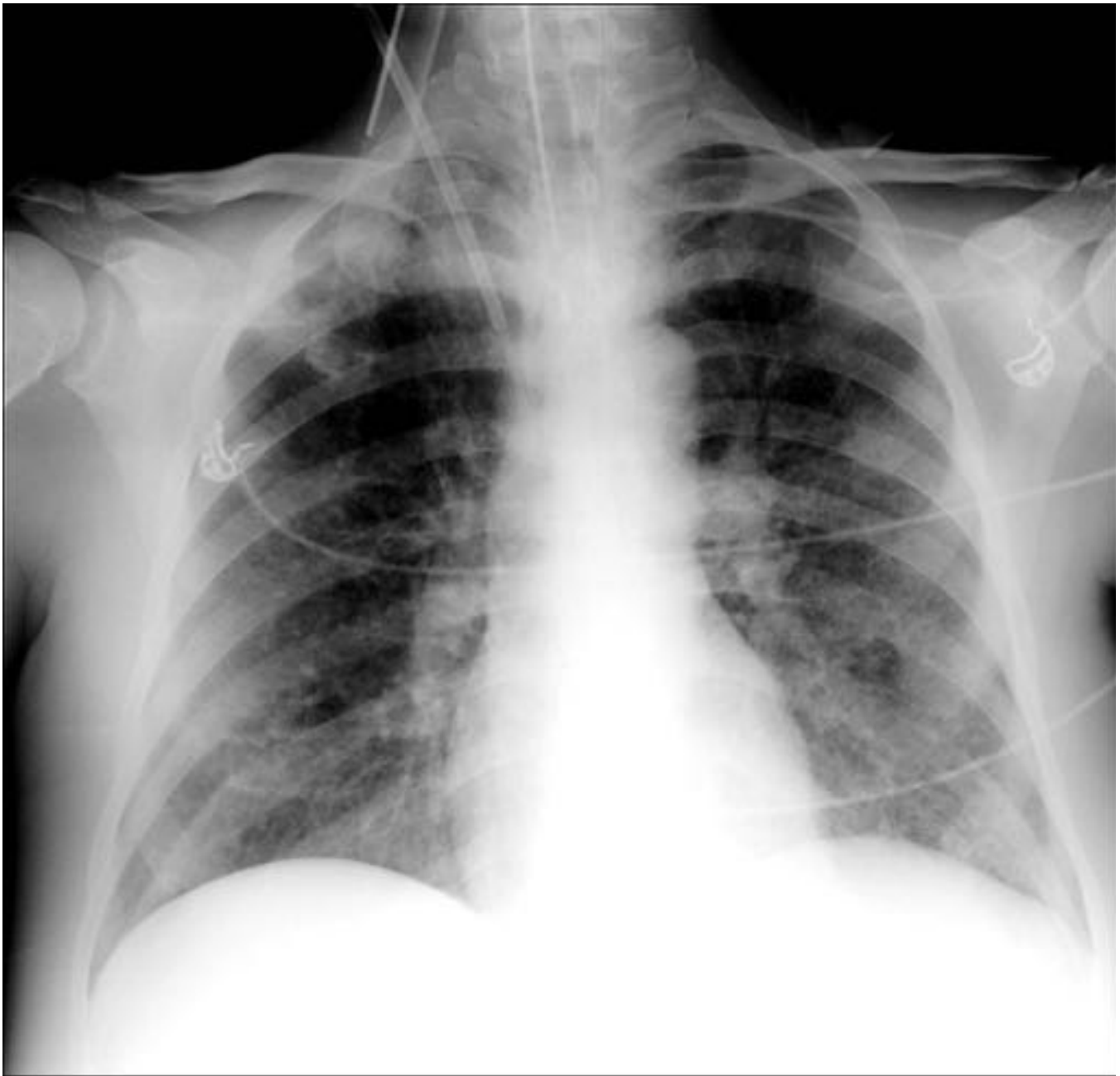


Fig. 1: Rx tórax portátil en decúbito supino. □ Paciente rotado hacia la derecha. Se visualiza extremo medial de clavícula izquierda próximo a apófisis espinosas y extremo medial de clavícula derecha alejado respectivamente

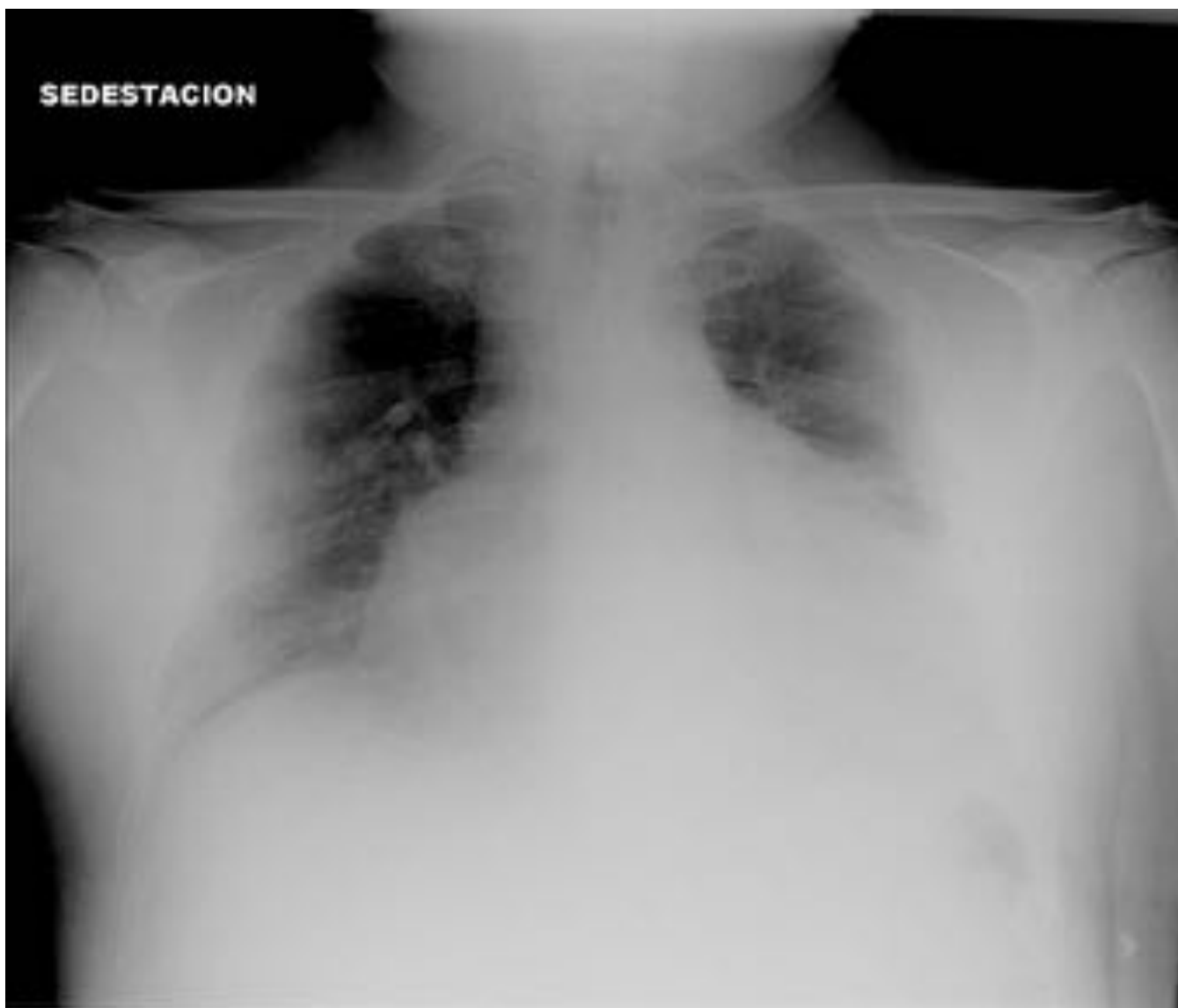

Fig. 2: Rx tórax portátil en sedestación. Paciente internado en cuidados intensivos tras sufrir AIT. Se destaca la presencia de cardiomegalia. A pesar de ser una proyección AP, se visualiza el contacto del borde izquierdo del corazón con la pared torácica que permite el diagnóstico.

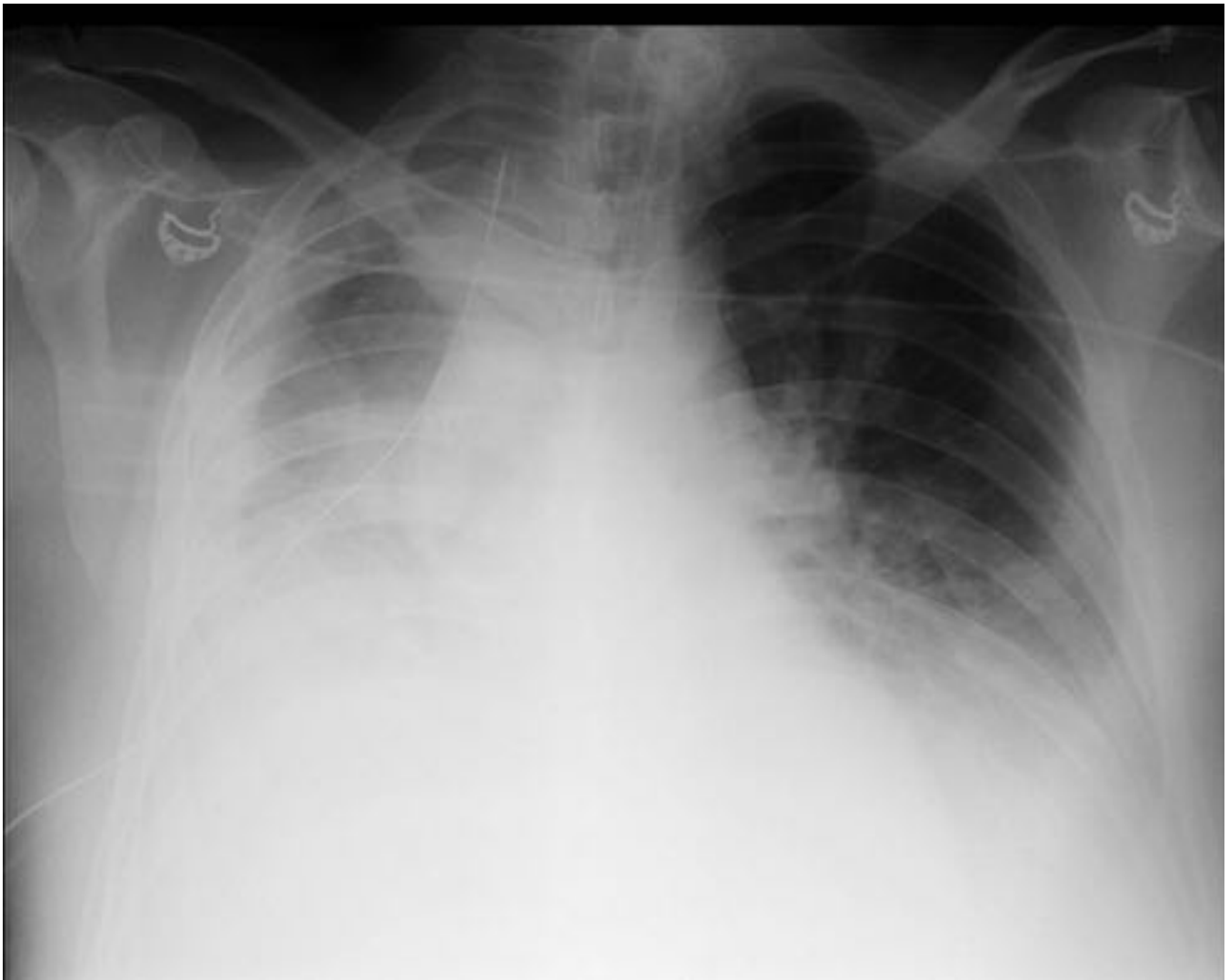


Fig. 3: Rx tórax portátil en decúbito supino. Derrame pleural bilateral de predominio derecho. Se destaca la presencia de tubo de drenaje torácico proyectado sobre hemitórax derecho.

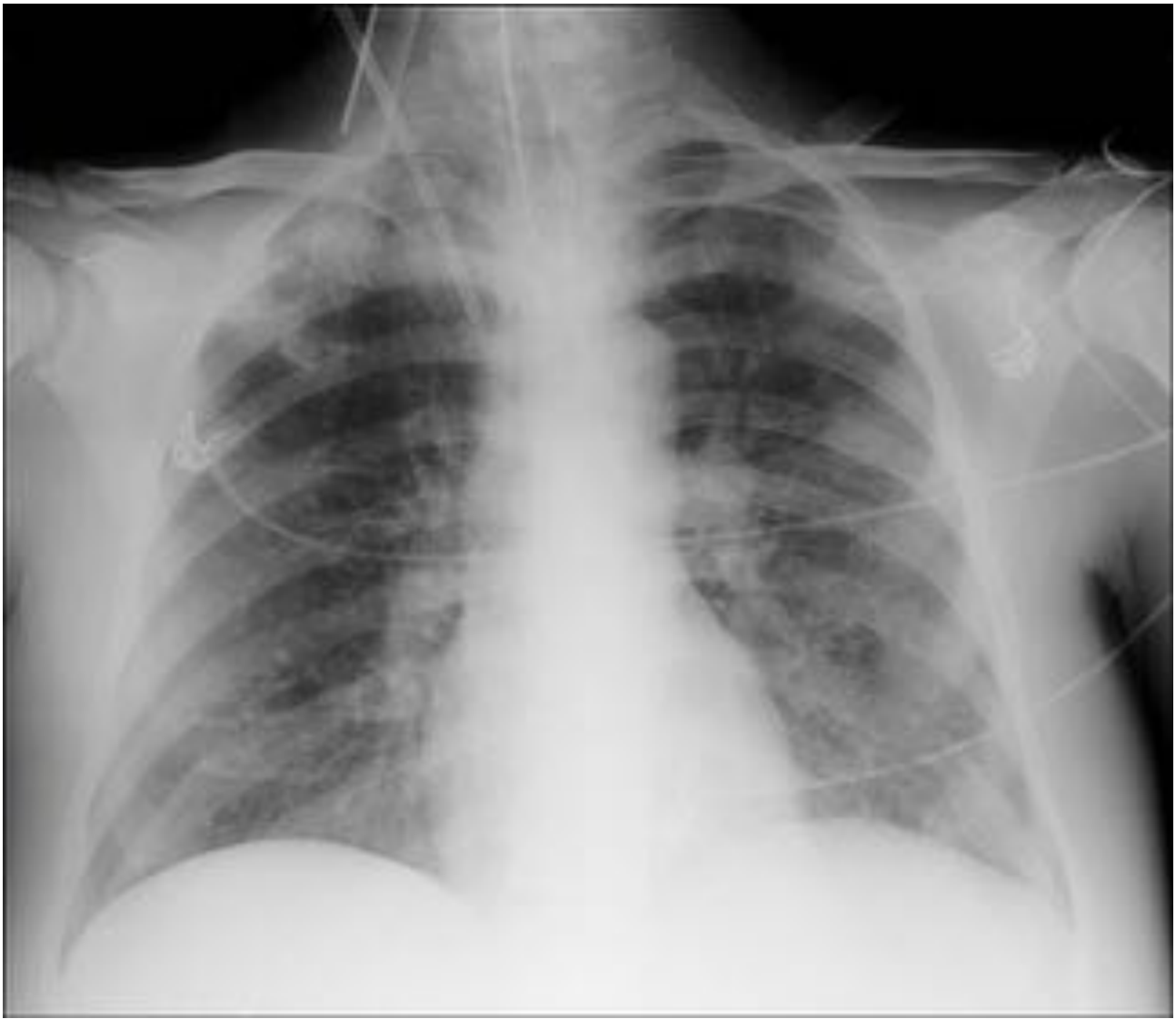

Fig. 4: Rx tórax portátil en decúbito supino. Vía aérea centrada con correcto posicionamiento de tubo endotraqueal en su interior.

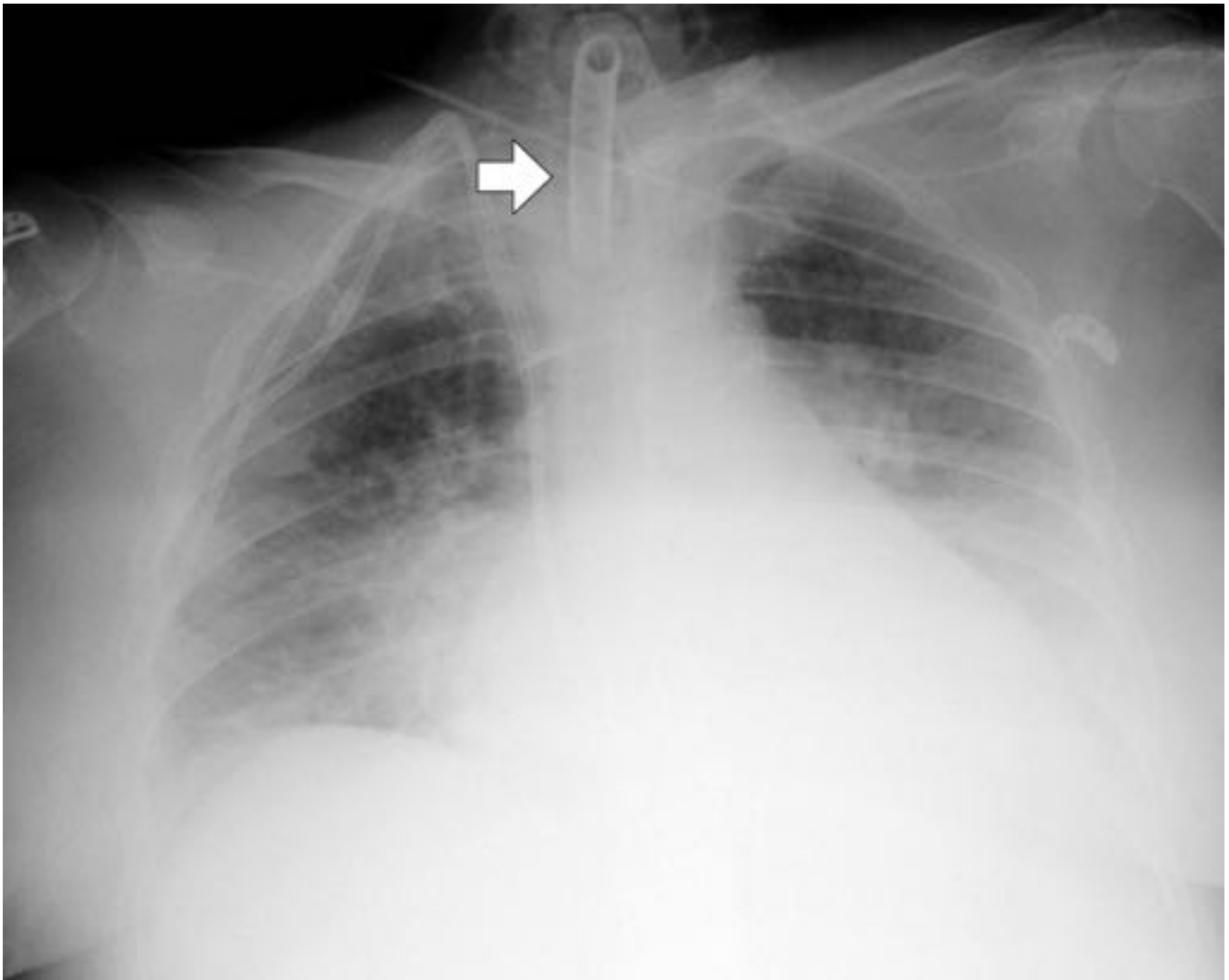


Fig. 5: Rx tórax portátil en decúbito supino. Paciente ingresada en UCI con requerimiento de respiración asistida durante más de 15 días. Se visualiza dispositivo de traqueostomía (flecha).

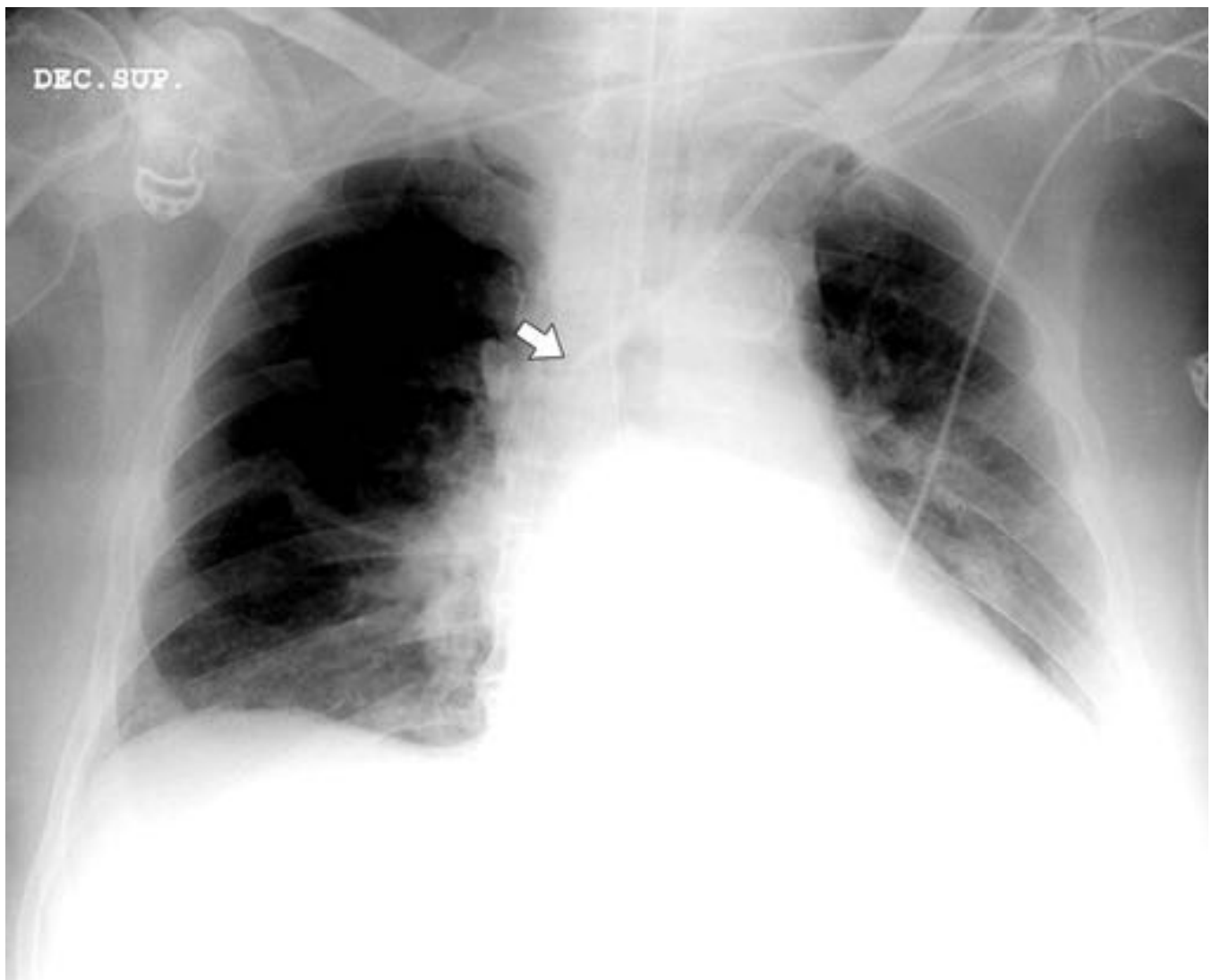


Fig. 6: Rx tórax portátil en decúbito supino. Se realiza proyección radiológica para control de correcto posicionamiento de acceso venoso central (AVC) y descartar complicaciones. □ Se visualiza AVC subclavio izquierda con localización de punta del catéter en desembocadura de tronco venoso innominado-VCS (flecha)

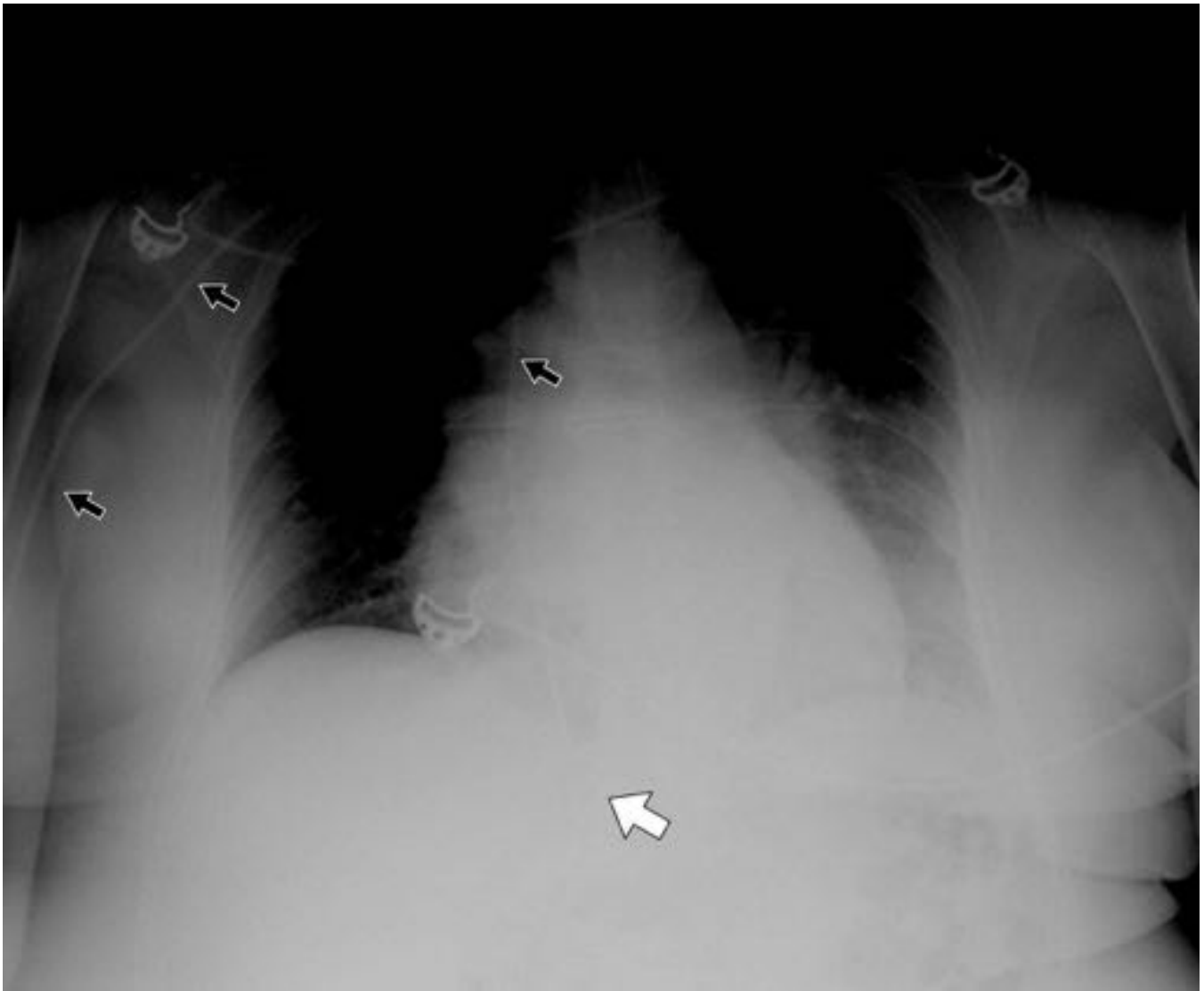

Fig. 7: Rx tórax portátil en decúbito supino. Se visualiza punta de AVC subclavio izquierdo (flechas negras) mal posicionada en aurícula derecha – desembocadura de vena cava inferior (flecha blanca)

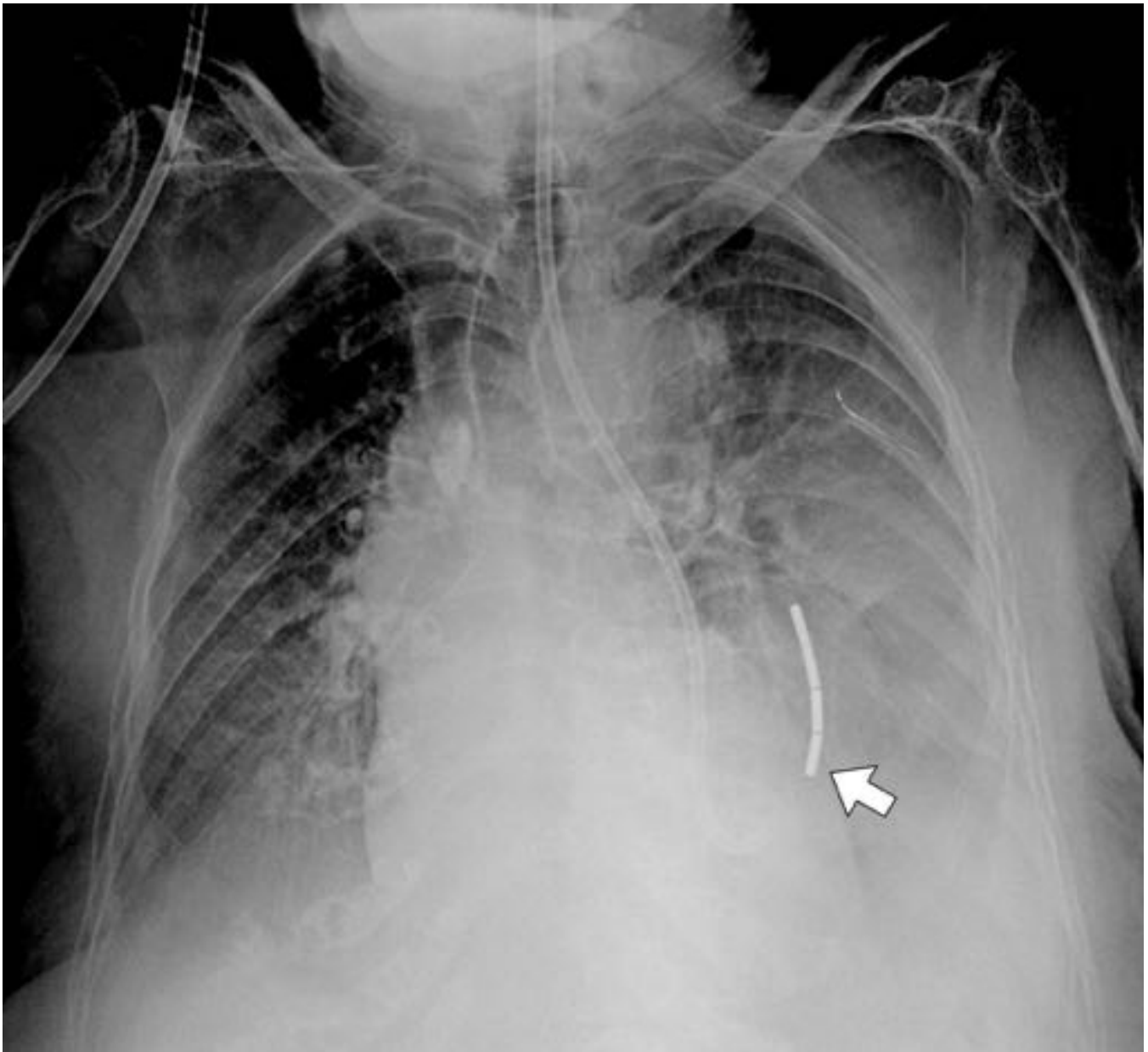


Fig. 8: Rx tórax portátil en decúbito supino. Se solicita informe radiológico para localización de sonda nasogástrica (extremo radio-opaco metálico). Se observa que la misma se encuentra posicionada intratorácica (flecha), alojada cámara gástrica herniada (hernia del hiato).

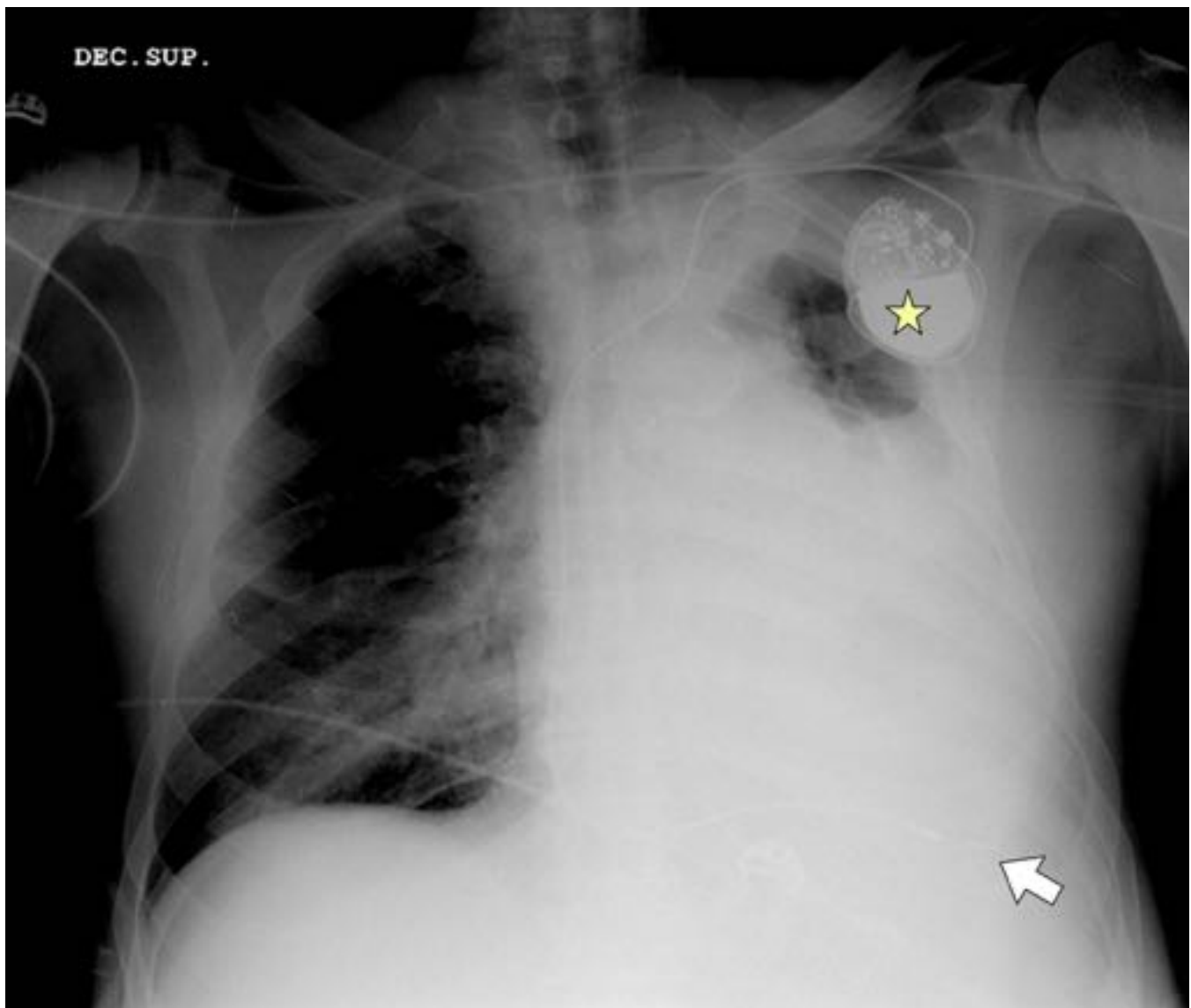


Fig. 9: Rx tórax portátil. Se destaca la presencia de marcapaso situado en pared torácica izquierda (estrella) con electrodo único alojado en VD (flecha).

Conclusiones

En consecuencia del volumen diario de proyecciones de tórax AP que se realizan, es importante incorporar de manera organizada una técnica de lectura sistemática que permita desde etapas iniciales de la especialidad poder reconocer e interpretar situaciones clínico-patológicas que requieran una terapéutica clínica exhaustiva.

Bibliografía / Referencias

1. Goodman L. Felson. Principios de radiología torácica. tercera edición. Madrid:

McGraw-hill;2009

2. Herring W: Radiología básica: aspectos fundamentales. Segunda edición. Barcelona: Elsevier; 2012

3. Reed J. Radiología de torax. Quinta edición. Madrid: Marban; 2005

4. MacMahon H. Pitfalls in portable chest radiology. Respir Care. 1999;44:1018-32.

5. De la torre fernandez J. Claves de la radiología torácica en la uci. 32º congreso nacional de la Sociedad Española de Radiología Médica. Oviedo; 22 de mayo del 2014