

**seram 34**

Sociedad Española de Radiología Médica

Congreso Nacional

PAMPLONA  $\frac{24}{27}$  MAYO 2018

Palacio de Congresos Baluarte

23 mayo Cursos Precongreso

# **VALORACIÓN RADIOLÓGICA DE LAS FRACTURAS. ASPECTOS A CONSIDERAR POR EL RADIÓLOGO QUE INTERESAN AL TRAUMATÓLOGO.**

Laura Abenza Oliva, Eduardo Alias Carrascosa, Maria Del Carmen Gutierrez Sánchez, Maria Del Carmen Ojados Hernández, Maria Francisca Cegarra Navarro, Maria Del Carmen Alcántara Zafra  
Hospital General Universitario Reina Sofia de Murcia,  
Murcia, España

## OBJETIVO DOCENTE

- Describir los hallazgos radiológicos esenciales que se deben considerar en las fracturas (localización anatómica, lesiones de partes blandas, patrón de interrupción ósea, relación entre los fragmentos y dirección del trazo) y reflejar los aspectos técnicos básicos para su adecuada valoración.
- Considerar los tipos de fracturas que por su complejidad y localización precisan la realización de tomografía computarizada (TC).

## REVISIÓN DEL TEMA: Introducción

- La radiología convencional es la primera exploración a realizar en el diagnóstico por la imagen del sistema musculoesquelético. Es imprescindible en los traumatismos ya que constituyen la patología osteoarticular más frecuente.
- La realización de TC se emplea en el caso de fracturas complejas que precisan de intervención urgente.

## REVISIÓN DEL TEMA: Introducción

- Para una correcta valoración radiológica es necesario conocer:
  - Edad paciente.
  - Antecedentes patológicos.
  - Localización de la lesión.
  - Clínica
  - Tiempo de evolución.

## REVISIÓN DEL TEMA: Introducción

- Aspectos técnicos a considerar:
  - Seleccionar proyecciones adecuadas, realizar dos proyecciones (generalmente a 90º una de la otra).
  - Inclusión de las dos articulaciones adyacentes a la fractura (proximal y distal).
  - Imágenes comparativas, especialmente en la edad de desarrollo.
  - Dos exploraciones sucesivas, con intervalo de días, en caso de dudas y persistencia de la clínica.

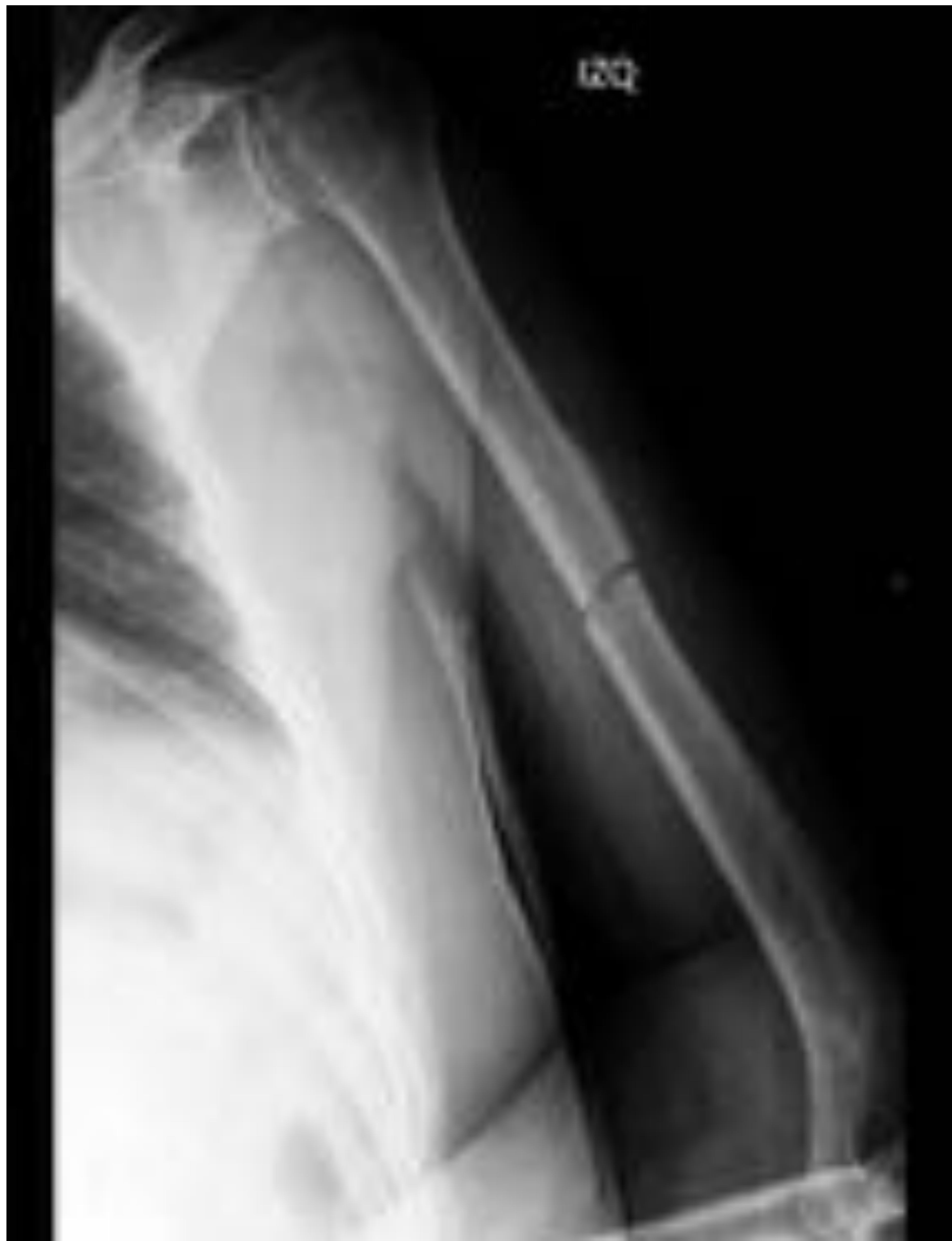## REVISIÓN DEL TEMA: Terminología de las fracturas.

- FRACTURA: rotura completa o incompleta del hueso o del cartílago causada por una fuerza externa, ya sea directa o indirecta.
- FISURA: es toda aquella fractura incompleta sin desplazamiento de fragmentos.
- Fractura cerrada
- Fractura abierta

## REVISIÓN DEL TEMA: Clasificación según la localización.

- Hueso concreto que ha sido afectado.
  - Huesos largos, cortos (carpo, tarso), planos (calota)...
- Describir la localización de la zona afectada del hueso.
  - Hueso largo: en este caso determinar si están lesionadas la epífisis, metáfisis o diáfisis (tercio proximal, medio o distal).

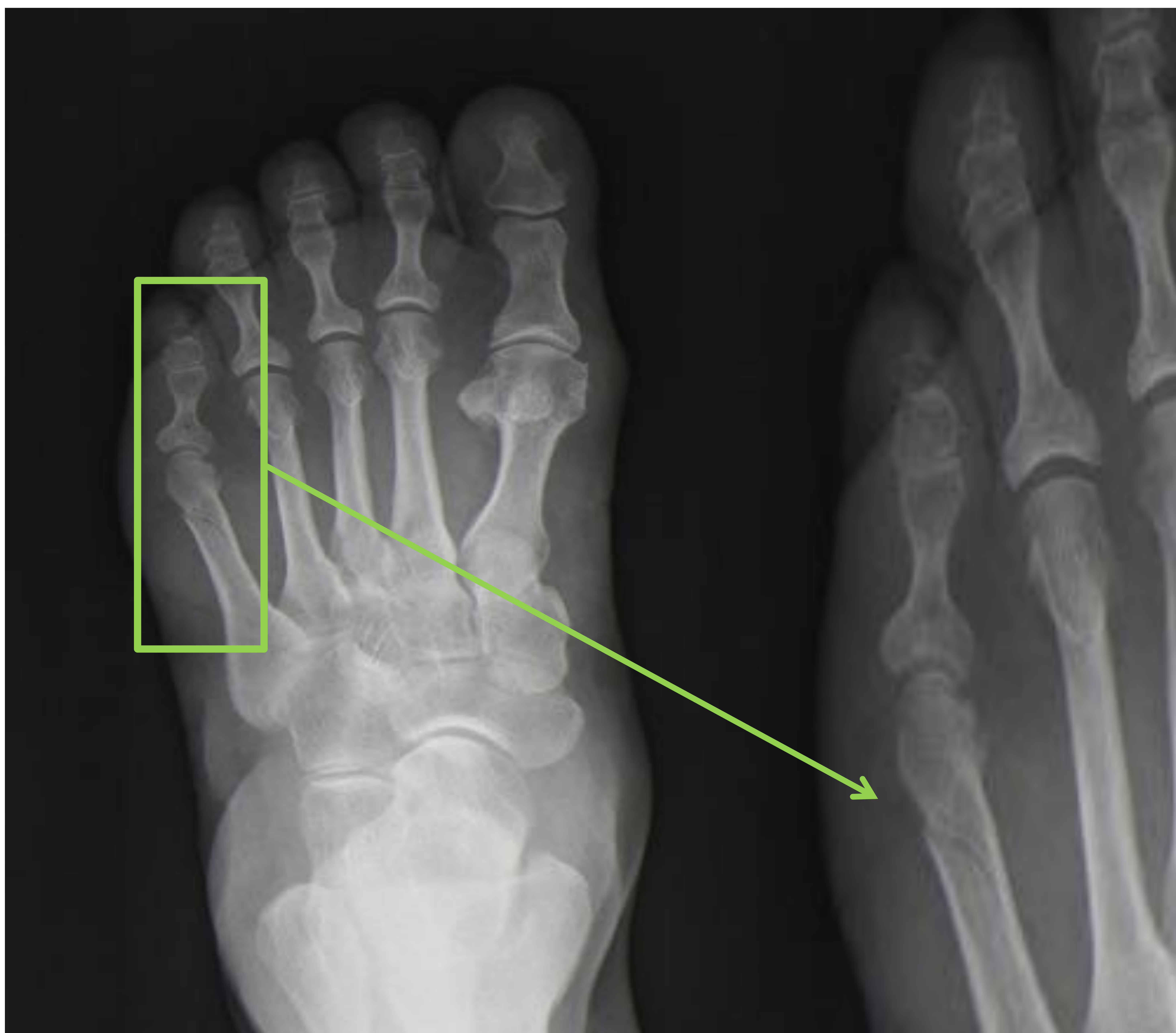## REVISIÓN DEL TEMA: Clasificación según la fuerza incidente



- Fractura transversa: cuando la fuerza es perpendicular al hueso.



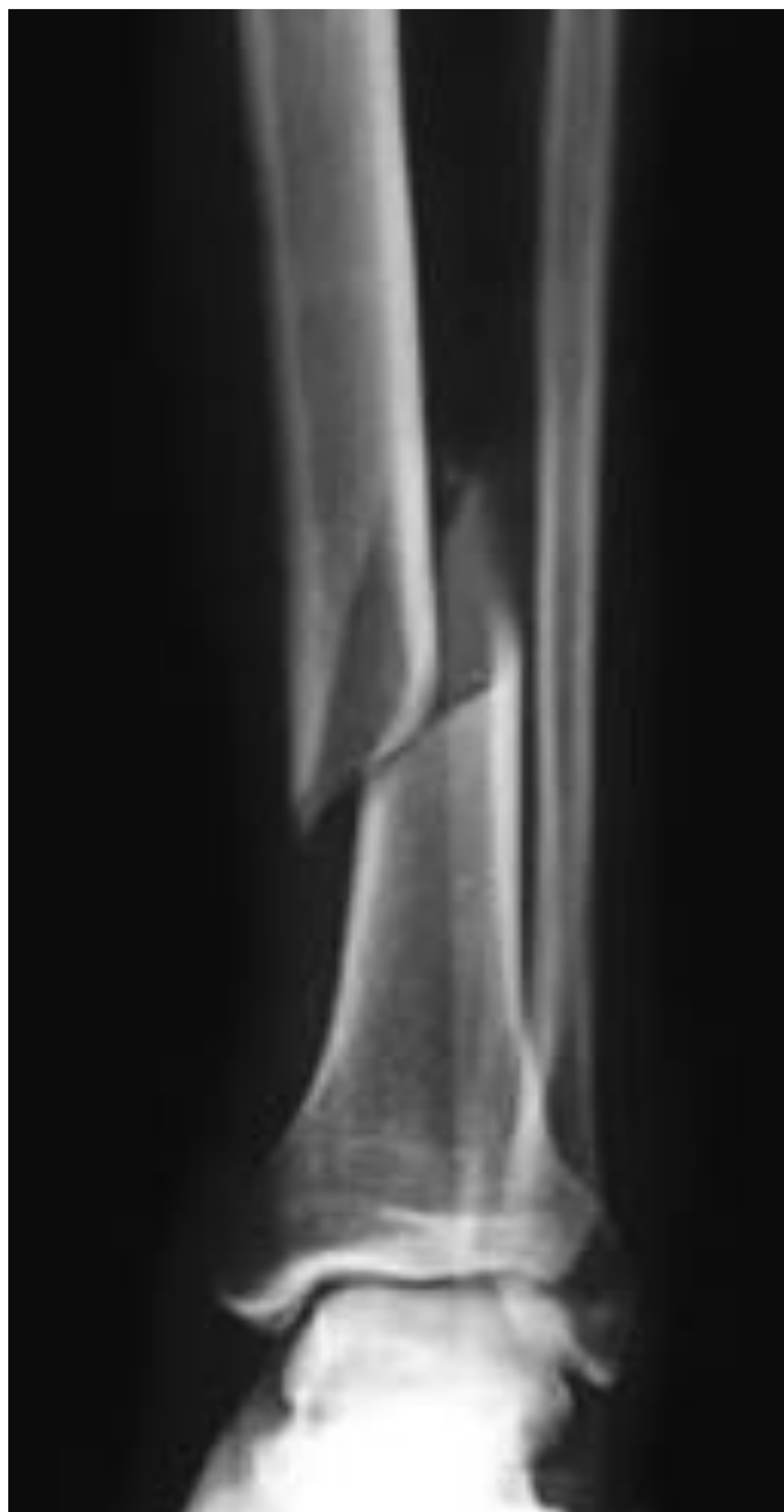## REVISIÓN DEL TEMA: Clasificación según la fuerza incidente



- Fractura oblicua: si la fuerza es oblicua al eje óseo.

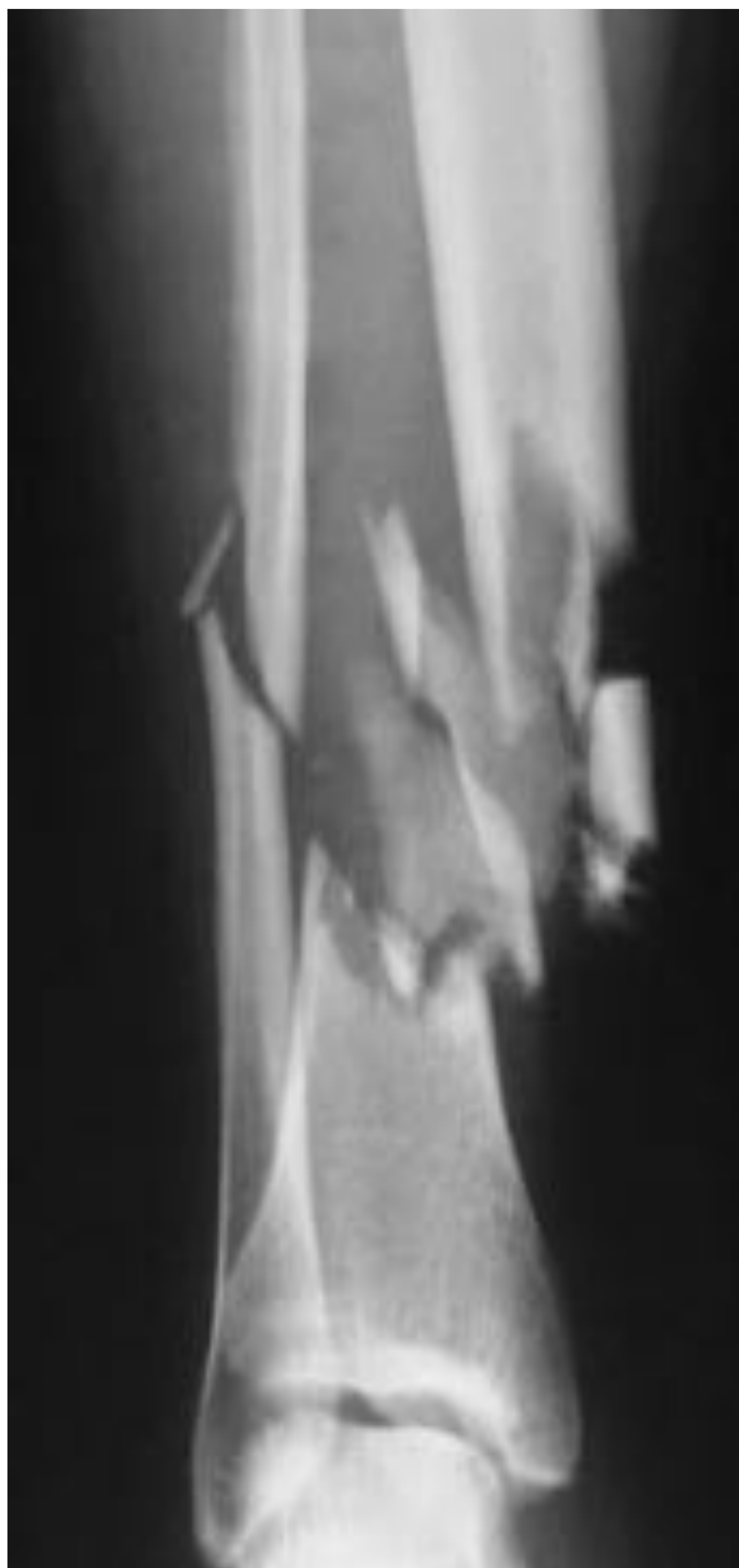## REVISIÓN DEL TEMA: Clasificación según la fuerza incidente

- Fractura espiroidea: cuando estamos ante fuerzas rotacionales. Son lesiones extensas en cuanto a longitud y característicamente muestran una imagen en «S» alargada.

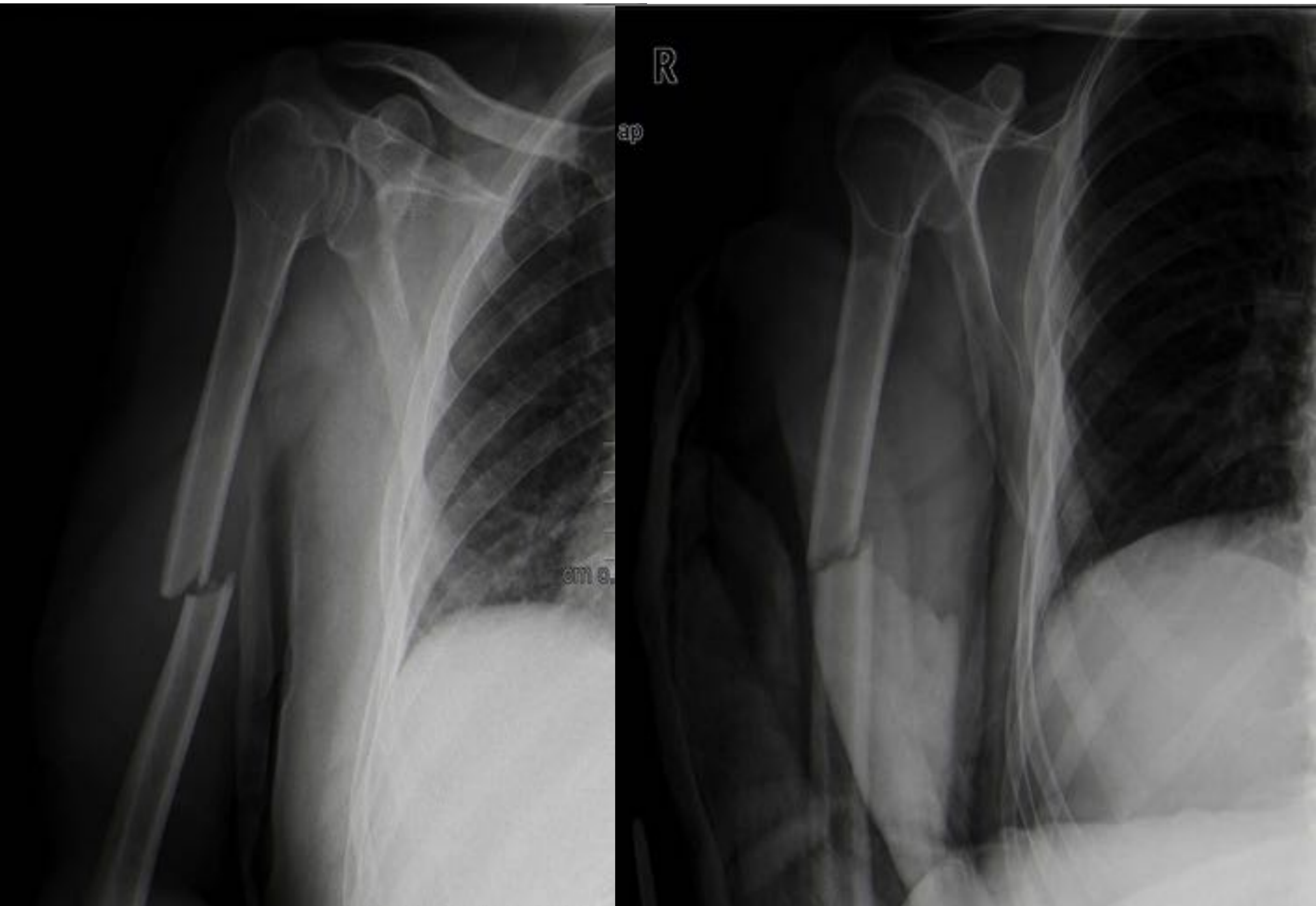


## REVISIÓN DEL TEMA: Clasificación según la fuerza incidente

- Fractura conminuta: provocada por diferentes tipos de fuerzas en combinación. Se diagnostica cuando una fractura muestra  $> 2$  fragmentos.

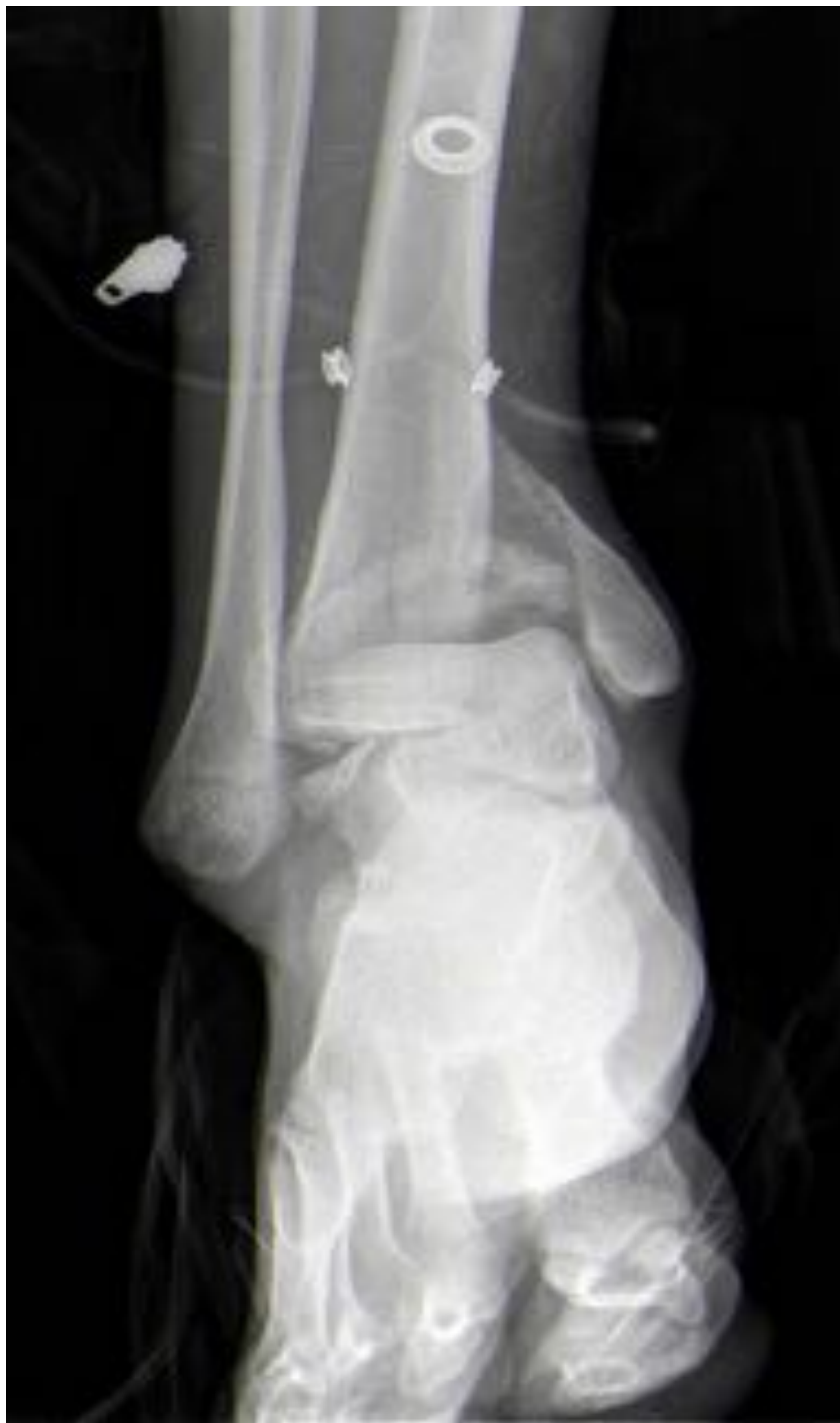

## REVISIÓN DEL TEMA: Clasificación según la disposición de los extremos óseos.



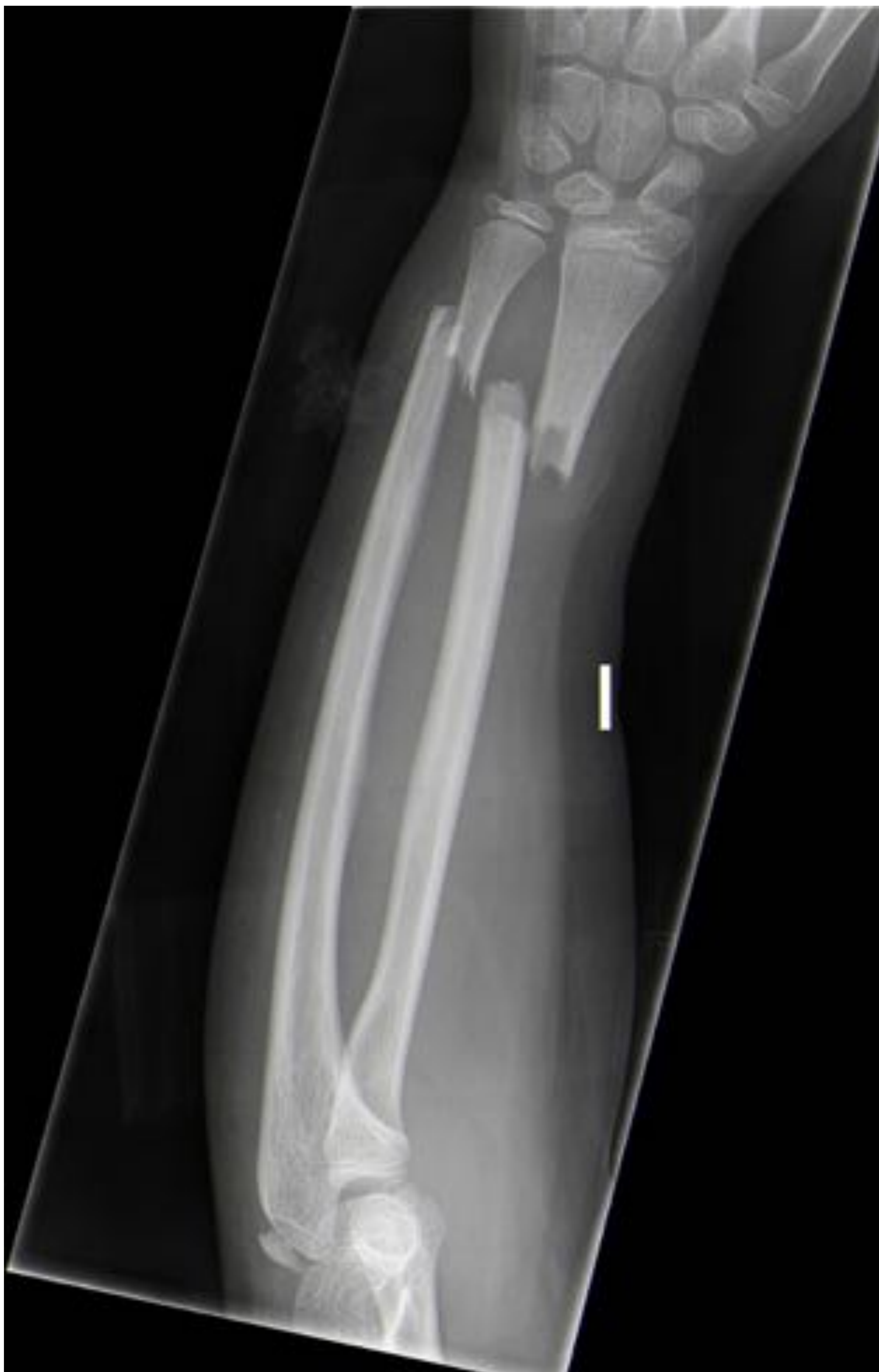- Aposición completa/parcial: implica un contacto mayor o menor entre los fragmentos.

**REVISIÓN DEL TEMA: Clasificación  
según la disposición de los  
extremos óseos.**



- Distracción: separación de los fragmentos (por la fractura, por fuerzas de tracción muscular, por interposición de partes blandas, por pérdida de sustancia ósea o por reabsorción de los extremos).
- Peligro de no unión: distancia de separación es superior a 1 cm.

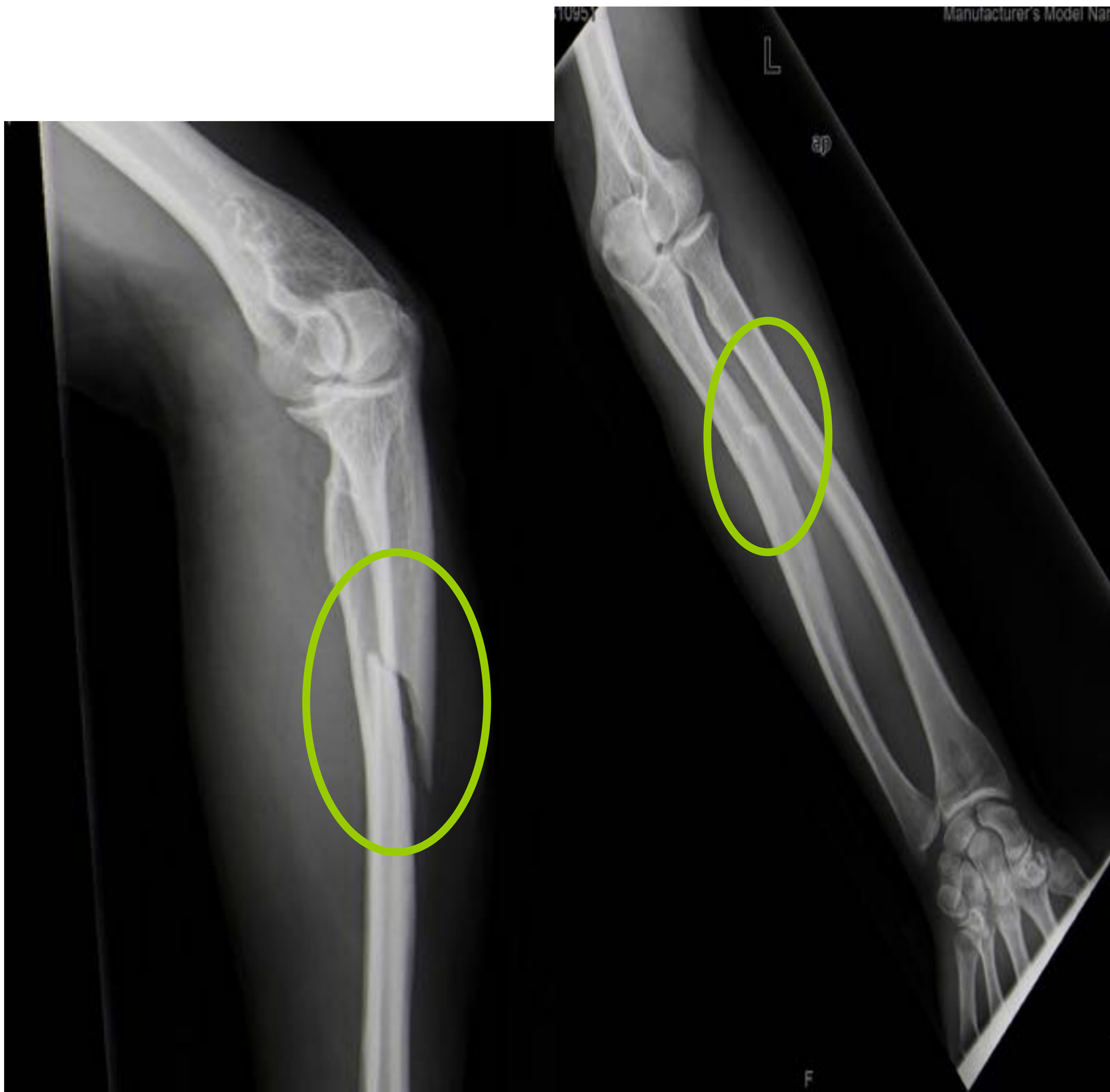**REVISIÓN DEL TEMA: Clasificación  
según la disposición de los  
extremos óseos.**



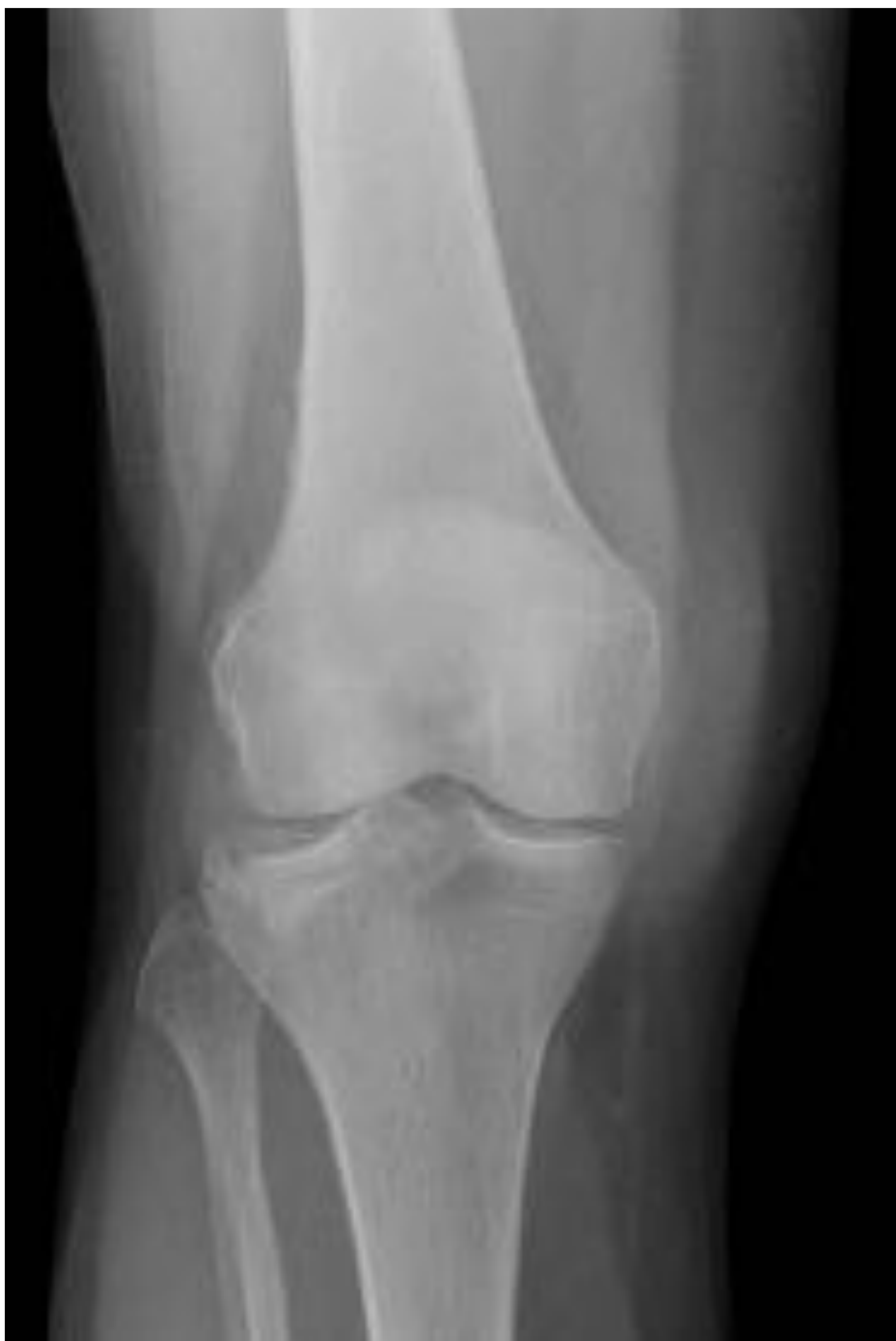- Acabalgamiento: ausencia de contacto de los extremos óseos con desplazamiento de uno sobre otro y el consiguiente acortamiento.

## REVISIÓN DEL TEMA: Clasificación según la disposición de los extremos óseos.

- La impactación: implica que un fragmento óseo se ha introducido en el otro.
  - Ventaja: en cuanto a consolidación.
  - Inconveniente: puede conllevar problemas de angulación y acortamiento

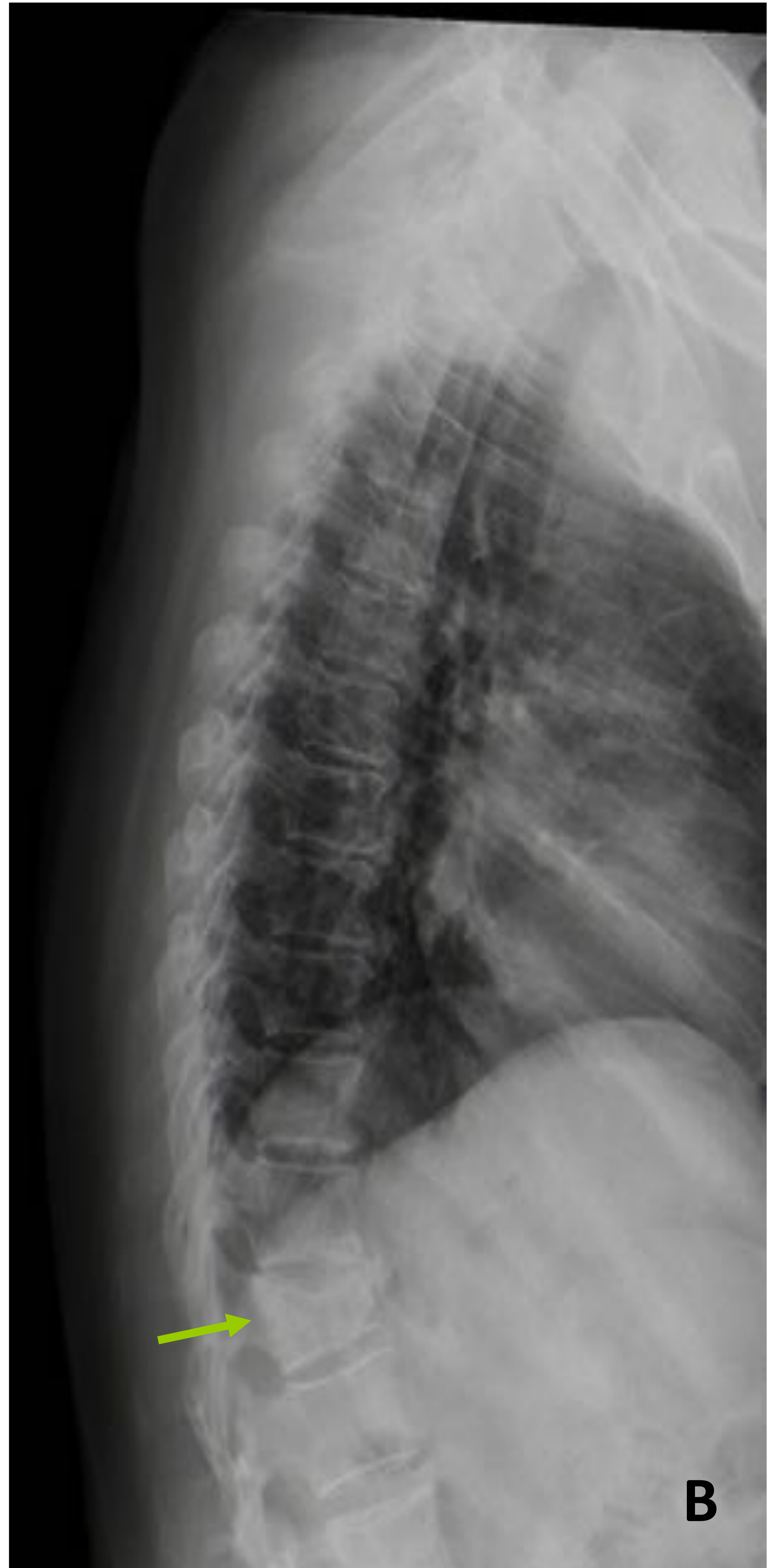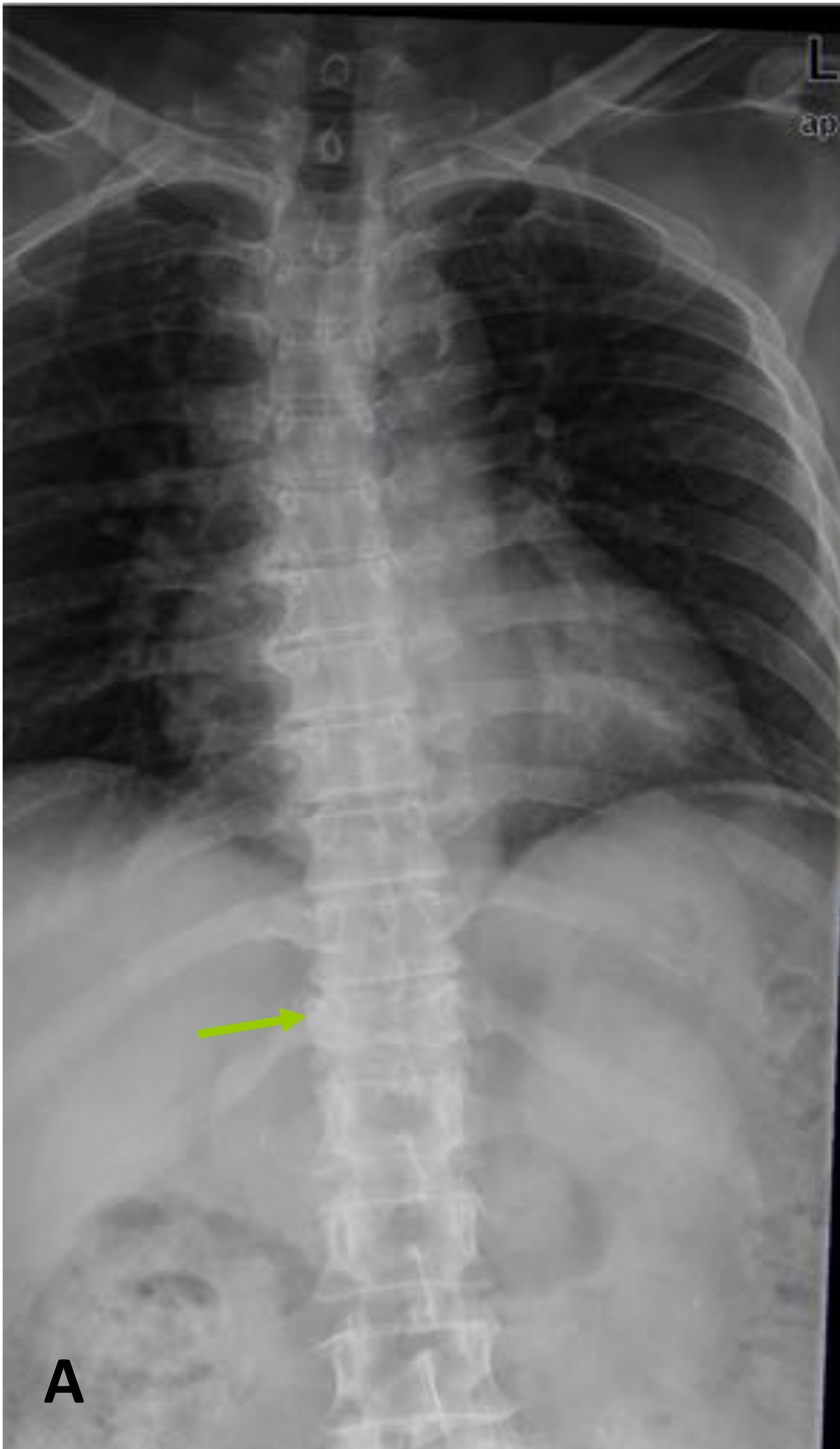


## REVISIÓN DEL TEMA: Clasificación según la disposición de los extremos óseos.



- Depresión: hundimiento de una superficie o de un volumen óseo sobre sí mismo.

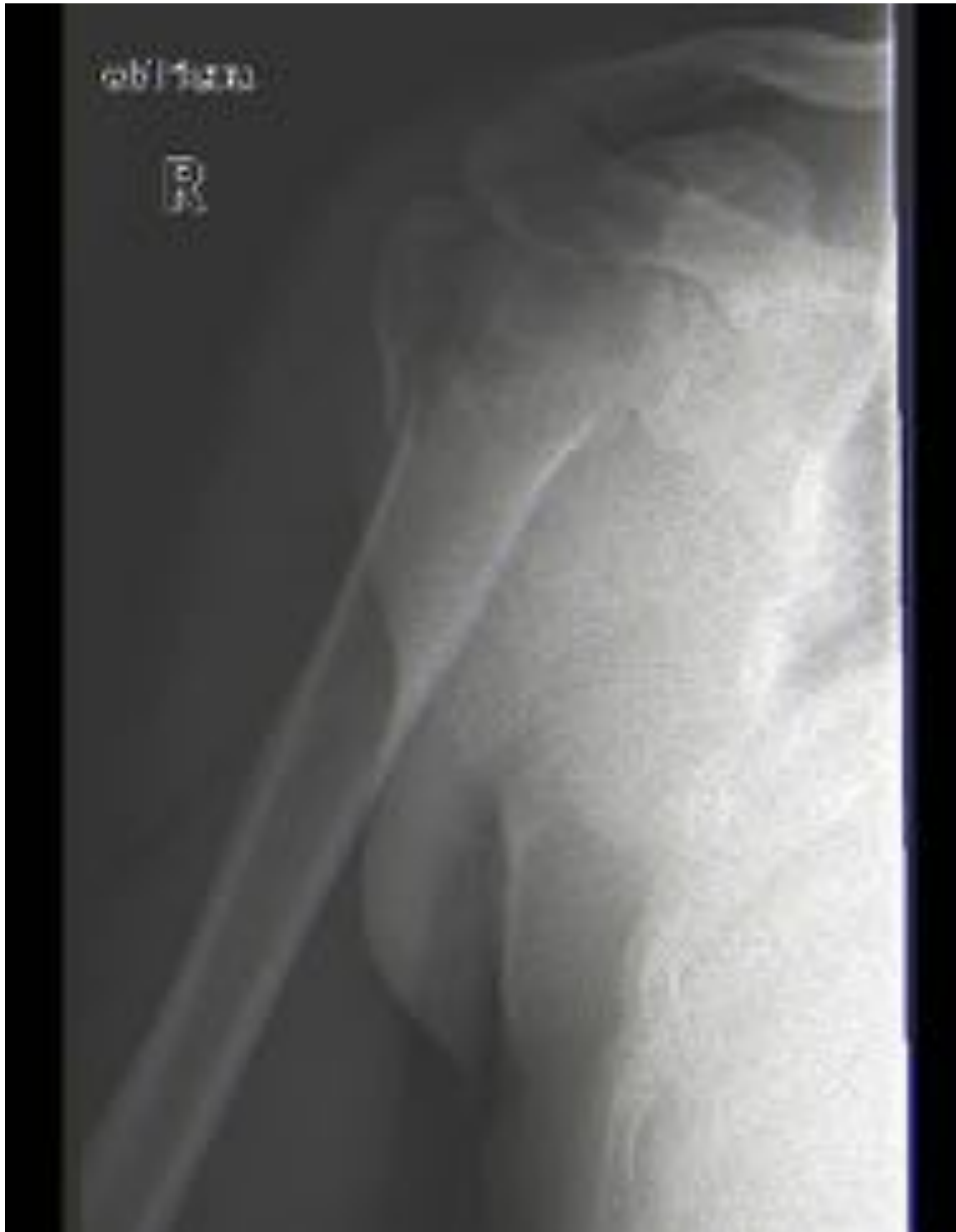



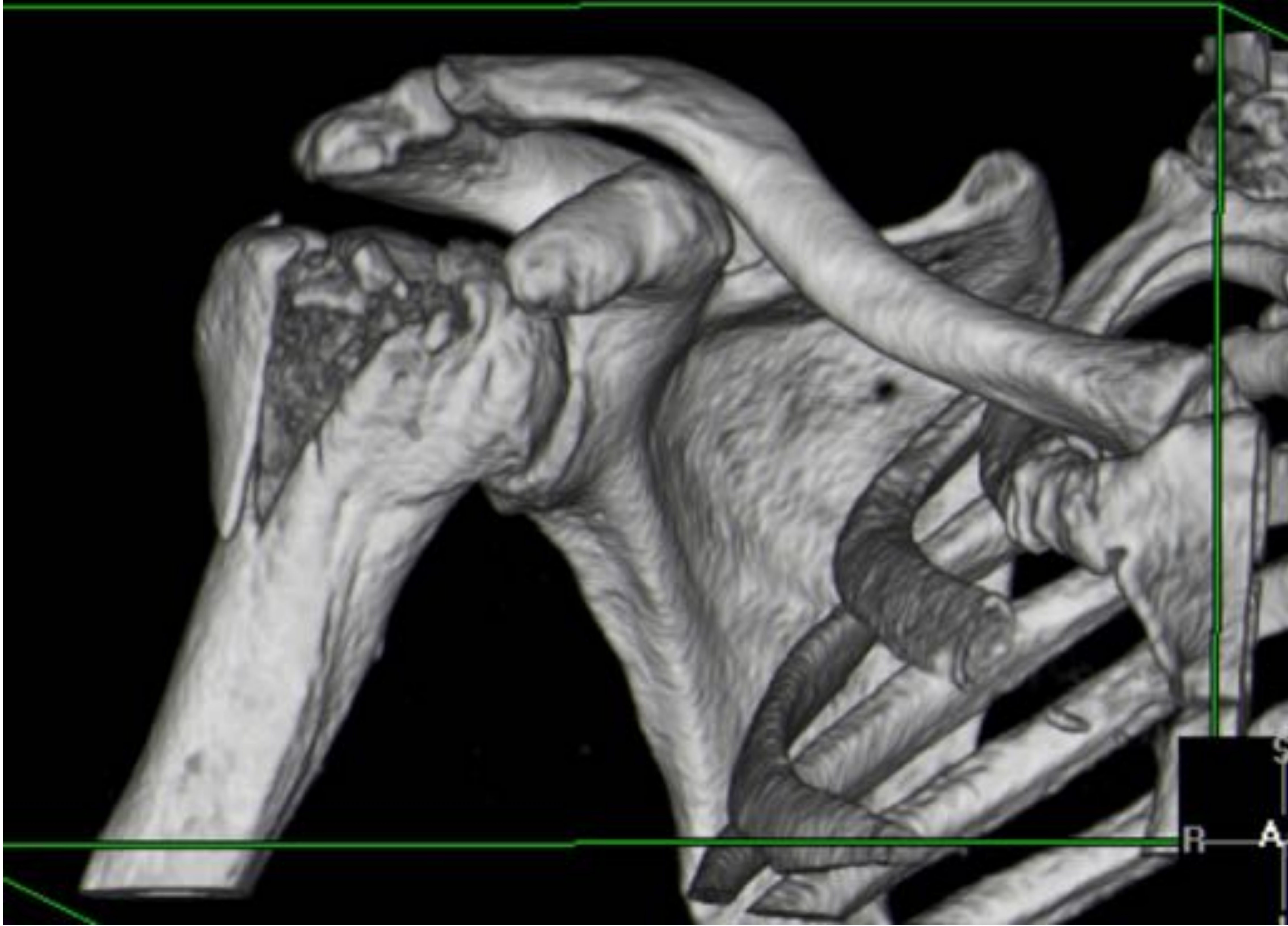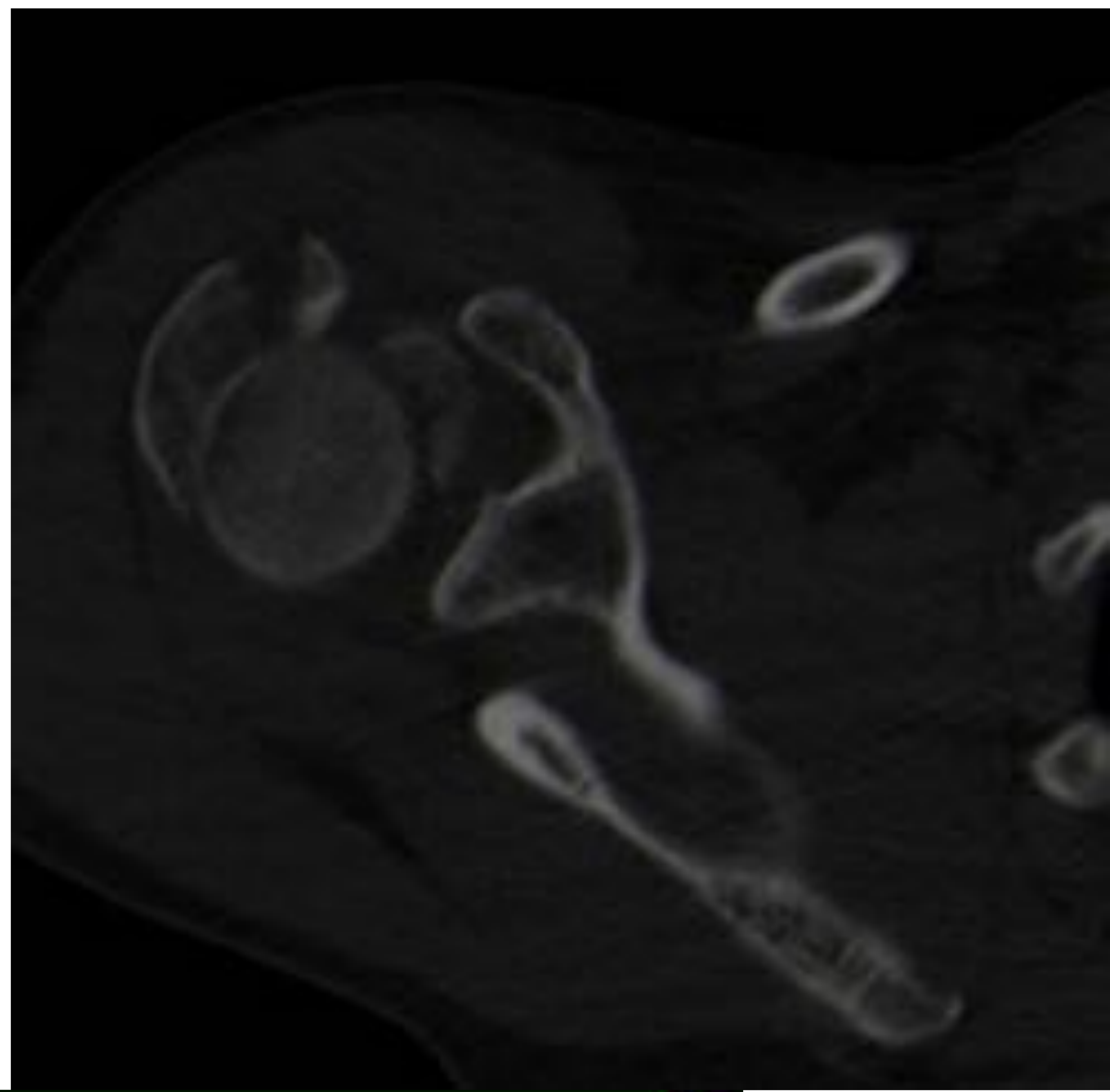
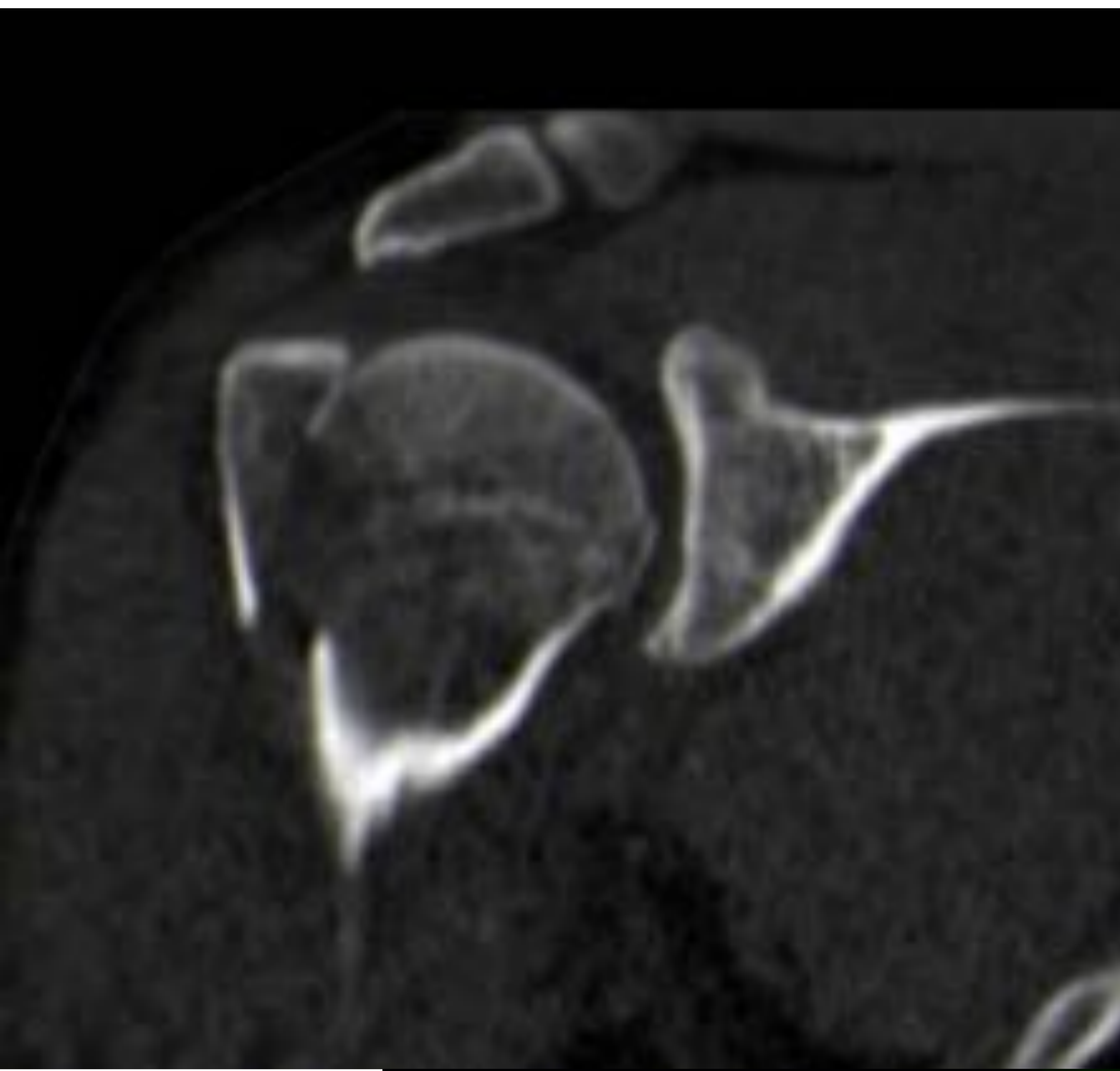
- Compresión: hundimiento de un hueso al quedar atrapado entre otros dos.
- Figuras A y B: Acuñamiento anterior de T12 sin afectación de segmentos posterior.

## REVISIÓN DEL TEMA: Fracturas Estables-Inestables en huesos largos.

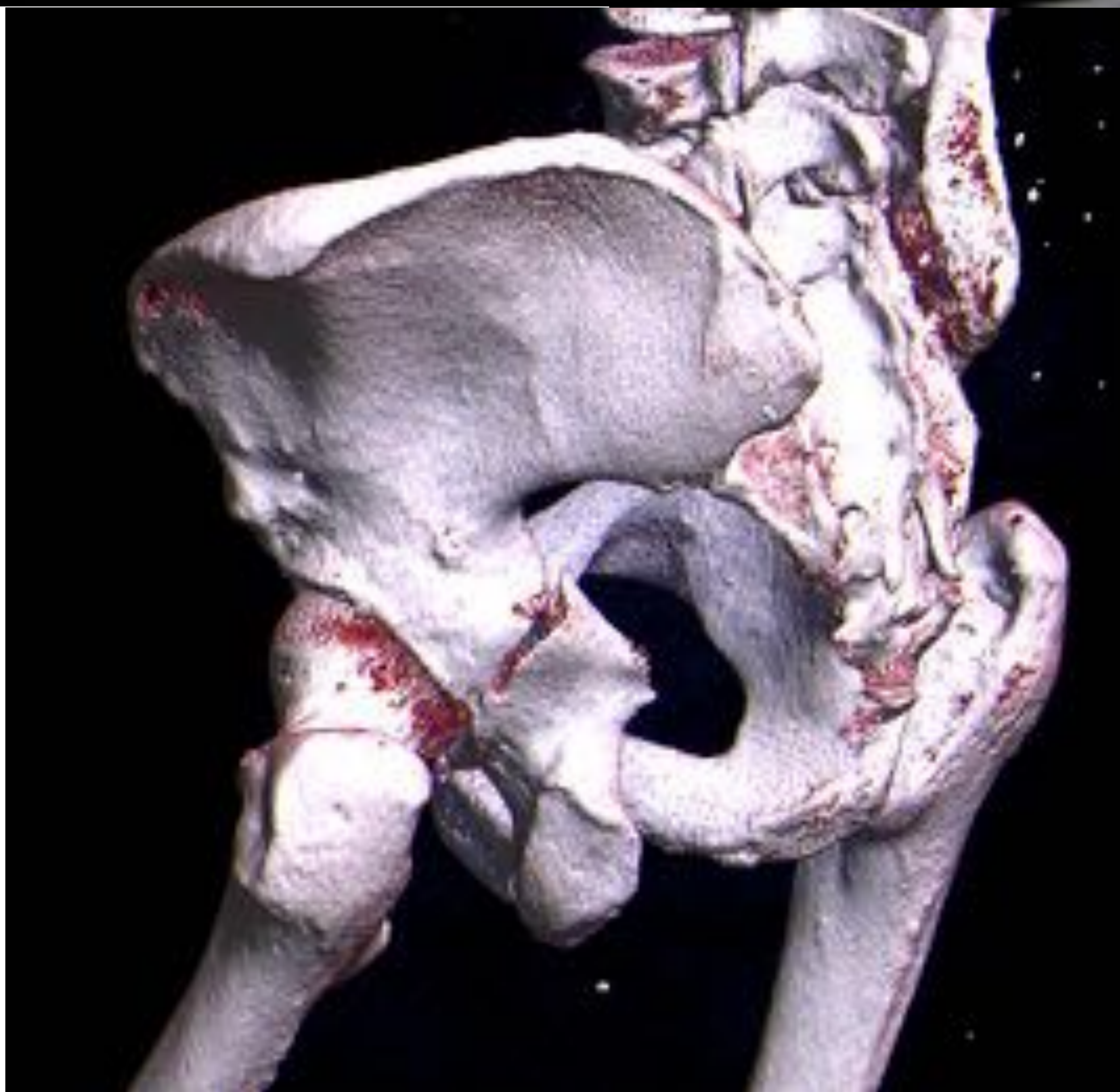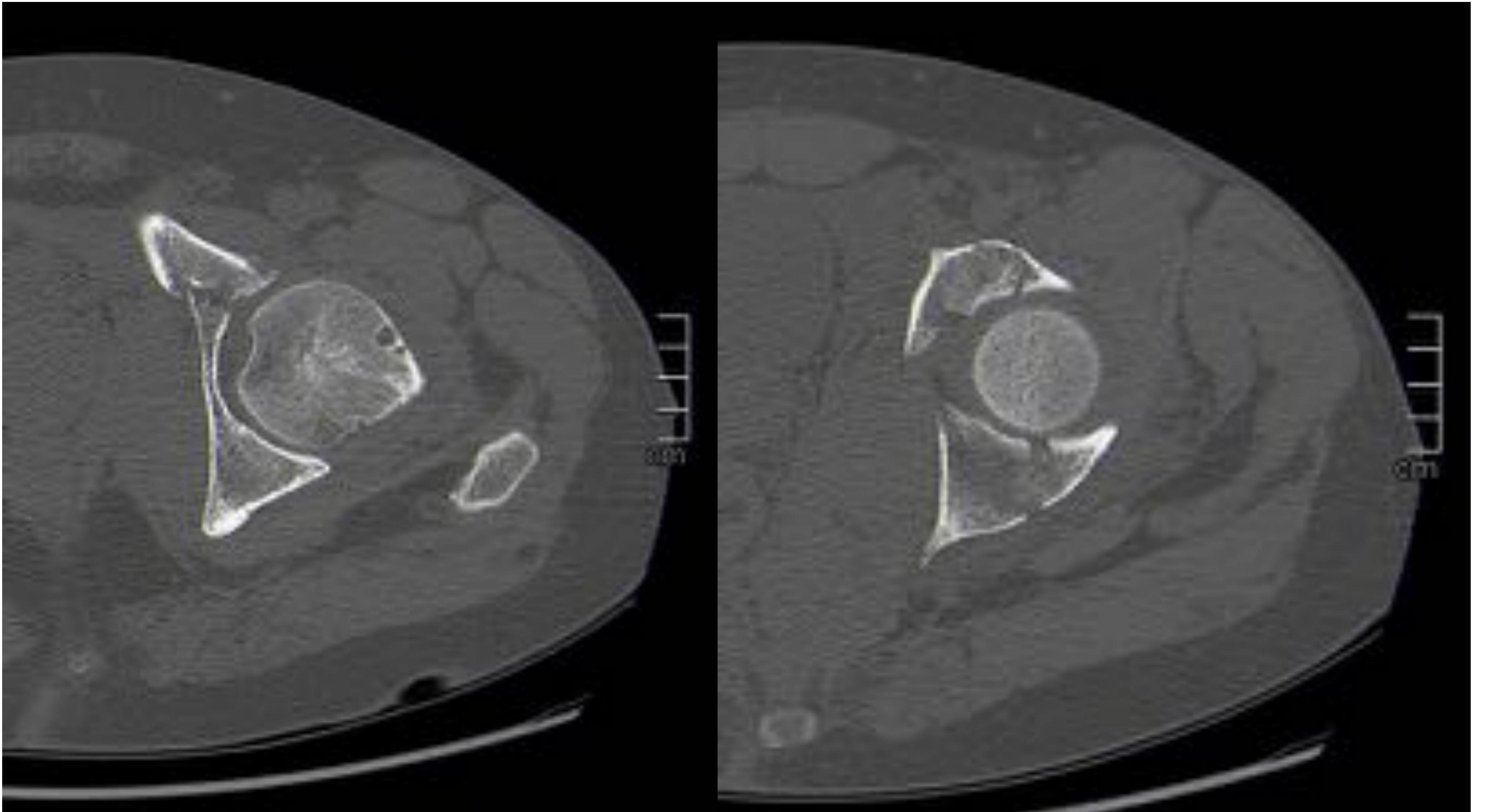
- **Estabilidad:**
  - Fracturas de trazo transversal.
  - Oblicuidad  $<45^\circ$
- **Inestabilidad:** Pérdida de la capacidad de los huesos y ligamentos para mantener la posición anatómica, soportar la carga habitual y proteger estructuras vitales (por ejemplo en las fracturas de columna). En estos casos es importante la realización de **TC para su adecuada valoración.**



- Fractura compleja con desplazamiento de la cabeza humeral derecha → TC para planificación quirúrgica.



- Fractura de troquín, troquíter, con desplazamiento antero-lateral del troquíter y antero-superior del troquín, con un fragmento óseo posicionado entre los fragmentos desplazados del troquín y del troquíter.



- Fractura a nivel de la rama isquiopubica izquierda levemente desplazada, así como de la columna anterior y posterior del acetábulo izquierdo no desplazadas.
- Se observan dos líneas de fractura a nivel de la rama ileopúbica izquierda sin evidencia de desplazamiento.

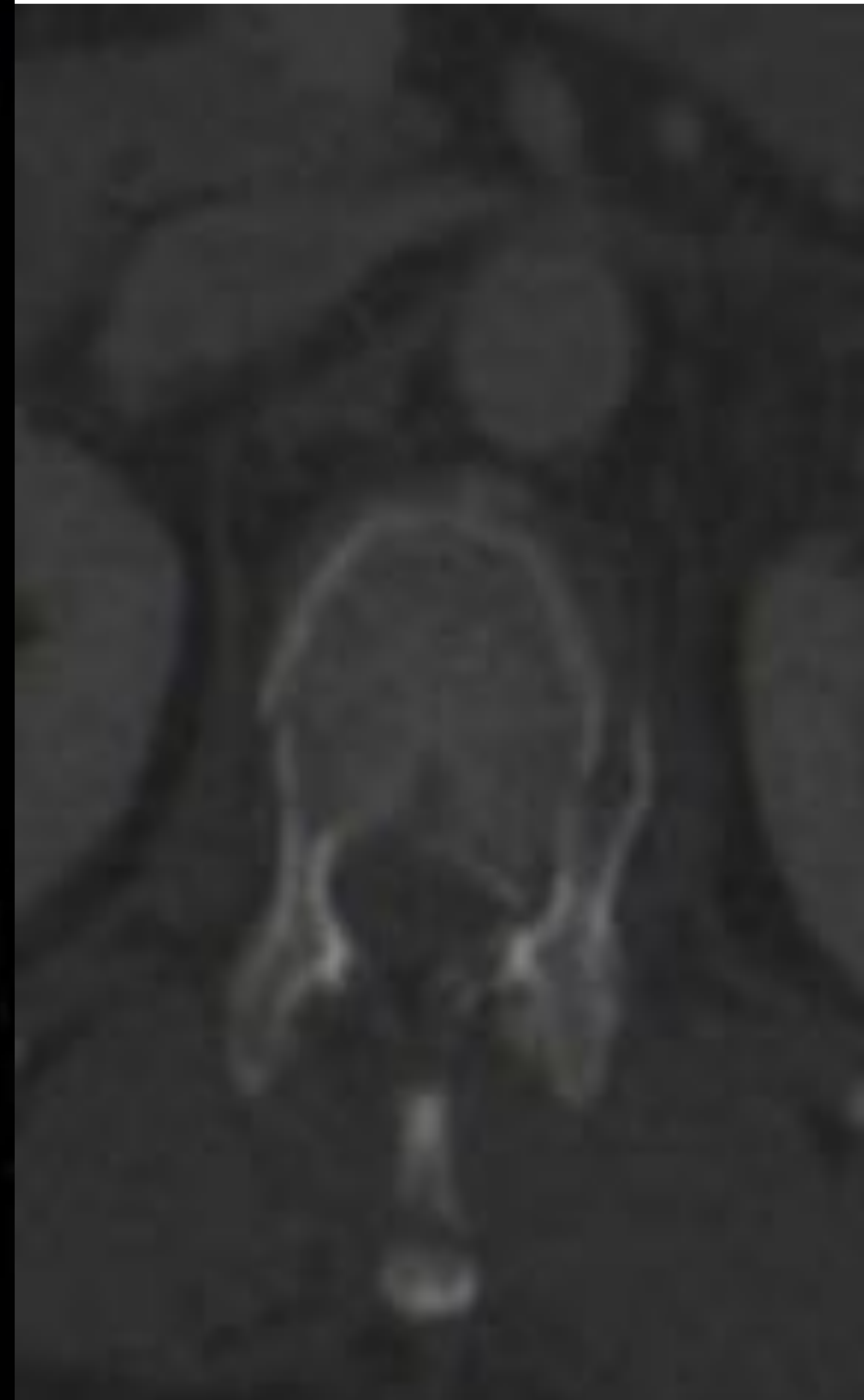
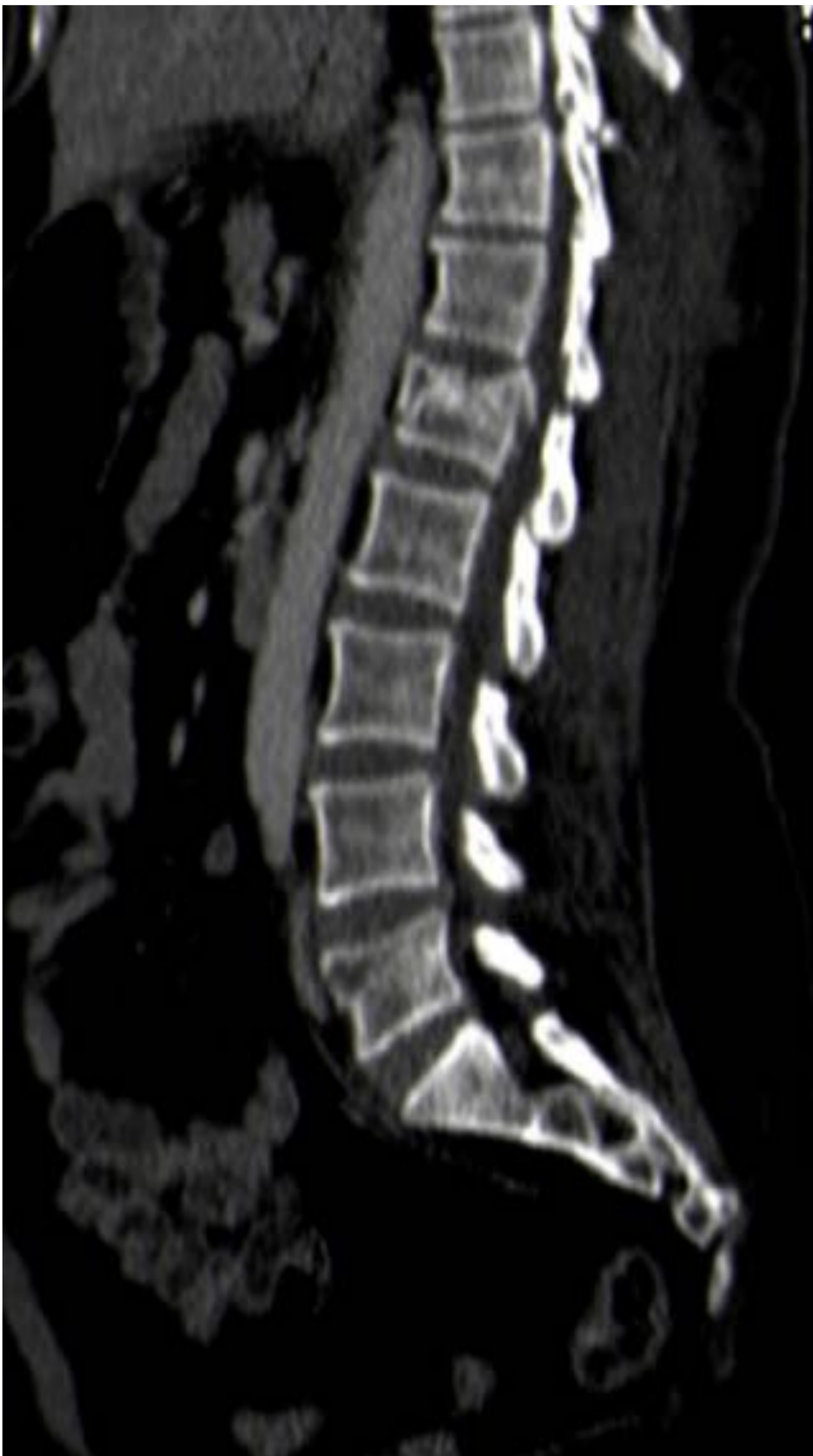## REVISIÓN DEL TEMA: Fracturas en la columna lumbar. Clasificación de Denis.

- **COLUMNA ANTERIOR:** Incluye el ligamento longitudinal anterior, la porción anterior del disco intervertebral y de la mitad anterior del cuerpo vertebral.
- **COLUMNA MEDIA:** Se compone del ligamento longitudinal posterior, la porción posterior del disco intervertebral y de la porción posterior del cuerpo vertebral.
- **COLUMNA POSTERIOR:** Abarca el arco óseo posterior compuesto por los pedículos, facetas, láminas y del complejo ligamentario posterior (ligs. supraespinoso, infraespinoso y cápsulas articulares interapofisarias).

## REVISIÓN DEL TEMA: Criterios de inestabilidad en la columna lumbar.

- Criterios según la afectación de los pilares:
  - Afecta al 2 o más pilares o al pilar medio.
- Criterios clásicos:
  - Angulación focal de dos vértebras  $> 11^\circ$ .
  - Desplazamiento del muro posterior  $> 3,5\text{mm}$  (anterolistesis)
  - Aumento o disminución del espacio discal
  - Aumento del espacio interespinoso o interfacetario.
  - Pérdida de altura del cuerpo vertebral  $> 50\%$ .

- Mujer de 50 años con accidente de tráfico. Se observan fracturas aplastamiento vertebral  $<50\%$ , en L1 y L5.
- A nivel de L1 se observa pequeño fragmento que impronta hacia el canal medular  $\rightarrow$  FRACTURA INSTABLE





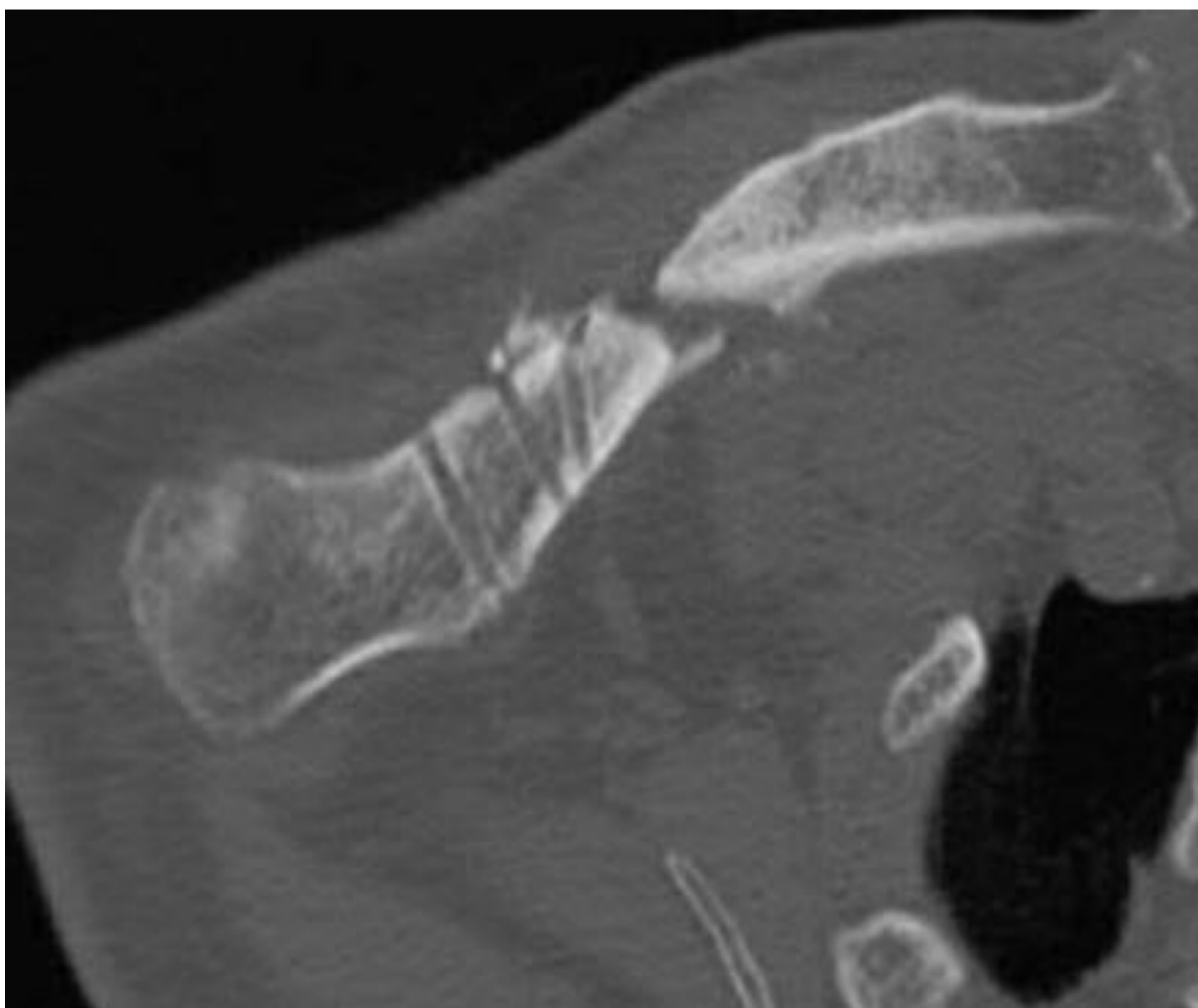
## REVISIÓN DEL TEMA: Complicaciones de las fracturas

- ⦿ 1.- Retraso de la consolidación
- ⦿ 2.- No unión:
  - 2.1 Pseudoartrosis: hipertrófica o atrófica.
  - 2.2 Unión fibrosa: unión estable pero frágil por tejido no osificado.
- ⦿ 3.- Consolidación defectuosa
- ⦿ 4.- Acortamiento
- ⦿ 5.- Osteomielitis
- ⦿ 6.- Necrosis avascular
- ⦿ 7.- Complicaciones asociadas: atrofia de Sudeck

**Método  
elección:  
TC**

## REVISIÓN DEL TEMA: Retraso de la consolidación.

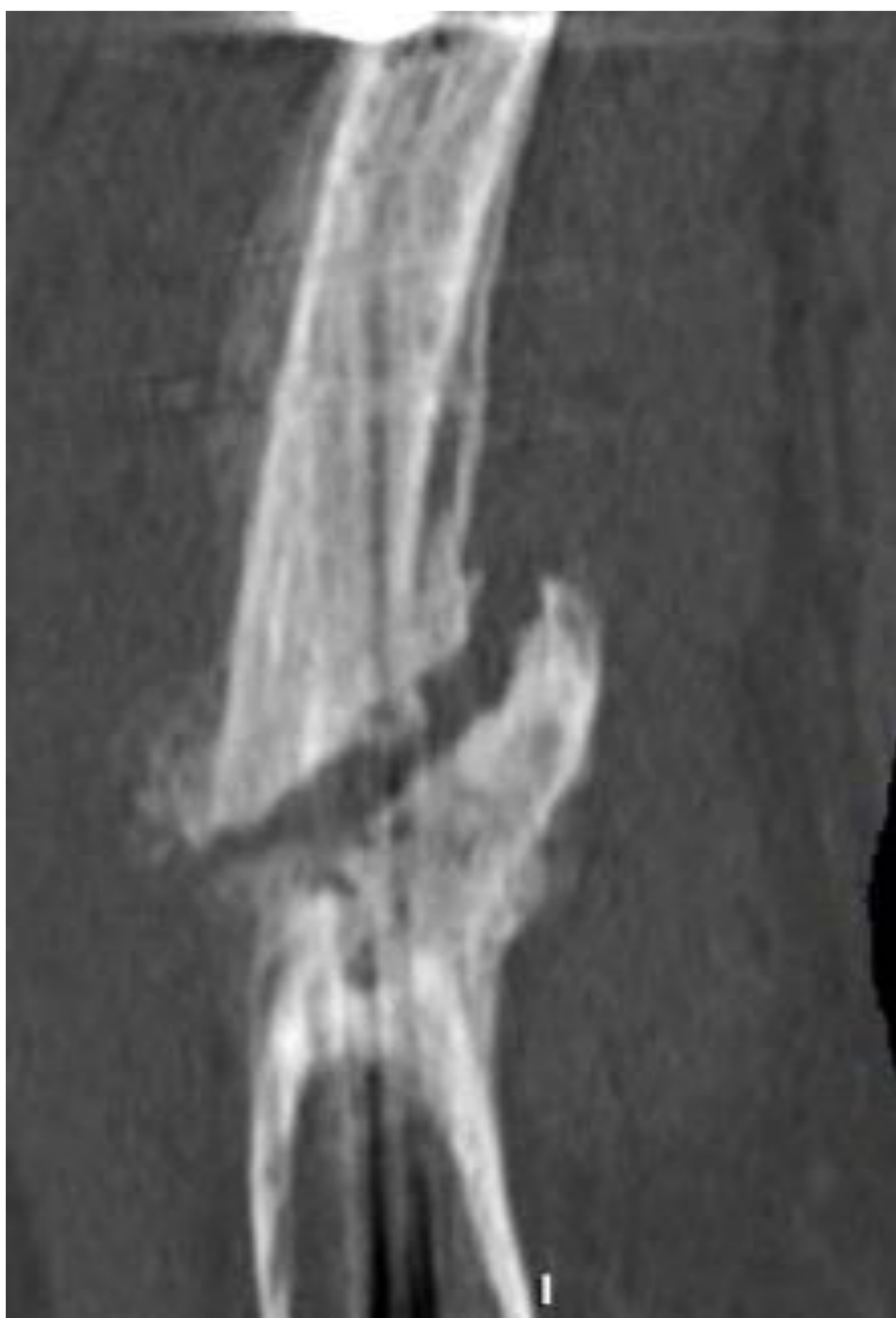- Complicación más frecuente.
- Falta de formación de tejido reparativo en el tiempo esperado.
- Trastorno leve y reversible.
- La evaluación radiológica: desaparición progresiva de la línea de fractura.



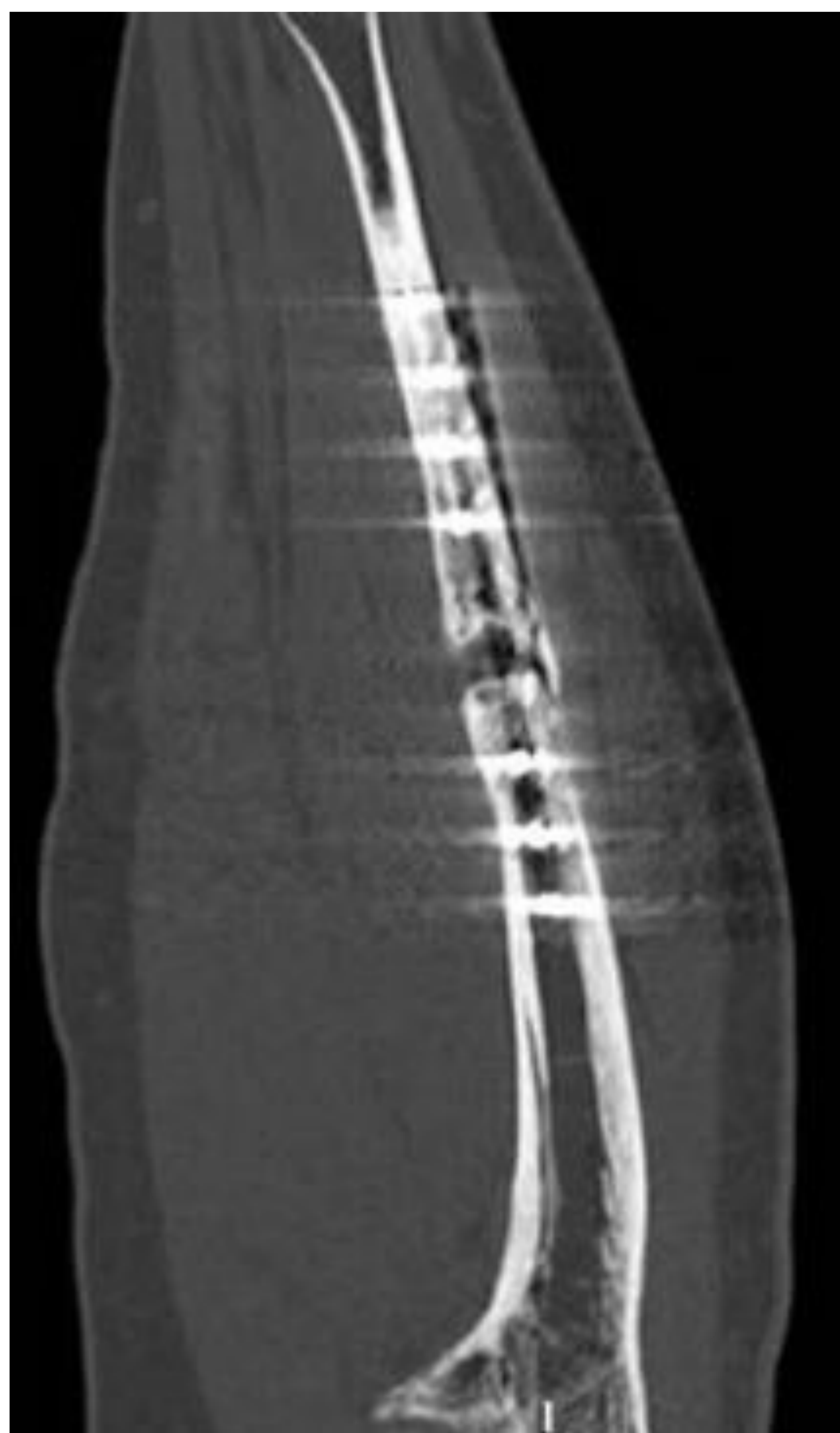**TC Axial:** Ausencia de puente óseo en la fractura de tercio medio de clavícula derecha.

## REVISIÓN DEL TEMA: Pseudoartrosis

- Psuedoartrosis hipertrófica

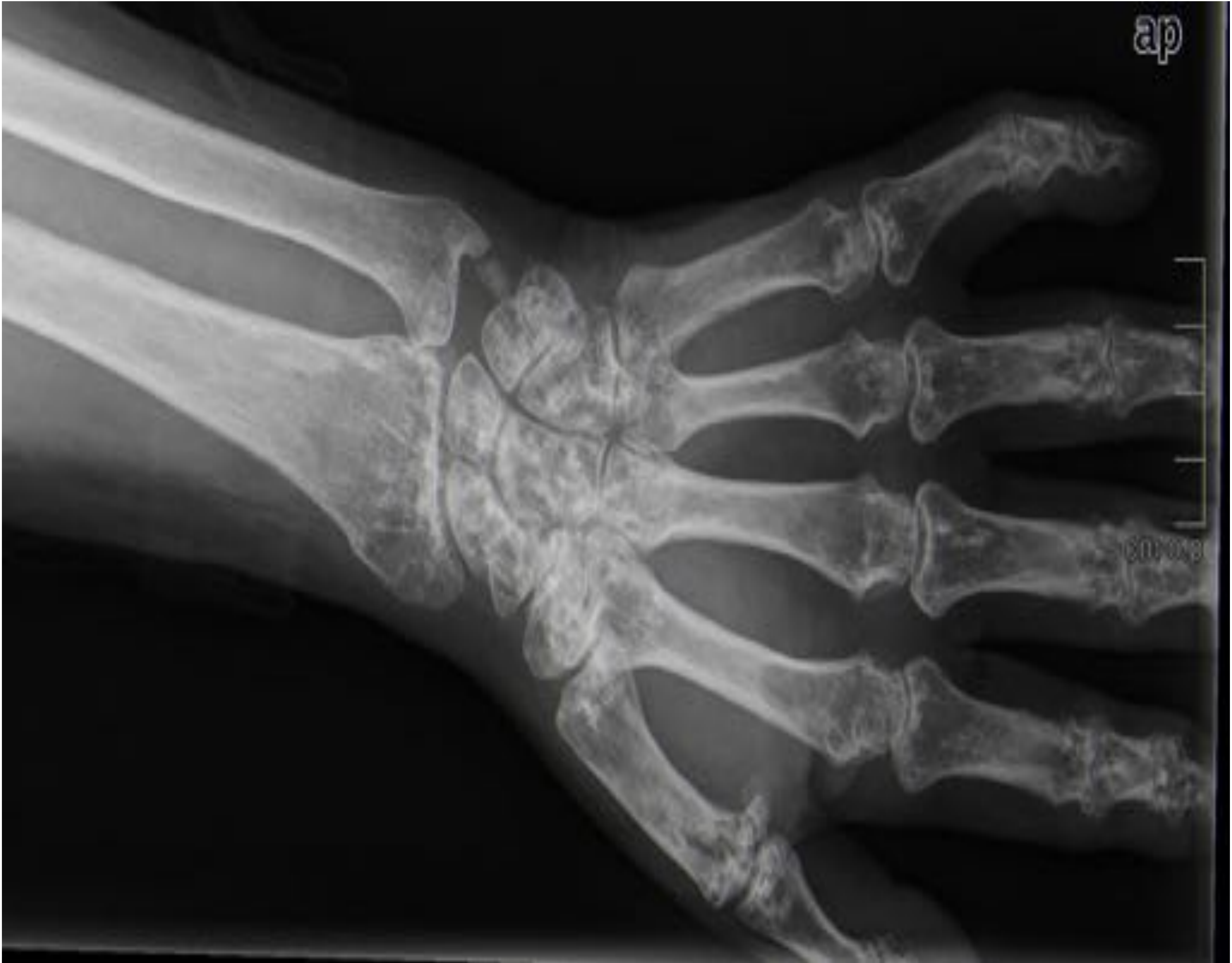

- Psuedoartrosis atrófica



## **REVISIÓN DEL TEMA: Distrofia simpática refleja- Atrofia de Sudeck**

- Proceso relacionado con el traumatismo, causa dolor, hiperestesia, inestabilidad vasomotora, tumefacción de partes blandas, rigidez articular y osteoporosis.



- Radiografía AP de mano: osteopenia parcheada, con un aspecto en vidrio deslustrado.

## CONCLUSIONES

- El radiólogo tiene la responsabilidad de conocer las diferentes formas de presentación de un proceso traumático.
- Es importante localizar anatómicamente la fractura, con especial hincapié en la extensión articular, clasificarla según la dirección del trazo, valorar el número y relación entre los fragmentos óseos (para determinar el grado de alineación) y no pasar por alto otras lesiones asociadas, tanto óseas como en partes blandas.
- Además, es necesario conocer las fracturas que necesitan estudio con TC para una adecuada valoración y planificación quirúrgica, así como en el seguimiento de las complicaciones.

## BIBLIOGRAFÍA

- 1.- Amador A, Rico S. Radiología de las fracturas: algo más que un trazo. Radiologia. 2013 May-Jun;55(3):215-24.
- 2.- Rüedi TP, Buckley RE, Moran CG. AO Principles of Fracture Management. (2007) ISBN:31311744202.3.
- 3.- Resnick. Huesos y articulaciones en imagen. Ed. Marbán. 2ª Ed.
- 4.- Anil G, Guglielmi G, Peh WC. Radiology of osteoporosis. Radiol Clin North Am. 2010;48:497---518. 3.
- 5.- Esenyel CZ, Ceylan HH, Ayanoğlu S, Kebudi A, Adanir O, Bülbül M. Treatment of neer type 2 fractures of the distal clavicle with coracoclavicular screw. Acta Orthop Traumatol Turc. 2011;45:291---6.