

**seram** 34

Sociedad Española de Radiología Médica

Congreso Nacional

PAMPLONA **24** MAYO  
**27** 2018

Palacio de Congresos Baluarte

23 mayo Cursos Precongreso

# **Urografía por tomografía computarizada: utilidad en el diagnóstico de la patología ureteral**

**Lafe**  
**HOSPITAL**  
**UNIVERSITARI**

**Juan José Delgado Moraleda,  
Sara Brugger Frigols,  
Alberto Alegre Delgado,  
Nerses Nersesyan,  
Antoni Boscá Ramón,  
Jaime Salvador Garcia**

**seram**

Sociedad Española de Radiología Médica

**34**

Congreso Nacional

PAMPLONA  $\frac{24}{27}$  MAYO 2018

Palacio de Congresos Baluarte

23 mayo Cursos Precongreso

**No hay conflicto de intereses.**

**Todas las imágenes incluidas en este trabajo son propias y se han obtenido en nuestra institución.**

# Urografía por TC

## Protocolo de adquisición

Debe constar de tres fases:

- **Fase en vacío.** Sirve como base para caracterizar la posible captación de contraste en las otras fases.
- **Fase nefrográfica.** Se adquiere aproximadamente 90s tras la administración de contraste. Permite el estudio del parénquima renal y de las lesiones que se puedan encontrar en él.
- **Fase excretora.** Se adquiere aproximadamente 300s tras la administración de contraste. Permite valorar la presencia de lesiones en uréteres y vejiga, que se presentarán como defectos de repleción de contraste.

# Urografía por TC

## Informe estructurado

Hay muchos modelos de informe estructurado. Según el recomendado por la **Radiological Society of North America (RSNA)** en la página web que dedica a los informes estructurados (<http://www.radreport.org/>), la información que se debe incluir es la siguiente:

- **Datos e información clínica** del paciente.
- **Descripción de la técnica** empleada (protocolo de adquisición).
- **Comparación** con imágenes previas (describiendo la técnica utilizada).
- **Caracterización de los hallazgos** presentes en la prueba actual: describir cálculos, ureterohidronefrosis o lesiones ocupantes de espacio renales, ureterales o vesicales.
- **Conclusión** del informe, con resumen de los hallazgos más relevantes.

## Características del uréter normal

- Conducto de pared muscular que se extiende desde la unión pieloureteral hasta la unión ureterovesical.
- Su trayecto es retroperitoneal.
- Su longitud es aproximadamente 25 cm y su grosor 3mm.
- Histológicamente consta de una capa interna de epitelio urotelial, una capa media muscular y una capa adventicia.

## Defectos fisiológicos de opacificación

- **Momentos** de estenosis fisiológica, por movimientos peristálticos.
- **Zonas** de estenosis fisiológica:
  - ✓ Unión pieloureteral.
  - ✓ Cruce con los vasos ilíacos.
  - ✓ Unión ureterovesical.

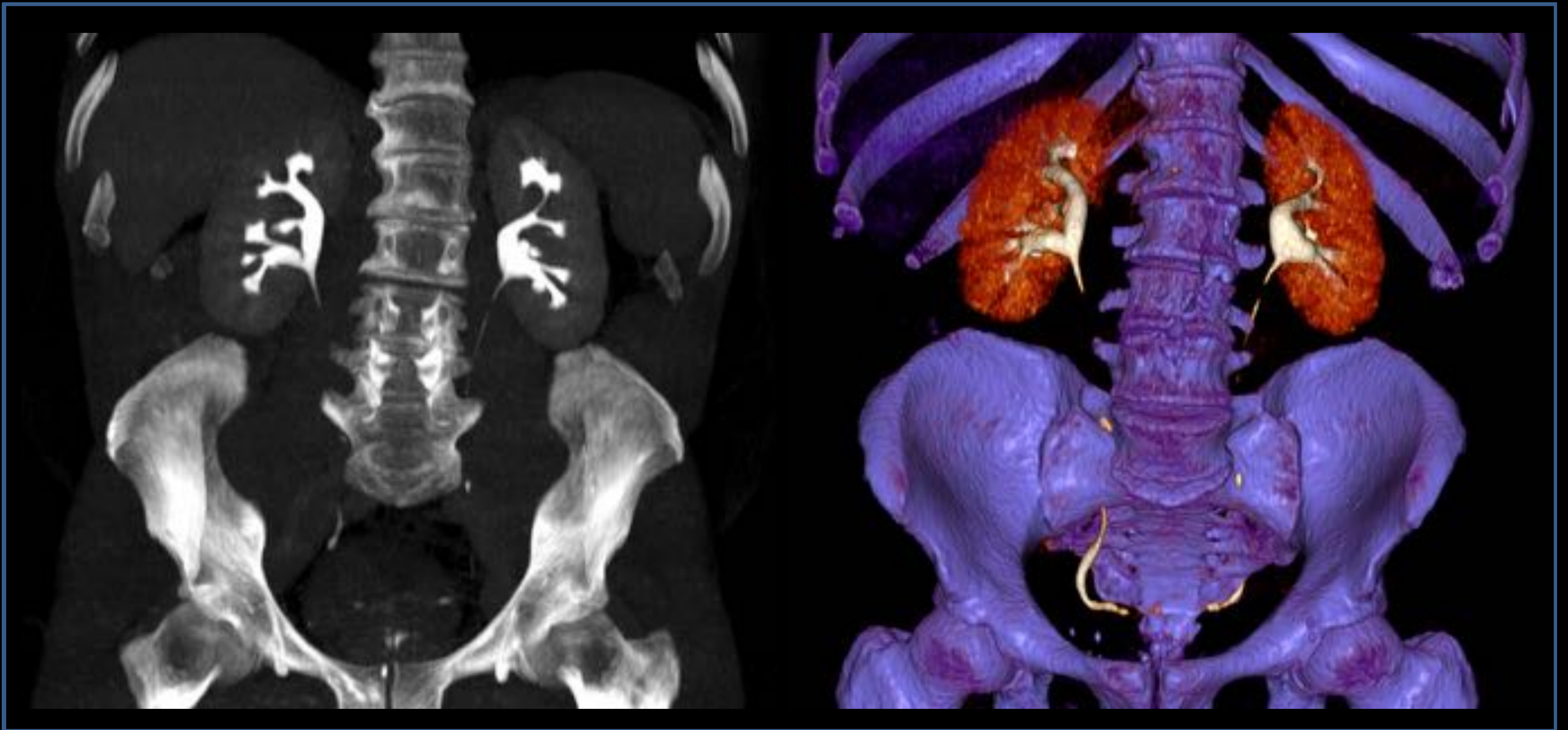
## Variante anatómica

### Pelvis renal extrarrenal

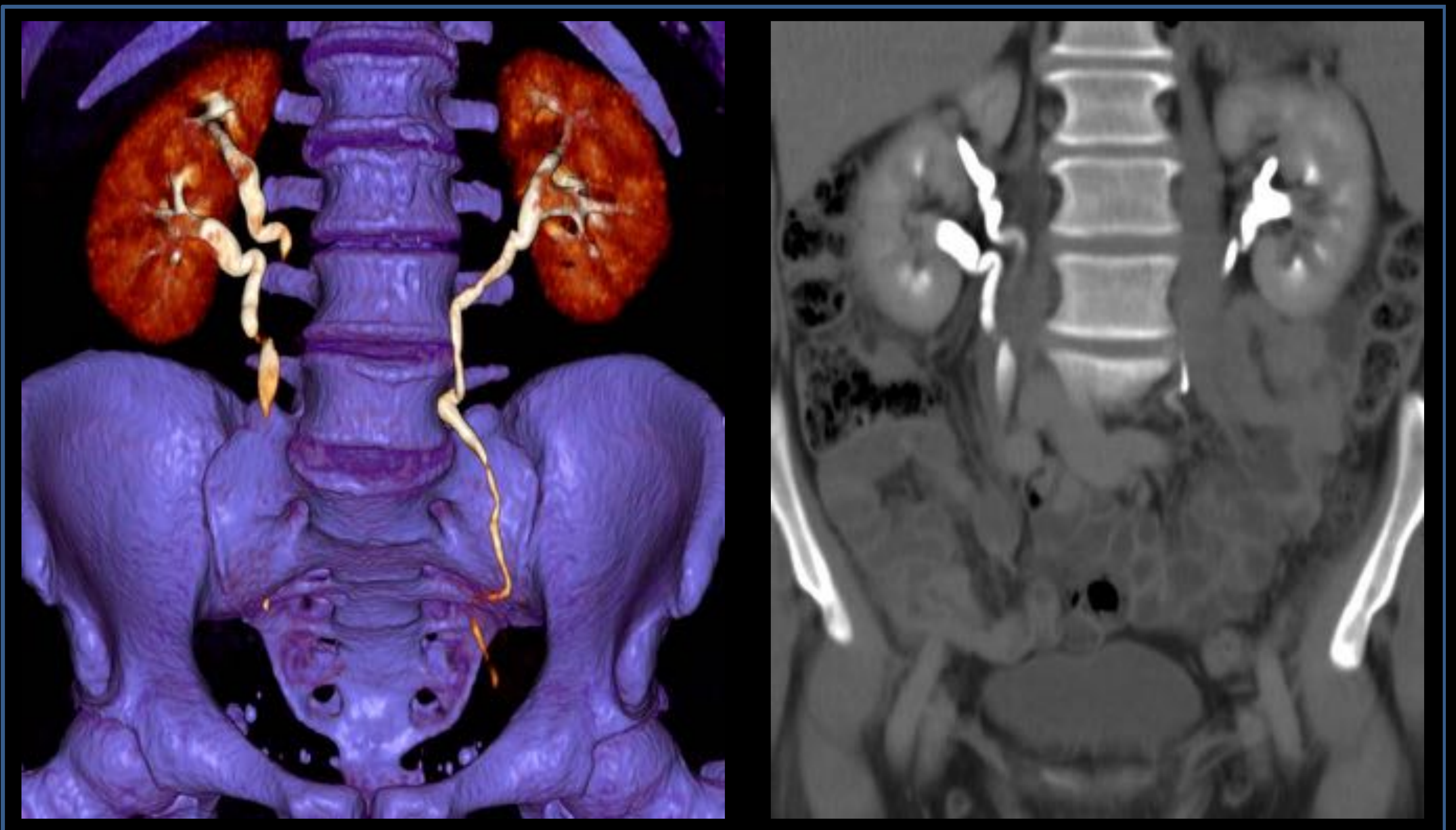
# Alteraciones más frecuentes

## Duplicación ureteral (bifidez piélica)

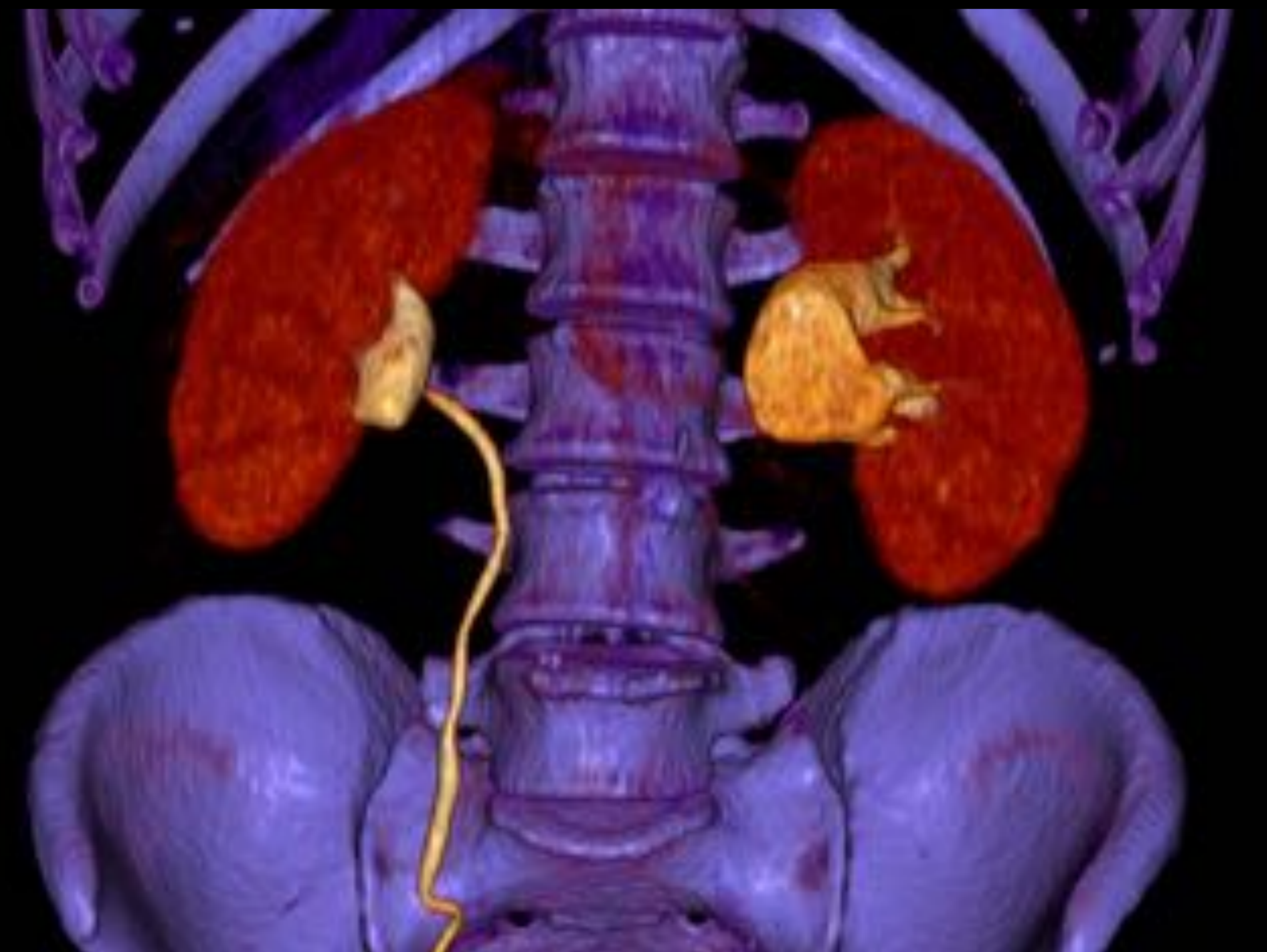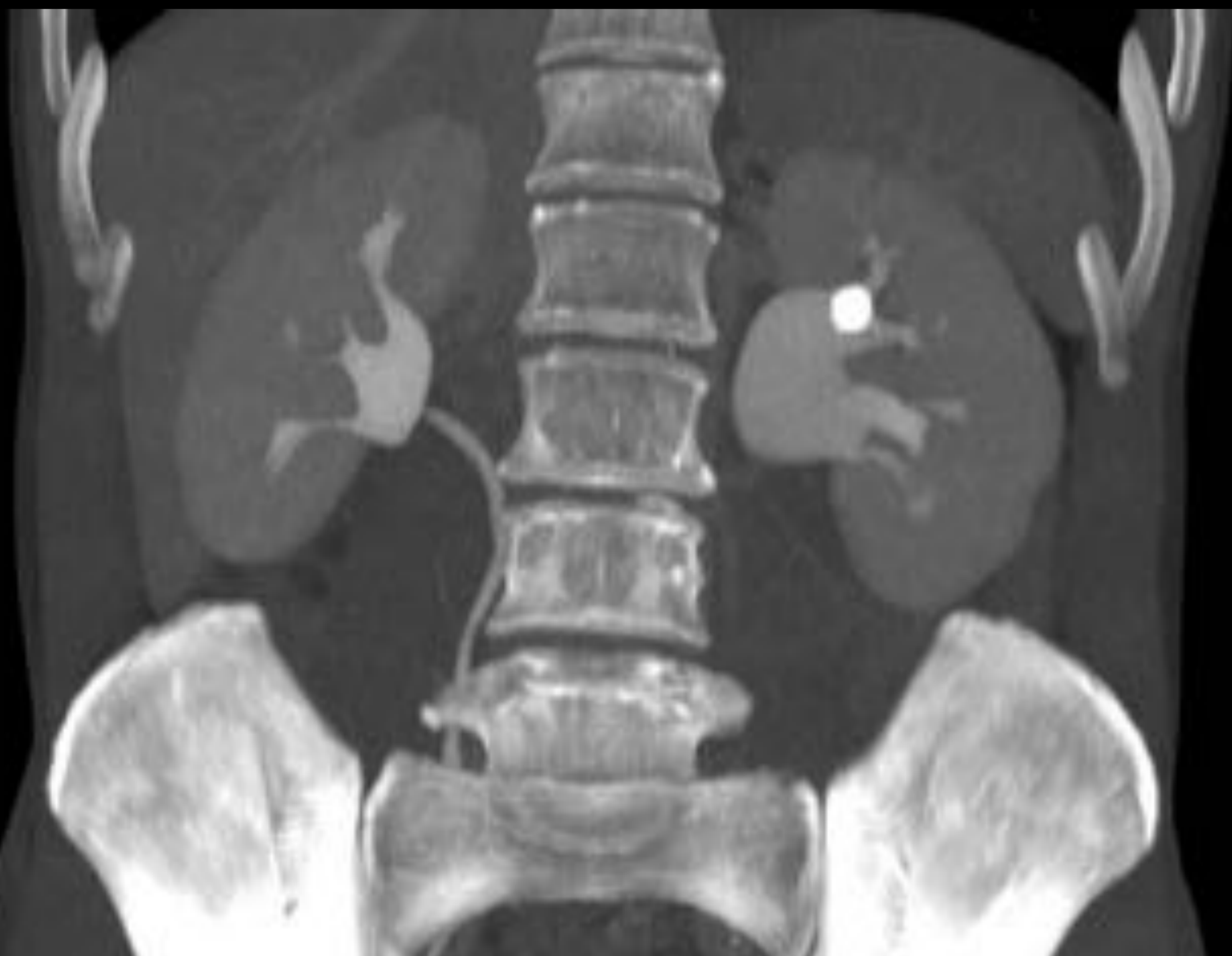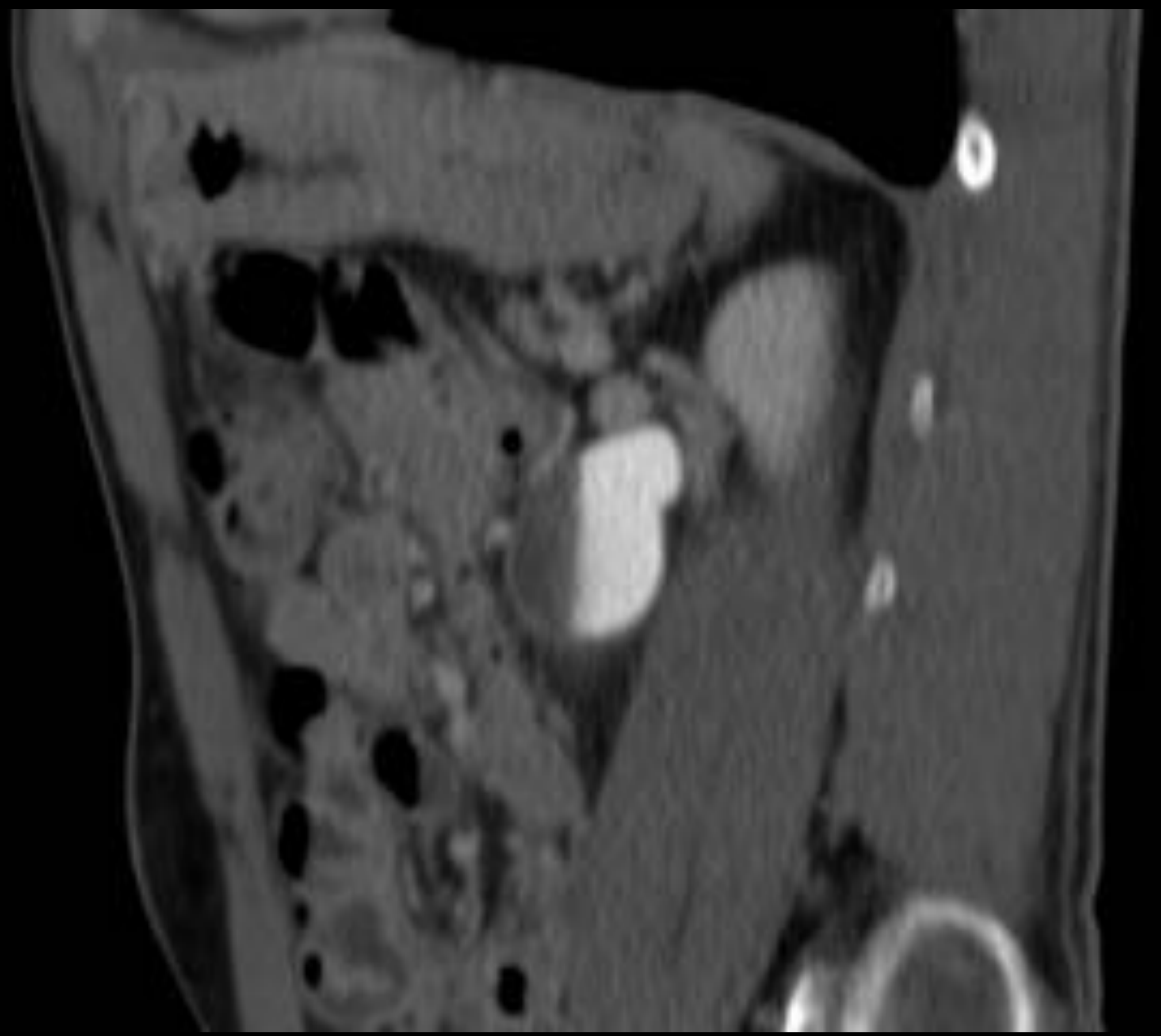
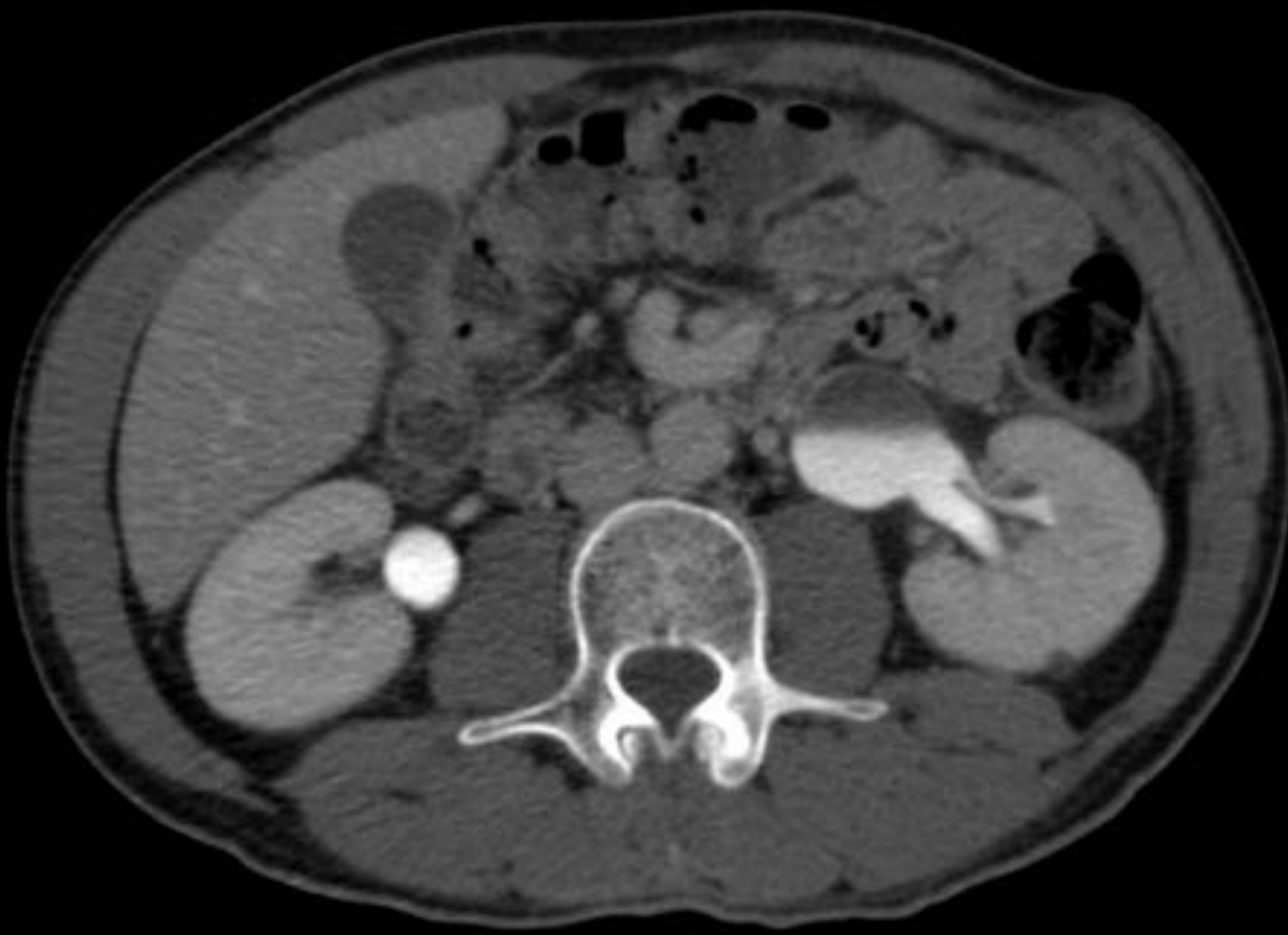- Anomalía congénita más frecuente en el tracto urinario (1% de la población).
- Dos tipos:
  - ✓ **Parcial.**
    - Los uréteres se fusionan antes de la desembocadura ureteral en la vejiga.
    - Solamente existe un meato ureteral.
  - ✓ **Completa.**
    - Dos uréteres desde el riñón hasta la vejiga.
    - Dos meatos ureterales.



Bifidez piélica parcial derecha.  
Pelvis izquierda extrarrenal.



Bifidez piélica completa derecha.  
El relleno incompleto de contraste permite apreciar únicamente su porción proximal.



**Pelvis extrarrenal.** Obsérvese la dilatación de la pelvis renal, que no se acompaña de dilatación de los cálices renales, lo cual permite diferenciarla de la estenosis de la unión pieloureteral. Incidentalmente además este paciente presenta una nefrolitiasis radiodensa en el grupo calicial superior.

La fase en vacío permite observar la litiasis, pero no permite el diagnóstico de la pelvis extrarrenal. En la fase excretora se observa el contraste acumulado en pelvis renal dilatada y dibuja los cálices, que tienen grosor normal.



# Alteraciones más frecuentes

## Estenosis de la unión pieloureteral

- Causa más frecuente de hidronefrosis prenatal.
- Sin embargo, en ocasiones pasa inadvertida hasta la edad adulta.
- Es una anomalía del músculo liso ureteral a nivel de la unión ureteropielíca.

## Diagnóstico diferencial con pelvis renal extrarrenal

En la estenosis de la unión pieloureteral existe dilatación proximal de los cálices.

# Alteraciones más frecuentes

## Megauréter

- Se utiliza el término cuando el diámetro del uréter es igual o superior a 7mm.
- Hay dos tipos:
  - ✓ **Primario.** Se corresponde con la estenosis de la unión pieloureteral (descrita anteriormente).
  - ✓ **Secundario.** Corresponde a la dilatación ureteral de cualquier causa distinta a la estenosis de uréter.
    - La causa más frecuente es el cálculo obstructivo.
    - El grado de dilatación depende de la gravedad y la duración de la obstrucción.

# Alteraciones más frecuentes

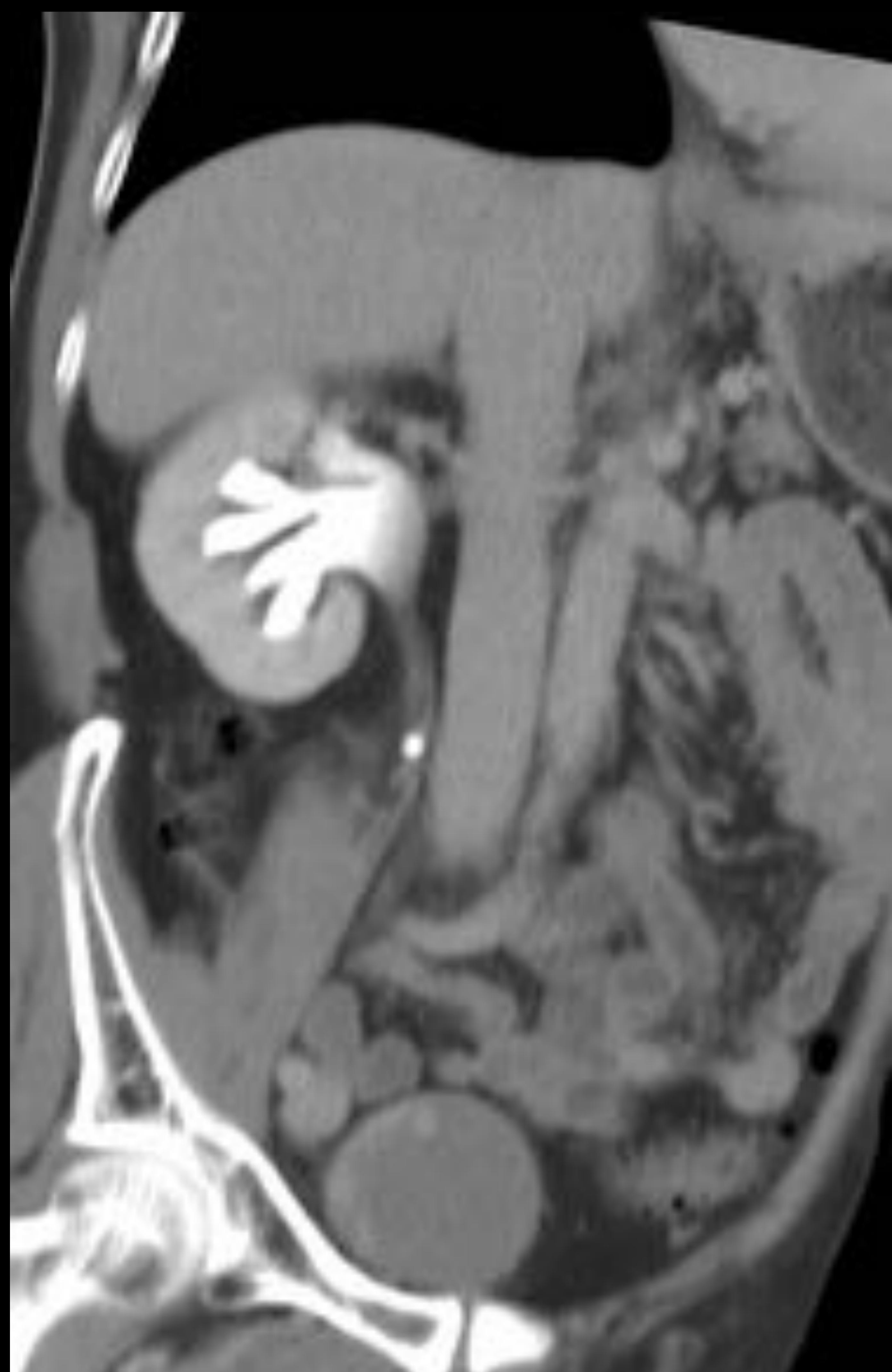
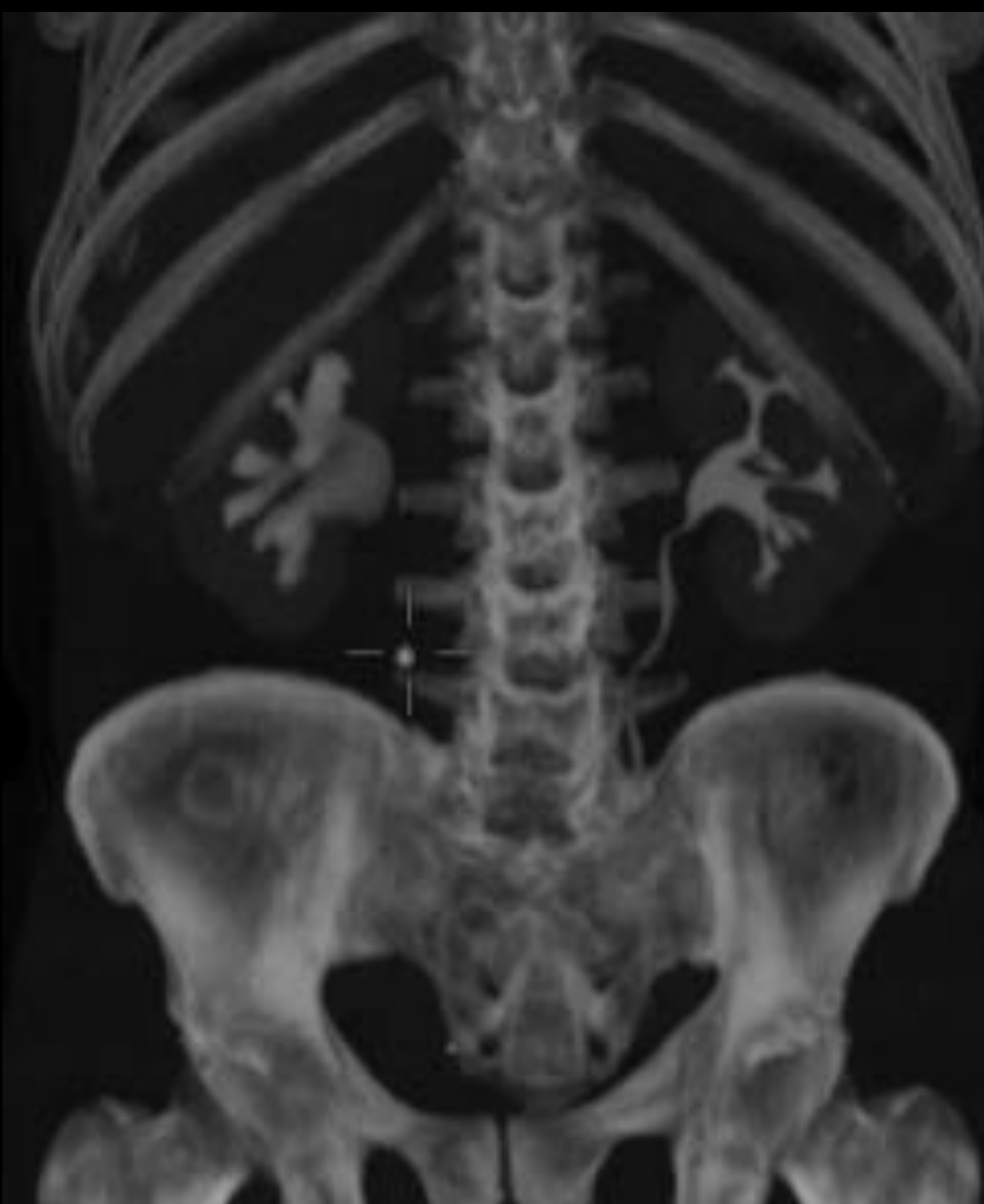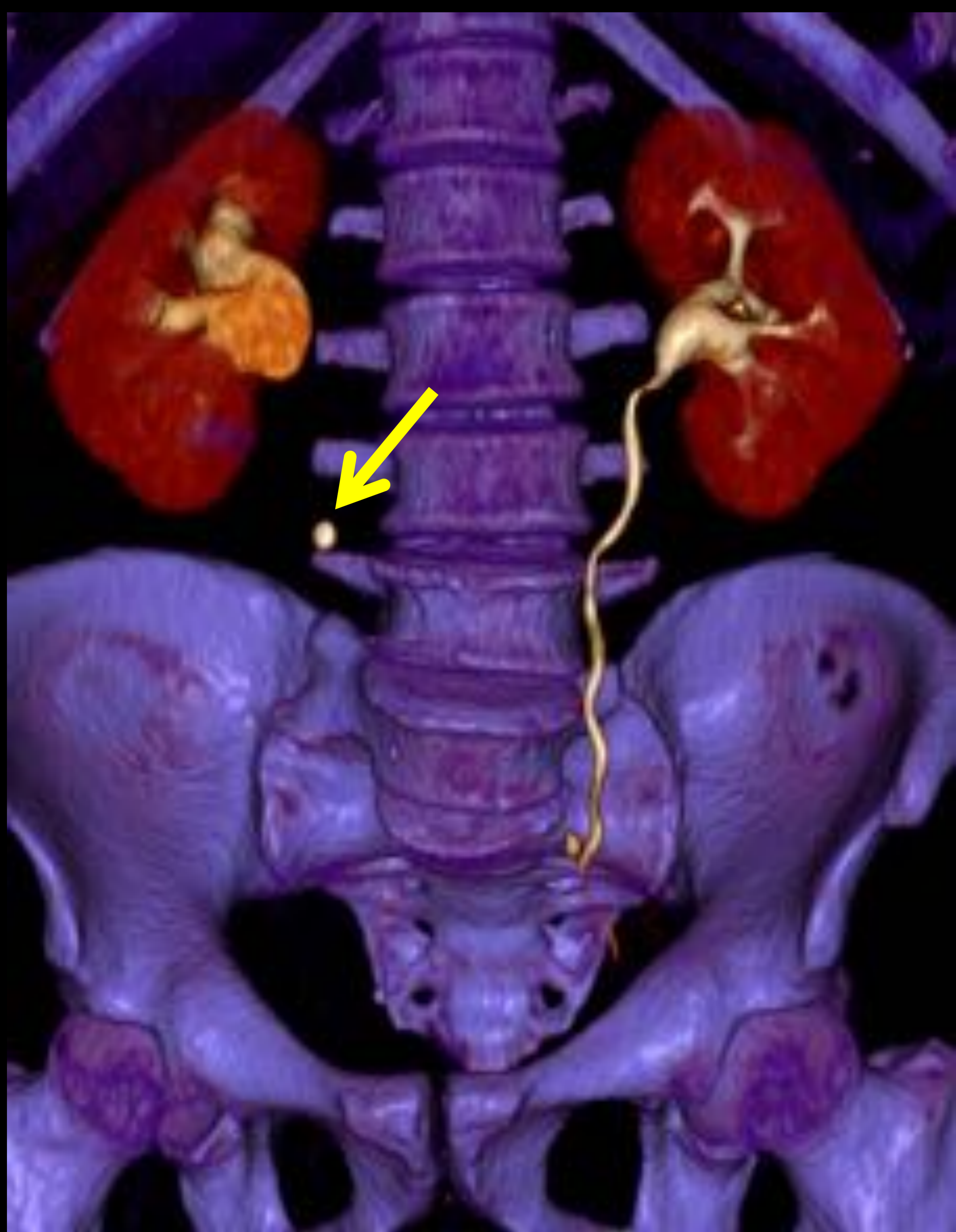## Cálculos

- **Causa más frecuente de defecto de llenado en los uréteres** (excepto las contracciones fisiológicas).
- Independientemente de su composición, tienen una atenuación superior a 200 UH (excepto los de indinavir, que tienen atenuación de partes blandas).
- Suelen enclavarse en las zonas de estenosis fisiológica:
  - ✓ Unión pieloureteral.
  - ✓ Cruce con los vasos ilíacos.
  - ✓ Unión ureterovesical.

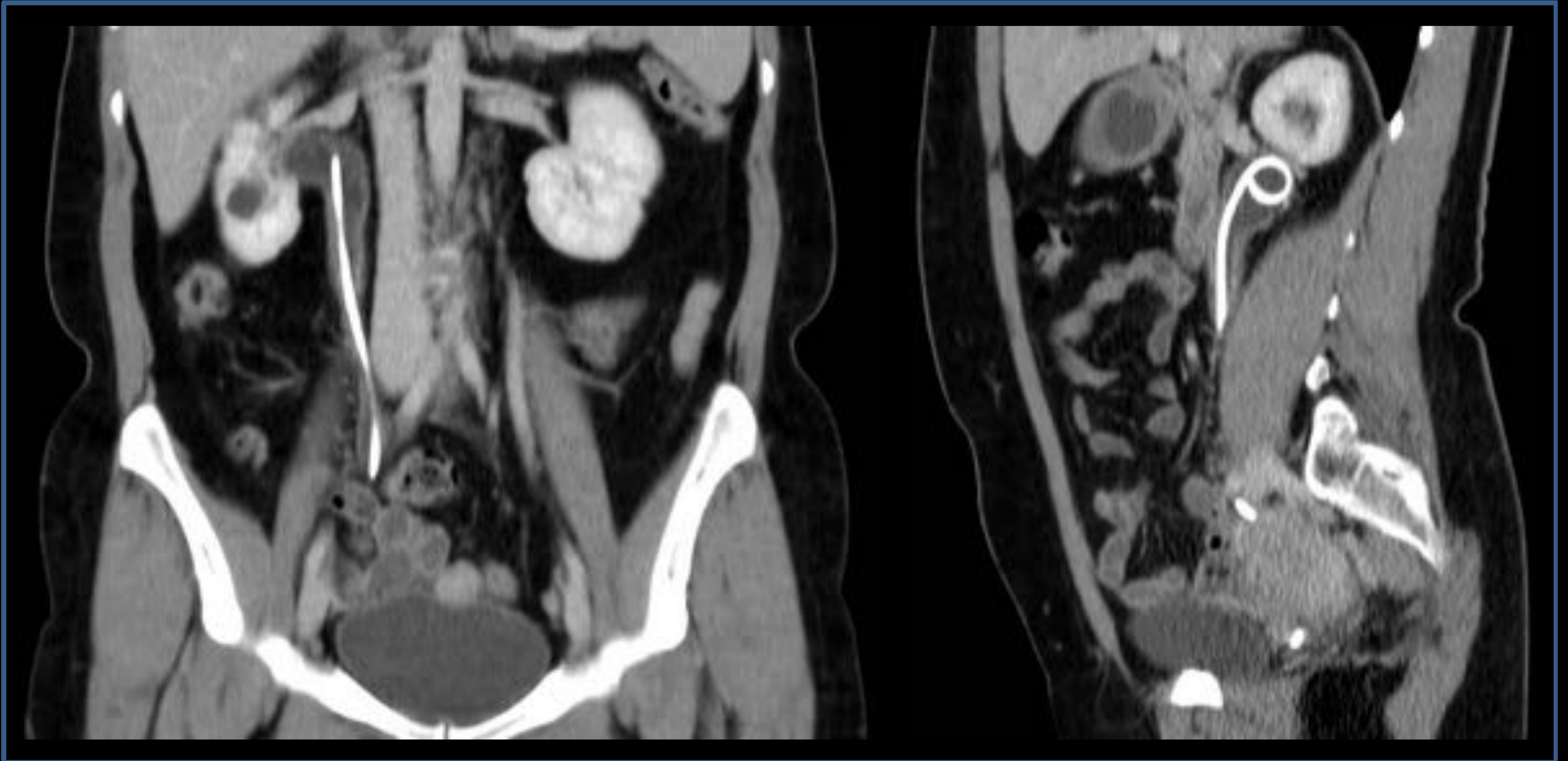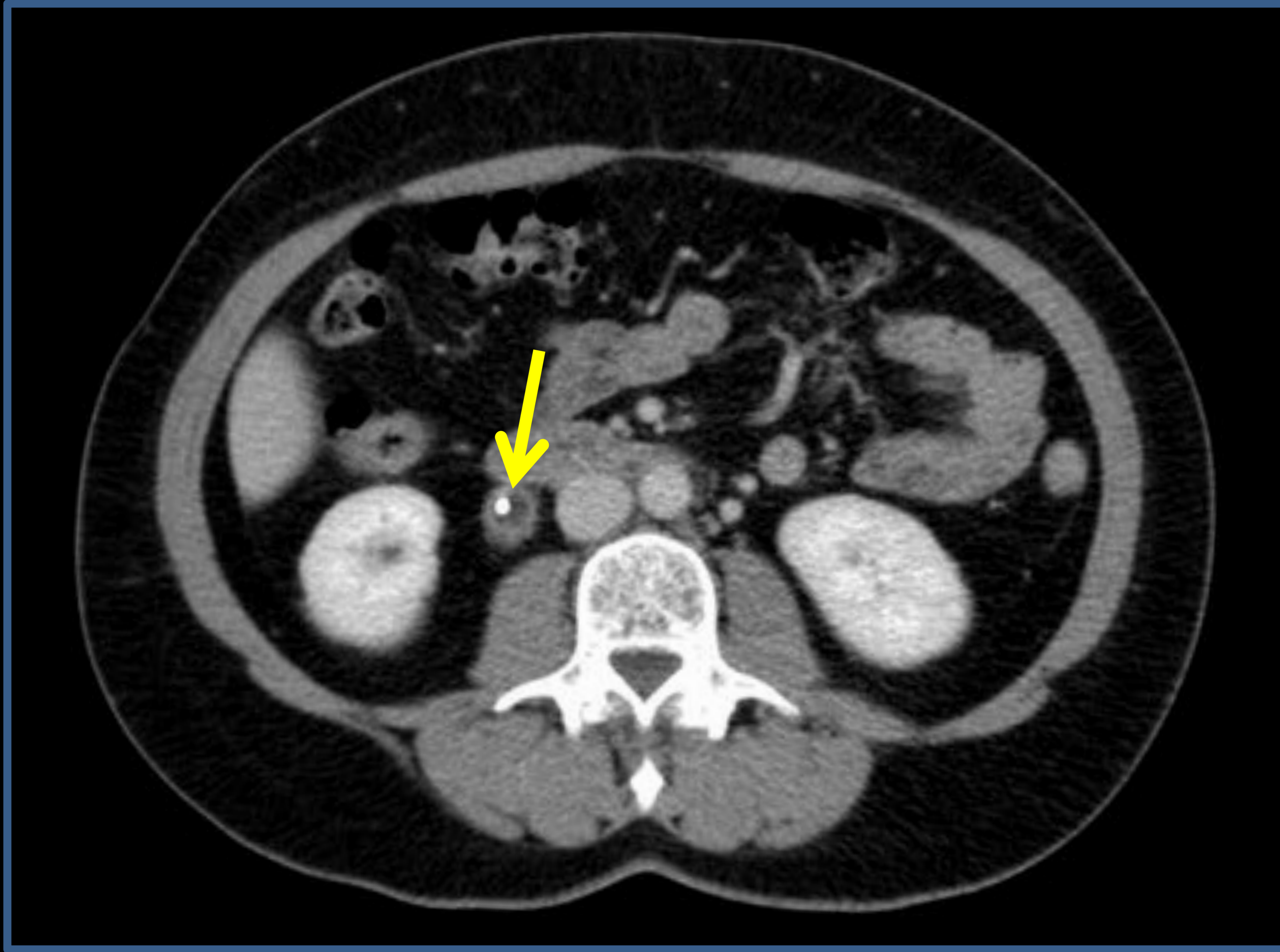
# Alteraciones más frecuentes

## Diagnóstico diferencial entre cálculo y flebolito

- Importancia de seguir el recorrido de uréter hacia proximal y distal.
  - ✓ Los cálculos se localizan en el interior del uréter.
  - ✓ Pueden producir dilatación proximal del uréter.
- **Cálculo enclavado: signo del anillo de los tejidos blandos.** Se produce por edematización de los tejidos blandos cercanos al cálculo.
- **Flebolito: signo de la cola de cometa.** Cola de tejido blando que se extiende desde la calcificación y que está formado por la prolongación de la vena en la que se encuentra el flebolito, colapsada o trombosada.



- Nefrolitiasis enclavada en porción media de uréter derecho.
- Condiciona ureterohidronefrosis retrógrada.



Engrosamiento urotelial inflamatorio en paciente portador de catéter doble J para tratamiento de nefrolitiasis obstructiva.

# Alteraciones más frecuentes

## Tumores

- **El más frecuente es el carcinoma de células transicionales.**
  - ✓ Habitualmente multifocal.
  - ✓ Lugares frecuentes: vejiga, pelvis renal.
- **Factores de riesgo:**
  - ✓ Edad avanzada.
  - ✓ Exposición a carcinógenos:
    - Trabajo en industria textil y con materiales plásticos.
    - Consumo de ciclofosfamida y fenacetina.
- **Patrones de crecimiento:**
  - ✓ Papilar. Defectos de repleción en fas excretora.
  - ✓ Infiltrante. Invasión de estructuras vecinas.

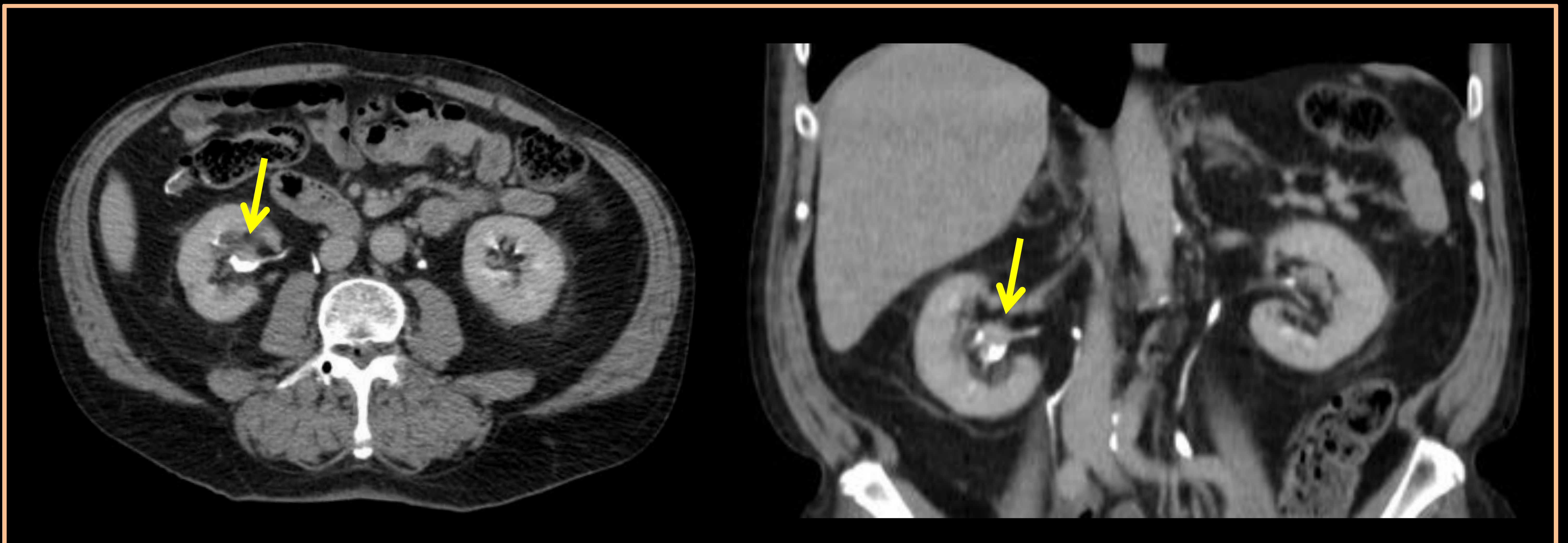
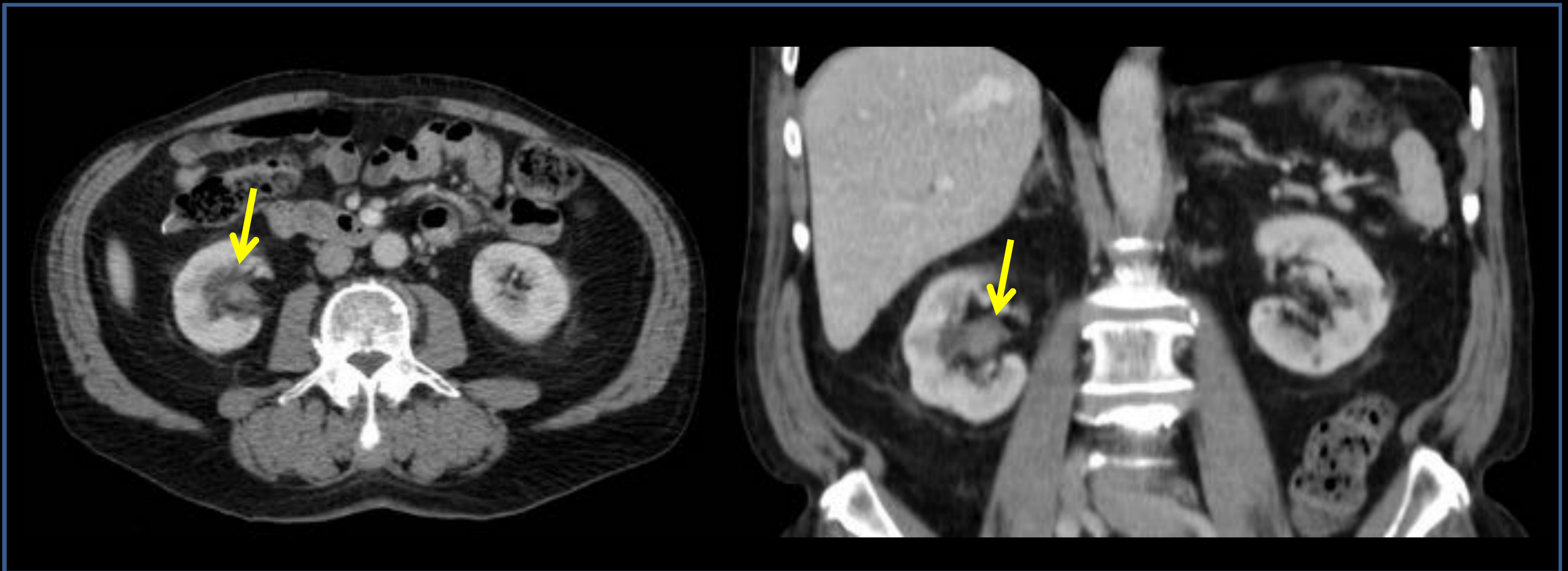# Alteraciones más frecuentes

## Tumores

### Otros tumores:

- **Carcinoma de células escamosas.**
  - ✓ Se relaciona con la exposición a Schistosoma, por lo que es endémico de las localizaciones donde se presenta este parásito.
  - ✓ No existen criterios en imagen que permitan el diagnóstico diferencial con el carcinoma de células transicionales.
- **Metástasis de otras localizaciones.**
  - ✓ Poco frecuentes.
  - ✓ En caso de encontrarse, primarios posibles son: mama, tubo digestivo, próstata y cérvix.
- **Carcinomatosis peritoneal.**
- **Fibrosis retroperitoneal.**

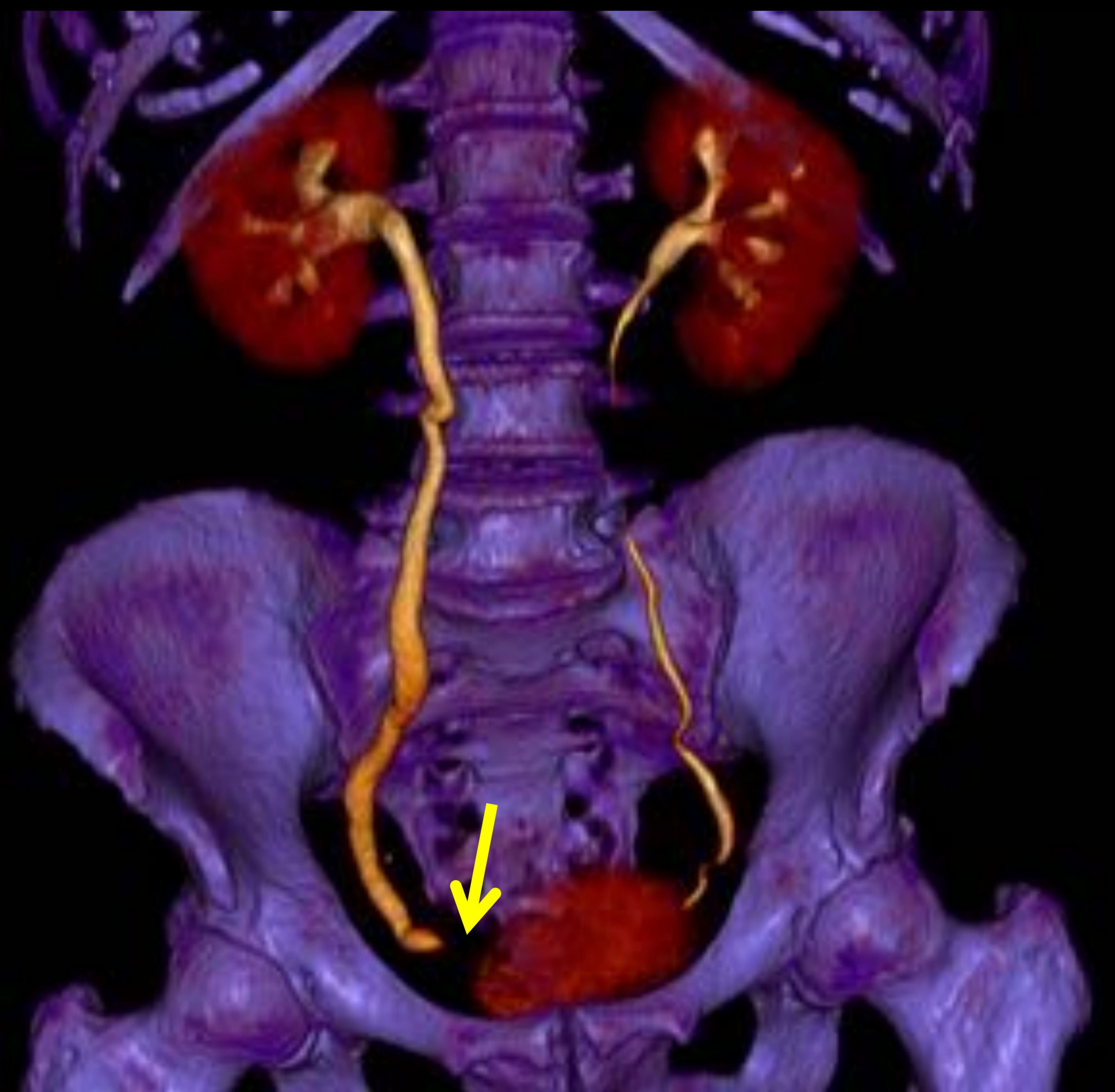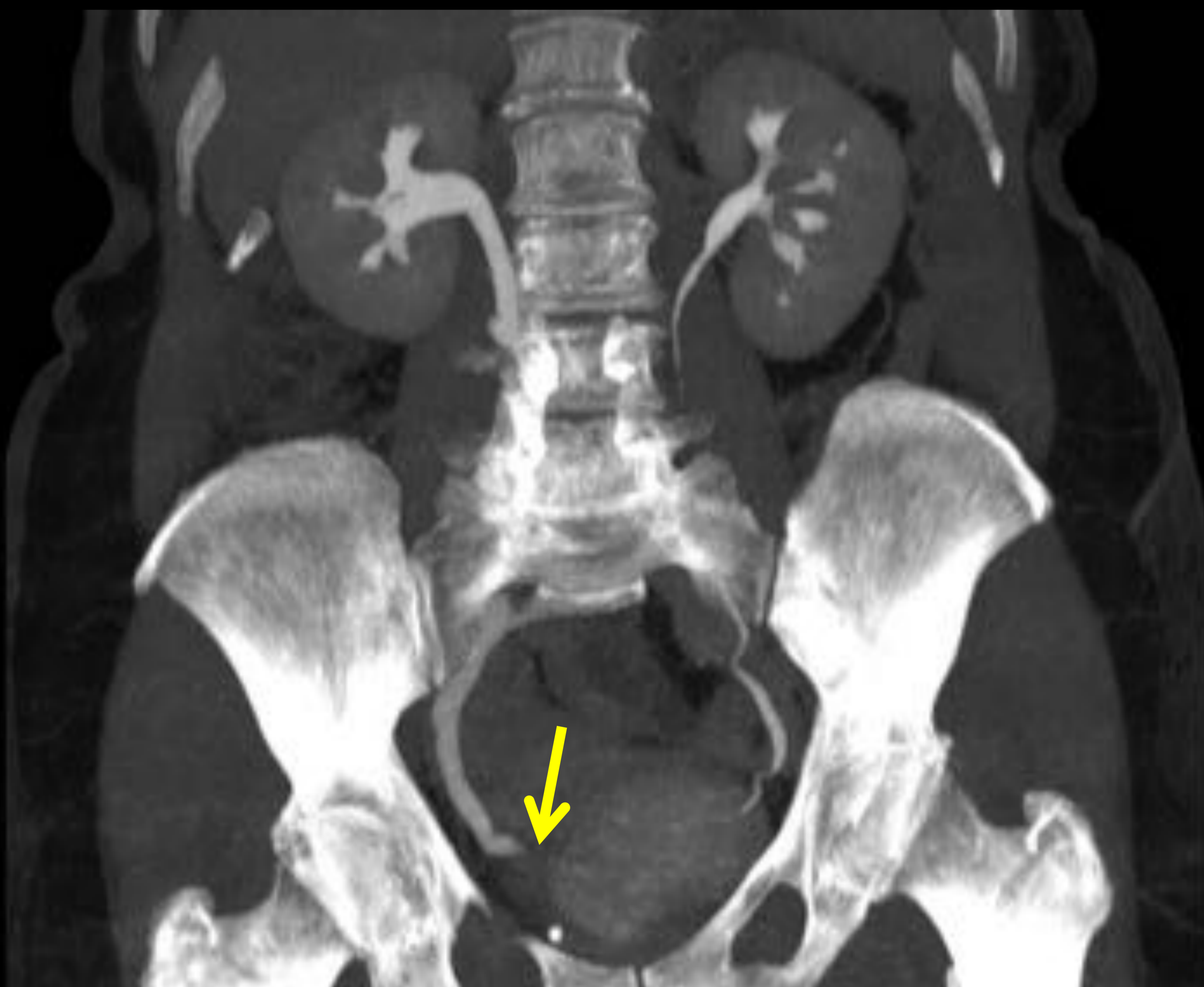

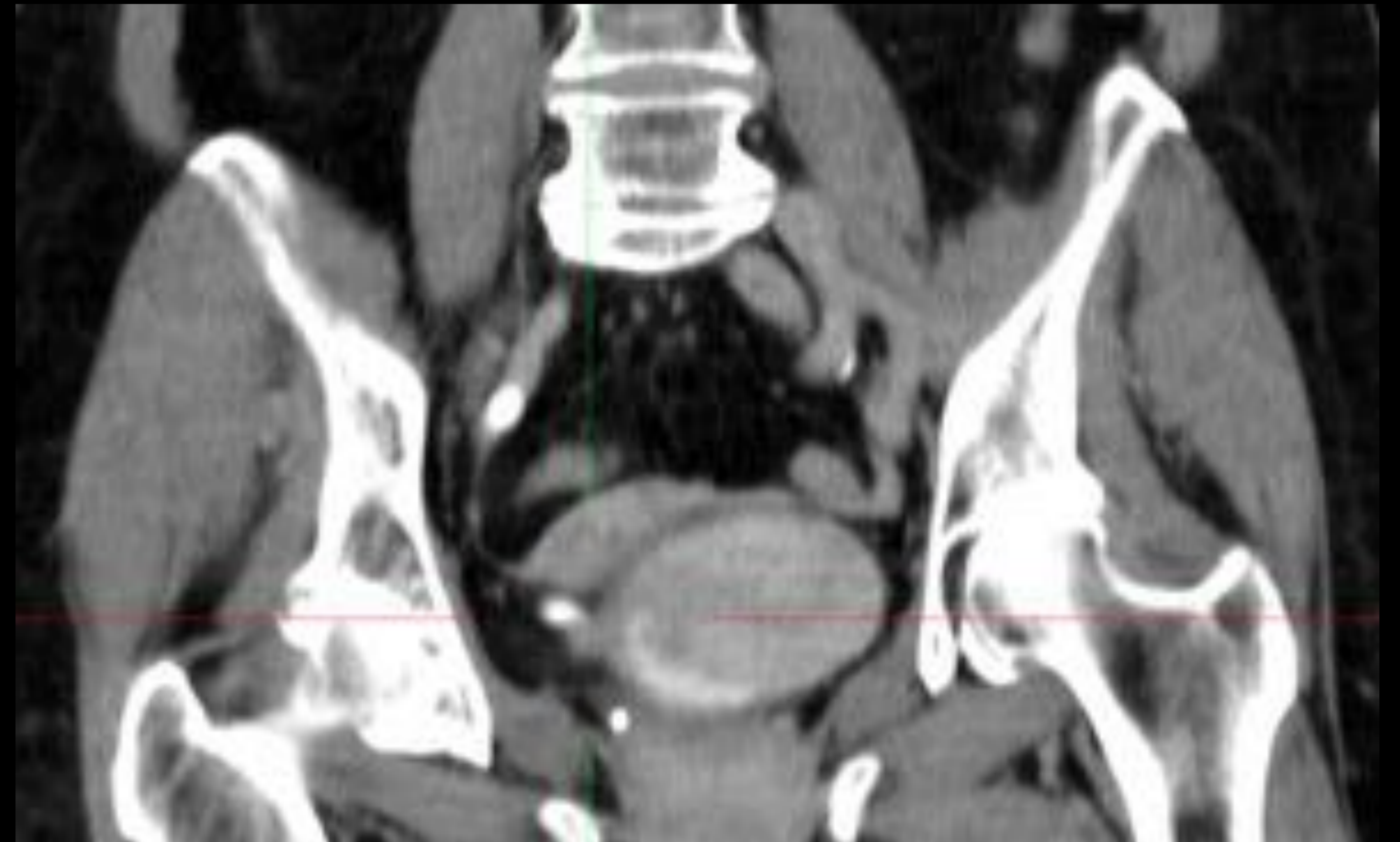
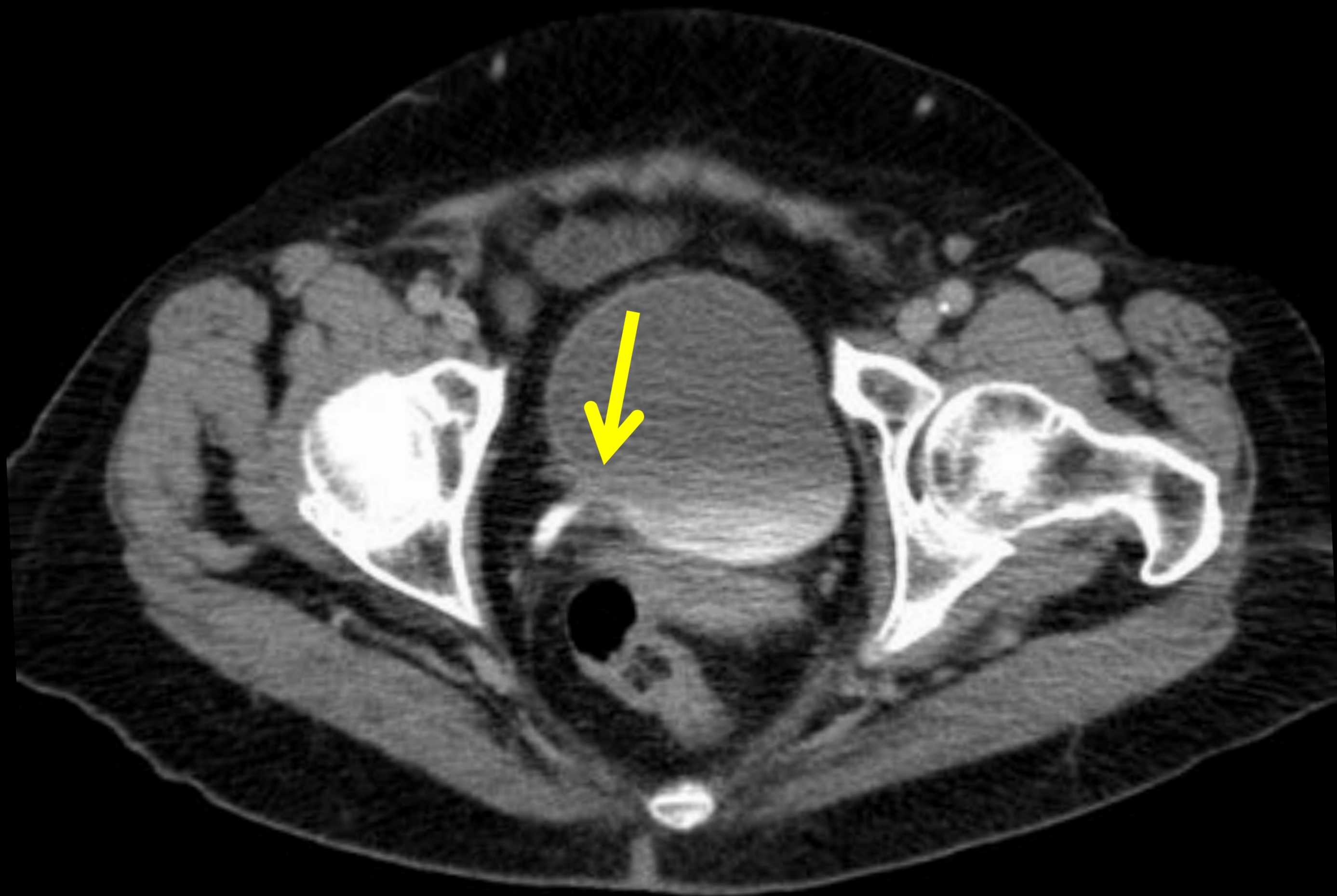

## Tumor de células uroteliales

En la **fase nefrográfica**, se observa un engrosamiento pseudonodular de las paredes del urotelio de la pelvis renal derecha, que muestra captación de contraste y produce un discreto efecto masa sobre los grupos caliciales adyacentes.

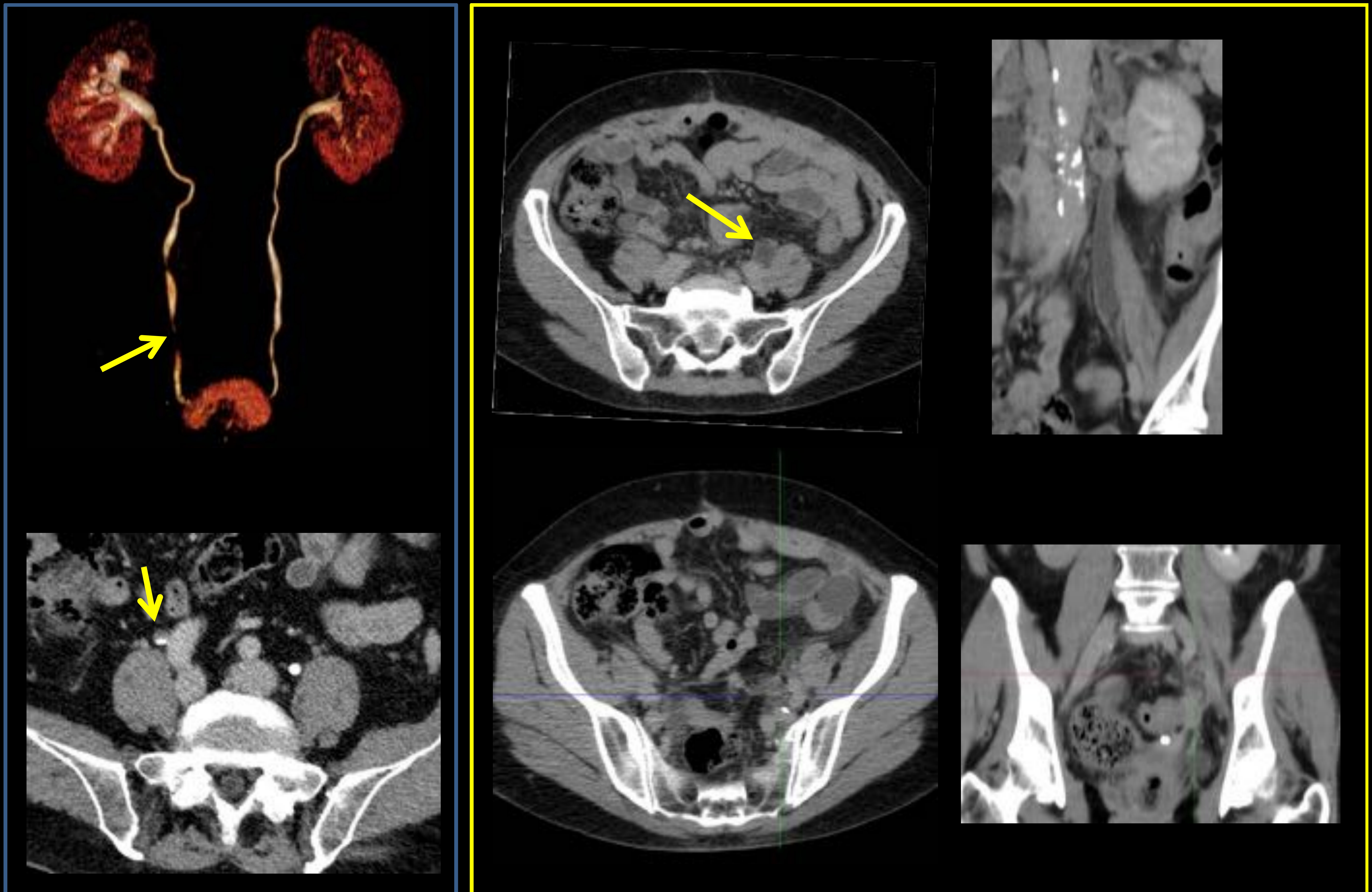
En la **fase excretora**, se observa un defecto de llenado en esa localización. El diagnóstico final fue de carcinoma de células transicionales.



## Tumor de células uroteliales

Se observa un tumor urotelial en el meato ureteral derecho. Produce obstrucción al flujo urinario, por lo que existe dificultad para el paso de contraste en la fase excretora. Además, condiciona ureterohidronefrosis derecha.

Incidentalmente, en el uréter izquierdo se observa una zona de defecto de repleción de contraste por contracción espontánea de la musculatura lisa ureteral.



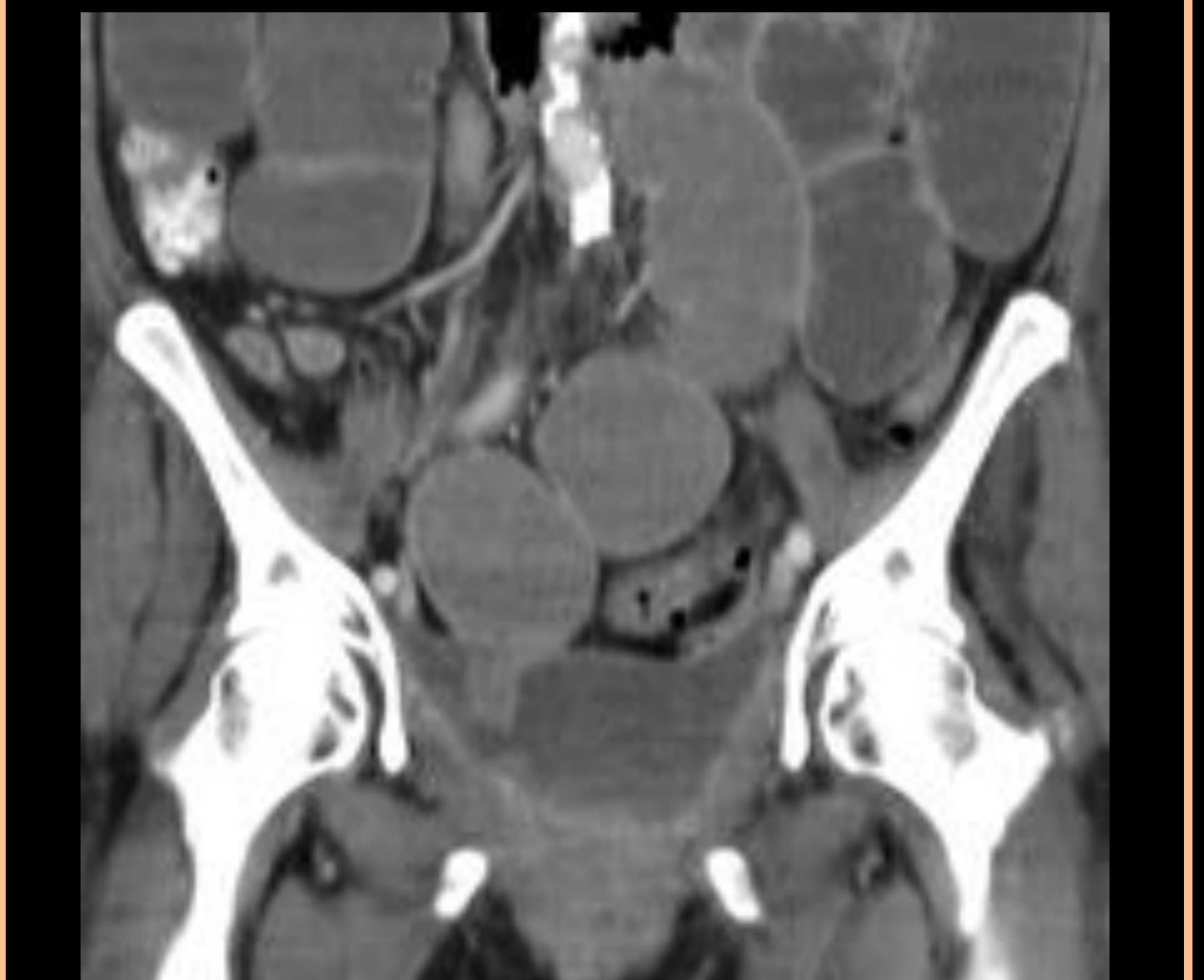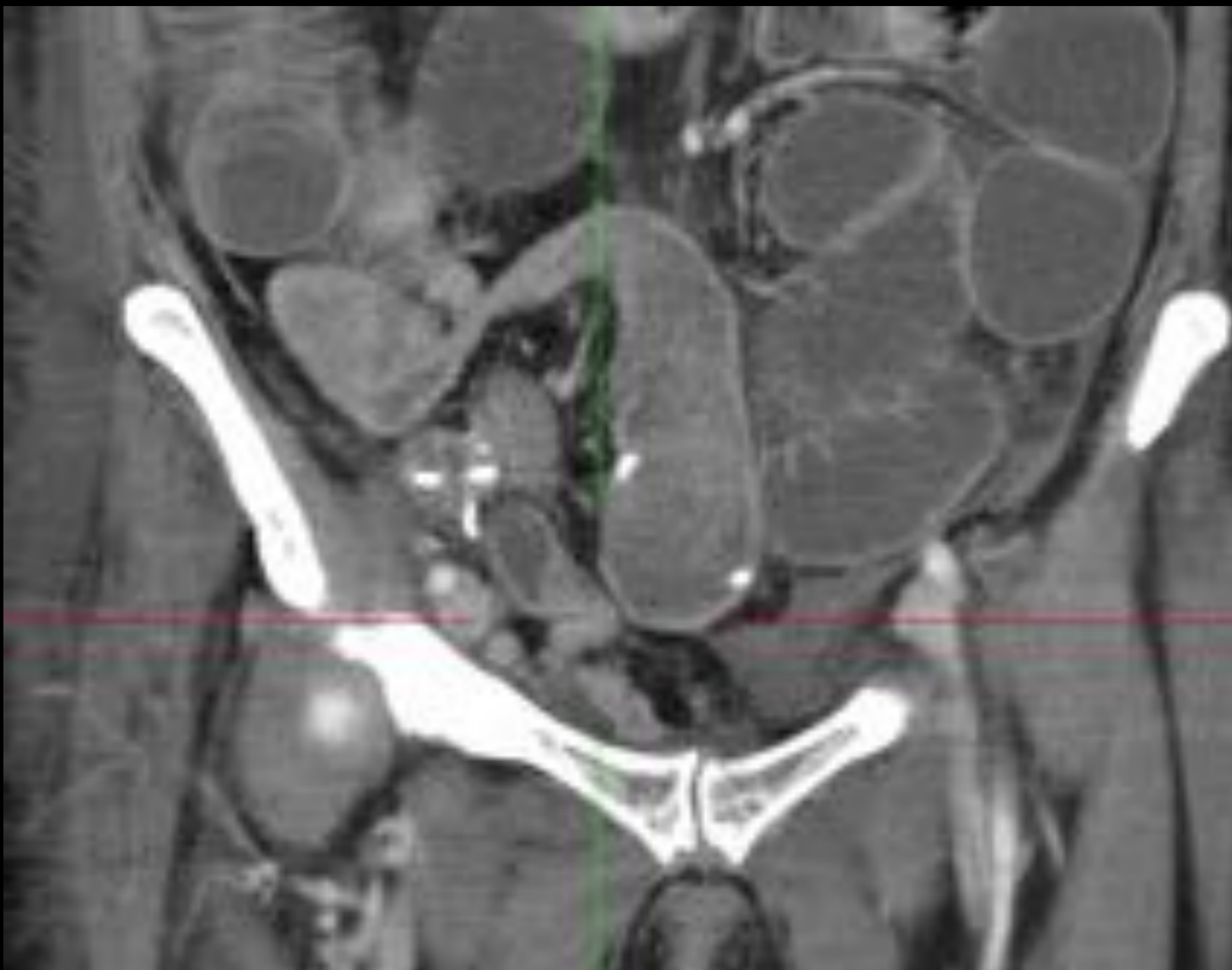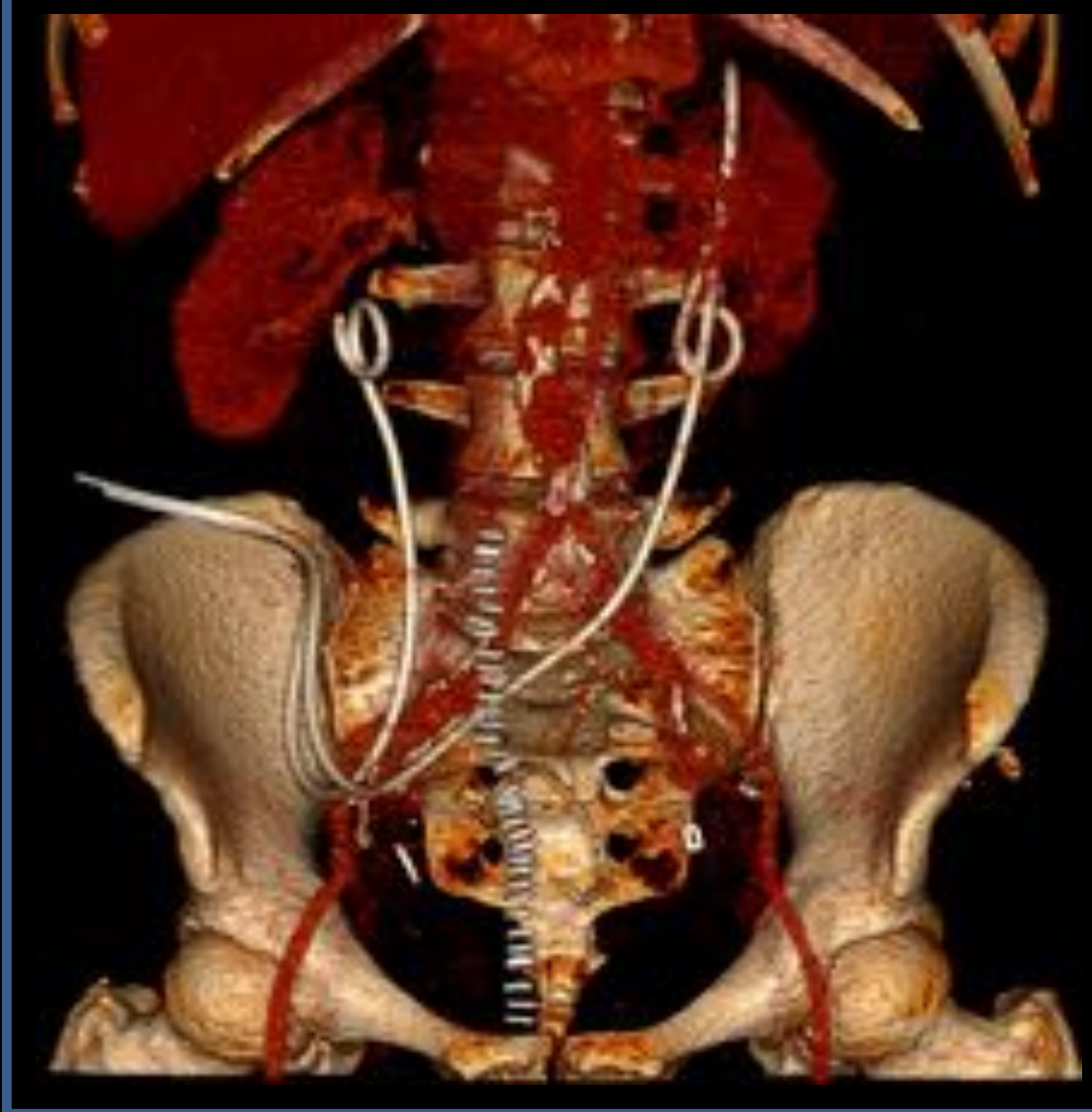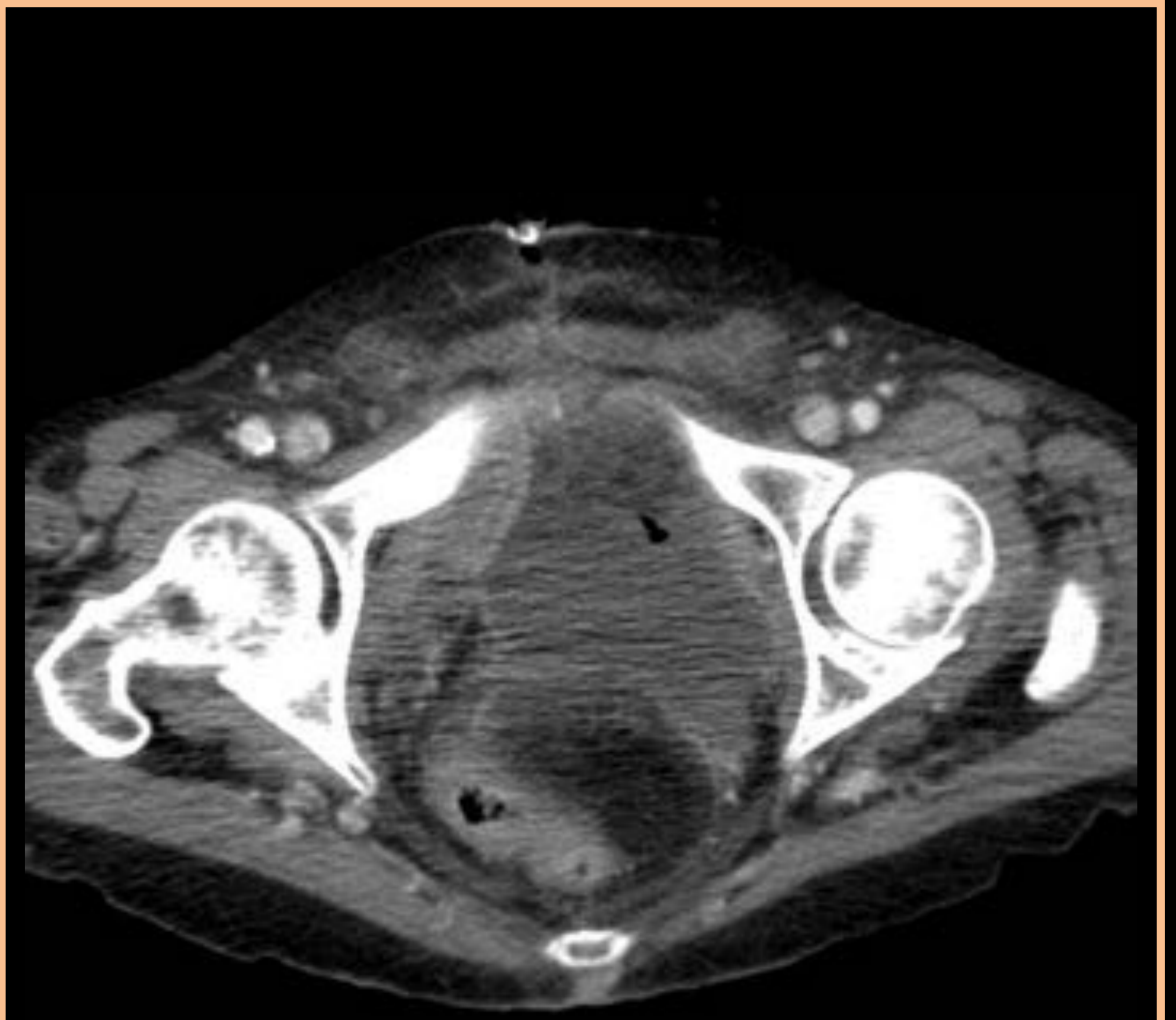
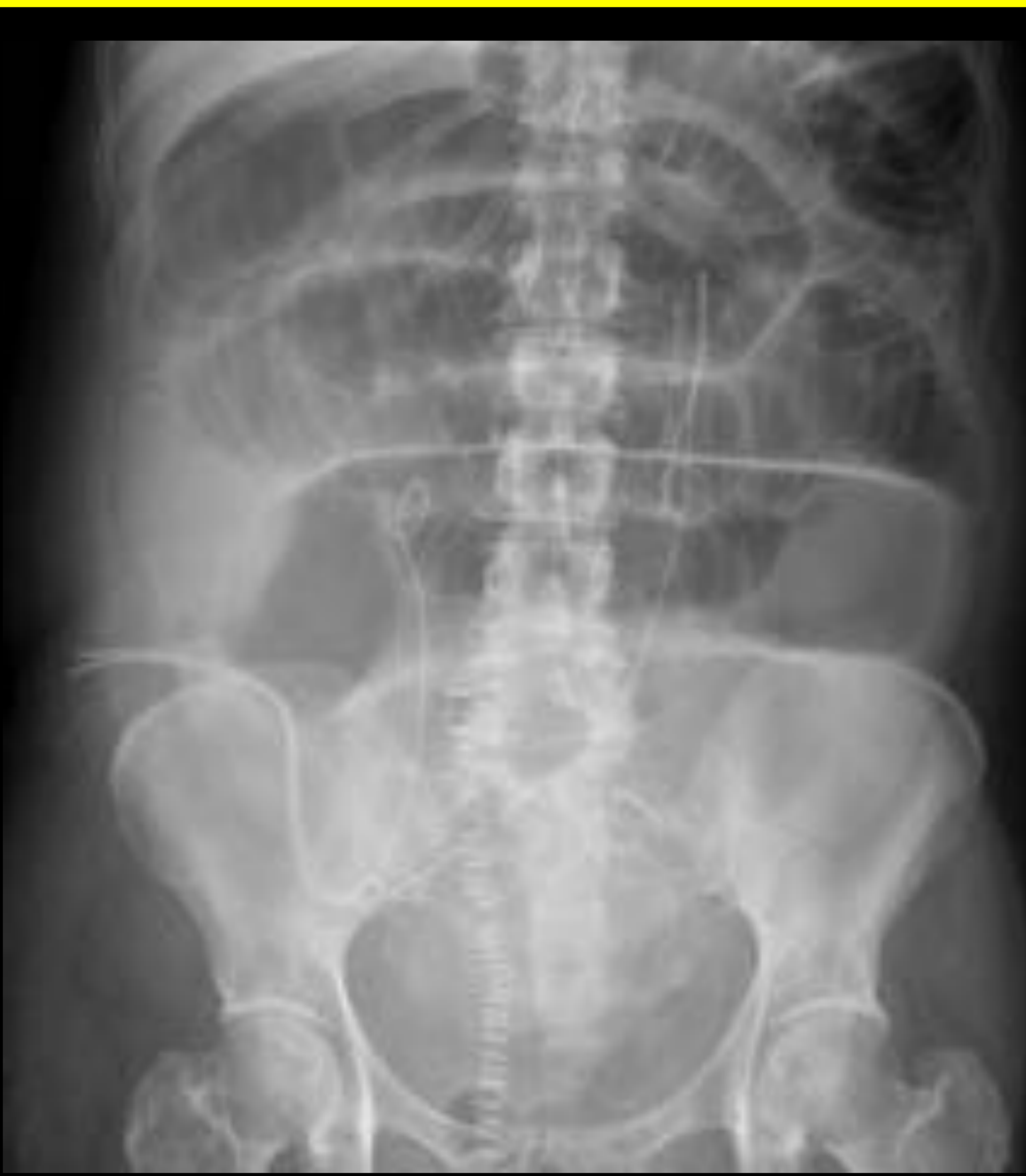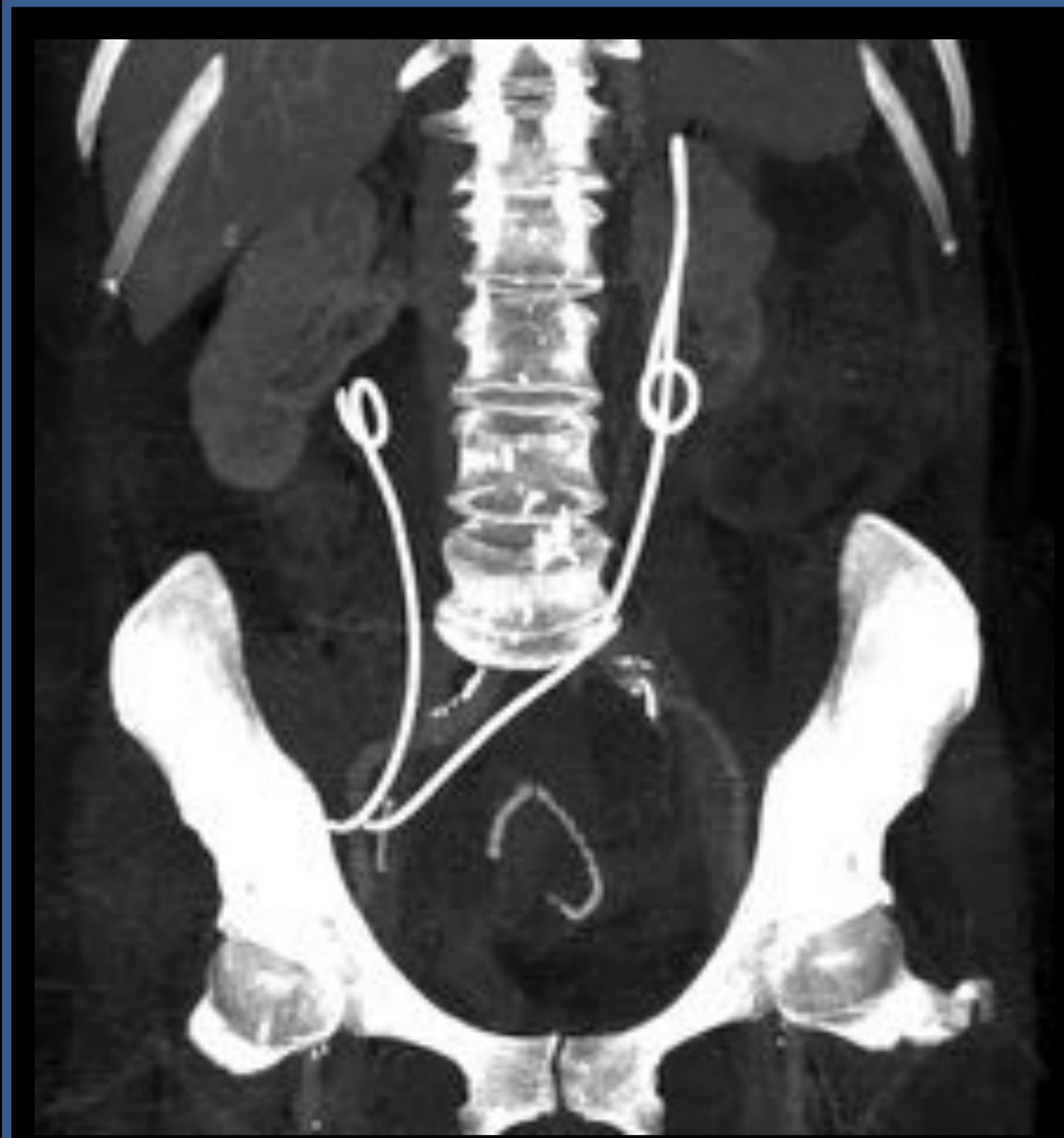## Tumor de células uroteliales

En las **primeras imágenes**, se observa tumor urotelial en tercio distal de uréter derecho. Produce una estenosis ureteral sin impedir el relleno distal de contraste.

Las **imágenes amarillas**, corresponden a un TAC-urografía realizado en una paciente con antecedentes de carcinoma ovárico. Se identifica una dilatación ureteral izquierda con extremo distal afilado, con engrosamiento peritoneal de aspecto irregular. Corresponde a un implante de carcinomatosis peritoneal.

# Alteraciones en el recorrido del uréter

- Se presentan en caso de resección total o parcial del uréter o de la vejiga, para tratamiento de neoplasias.
- Las dos modificaciones más frecuentes son:
  - ✓ **Ureteroileostomía** (habitualmente tipo Bricker):
    - Consiste en abocar los uréteres a una porción de íleon previamente aislada del resto del intestino delgado.
    - Esta nueva vejiga creada a partir de un asa de íleon, se exterioriza a la pared abdominal mediante una ileostomía.
  - ✓ **Creación de una neovejiga ortotópica.**
    - Se aísla un asa de íleon.
    - Se anastomosa por un lado a los uréteres y por otro lado a la uretra, por lo que su localización será la misma que la vejiga.
    - Permitirá un mejor estado funcional del paciente.



## Ureteroileostomía de Bricker.

Debido a que el paciente presentaba obstrucción ureteral, se colocaron dos catéteres mono J. Se observa su extremo proximal en la pelvis renal de ambos riñones y el extremo distal saliendo del abdomen por la ureteroileostomía realizada en flanco derecho. Se aprecia la sutura de la anastomosis ileoileal (**azul**).

En la evolución (**amarillo**), el paciente presentó una obstrucción intestinal, como se puede apreciar por la marcada dilatación de asas de delgado en la radiografía de abdomen. Se completó el estudio con TAC abdominal, permitiendo localizar el punto de cambio de calibre.

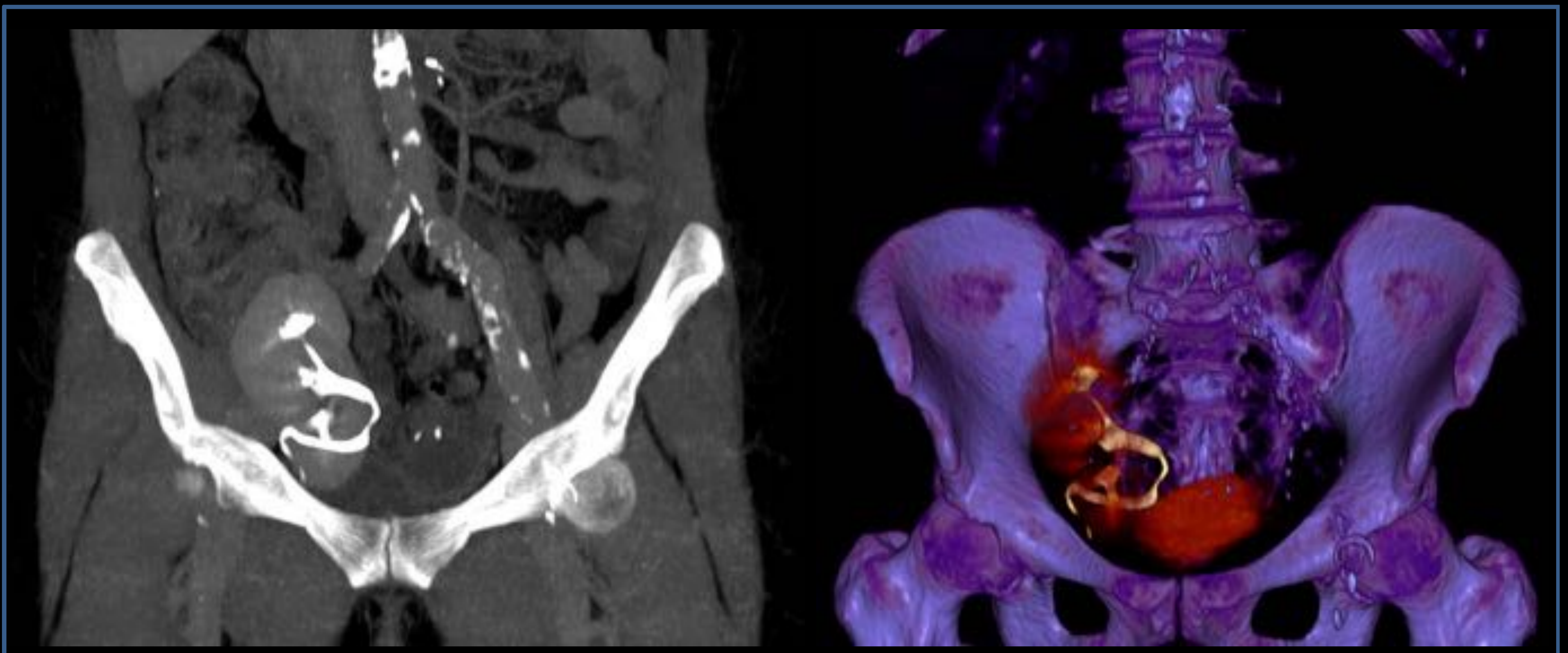
Además (**naranja**), se observa una colección líquida de paredes hipercaptantes en fondo de saco peritoneal con burbujas aéreas en su interior que corresponde a absceso.

# Alteraciones en el recorrido del uréter

## Caso del injerto renal

Los injertos renales se colocan en localización extraperitoneal, habitualmente en fosas ilíacas.

Por tanto, los uréteres tendrán un recorrido extraperitoneal y más tortuoso de lo habitual.



# Complicaciones de la cirugía

## Anomalías de la función intestinal

**Complicación más frecuente** del postoperatorio reciente (18-23% de los pacientes).

- ✓ **Habitualmente es íleo paralítico / adinámico.**
- ✓ **Un íleo paralítico de hasta 5 días tras la cirugía se considera normal.**
- **Posibilidad de íleo obstructivo / mecánico por formación de adherencias o fibrosis.**
- **En estos casos es muy importante localizar el punto de cambio de calibre.**

# Complicaciones de la cirugía

## Presencia de colecciones líquidas

La localización más frecuente es el lecho quirúrgico de la vejiga.

Los posibles diagnósticos son (I):

- **Urinoma.**
  - ✓ Se rellena de contraste en la fase excretora.
  - ✓ El diagnóstico definitivo se realiza por punción y análisis del líquido.
- **Hematoma.**
  - ✓ Colección de densidad heterogénea que no realiza tras la administración de contraste.
  - ✓ En caso de existir un sangrado activo, se evidenciará mediante un estudio con fases arterial y venosa, existiendo sangrado en la fase correspondiente al vaso afecto.



# Complicaciones de la cirugía

## Presencia de colecciones líquidas

Los posibles diagnósticos son (II):

- **Linfoceles.**
  - ✓ Colecciones de densidad homogénea que presentan una pared fina.
  - ✓ Se localizan en los lugares en los que se encontraban los conductos linfáticos resecados, debido a que su origen es la excisión quirúrgica de éstos.
- **Abscesos.**
  - ✓ Se pueden producir como complicación de cualquiera de las tres colecciones anteriormente descritas.
  - ✓ Se caracterizan por presentar una pared gruesa hipercaptante.
  - ✓ Pueden mostrar burbujas aéreas en su interior si se encuentran colonizados por gérmenes anaerobios.

# Conclusiones

- El TC-urografía está ampliamente aceptado como **modalidad de imagen de primera línea en el estudio de la patología ureteral**. Es necesario que el radiólogo reconozca el amplio abanico de variantes anatómicas y enfermedades ureterales, para poder acotar el diagnóstico.
- El uro-TC permite la **interpretación de anomalías ureterales** incluyendo alteraciones congénitas ureterales, defectos de repleción o llenado, dilataciones, estenosis y desviaciones de su trayecto.
- Todos estos hallazgos deben plasmarse en un **informe radiológico estructurado** que permita una adecuada comunicación con el médico petionario y que dé respuesta a las preguntas clínicas planteadas por éste.

# Referencias

1. Kawashima A, Vrtiska TJ, LeRoy AJ, Hartman RP, McCollough CH, King BF. CT Urography. RadioGraphics. 1 de octubre de 2004;24(suppl\_1):S35-54.
2. O'Connor OJ, Maher MM. CT Urography. American Journal of Roentgenology. 1 de noviembre de 2010;195(5):W320-4.
3. Wolin EA, Hartman DS, Olson JR. Nephrographic and Pyelographic Analysis of CT Urography: Principles, Patterns, and Pathophysiology. American Journal of Roentgenology. 23 de mayo de 2013;200(6):1210-4.

**seram 34**

Sociedad Española de Radiología Médica

Congreso Nacional

PAMPLONA **24 MAYO**  
**27 2018**

Palacio de Congresos Baluarte

23 mayo Cursos Precongreso

# **Urografía por tomografía computarizada: utilidad en el diagnóstico de la patología ureteral**

**Lafe**  
**HOSPITAL**  
**UNIVERSITARI**

**Juan José Delgado Moraleda,  
Sara Brugger Frigols,  
Alberto Alegre Delgado,  
Nerses Nersesyan,  
Antoni Boscá Ramón,  
Jaime Salvador Garcia**