

seram 34

Sociedad Española de Radiología Médica

Congreso Nacional

PAMPLONA 24 MAYO
27 2018

Palacio de Congresos Baluarte

23 mayo Cursos Precongreso

TUBOS Y CATÉTERES. LO QUE EL RADIÓLOGO DEBE SABER.



Consorcio Hospital General
Universitario de Valencia

Autores: Brian Herráez Cervera, Juana Forner Giner, Jelena Vucetic, Javier Sánchez-Bordona Marqués, Maria Luisa Peris Pérez.

Objetivos docentes

- Describir las características y posición anatómica correcta de los distintos dispositivos, tubos y vías en radiografía de tórax y abdomen.
- Revisar las complicaciones asociadas a su incorrecta ubicación.

Revisión del tema

Catéter venoso central (CVC)

- Aplicaciones del catéter venoso central:
 - Monitorización de la presión hemodinámica.
 - Hemodiálisis
 - Administración de fármacos, fluidos y nutrición.
- El catéter venoso central debe localizarse distal a la vena cava superior o aurícula derecha.
- Posibles complicaciones asociadas:
 - Neumotórax
 - Ensanchamiento mediastínico

seram

Sociedad Española de Radiología Médica

34

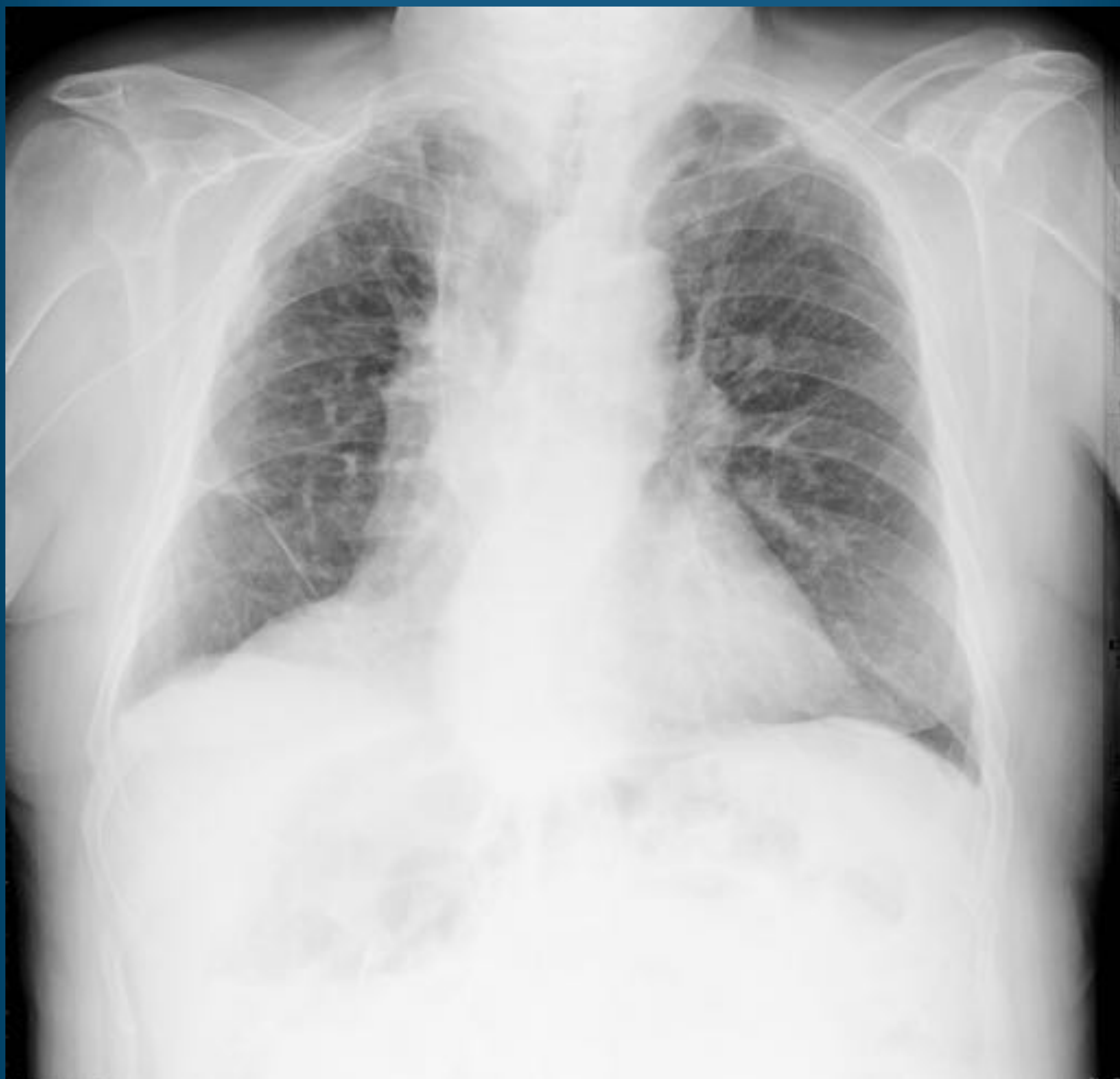Congreso Nacional

PAMPLONA $\frac{24}{27}$ MAYO 2018

Palacio de Congresos Baluarte

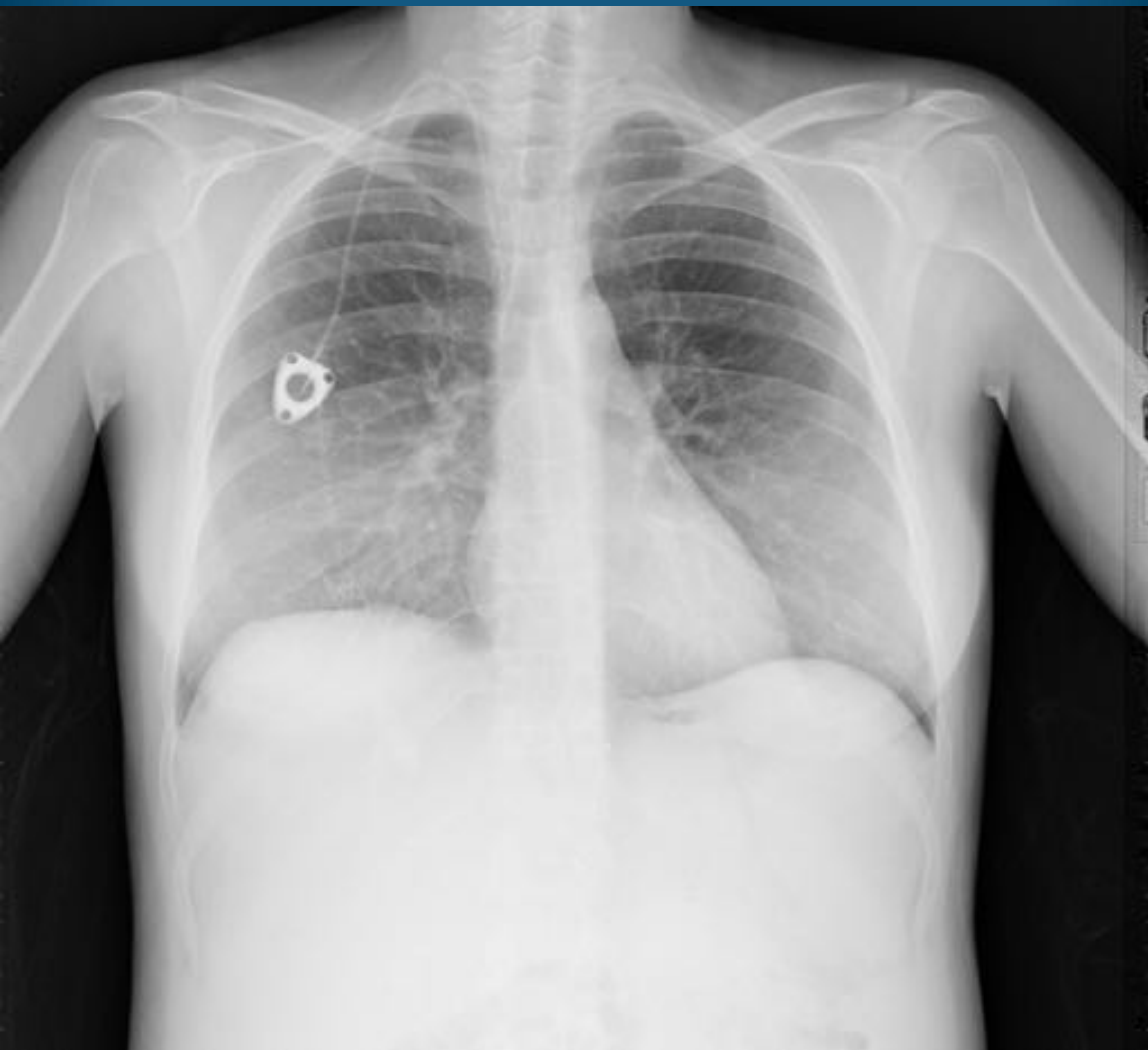23 mayo Cursos Precongreso

CVC



Acceso venoso central tipo PICC con extremo distal localizado en AD.
Hospital General Universitario de Valencia.

CVC



CVC tipo reservorio con extremo distal localizado en VCS.
Hospital General Universitario de Valencia.

seram

Sociedad Española de Radiología Médica

34

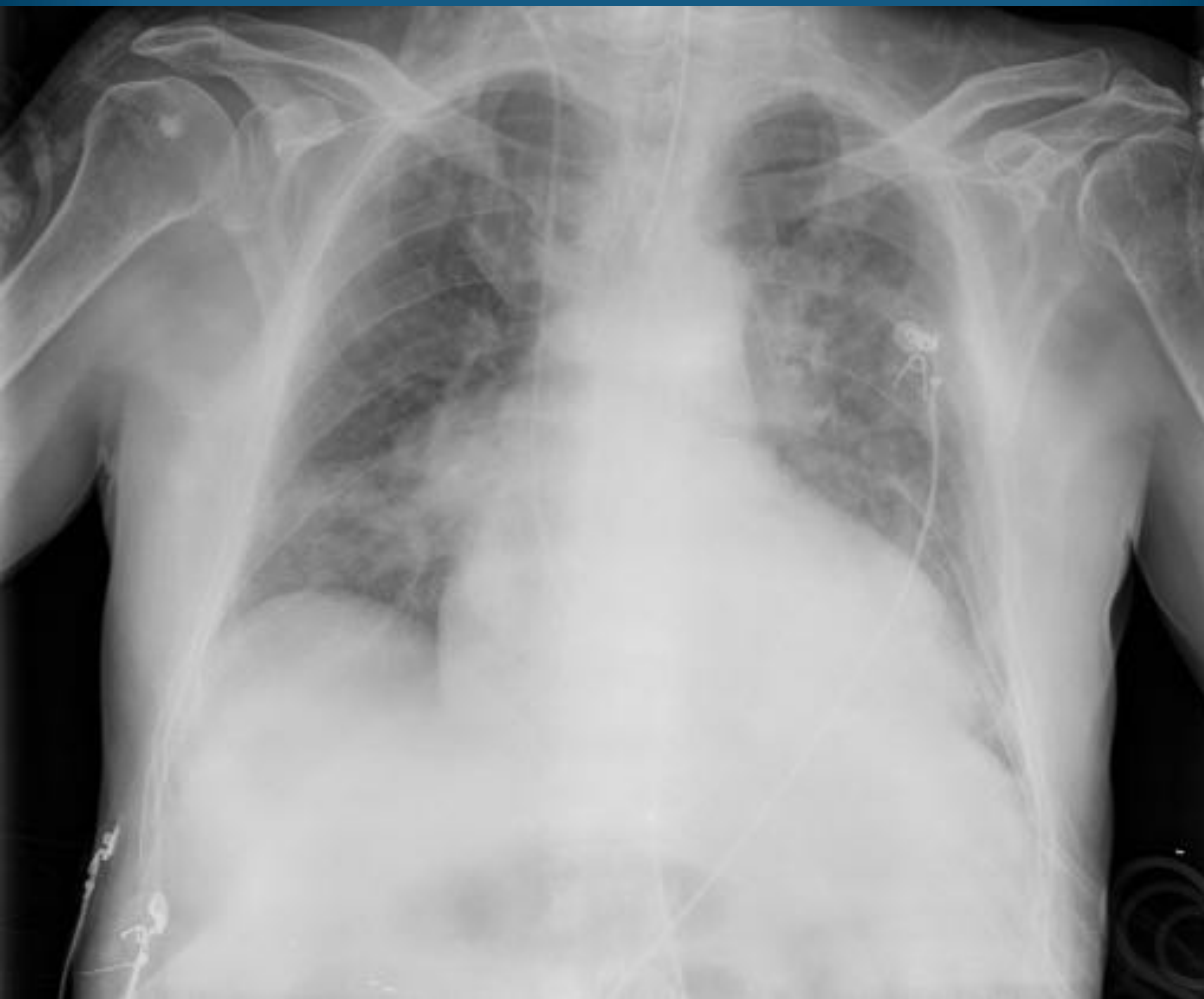Congreso Nacional

PAMPLONA **24** MAYO
27 2018

Palacio de Congresos Baluarte

23 mayo Cursos Precongreso

CVC

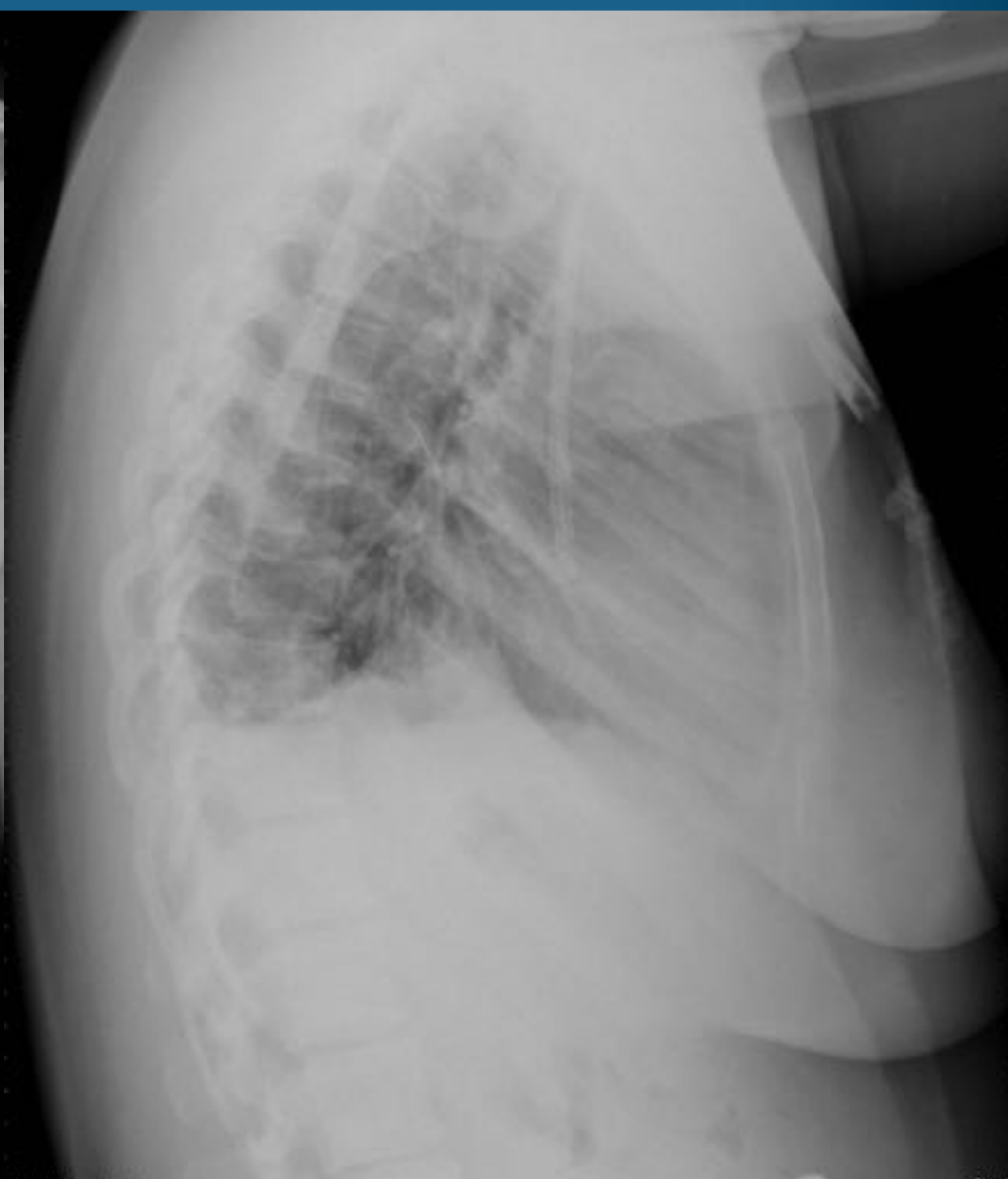
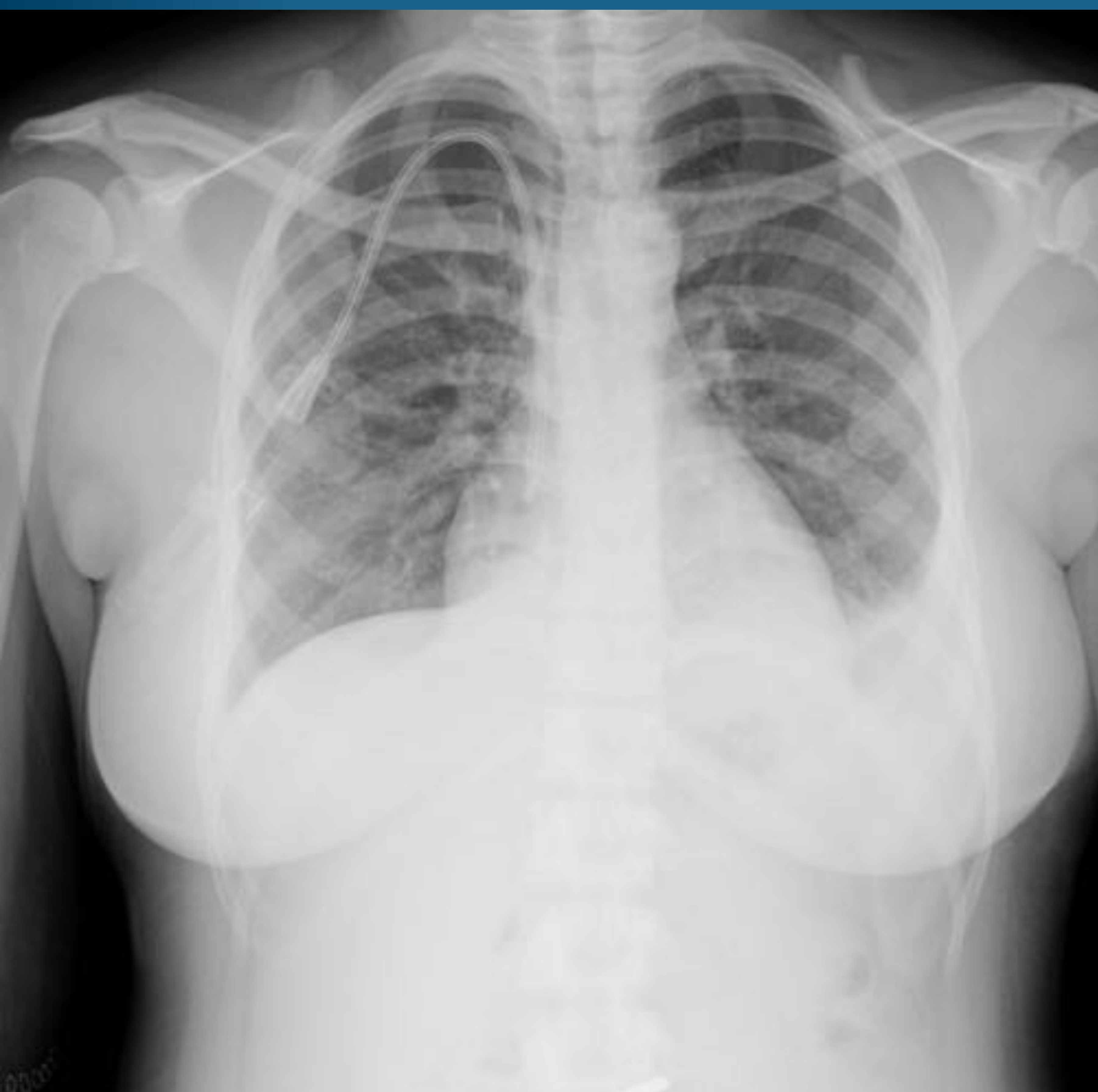
CVC con extremo distal localizado en AD.

Tubo endotraqueal normoposicionado localizado a 5 cm aprox. de la carina.

Hospital General Universitario de Valencia.

CVC



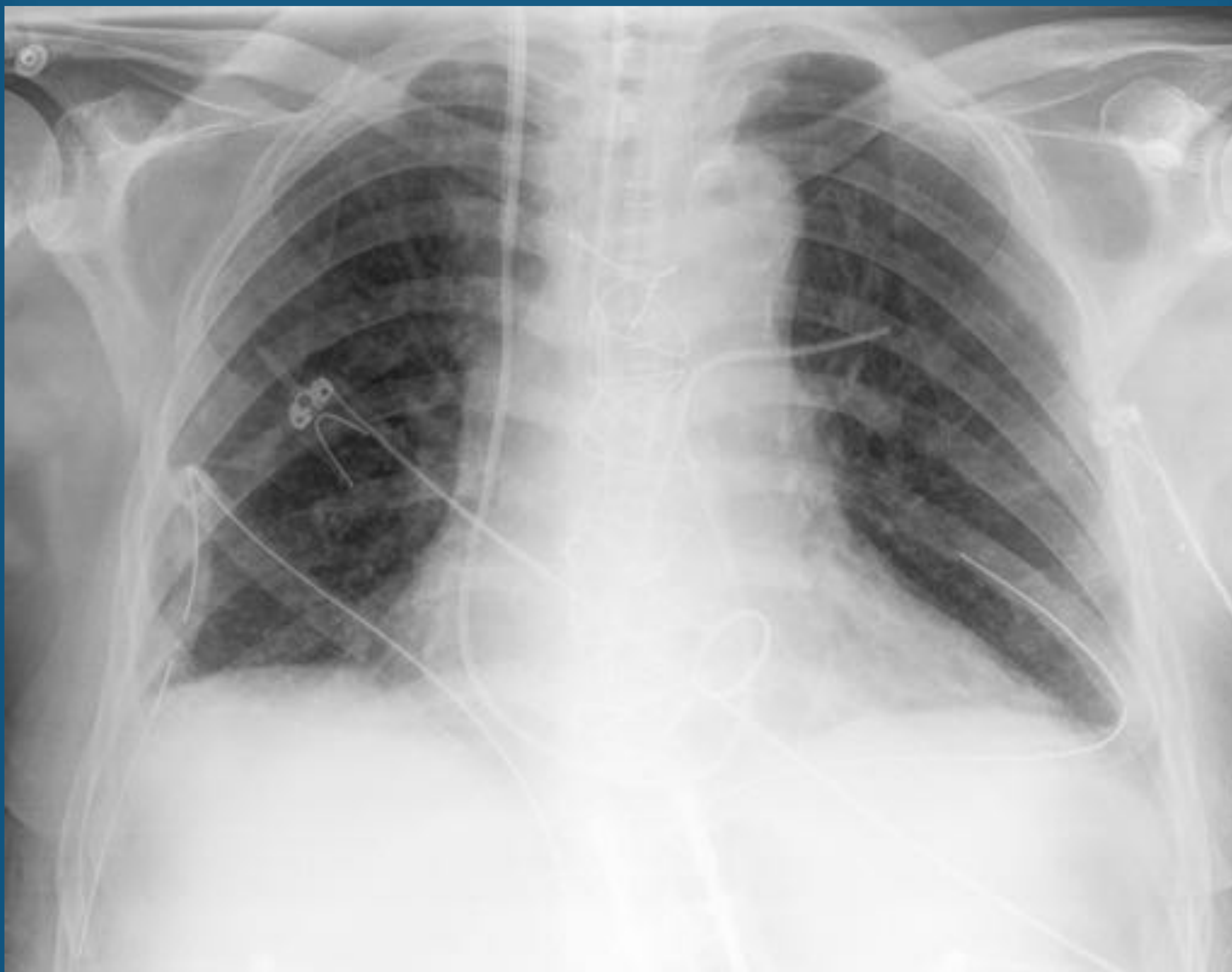Acceso venoso central tipo Hickman por vena yugular derecha, con extremo distal localizado en VCS-AD.

Hospital General Universitario de Valencia.

Catéter de Swan-Ganz

- Aplicaciones
 - Monitorización hemodinámica.
 - Medición de la circulación pulmonar (presión en AD, VD, presión en arteria pulmonar, presión capilar pulmonar y gasto cardíaco).
- Posición
 - Debe localizarse en la arteria pulmonar derecha o izquierda.
 - Su punta no debe localizarse más de 1cm del margen mediastínico.
- Complicaciones
 - Perforación de la arteria pulmonar.
 - Incorrecta colocación en VCI.
 - Arritmias: debido a la formación de bucles por longitud del catéter.

Catéter de Swan-Ganz



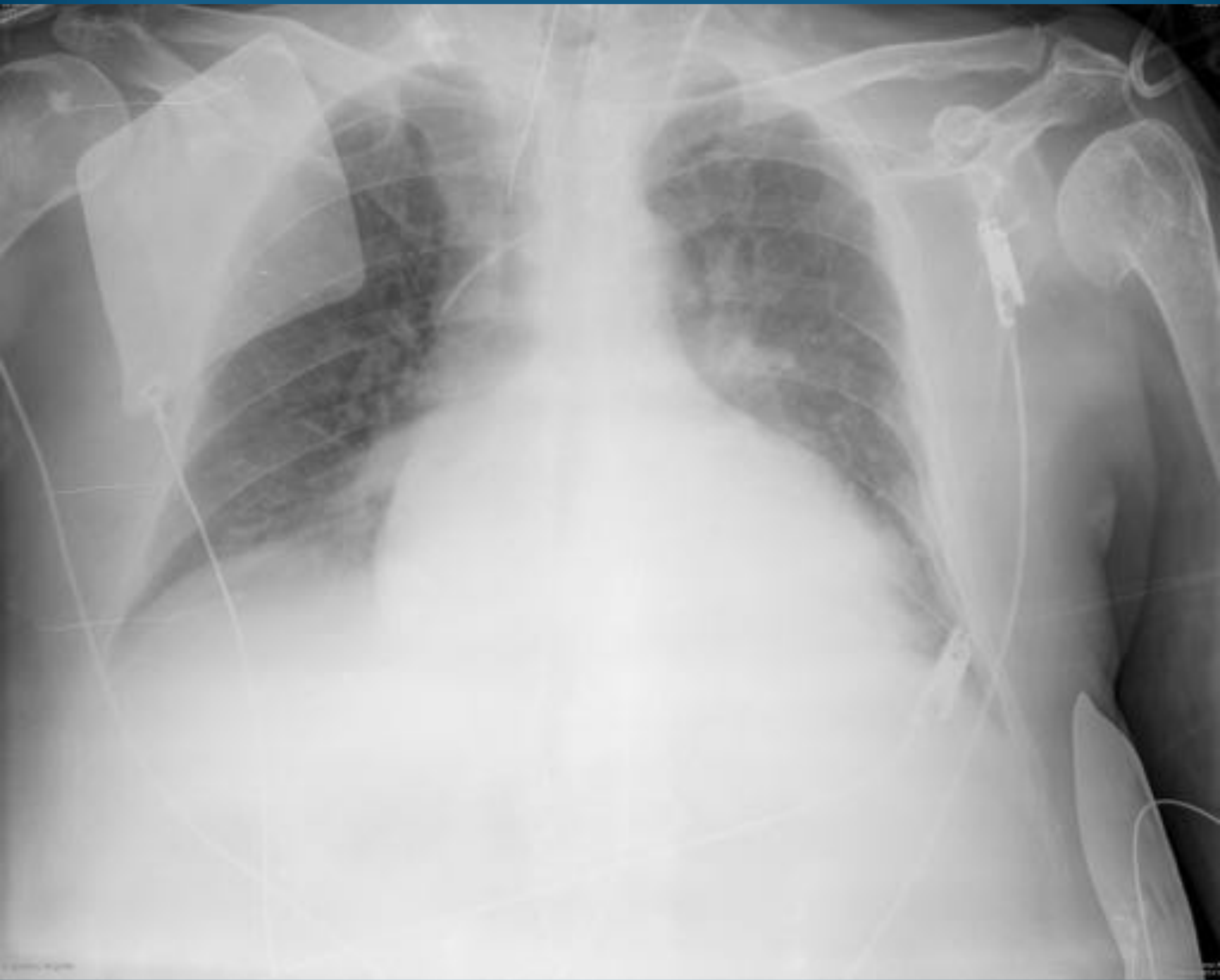Catéter de Swan-Ganz con extremo distal localizado en arteria pulmonar izquierda en paciente con tubo de drenaje pleural bilateral.

Hospital General Universitario de Valencia.

Tubo endotraqueal

- Aplicación
 - Mantiene permeable la vía aérea y aislada del tubo digestivo.
- Posición
 - El extremo distal debe localizarse 5-7 cm por encima de la carina.
- Complicaciones
 - Neumotórax
 - Intubación accidental esofágica
 - Laceración traqueal

Tubo endotraqueal



Tubo endotraqueal con extremo distal localizado a 5 cm aprox. de la carina.
Hospital General Universitario de Valencia.

seram 34

Sociedad Española de Radiología Médica

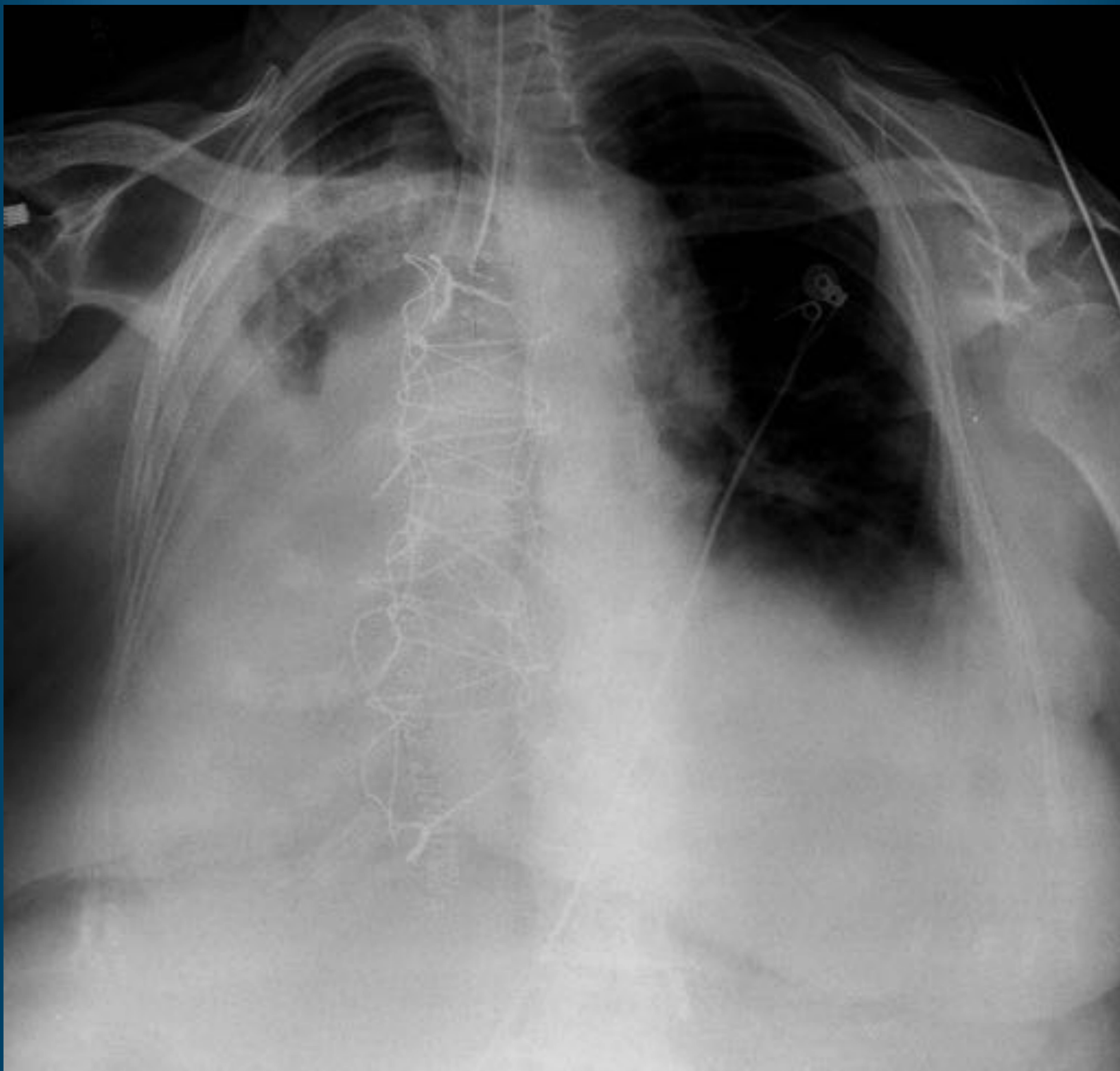
Congreso Nacional

PAMPLONA $\frac{24}{27}$ MAYO 2018

Palacio de Congresos Baluarte

23 mayo Cursos Precongreso

Tubo endotraqueal



Tubo endotraqueal malposicionado, situándose el extremo distal a 2cm de la carina.
Hospital General Universitario de Valencia

seram 34

Sociedad Española de Radiología Médica

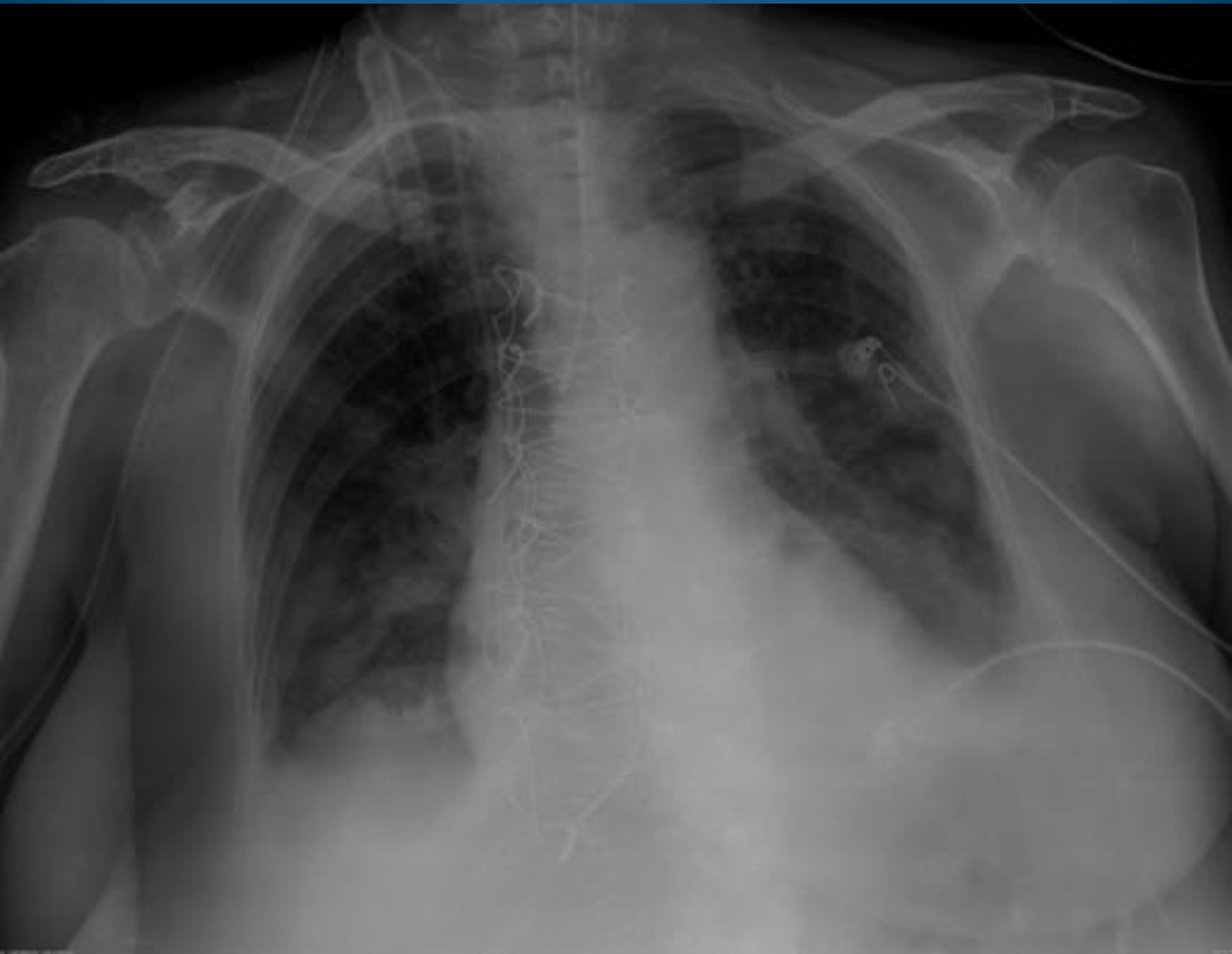
Congreso Nacional

PAMPLONA $\frac{24}{27}$ MAYO 2018

Palacio de Congresos Baluarte

23 mayo Cursos Precongreso

Tubo endotraqueal



Tubo endotraqueal mal posicionado con extremo distal prácticamente en carina.
Hospital General Universitario de Valencia.

Tubo pleural

- Aplicaciones
 - Tratamiento del derrame pleural y neumotórax.
- Posición
 - Debe insertarse a través del 4º espacio intercostal en la línea anterior o media axilar.
 - En el derrame pleural debe localizarse póstero-inferior en el tórax.
 - En el neumotórax debe tener una localización ántero-superior.
- Complicaciones
 - Malposición: no drenaje del tubo, laceración pulmonar, perforación esofágica.
 - Empiema
 - Hemotórax

Tubo pleural

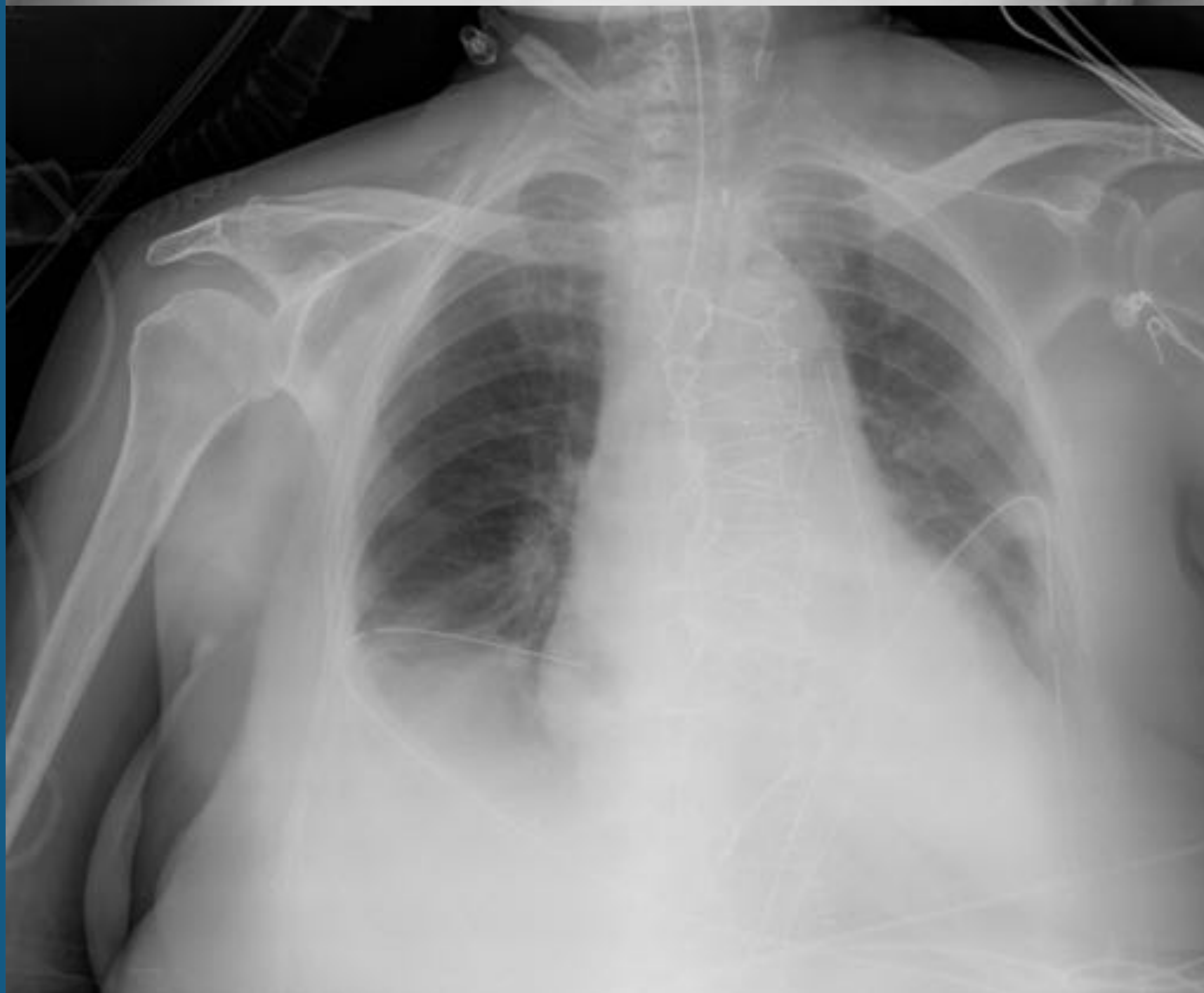
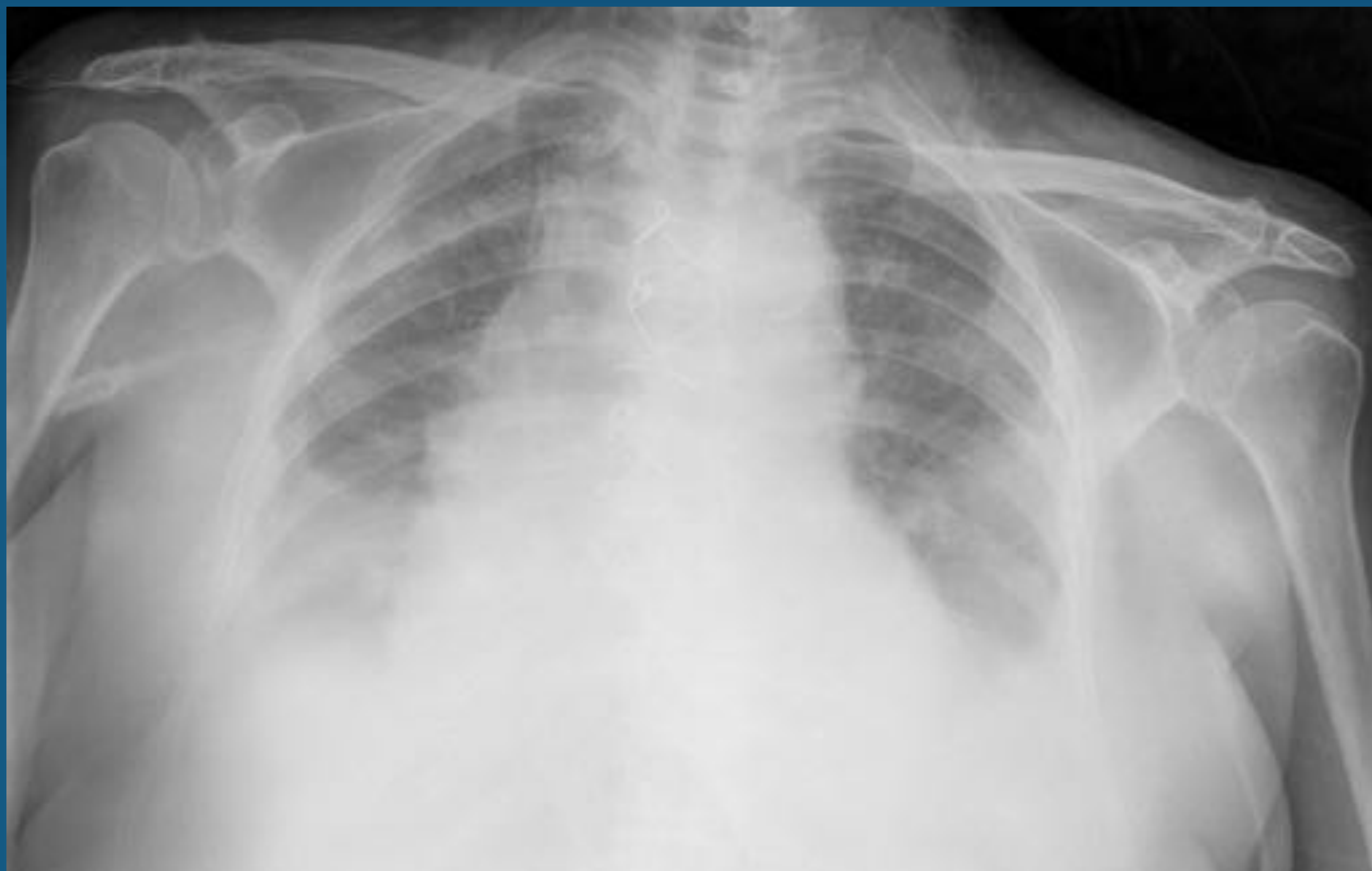

Imagen 1. Derrame pleural bilateral.

Imagen 2. Tubo de drenaje pleural bilateral póstero-inferior y drenaje retroesternal. Tubo endotraqueal normoposicionado a 6cm aprox. de la carina.

Hospital General Universitario de Valencia.

seram 34

Sociedad Española de Radiología Médica

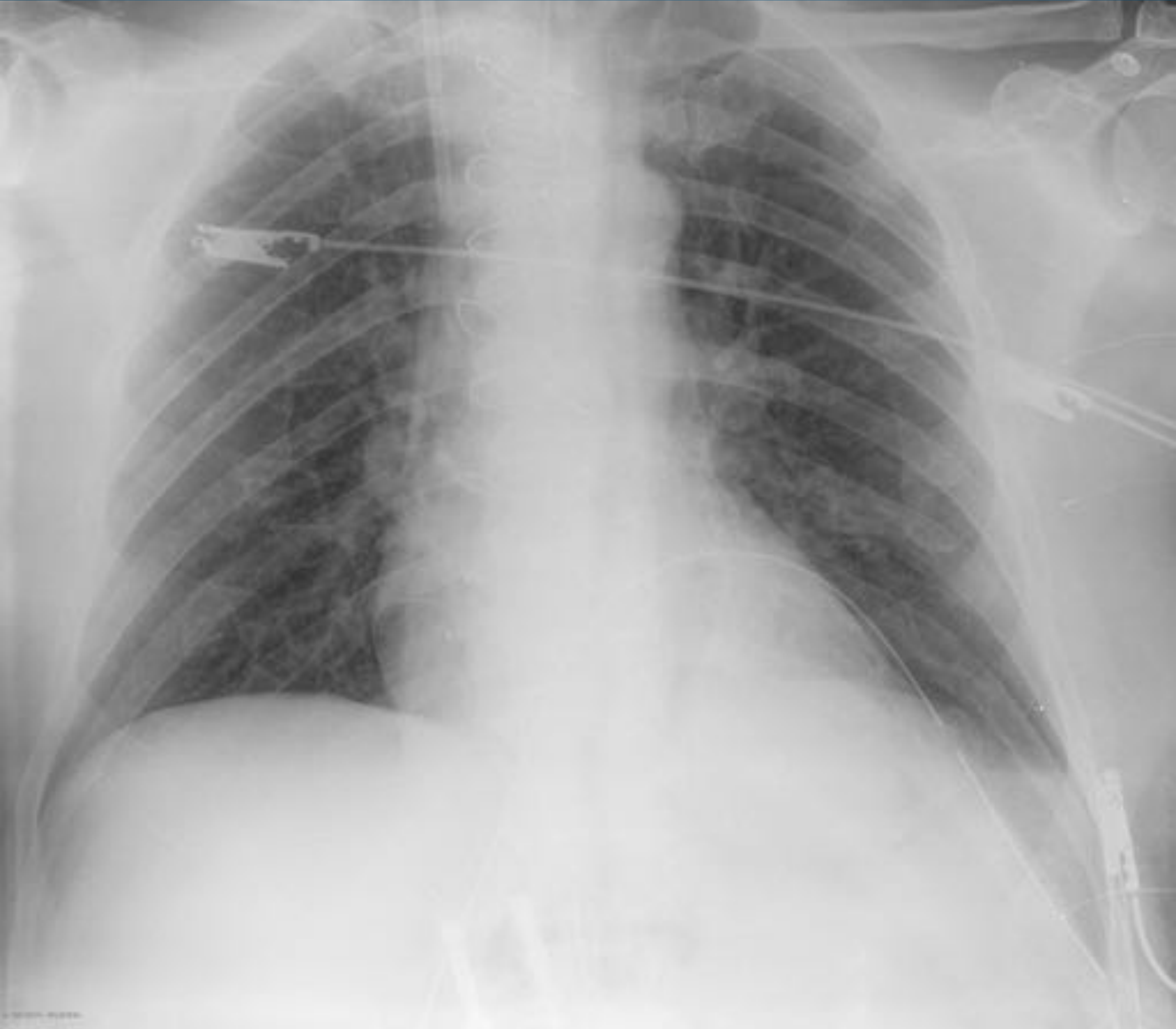Congreso Nacional

PAMPLONA $\frac{24}{27}$ MAYO 2018

Palacio de Congresos Baluarte

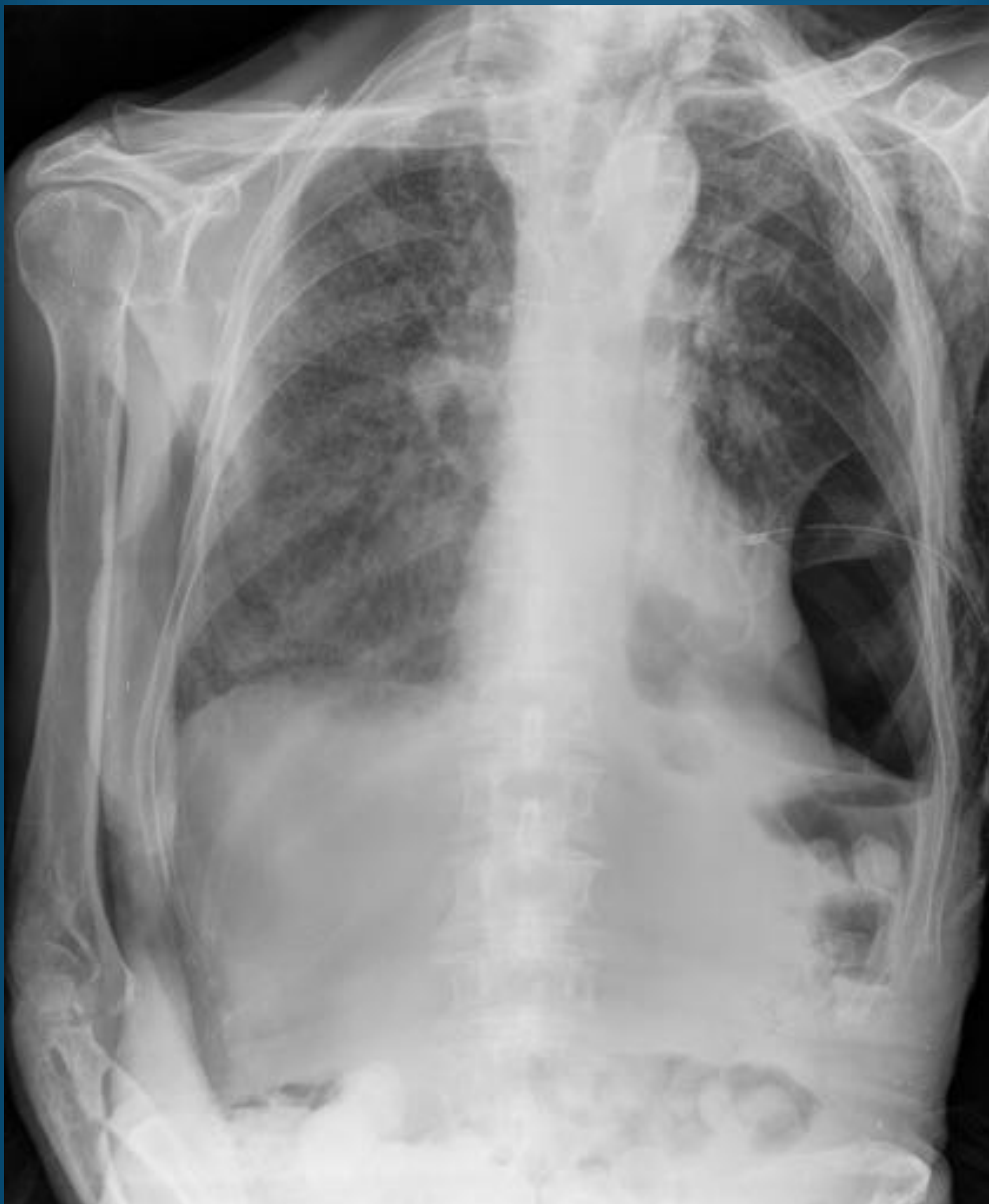23 mayo Cursos Precongreso

Tubo pleural



Tubo de drenaje pleural izquierdo normoposicionado de localización póstero-inferior.
Hospital General Universitario de Valencia.

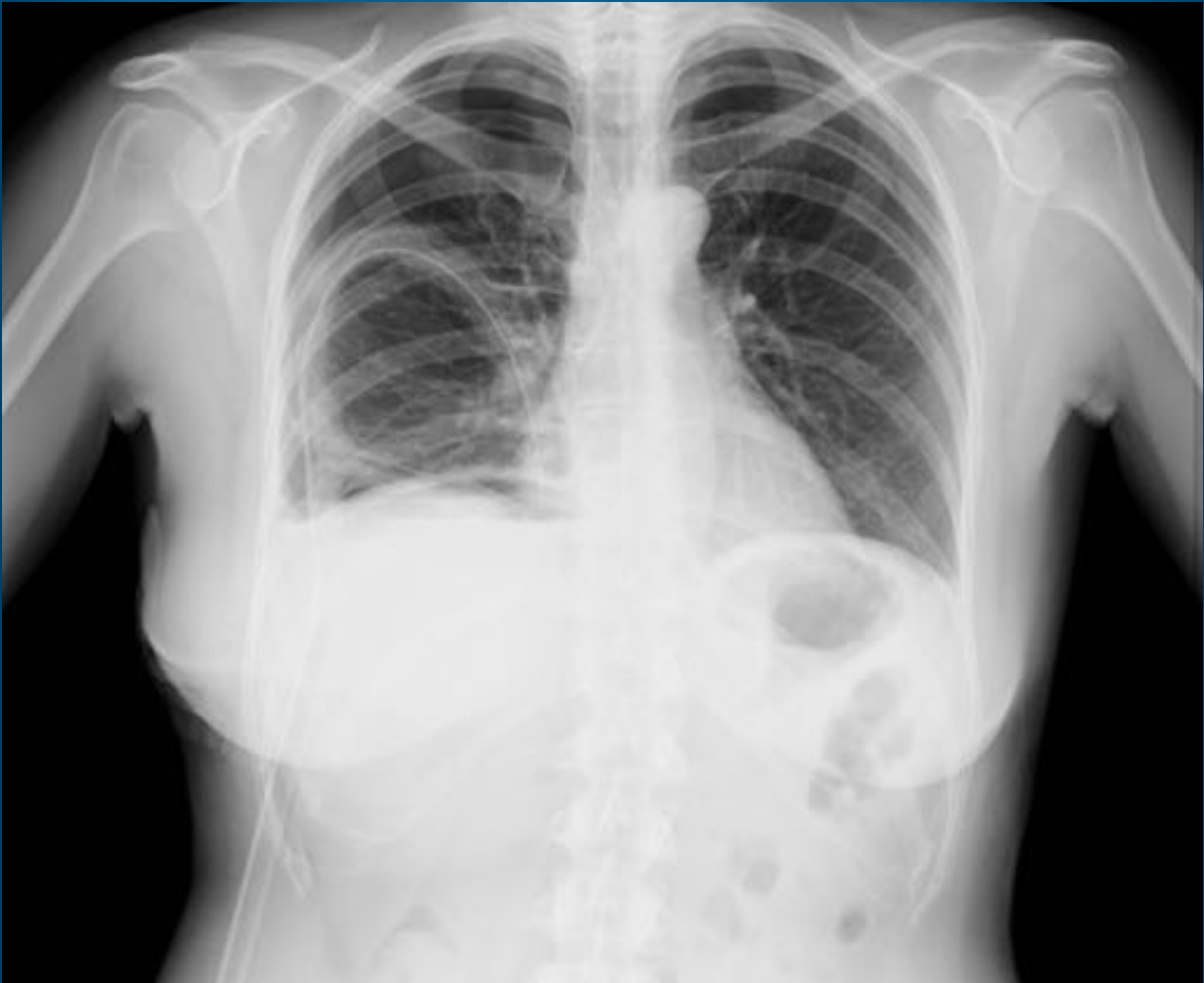Tubo pleural



Neumotórax basal izquierdo con tubo de drenaje torácico y enfisema de partes blandas en pared torácica izquierda.

Hospital General Universitario de Valencia.

Tubo pleural



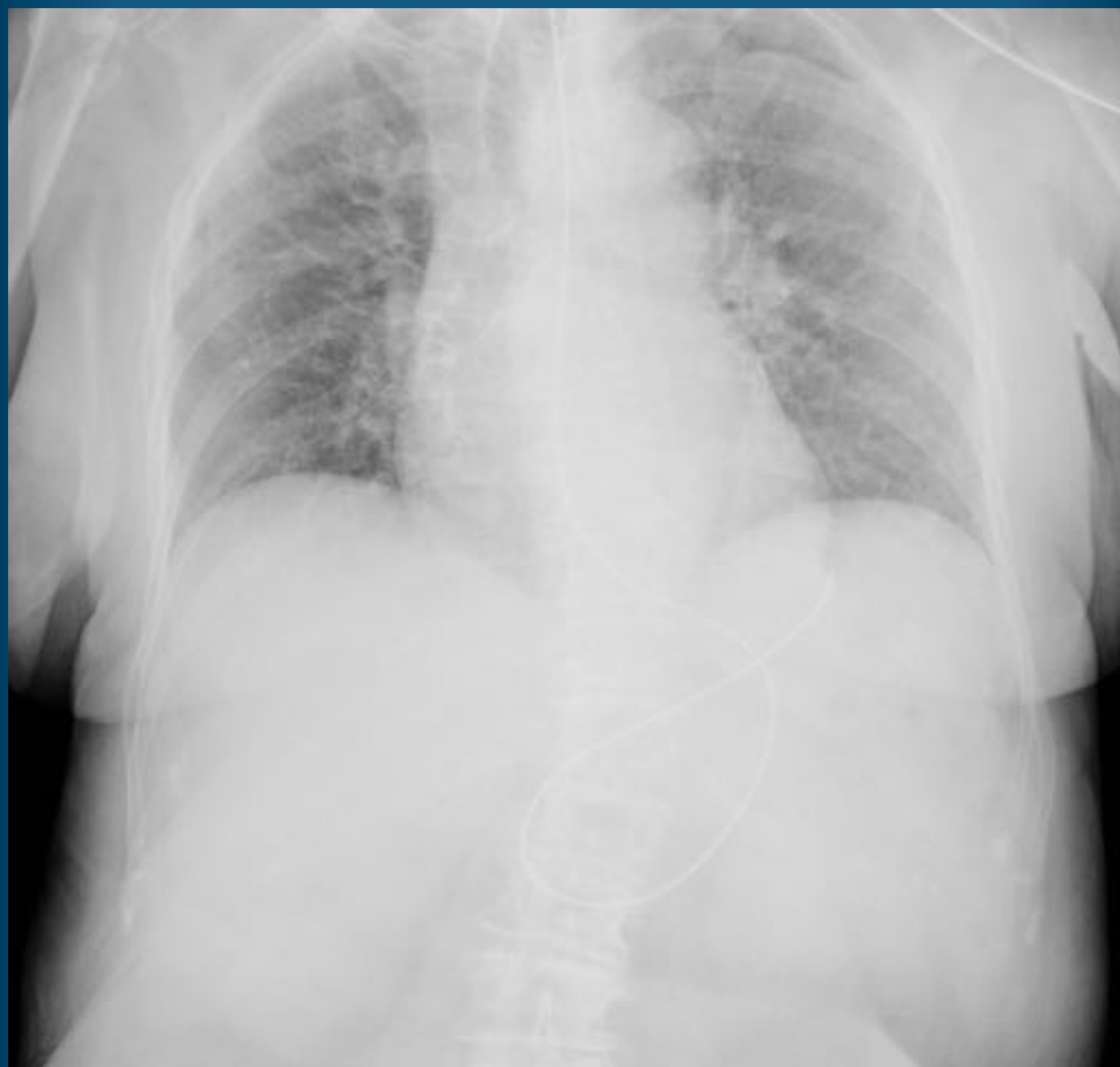
Hidroneumotórax derecho con tubo de drenaje malposicionado en localización póstero-inferior, recomendando recolocar el tubo de drenaje en localización antero-superior.

Hospital General Universitario de Valencia.

Sonda nasogástrica

- Aplicaciones
 - Administración de nutrición enteral.
 - Descompresión de estómago o intestino delgado en distensión.
 - Realizar lavado gástrico o recoger muestras.
- Posición
 - La punta de la sonda nasogástrica debe ubicarse al menos 10 cm caudal a la unión gastroesofágica.
- Complicaciones
 - Contusión pulmonar.
 - Neumonía.
 - Perforación esofágica, gástrica o intestinal.

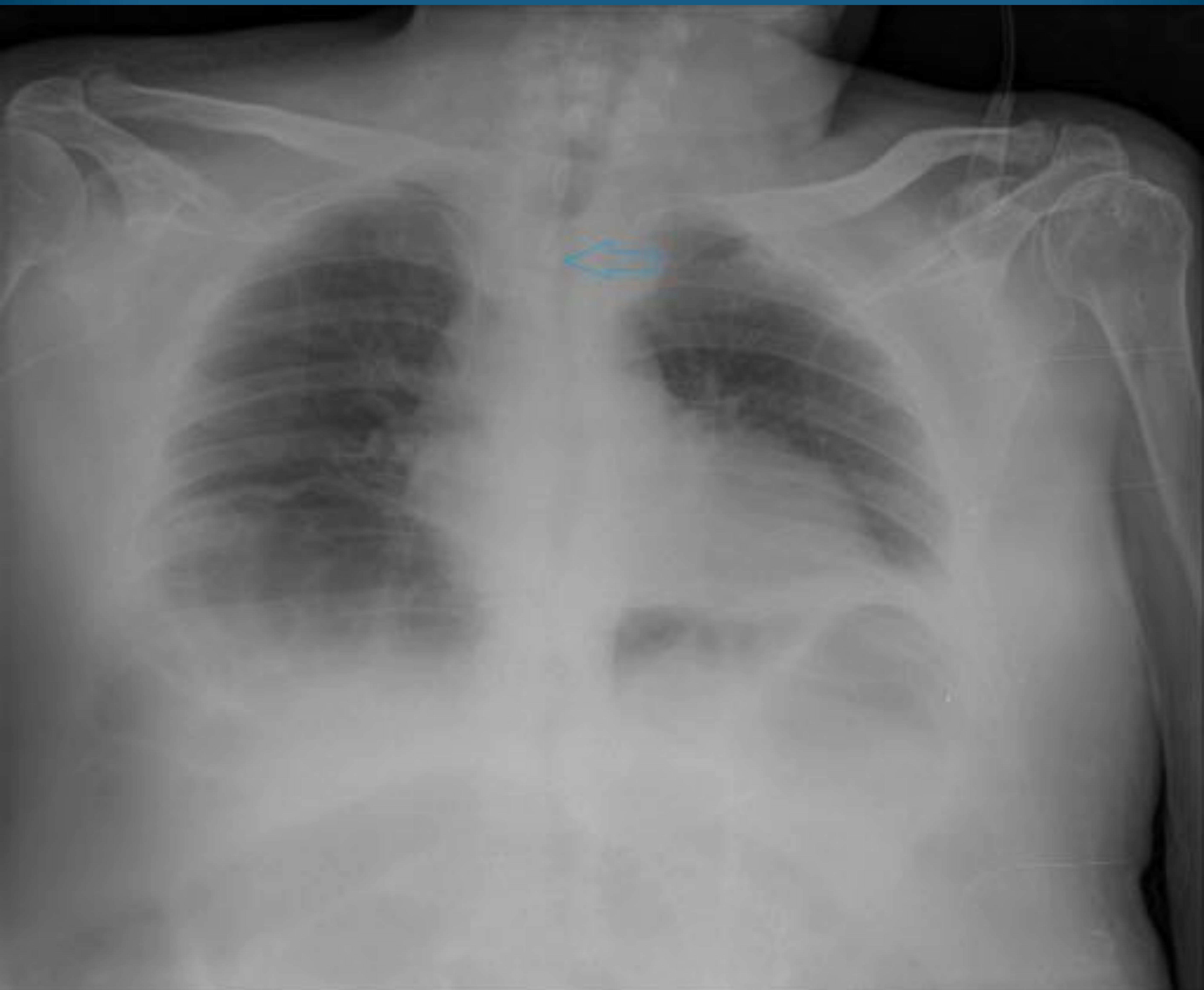
Sonda nasogástrica



Sonda nasogástrica normoposicionada con extremo distal normoinserto en fundus, con bucle intragástrico.

Hospital General Universitario de Valencia.

Sonda nasogástrica



Sonda nasogástrica mal posicionada con extremo distal en hipofaringe/tercio superior de esófago.

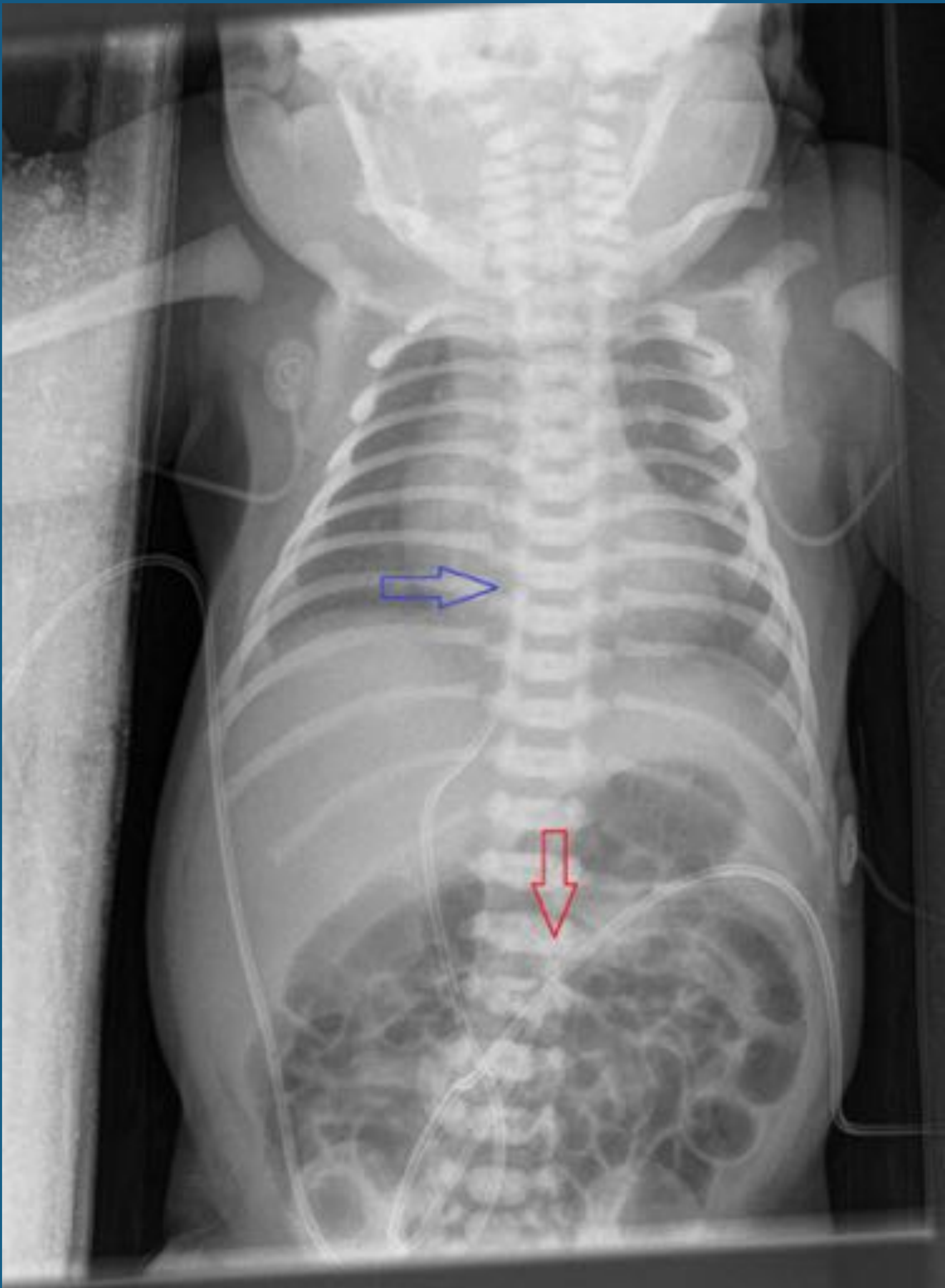CVC tipo PICC con extremo distal en VCS.

Hospital General Universitario de Valencia.

Catéter umbilical

- Aplicaciones
 - Acceso vascular para transfusión, nutrición, gasometría, electrolitos.
- Posición
 - La punta del catéter umbilical arterial debe posicionarse en T6-T10 (posición alta) o a nivel de L3-L4 (posición baja).
 - La punta del catéter venoso umbilical debe localizarse en la unión de la VCI con la aurícula derecha.
- Complicaciones
 - Hematoma.
 - Trombosis.
 - Perforación cardíaca, arritmias.

Catéter umbilical



Catéter venoso umbilical (flecha azul), con punta en proyección de AD recomendando retirar 10 mm.

Catéter arterial umbilical (flecha roja), normoposicionado, con extremo distal en L2-L3.

Hospital General Universitario de Valencia

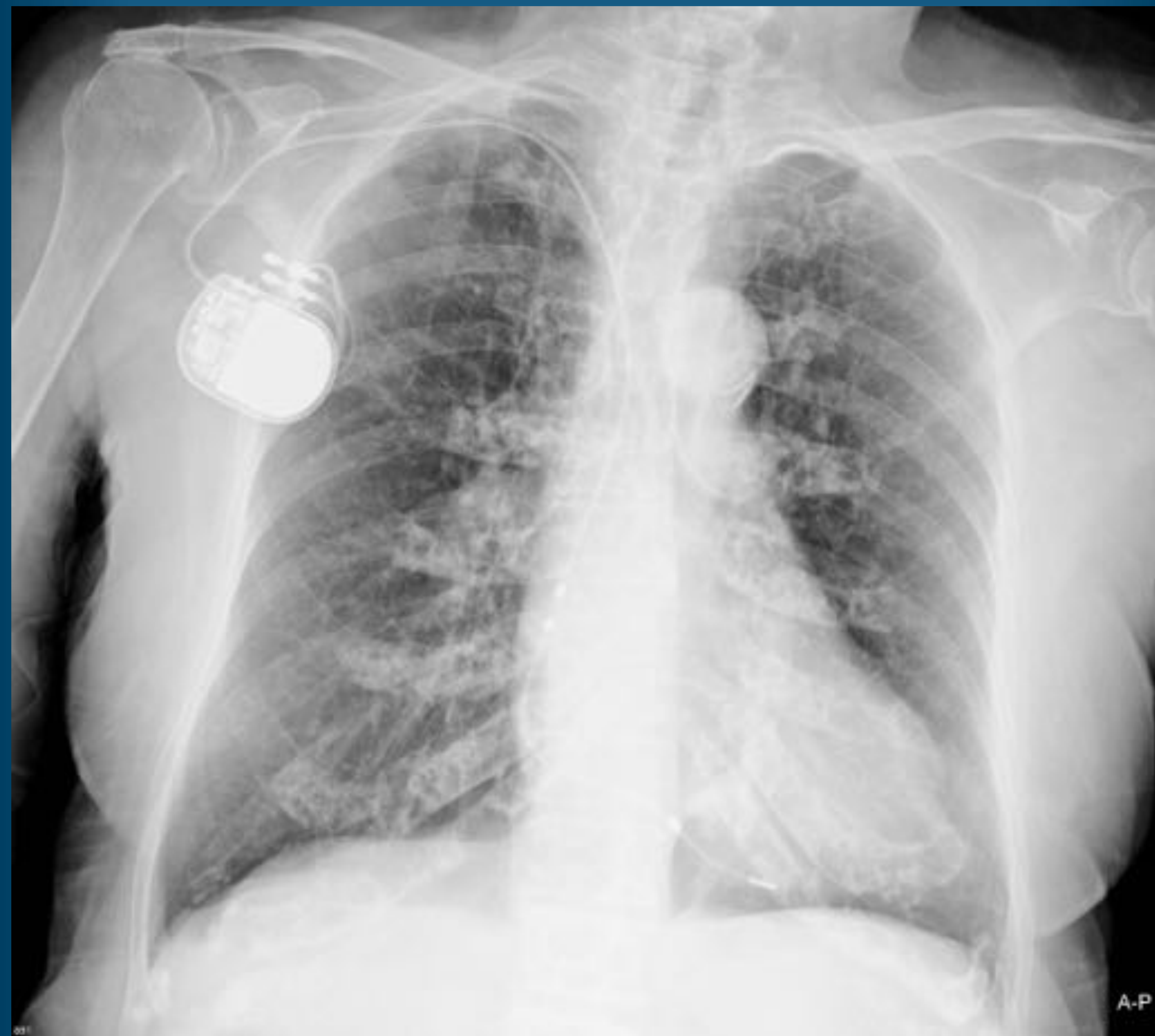Marcapasos y DAI

- Marcapasos unicameral
 - Colocación de un catéter en aurícula derecha (AD) o ventrículo derecho (VD). La localización más frecuente es en ápex de VD.
- Marcapasos bicameral
 - Colocación de dos catéteres en AD y VD.
- Marcapasos biventricular (resincronización cardíaca)
 - Colocación de dos catéteres en VD y VI. El cateter del VI atraviesa el seno coronario por una vena cardíaca posterior o lateral, situándose en la pared lateral del VI.

Marcapasos y DAI

- DAI
 - Compuesto por un solo catéter con dos electrodos.
 - Los electrodos del catéter deben estar en la unión de la vena braquiocefálica con la VCS y en el VD.
- Combinación DAI-MP bicameral
 - Electrodo de mayor espesor localizado en ápex de VD y cable de marcapasos en AD.
- Combinación DAI-MP biventricular (resincronización cardíaca)
 - El catéter combinado de DAI-MP se localiza en ápex de VD. Los otros dos catéteres del marcapasos están en AD y pared lateral de VI

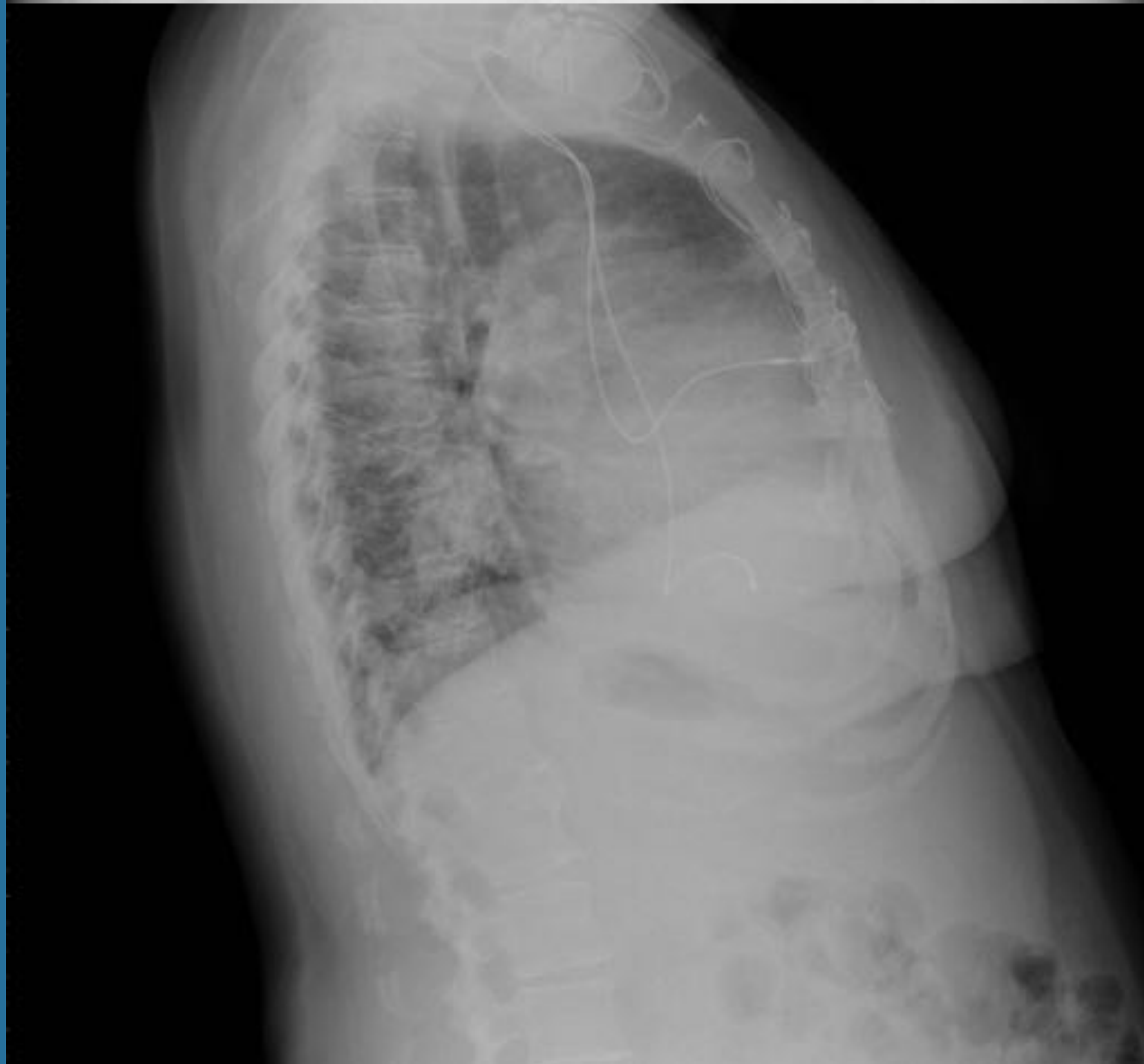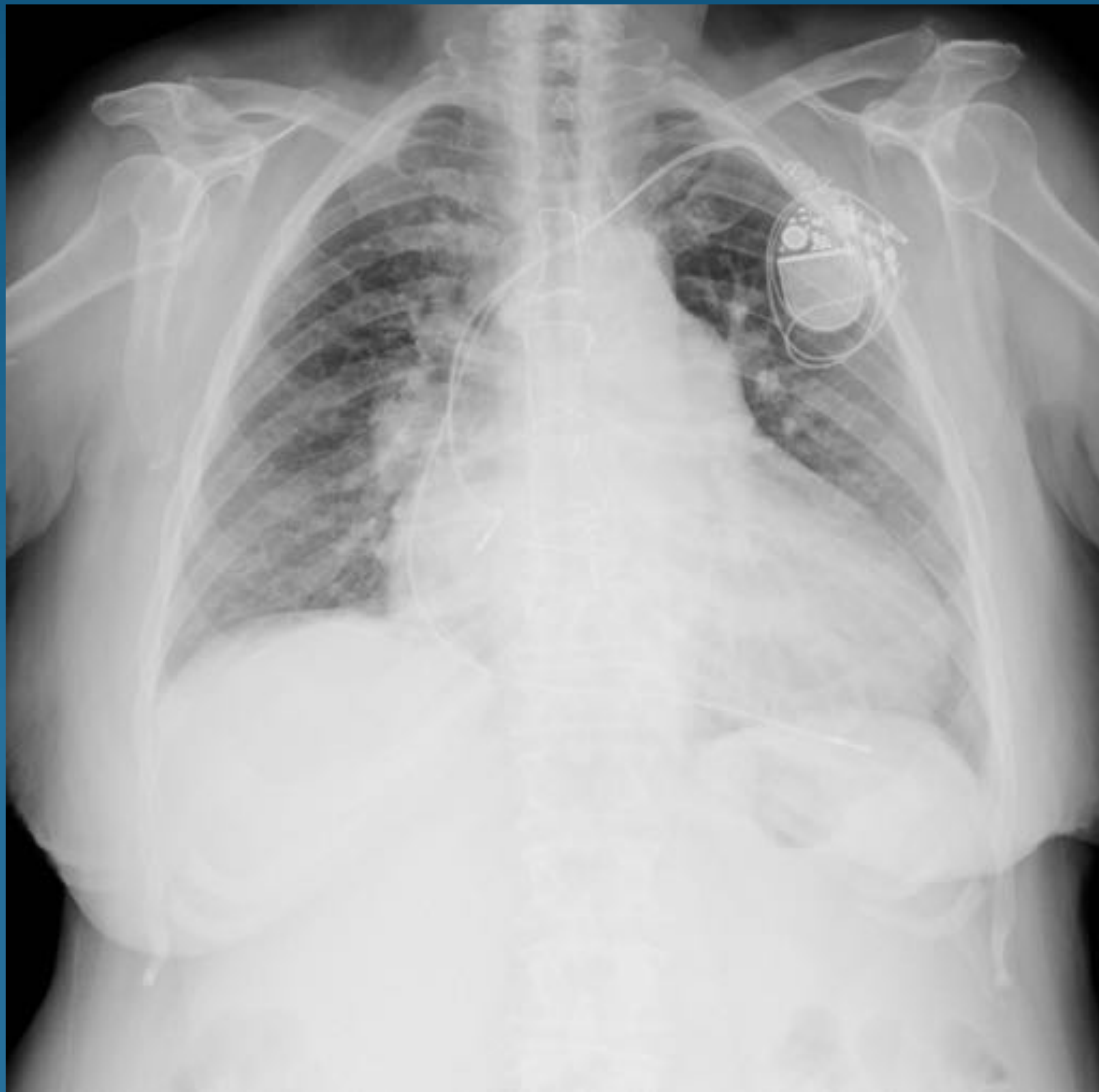Marcapasos y DAI



Marcapasos unicameral con extremo distal en VD en paciente con múltiples calcificaciones condrocostales, pleurales, y ateromatosis aórtica.

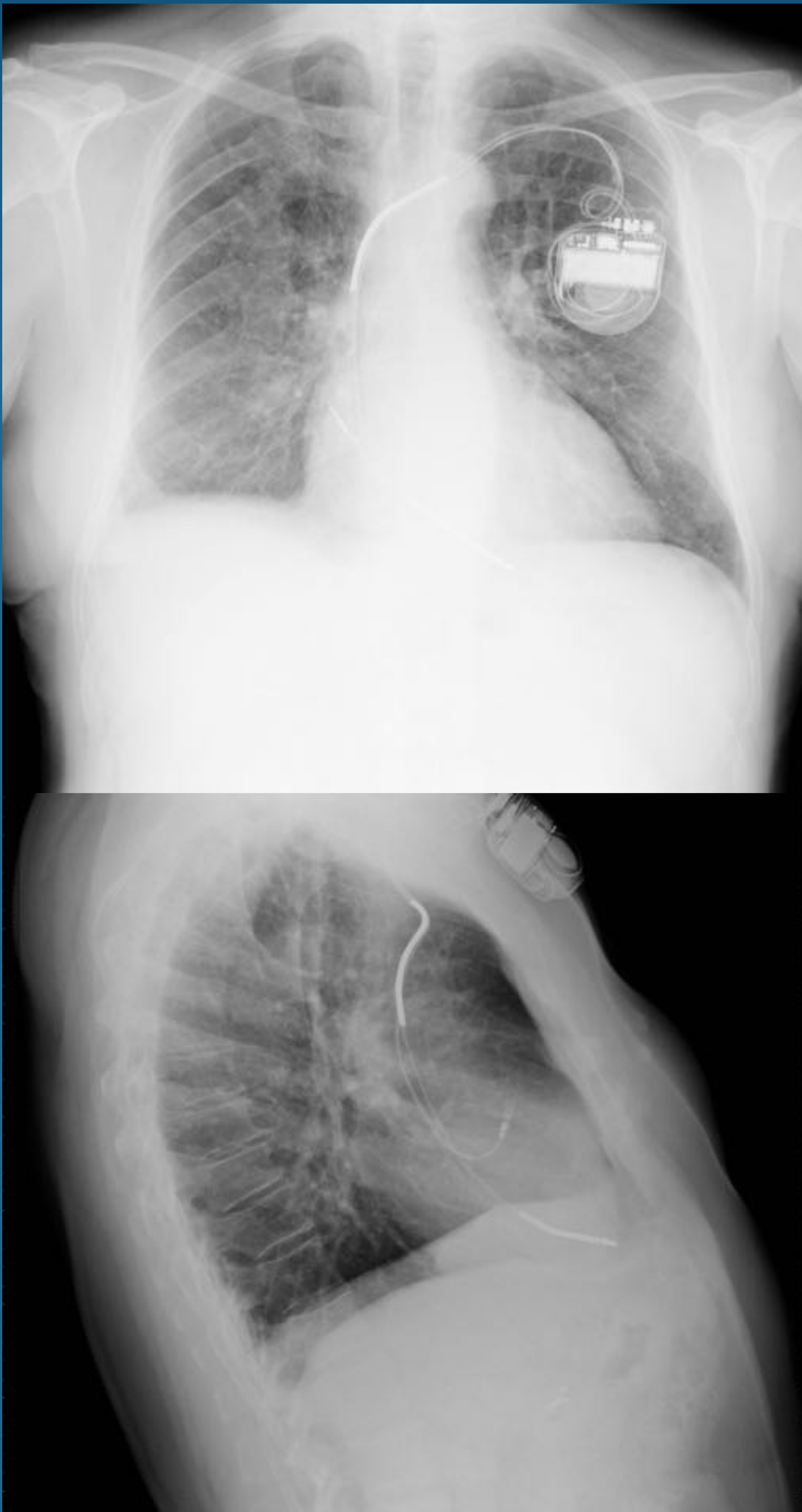Hospital General Universitario de Valencia

Marcapasos y DAI



Marcapasos bicameral normoposicionado con extremo distal en AD y VD.
Hospital General Universitario de Valencia.

Marcapasos y DAI



DAI normoposicionado con electrodos en la unión de vena braquiocefálica con VCS y en VD, junto con cable de marcapasos en AD.

Hospital General Universitario de Valencia.

Marcapasos y DAI

- Seguimiento
 - Se realiza en tres fases
 - Fase de vigilancia temprana: 4-6 semanas tras su colocación.
 - Fase de mantenimiento: cada 6-12 meses.
 - Fase de intensificación: cuando la batería del generador se acerca al final de su vida.
- Después de la colocación se realizarán Rx de tórax PA y lateral para evaluar la posición y la integridad de los catéteres, así como detectar las posibles complicaciones.

Marcapasos y DAI

- Complicaciones

- Agudas

- Bradiarritmias, taquiarritmias, neumotórax, hemotórax, perforación miocárdica.
 - Complicación más frecuente: hematoma local en la zona de implante del generador.

- Crónicas

- Relacionadas con los componentes eléctricos del generador, rotura del catéter, o desplazamiento del catéter.
 - Síndrome de Twiddler: el paciente hace girar el generador subcutáneo, lo que provoca que se desprendan los catéteres, enrollándose alrededor del generador.

Conclusiones

- El conocimiento de la colocación de los distintos dispositivos, tubos y vías más utilizados, nos permite realizar un seguimiento de su funcionalidad así como detectar las posibles complicaciones asociadas tan pronto como sea posible.

Bibliografía

- Pillai JB, Vegas A, Brister S. Thoracic complications of nasogastric tube: review of safe practice. *Interact Cardiovasc Thorac Surg.* 2005;4 (5): 429-33
- McGee DC, Gould MK. Preventing complications of central venous catheterization. *N. Engl. J. Med.* 2003;348 (12): 1123-33
- Eisen LA, Narasimhan M, Berger JS et-al. Mechanical complications of central venous catheters. *J Intensive Care Med.* 2006;21 (1): 40-6
- Jain SN. A pictorial essay: Radiology of lines and tubes in the intensive care unit. *The Indian Journal of Radiology & Imaging.* 2011;21(3):182-190. doi:10.4103/0971-3026.85365.
- Savoca CJ, Gamsu G, Rohlfing BM. Chest Radiography in Intensive Care Units. *Western Journal of Medicine.* 1978;129(6):469-474.