

seram 34

Sociedad Española de Radiología Médica

Congreso Nacional

PAMPLONA $\frac{24}{27}$ MAYO 2018

Palacio de Congresos Baluarte

23 mayo Cursos Precongreso

Torsión testicular: Urgencia radiológica

Rocío Soledad Estelles López, Celia Izco García-Cubillana, Inmaculada Avilés Vázquez, Laura Cuesta Lujano, María Paula García Rodríguez

Hospital Universitario Virgen Macarena, Sevilla.
España.

Objetivo docente:

- Identificar clínicamente una torsión testicular.
- Prueba diagnóstica de elección.
- Conocer características ecográficas de la misma.
- Diagnósticos diferenciales con otras patologías testiculares.

Revisión del tema:

La torsión testicular se define como la ausencia completa de flujo dentro del testículo que ha sufrido esta, pero con flujo presente demostrable en el testículo asintomático contralateral. Es una emergencia quirúrgica. [1] (Figura 1).

La torsión es más frecuente en menores de 15 años y representa solo el 20% de los dolores agudos en varones prepuberales. Respecto a su etiología lo más frecuente es que sean de tipo espontáneo pero también pueden ser de origen traumático. En el 95% de los casos es unilateral. [2,3]

Se han descrito dos tipos de torsión testicular:

1.Torsión intravaginal: es la más frecuente, la mayoría de las veces ocurre en la pubertad, como consecuencia de la suspensión anormal de los testículos.

1.Torsión extravaginal: la mayoría de los casos ocurre en recién nacidos. Se piensa que esta en relación a una escasa o nula fijación de los testículos a la pared escrotal. [3]

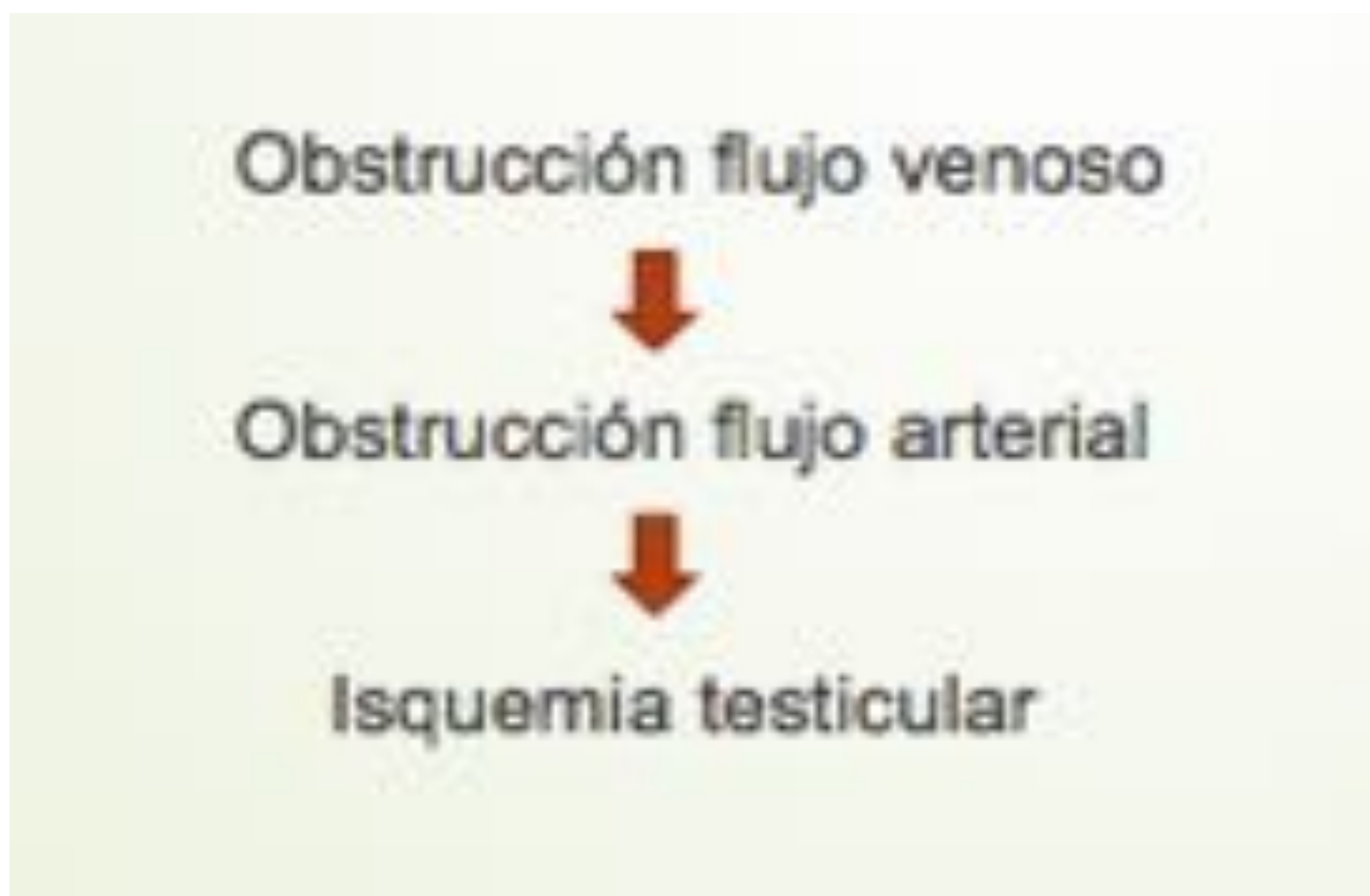


Figura 1: Consecuencia hemodinámica de la torsión testicular. [1]. Imagen: Creación de los autores.

Presentación clínica:

Suele presentarse como dolor escrotal unilateral agudo, que puede acompañarse de tumefacción, eritema escrotal, náuseas y vómitos. [1]

Los pacientes también pueden presentar otros síntomas inespecíficos como fiebre o síntomas urinarios. La piel escrotal del mismo lado del testículo afecto puede estar endurecida, eritematosa y caliente, estos reflejan el grado de inflamación y cambian con el tiempo.

El testículo que tiene la torsión puede tener una orientación horizontal anormal. [4]

La exploración física puede estar limitada por el eritema y el dolor que presenta el paciente. El reflejo cremastérico presente, sugiere la ausencia de torsión testicular pero no la confirma. [4]

Prueba diagnóstica:

Pacientes con clínica y examen físico sugestivo de torsión no deberían realizarse estudios por imágenes; y más bien deberían someterse a una exploración quirúrgica urgente, ya que el retraso asociado a la realización de estas puede prolongar el tiempo de isquemia y empeorar el pronóstico. [4]

La prueba diagnóstica de elección es la ecografía (modo B y modo Doppler), es un estudio barato, accesible y no genera irradiación. [5]. Tiene una sensibilidad de 88.9% y una especificidad de 98.8%, con una tasa de falsos negativos de 1% . [4]

Ecografía modo B (convencional):

-Signos precoces (4-6 h): Normal, o datos inespecíficos como tumefacción del testículo, disminución de la ecogenicidad.

-Signos tardíos (24h): Ecogenicidad heterogénea (hemorragia, infarto). Hidrocele secundario reactivo. [1,5]. (Figura 2,3)

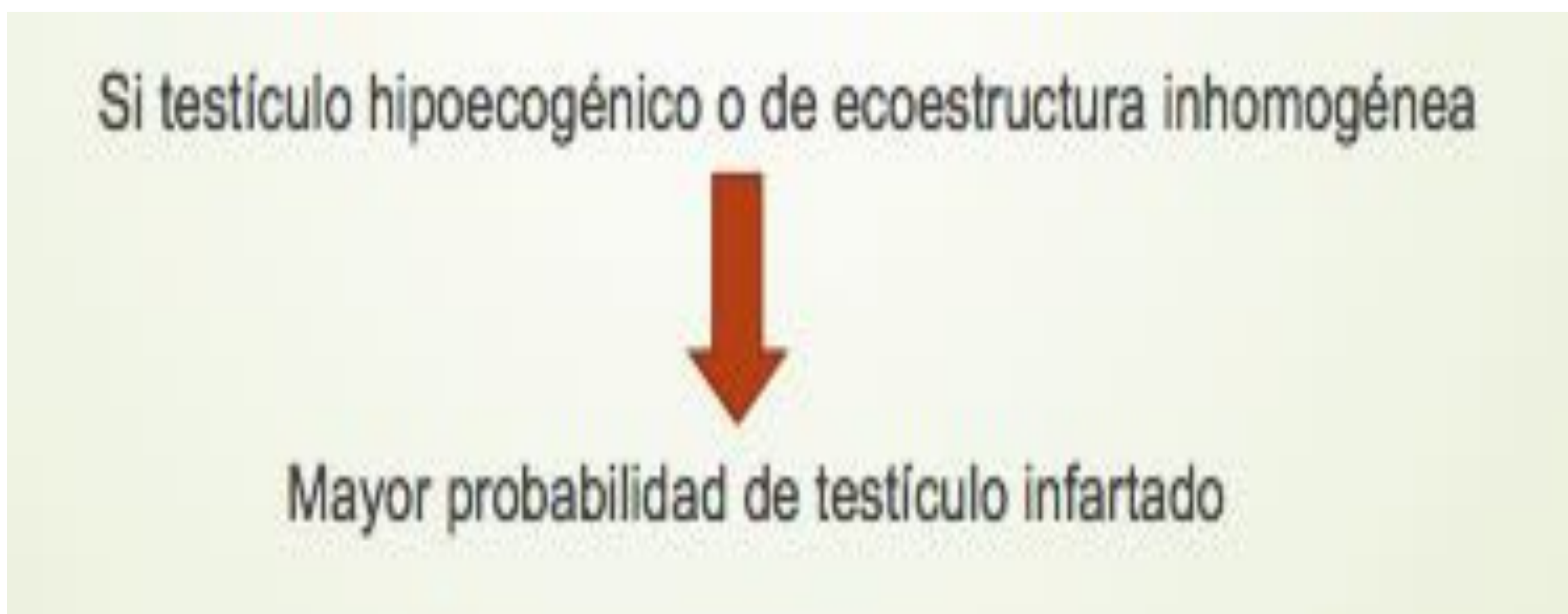


Figura 2: Tipo de ecogenicidad que puede indicar inviabilidad. [1,5]. Imagen: Creación de los autores.

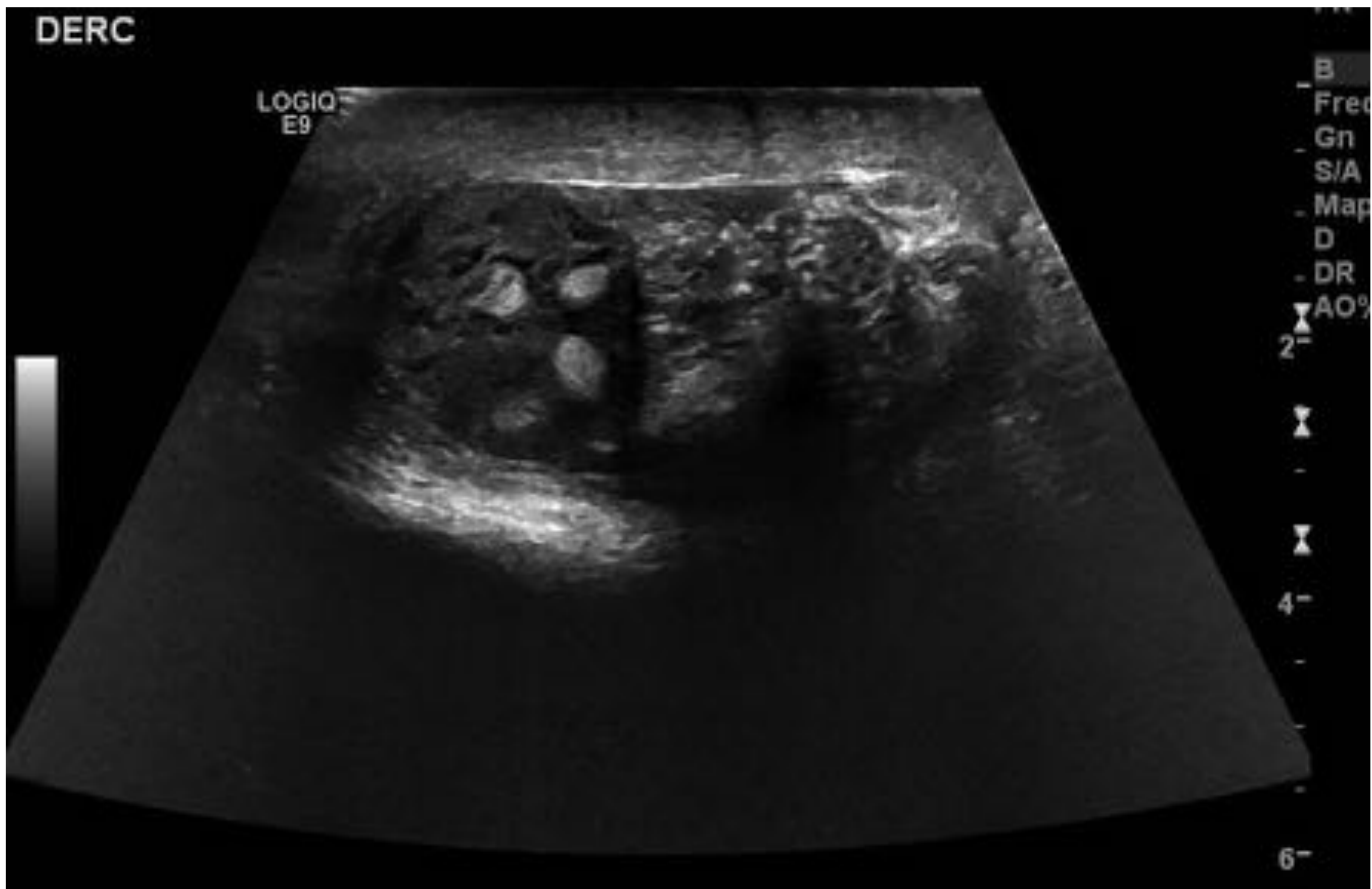

Figura 3: Testículo derecho, presenta ecogenicidad heterogénea, con áreas hiperecogénicas pseudonodulares . References: Servicio de Radiodiagnóstico. Hospital Universitario Virgen Macarena. Sevilla. España

La ecografía Doppler color es la técnica más útil para establecer el diagnóstico de torsión testicular y ayuda a distinguir esta de otros diagnósticos diferenciales.

El criterio diagnóstico es la ausencia de flujo intratesticular unilateral o disminución del flujo con respecto al contralateral. No obstante la presencia de señal color en estudio ecográfico Doppler en un paciente con clínica de torsión no la excluye [1,3,5].(Figura 4).

El papel del Doppler espectral en la torsión testicular, es valorar el patrón de resistencia. Las arterias intratesticulares tienen característicamente un patrón de resistencia baja con un índice de resistencia medio de 0,62 (rango, 0,48-0,75). [6]. (Figura 5)

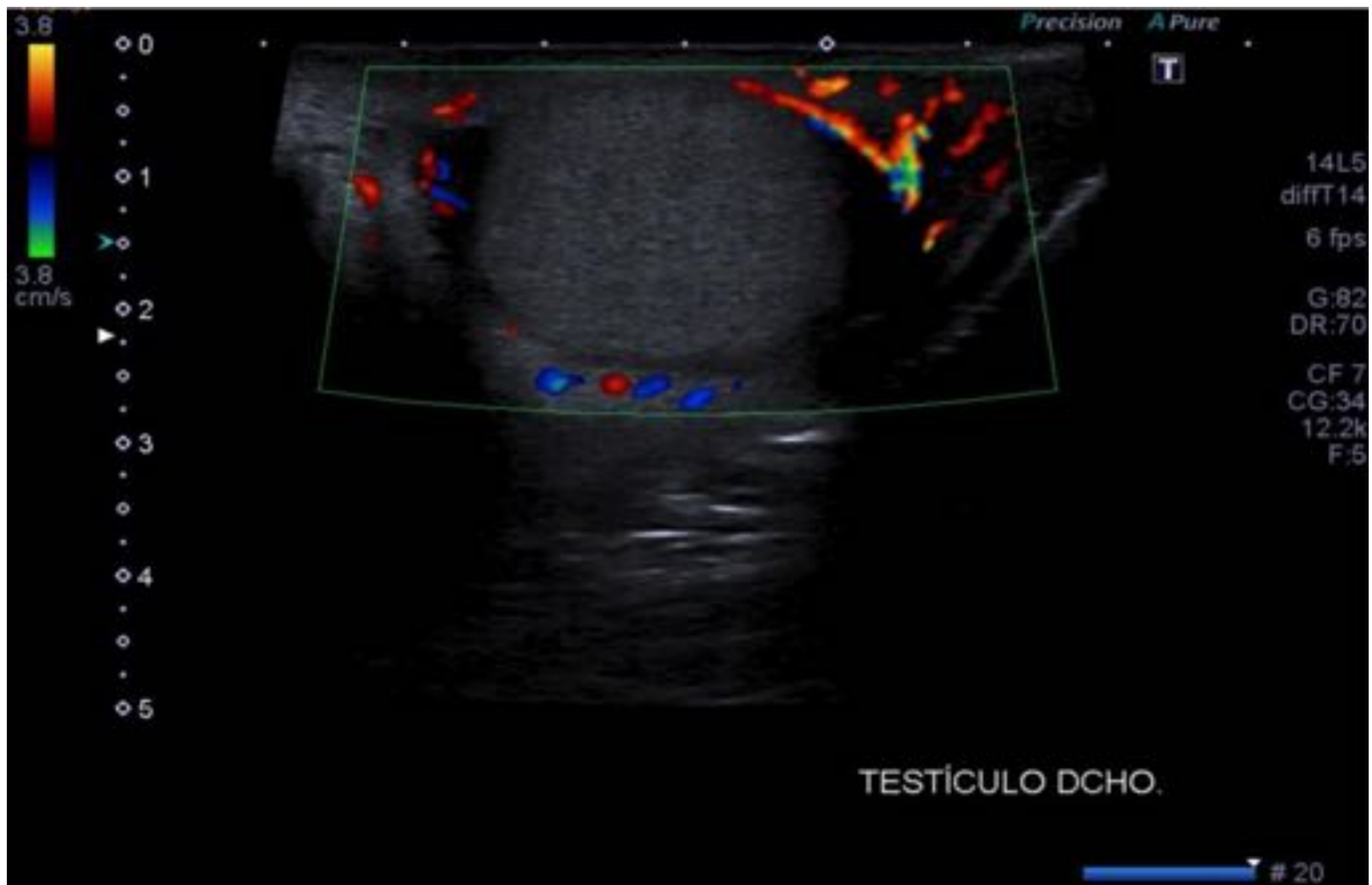

Figura 4: La imagen muestra ecografía de testículo derecho, que presenta aumento de tamaño y ausencia de flujo intratesticular con estudio Doppler color. Referencias: Servicio de Radiodiagnóstico. Hospital Universitario Virgen Macarena. Sevilla. España.

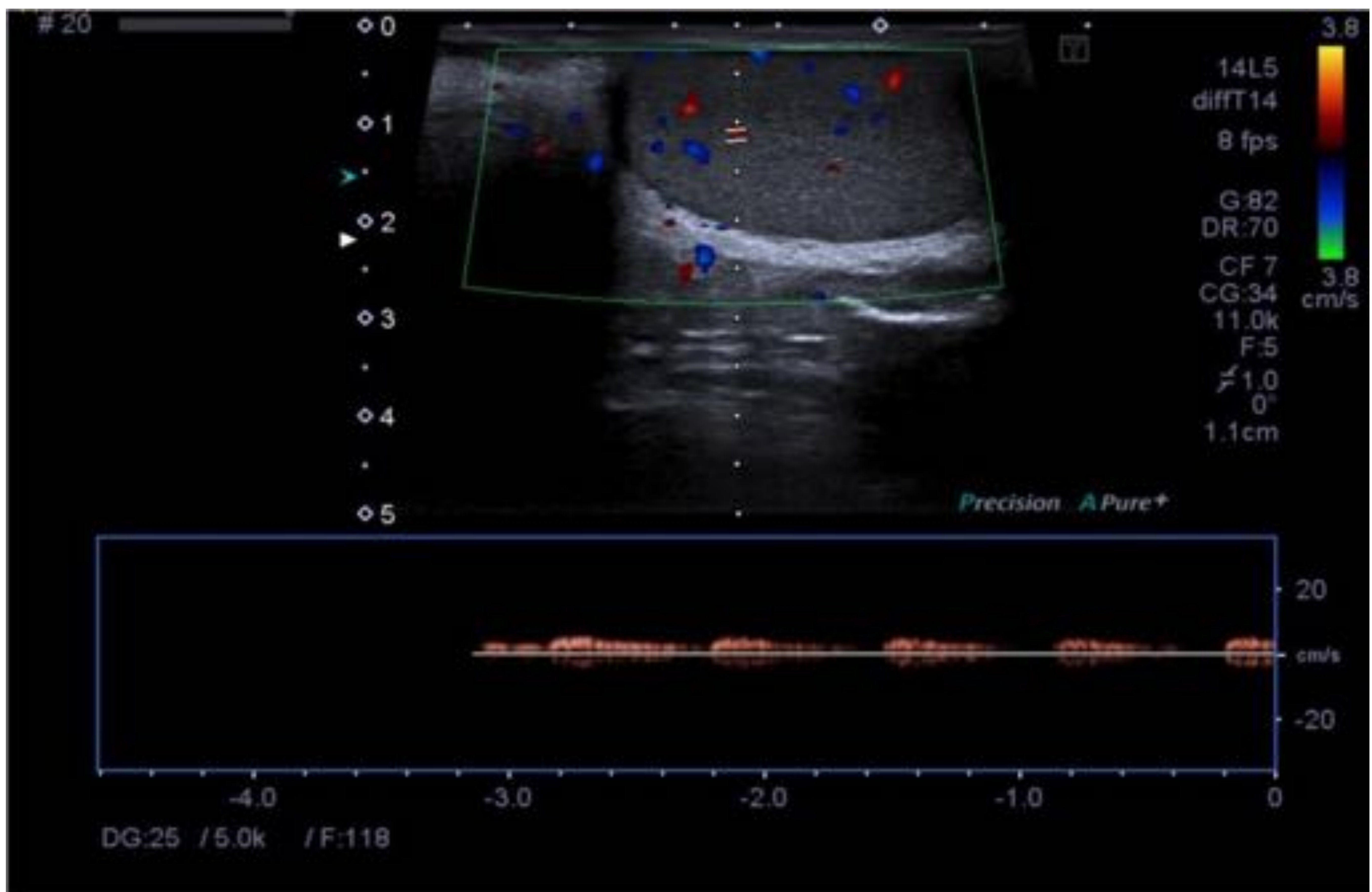


Figura 5: La imagen muestra ecografía de testículo izquierdo, que presenta vascularización normal con flujo de baja resistencia. References: Servicio de Radiodiagnóstico. Hospital Universitario Virgen Macarena. Sevilla. España.

Diagnósticos diferenciales:

□ Orquitis u orquiepididimitis: Causa más frecuente de escroto agudo. Aumento de tamaño e hipoecogenicidad focal o difusa de testículo y/o epidídimo con un aumento del flujo con ecografía Doppler. [3]. (Figura 6,7).

□ Tumor testicular: Masa focal testicular. Flujo doppler anómalo. [3]. (Figura 8).

□ Traumatismo testicular: hematocele, coágulo ecogénico. [3]. (Figura 9).

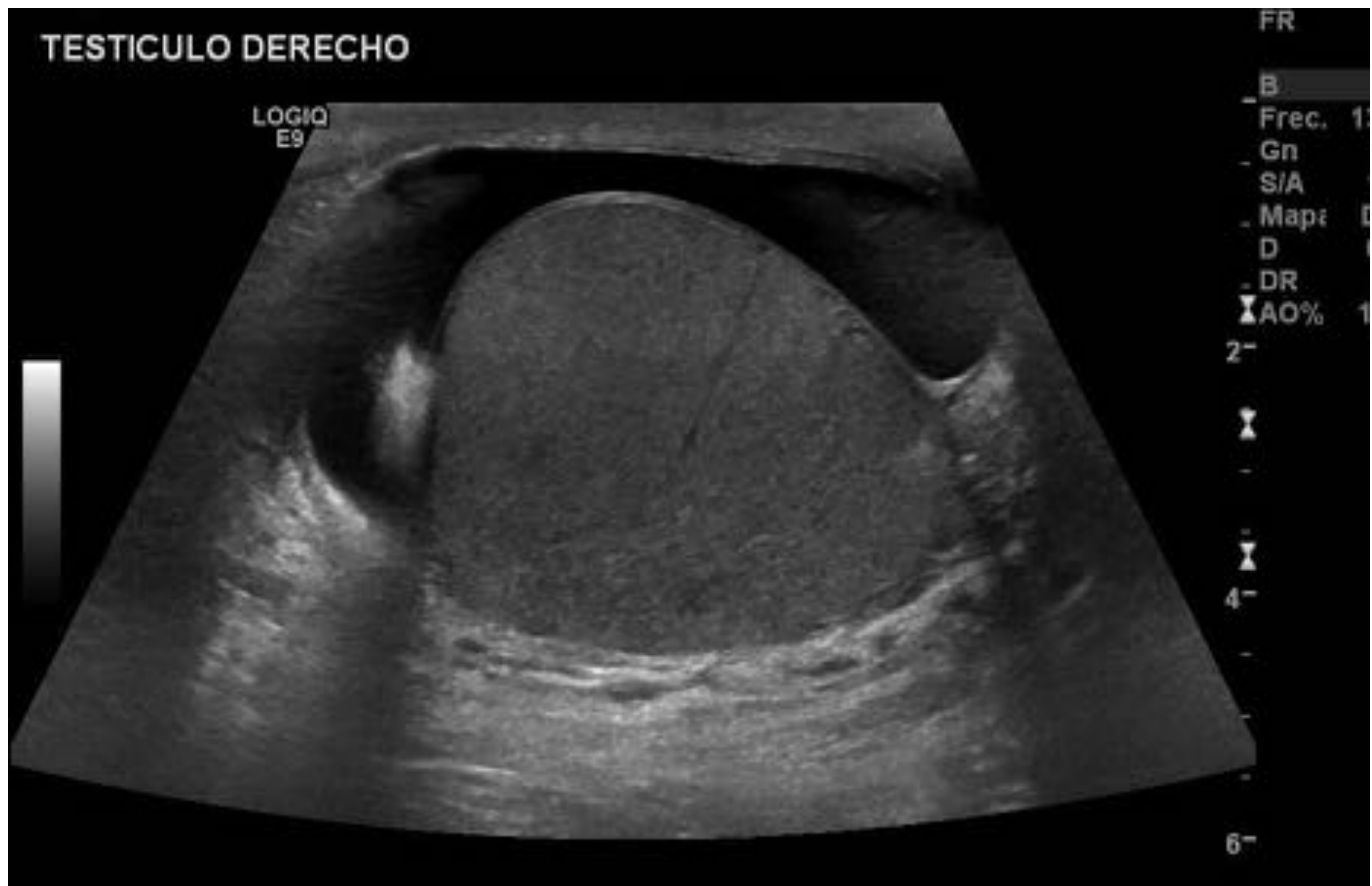


Figura 6: Ecografía testicular, donde se observa aumento de tamaño significativo de epidídimo derecho a expensas fundamentalmente de cuerpo y cola. References: Servicio de Radiodiagnóstico. Hospital Universitario Virgen Macarena. Sevilla. España.

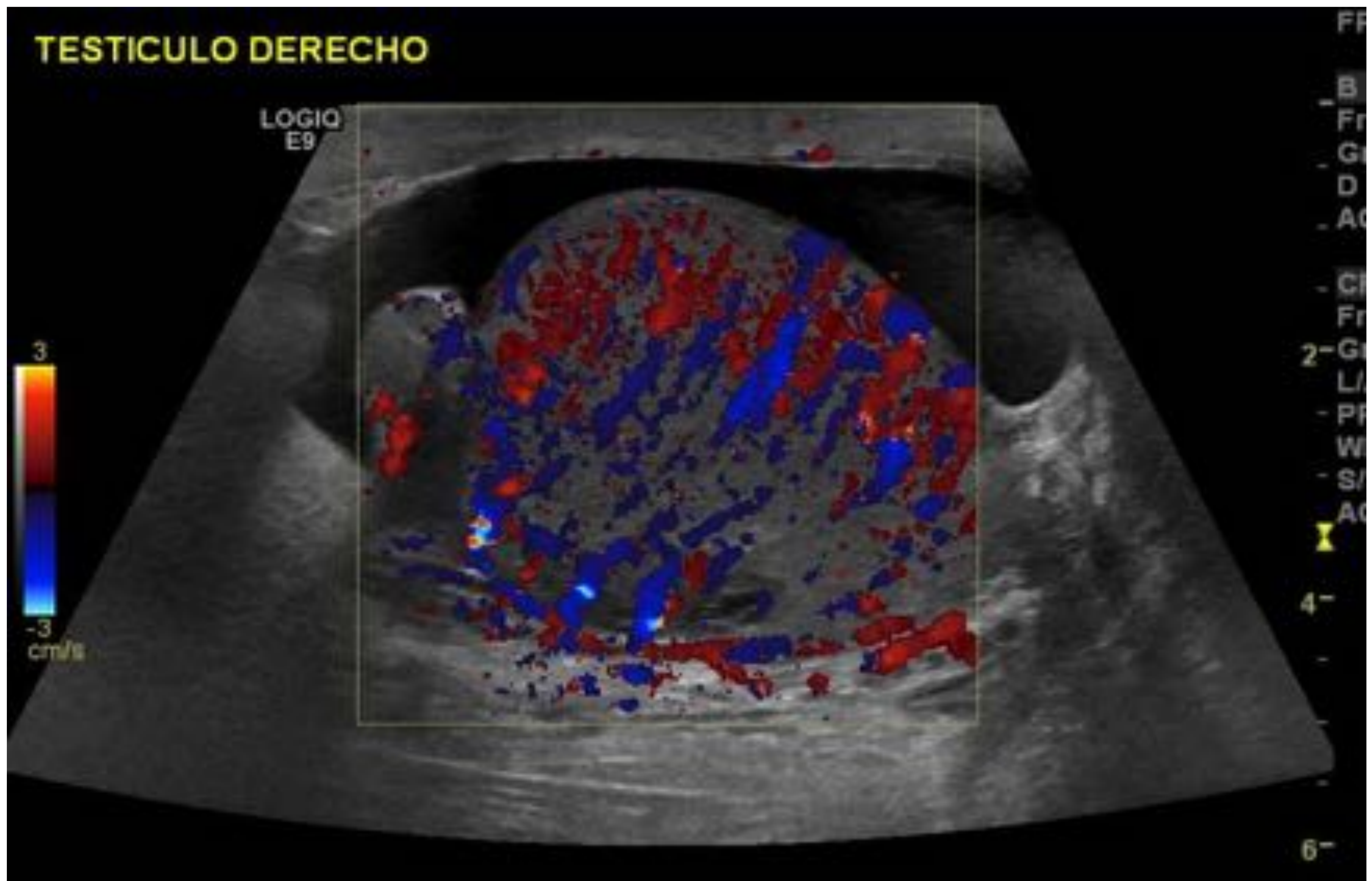


Figura 7: En la valoración con eco Doppler, se detecta marcada hiperemia con ecogenicidad heterogénea del epidídimo y en el testículo derecho, hallazgos compatibles con orquiepididimitis aguda derecha. References: Servicio de Radiodiagnóstico. Hospital Universitario Virgen Macarena. Sevilla. España.

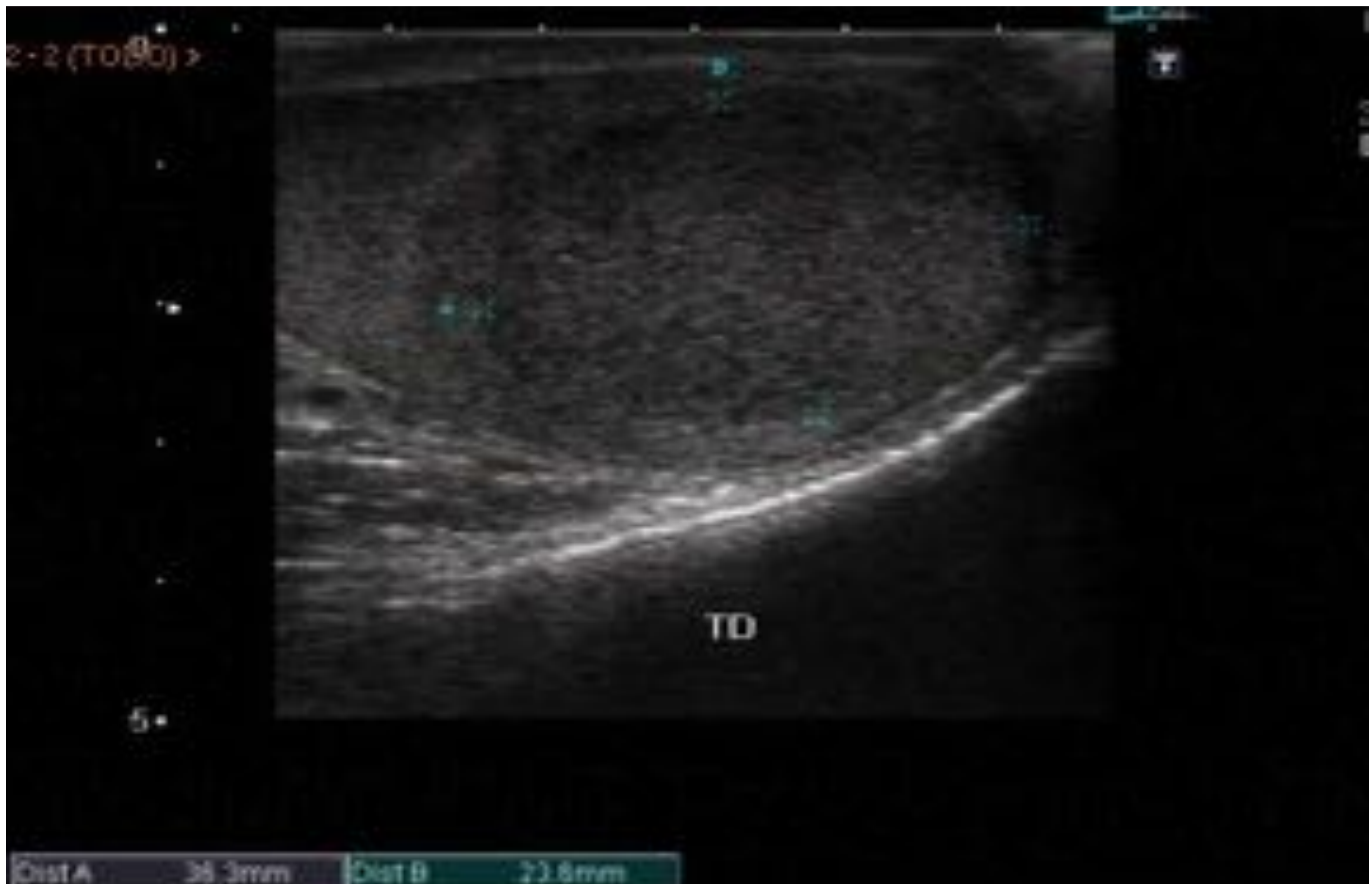

Figura 8: Ecografía donde se observa testículo derecho aumentado de tamaño debido a la presencia de una lesión ocupante de espacio, de naturaleza sólida, que ocupa aproximadamente más del 50% del volumen testicular. References: Servicio de Radiodiagnóstico. Hospital Universitario Virgen Macarena. Sevilla. España.

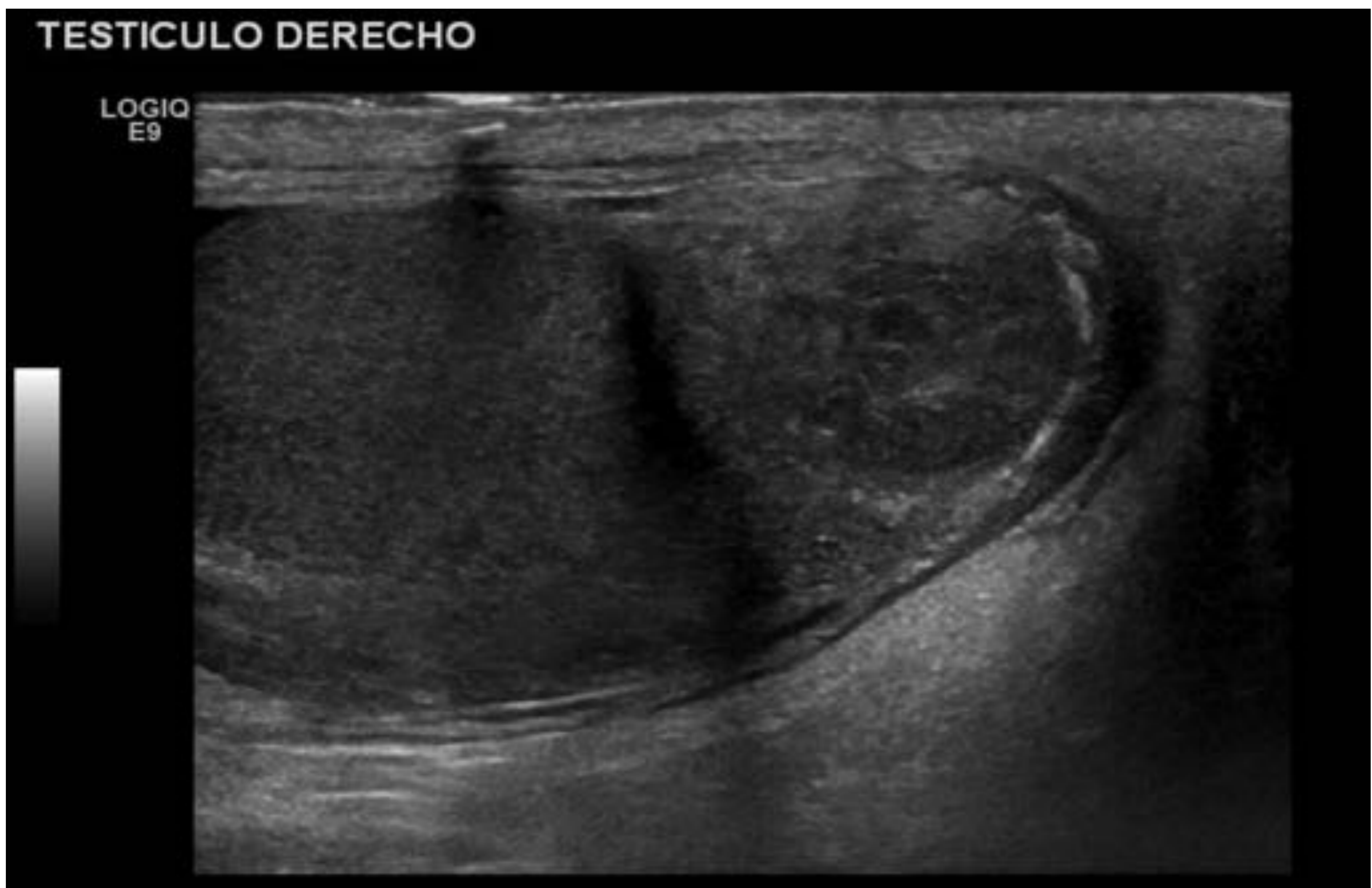

Figura 9: Engrosamiento difuso del epidídimo derecho, con lesión heterogénea en la cola. Orquiepididimitis aguda traumática. References: Servicio de Radiodiagnóstico. Hospital Universitario Virgen Macarena. Sevilla. España.

Pronóstico y tratamiento:

La viabilidad del testículo depende de la duración de la torsión y del número de vueltas del cordón espermático. El tratamiento es quirúrgico. [5]. Si la cirugía es realizada a las 5-6 horas de inicio del dolor, la tasa de conservación testicular es del 80%-100%.[3].

Conclusiones:

El diagnóstico y tratamiento precoz es esencial para la vitalidad del testículo.

El único criterio diagnóstico de torsión es la ausencia de flujo intratesticular unilateral visible en estudio mediante ecografía Doppler.

Referencias:

1. Del Cura JL, Pedraza S, Gayete A. Radiología Esencial. Vol 1. 1º ed. Madrid: Editorial Panamericana; 2010.
2. Federle M , Jeffrey R, Woodward P, et al. Diagnostico de imagen abdomen. 2ª ed. Madrid: Marban;2011.
3. Rumack, Wilson, Charboneau, Levine. Ecografía 4º Edición. Editorial Marban. Tomo 1.
4. Victoria j. Sharp, kathleen kieran, Angela M. Arlen. Testicular Torsion: Diagnosis, Evaluation, and Management. *American Family Physician* .Volume 88, Number 12. December 15, 2013
5. Middleton W, Kurtz A, Hertzberg B. Ecografía. Madrid: Marban;2007.
6. Anjum N. Bandarkar, Anna R. Blask. Testicular torsion with preserved flow: key sonographic features and value-added approach to diagnosis. *Pediatric Radiology*. Published online: 21 February 2018.