

seram 34

Sociedad Española de Radiología Médica

Congreso Nacional

PAMPLONA 24 MAYO
27 2018

Palacio de Congresos Baluarte

23 mayo Cursos Precongreso

TC PERFUSIÓN EN CÓDIGO ICTUS: ¿QUÉ ERRORES QUEREMOS EVITAR AL INTERPRETARLO?

Inés Pecharromán De Las Heras, Agustina Vicente Bártulos, Santiago Resano Pardo, Daniel Lourido García, Carmen Campos Ferrer, Esther García Casado.

Hospital Universitario Ramón y Cajal
Madrid, España.

Objetivos Docentes

La perfusión TC (P-TC) es una herramienta muy útil para la valoración con TC multimodal del paciente con código ictus, si bien no está validada internacionalmente por la variabilidad existente entre distintos fabricantes en cuanto a la adquisición de la imagen, al procedimiento informático de postproceso y a los distintos valores cuantitativos que se obtienen, por no mencionar la variabilidad inter observador y la ausencia de correlación exacta con la imagen de difusión (iD) mediante RM, para valorar el área de infarto [1].

Para evaluar una TC multimodal de un paciente por sospecha de ictus agudo, es imprescindible estar familiarizados con el programa de postproceso del que dispongamos, además de conocer posibles errores en la adquisición e interpretación de la imagen, para una adecuada interpretación de la perfusión-TC en conjunto con la TC basal y la angio-TC.

Por tanto, los **objetivos docentes** de esta revisión son:

1- Revisar los fallos más frecuentes en la interpretación de una TC-PERFUSIÓN para valorar un ictus agudo en Urgencias, así como los procesos simuladores de ictus, aportando casos de nuestra experiencia.

2- Describir los artefactos y errores técnicos que inducen un diagnóstico impreciso.

Revisión del tema

Los **parámetros** que definen infarto cerebral (tejido inviable) y área de penumbra (tejido en riesgo) son:

VOLUMEN SANGUÍNEO CEREBRAL (VSC, CBV por sus siglas en inglés): volumen sanguíneo en un vóxel, incluyendo sangre tisular y vascular, siendo normal 4-5 ml/100 g.

FLUJO SANGUÍNEO CEREBRAL (FSC, CBF por sus siglas en inglés): volumen total de sangre en movimiento en un vóxel. Se considera normal, en sustancia gris, 50-60 ml/100 g/min.

TIEMPO DE TRÁNSITO MEDIO (TTM, MTT por sus siglas en inglés): tiempo medio de tránsito de todas las moléculas de medio de contraste (MC), en un volumen tisular. Se considera normal 4 segundos en sustancia gris.

TIEMPO AL PICO (TAP, TTP por sus siglas en inglés): punto en el tiempo de máxima pérdida de intensidad de tras el paso de MC. Las áreas de isquemia se caracterizan por retraso en la llegada de MC y aumento del TTP.

Los **signos radiológicos** que caracterizan

- Área de penumbra son:
 - aumento de MTT/TTP,
 - disminución de CBF
 - y estabilidad o aumento de CBV.
- Tejido infartado (core en literatura anglosajona):

Los **hallazgos** de **TC multimodal cerebral** que tenemos que reflejar en el informe radiológico son [Tabla 1]:

Evaluación esencial	
PARÉNQUIMA	Excluir hemorragia e imitadores de ictus. Detectar ictus isquémico arterial.
VASOS	Detectar oclusión arterial.
Evaluación adicional	
COLATERALES	Evaluar estado de la circulación colateral.
CORE	Estimar tamaño del core / área de penumbra.
COÁGULO	Analizar el coágulo.
Tomado de Vilela P, Rowley HA. Brain ischemia: CT and MRI techniques in acute ischemic stroke. European Journal of Radiology, 2017-11-01, vol. 96, 162-172	

Para evitar **errores técnicos**, hay que conocer las características técnicas de la TC e inyector del que dispongamos, ya que existe variabilidad entre fabricantes, no tanto cualitativa como cuantitativa. Cada software tiene peculiaridades de automatización en la selección de flujo de entrada arterial y volumen de interés, distintos umbrales de CBV y CBF, así como diferentes valores de MTT y TTP. Algunos incorporan valoración del retraso del bolo, colateralidad meníngea, etc.

A continuación se describen los aspectos que causan errores técnicos y formas de evitarlos:

1. Postproceso y software.

Las curvas de tiempo e intensidad pueden obtenerse mediante dos modelos matemáticos: deconvolución y pendiente máxima, que aportan resultados cualitativos y cuantitativos similares. Sin embargo, el primero de ellos evita mejor los errores relacionados con el retraso del bolo de medio de contraste (MC). Las diferencias entre distintos fabricantes se deben no sólo a distintos modelos matemáticos, o distinta sensibilidad de la detección y retraso en la adquisición, sino a variabilidad inter e intra-operador.

Para evitarlo, se recomienda emplear el PROCESADO AUTOMÁTICO, y estar familiarizado con las ventajas y limitaciones del software que utilizamos, así como de las herramientas intrínsecas para optimizar el análisis.

En un estudio reciente, Ohmura [3] propone un nuevo método de evaluación de la P-TC, creando mapas de imagen a partir de ratios de fase vascular, sin depender del software.

2. Umbrales de P-TC.

Son fundamentales para determinar penumbra y core del infarto. Se ha demostrado adecuada correlación entre CBF y CBV con el core en imagen de difusión mediante RM: siempre que el valor absoluto de CBV sea menor de 2 ml/100g es óptimo para definir core del infarto. Tanto MTT como TTP representan penumbra: una elevación de MTT de al menos 145% en comparación al lado sano contralateral se considera óptima para diagnosticar penumbra, y una elevación de TTP de hasta 8 s es sospechosa de isquemia.

3. Selección de la función de entrada arterial.

Se considera óptimo seleccionar un vaso sano perpendicular al plano de adquisición (ACA o ACM, arteria cerebral anterior o arteria cerebral media). No obstante, algunos

Para evitar **errores técnicos**, hay que conocer las características técnicas de la TC e inyector del que dispongamos, ya que existe variabilidad entre fabricantes, no tanto cualitativa como cuantitativa. Cada software tiene peculiaridades de automatización en la selección de flujo de entrada arterial y volumen de interés, distintos umbrales de CBV y CBF, así como diferentes valores de MTT y TTP. Algunos incorporan valoración del retraso del bolo, colateralidad meníngea, etc.

A continuación se describen los aspectos que causan errores técnicos y formas de evitarlos:

5. Retraso de llegada de medio de contraste (MC).

Secundario al tiempo de adquisición de imagen intrínseco al número de detectores, a características constitucionales del paciente (arritmia cardiaca, estenosis vascular intracraneal, inadecuado flujo sanguíneo en polígono de Willis, etc), o a inadecuada administración del MC. En nuestro centro, se canaliza una vía venosa con catéter de 18G. Primero se adquiere P-TC con administración de un volumen de MC de 50 ml a 5 ml/s, seguido de un bolo de 30 ml de suero salino (que prolonga e incrementa el realce arterial y evita artefactos desde el tronco venoso braquiocefálico sobre el arco aórtico). Seguidamente se adquiere la angioTC, con un volumen de MC de 40 ml a 5 ml/s, seguido de 30 ml de suero salino.

6. Vasos sanguíneos periféricos y arterias perforantes.

La existencia de vasos leptomeníngeos de gran calibre puede sobreestimar CBF. Puede minimizarse utilizando la herramienta de supresión de "píxeles vasculares", que son todos aquéllos con intensidad mayor que la media de CBV en la sustancia gris.

7. Selección de cortes.

Depende del número de detectores del equipo TC disponible. La selección óptima es la que se consigue con equipos de 320 detectores, que realizan adquisición volumétrica de 16 cm de longitud, y permiten analizar todo el cráneo sin errores por retraso de llegada de MC.

Como mínimo debe adquirirse un volumen de 4-8 cm de longitud (posible con equipos de 64 detectores), para incluir al menos los ganglios basales completos y valorar territorio carotídeo. Con equipos de 16 detectores, sólo es posible realizar

Para evitar **errores de interpretación**, debemos estar atentos a la existencia de variantes anatómicas, fenómenos de hipo e hiperperfusión, simuladores clínicos de ictus agudo y falsos negativos.

1. Colateralidad meníngea. En las imágenes fuente de la angio-TC (A-TC) o con reconstrucción MIP puede infravalorarse el grado de colateralidad por retraso de llegada de MC en el lado patológico.

Para evitar el error, se propone evaluar la A-TC dinámica, que se obtiene a partir de las imágenes fuente de la P-TC. Además, estas imágenes aumentan la rentabilidad diagnóstica para evaluar coágulos multisegmentarios [4].

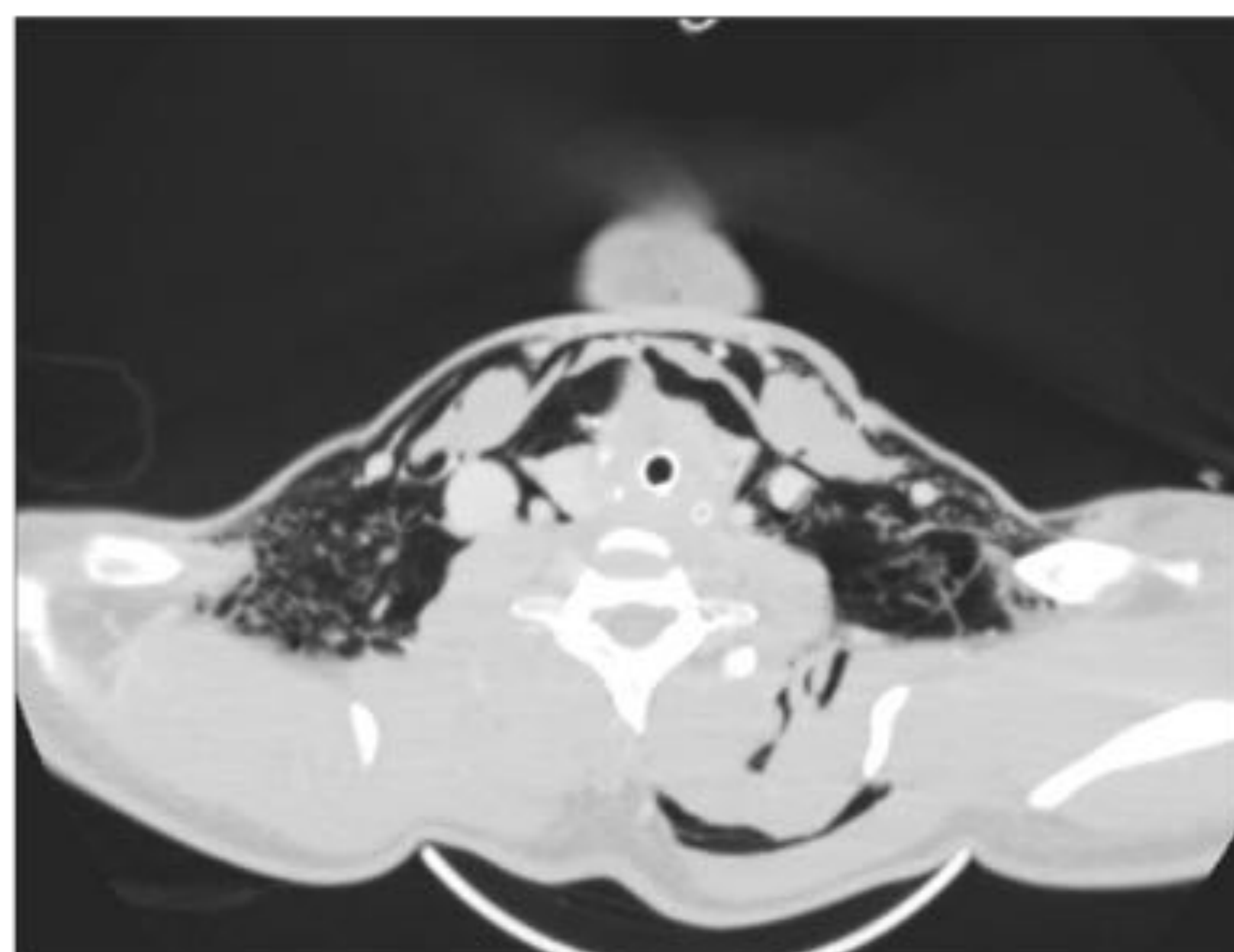
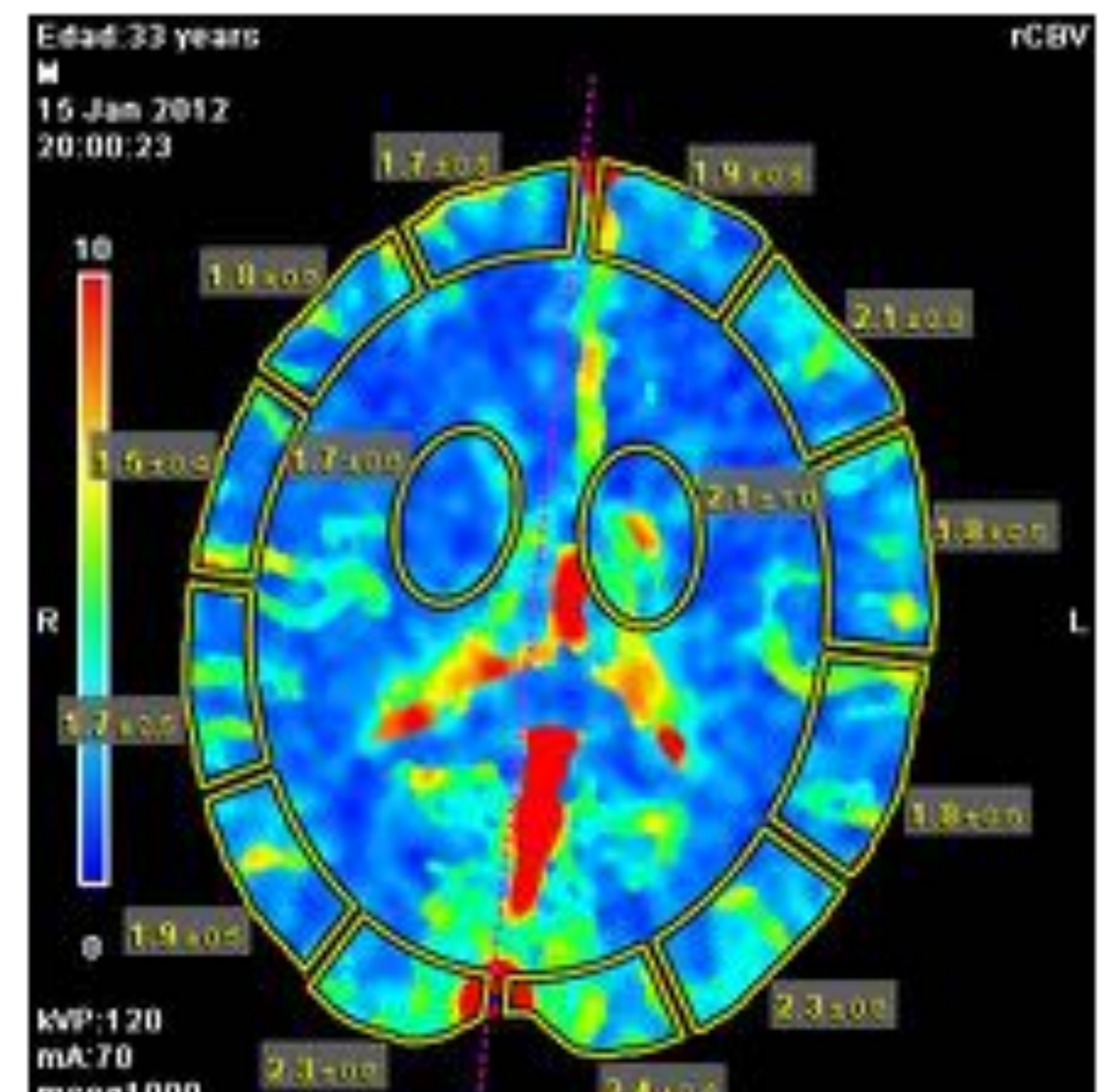
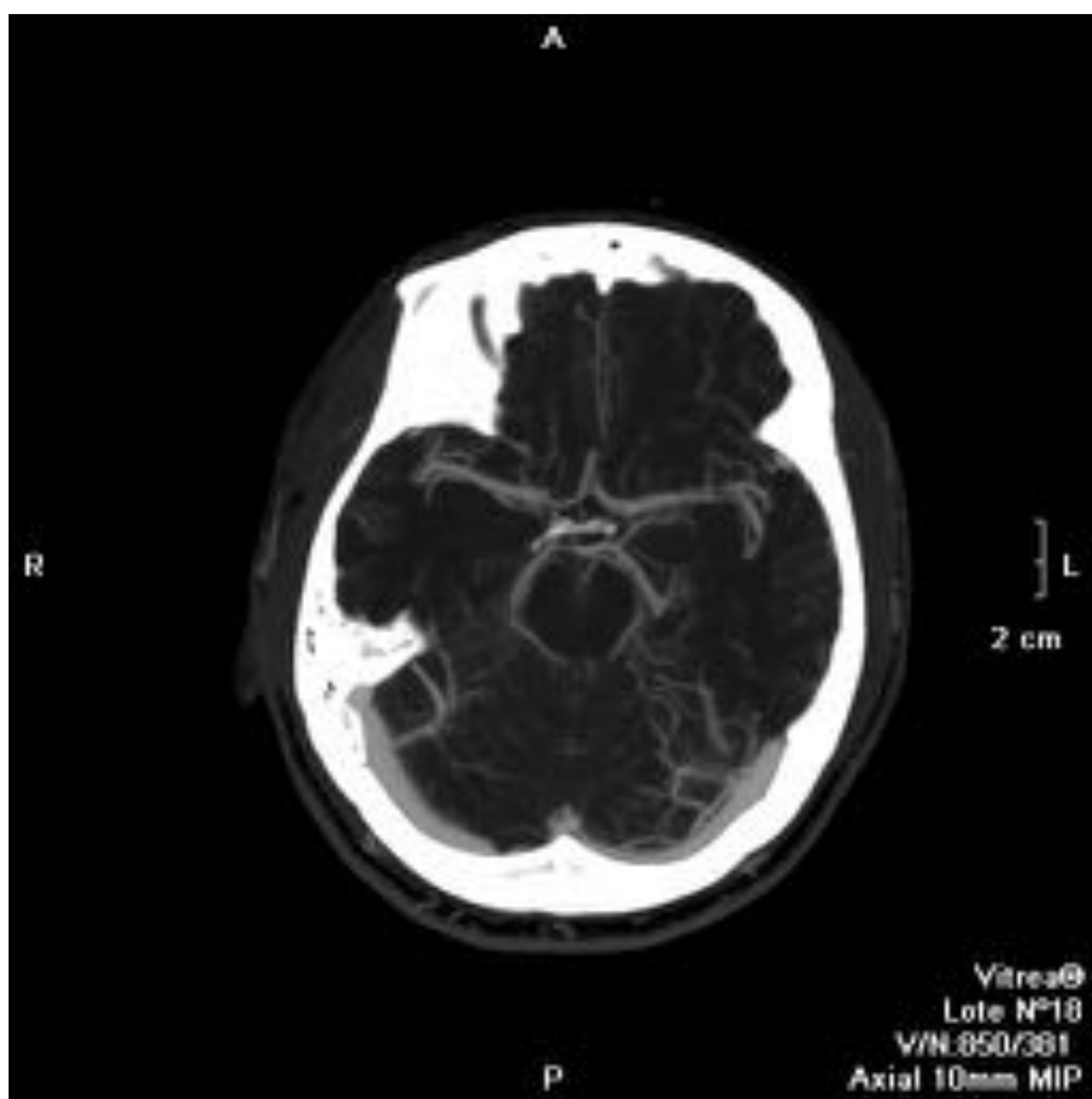
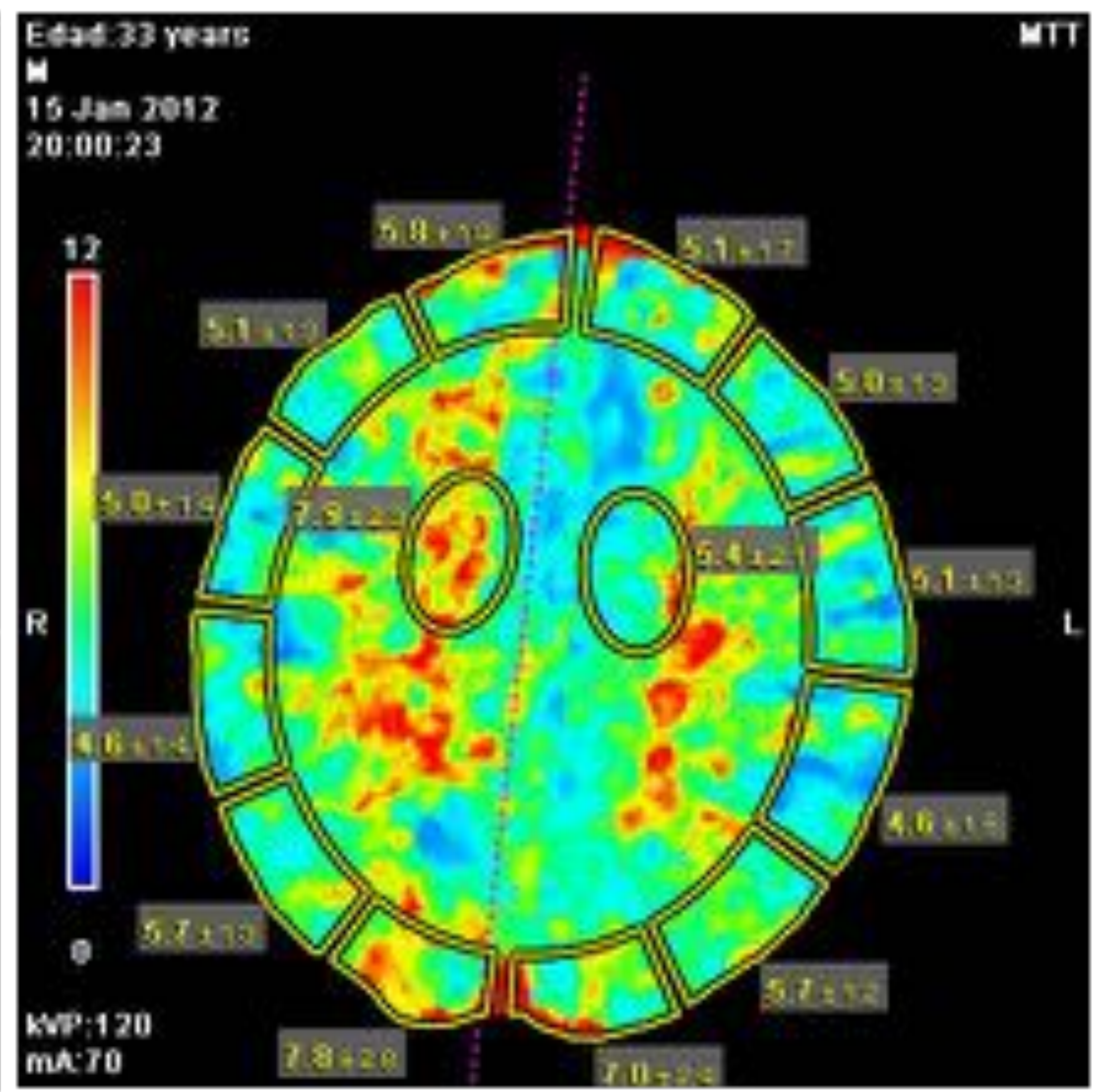
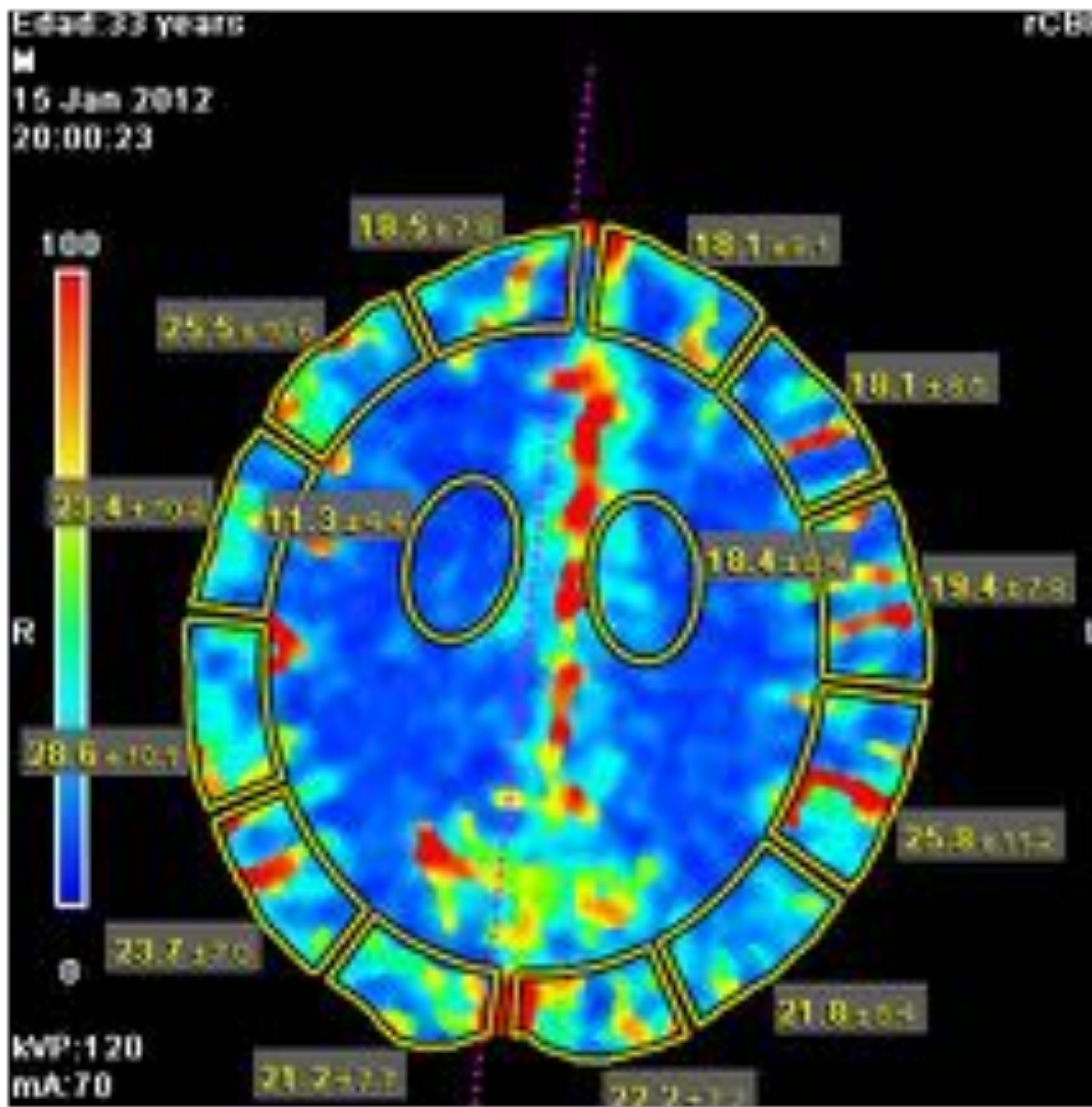
2. Variantes anatómicas. En el polígono de Willis pueden condicionar asimetrías de MTT y CBF que se interpretan como penumbra sin serlo. La estenosis de la arteria carótida interna (ACI) cervical o intracraneal también simula penumbra si es significativa hemodinámicamente, e incluso puede dificultar el diagnóstico de un área de isquemia real. Para evitar este error hay que correlacionar siempre con imágenes de angio-TC, y con el mapa de retraso (*delay* en inglés), si nuestro software lo permite. También es aconsejable comparar cada territorio vascular seleccionando la entrada arterial respectiva, una por una.

3. Infarto crónico. Parece sencillo diagnosticarlo mediante la

Los **diagnósticos alternativos** o **simuladores de ictus** a tener en cuenta son, entre otros, el PRES (por sus siglas en inglés), alteraciones vasculares asociadas a epilepsia y migraña, fenómenos de re-/hiperperfusión y comportamiento de neoplasias.

1. Vasoespasmo. Puede simular ictus agudo, en el contexto de hemorragia subaracnoidea aguda, un motivo más para visualizar primero la TC basal. No obstante, los territorios con vasoespasmo siempre están en riesgo de isquemia.
2. Fase interictal de la crisis epiléptica. Se observan asimetrías por fenómeno de hipoperfusión, con elevación de MTT y disminución de CBF que no corresponden con territorios vasculares anatómicos.
3. Fase de aura de la migraña. Pueden aparecer áreas de hipoperfusión en los mapas de P-TC, y para descartar penumbra es fundamental correlacionar con la exploración neurológica y antecedentes.
4. PRES (por sus siglas en inglés -posterior reversible encephalopathy syndrome- síndrome de encefalopatía posterior reversible). Cursa con vasoconstricción de pequeño vaso en territorios posteriores, que simula áreas de penumbra con elevación de MTT y disminución de CBF en las zonas afectadas.
5. Perfusión de lujo en ictus agudo y reperfusión a través de colaterales leptomeníngicas. En la fase aguda puede enmascarar la presencia de ictus isquémico, aunque suponen mejor pronóstico en la mayoría de los casos y una mayor ventana terapéutica temporal (mayor de 6 horas). No obstante, en la fase subaguda implica mayor riesgo de edema cerebral y hemorragia.
6. Para evitar errores de interpretación, se propone utilizar la angioTC

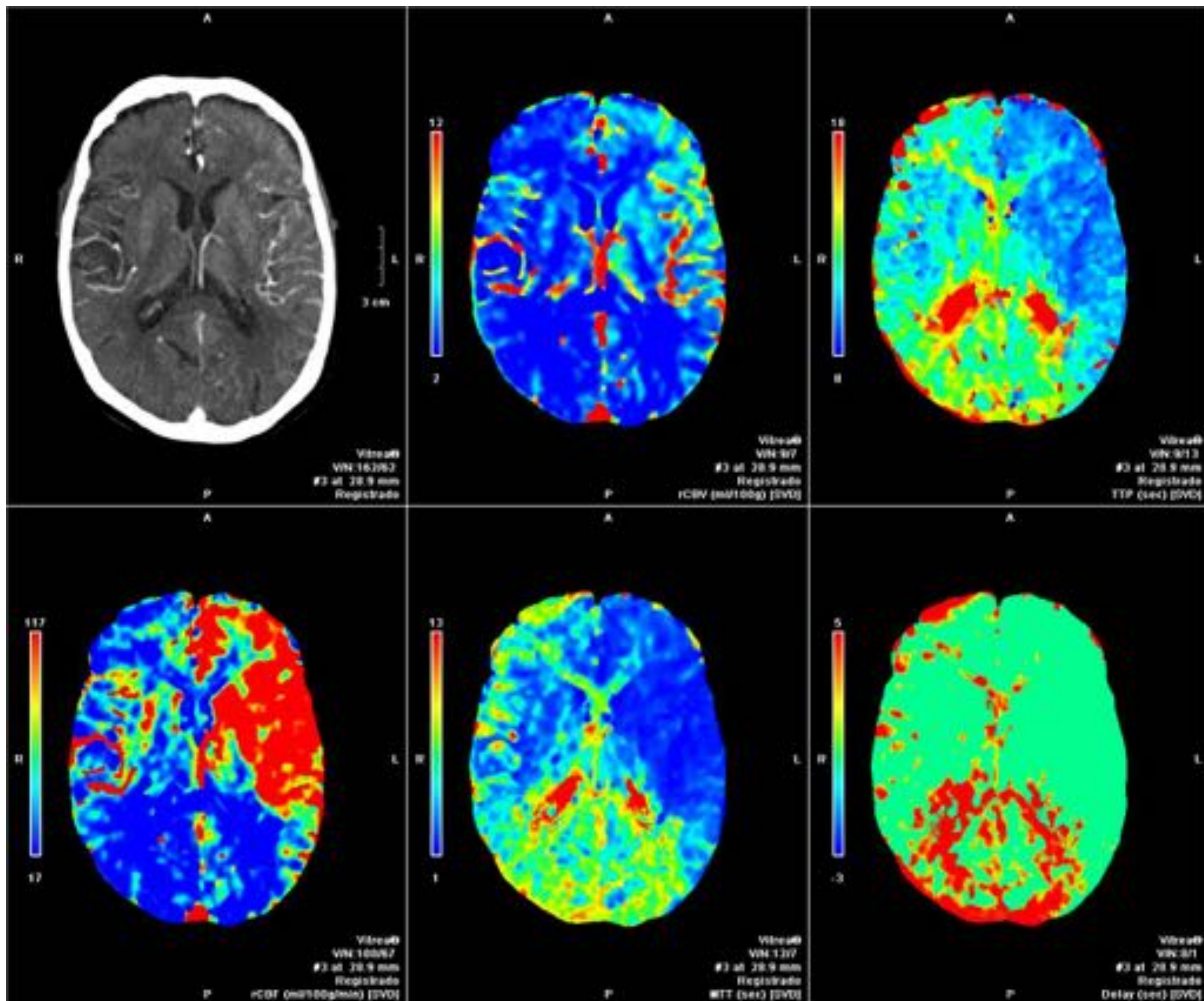
Hipoperfusión cerebral, asimétrica. PCR reanimada con enfisema post-traqueostomía.



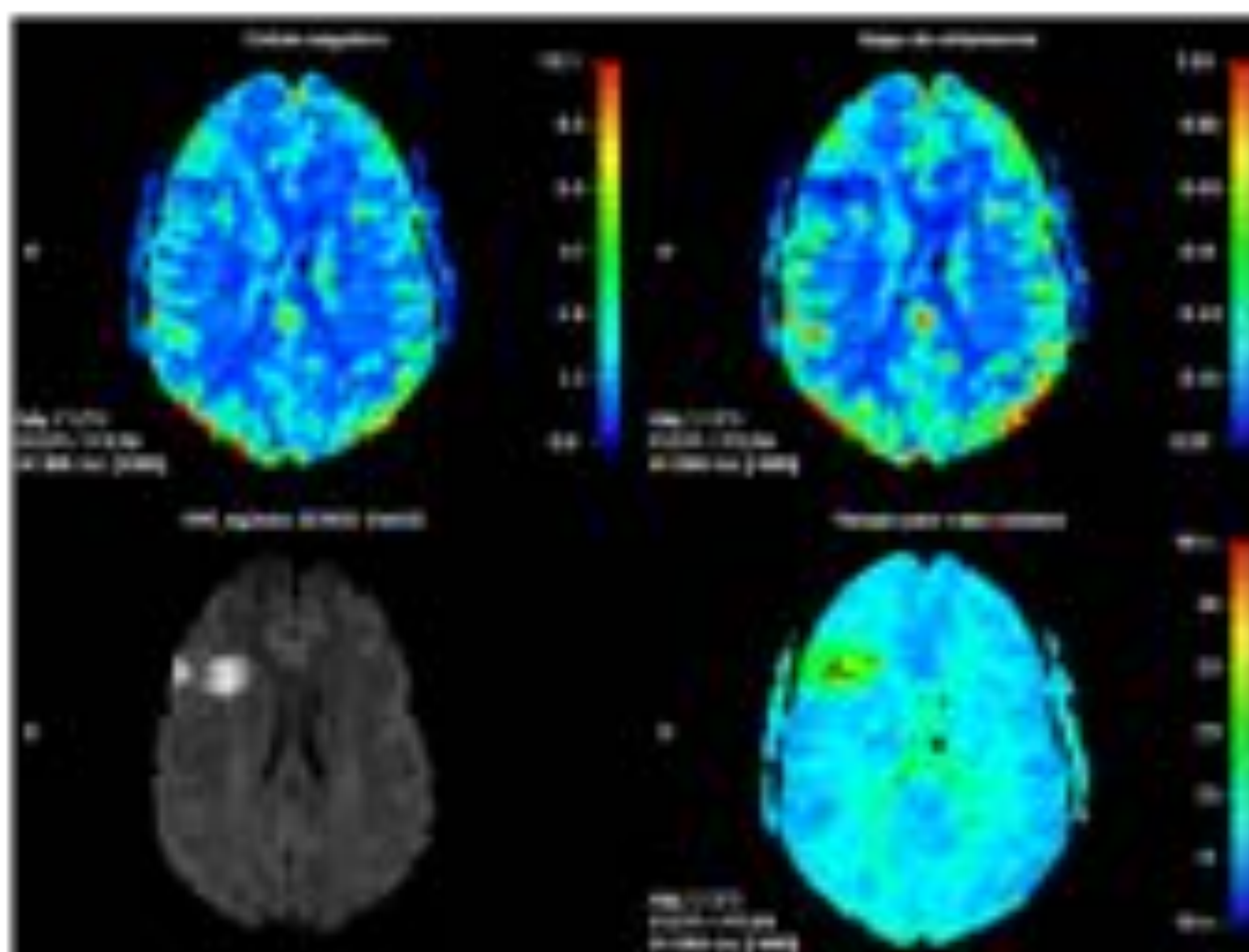
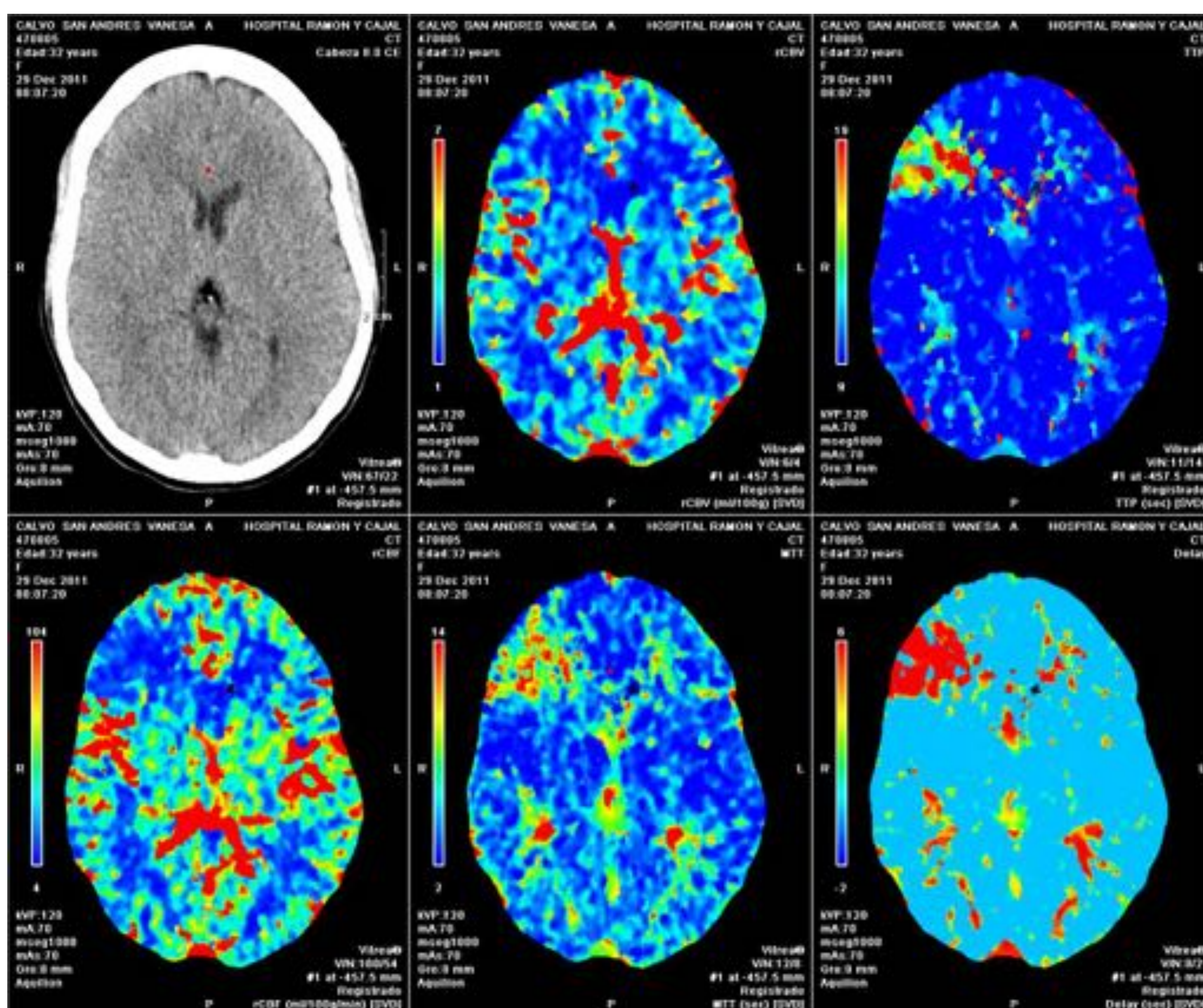
Otros diagnósticos alternativos imitadores de ictus que cursan con hiperperfusión pueden ocasionar errores diagnósticos al interpretar hipoperfusión o isquemia contralateral. Son los siguientes:

1. Hiperperfusión tras tratamiento quirúrgico de aneurismas del polígono de Willis o tras repermeabilización carotídea. Es una complicación grave tras el procedimiento de aislamiento del aneurisma, endarterectomía o colocación de stent, ya que el tejido cerebral con hipoperfusión crónica presenta mayor fragilidad microvascular y peor homeostasis de la dinámica vascular.
2. Fase ictal de epilepsia. Los síntomas en fase aguda pueden ser equivalentes a los del ictus isquémico agudo, y la utilidad de la TC multimodal en estos casos es indiscutible, aunque los hallazgos tanto en TC como en RM pueden ser indistinguibles entre ambas entidades. En P-TC podemos observar aumento de CBF y disminución de MTT, generalmente homolateral al foco epileptógeno (si bien no existe correlación anatómica precisa).
3. Migraña complicada. Un paciente con cefalea puede presentar síntomas de hemiplejía u otra focalidad. La existencia de hiperperfusión homolateral al lado e la hemiplejía ayuda al diagnóstico diferencial con ictus isquémico agudo, así como la correlación con la TC basan y la A-TC.
4. Neoplasia. Los tumores cerebrales se comportan con aumento de CBV y CBF, y disminución de MTT. El error de interpretación diagnóstica ocurre especialmente en casos de tumor no conocido previamente, de estirpe glial y mal delimitado, que debuta con síntomas de ictus agudo.

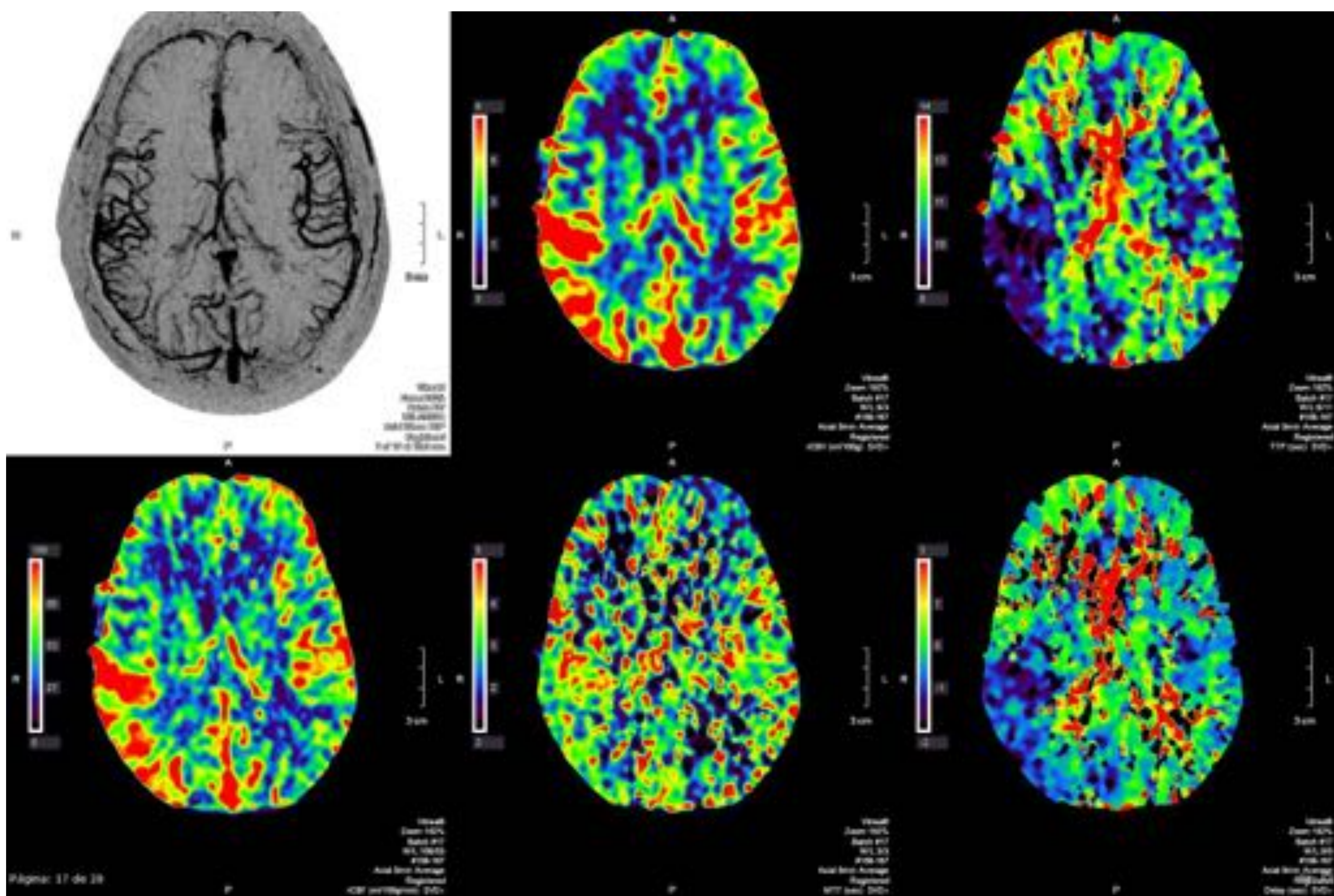
Hiperperfusión frontoparietal por epilepsia.



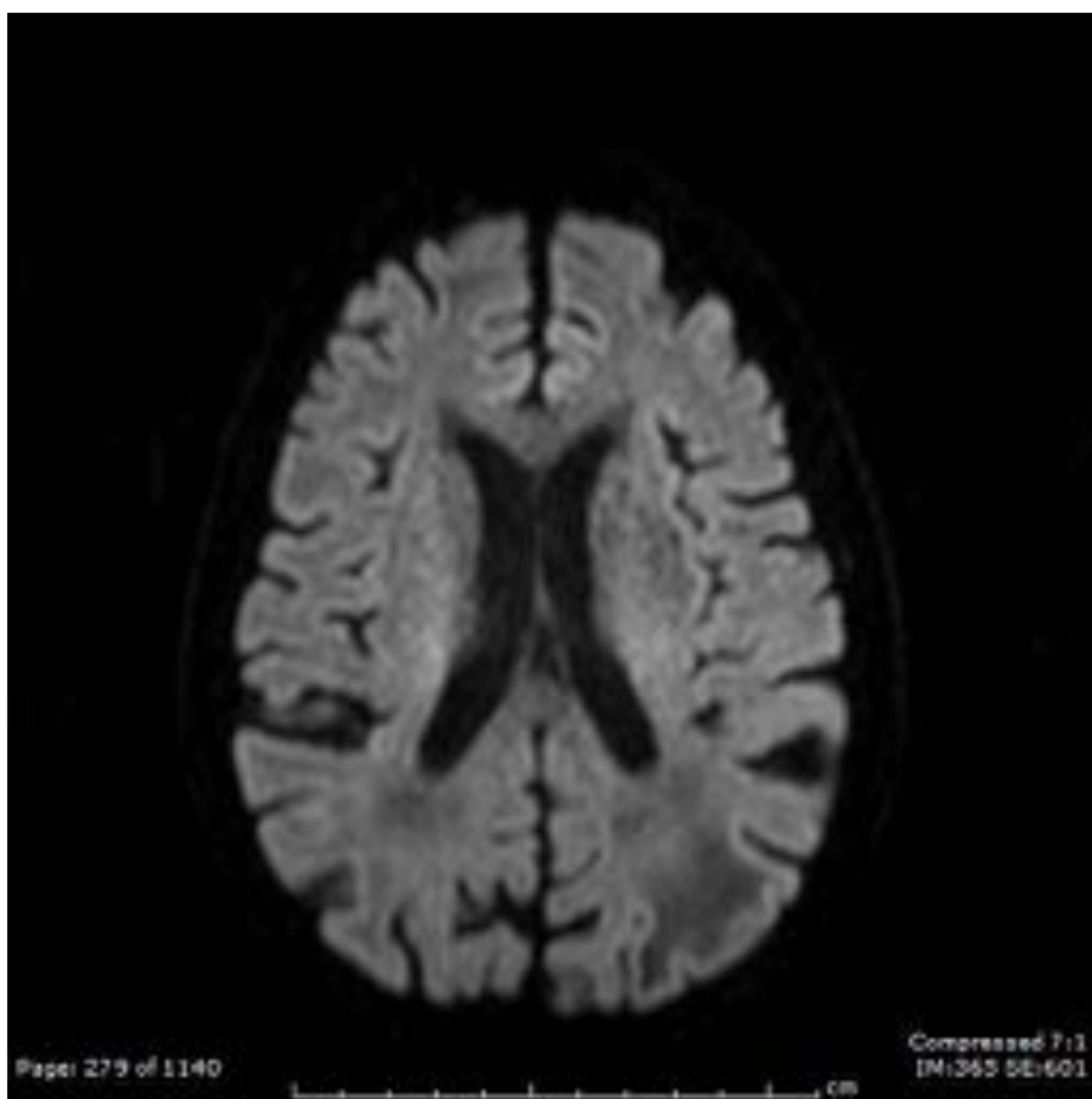
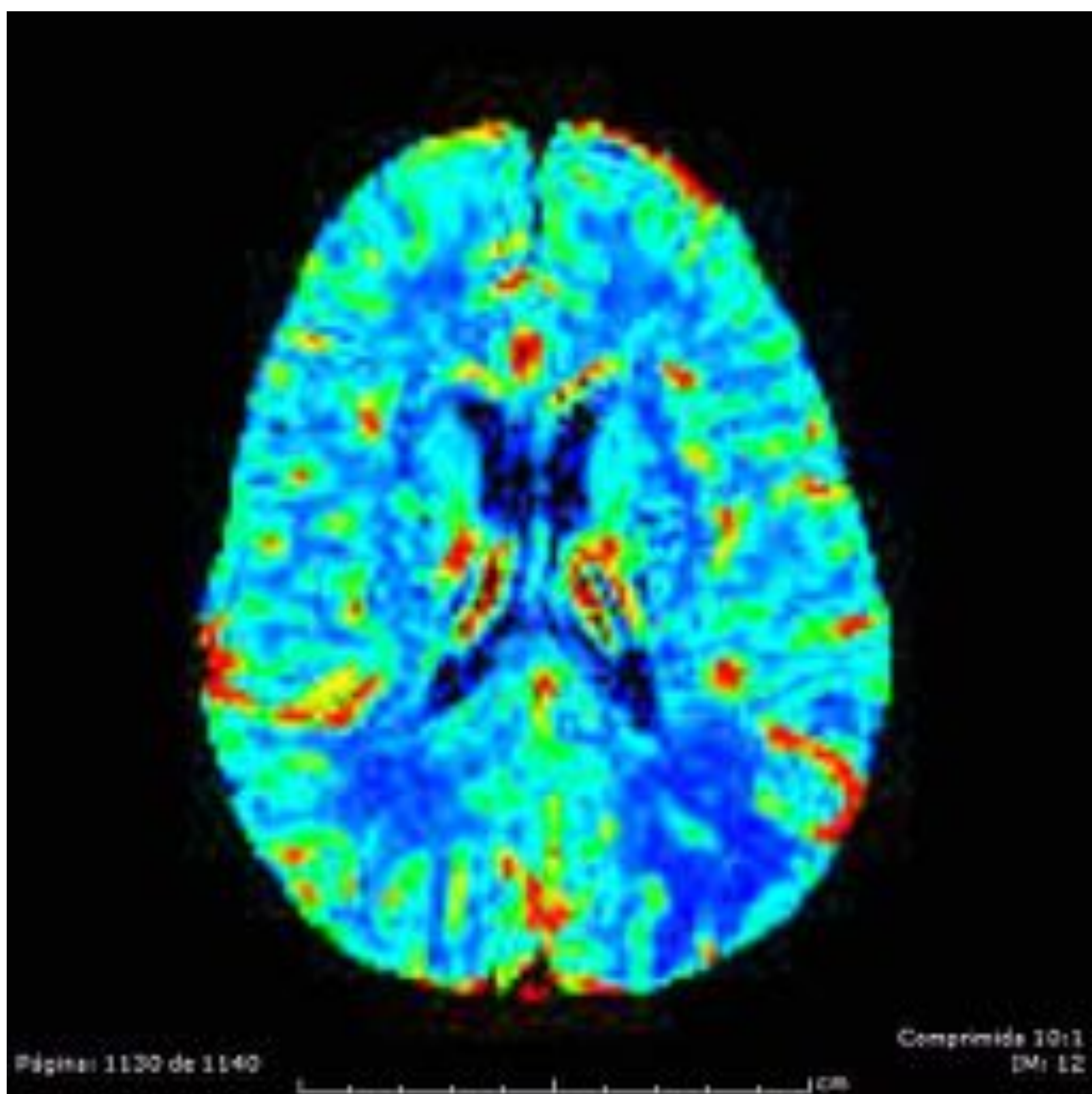
Sospecha de ictus y migraña. Diagnóstico clínico final de migraña con aura. RM con iDif diagnóstica de ictus isquémico.



Hiperperfusión post-ictal (epilepsia).



PRES con hipoperfusión, sin restricción en iDif en RM.



Falsos negativos.

- Ictus lacunar. Generalmente no son evidentes por la baja resolución espacial de los mapas de color de la P-TC, incluso si se incluyen en el volumen explorado y aunque sean sintomáticos.
- Ictus de fosa posterior. Con equipos de 256/320 detectores se incluye este territorio en todos los casos, si bien aparecen artefactos por las características anatómicas de la fosa posterior. En adquisiciones de cobertura limitada (4-8 cm), el estudio tiene que estar dirigido por la exploración neurológica o los hallazgos en TC basan para posicionar el volumen correctamente. No obstante, un bloque de 4 cm a nivel de ganglios basales incluye no sólo territorios de ACA y ACM, sino de arteria cerebral posterior.
- Ictus de territorios limítrofes. En algunos casos no se representan en los mapas de P-TC, respecto a lo que podemos observar en iD por RM en dichos casos, especialmente en TC de cobertura limitada.

Conclusiones

Se considera fundamental la utilización de la P-TC como parte de una TC multimodal en el contexto de sospecha de ictus agudo [5]. Para evitar errores en su interpretación debemos conocer en primer lugar la fisiopatología del proceso y tener en cuenta las peculiaridades de realización e interpretación de la TC-perfusión con el software y número de detectores de la TC disponible.

Es primordial correlacionar con la TC basal y con la angio-TC (ambas con validez diagnóstica con grado I de evidencia), y disponer de toda la información clínica posible que permita descartar con exactitud otros diagnósticos alternativos que pueden cursar con alteraciones vasculares en la P-TC.

Además, proponemos la utilización de la TC-angiografía dinámica para mejorar la interpretación del grado de colateralidad meníngea, entre otros parámetros.