

Utilidad del TAC en la valoración de los ganglios linfáticos axilares en los pacientes con cáncer de mama

Tipo: Presentación Electrónica Científica

Autores: **Olivia Benítez Dupin**, Joaquín Gómez Ramírez, Alejandro Tejerina Bernal, Sonia Rivas Fidalgo, Mariano Díaz Miguel Maseda, Carmen Estrada Blan

Objetivos

El tamaño tumoral y la afectación ganglionar en el momento del diagnóstico tienen valor pronóstico y son indicadores predictivos de recidiva de la enfermedad.

Una valoración precisa de la axila es esencial dado el impacto de la estadificación ganglionar en las terapias sistémicas así como en la planificación del tratamiento quirúrgico y radioterápico.

La ecografía y la resonancia son las principales técnicas de imagen utilizadas para la valoración de los ganglios linfáticos axilares en el cáncer de mama. La TC no se utiliza de forma rutinaria en el estadiaje locorregional del cáncer de mama, por lo tanto, el estudio de la axila mediante esta técnica está menos extendido.

El propósito de este trabajo es evaluar las características de los ganglios linfáticos en TC y RM, correlacionando estos hallazgos con la anatomía patológica.

Material y métodos

Criterios de inclusión:

- Pacientes con cáncer de mama sometidas a cirugía de mama y vaciamiento axilar entre 2012 y 2014 con realización de TC y RM en el momento del diagnóstico inicial.
- Confirmación histológica de la axila.

Metodología

- Revisión retrospectiva de los TC y RM por un radiólogo experimentado en el área específica de patología mamaria (OB).
- Recogida de datos demográficos y anatomopatológicos.

Análisis de las imágenes

- Definir características de sospecha en TC y RM ([Fig.1](#))
1. alteración de la morfología con engrosamiento excéntrico de la cortical (>3 mm)
 2. aumento de tamaño
 3. márgenes mal definidos y trabeculación de la grasa adyacente
- Análisis estadístico descriptivo

Imágenes en esta sección:

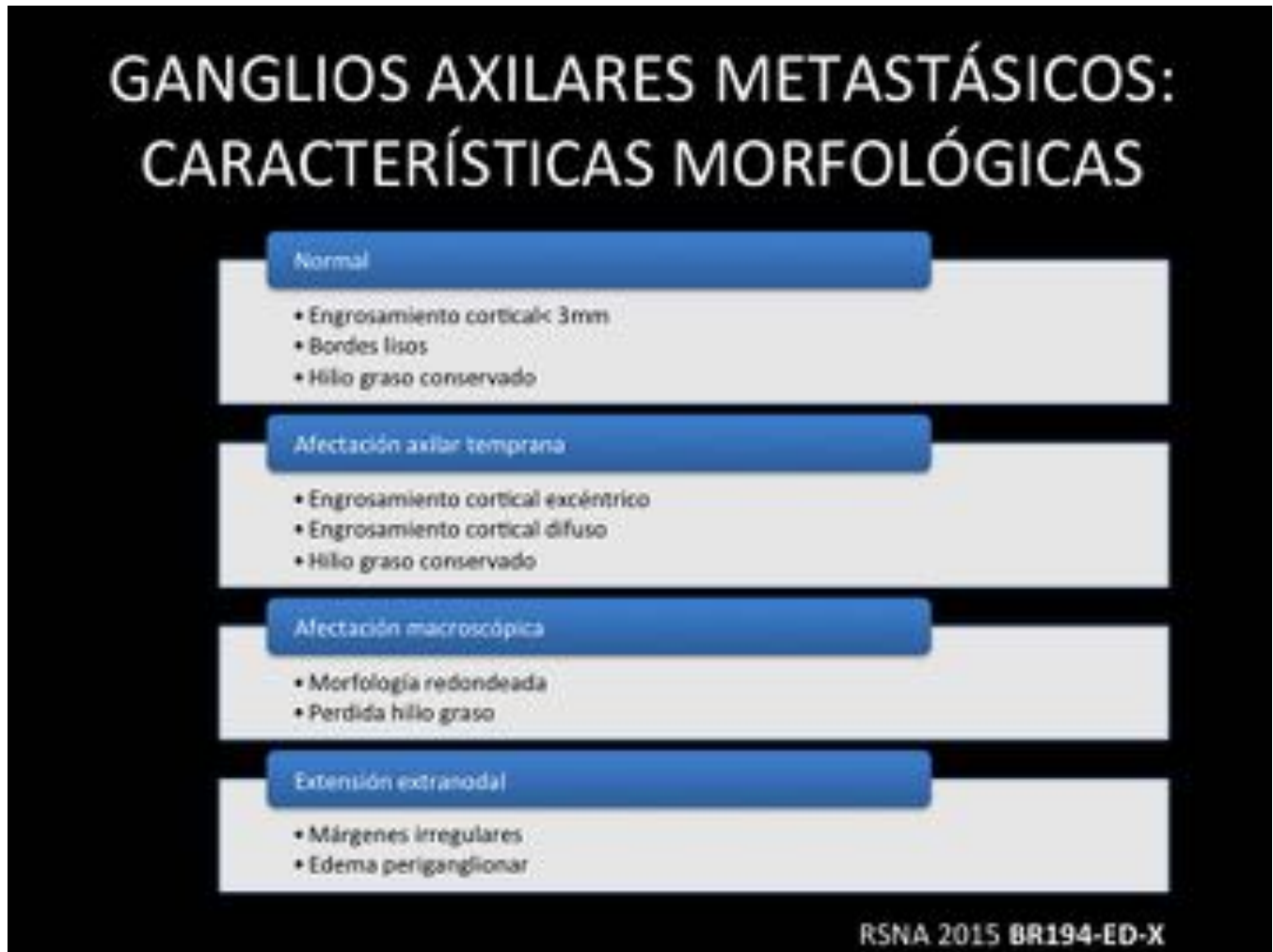


Fig. 1: Ganglios axilares metastásicos: características morfológicas.

Resultados

De un total de 101 pacientes con cáncer de mama, la valoración axilar en el momento del diagnóstico fue mediante:

- RM mama en 101 pacientes (100%)
- TC en 58 pacientes (57%).

Se encontraron metástasis axilares en 70 pacientes (69,3%), siendo micrometástasis en 9 de éstos pacientes (13%). No separamos las micrometástasis del resto de los casos de afectación axilar, lo que disminuye la tasa de falsos negativos y la sensibilidad de la prueba.

ENGROSAMIENTO CORTICAL

Utilizamos como valor de corte y factor predictivo de metástasis un grosor cortical mayor de 3 mm en base a lo publicado en la literatura hasta el momento actual. ([Fig.2](#))

TAMAÑO / MORFOLOGÍA GANGLIONAR

El eje corto y largo de los ganglios linfáticos se encuentran aumentados en los ganglios afectados (se incrementa el riesgo de malignidad cuando el eje corto es mayor de 5 mm).

Una morfología redondeada o lobulada y/o la ausencia de hilio graso aumentan la probabilidad de metástasis. ([Fig.3](#))

MÁRGENES / EDEMA PERIGANGLIONAR

El edema periganglionar es un signo altamente específico de afectación extranodal. Se visualiza mejor en RM mediante secuencias de Inversión-Recuperación (debido a la alta intensidad de señal del edema) lo que aumenta la especificidad, el VPP y el VPN. ([Fig.4](#))

CASOS

[Fig.5](#) Ganglio linfático normal

[Fig.6](#) Afectación axilar temprana

[Fig. 7](#) Afectación macroscópica

[Fig. 8](#) Extensión extranodal **Imágenes en esta sección:**

	ENGROSAMIENTO CORTICAL			
	SENSIBILIDAD	ESPECIFICIDAD	VPP	VPN
TC	57,4%	88,8%	96,4%	28,5%
RM	61,7%	100%	100%	34,4%

Fig. 2: Engrosamiento cortical

	TAMAÑO / MORFOLOGÍA GANGLIO LINFÁTICO			
	SENSIBILIDAD	ESPECIFICIDAD	VPP	VPN
TC	59,5 %	88,8 %	96,5 %	29,6 %
RM	61,7 %	100 %	100 %	35,7 %

Fig. 3: Tamaño / Morfología ganglio linfático

	MÁRGENES / EDEMA PERIGANGLIONAR			
	SENSIBILIDAD	ESPECIFICIDAD	VPP	VPN
TC	27,6 %	100 %	100 %	20,9 %
RM	12,7 %	100 %	100 %	94,1 %

Fig. 4: Márgenes / Edema periganglionar

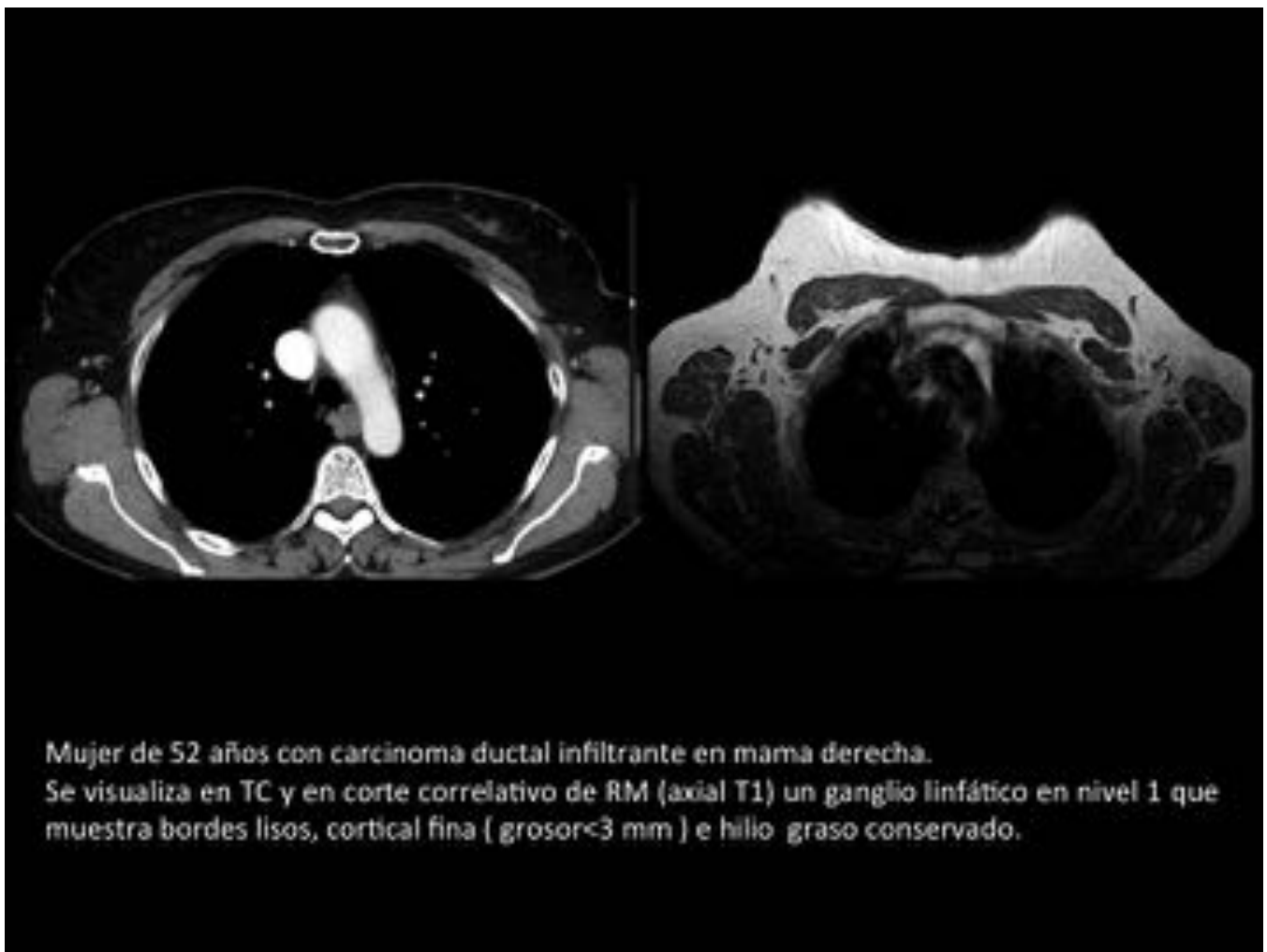

Fig. 5: Ganglio linfático normal

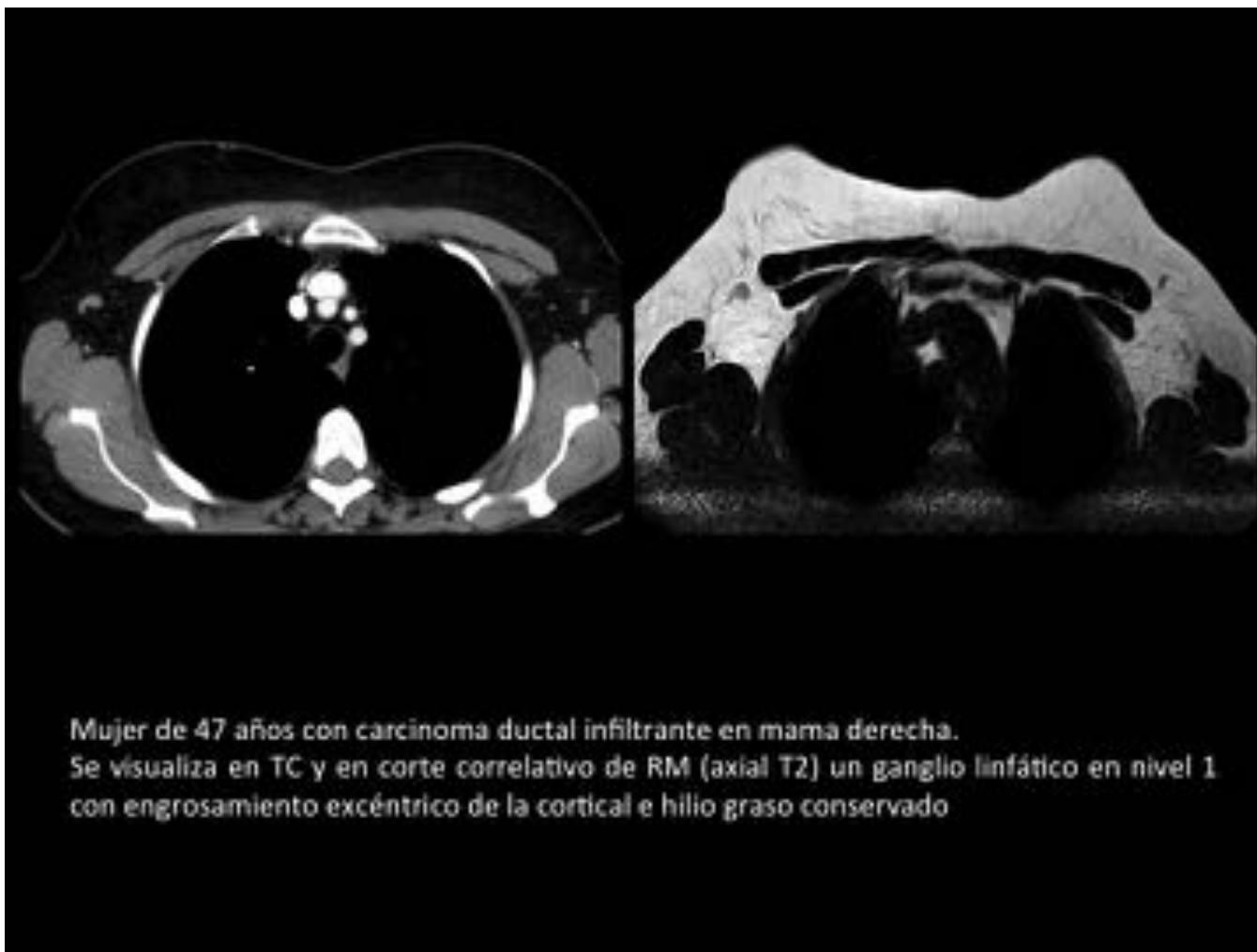


Fig. 6: Afectación axilar temprana

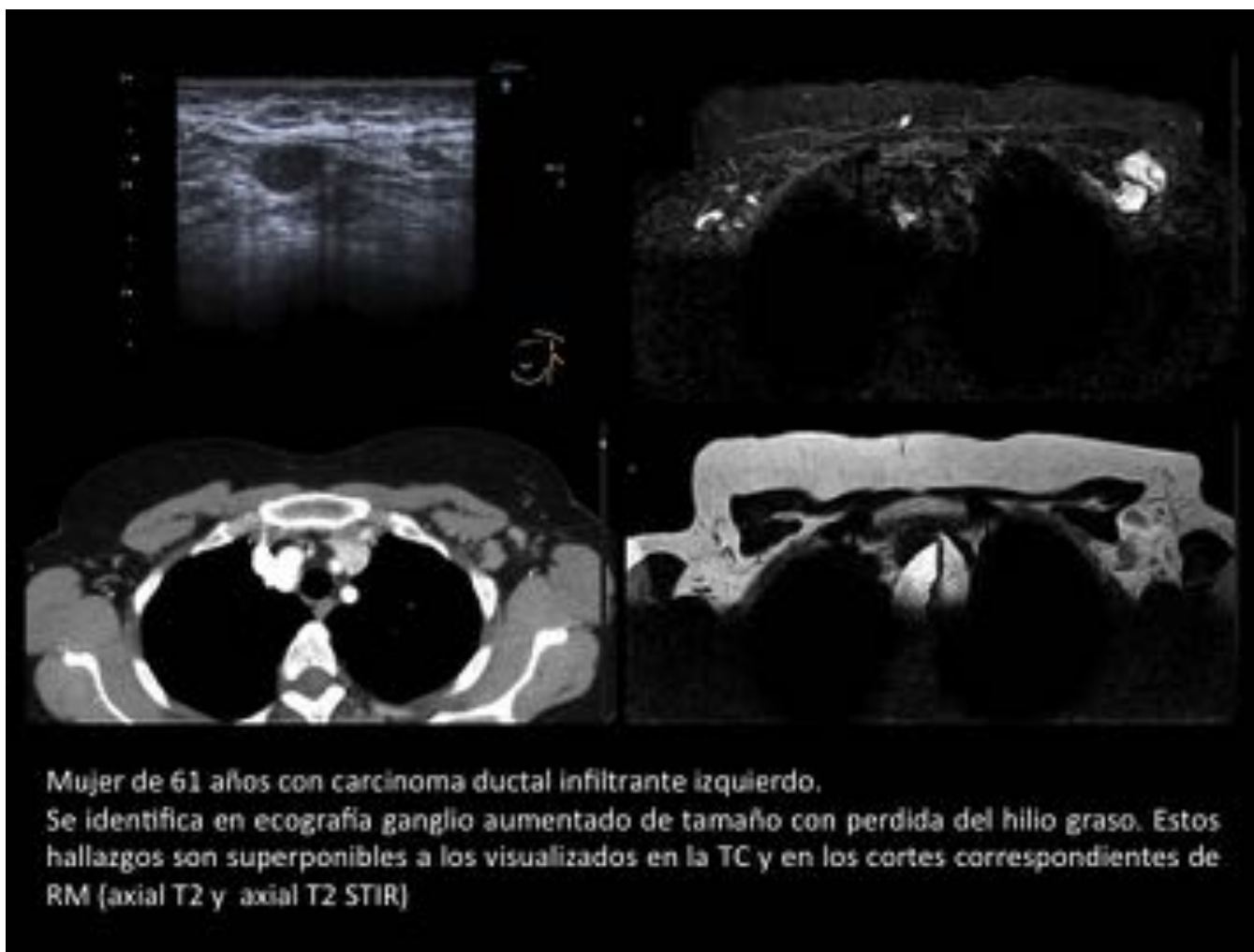


Fig. 7: Afectación macroscópica

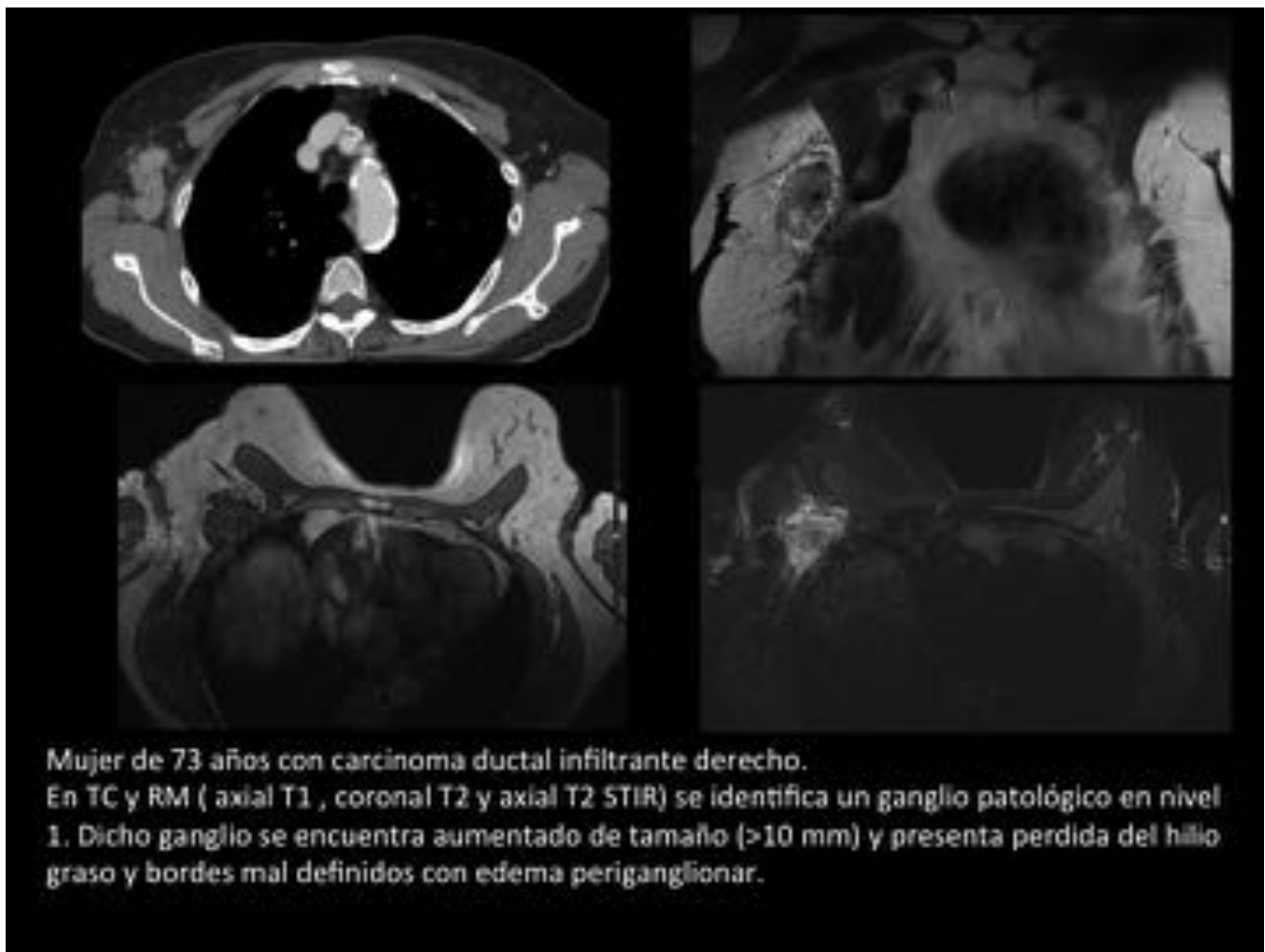


Fig. 8: Extensión extranodal

Conclusiones

La TC es una técnica útil para evaluar los ganglios linfáticos axilares en pacientes con cáncer de mama con resultados similares a los obtenidos con la RM.

Bibliografía / Referencias

1. Ecanow JS, Abe H, Newstead GM, Ecanow, Jeske Jm.
 Axillary staging of breast cancer: what the radiologist should know.
 Radiographics. 2013 Oct;33(6):1589-612.
2. Lee SC, Jain PA, Jethwa SC, Tripathy D, Yamashita MW
 Radiologist's role in breast cancer staging: providing key information for clinicians.
 Radiographics. 2014 Mar-Apr;34(2):330-42.

3. Bedi DG, Krishnamurthy R, Krishnamurthy S, Edeiken BS, Le-Petross H, Fornage BD, Bassett RL Jr, Hunt KK.
Cortical morphologic features of axillary lymph nodes as a predictor of metastasis in breast cancer: in vitro sonographic study.
AJR Am J Roentgenol 2008;191(3):646–652.
4. Choi YJ, Ko EY, Han BK, Shin JH, Kang SS, Hahn SY
High-resolution ultrasonographic features of axillary lymph node metastasis in patients with breast cancer.
The breast. 2009;18: 119-122.
5. Baltzer PA, Dietzel M, Burmeister HP, Zoubi R, Gajda M, Camara O, Kaiser WA
Application of MR mammography beyond local staging: is there a potential to accurately assess axillary lymph nodes? evaluation of an extended protocol in an initial prospective study.
AJR Am J Roentgenol 2011 May;196(5):W641-7.
6. Mortellaro VE, Marshall J, Singer L, Hochwald SN, Chang M, Copeland EM, Grobmyer SR.
Magnetic resonance imaging for axillary staging in patients with breast cancer.
J Magn Reson Imaging 2009 Aug;30(2):309-12.
7. Carlson GW, Wood WC.
Management of axillary lymph node metastasis in breast cancer: making progress.
JAMA 2011; 305(6):606–607.
8. Caudle AS, Cupp JA, Kuerer HM. Management of axillary disease.
Surg Oncol Clin N Am 2014; 23:473-486.
9. Anderson TL, Hieken T, Glazebrook KN, Murphy B, Viers LD. Pre-treatment cross-sectional imaging to evaluate for N3 disease in breast cancer patients undergoing neoadjuvant therapy: Can we predict pathologic nodal stage and tailor locoregional therapy? RSNA 2015
10. Viers LD, Glazebrook KN, Hunt KN, Anderson TL. Imaging evaluation of nodal involvement and identification of N3 disease in primary breast cancer patients. RSNA 2015.