

Utilidad de la videofluoroscopia en el diagnóstico de la disfagia.

Tipo: Presentación Electrónica Educativa

Autores: Jorge Costa Fernández, Blanca Morón Rodríguez, Natividad Rebollo García, Carmen Lozano Calero, Jimena Abiles Osinaga, Ana Román Casares

Objetivos Docentes

- Mostrar la utilidad de la videodeglución para la valoración de la disfagia orofaríngea.
- Revisar la técnica y el algoritmo de la exploración.
- Describir los principales signos videofluoroscópicos que se deben conocer para diagnosticar las alteraciones de seguridad y eficacia en cada fase de la deglución.

Revisión del tema

La deglución es un proceso complejo que permite el paso de alimentos desde la boca al estómago. Consta de 4 fases: fase oral preparatoria, oral propulsiva, faríngea y esofágica.

Fases de la deglución:

- Oral preparatoria: Tiene una duración variable y es voluntaria. En ella se forma el bolo alimenticio, a través de la masticación y de su mezcla con saliva. En esta fase se encuentra cerrada la boca y el esfínter palatogloso.
- Oral propulsiva: Dura un segundo y también es de control voluntario. Aquí se produce una elevación de lengua y cierre del esfínter velofaríngeo. El bolo es propulsado hacia la parte posterior de la boca y hacia la faringe.
- Faríngea: Es involuntaria y dura hasta un segundo. En esta etapa se produce un descenso del velo del paladar (cierre de rinofaringe), apertura del esfínter esofágico superior (EES), cierre de la glotis y ascenso laríngeo, propulsión lingual y contracción faríngea. Todas estas acciones deben estar coordinadas para guiar el bolo alimenticio hacia el esófago y evitar su paso hacia la vía aérea.
- Esofágica: Dura entre 6 y 8 segundos y también es involuntaria. Las ondas peristálticas y la apertura del esfínter esofágico inferior (EEI) permiten que el bolo alcance el estómago.

DISFAGIA:

La disfagia es la dificultad para el paso del alimento desde la boca al estómago. Tiene una alta prevalencia en la población, y puede deberse a causas orgánicas o funcionales. En función de la localización se clasifica en orofaríngea (la más frecuente) o esofágica. Los pacientes con disfagia orofaríngea pueden sufrir importantes complicaciones nutricionales y respiratorias.

Causas de disfagia:

Alteraciones estructurales:

Lesiones estructurales intrínsecas:

- Tumores de cabeza-cuello
- Estenosis no tumoral
- Cirugía
- Presencia de cuerpos extraños
- Divertículo de Zenker
- Afectación muscular focal
- Osteofitos cervicales
- Lesiones causticas
- Esofagitis

Alteraciones estructurales extrínsecas:

- Bocio
- Vasculares
- Vertebrales
- Aneurismas
- Cardiomegalia

Alteraciones funcionales:

- Accidente cerebrovascular (ictus)
- Alzheimer
- Parkinson
- Esclerosis lateral amiotrófica
- Afectación de los pares craneales o tronco cerebral (por trauma o tumor)
- Demencia
- Miastenia gravis
- Distrofia oculofaríngea

DIAGNÓSTICO DE LA DISFAGIA OROFARÍNGEA: VIDEOFLUOROSCOPIA

Existen una serie de técnicas de estudio de la deglución orofaríngea, que van desde la evaluación clínica no instrumental hasta el análisis de señales de la deglución en un laboratorio de disfagia.

La videofluoroscopia es la prueba de referencia para el estudio de la disfagia orofaríngea de causa funcional. Es un estudio radiológico dinámico con contraste que permite estudiar objetiva y dinámicamente las alteraciones de cada fase de la deglución, así como evaluar la eficacia de los tratamientos rehabilitadores. Puede diagnosticar hasta un 40 % de las aspiraciones silentes, hallazgo importante de detectar ya que estos pacientes van a tener un riesgo elevado de presentar complicaciones

como la neumonía aspirativa.

Se deben identificar alteraciones a distintos niveles:

- **Penetración laríngea:** supone la entrada de alimento hasta el vestíbulo laríngeo, por encima del nivel de las cuerdas vocales.
- **Aspiración:** se define como la entrada de alimento en la laringe, por debajo de las cuerdas vocales. Puede ser silente o provocar manifestaciones clínicas (tos, disfonía).
- **Eficacia:** es la capacidad para ingerir la totalidad de nutrientes y agua que se necesita. Una alteración en la eficacia de la deglución va a provocar estados de desnutrición o deshidratación.
- **Seguridad:** es la capacidad para que la ingesta se realice sin peligro de aspiración. Una alteración de la seguridad de la deglución puede dar lugar a infecciones por neumonía aspirativa.

Indicaciones:

- Pacientes con **síntomas directos** de disfagia en los que, tras diferentes estudios, consideremos que la videofluoroscopia puede aportar datos decisivos:
 - Dificultad para movilización del bolo
 - Atragantamiento
 - Regurgitación nasal
 - Aspiración
 - Emisión de saliva o líquidos por la boca
- Pacientes sin clínica de disfagia pero con **síntomas indirectos** de alteración de la deglución:
 - Disminución del apetito
 - Evitación de determinados alimentos
 - Alargamiento del tiempo dedicado a la comida
 - Tos, carraspeo
 - Disfonía durante o tras la ingesta
- Control pre, durante o tras tratamiento rehabilitador en casos individualizados.
- Previo a la retirada de sonda nasogástrica o gastrostomía percutánea.

Preparación de la técnica:

La prueba debe realizarse con el paciente en ayunas. Si es portador de sonda nasogástrica se debe retirar 12 horas antes del estudio.

Se utiliza una dilución de Gastrografín® con agua, al 50%, y preparamos tres consistencias diferentes:

- **Líquido:** dilución de Gastrografín®.
- **Néctar:** dilución de Gastrografín® más 3 gr de espesante.
- **Puding:** dilución de Gastrografín® más 8 gr de espesante.

Se administran las preparaciones con una jeringa en dosis crecientes de 5 ml, 10 ml y 15 ml. Normalmente se comienza administrando una densidad intermedia (néctar), aunque siempre se debe empezar por la viscosidad más segura según los estudios previos o la clínica del paciente. [Fig. 1](#) [Fig. 2](#)

El paciente se coloca en posición lateral y sentado. Se van administrando las diferentes preparaciones y se estudia mediante escopia cada fase de la deglución. Se capturan 10 imágenes por segundo y se guardan en video. [Fig. 3](#) (video)

Posteriormente, se realiza una proyección anteroposterior para valorar la simetría de los senos piriformes y las valléculas. [Fig. 4](#)

Signos radiológicos en videofluoroscopia:

Fase oral:

- Alteraciones de la eficacia:
 - Alteración del sellado labial: Salida de contraste por la boca durante la fase oral debido a incompetencia del sellado labial. [Fig. 5](#) [Fig. 6](#) (video)
 - Apraxia.
 - Disminución del control y propulsión lingual del bolo.
 - Deglución fraccionada del bolo.
- Alteraciones de la seguridad:
 - Insuficiencia del sellado palatogloso: Paso de contraste a la faringe durante la fase oral de la deglución. [Fig. 7](#)

Fase faríngea:

- Alteraciones de la eficacia:
 - Residuo faríngeo en vallécula. [Fig. 8](#) [Fig. 9](#) (video)
 - Residuo en los senos piriformes. [Fig. 10](#) [Fig. 11](#) (video)
 - Regurgitación nasofaríngea: Consiste en el paso de contraste a la nasofaringe por incompetencia del esfínter velofaríngeo. [Fig. 12](#)
 - Alteración de la apertura del esfínter esofágico superior (EES): No existe una relajación adecuada del EES con el paso del contraste. [Fig. 13](#) [Fig. 14](#) (video)
- Alteraciones de la seguridad:
 - Penetración laríngea: Paso de contraste hacia el infundíbulo laríngeo, sin pasar las cuerdas vocales. [Fig. 15](#) [Fig. 16](#) [Fig. 17](#) (video)
 - Aspiración laríngea: Paso de contraste a la laringe por debajo de las cuerdas vocales. [Fig. 18](#) [Fig. 19](#) (video)
 - Retardo del disparo del reflejo deglutorio.

Con la videofluoroscopia también podemos valorar los tiempos de las diferentes fases de la deglución:

- **Tiempo de tránsito oral:** Es el tiempo que transcurre desde la elevación de la lengua y propulsión del bolo hacia la parte posterior de la boca hasta que la cabeza del bolo llega al ángulo de la mandíbula. El tiempo normal de tránsito oral es de 1 segundo.
- **Tiempo de retardo faríngeo (disparo deglutorio):** El tiempo de retardo faríngeo transcurre desde que la cabeza del bolo llega al ángulo de la mandíbula hasta la elevación del hueso hioides. Normalmente es de 0,24 segundos, y aumenta en pacientes mayores de 65 años (hasta 0,36 segundos).
- **Tiempo de tránsito faríngeo:** Transcurre desde que la cabeza del bolo llega al ángulo de la mandíbula hasta que el final del bolo pasa el esfínter esofágico superior. El tiempo de tránsito faríngeo es de 1 segundo.

Imágenes en esta sección:

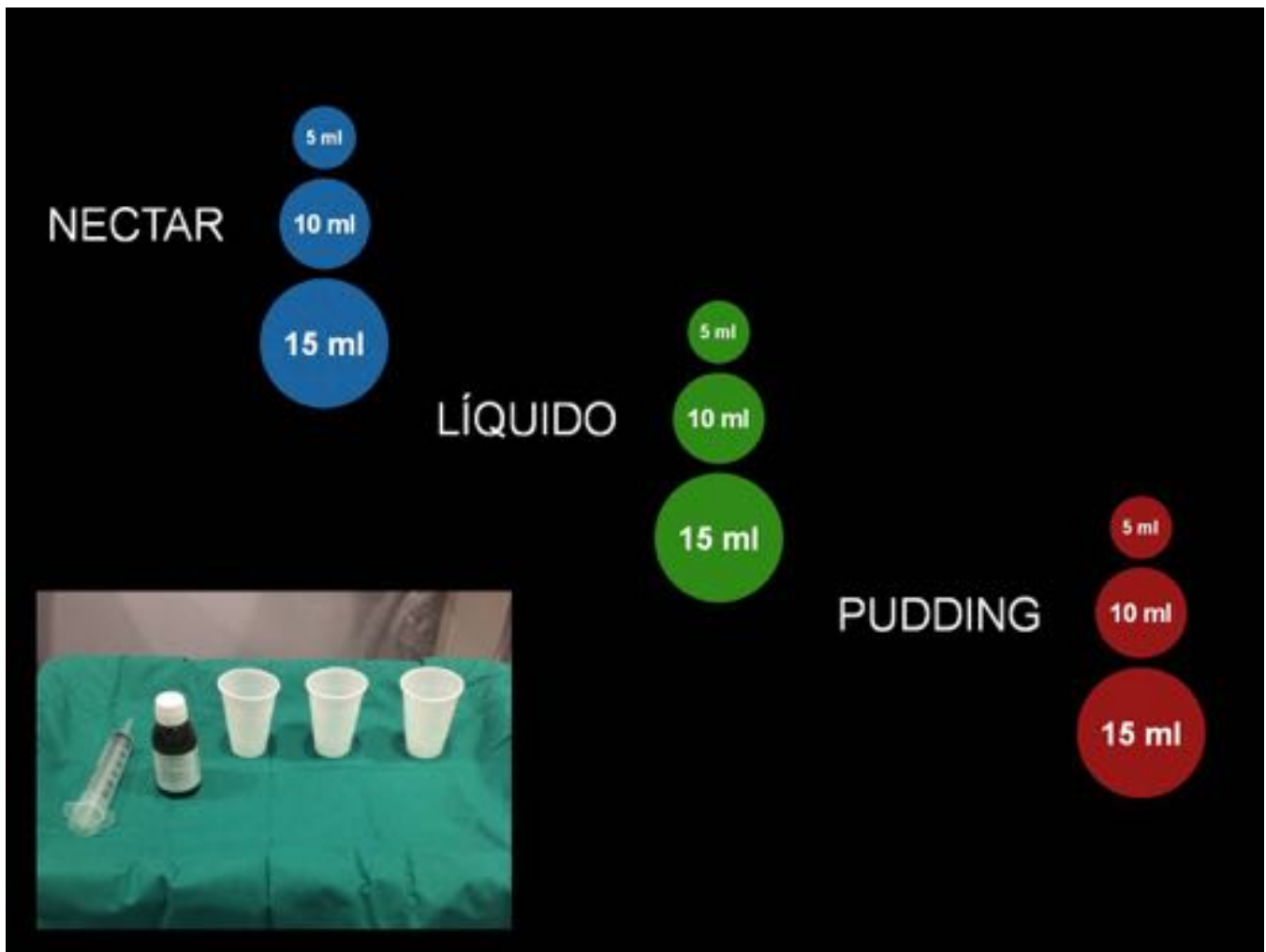

Fig. 1: Preparación de la videofluoroscopia.

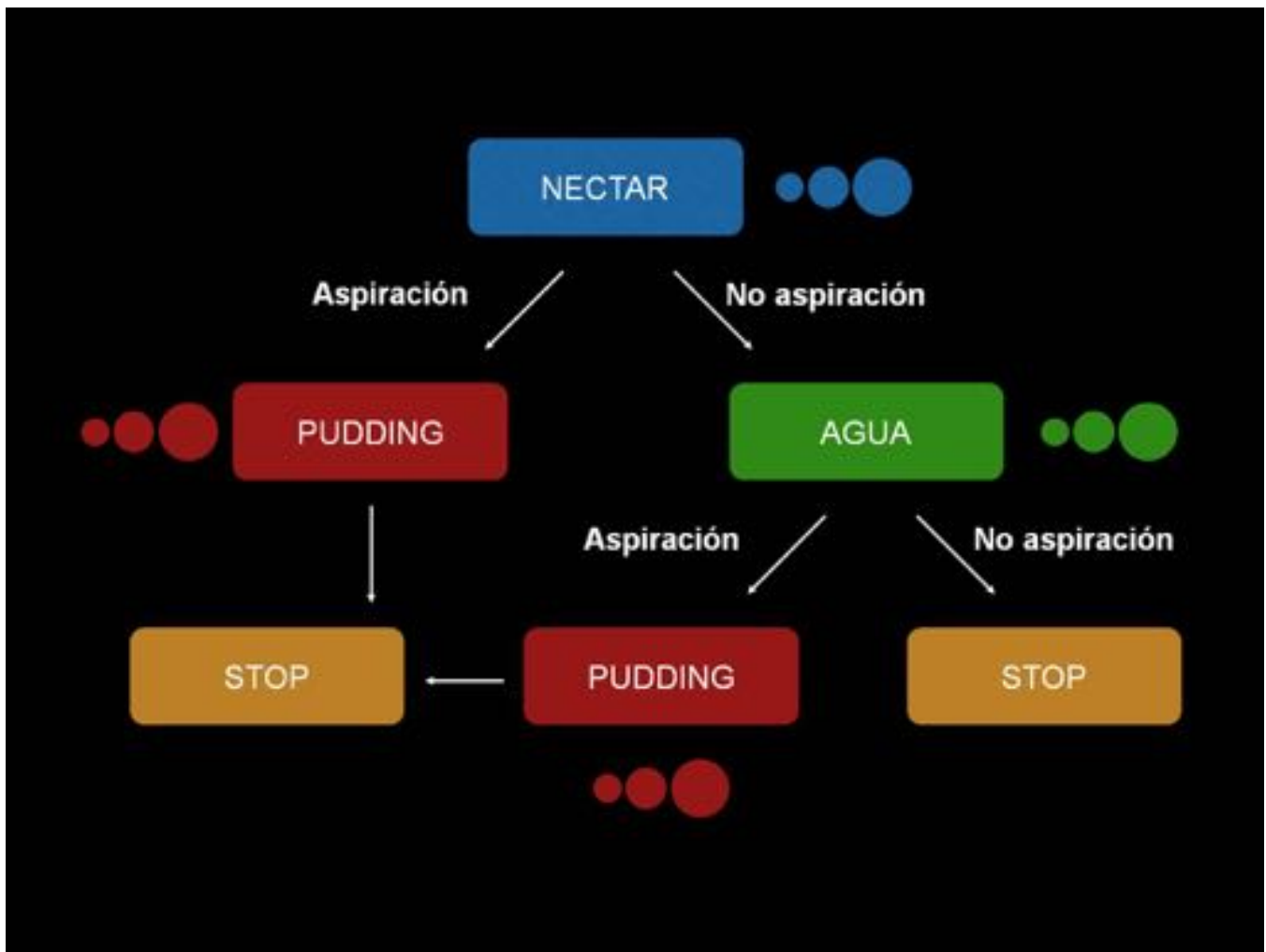


Fig. 2: Algoritmo de administración de las preparaciones.

Fig. 3: Videofluoroscopia. Deglución de néctar normal.

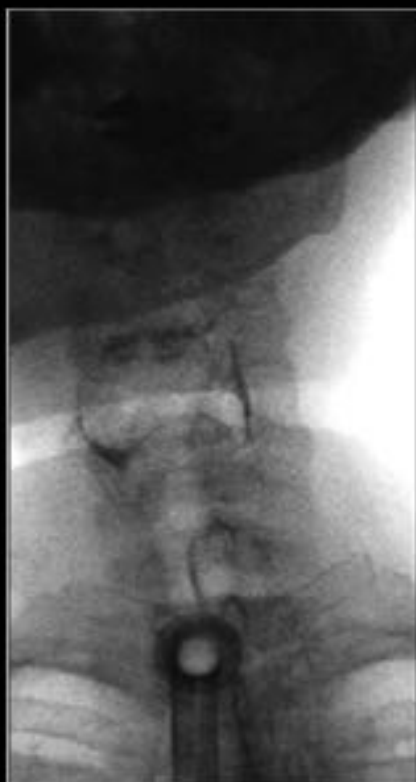

Fig. 4: Proyección anteroposterior.

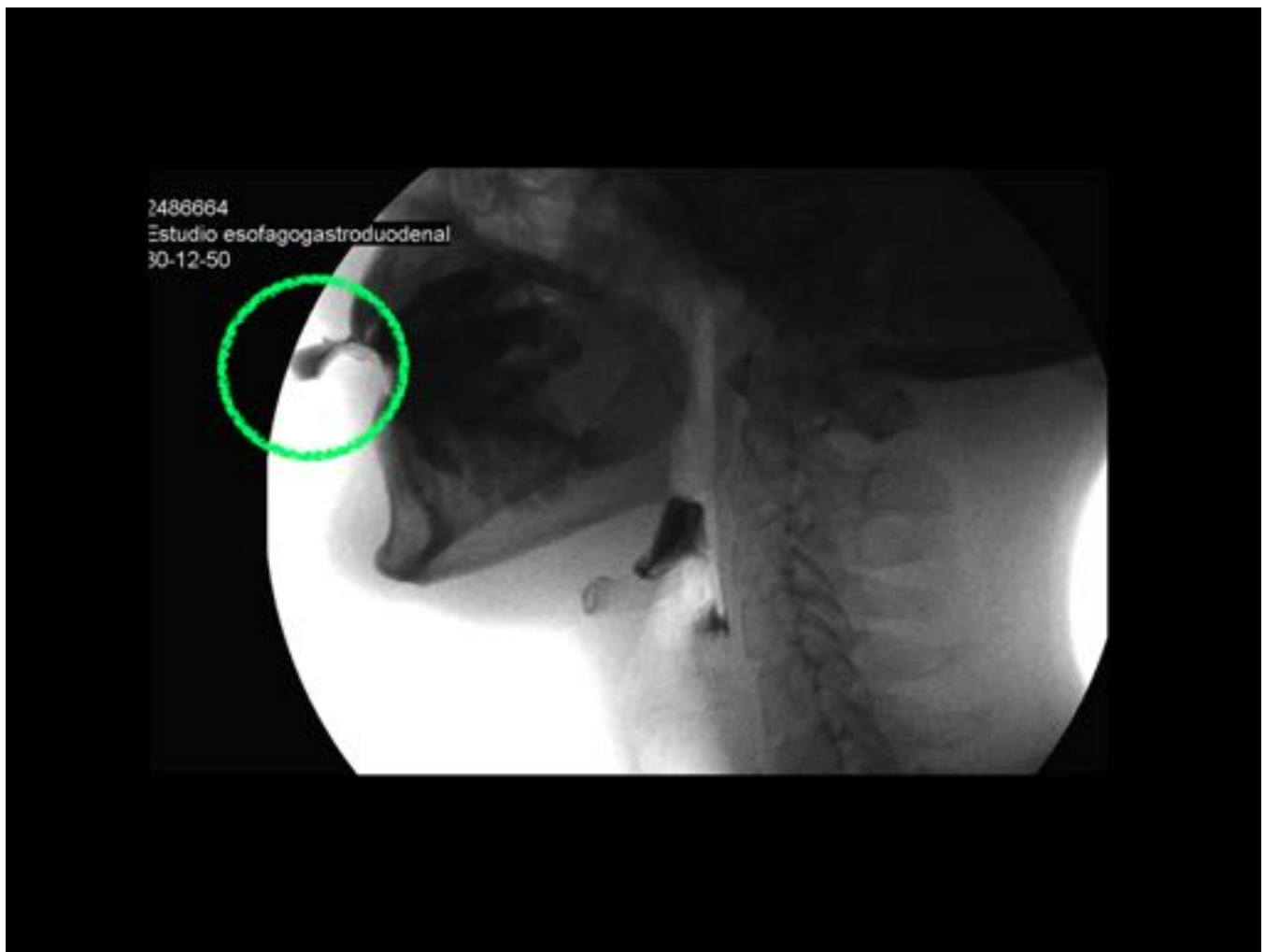


Fig. 5: Alteración del sellado labial. La imagen muestra salida de contraste por la boca durante la fase oral debido a incompetencia del sellado labial.

Fig. 6: Alteración del sellado labial.

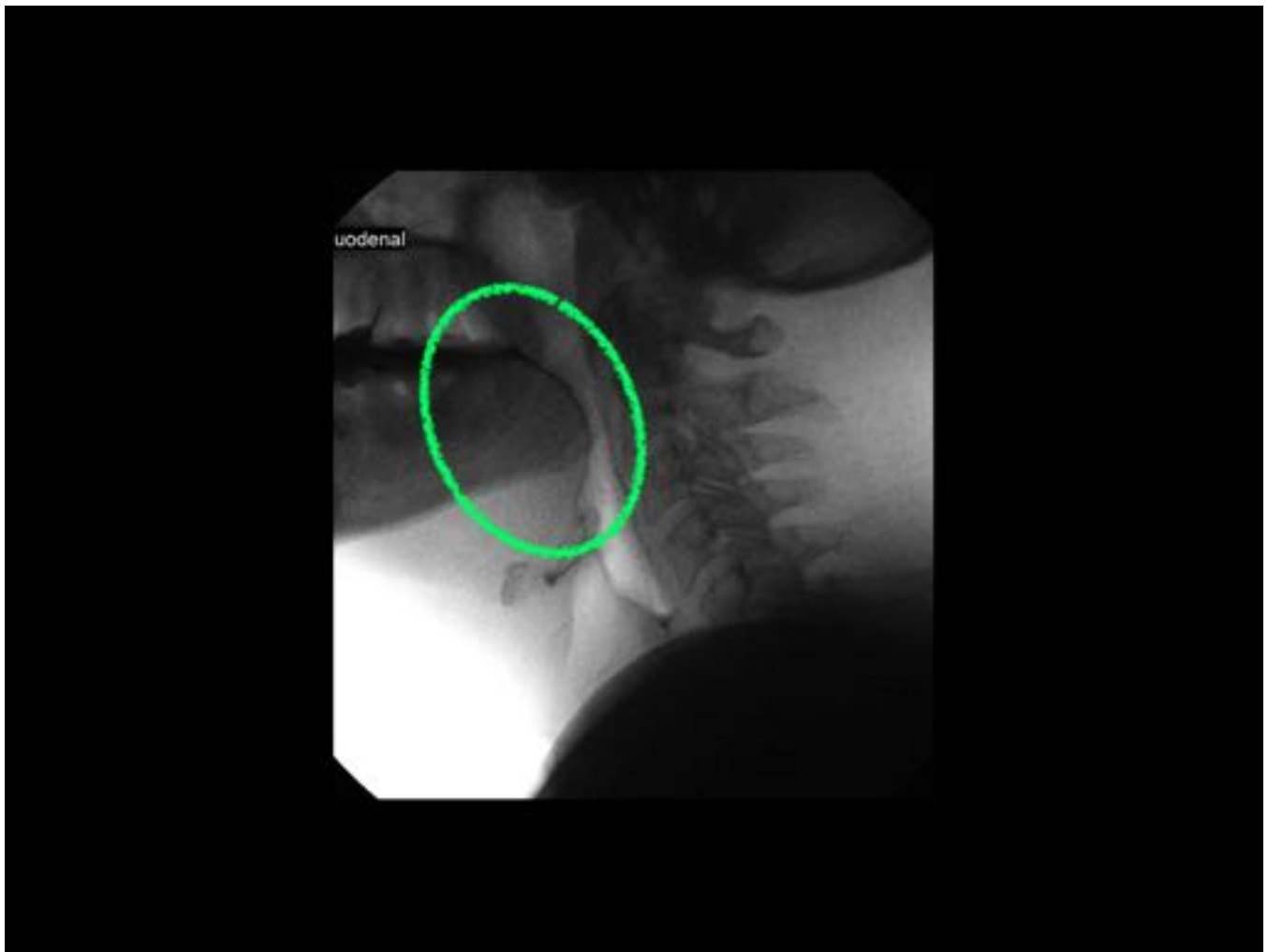

Fig. 7: Insuficiencia del sellado palatoglosa. Durante la fase oral de la deglución se observa paso de contraste a la faringe por insuficiencia del esfínter palatoglosa.

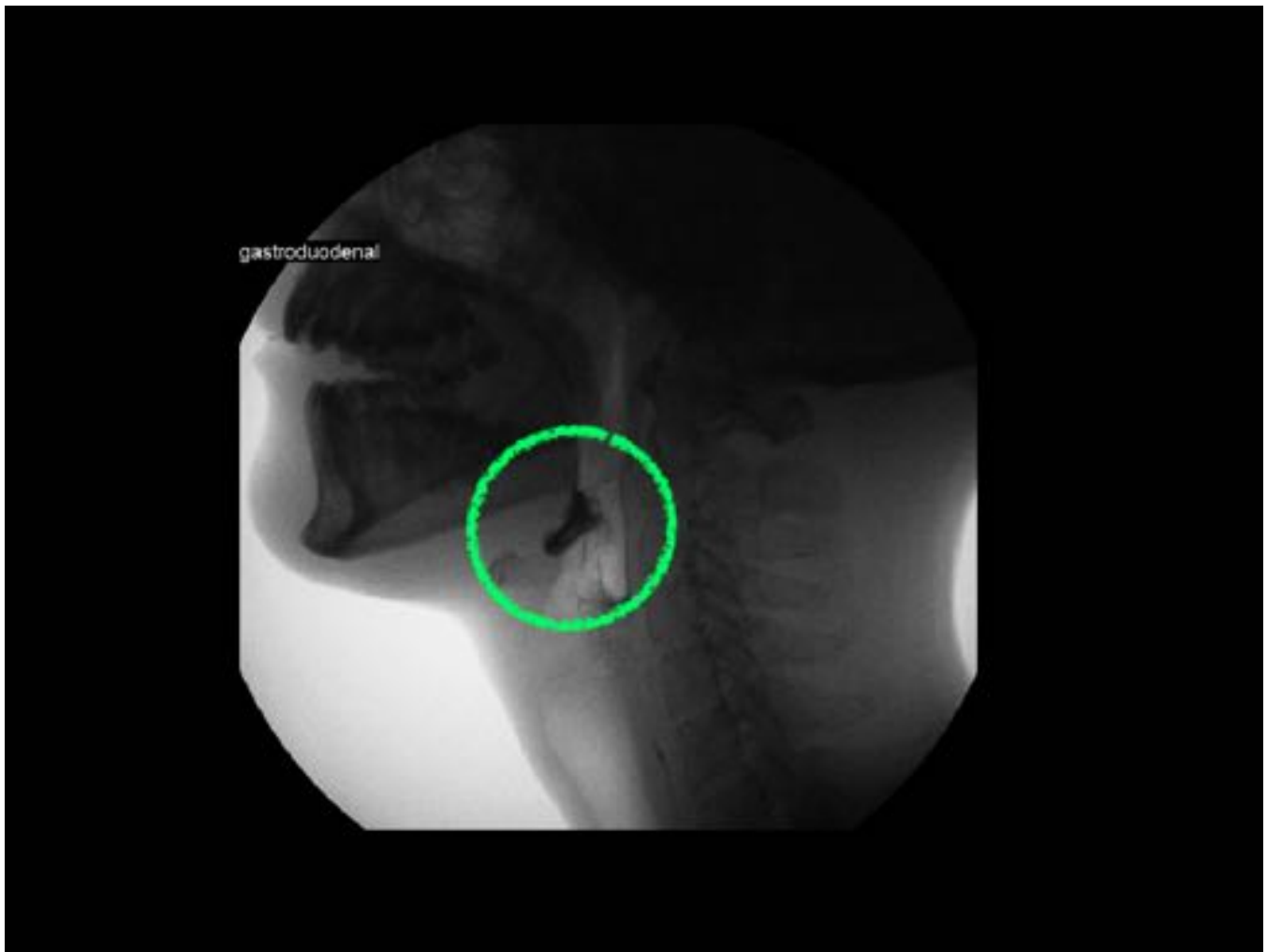


Fig. 8: Residuo faríngeo en vallécula. La imagen muestra resto de contraste en la vallécula después de la deglución.

Fig. 9: Residuo faríngeo en vallécula.

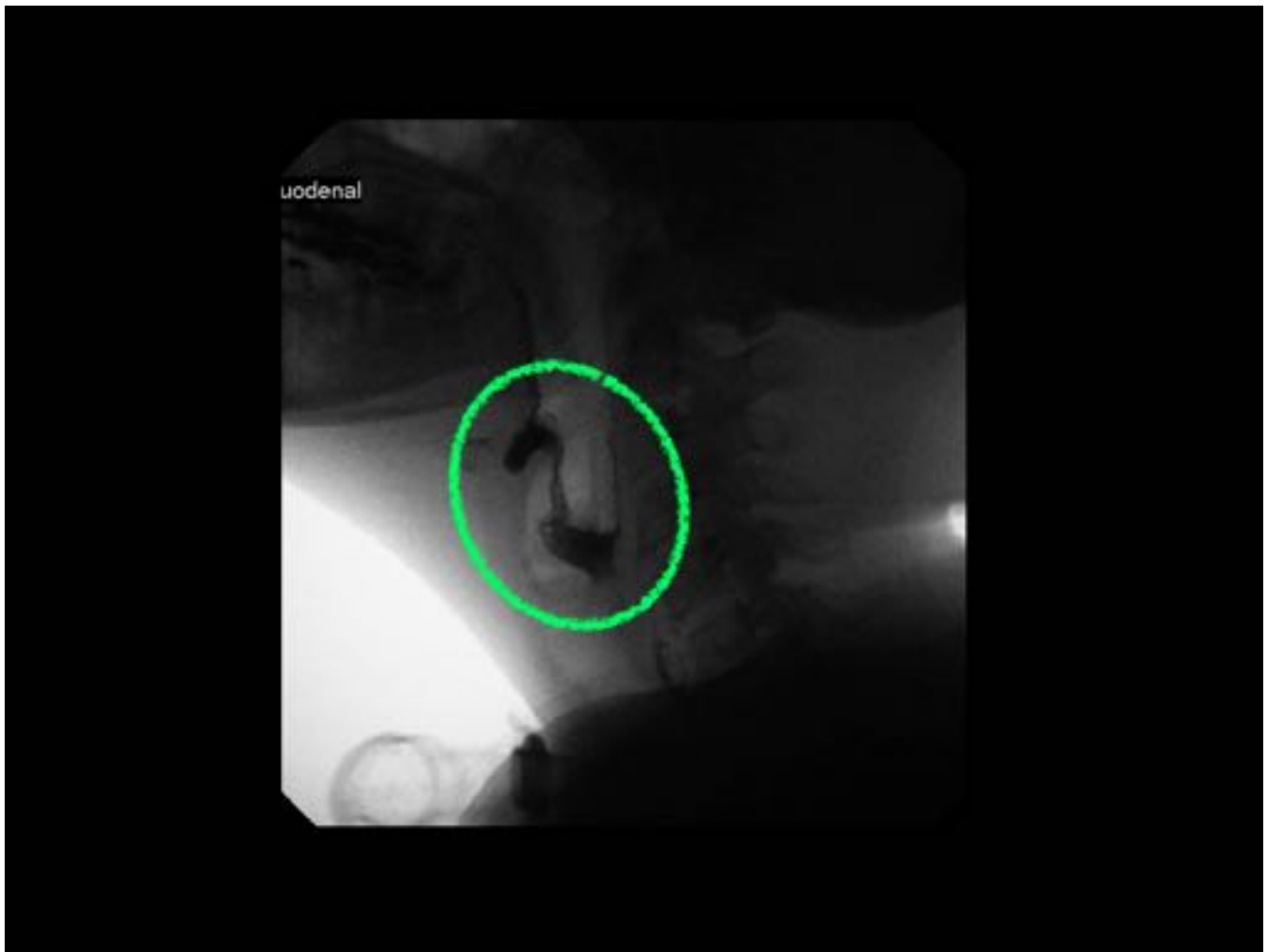

Fig. 10: Residuo en vallécula y en senos piriformes.

Fig. 11: Residuo en vallécula y en senos piriformes. Se observa resto de contraste en la vallécula y en los senos piriformes tras la deglución.

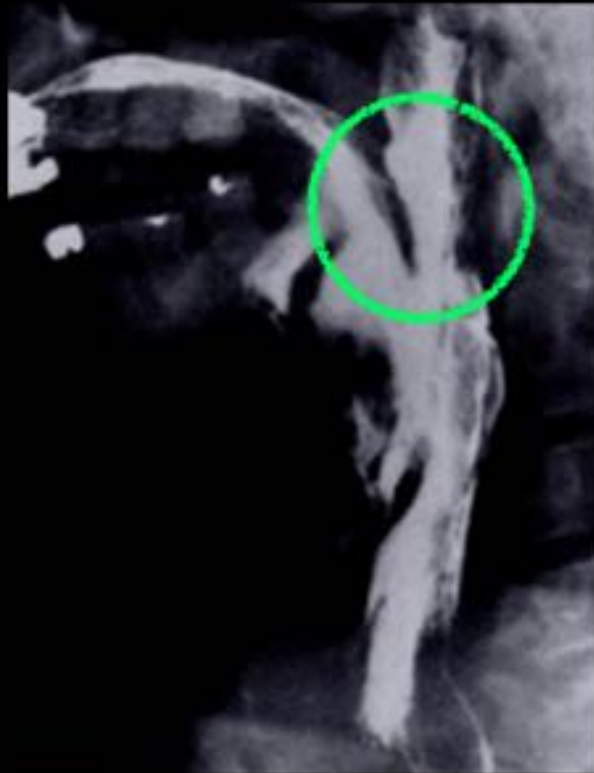

Fig. 12: Regurgitación nasofaríngea. Durante el disparo deglutorio se observa paso de contraste a nasofarínge por incompetencia del esfínter velofaríngeo

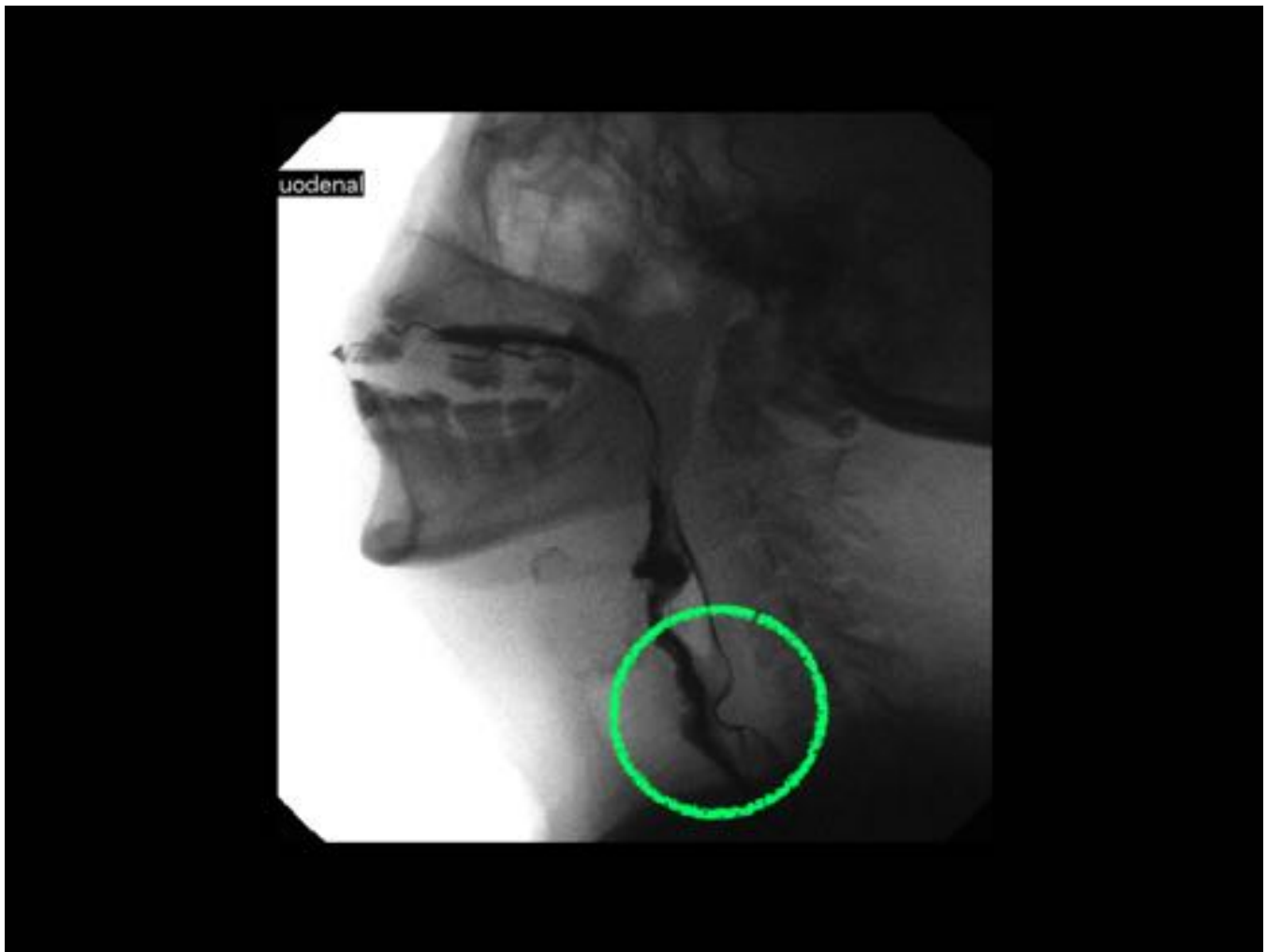


Fig. 13: Alteración de la apertura del esfínter esofágico superior (EES). No se observa una relajación adecuada del EES con el paso del contraste.

Fig. 14: Alteración de la apertura del esfínter esofágico superior.

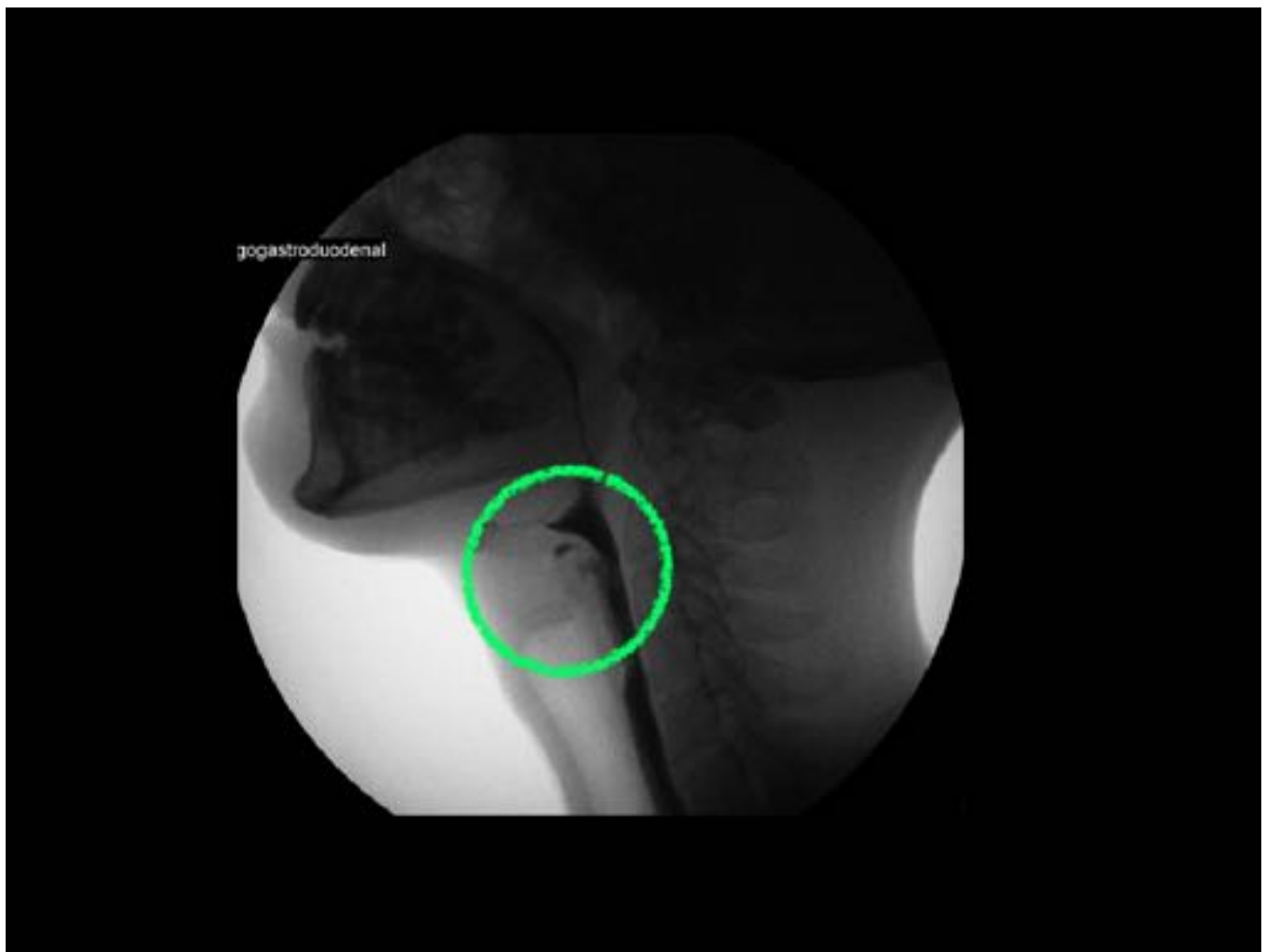

Fig. 15: Penetración laríngea. La imagen muestra paso de contraste hacia el infundíbulo laríngeo.

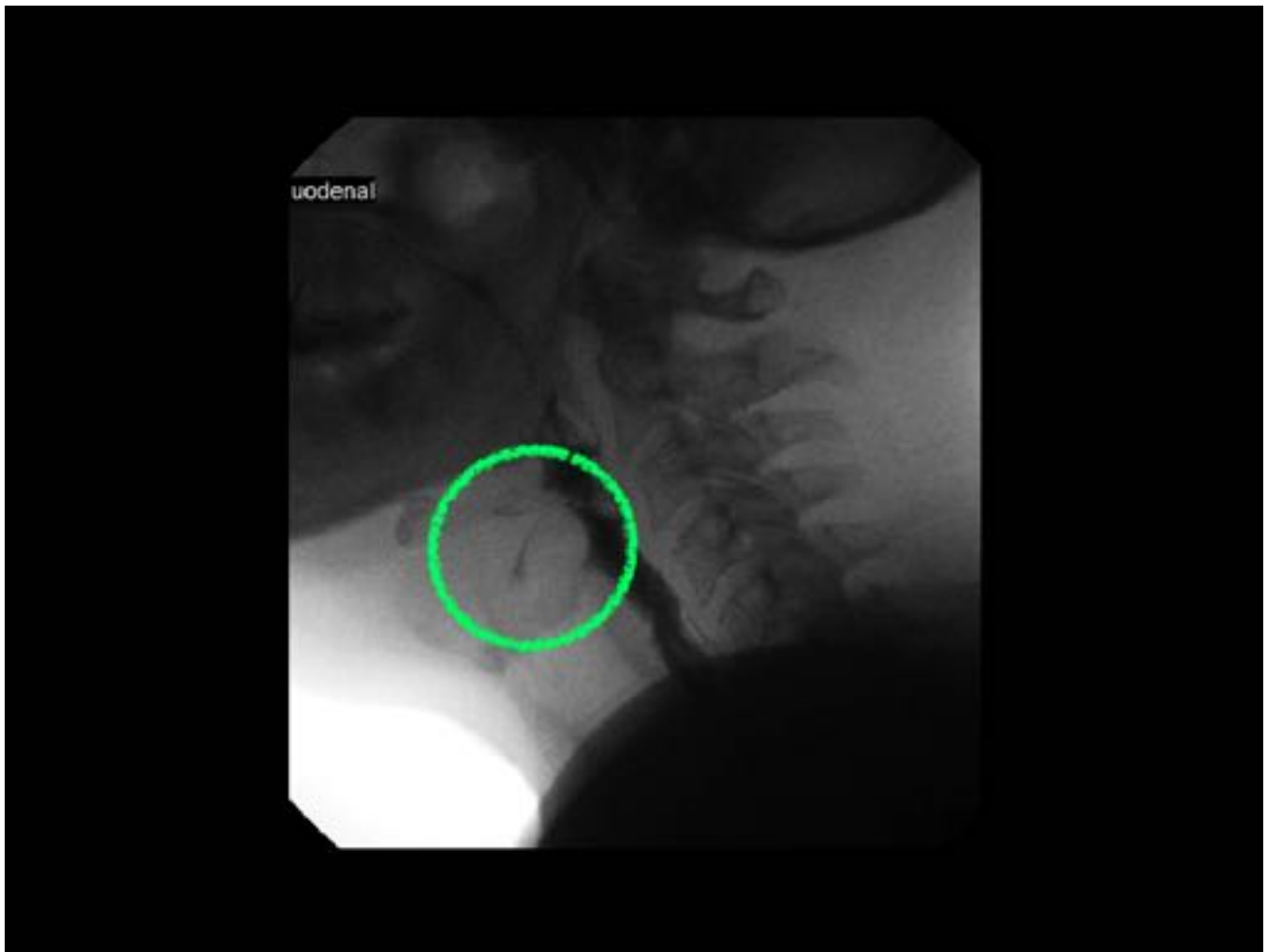


Fig. 16: Penetración laríngea.

Fig. 17: Penetración laríngea. Se observa paso de contraste hacia el infundíbulo laríngeo, sin pasar las cuerdas vocales.

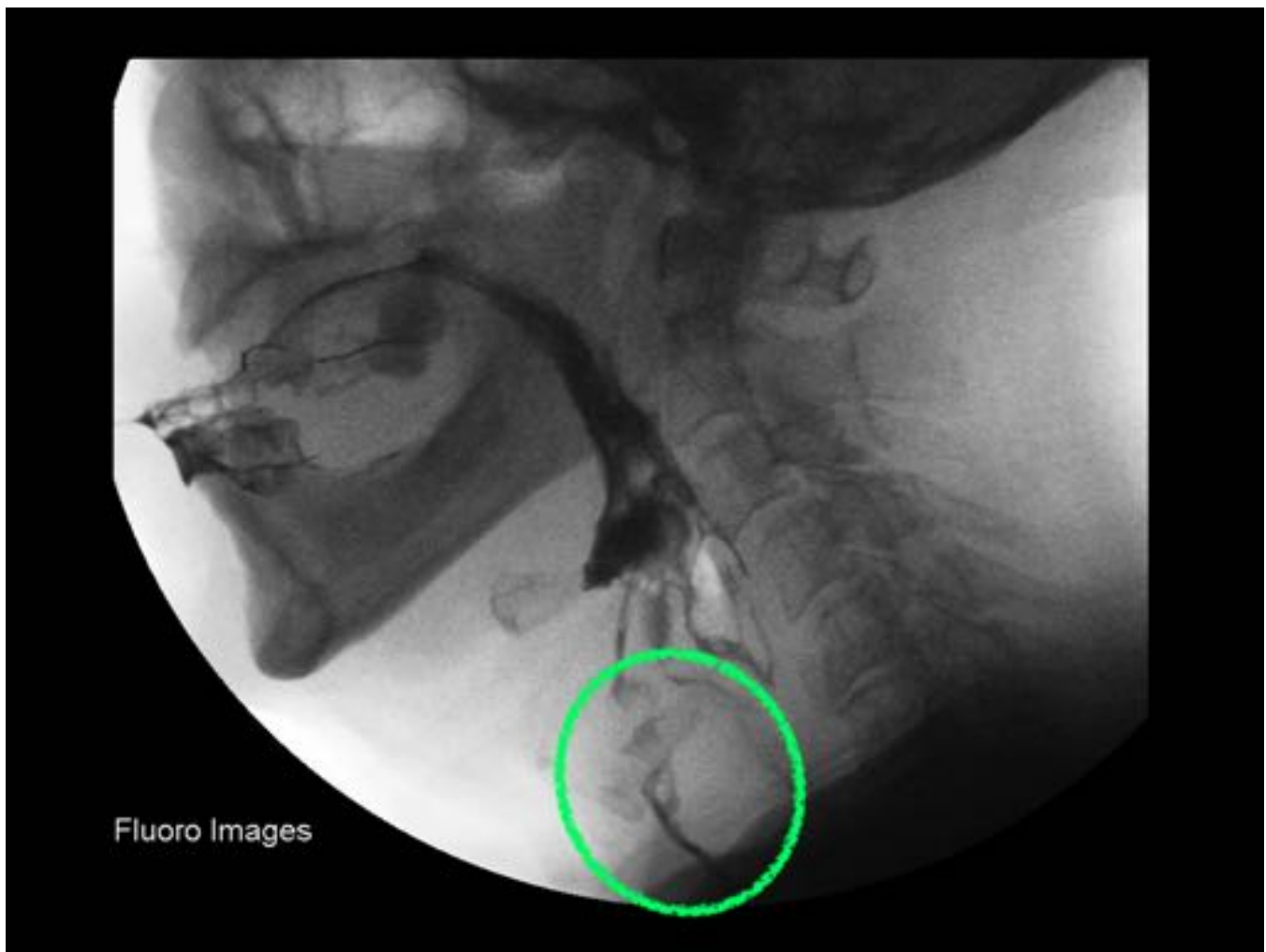


Fig. 18: Aspiración laríngea. La imagen muestra paso de contraste a la laringe por debajo de las cuerdas vocales.

Fig. 19: Aspiración laríngea.

Conclusiones

La videofluoroscopia es una técnica esencial en la valoración de la disfagia orofaríngea de causa funcional. Es importante conocer su técnica y los diferentes signos radiológicos para establecer un correcto diagnóstico y planificar el tratamiento nutricionista y rehabilitador.

Bibliografía / Referencias

- Gates J, Hartnell G, Gramigna G. Videofluoroscopy and Swallowing Studies for Neurologic

- Disease: A Primer. *RadioGraphics* 2006; 26:1, e22-e22.
- Ott DJ, Pikna LA. Clinical and Videofluoroscopic Evaluation of Swallowing Disorders. *AJR* 1993; 161:507-513.
 - Cigarrán H, Pérez F, Rubio D, Barroso JM. Videofluoroscopia de la deglución: técnica. *Radiología* 2014; 56 (Espec Cong):1027.
 - Cámpora H, Falduti A. Evaluación y tratamiento de las alteraciones de la deglución. *Rev Am Med Resp* 2012; 3:98-107.
 - Martin-Harris B, Jones B. The Videofluorographic Swallowing Study. *Phys Med Rehabil Clin N Am* 2008; 19(4):769-785.
 - Nazar G, Ortega A, Fuentealba I. Evaluación y manejo integral de la disfagia orofaríngea. *Rev Med Clin Condes* 2009; 20(4):449-457.
 - Ekberg O, Feinberg MJ. Altered Swallowing Function in Elderly Patients Without Dysphagia: Radiologic Findings in 56 Cases. *AJR* 1991; 156:1181-1184.