

seram 34

Sociedad Española de Radiología Médica

Congreso Nacional

PAMPLONA 24 MAYO
27 2018

Palacio de Congresos Baluarte

23 mayo Cursos Precongreso

TUMORES APENDICULARES EN NUESTRO HOSPITAL: HALLAZGOS RADIOLÓGICOS Y CORRELACIÓN HISTOPATOLÓGICA

Jalón Navas A, Morón Rodríguez B, Villar Puertas A,
Egozcue Loisel JL, Lozano Calero C, Revelles Paniza M

Servicio de Radiodiagnóstico. Hospital Costa del Sol.
Marbella

ÍNDICE

- OBJETIVOS
- MATERIAL Y MÉTODOS
- RESULTADOS
- CONCLUSIONES

OBJETIVOS



Evaluar la incidencia y forma de presentación de los tumores apendiculares intervenidos en nuestro hospital.



Establecer si existen hallazgos radiológicos que puedan resultar claves para establecer una sospecha diagnóstica previa a la cirugía.

MATERIAL Y MÉTODOS

Estudio retrospectivo de pacientes con tumores apendiculares

- Enero 2013-Julio 2017

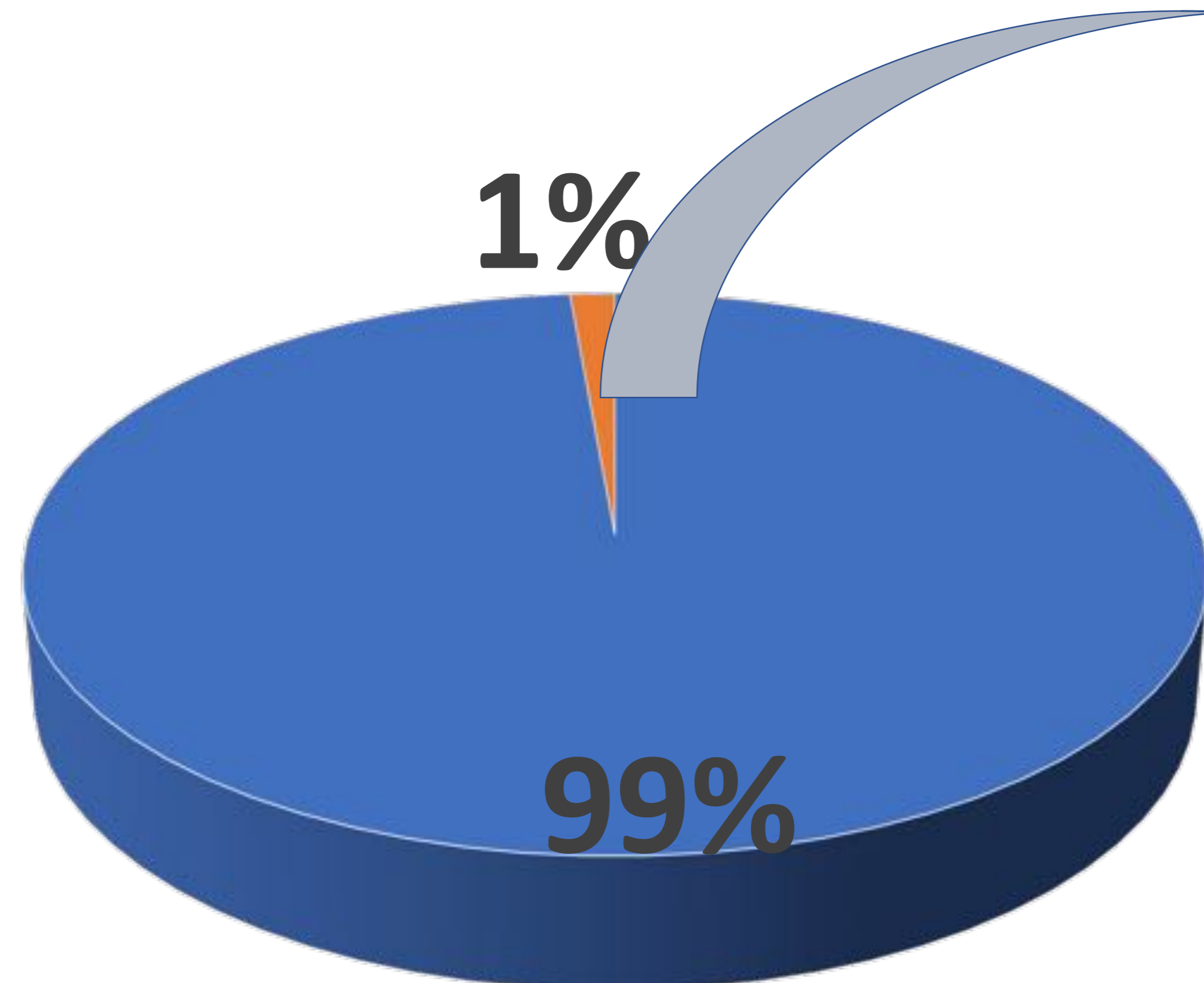
Parámetros evaluados

- Edad, clínica, hallazgos radiológicos, indicaciones quirúrgicas, tipo de intervención y anatomía patológica.

RESULTADOS

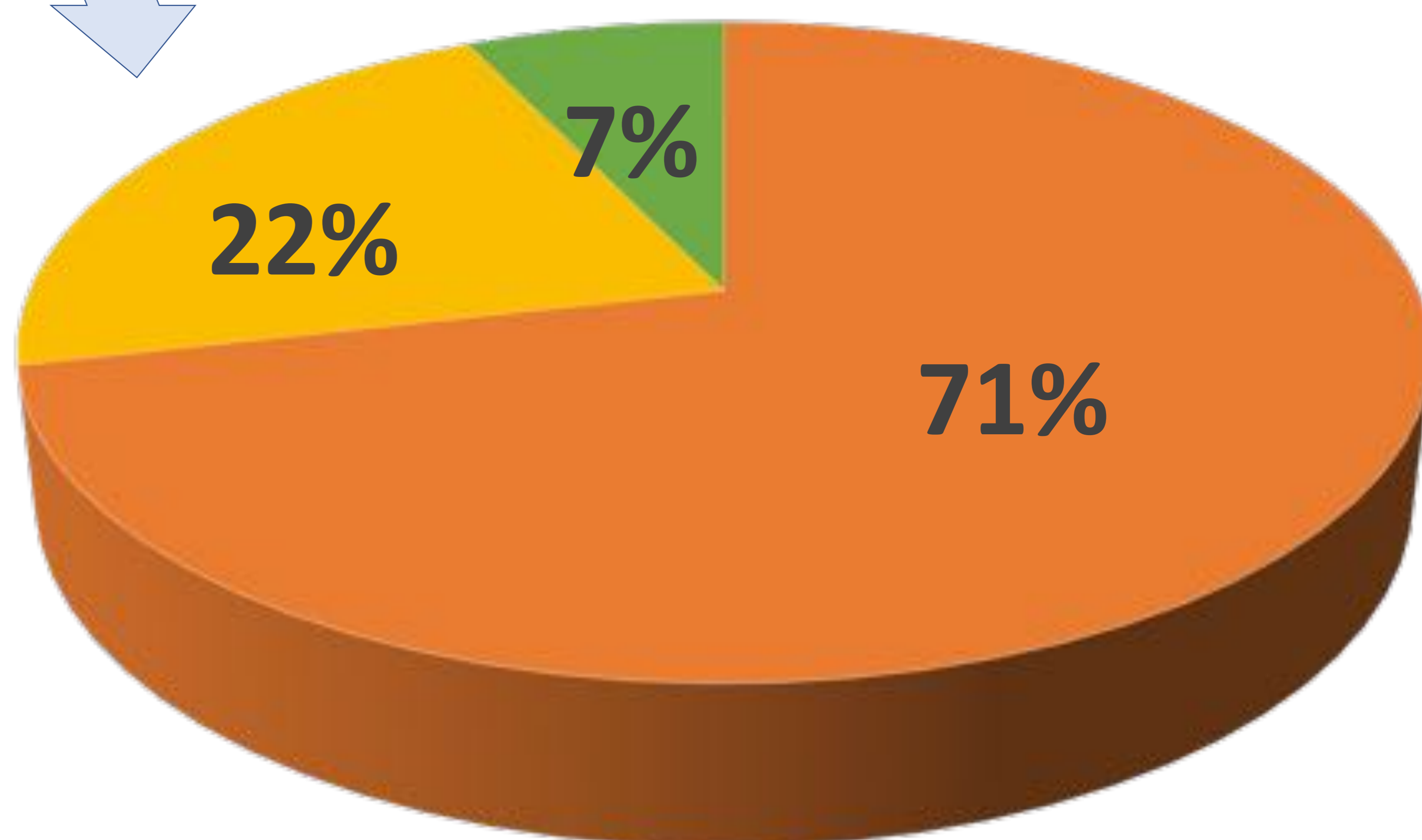
Durante 4,5 años 1035 ecografías con patología apendicular 1000 apendicectomías 14 tumores apendiculares

PATOLOGÍA APENDICULAR



■ NO TUMORAL
■ TUMORAL

TUMORES APENDICULARES

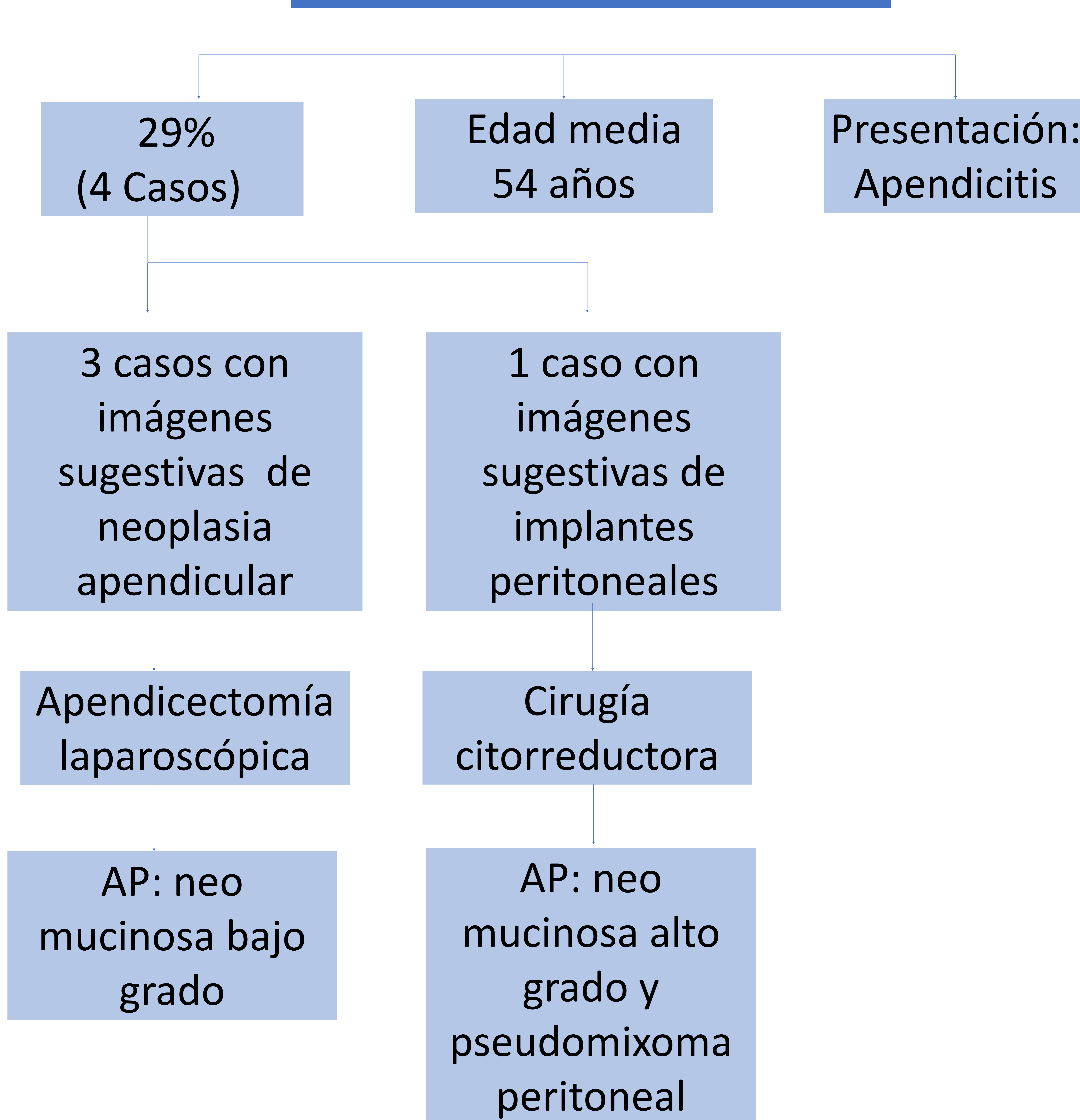


■ NEUROENDOCRINO ■ MUCINOSA BAJO GRADO
■ MUCINOSA ALTO GRADO

Gráfico 1. Incidencia de la patología apendicular tumoral.
Gráfico 2. Resultados anatomopatológicos de los diferentes tumores.

RESULTADOS

NEOPLASIAS MUCINOSAS



RESULTADOS

NEOPLASIAS MUCINOSAS

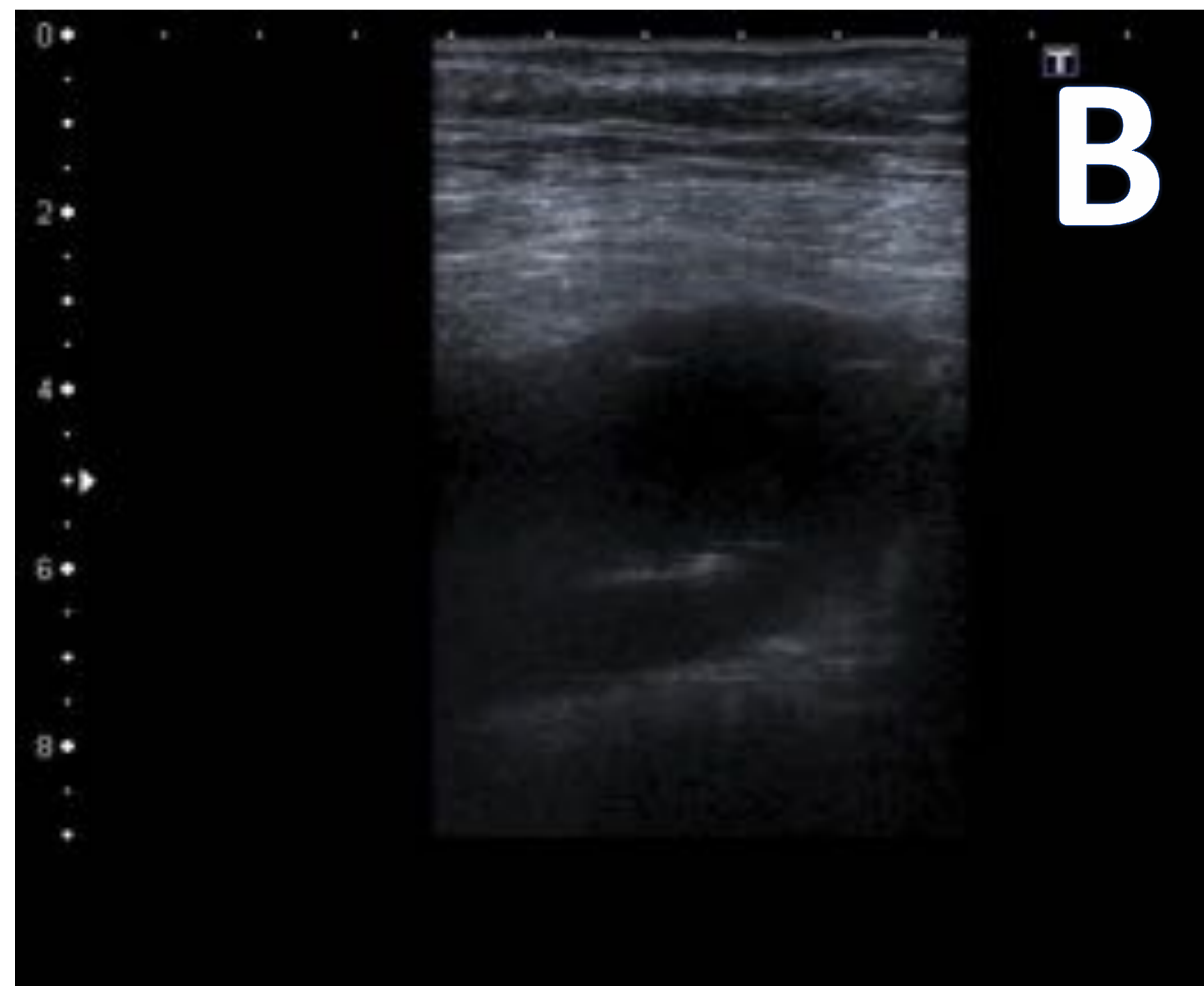
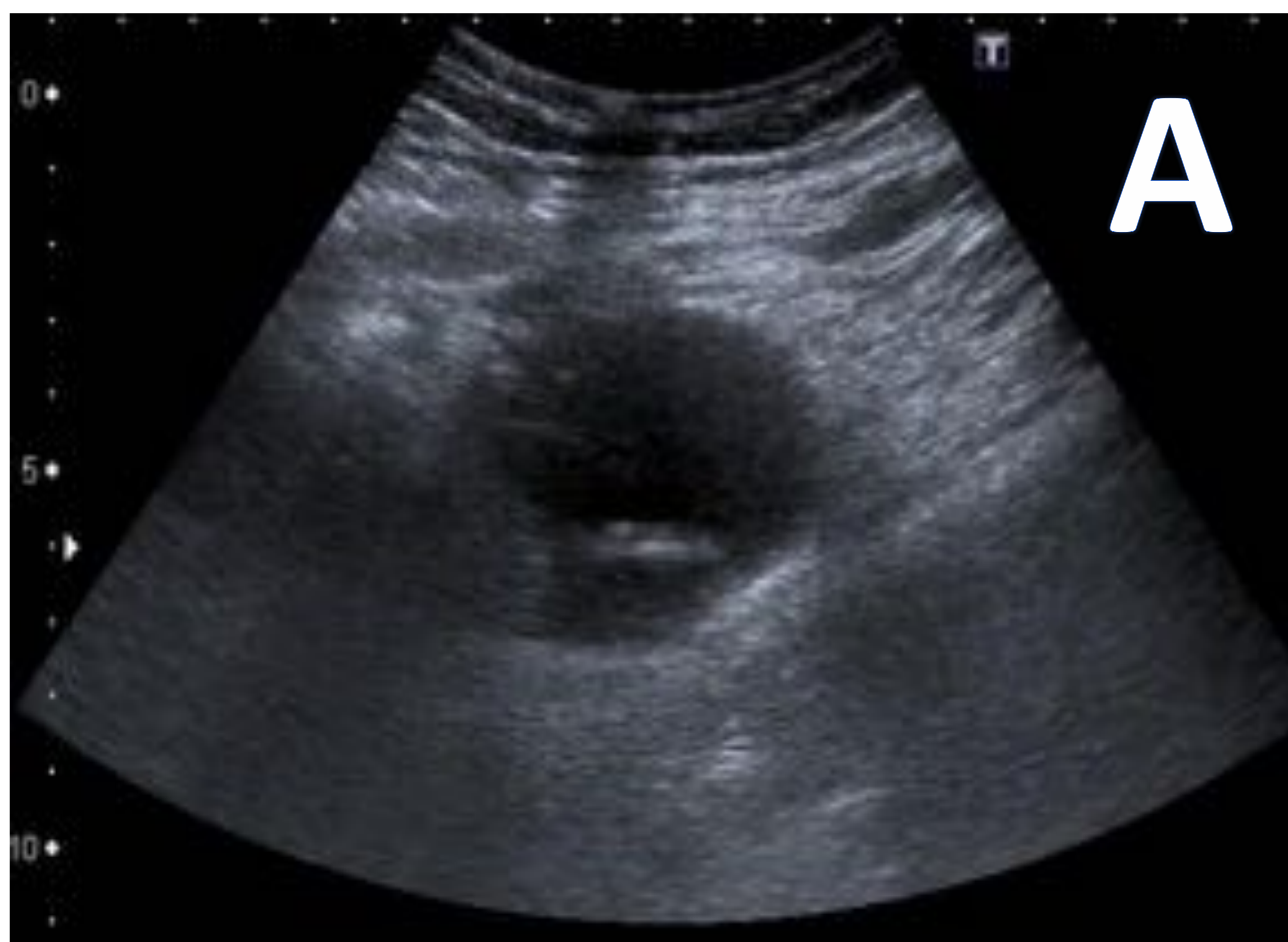RADIOLOGÍA

-Apéndice muy distendido de aspecto quístico, con ecogenidad interna variable en ecografía (fig. 1), (fig. 3), y de baja atenuación en el TC (fig. 2), (fig. 4), (fig. 5). (3 casos).

Asociado a:

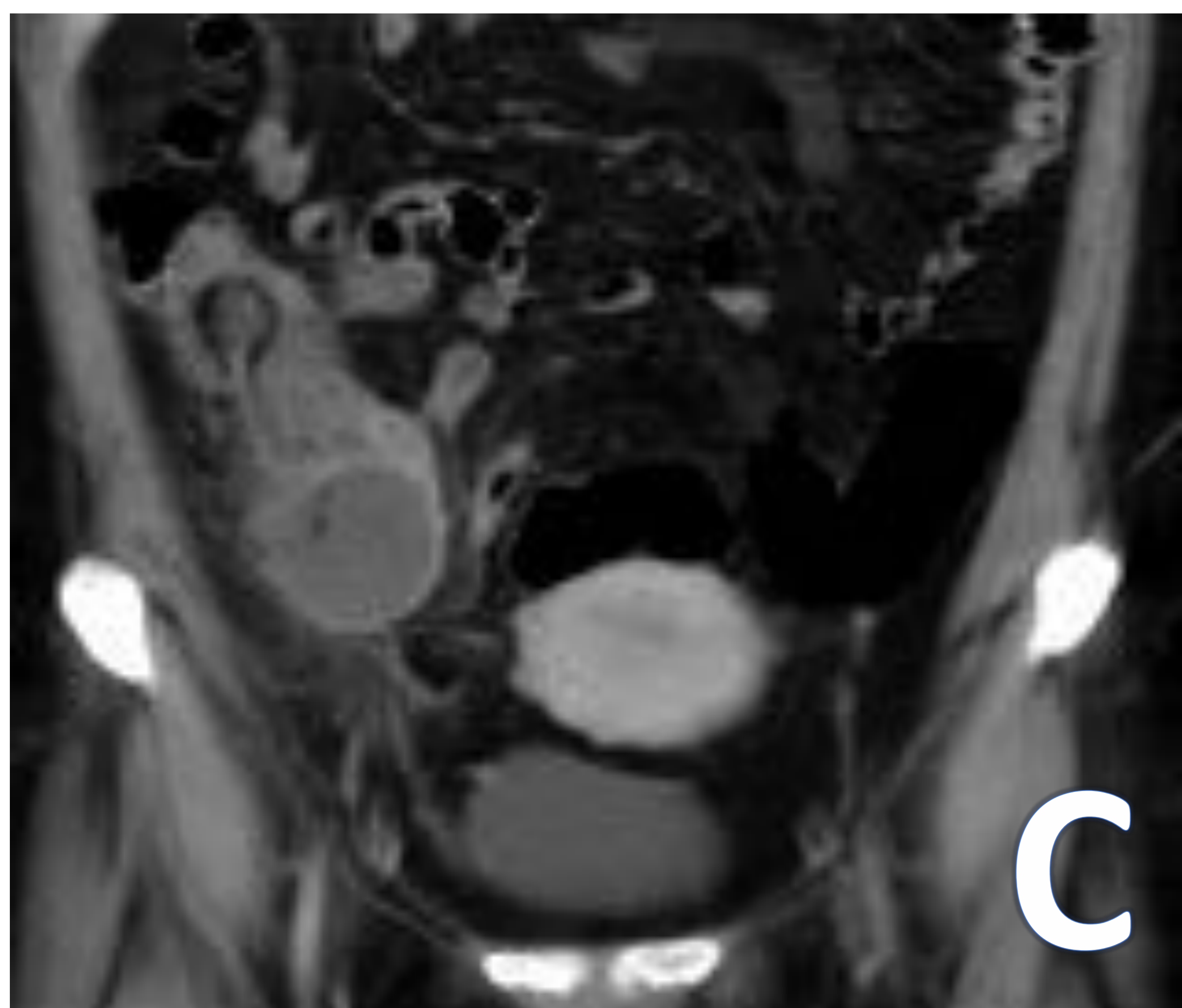
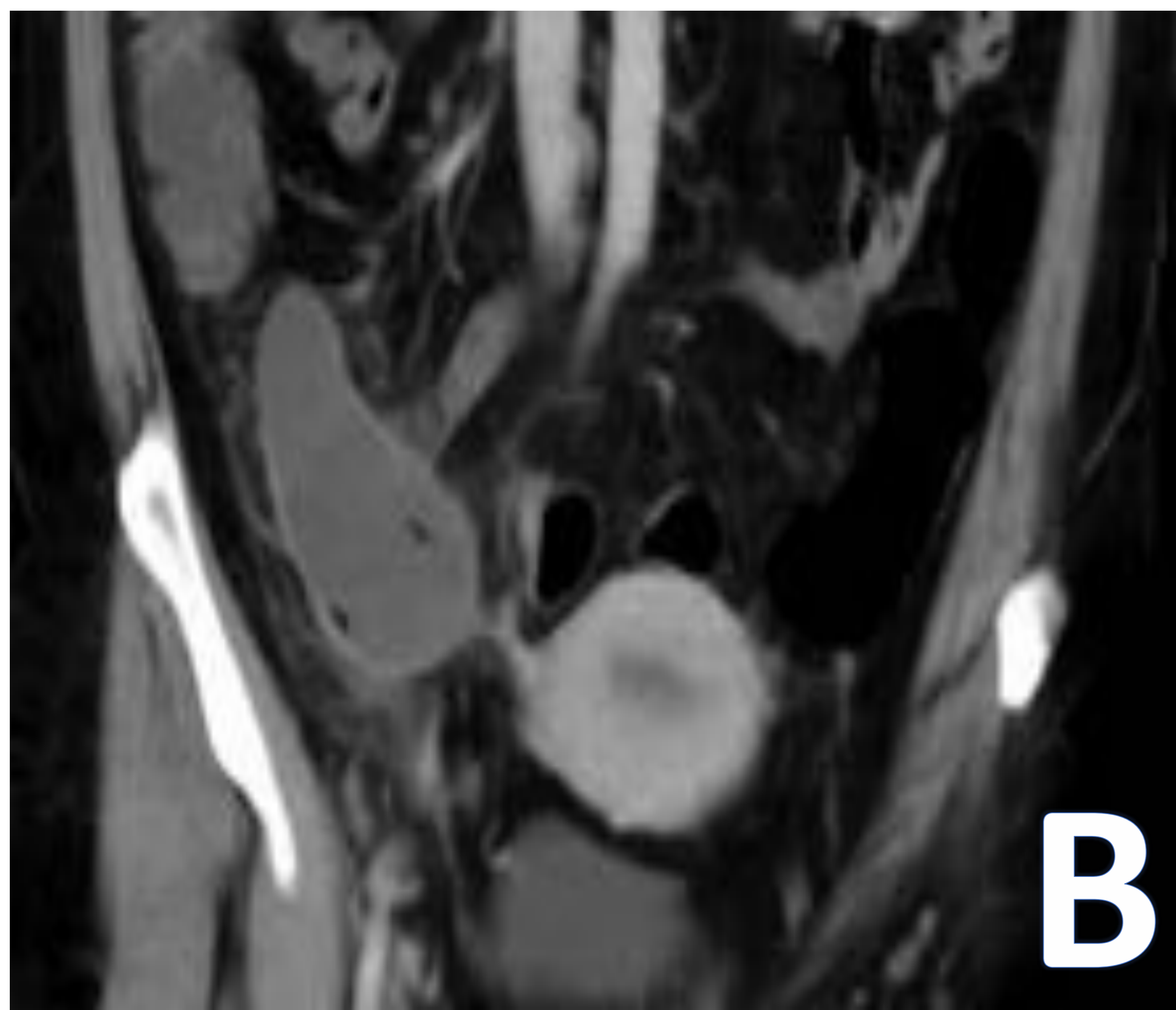
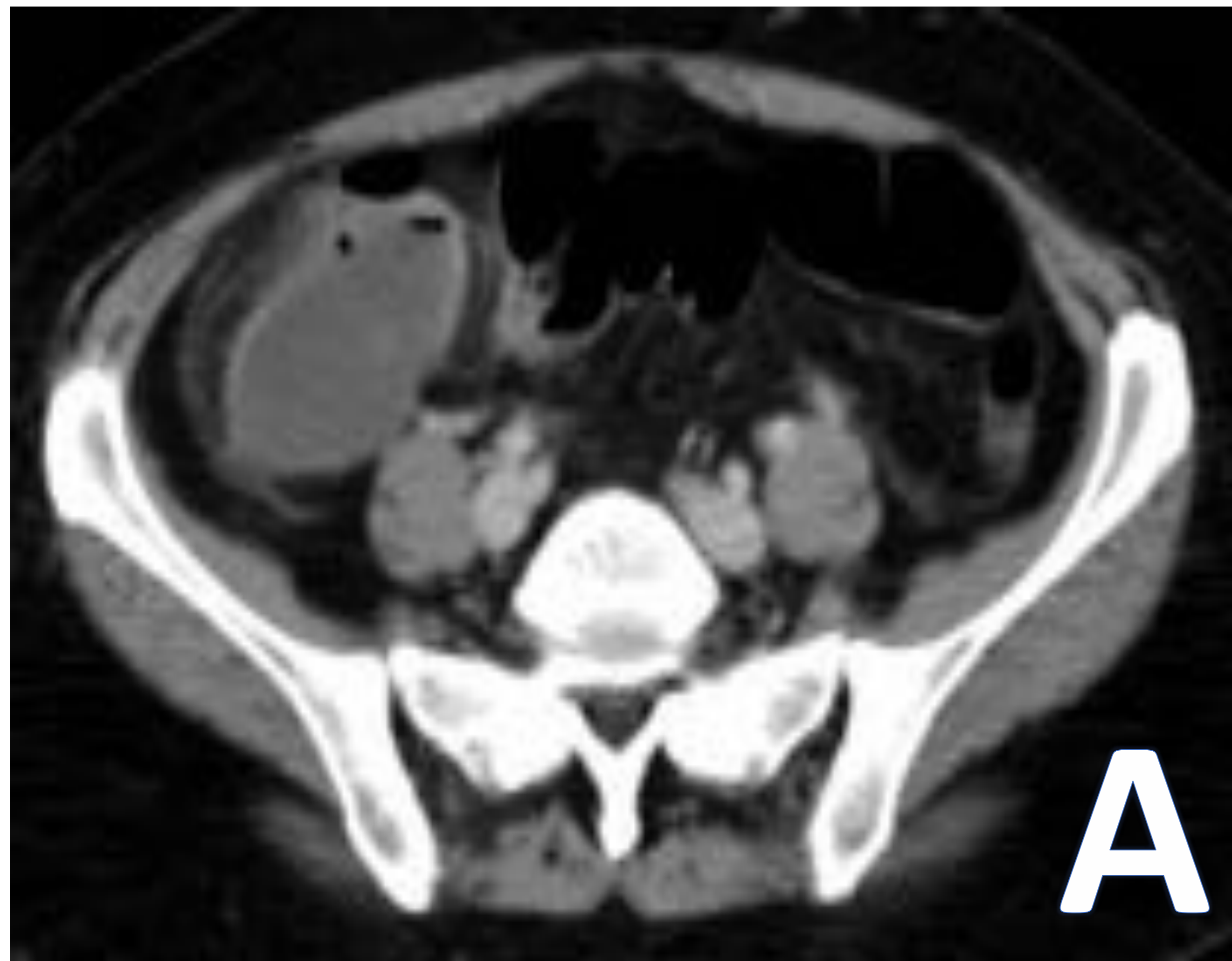- **Plastrón apendicular (1 caso) (fig 2)**
- **Perforación contenida (1 caso) (fig 4)**

-Pseudomixoma peritoneal: colecciones quísticas entre asas y líquido intraabdominal (1 caso). (Fig 6)



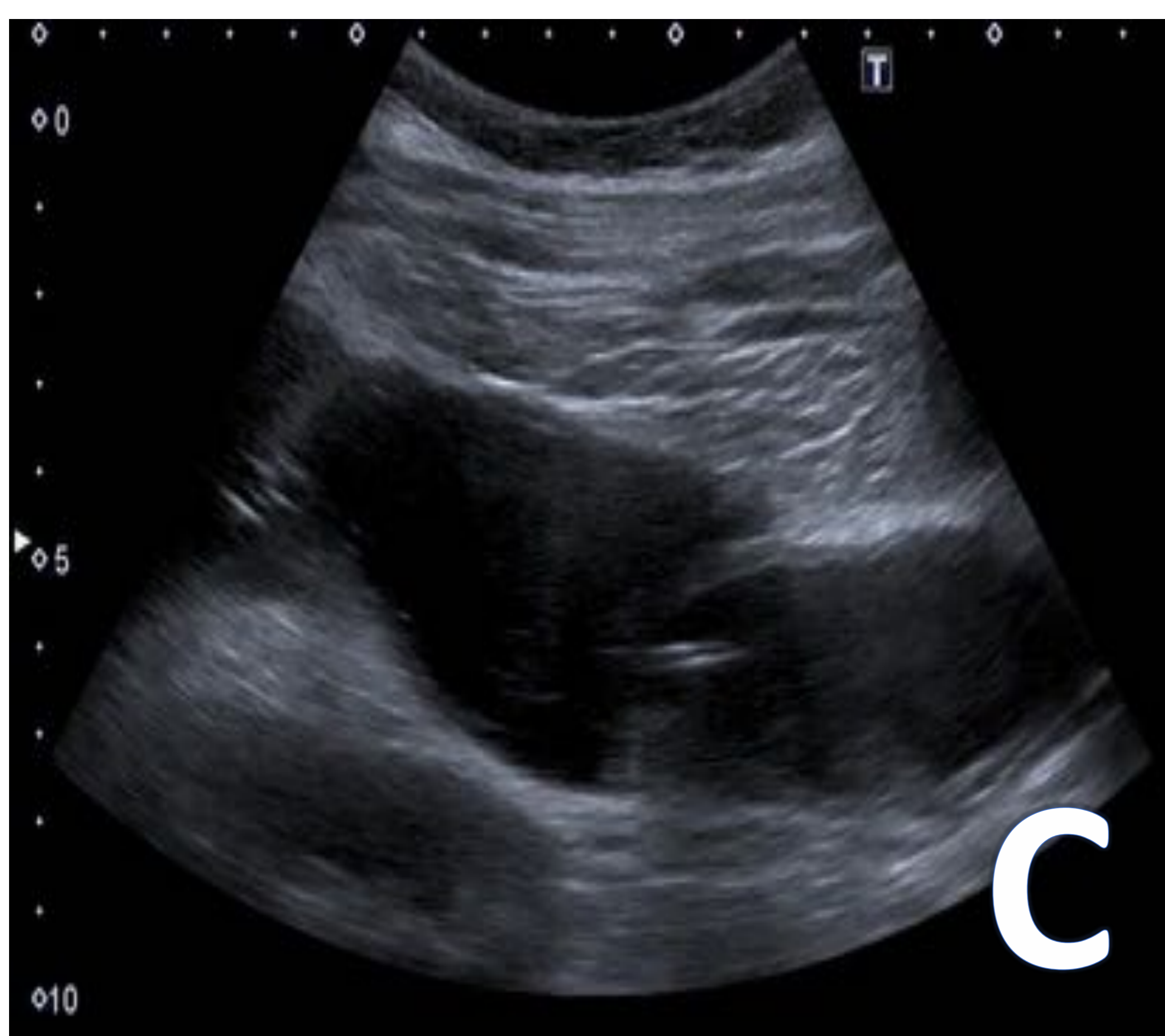
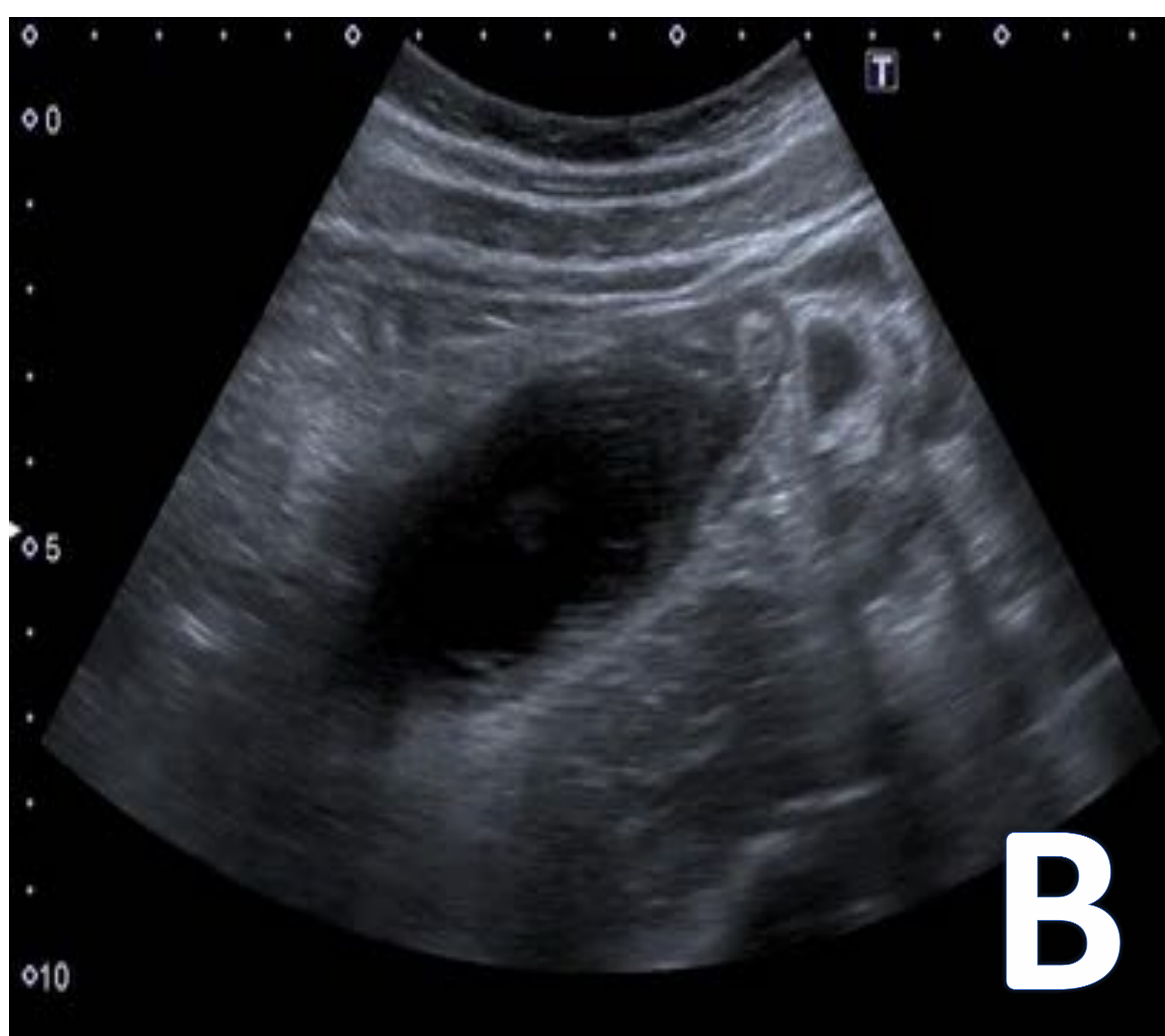
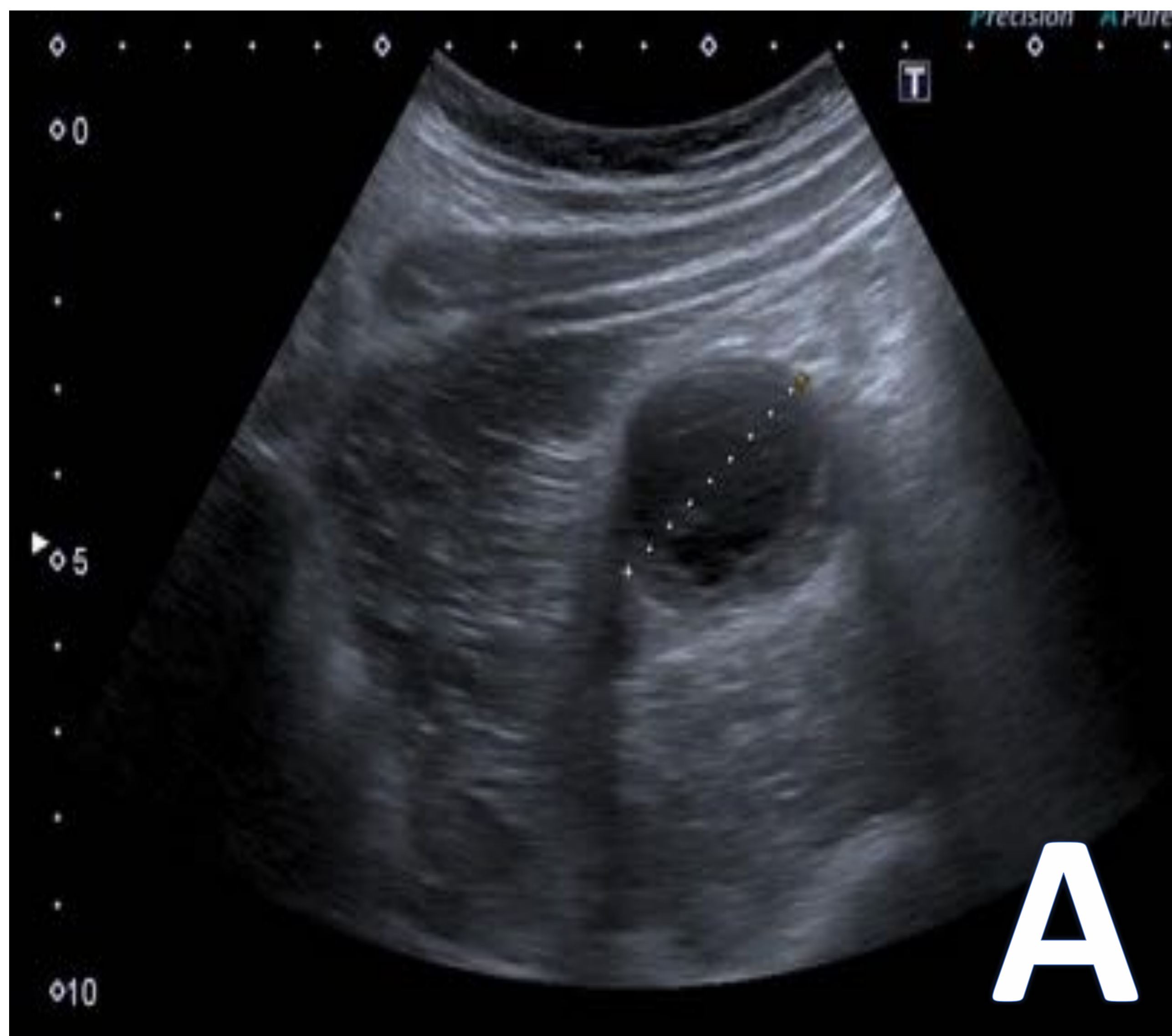
Mujer de 49 años con clínica de apendicitis.

Figura 1. Ecografía abdominal (A y B). Apéndice muy distendido con imagen de colección adyacente y algunos tabiques finos.



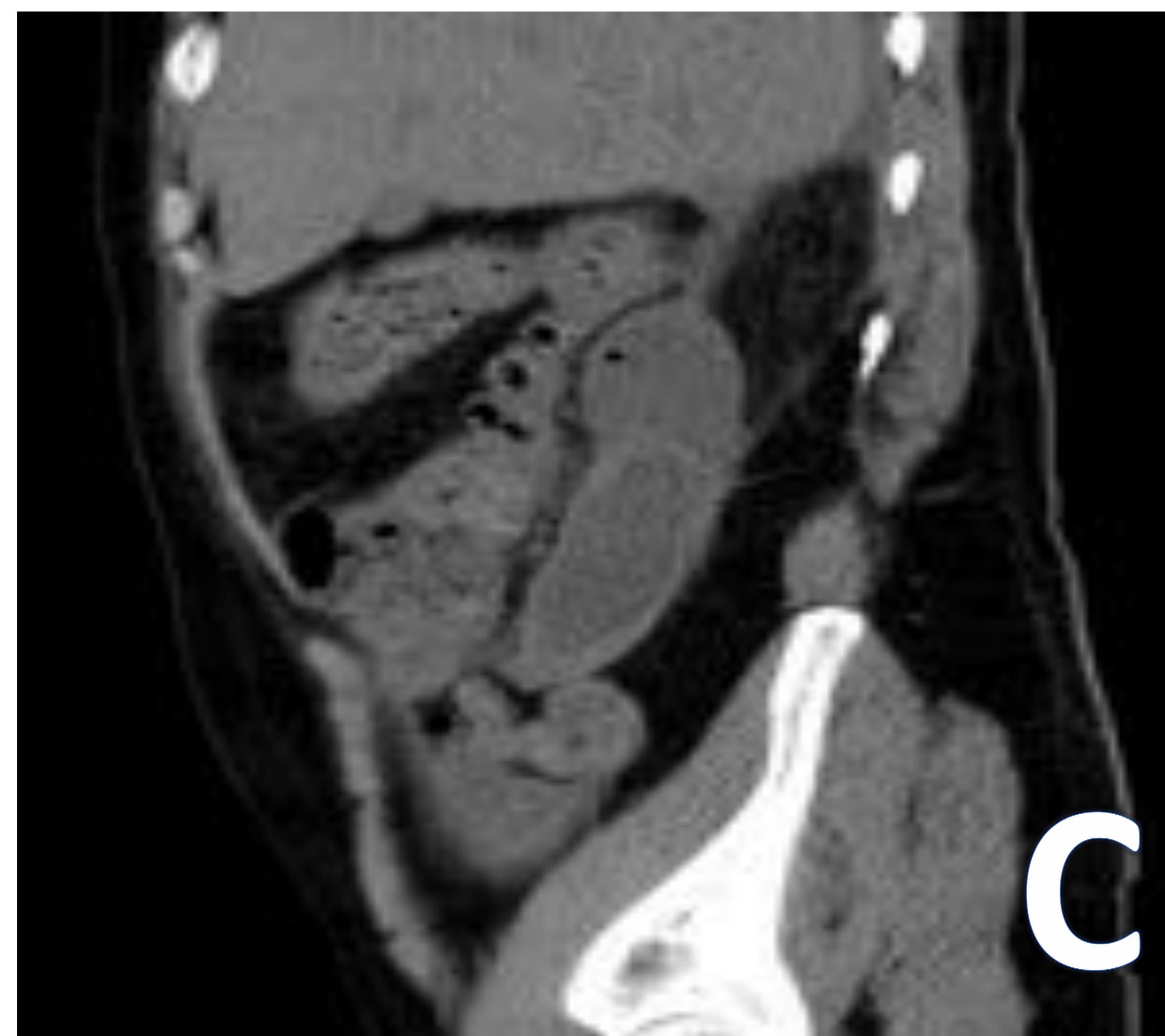
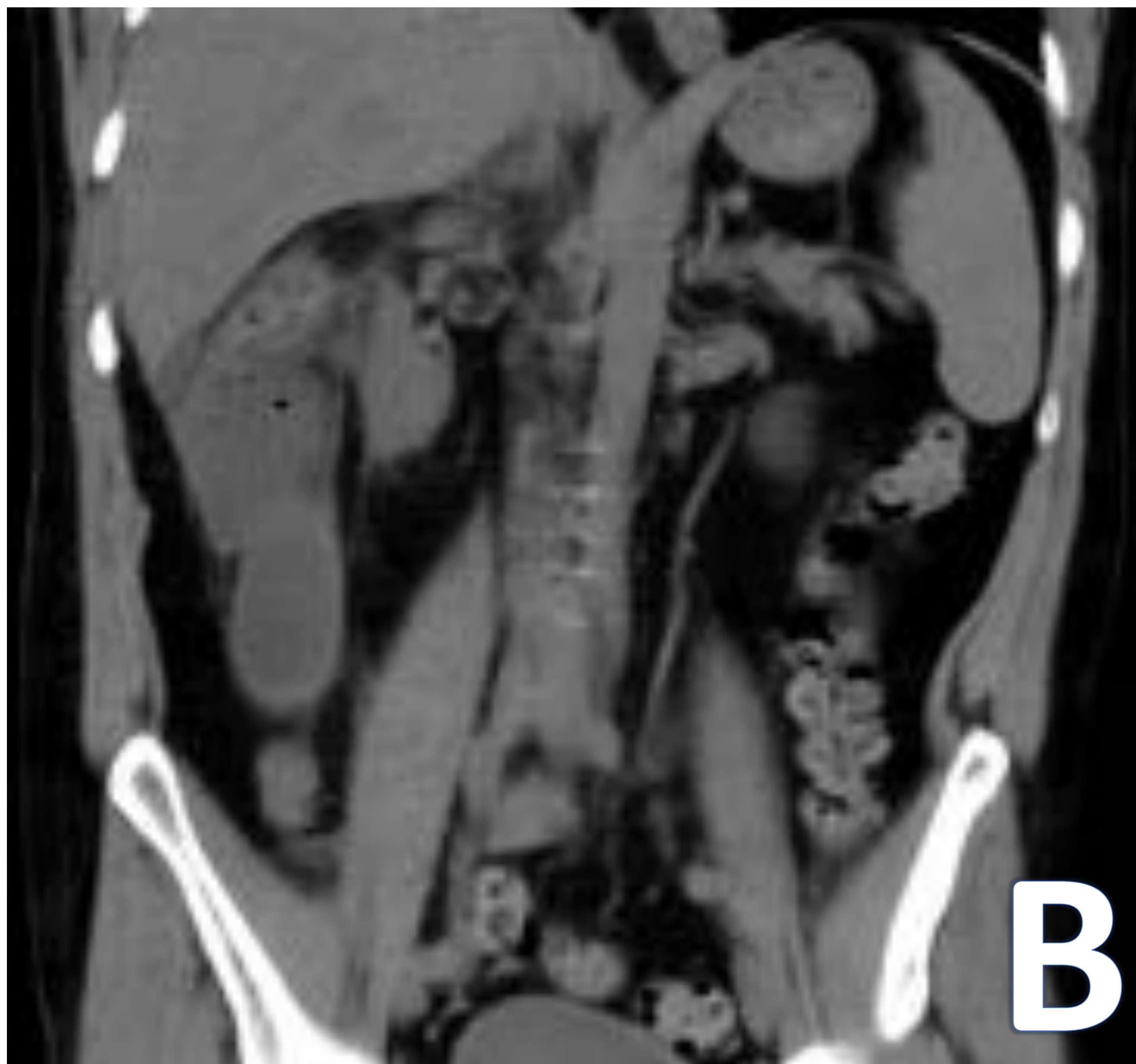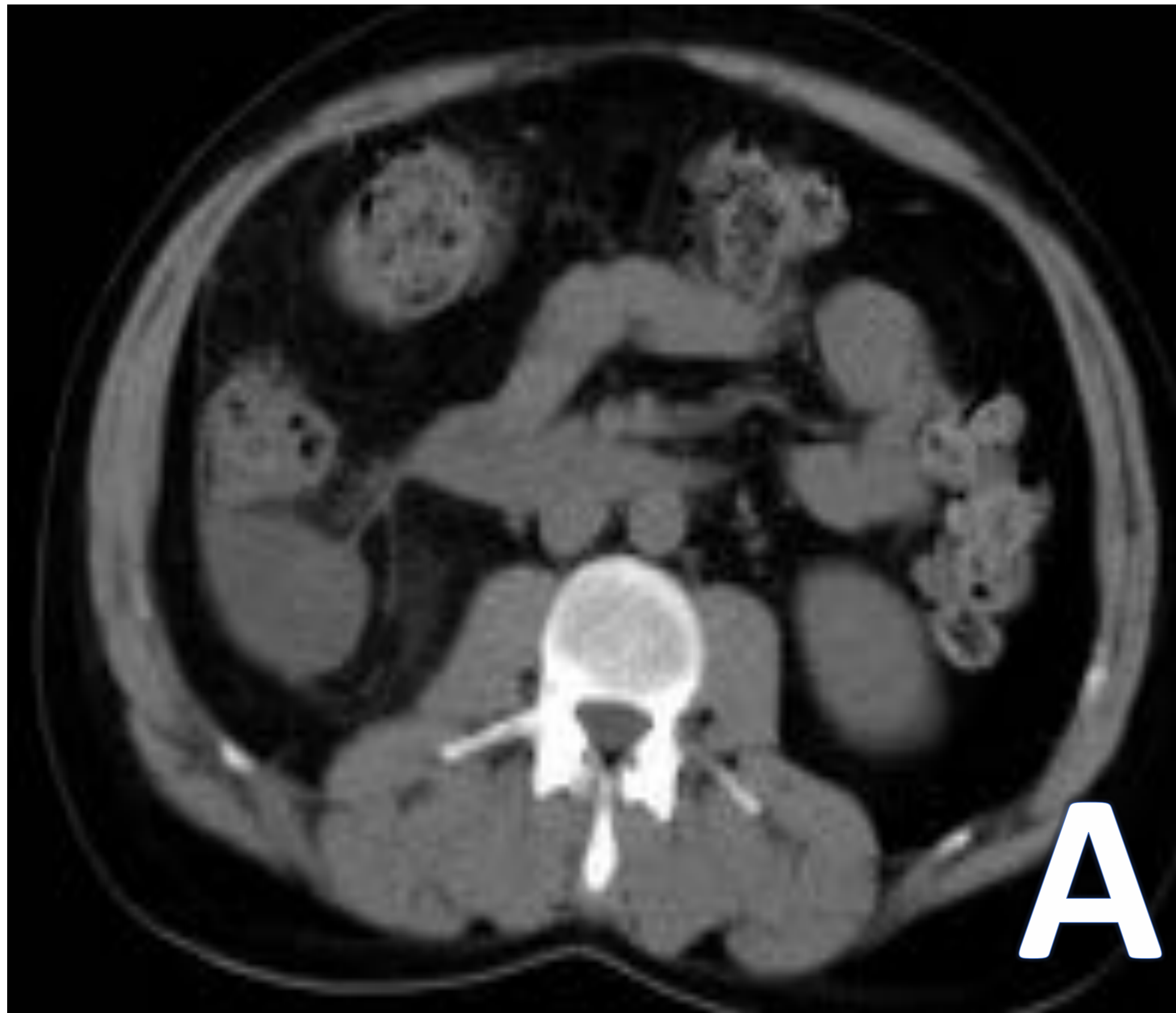Misma paciente anterior.

Figura 2. TC abdominopélvico (axial (A) y coronal (B y C)): En fosa ilíaca derecha, se observa una colección con realce periférico y pequeñas burbujas aéreas en su interior. Dicha colección parece ser continuación del apéndice por lo que sugiere apendicitis aguda y neoplasia mucinosa.



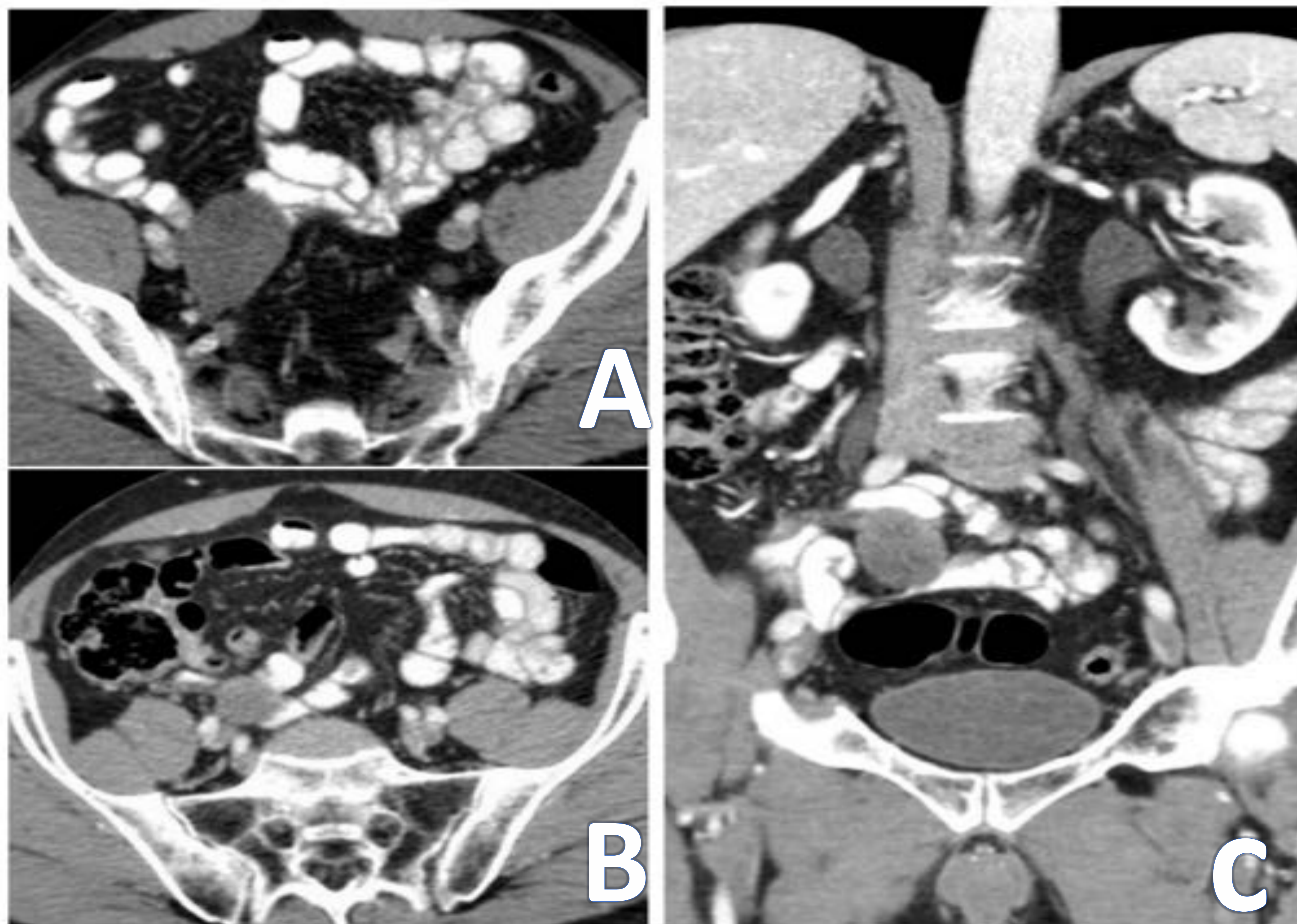
Varón de 42 años con clínica de apendicitis.

Figura 3. Ecografía abdominal (A, B y C). Apéndice retrocecal con gran distensión, contenido líquido y engrosamiento difuso de su pared.



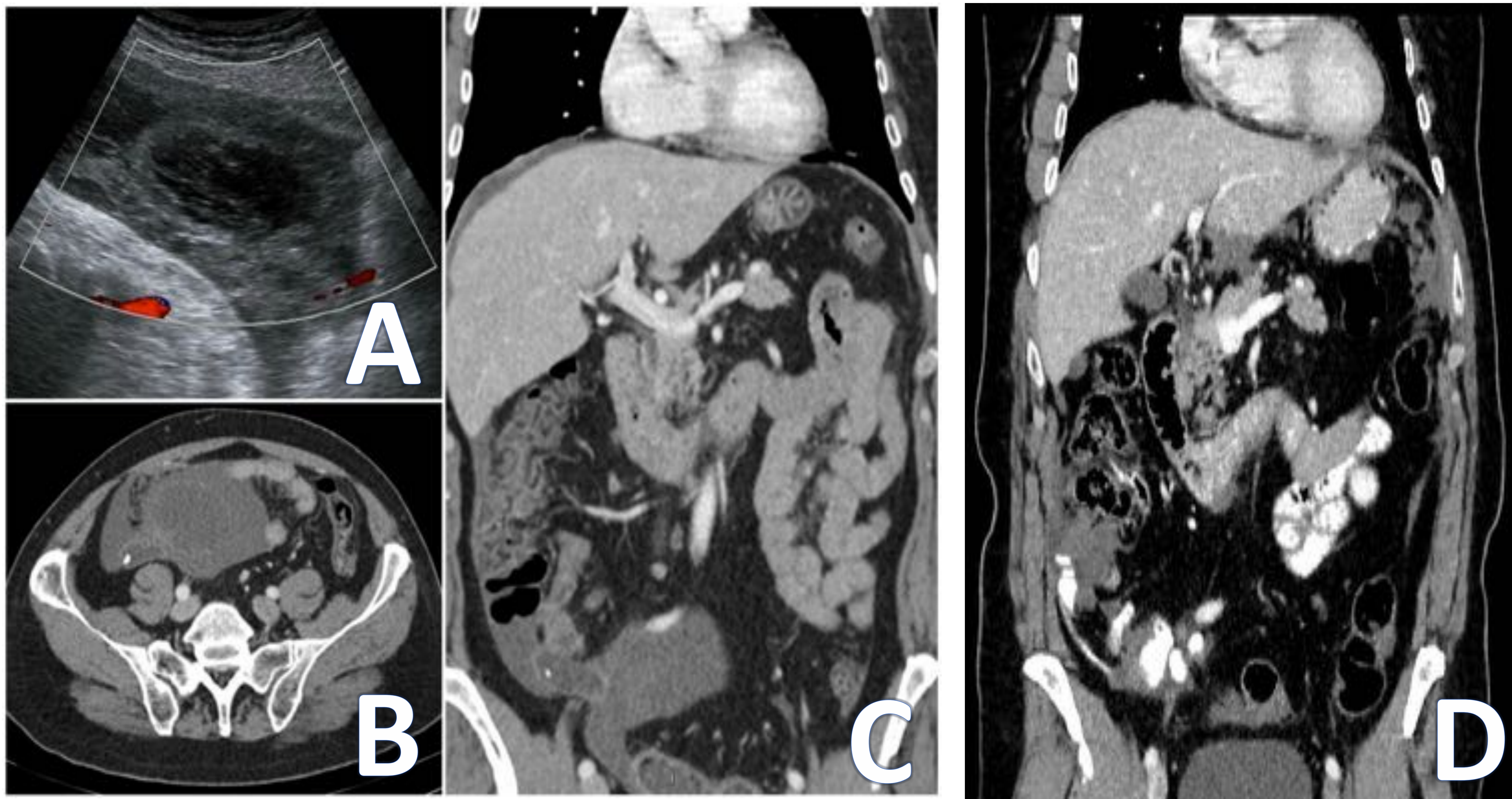
Mismo paciente anterior.

Figura 4. TC (axial (A), coronal (B) y sagital (C)). Apéndice retrocecal con gran distensión, engrosamiento difuso de su pared, pequeña cantidad de gas extraluminal y líquido adyacente a la punta (subhepático) sugerente de apendicitis con perforación contenida y neoplasia mucinosa.



Varón de 70 años con clínica de apendicitis.

Figura 5. TC abdominopélvico (axial (A y B) y coronal (C)). Apéndice cecal muy distendido y con contenido de baja densidad sugestivo de neoplasia mucinosa apendicular.



Varón de 68 años con molestias abdominales.

Figura 6.

Primera eco (A) y TC abdominopélvico (axial (B) y coronal (C)): colección líquida entre asas en fosa ilíaca derecha e hipogástrica con formaciones quísticas en su interior sugerente de carcinomatosis peritoneal.

Segundo TC abdominopélvico (coronal (D)): implantes peritoneales adyacentes al antro gástrico, en fosa ilíaca derecha, periesplénicos y de la grasa omental.

✓ Diagnóstico anatomopatológico: neoplasia mucinosa apendicular de alto grado con pseudomixoma peritoneal.

RESULTADOS

TUMOR NEUROENDOCRINO

71%
(10 casos)

Edad media
35 años

Presentación:
apendicitis

Hallazgos
radiológicos
Sugestivos de
apendicitis

Apendicectomía
laparoscópica

1 reintervención:
Hemicolectomía
derecha

AP: tumor
neuroendocrino
bien
diferenciado de
bajo grado

RESULTADOS

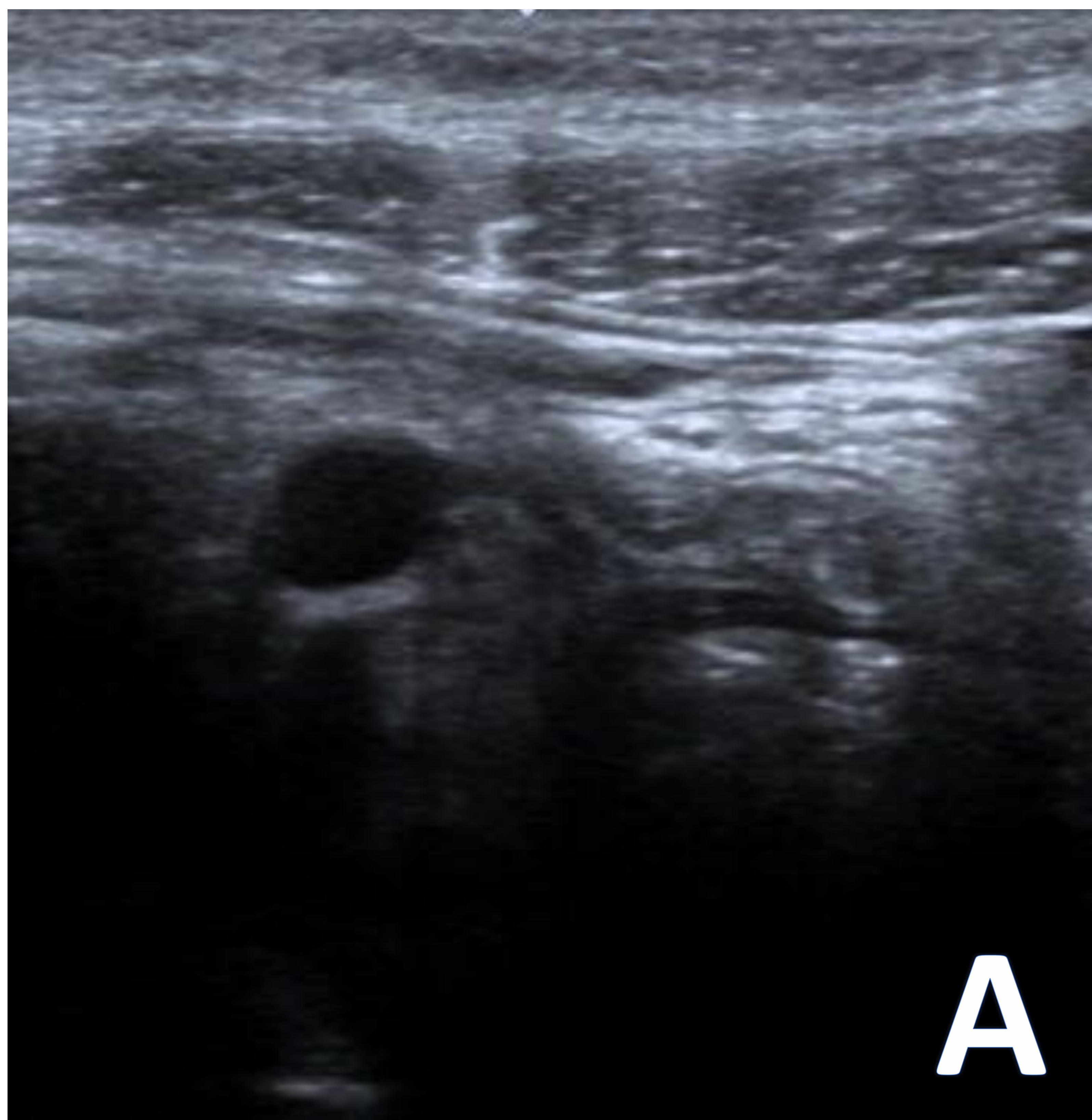
TUMORES NEUROENDOCRINOS

RADIOLOGÍA

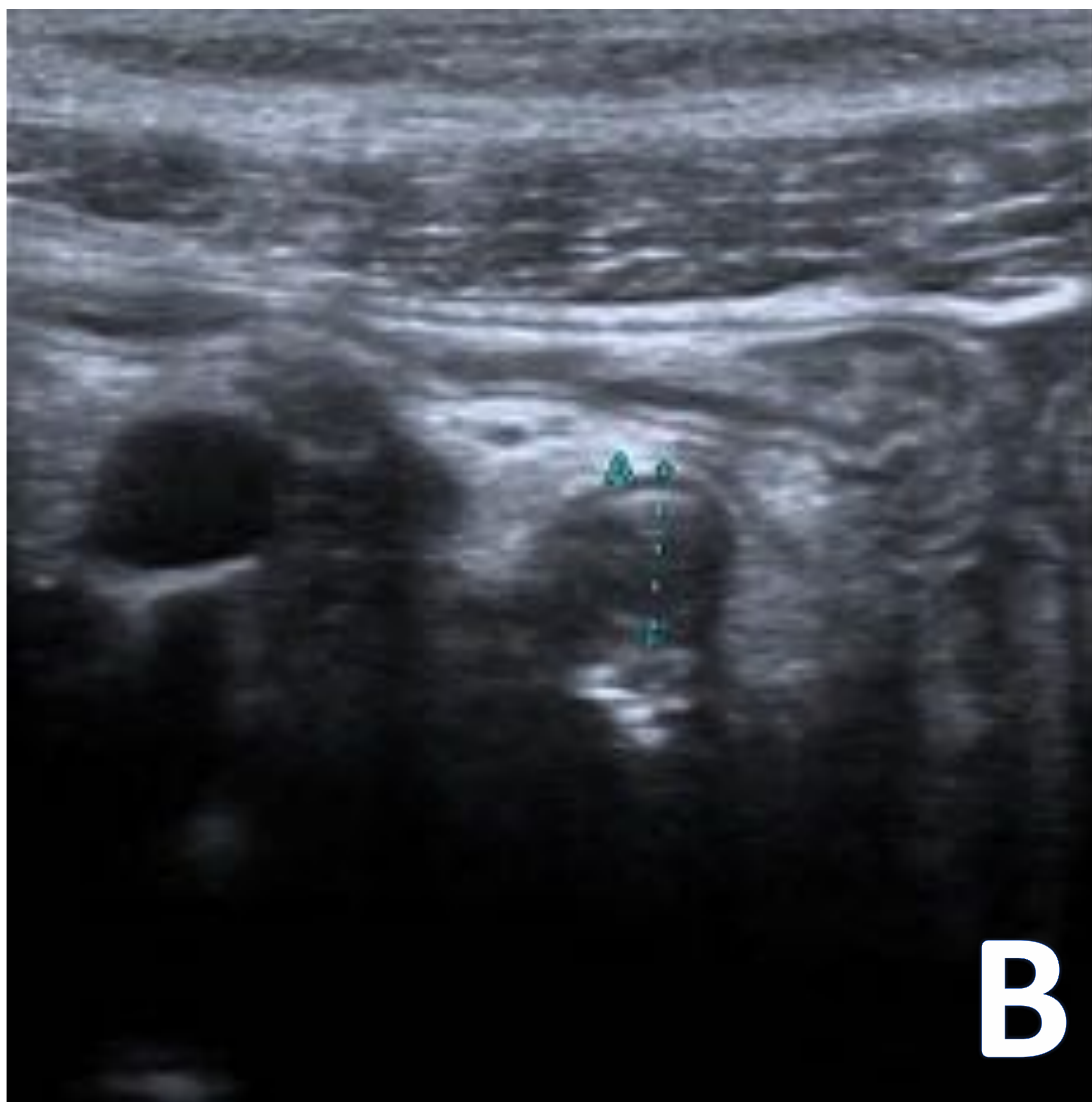
-Aumento del calibre del apéndice cecal junto con cambios inflamatorios en la grasa ± líquido libre. Hallazgos sugerentes de apendicitis aguda en todos los casos. (Fig 7), (Fig 9)

Asociado a :

- **Plastrón apendicular (2 casos) (Fig 8)**
- **Apendicolitos (2 casos)**



A

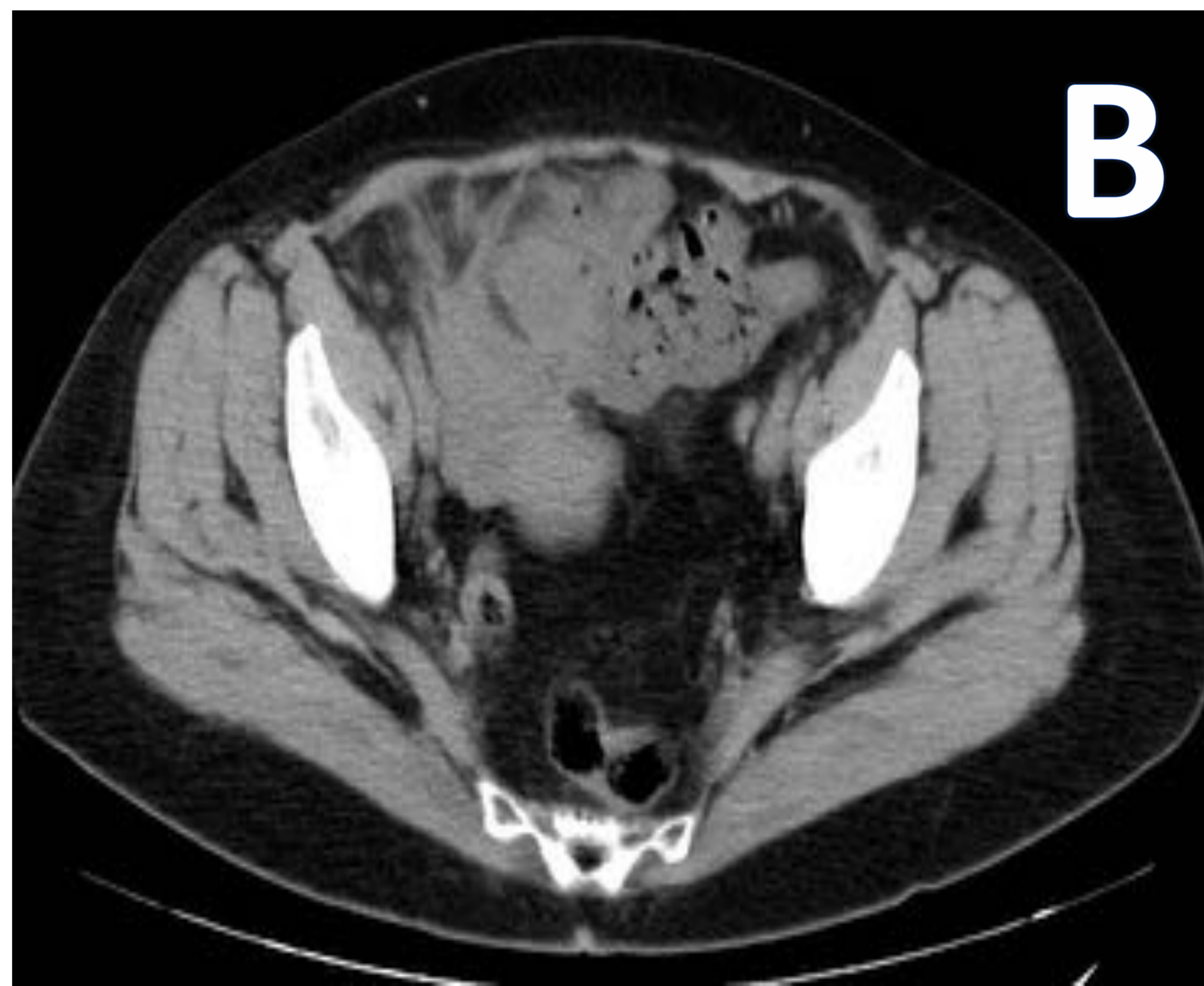
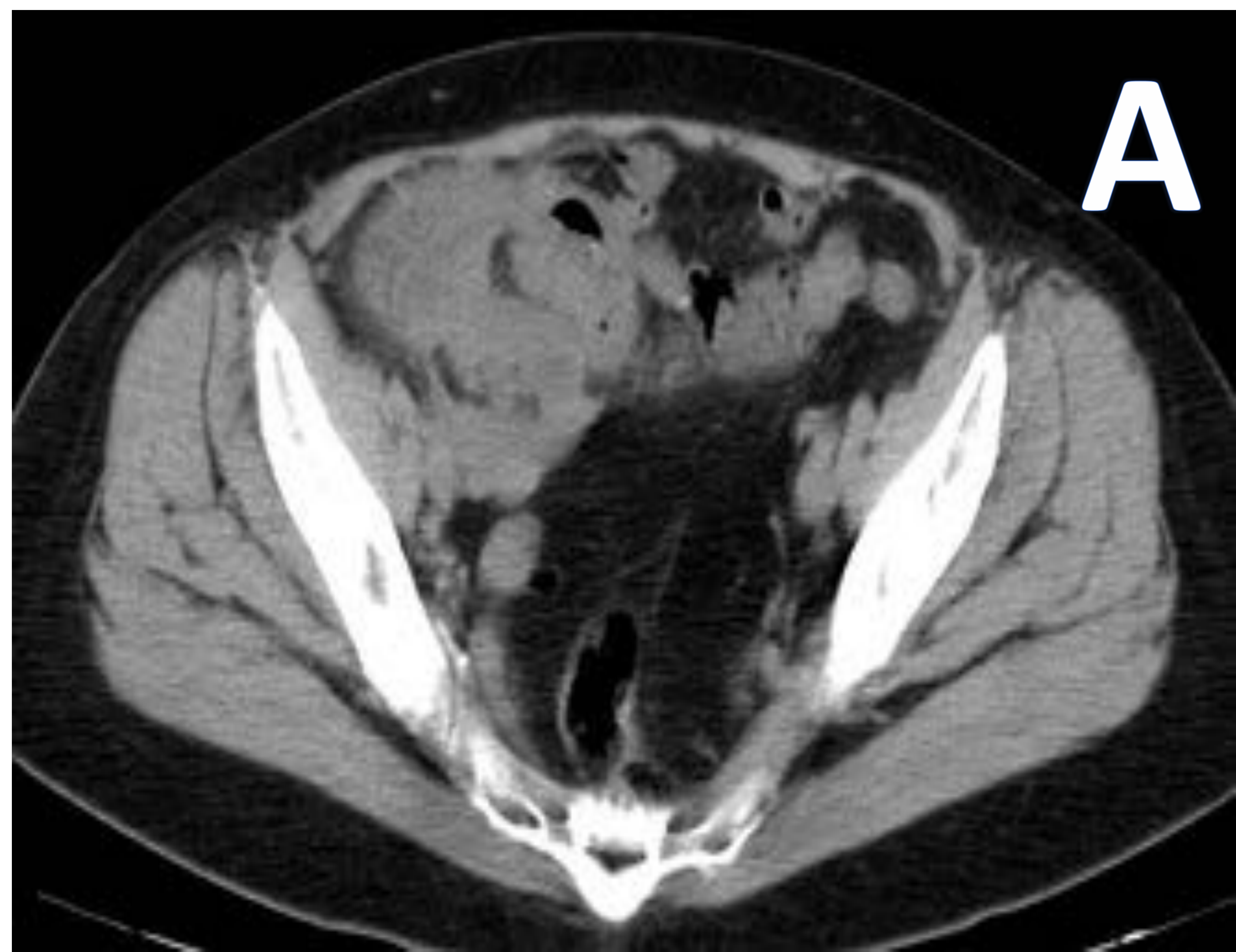
B

Mujer de 27 años con clínica de apendicitis.

Figura 7. Ecografía abdominal (A y B): apéndice cecal distendido con pequeña cantidad de líquido libre e hiperecogenicidad de la grasa. Hallazgos compatibles con apendicitis aguda.

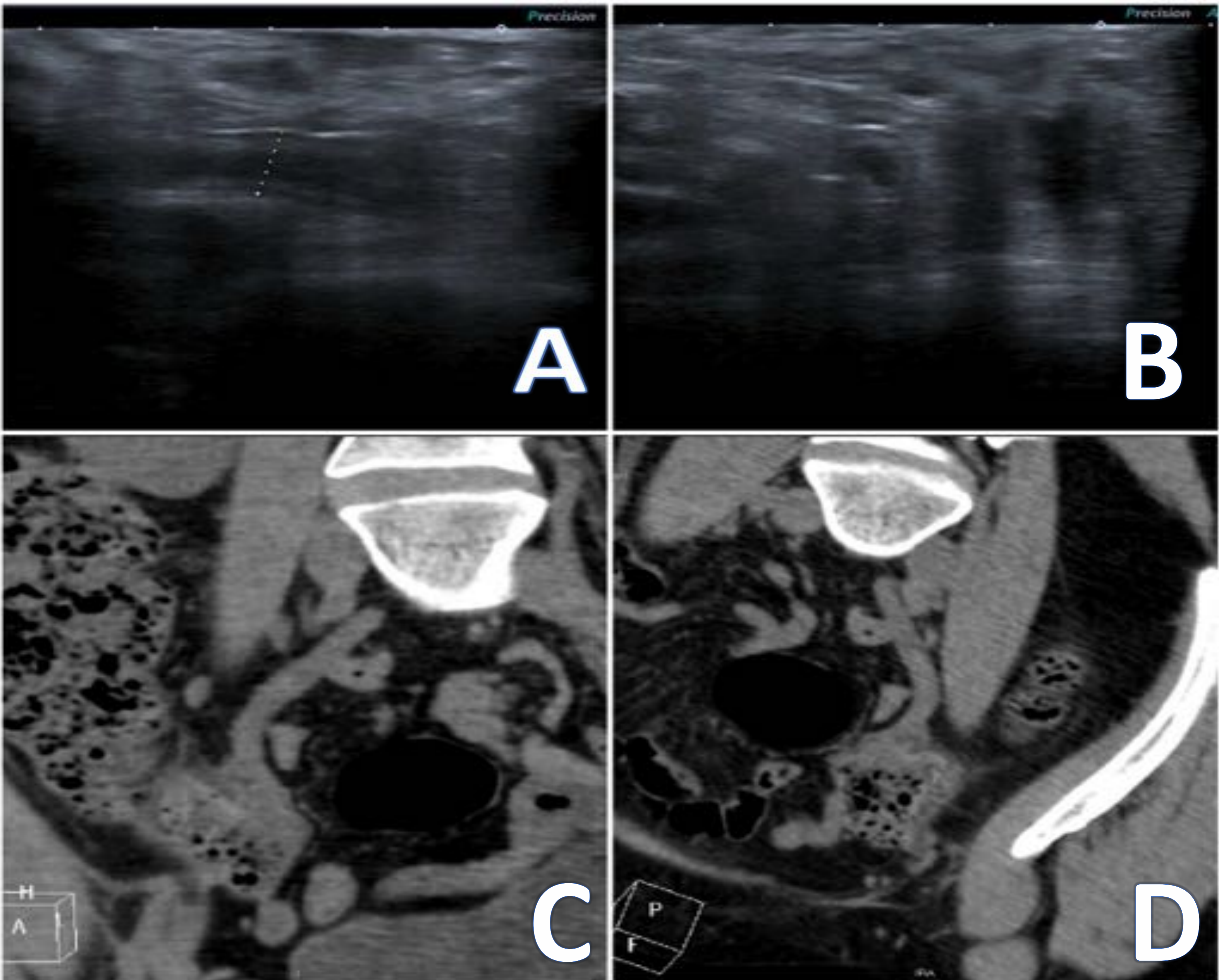
✓ Diagnóstico anatomopatológico: tumor neuroendocrino.



Mujer de 59 años con clínica de apendicitis aguda.

Figura 8. TC abdominal (axial (A y B)): imagen de densidad partes blandas en relación con la base del ciego, en teórica localización del apéndice cecal con edema y trabeculación de la grasa adyacente. Dichos hallazgos sugieren plastrón apendicular.

✓ Diagnóstico anatomopatológico: tumor neuroendocrino.



Mujer de 41 años con clínica de apendicitis.

Figura 9. Ecografía (A y B) y TC abdominal (coronal (C) y sagital (D)): engrosamiento de la pared del apéndice cecal y mínima cantidad de líquido libre intraperitoneal compatible con apendicitis aguda.

✓ Diagnóstico anatomopatológico: tumor neuroendocrino.

CONCLUSIONES



Los tumores del apéndice cecal son infrecuentes, pero deben estar presentes en el diagnóstico diferencial de la patología apendicular.



No existen datos de imagen específicos que permitan un diagnóstico prequirúrgico de tumores neuroendocrinos, sin embargo, si existen hallazgos radiológicos característicos que nos deben hacer sospechar neoplasias mucinosas.

REFERENCIAS

1. García A, Vázquez A, Castro C, Aznar JR, Gómez S. Mucocele of the appendix: presentation of 31 cases. *Cir Esp* 2009; 87(2): 108-112.
2. Kehagias I, Zygomalas A, Markopoulos G, Papandreou T, Kraniotis P. Diagnosis and treatment of mucinous appendiceal neoplasm presented as acute apendicitis. *Case Rep Oncol Med* 2016; 2016:6.
3. Pickhardt P, Levy A, Rohrmann C, Kende A. Primary neoplasms of the appendix: radiologic spectrum of disease with pathologic correlation. *Radiographics* 2003; 23: 645-662.