

**seram 34**

Sociedad Española de Radiología Médica

Congreso Nacional

PAMPLONA 24 MAYO  
27 2018

Palacio de Congresos Salazar

23 mayo Cursos Precongreso

## **Tratamiento endovascular de las fístulas carótido cavernosas**

**Autores:**

**Juan García Villanego**

**José Garrido Rull**

**Alejandro García Muñoz**

**Hospital Universitario Puerta del Mar de Cádiz**

# Objetivos

Describir las fístulas carótido-cavernosas:

- Hallazgos clínico-radiológicos
- Clasificación
- Opciones de tratamiento endovascular y manejo

# Revisión del tema

La **fistula carótido-cavernosa o FCC** es cualquier comunicación anómala entre la porción intracavernosa de la arteria carótida y el seno cavernoso venoso, originando un shunt arteriovenoso patológico capaz de manifestarse de forma anterógrada a la órbita produciendo un compromiso ocular severo.

## CLASIFICACIÓN

**Directas o de alto flujo:** producida por una comunicación directa entre el tronco principal de la arteria carótida interna y el seno cavernoso.

### Mecanismo de producción

**Índirectas, de bajo flujo o fístulas durales:** producidas por una comunicación entre las arterias meníngeas (ramas de la arteria carótida externa e interna) y el seno cavernoso (SC). En esta ocasión la porción intracavernosa de la arteria carótida interna permanece intacta.

**Tipo A:** shunt directo entre la arteria carótida interna intracavernosa y el seno cavernoso.

### Características angiográficas

**Tipo B:** comunicaciones durales entre ramas de la carótida interna y el seno cavernoso.

**Tipo C:** comunicaciones durales entre ramas meníngeas de la carótida externa y el seno cavernoso.

**Tipo D:** comunicaciones durales entre ramas meníngeas de las arterias carótidas externa e interna y el seno cavernoso.

# Revisión del tema

Sus manifestaciones y evolución pueden ser benignas, intermedias o severas, según su angioarquitectura y hemodinámica, están relacionadas con la dirección del drenaje venoso y del flujo sanguíneo a través de la fístula.

## Tríada Clásica

Exoftalmos

Soplo  
pulsátil

Quemosis  
conjuntival

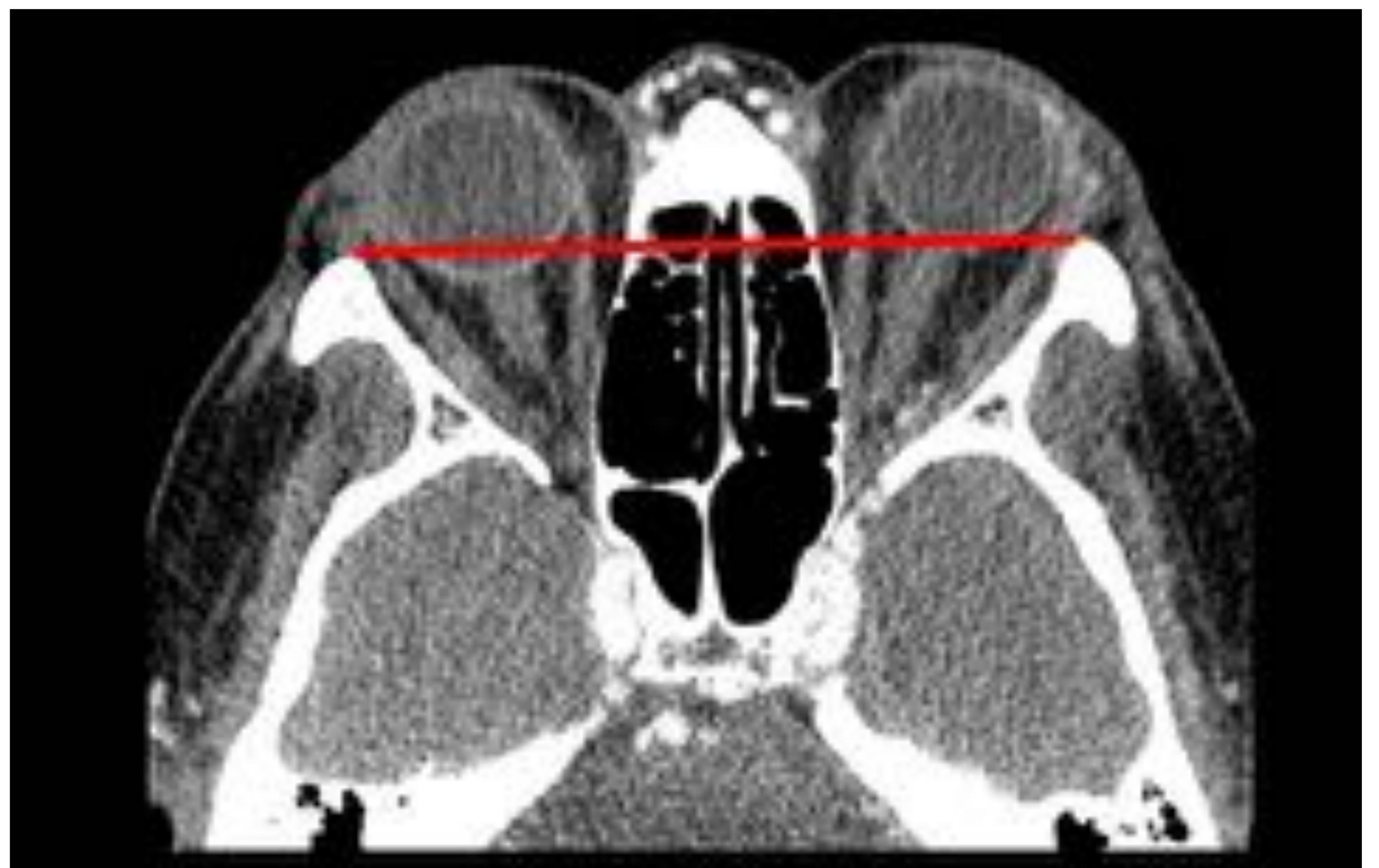Otras  
manifestaciones

Cefalea  
Intratable

Deterioro  
visual

Glaucoma  
refractario

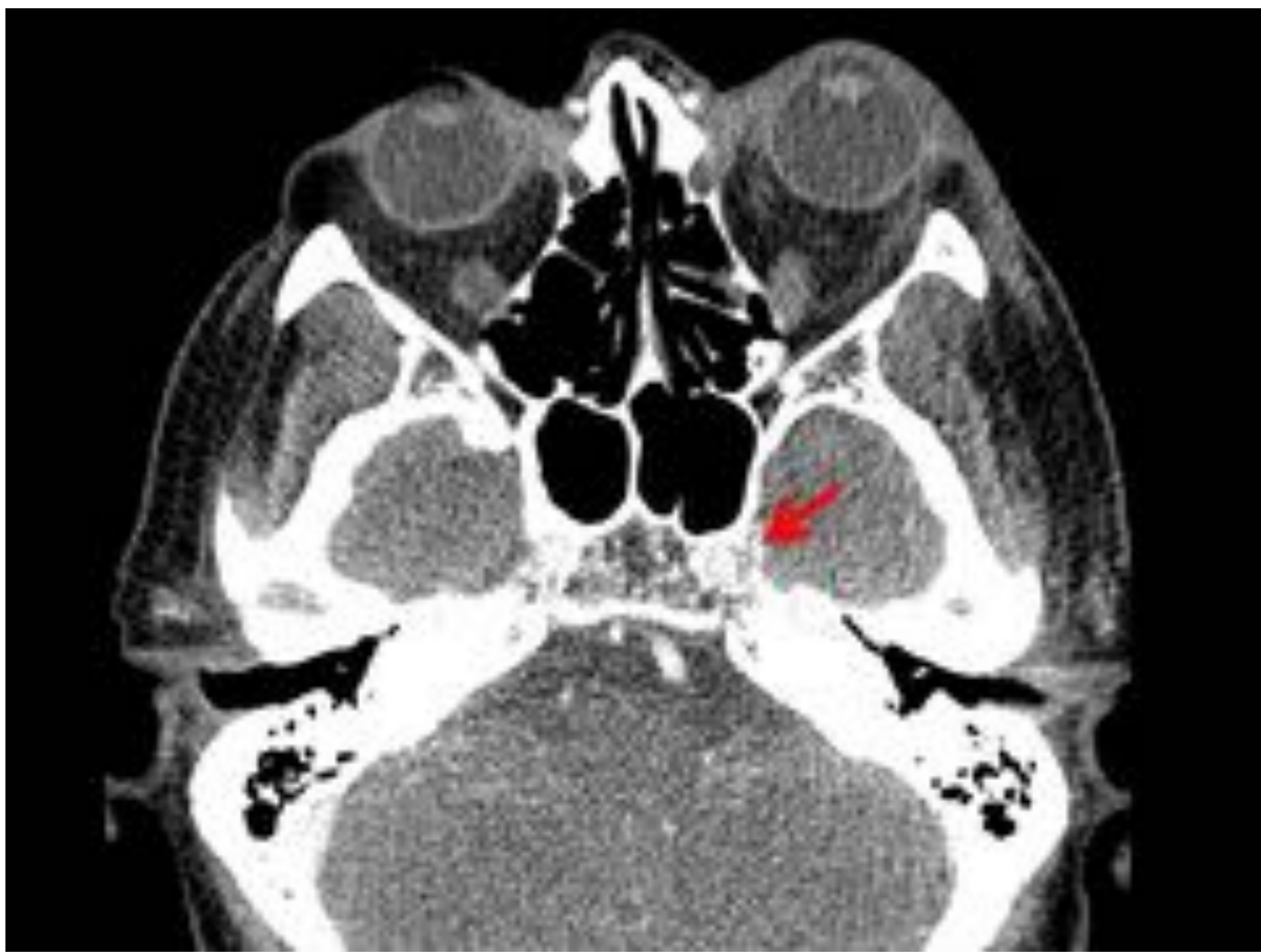Diplopía



Angio-TC craneal de paciente con fístula carótido cavernosa en el que mostramos un corte axial en el que se ha trazado la línea intercigomática, para demostrar que el globo ocular izquierdo se sitúa completamente por encima de esta línea, lo que indica exoftalmos.

# Revisión del tema

La **AngioTC** es en la actualidad una técnica no invasiva muy útil para el diagnóstico de la fistula carotido-cavernosa. Se puede identificar los siguientes hallazgos:

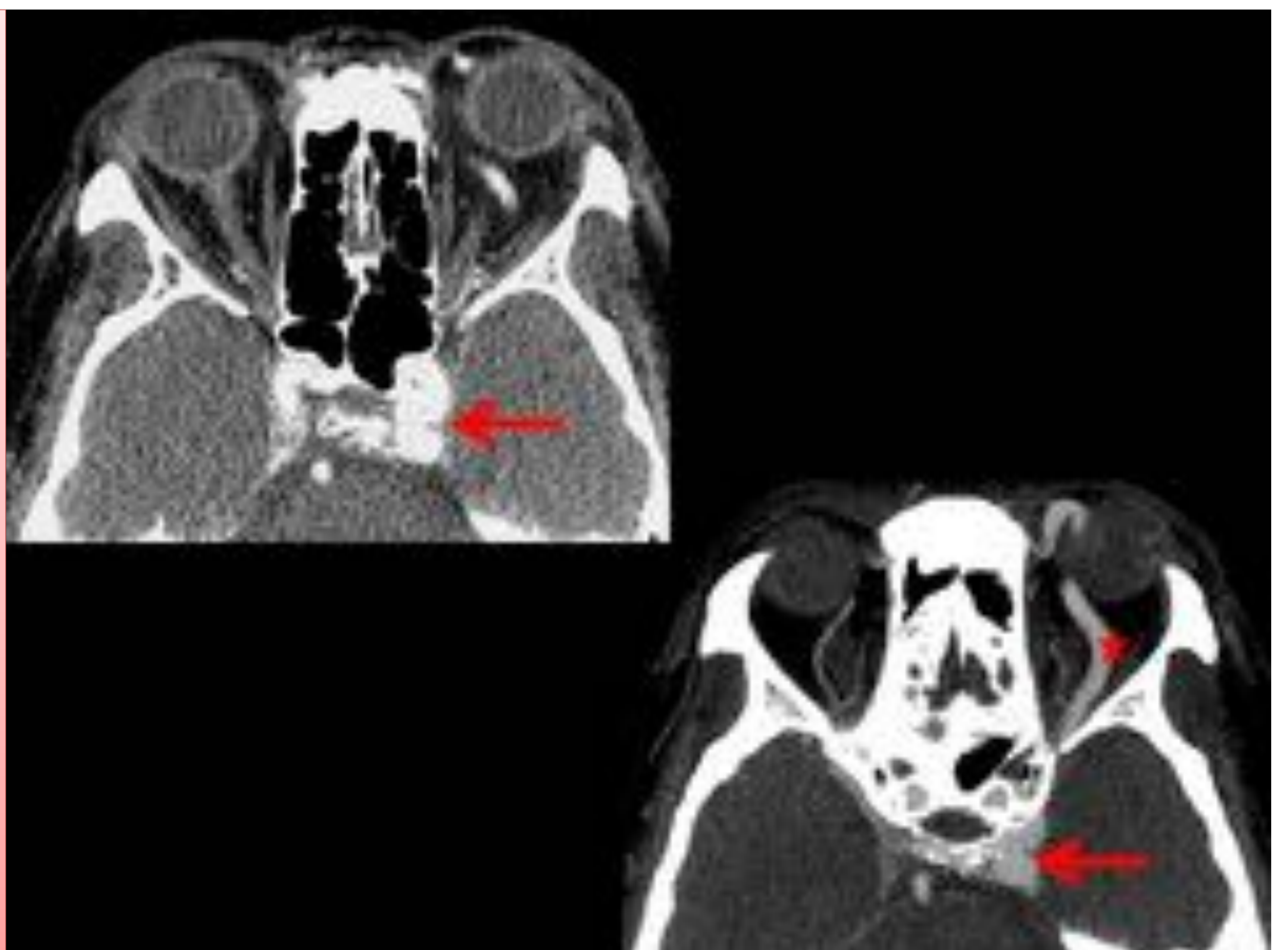


**Protrusión focal, agrandamiento difuso o irregularidad de la pared del seno cavernoso**

Angio-TC craneal en la que apreciamos una asimetría del seno cavernoso, con aumento del grosor de la pared del seno cavernoso izquierdo, el cual se encuentra abombado aumentando su convexidad (flecha).

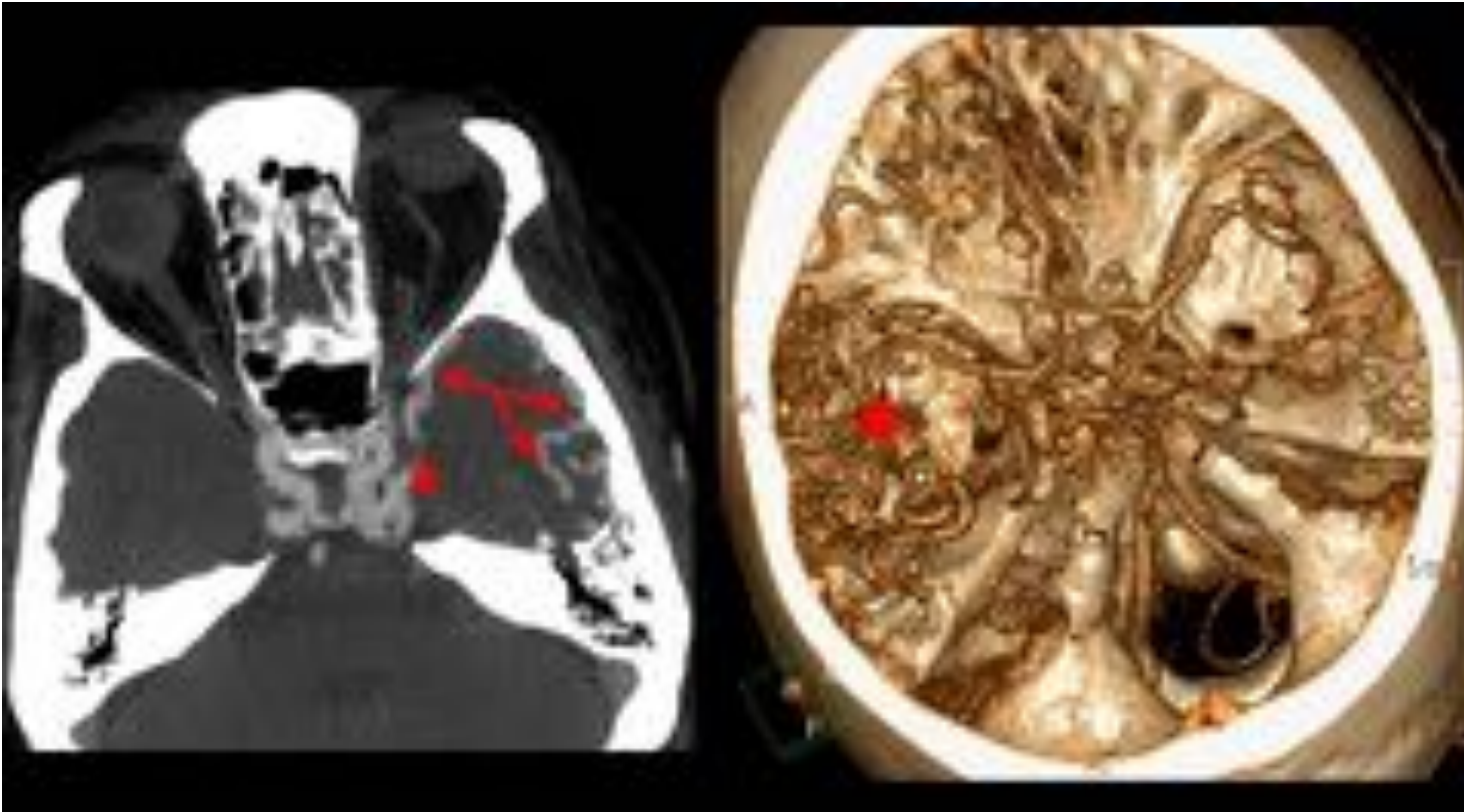
**Realce precoz en fase arterial del seno cavernoso**

AngioTC craneal en fase arterial en el que se visualiza un realce precoz del seno cavernoso (flechas). Nótese como la vena oftálmica superior izquierda se encuentra anómalamente realzada en esta fase (asterisco). Estos hallazgos hacen sospechar la existencia de FCC.



# Revisión del tema

La **AngioTC** es en la actualidad una técnica no invasiva muy útil para el diagnóstico de la fistula carotido-cavernosa. Se puede identificar los siguientes hallazgos:

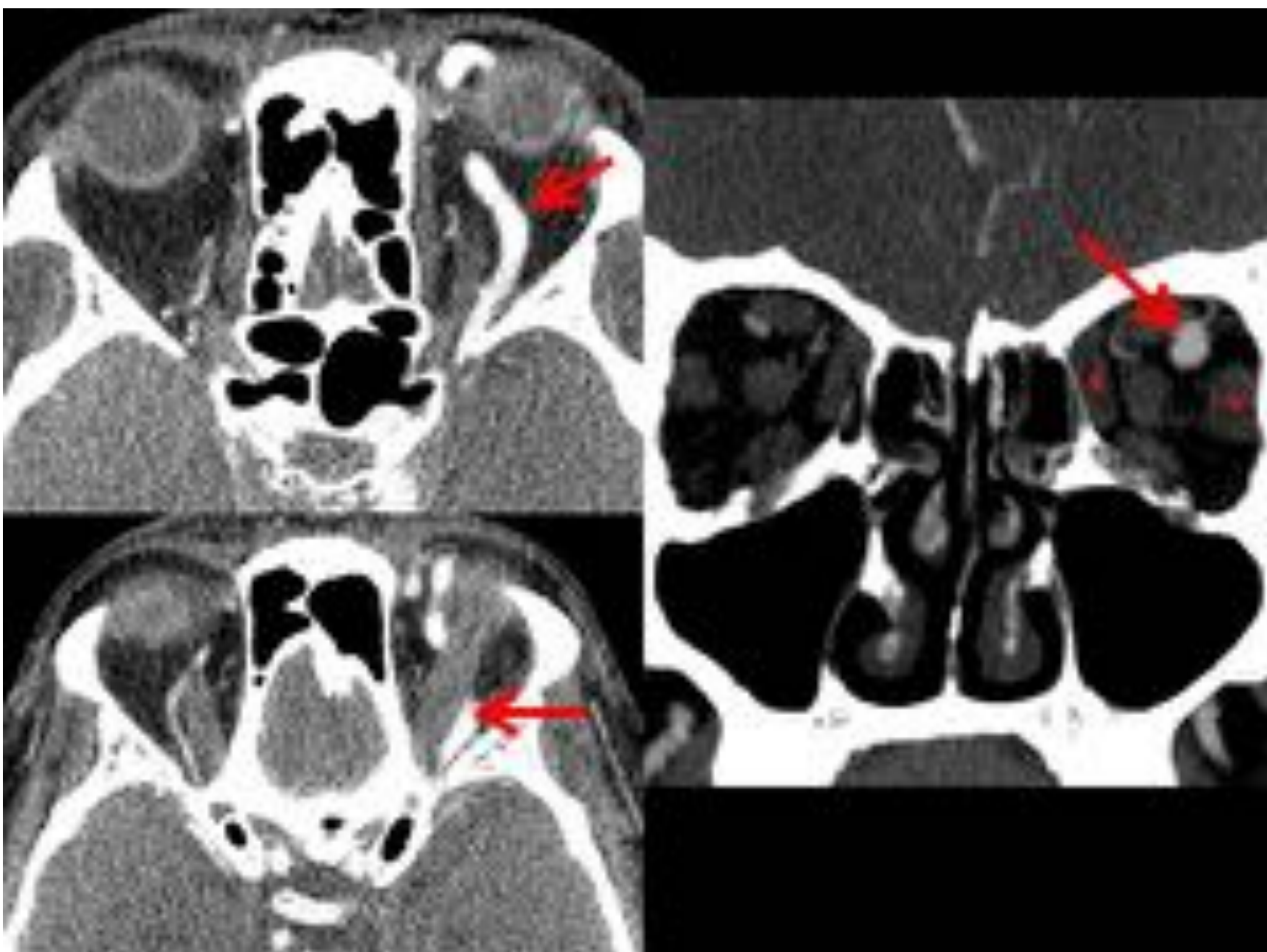
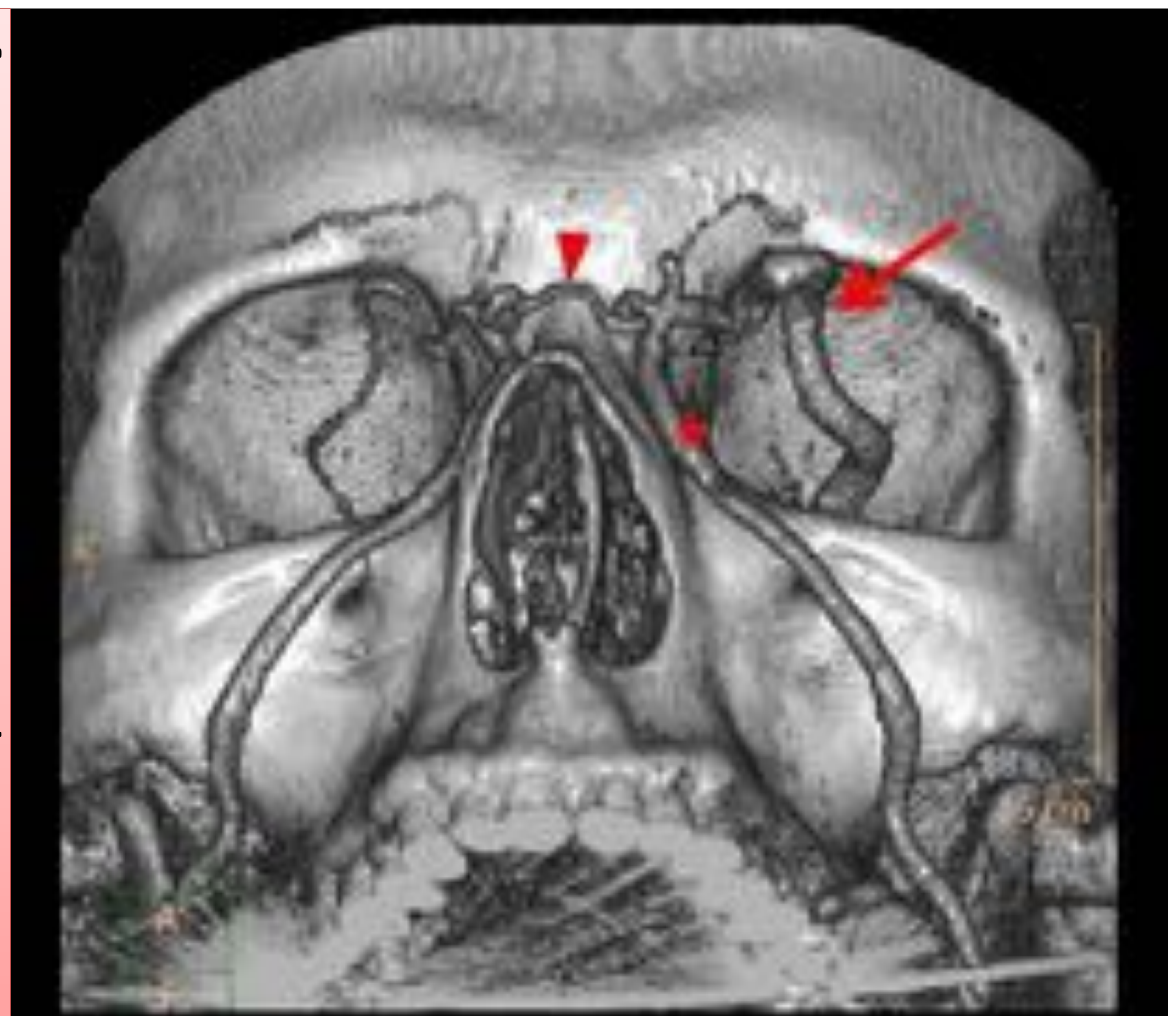


## Dilatación de las venas de drenaje

Angio-TC en el que observa un realce precoz del seno cavernoso del lado izquierdo (asterisco), así como de las venas silvianas (flechas). Reconstrucción volumétrica en 3D en el que observamos una asimetría en el realce de los vasos, visualizándose las venas silvianas en el lado izquierdo.

## Dilatación de las vena oftálmica superior

Reconstrucción en 3D de Angio TC craneal, en el que observamos la vena oftálmica superior izquierda aumentada de calibre (flecha fina). Se muestra también el resto de drenaje venoso como la vena nasal externa (cabeza de flecha) y la vena angular (asterisco) que inferiormente pasa a llamarse vena facial y drena hacia la vena yugular interna.



## Agrandamiento de la musculatura extraocular

Cortes axiales y coronal de la Angio TC craneal, en el que observamos un aumento de calibre de la vena oftálmica superior izquierda (flechas). Se identifica un agrandamiento de los rectos lateral y medial del ojo izquierdo (asteriscos).

# Revisión del tema

El tratamiento de las FCC depende de la gravedad de los síntomas, sus características angiográficas y el riesgo de hemorragia intracraneal.

## Indicaciones quirúrgicas

### No Urgente

- deterioro visual por glaucoma
- rubeosis iridis
- retinopatía isquémica
- ataques isquémicos transitorios
- soplo subjetivo intolerable así como
- cefaleas
- dolores oculares insoportables

### Urgente

- aumento de la presión intracraneal
- proptosis rápidamente progresiva
- pérdida visual
- distorsión varicosa del seno cavernoso

La **primera opción** de tratamiento de las FCC debe ser la **embolización endovascular** del seno cavernoso mediante coils o agentes embólicos líquidos.

## Posibles Complicaciones

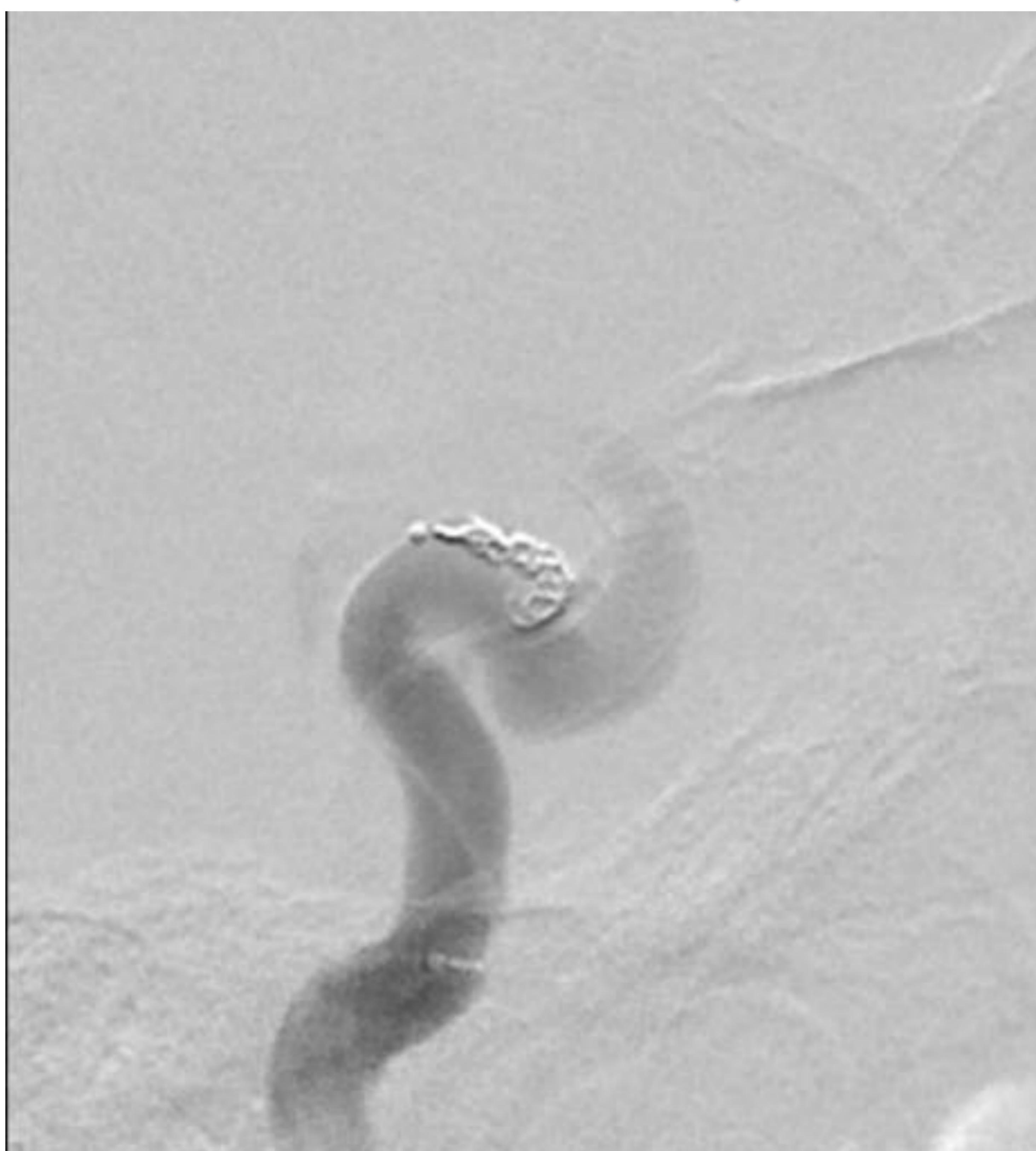
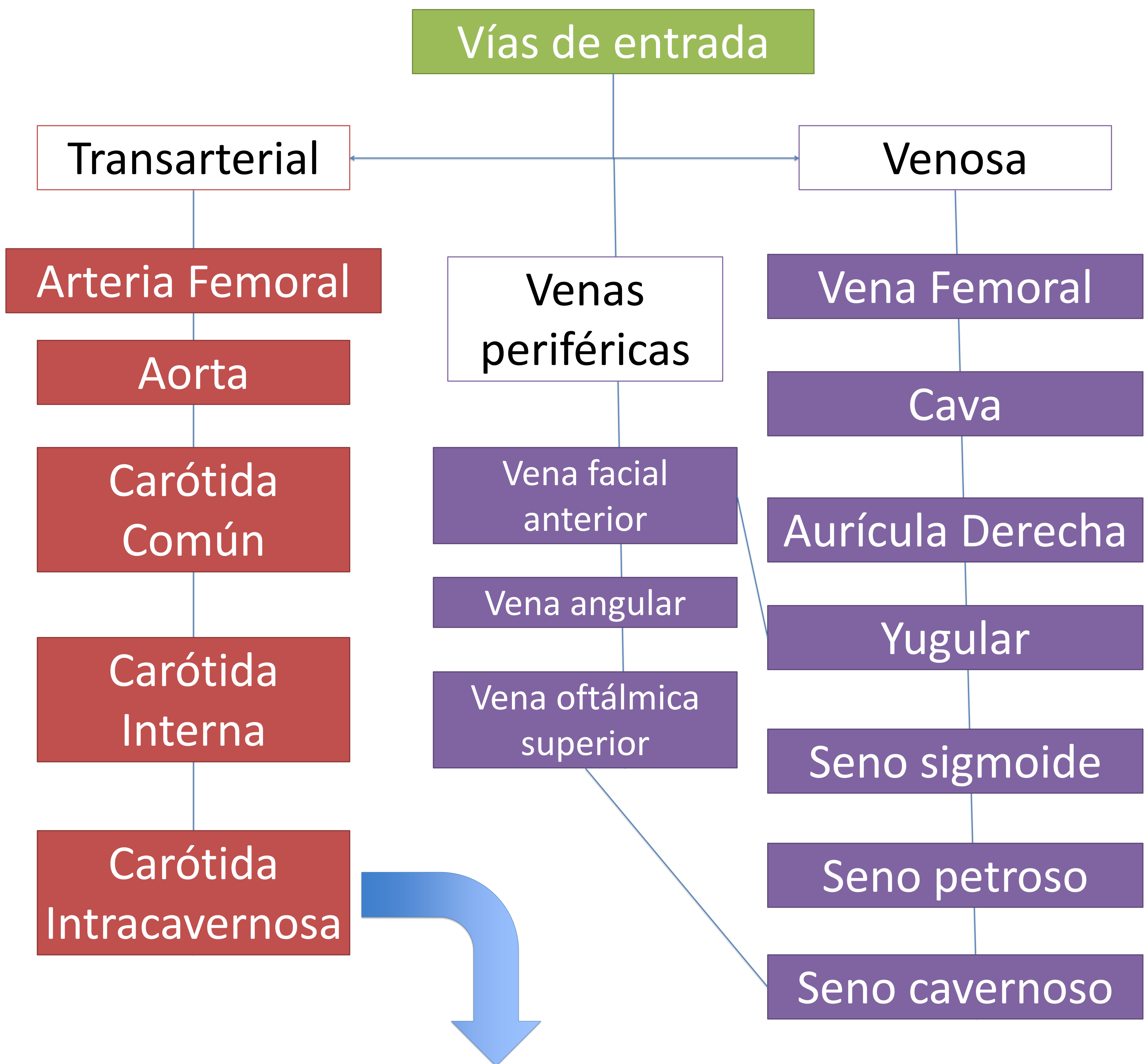
migración del material embólico

lesiones en arteria carótida interna

no oclusión completa de la fístula

desarrollo de drenaje venoso intracerebral.

# Revisión del tema

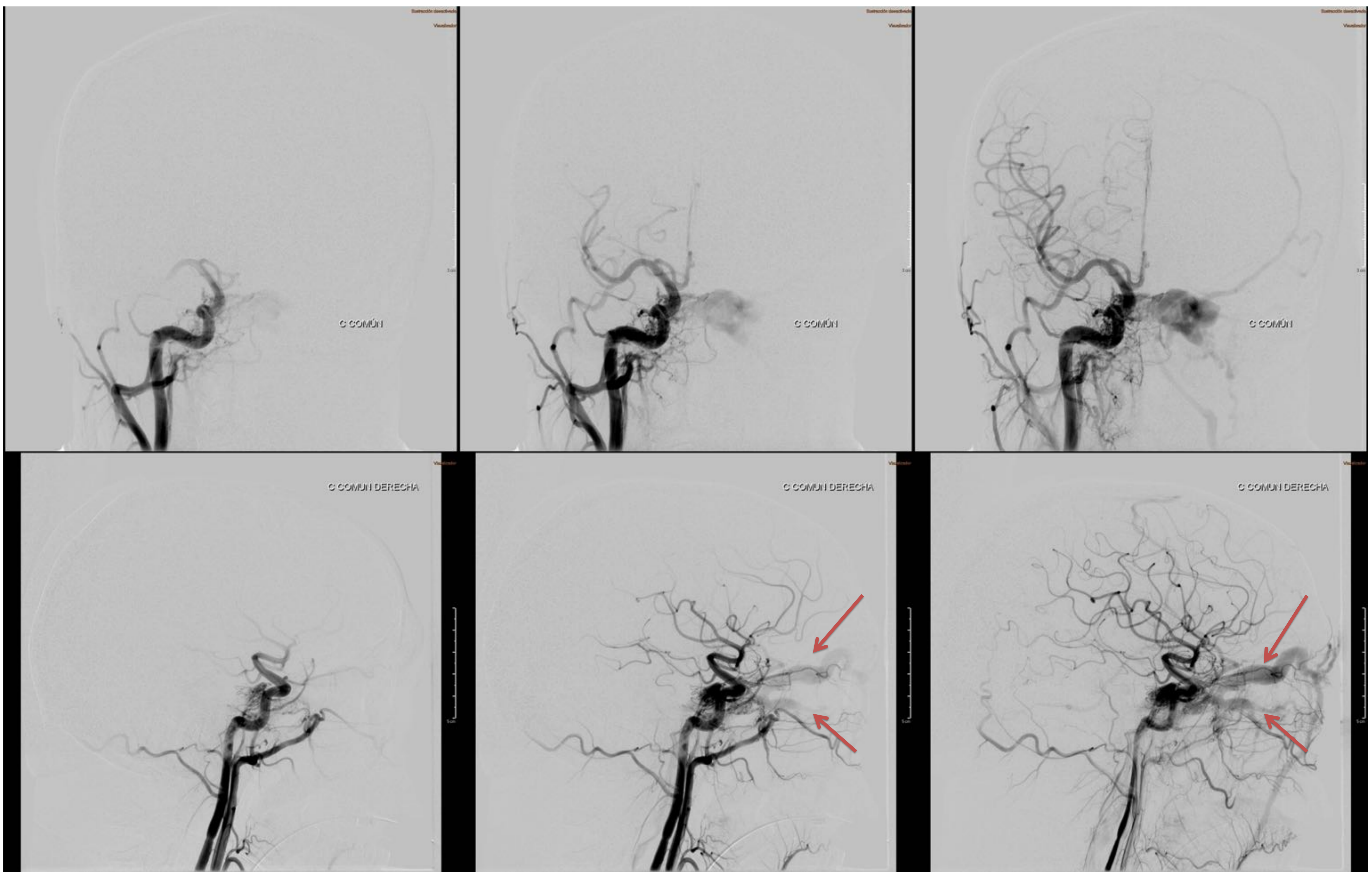


Embolización de FCC mediante coils inyectando con microcatéter desde carótida intracavernosa utilizándose un abordaje transarterial.



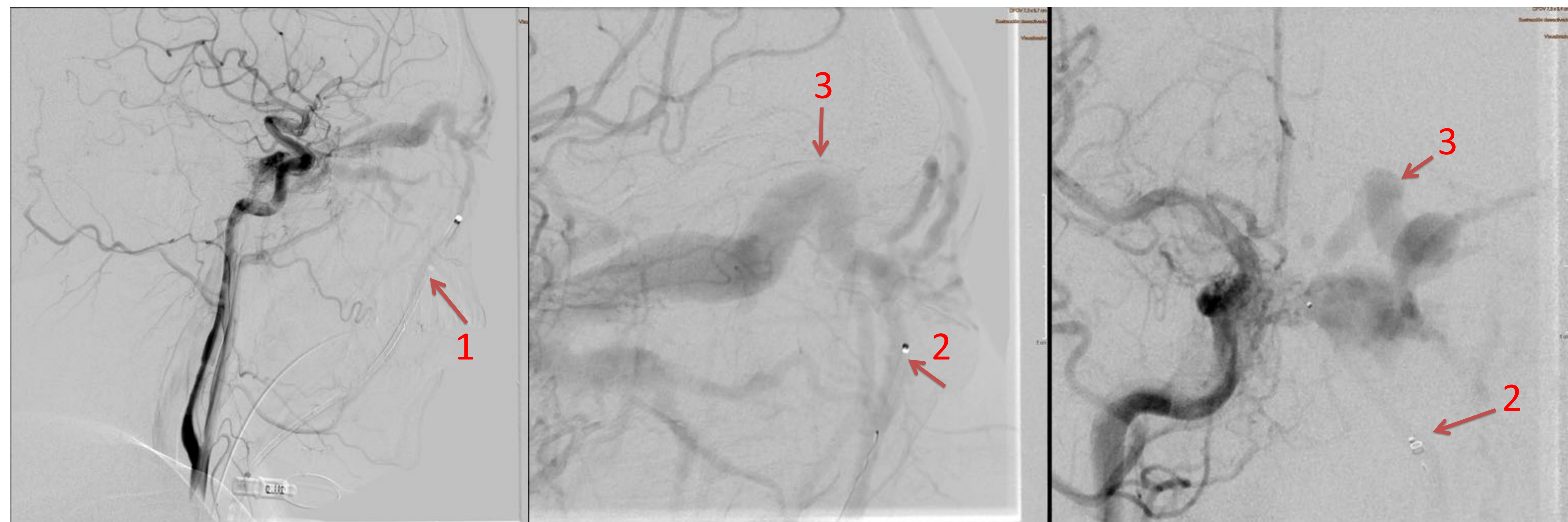
# Revisión del tema

Previo a cualquier tratamiento es necesario realizar una angiografía, para localizar la fístula así como para evaluar las alteraciones hemodinámicas que ésta produce, y comprobar la competencia del polígono de Willis.



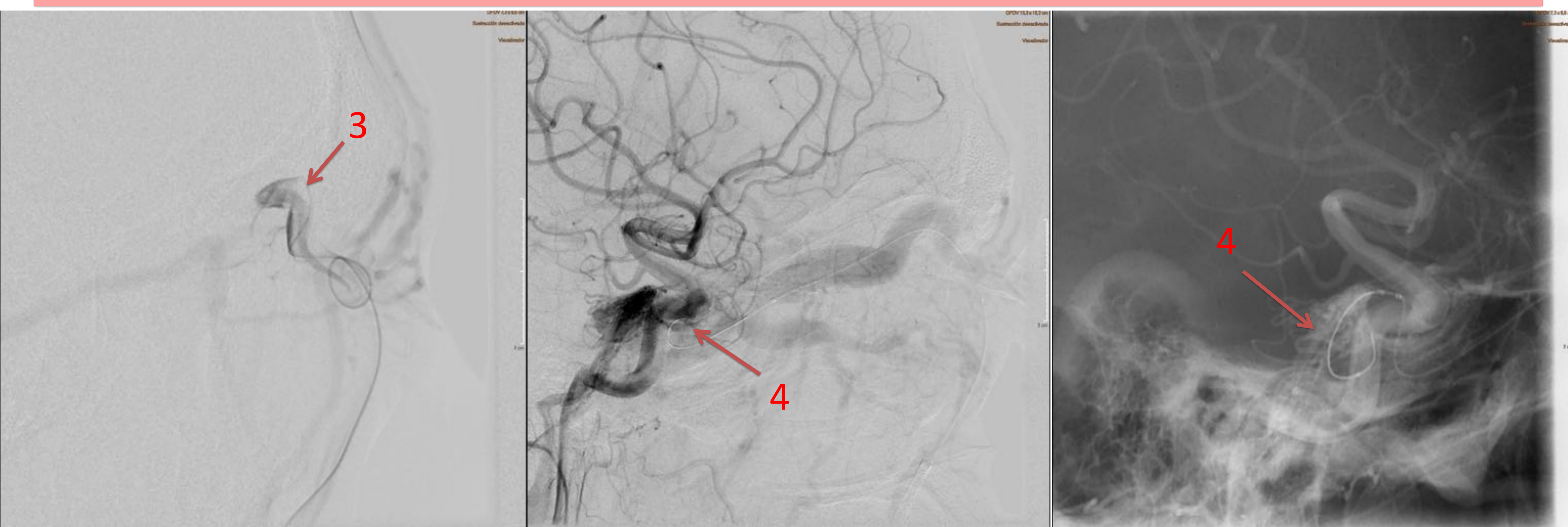Se observa la existencia de una FCC indirecta bilateral desde arteria carótida interna y ramas de la arteria carótida externa.  
No se visualizan los senos petrosos superior ni inferior, aunque si gran dilatación de vena oftálmica superior e inferior (flechas)

# Revisión del tema

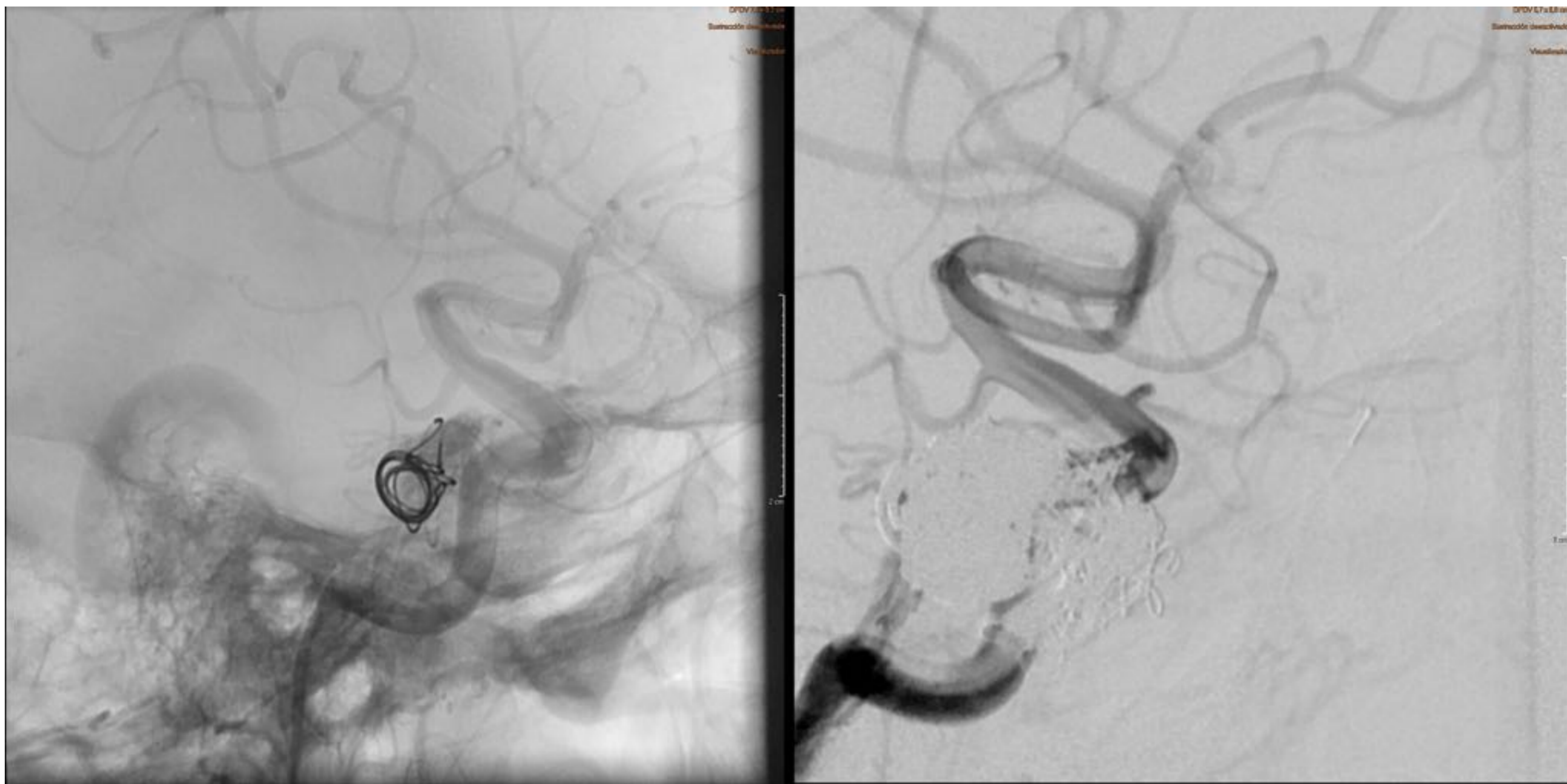


Se decide un abordaje a través de la vena facial anterior (1), para acceder a la vena angular(2) y posteriormente a la vena oftálmica superior (3).

Se consigue avanzar el micro catéter hasta la vena oftálmica superior, con el objetivo de alcanzar el seno cavernoso (4). Una vez en posición podemos comenzar la liberación de los coils.

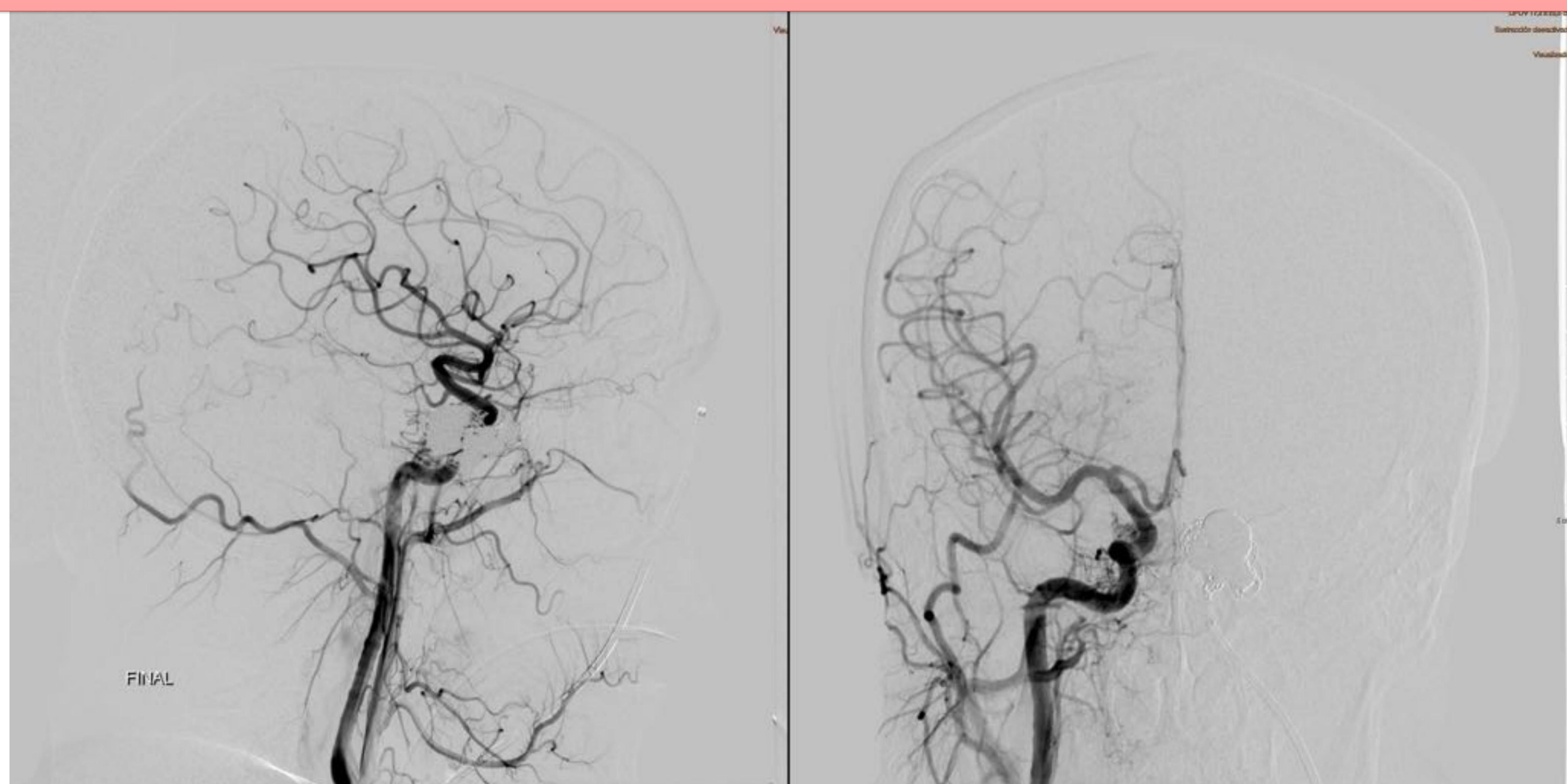


# Revisión del tema



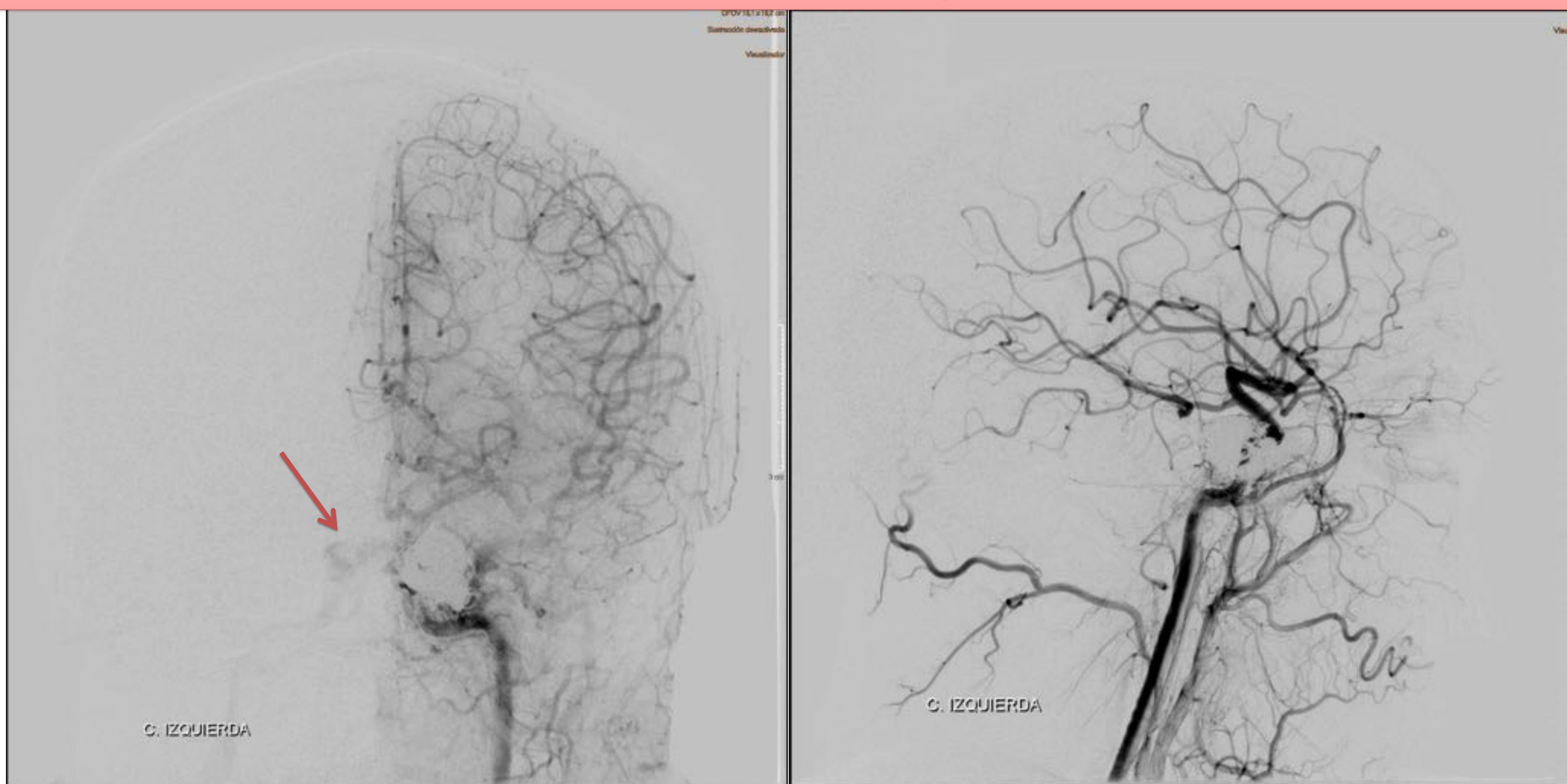
Se procede a la embolización mediante coils electrolargables del seno cavernoso izquierdo (imágenes superiores).

Posteriormente se comprueba la ausencia de paso de contraste por vasos fistulosos (imágenes inferiores).

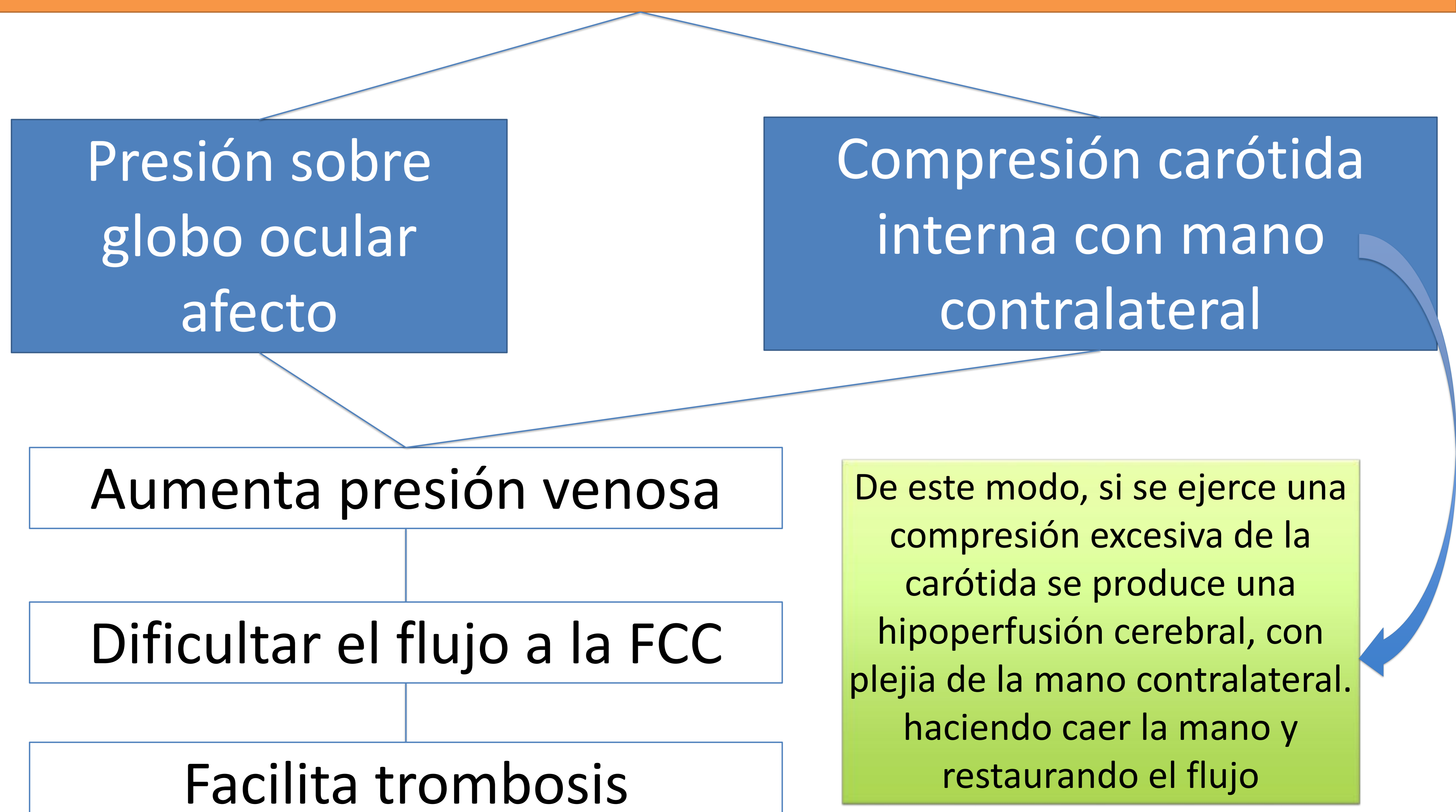


# Revisión del tema

Al finalizar el procedimiento se comprobó la persistencia de una pequeña fístula carótido cavernosa hacia el seno cavernoso derecho (flecha), por lo que se recomendaron realizar maniobras de compresión de la carótida derecha



En los casos de fístulas de bajo flujo, las medidas conservadoras deben ser consideradas como el primer paso del tratamiento.

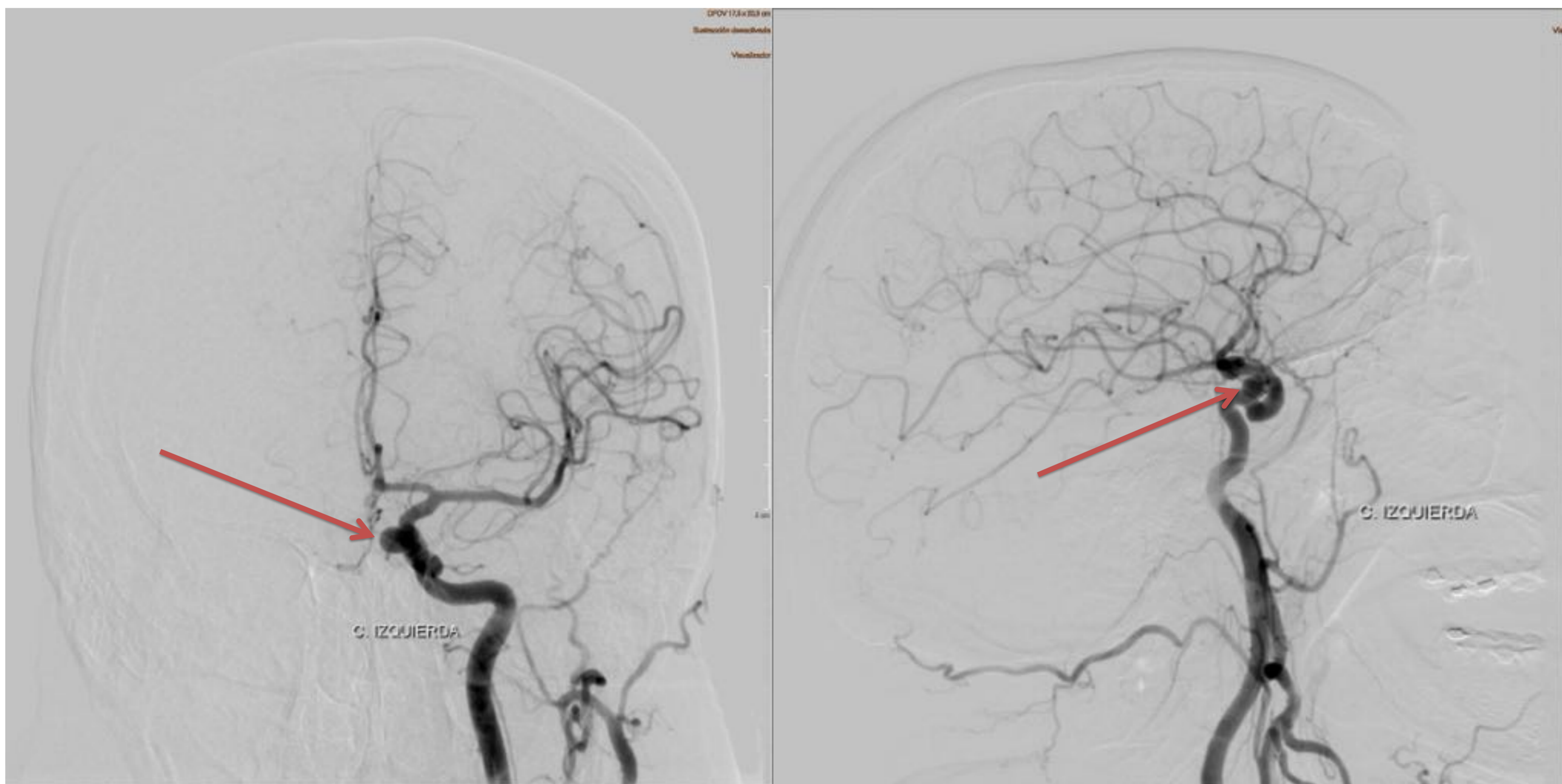


# Revisión del tema

Existen **múltiples etiologías** que pueden provocar FCC.

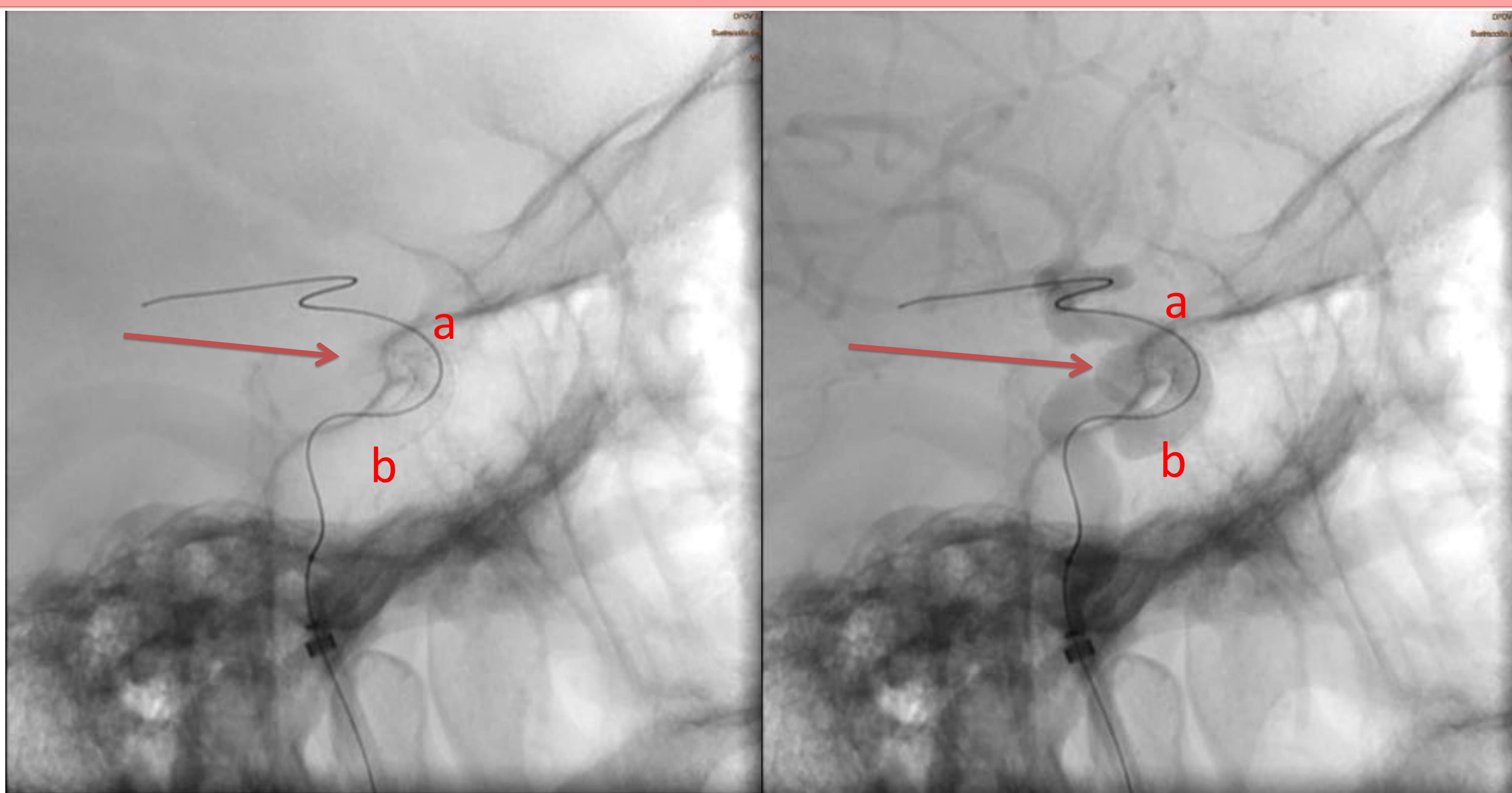
Fracturas de base de cráneo  
Traumas quirúrgicos directos  
Roturas de aneurismas carotídeos intracavernosos  
Disecciones arteriales  
Síndromes de deficiencia del colágeno  
Malformaciones de la duramadre

Se pueden provocar de forma iatrogénica durante otro procedimiento de intervencionismo vascular. En algunas ocasiones es posible solventarlas durante el mismo procedimiento.



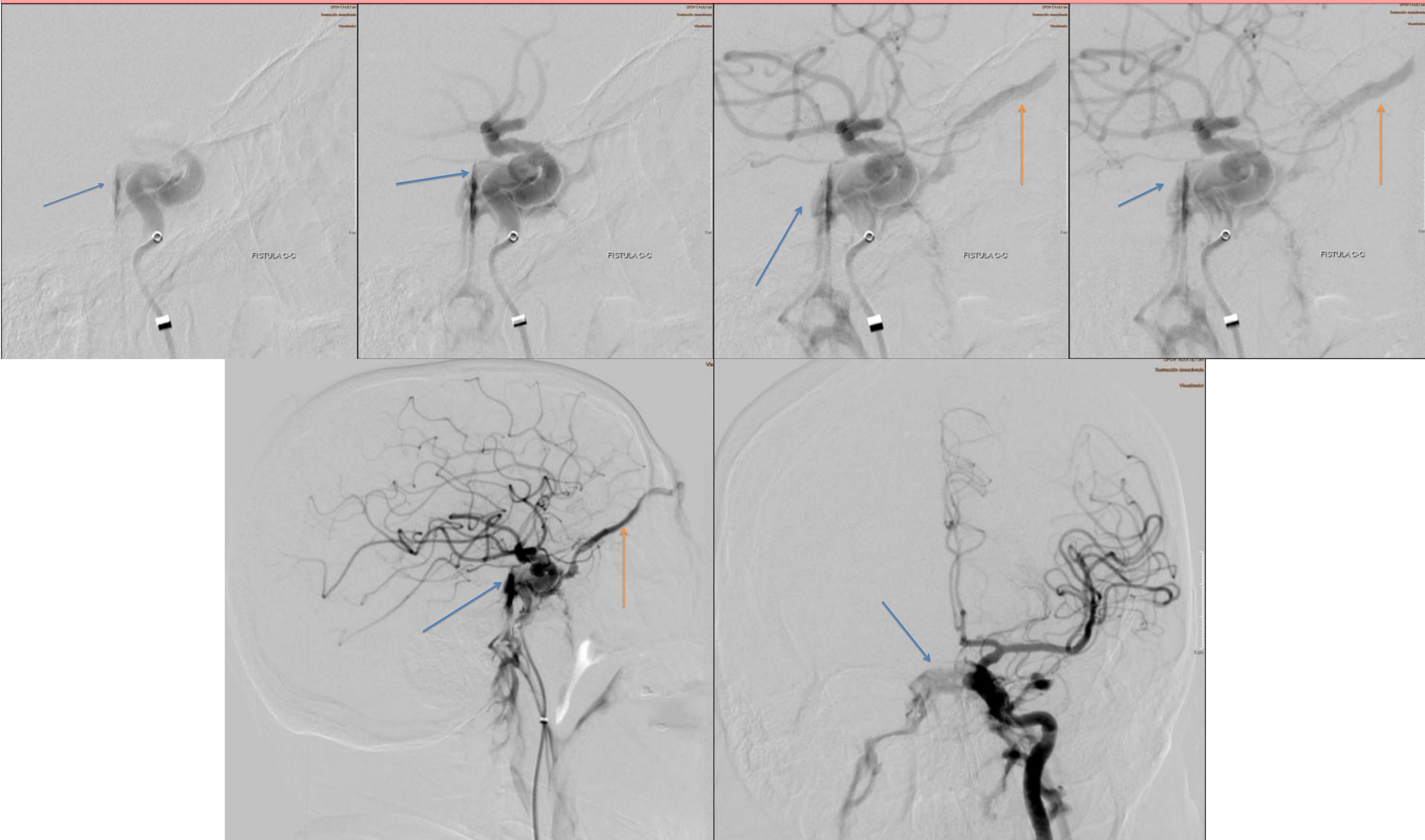
Angiografía con sustracción digital en la que observa la presencia de un aneurisma sacular en el segmento carotideo C6 (flecha). Nótese la ausencia de trayectos fistulosos arteriovenosos.

Se procede a la colocación de stent derivador de flujo, que queda en la porción distal del cuello del aneurisma (a) y en la porción proximal de la región horizontal de C4 (b).

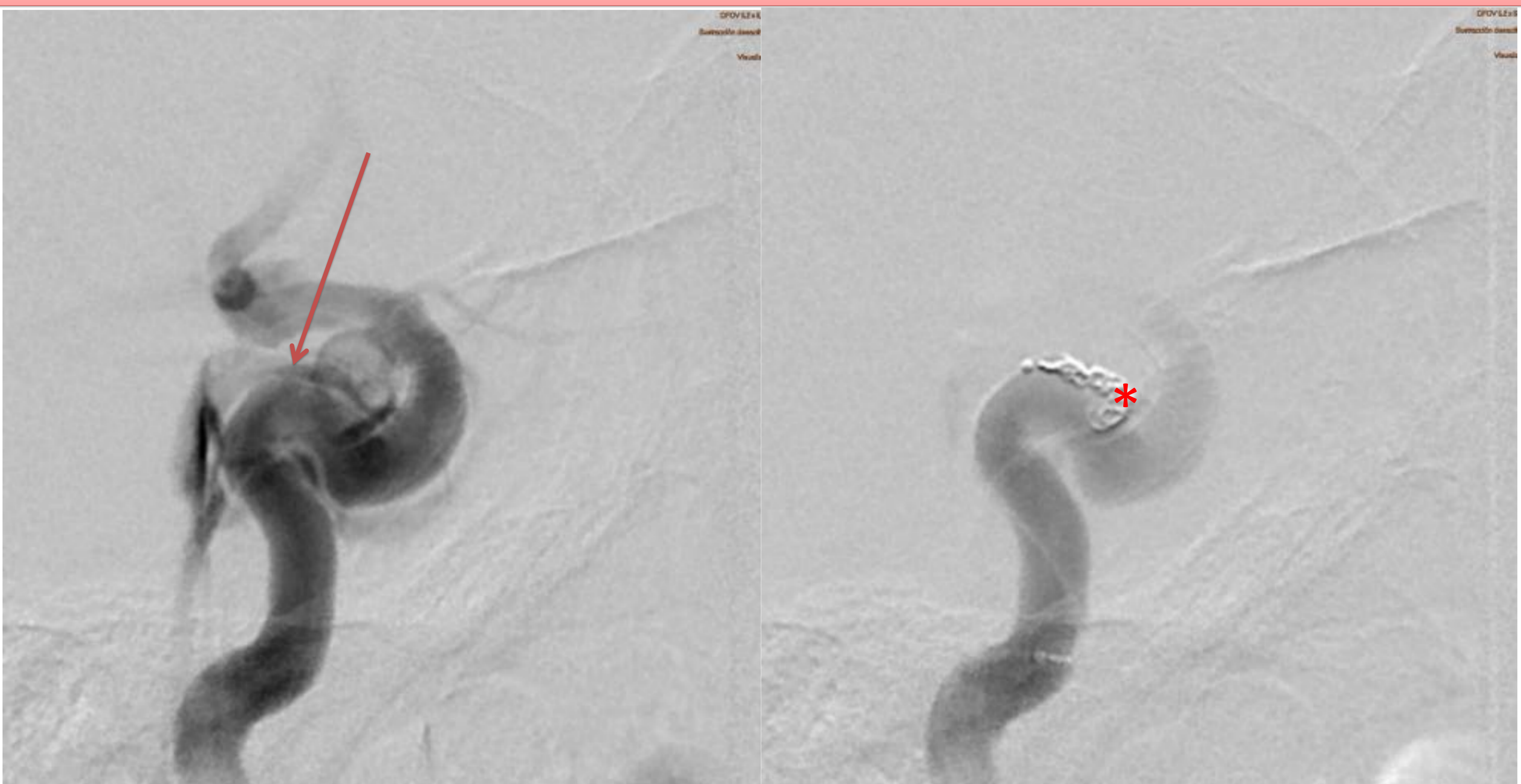


# Revisión del tema

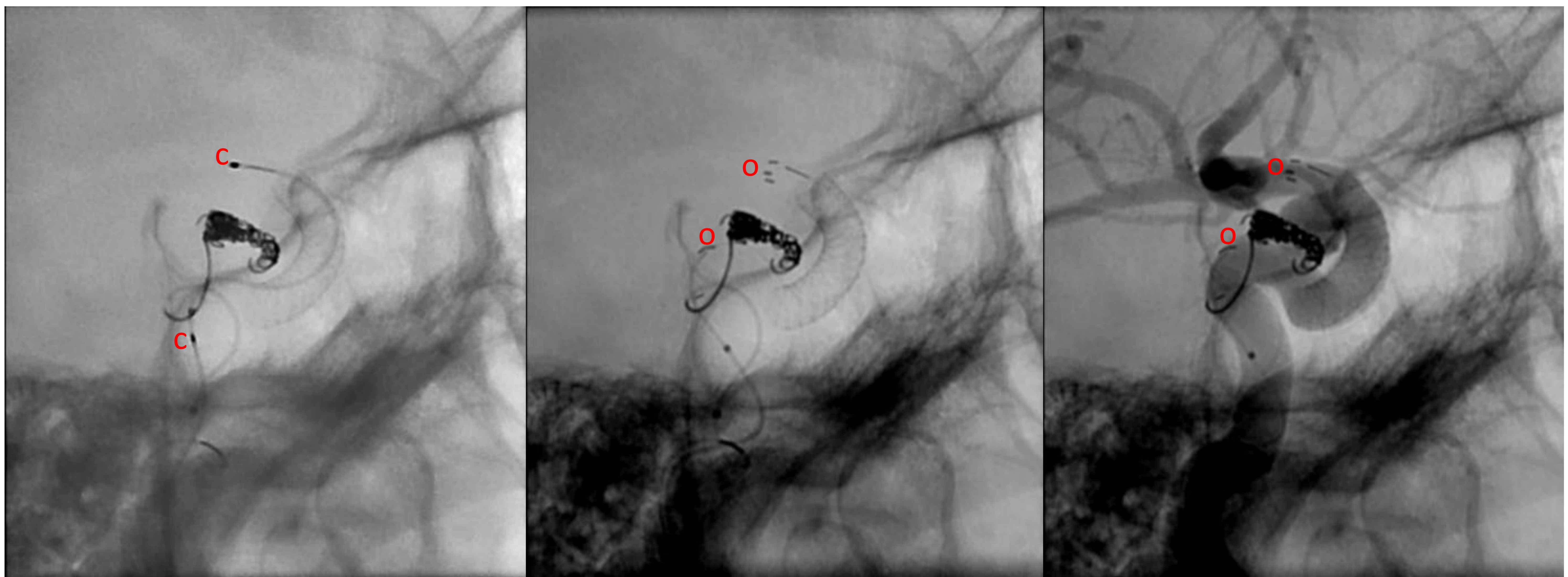
Durante el procedimiento se produce una perforación arterial en un segmento de la carótida intracavernosa provocándose una FCC, cuya presencia se constata por el paso de contraste al seno cavernoso (flecha azul) en fase arterial y dilatación de la vena oftálmica superior (flecha amarilla).



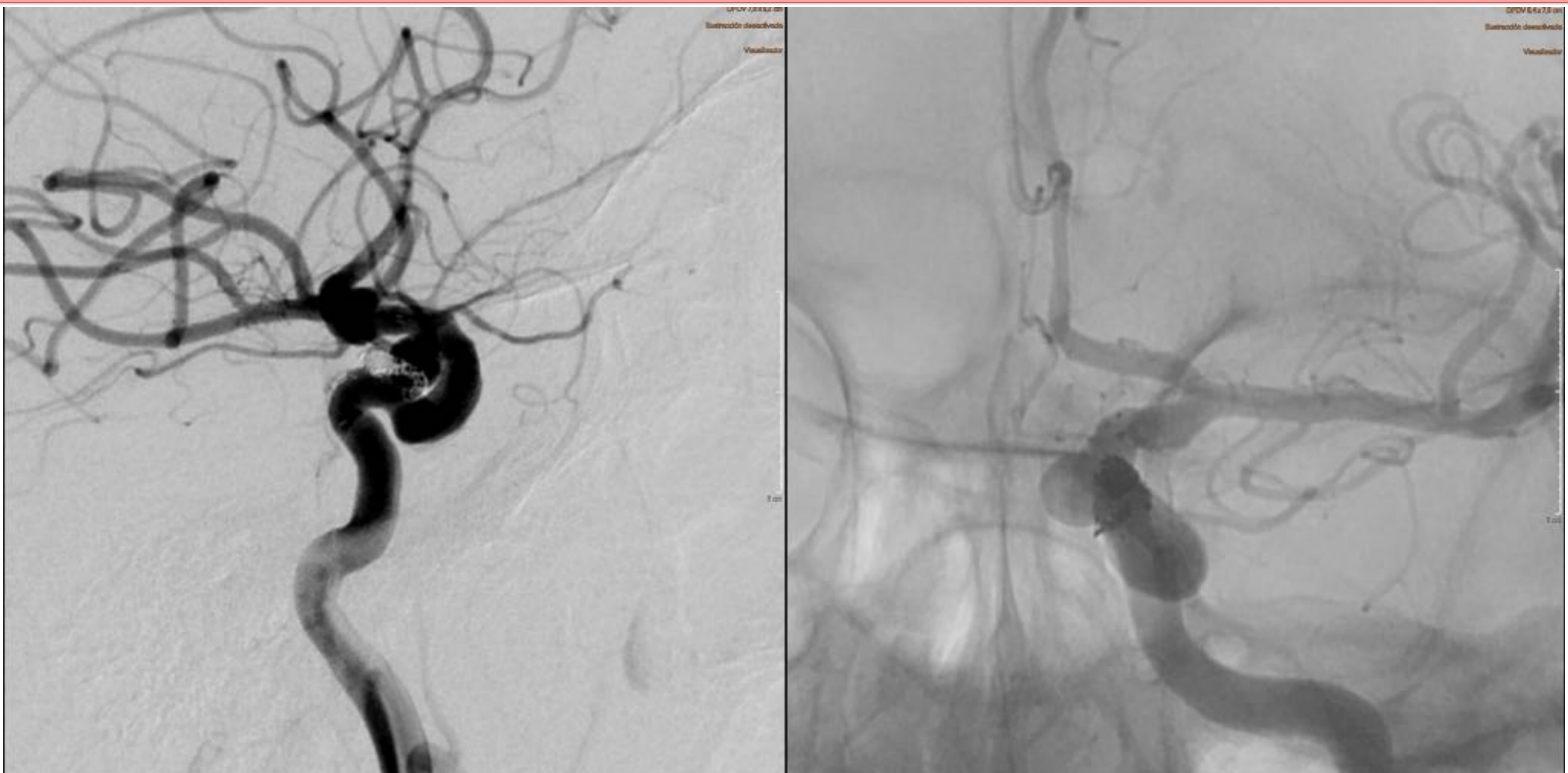Una vez se localizó el punto de perforación arterial (flecha) y comunicación de la carótida con el seno cavernoso, se procedió a su taponamiento con coils (asterisco).



# Revisión del tema



Tras el taponamiento de la FCC, se implantó un stent. Podemos visualizar los anclajes cerrados (c) y posteriormente abiertos (o). Con inyección de contraste vemos que la comunicación se ha ocluido. En el control final (imágenes inferiores) se aprecia la desaparición de la FCC; ya no observamos paso de contraste en fase arterial hacia seno cavernoso ni hacia vena oftálmica superior.



# Conclusión

- El diagnóstico y el manejo de las FCC durales han mejorado sustancialmente en los últimos años.
- Es necesario conocer los hallazgos típicos de las mismas siendo preciso para su diagnóstico la combinación de los hallazgos clínicos y radiológicos.
- La arteriografía cerebral permite el tratamiento endovascular, ofreciéndole al radiólogo varios abordajes posibles según las necesidades de la patología.
- Esta estrategia permite que la mayoría de los pacientes sean tratados con éxito con poca o ninguna morbilidad y mortalidad.



# Bibliografía

- Kiyosue H, Hori Y, Okahara M, Tanoue S, Sagara Y, Matsumoto S, Nagatomi H, Mori H. Treatment of intracranial dural arteriovenous fistulas: current strategies based on location and hemodynamics, and Alternative techniques of transcatheter embolization. Radiographics. 2004 Nov-Dec;24(6):1637-53
- Pérez Moreiras JV, Satorre Grau J, Prada Sánchez MC. Fistulas carotidocavernosas y shunts derales; In: Pérez Moreiras JV, Prada Sánchez MC. Patología Orbitaria; Barcelona: EdikaMed; 2002; I: 357-365.
- Sellam M, Milazzo S, Deramond H. Traumatic carotid-cavernous fistula: a case study. J Fr Ophtalmol 2005; 28 (7): 772.
- Desal HA, Tougoat F, Raoul S, Guillon B et al. Ehlers-Danlos syndrome type IV and recurrent carotid-cavernous fistula: review of the literature endovascular approach, technique and difficulties. Neuroradiol 2005; 47 (4): 300-304.
- Fanny E. Morón, Richard P. Klucznik, Michel E. Mawad, and Charles M. Strother. Endovascular Treatment of High-Flow Carotid Cavernous Fistulas by Stent-Assisted Coil Placement. AJNR Am J Neuroradiol .2005,26:1399-1404.
- V. Navarro Aguilar V, Parra Gordo ML, Aboud Llopis C, Camacho Alcazar JL, Sánchez Fuster, Aparici Robles F. (2014) Diagnóstico y tratamiento de las fistulas carótidocavernosas. SERAM 2014 Oviedo.