

seram 34

Sociedad Española de Radiología Médica

Congreso Nacional

PAMPLONA 24 MAYO
27 2018

Palacio de Congresos Baluarte

23 mayo Cursos Precongreso

TRATAMIENTO ENDOVASCULAR DE LA OCLUSIÓN AGUDA EN TÁNDEM DE CARÓTIDA INTERNA EXTRACRANEAL Y CARÓTIDA INTRACRANEAL O CEREBRAL MEDIA.

Eñaut Garmendia Lopetegui, Pedro Navia Álvarez, Jose Ángel
Larrea Peña, Javier Ignacio Masso Romero, Idoia Echeгойen
Juaristi, Edurne Pardo Zudaire

Hospital Donostia, San Sebastian, España

Objetivos

Los pacientes con oclusión aguda en tándem de arteria carótida interna extracraneal y carótida intracraneal o arteria cerebral media, tienen **un alto riesgo de desarrollar infartos extensos, con una pobre respuesta al tratamiento con fibrinólisis intravenosa y una elevada morbi mortalidad.**

El tratamiento endovascular puede ser una alternativa terapéutica en estos pacientes.

El objetivo de este estudio es **evaluar los resultados del tratamiento endovascular**, de forma retrospectiva, en pacientes con oclusión aguda en tándem.

Material y métodos

46 pacientes con oclusión aguda en tándem confirmado por angiografía.

Reciben tratamiento endovascular mediante diversas técnicas intervencionistas:

- angioplastia con o sin implantación de stent carotídeo.
- trombectomía mediante aspiración y/o stent retriever.

Se evalúa:

- función neurológica al ingreso mediante la escala NIHSS.
- evolución clínica a los 3 meses tras el tratamiento mediante la escala modificada de Rankin.
- tiempos de recanalización y otros factores pronósticos.

Resultados

Mediana de NIHSS al ingreso fue de 18.

46 pacientes (93%) se consiguió la recanalización (TICI IIb-III) tras la intervención endovascular.

A los 3 meses el 52% de los pacientes fueron independientes al alta según la escala modificada de Rankin (mRS 0-2).

5 pacientes (10%) fallecieron.

- 3 por transformación hemorrágica
- 2 por insuficiencia respiratoria/broncoaspiración.

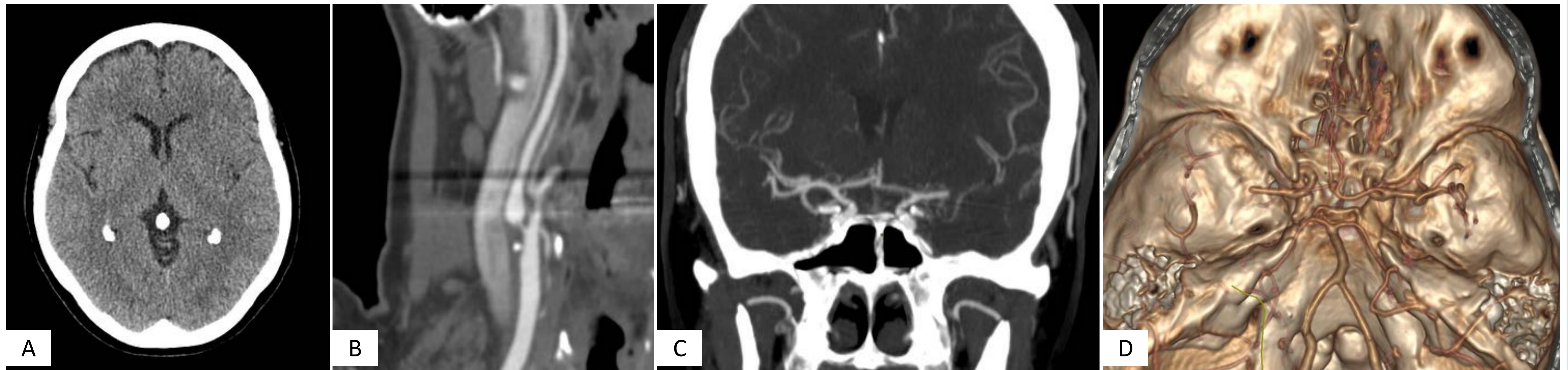
Se registraron dos complicaciones periprocedimentales.

- una disección arterial tras la implantación de stent carotídeo y
- una rotura arterial con HSA asintomática.

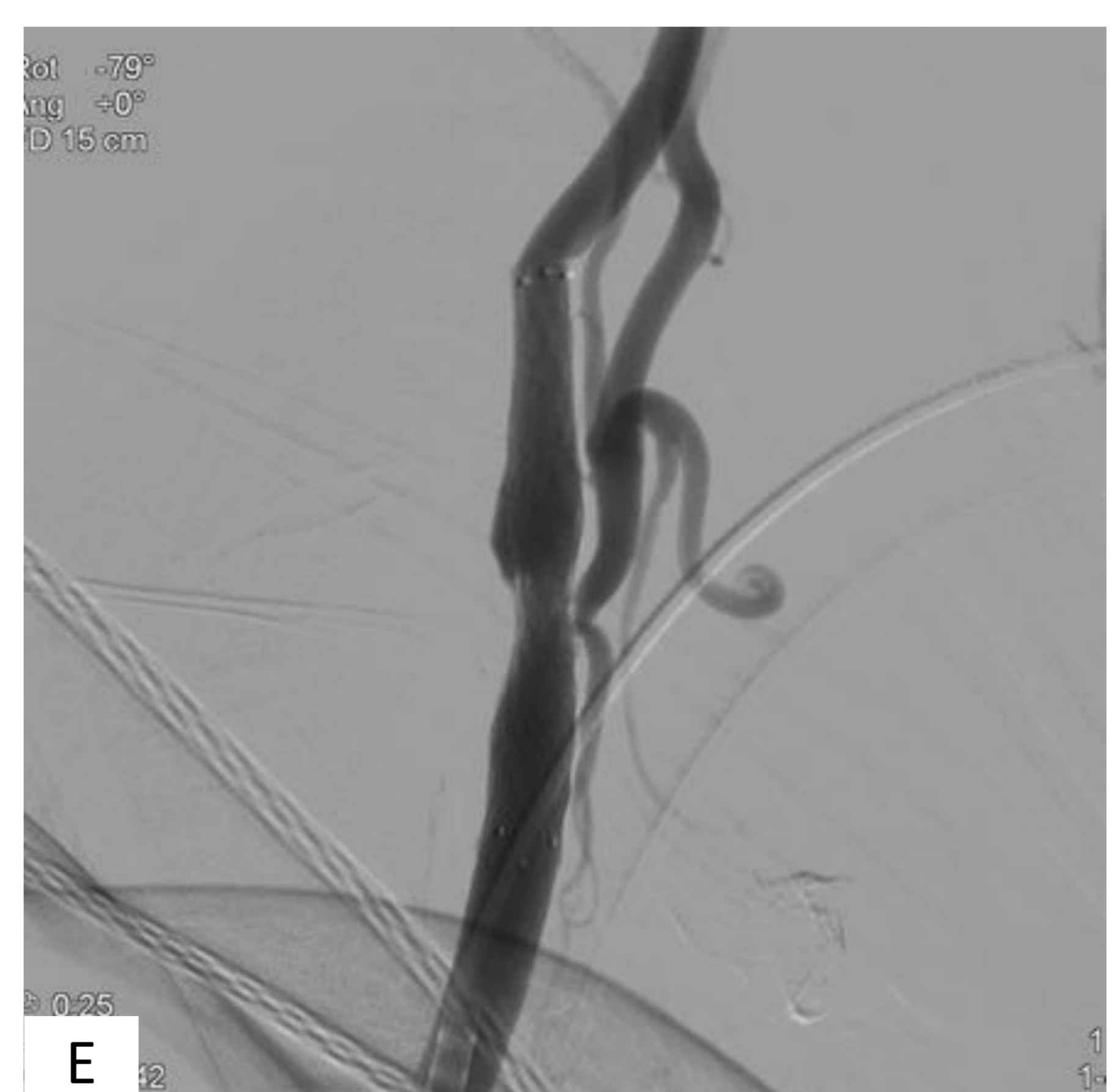
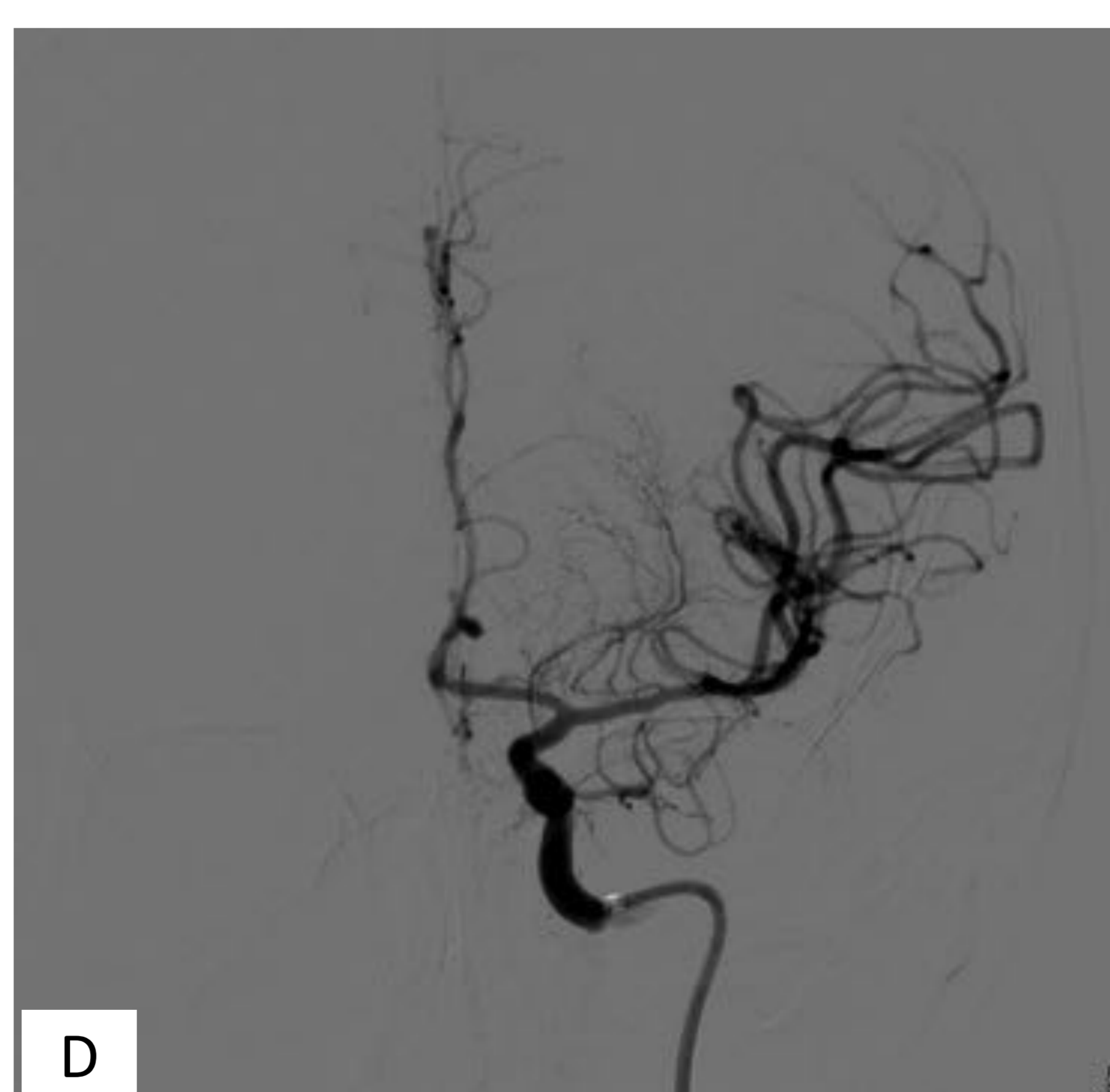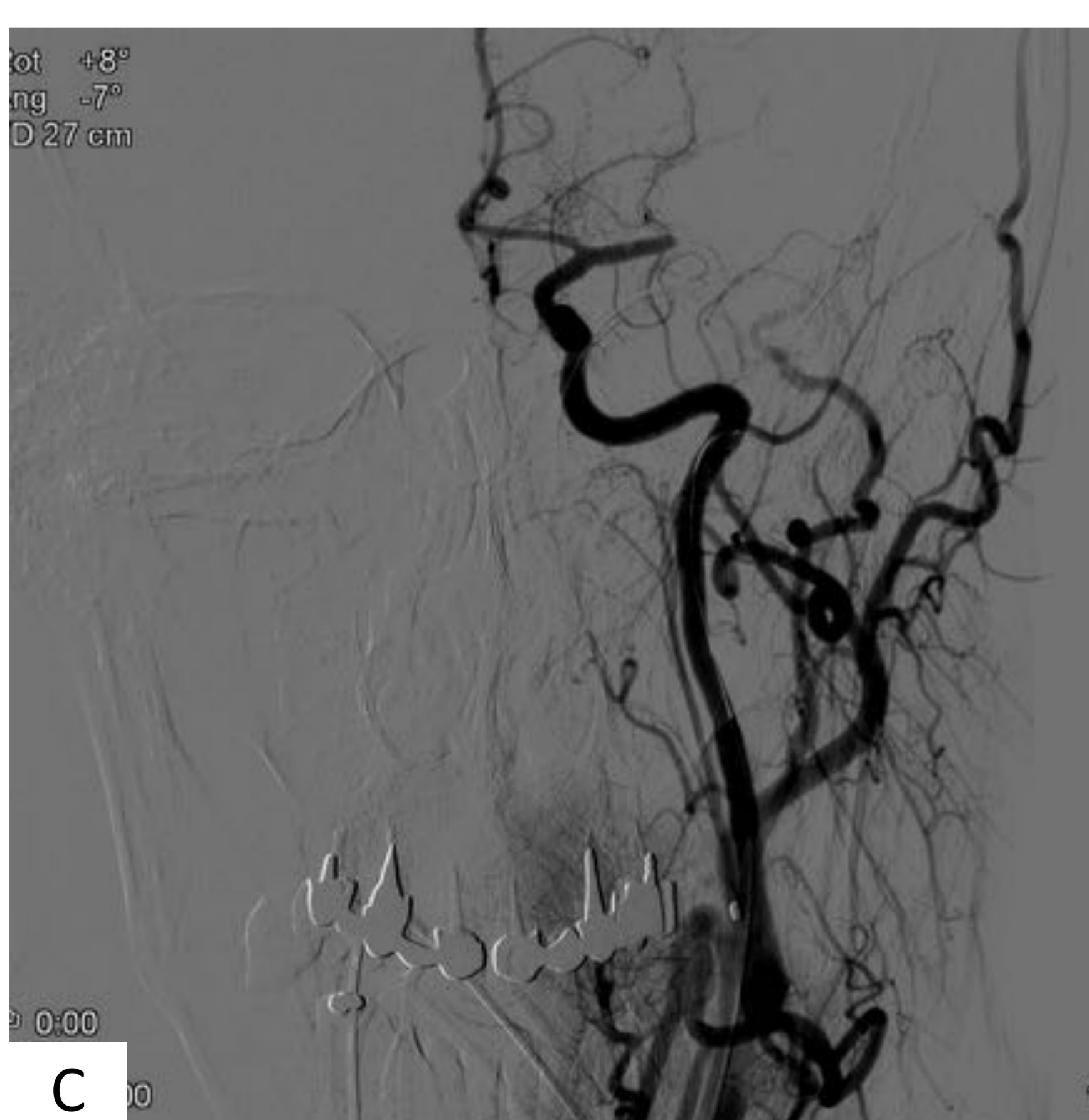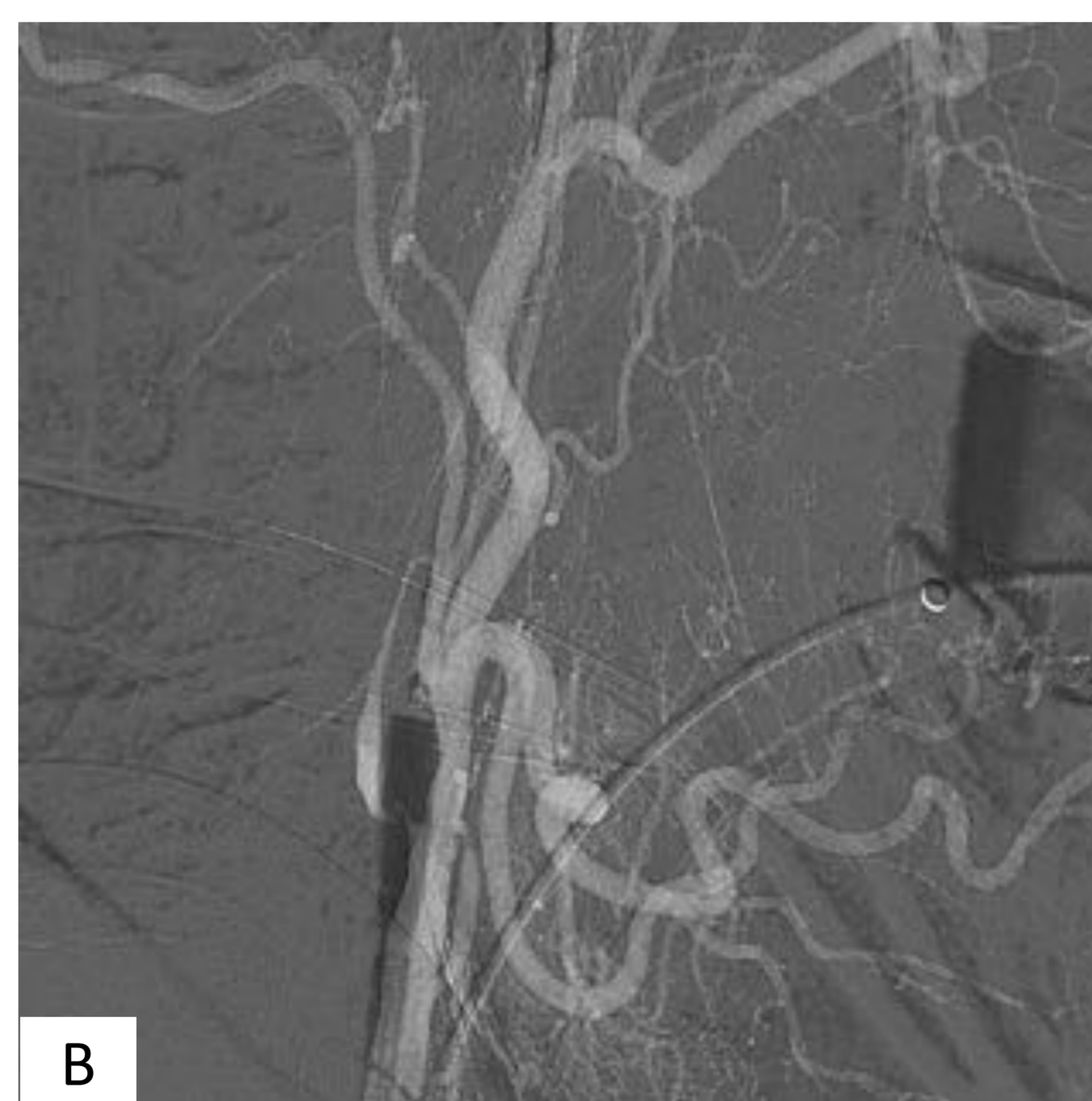
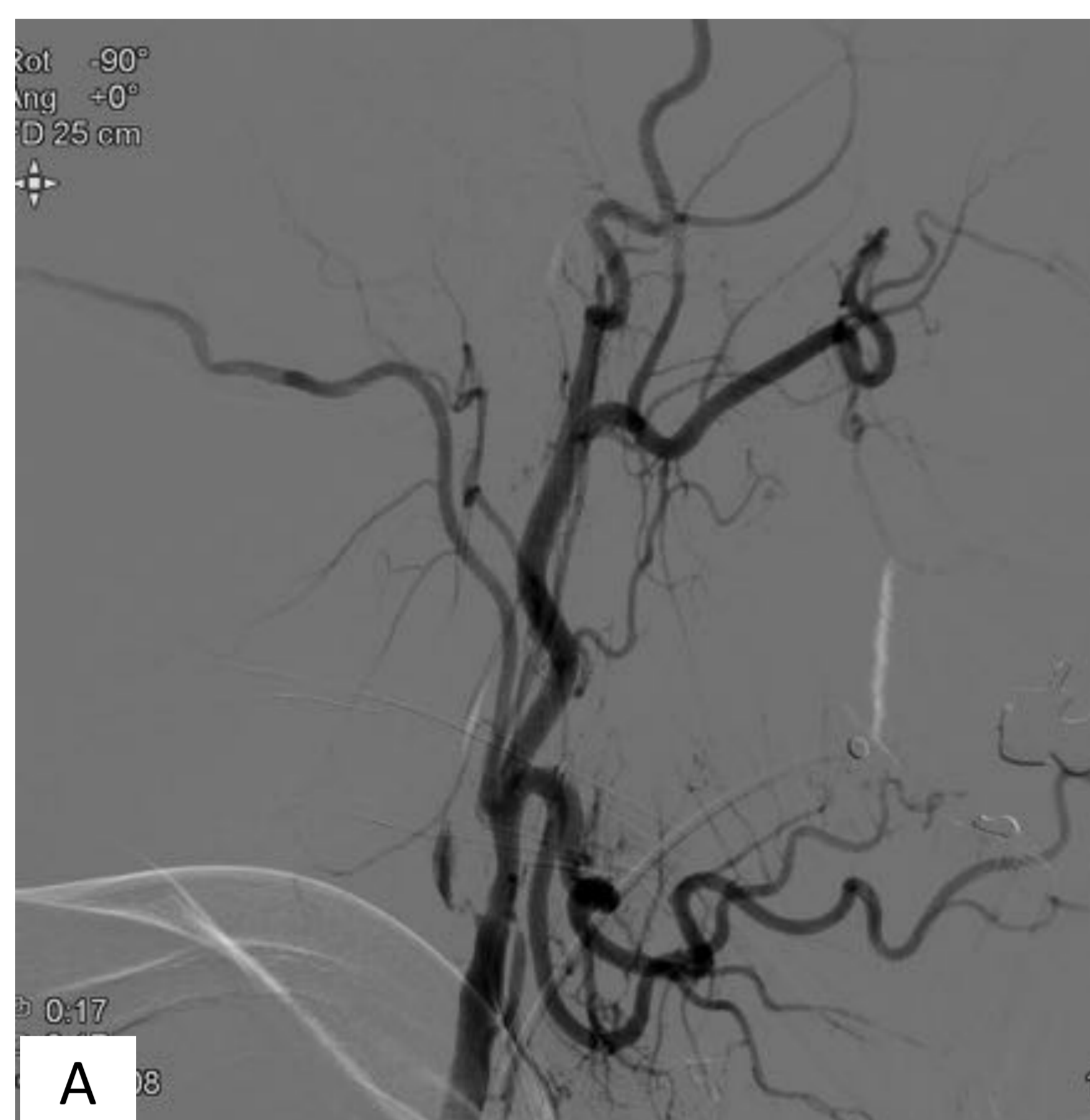
Conclusiones

El tratamiento endovascular de la oclusión aguda en tándem es una técnica eficaz y segura que puede mejorar el pronóstico en pacientes seleccionados.

Mujer de 57 años.
NIHS 22



A)TC craneal sin contraste: discreta hipodensidad a nivel de la cabeza del nucleo caudado, ASPECT 10. **B,C,D)** angioTC: estenosis crítica en el origen de la carotida interna izquierda y oclusión completa del segmento M1 de la ACM izquierda.



TRATAMIENTO ENDOVASCULAR. A) estenosis del origen de la carótida interna izquierda. **B)** angioplastia con de la estenosis **C)** carotida permeable post-angioplastia, objetivandose oclusión del segmento M1 de la ACMizquierda. **D)** Recanalización completa de la ACM izquierda (TICI3) tras aspiración con sistema ADAPT. **E)** Colocación de stent de carótida.