

PROCEDIMIENTO DE DESINVAGINACION ILEOCOLICA CON SEDACION PROFUNDA. EXPERIENCIA EN NUESTRO CENTRO

Rodríguez de la Fuente, C. de Arriba
Villamor, B. Elduayen Aldaz, J. Esparza
Estaún, A. Pérez Martínez, ML. Cía
Armendáriz
Complejo hospitalario de Navarra.
Pamplona

Objetivos:

La reducción de la invaginación es un procedimiento que puede resultar doloroso y estresante para el niño.

Exponemos nuestra experiencia tras implantación de un protocolo de desinvaginación ecoguiada con hidroenema, en quirófano y con ayuda de anestesia general con relajación muscular

Material y métodos

La invaginación intestinal es el prolapso de un segmento de intestino , que puede incluir mesenterio y estructuras vasculares, dentro de otro segmento de intestino mas distal.
Es la causa más frecuente de abdomen agudo en la niñez temprana

Localización:

- ileo-cólica es la más frecuente
- ileo-ileal
- colo-cólica

Es más frecuente en varones.

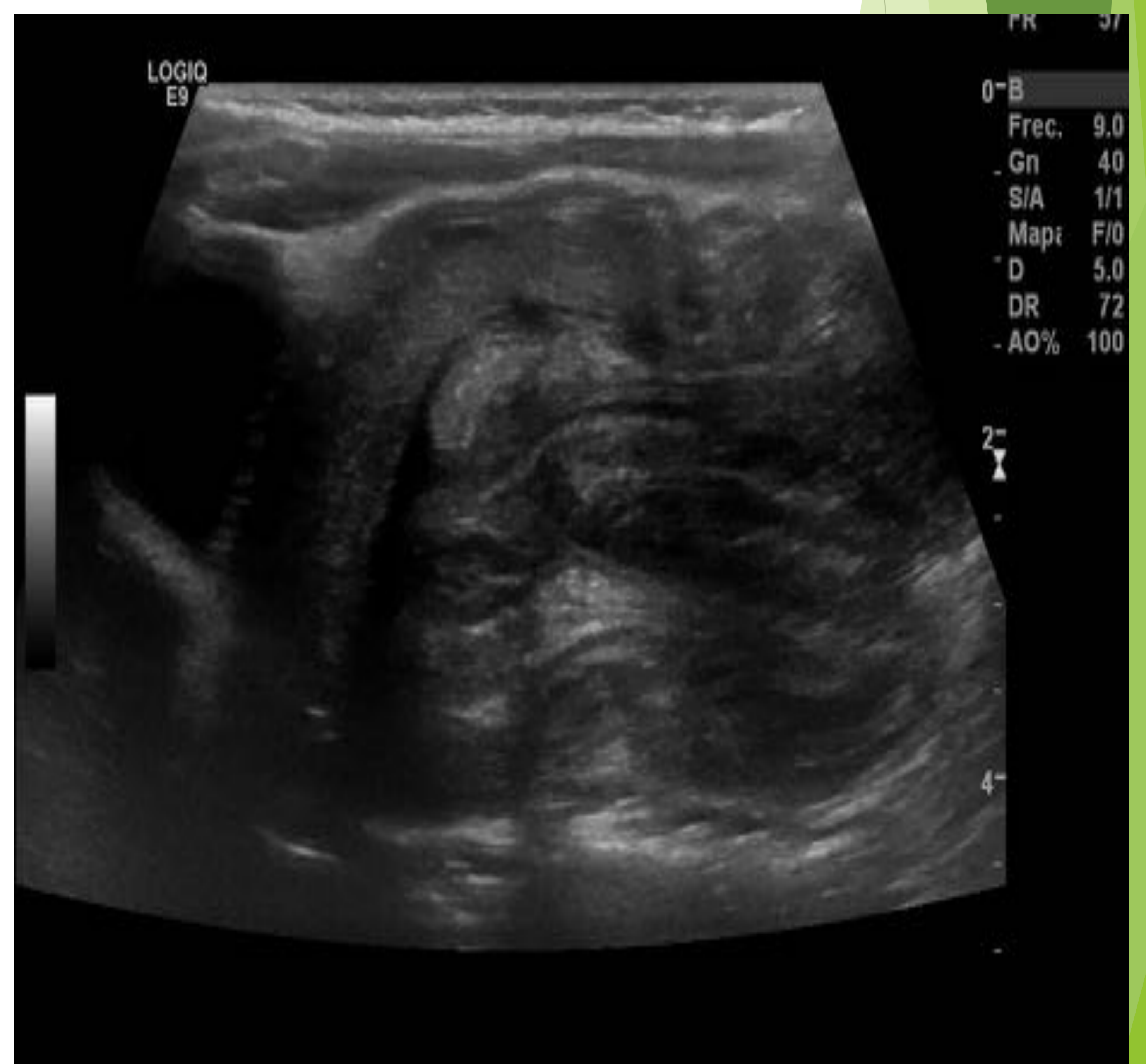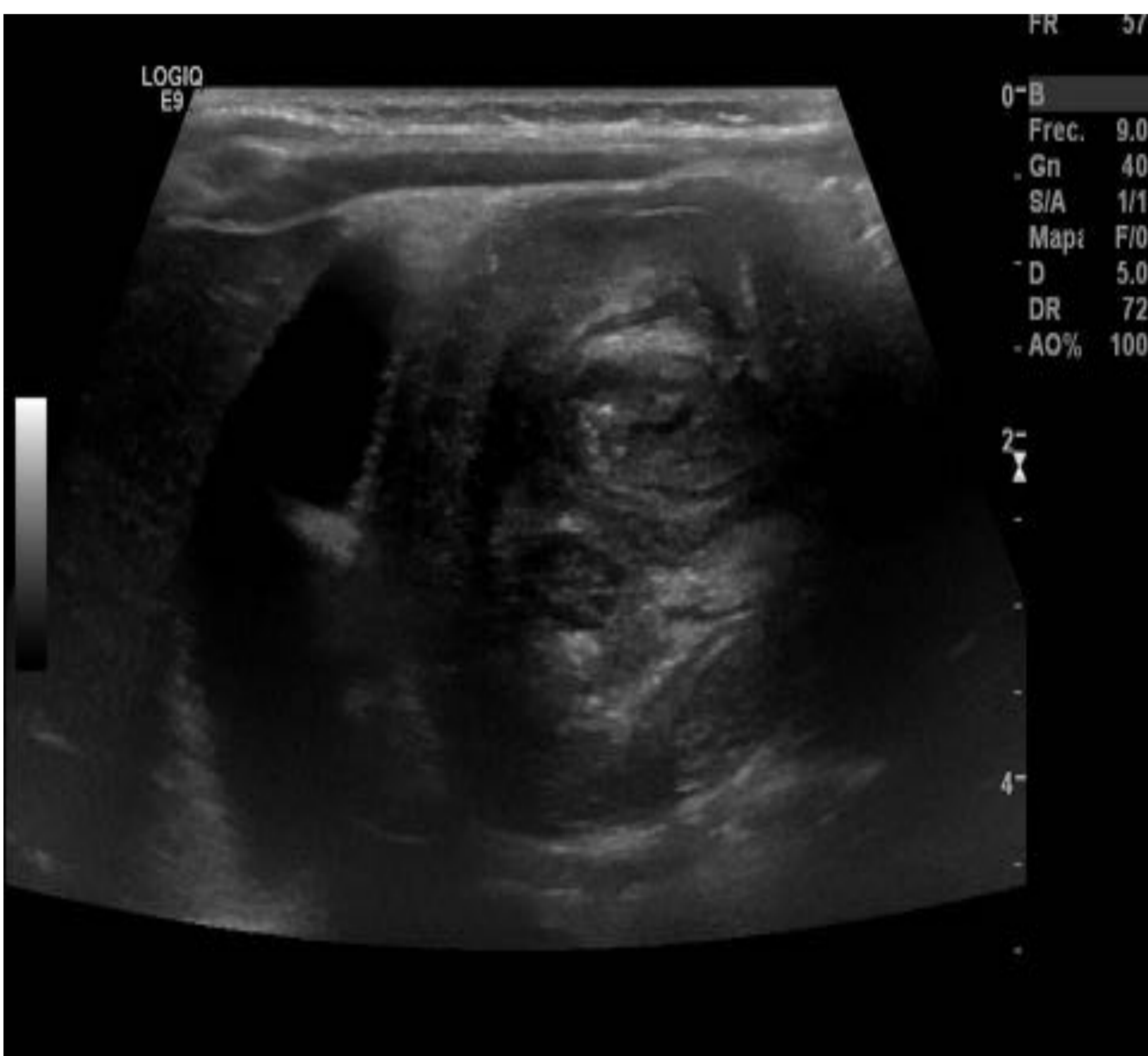El 75% se producen en menores de 2 años

Amplio espectro de síntomas y signos de presentación: dolor abdominal, vómitos, deposiciones con sangre, masa abdominal palpable, compromiso del estado general.

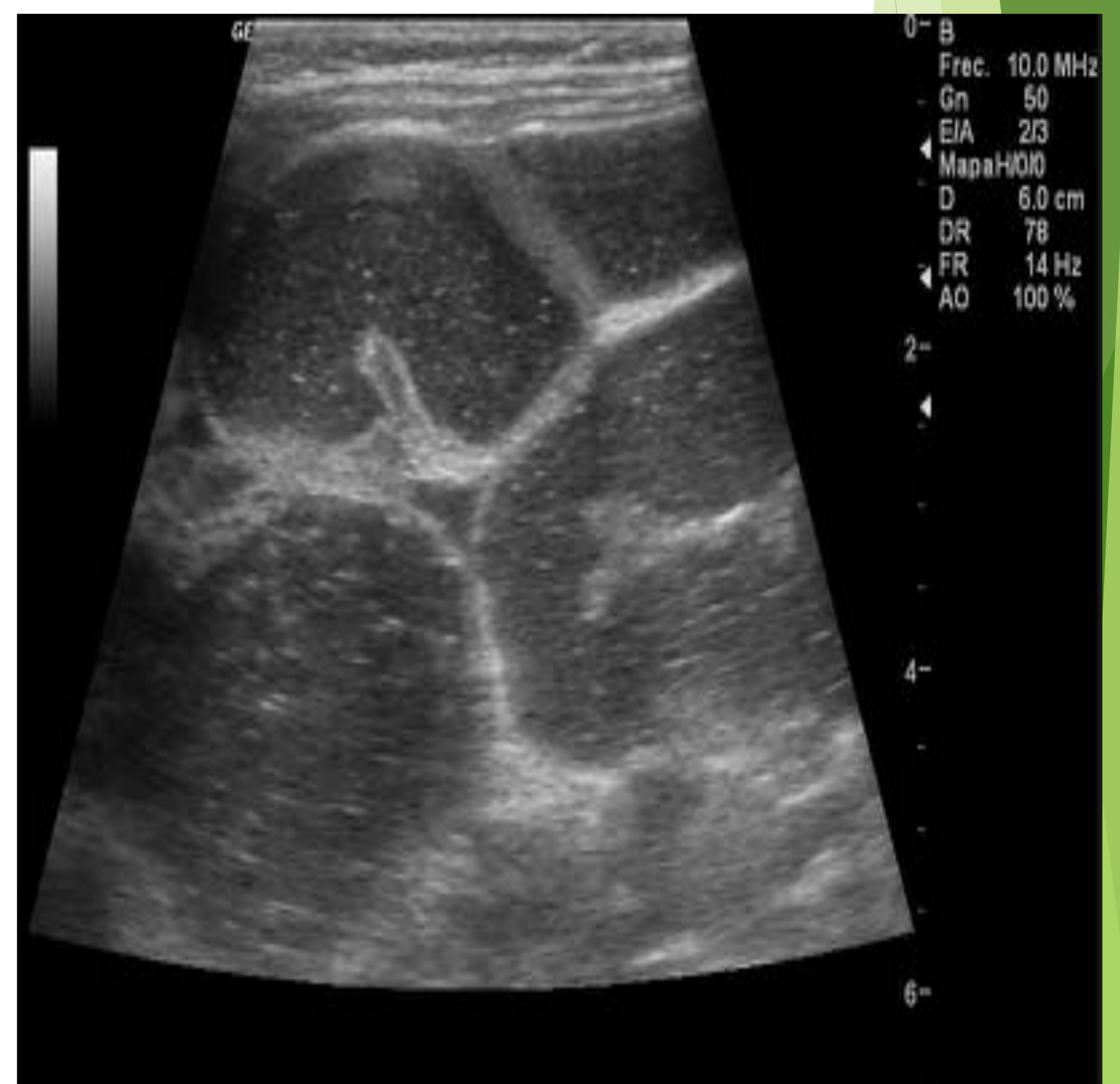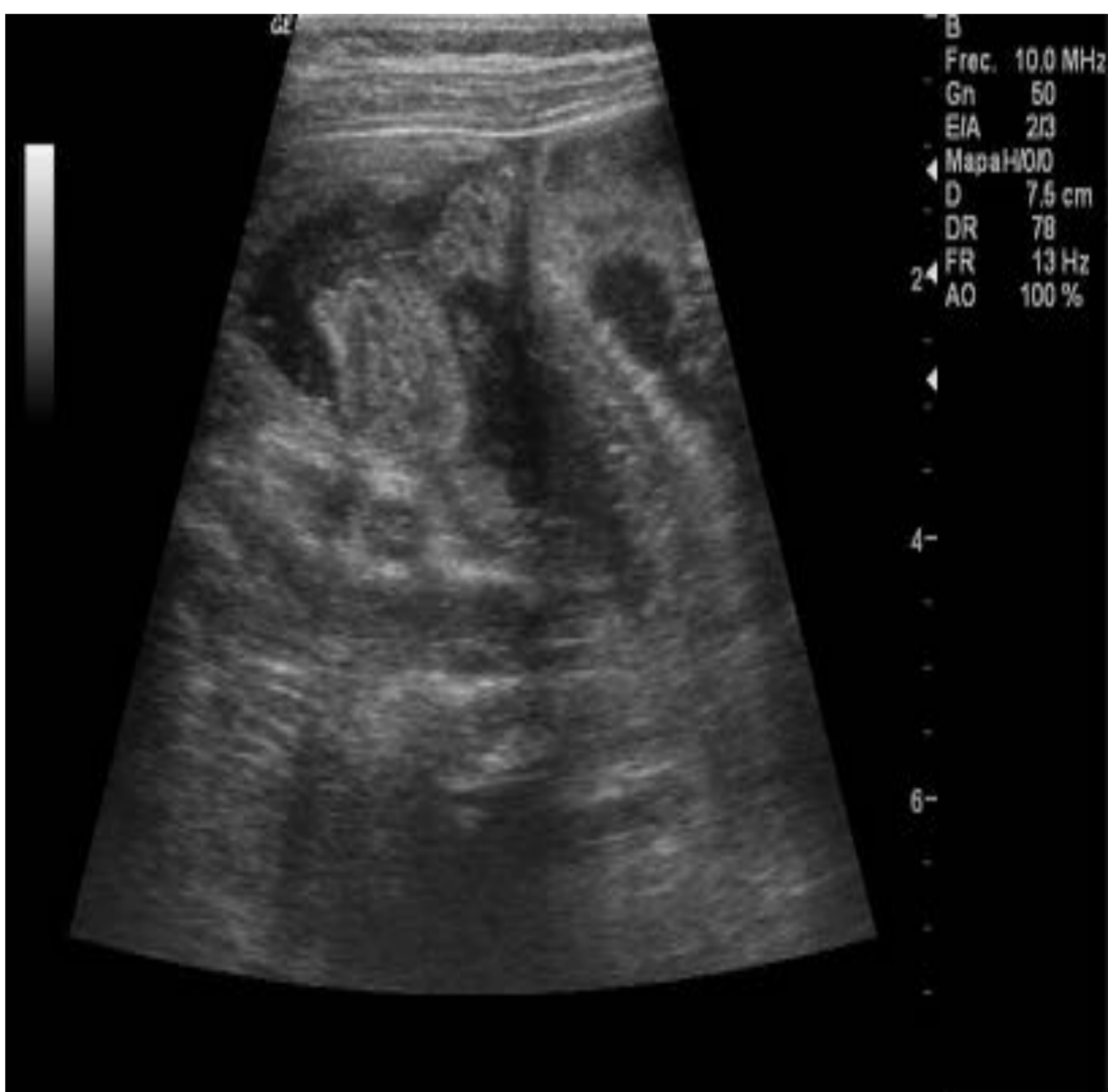
El diagnóstico se realiza con ecografía

Hallazgos:

- ✓ En el plano axial : masa redondeada con anillos concéntricos alternantes hiper e hipoecogénicas que representan las distintas capas de la pared. Imagen “en donut” o “en diana “
- ✓ En el plano longitudinal : imagen reniforme o en pseudorriñón



El tratamiento consiste en la desinvaginación
Se pueden usar distintas técnicas : enema de bario,
enema de aire o de suero.
Hay que conseguir que la columna de líquido-aire
realice la suficiente presión sobre la invaginación
hasta que ésta desaparezca, demostrando el paso
de aire o líquido hacia asas de delgado



En nuestro servicio se realiza la desinvaginación en quirófano junto con el equipo de Anestesia y Cirugía infantil según el siguiente protocolo :

PACIENTE CON SOSPECHA DE INVAGINACION INTESTINAL

CONFIRMACION EN SERVICIO DE R-X
ECOGRAFIA ABDOMINAL

I. INTESTINAL CONFIRMADA
OBSERVACION DE URGENCIAS

- Vía venosa.
- De urgencia solicitar
 - Bioquímica
 - Hemograma
 - P. de coagulación.
- Reanimación con fluidoterapia. SOLO PLASMALYTE .
- Sonda nasogástrica.
- Anamnesis y exploración completa.
- Profilaxis antibiotica. Cefotaxima 150-200 mg/kg/día+ Metronidazol 30-40 mg/kg/día
- Analgesia si precisa. Pauta del Servicio.
- Información a la familia. Se firman consentimientos para Cirugía de invaginación específico) y anestesia

•Valoración del estado general. GRUPOS

Grupo A .Pacientes con buen estado General

Clínica solapada. Ausencia de alteraciones analíticas. No sufrimiento de asas ni liquido libre.

Grupo B .Pacientes con afectación del estado General

Niño hipotónico. Abdomen doloroso sin defensa. Signos radiológicos de afectación de asas y/o cuadro oclusivo distal. Alteraciones analíticas moderadas.

Grupo C .Pacientes con mal estado General

Decaimiento, obnubilación. Abdomen doloroso defendido, distendido con íleo paralítico y/o neumoperitoneo. Graves alteraciones analíticas con acidosis y deshidratación. Signos radiológicos de perforación de víscera hueca y peritonitis.

TRASLADO A QUIRÓFANO

MATERIAL:

CIRUGIA :

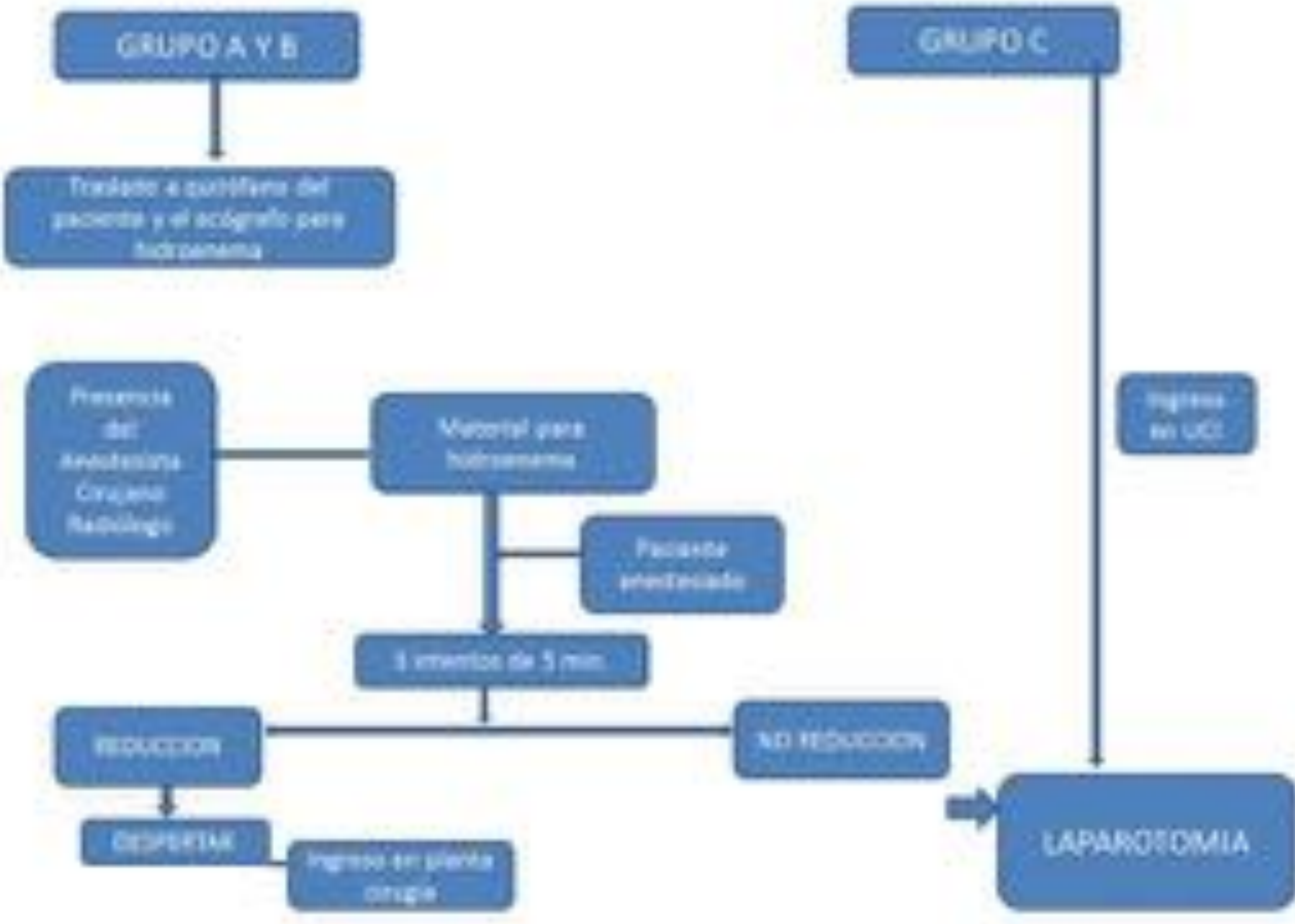
- Bolsa de 2 l. de S.Fisiológico
- SISTEMA PARA CALENTAMIENTO DE SUERO
- Pie de gotero graduado y manómetro en T.
- Tubo de conexión para sonda de Foley.
- Conector cono-cónico.
- Sonda de Foley nº 22.(como mínimo)
- Esparadrapo de tela ancho.

RADIOLOGÍA:

- Ecógrafo.

CONTRAINDICACIONES

1. Signos de peritonitis, perforación y/o grave afectación del estado general.
2. Invaginaciones recidivantes con más de 3 episodios en menos de 3 años.
3. Cuando se sospeche una causa orgánica.
4. Ante niño mayor de 3 años (Discutible).
5. Presencia por ano de cabeza de invaginación o palpación de la misma por tacto rectal.



Resultados

Se presentan 27 casos de invaginación ileo-cólica correspondientes a los últimos 3 años desde la puesta en marcha del protocolo de desinvaginación en quirófano. Se descartan 4 casos que se resuelven de forma espontánea con la relajación tras la anestesia.

- La edad de los pacientes oscila entre 3 meses y 7.5 años (edad media de 20,1 meses)
- 16 son varones y 11 mujeres . Todos se encuentran hemodinámicamente estables.
- Síntomas principales : dolor abdominal (16), vómitos (15), deposiciones con sangre (9) y compromiso del estado general (13)
- El diagnóstico fue ecográfico y en el momento del diagnóstico la cabeza de la invaginación se encontraba en : ángulo hepático (15), ángulo esplénico (4) , FID (5) , FII (2) y recto (1)
- No había signos de complicación, Únicamente en un caso existía ascitis y dilatación de asas de delgado

Según nuestro protocolo 26 pacientes correspondían al grupo A y 1 al grupo B.

Se realiza la desinvaginación en quirófano según el protocolo establecido.

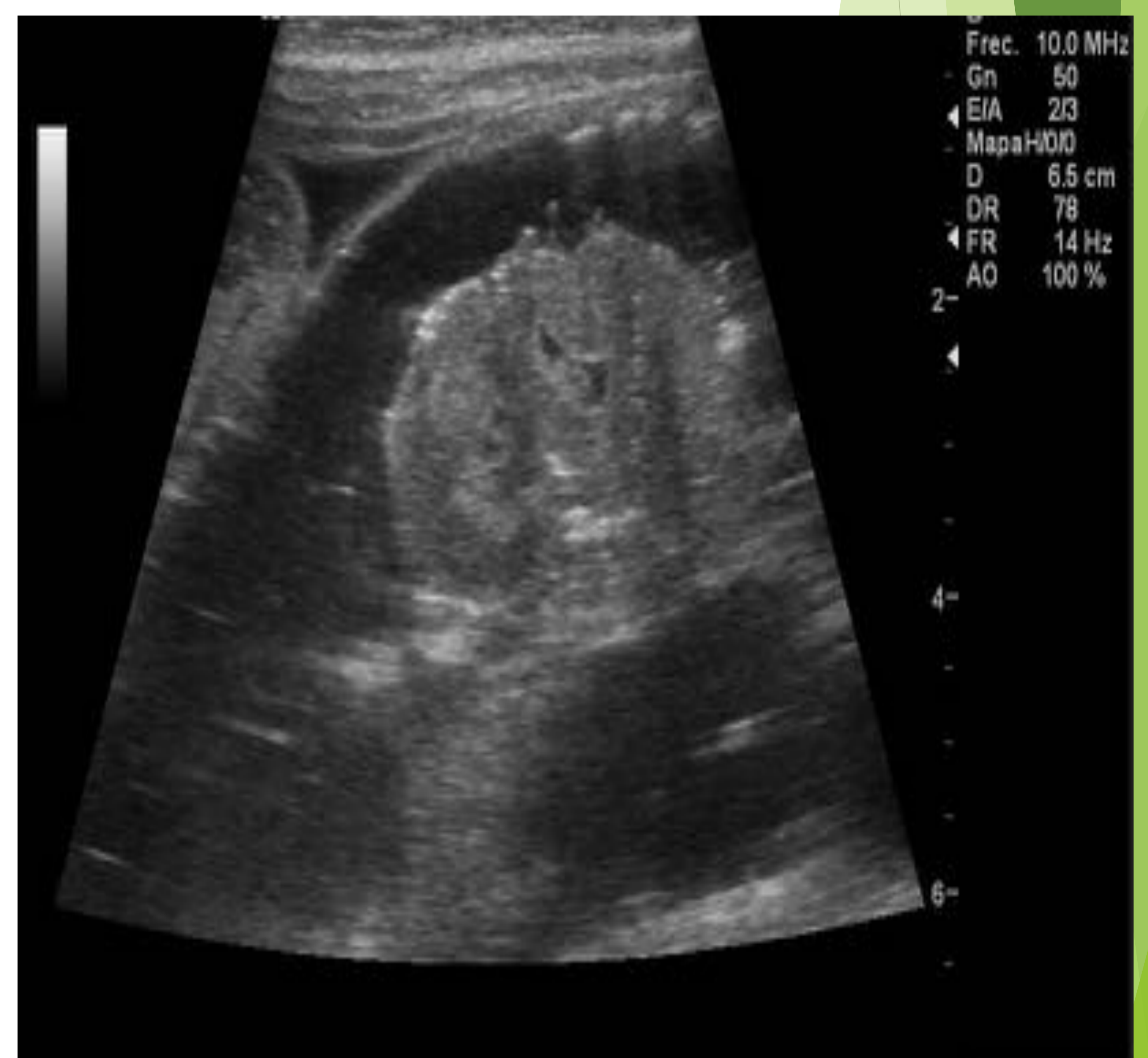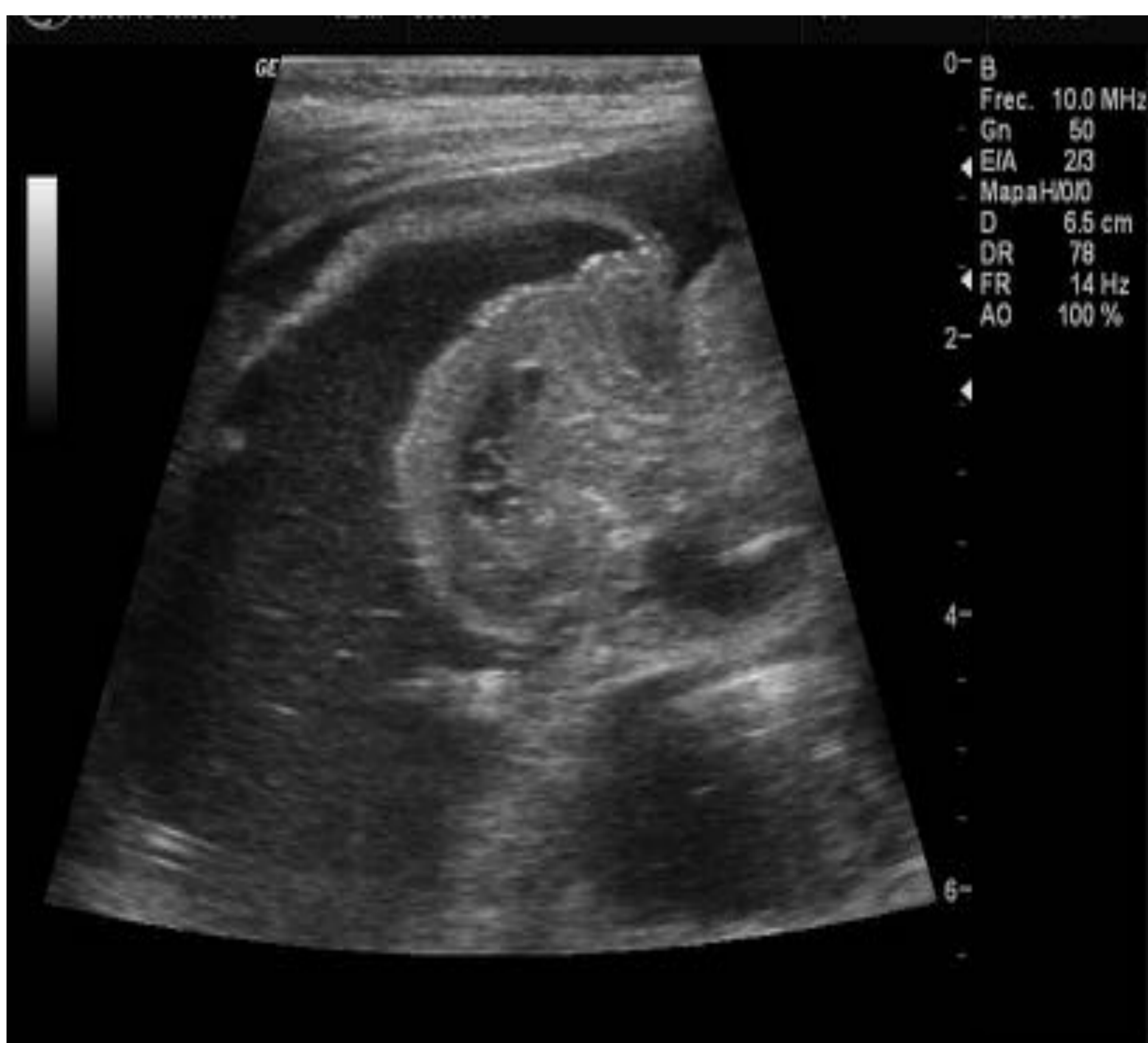Se consigue la desinvaginación en 26 de los 27 casos (96 % tasa de éxito):

22 en primer intento

3 tras dos intentos

1 tras tres intentos

Un caso no se consigue desinvaginar tras tres intentos precisando tratamiento quirúrgico. En la cirugía se reseca un segmento de intestino delgado necrótico



Conclusión :

El uso de la anestesia general con relajación muscular durante el procedimiento de desinvaginación además de reducir el dolor y el estrés del niño , ayuda a tener una alta tasa de éxito y baja de complicaciones.

Los resultados son acordes con la revisión realizada de la literatura