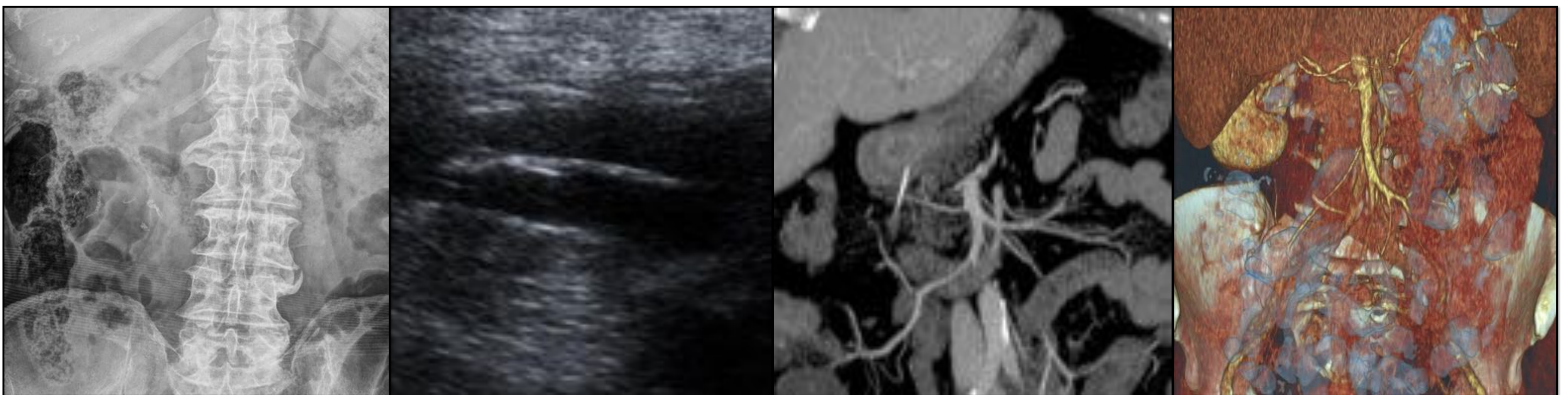

Perforación gastrointestinal por espina de pescado

Sólo se encuentra lo que se busca

Ana Villanueva Campos
Concepción Martínez Rodríguez
Elena Utrera Pérez
Claudia Jurado Basildo
Montserrat Novoa Ferro
Carlos Andrés Sepúlveda Villegas



¿Cuáles son nuestros **OBJETIVOS**?



Mostrar nuestra experiencia durante 10 años



Describir los signos alarma de sospecha para buscarla y diagnosticarla



Revisión y correlación con la literatura

MATERIAL Y MÉTODOS




✓ Estudio retrospectivo

✓ Desde 2007- 2017




✓ 60 pacientes

✓ Media de edad: 70 años



40 hombres



20 mujeres

Criterios de inclusión



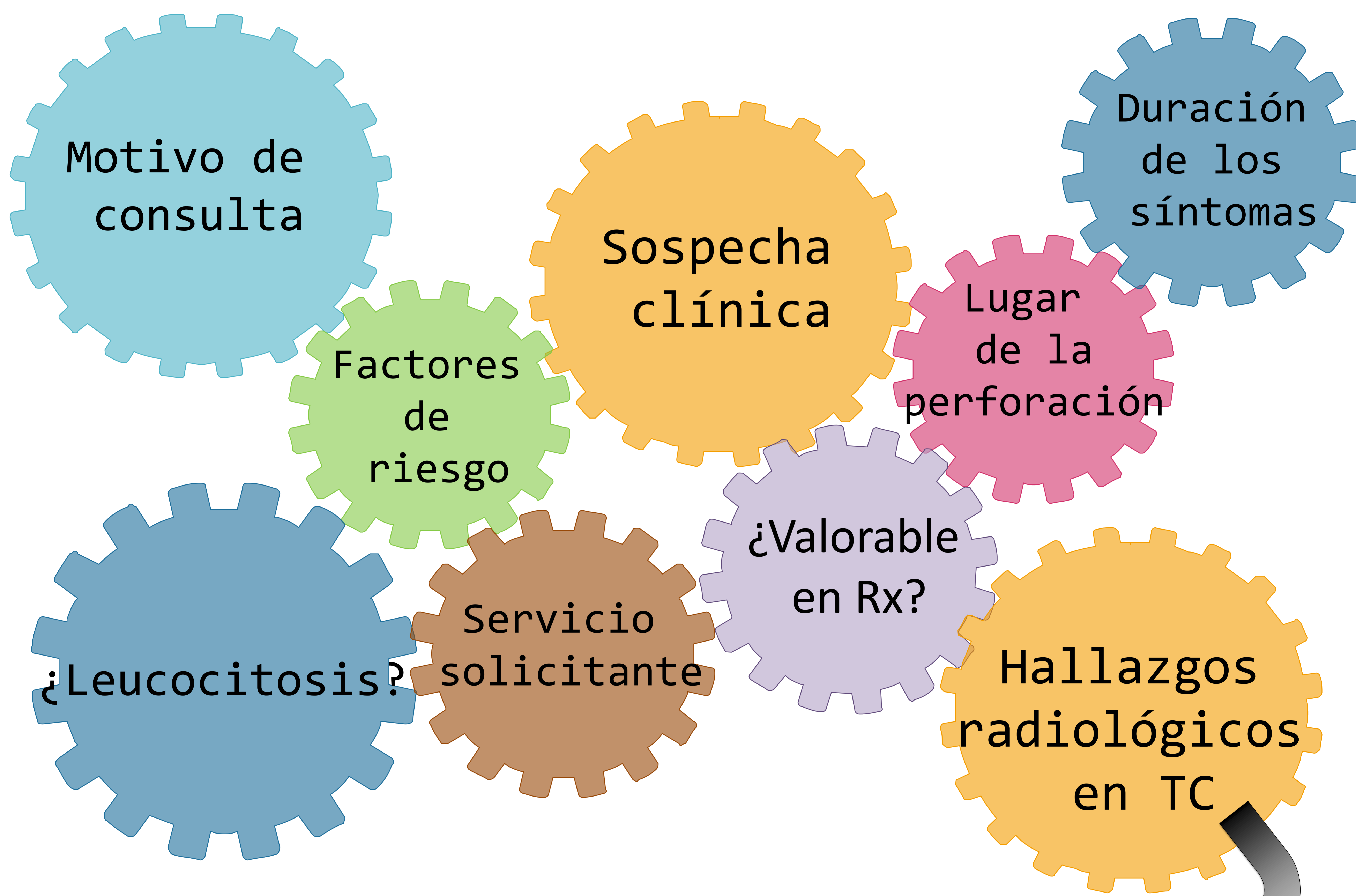TC abdomen con diagnóstico de perforación gastrointestinal por espina de pescado



Confirmadas por cirugía y/o estudio endoscópico y/o control evolutivo con TC

MATERIAL Y MÉTODOS

¿Qué factores se analizaron?



1. Presencia de cuerpo extraño lineal hiperdenso
2. Afectación de la grasa
3. Engrosamiento de la pared del asa
4. Burbujas de aire extraluminal
5. Otros: abscesos, neumoperitoneo, obstrucción...

N total = 60 pacientes
a (b) = n (%)

RESULTADOS

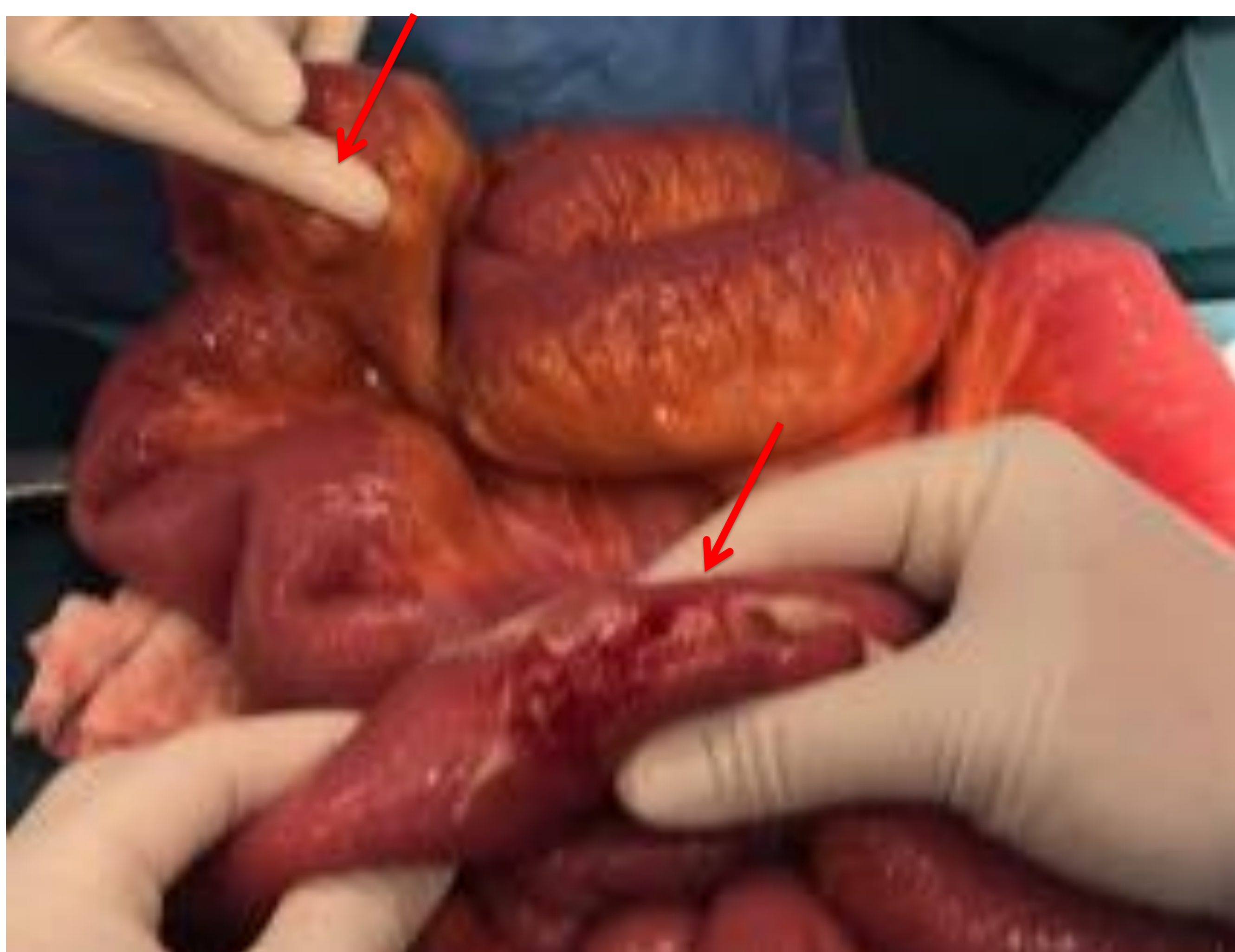Motivo de consulta	Sospecha clínica
<ul style="list-style-type: none"> • Fiebre 6(10) • <u>Dolor abdominal</u> 46(76) • Fiebre + dolor 4(7) • Palpación de masa 4(7) 	<ul style="list-style-type: none"> • No lo describen 33(55) • <u>Diverticulitis</u> 13(22) • Apendicitis 7 (12) • Colecistitis 2 (3) • Pielonefritis 2 (3) • Isquemia intestinal 2 (3) • Obstrucción 1 (2)
Servicio solicitante	Duración de los síntomas
<ul style="list-style-type: none"> • <u>Urgencias</u> 53(88) • Medicina interna 6(10) • Cirugía 1(2) 	<ul style="list-style-type: none"> • ≤24 h 14 (23) • <u>>24 ≤72 h</u> 18 (30) • >3 ≤5 d 7 (12) • >5 ≤10 d 10 (17) • >10 d 5 (8) • No lo describen 6 (10)
Factores de riesgo	Fiebre
<ul style="list-style-type: none"> • No relevantes 25(42) • Edentulismo 5 (8) • <u>Prótesis dental</u> 25(42) • Cirugía abdominal 5 (8) 	<ul style="list-style-type: none"> • <u>Sí</u> 22 (37) • <u>No</u> 38 (63)
Leucocitosis	Valorable en Rx simple
<ul style="list-style-type: none"> • <u>Sí</u> 32(53) • No 28(47) 	<ul style="list-style-type: none"> • Sí 2 (3) • <u>No</u> 58 (97)

RESULTADOS

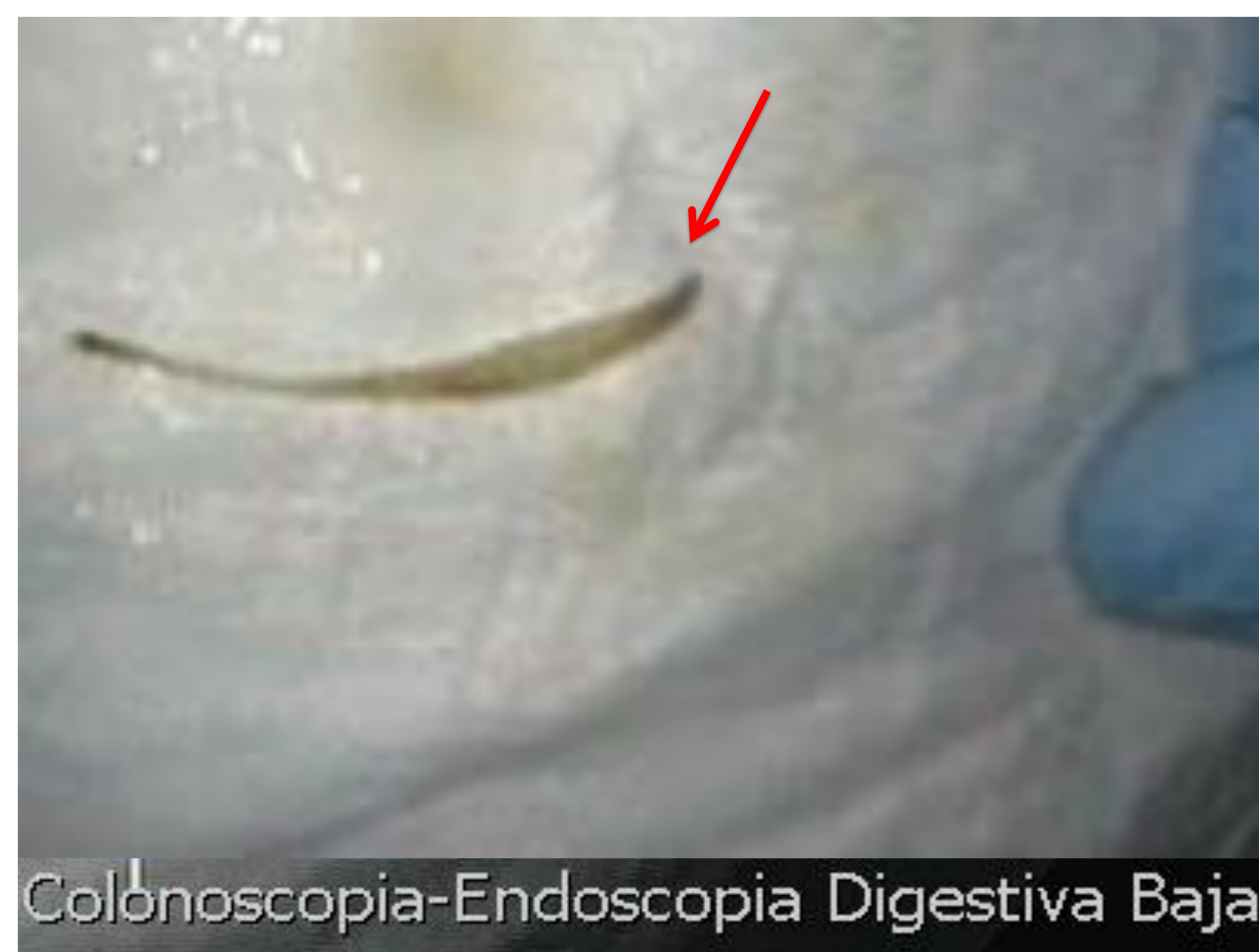N total = 60 pacientes
a (b) = n (%)

Método de confirmación

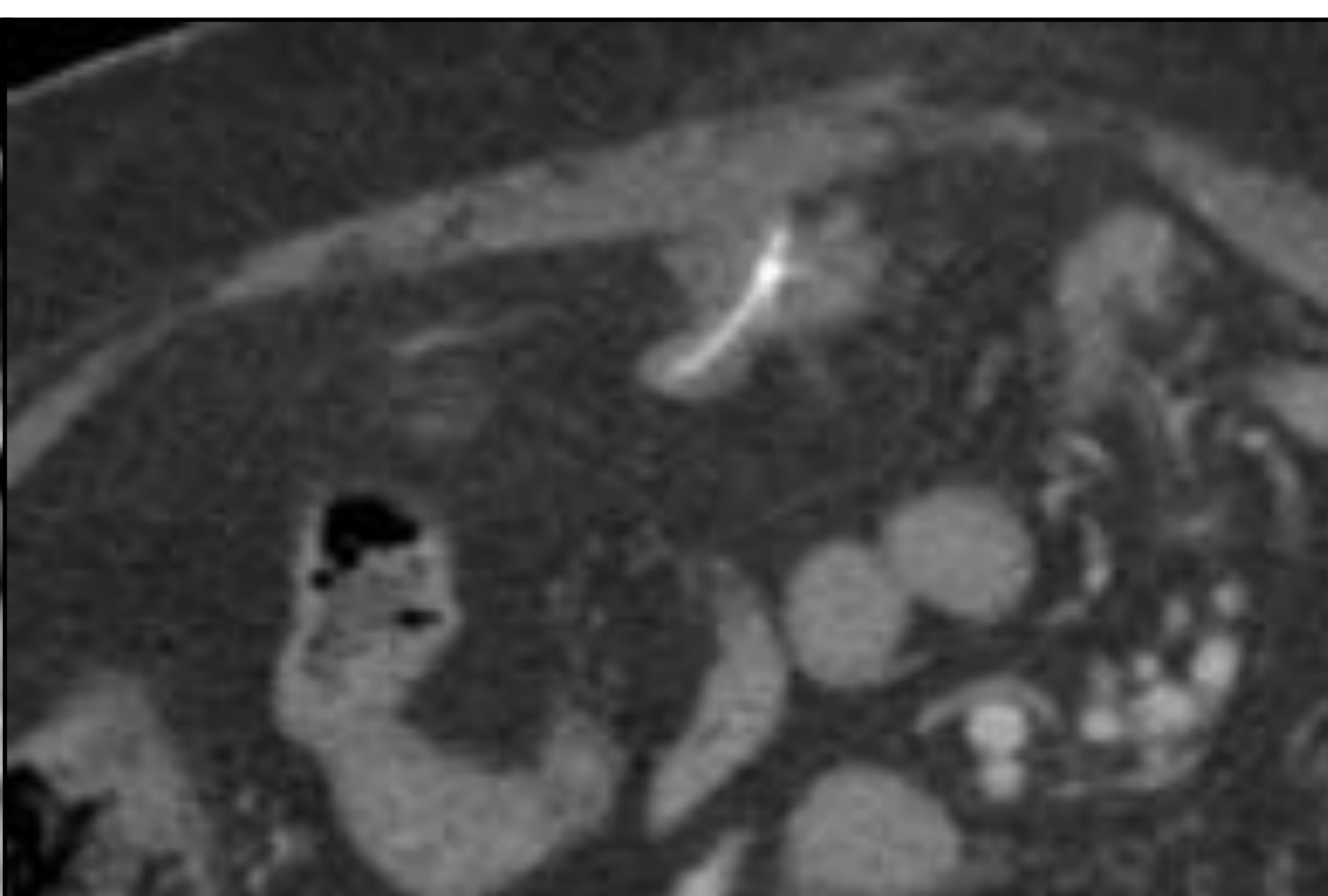
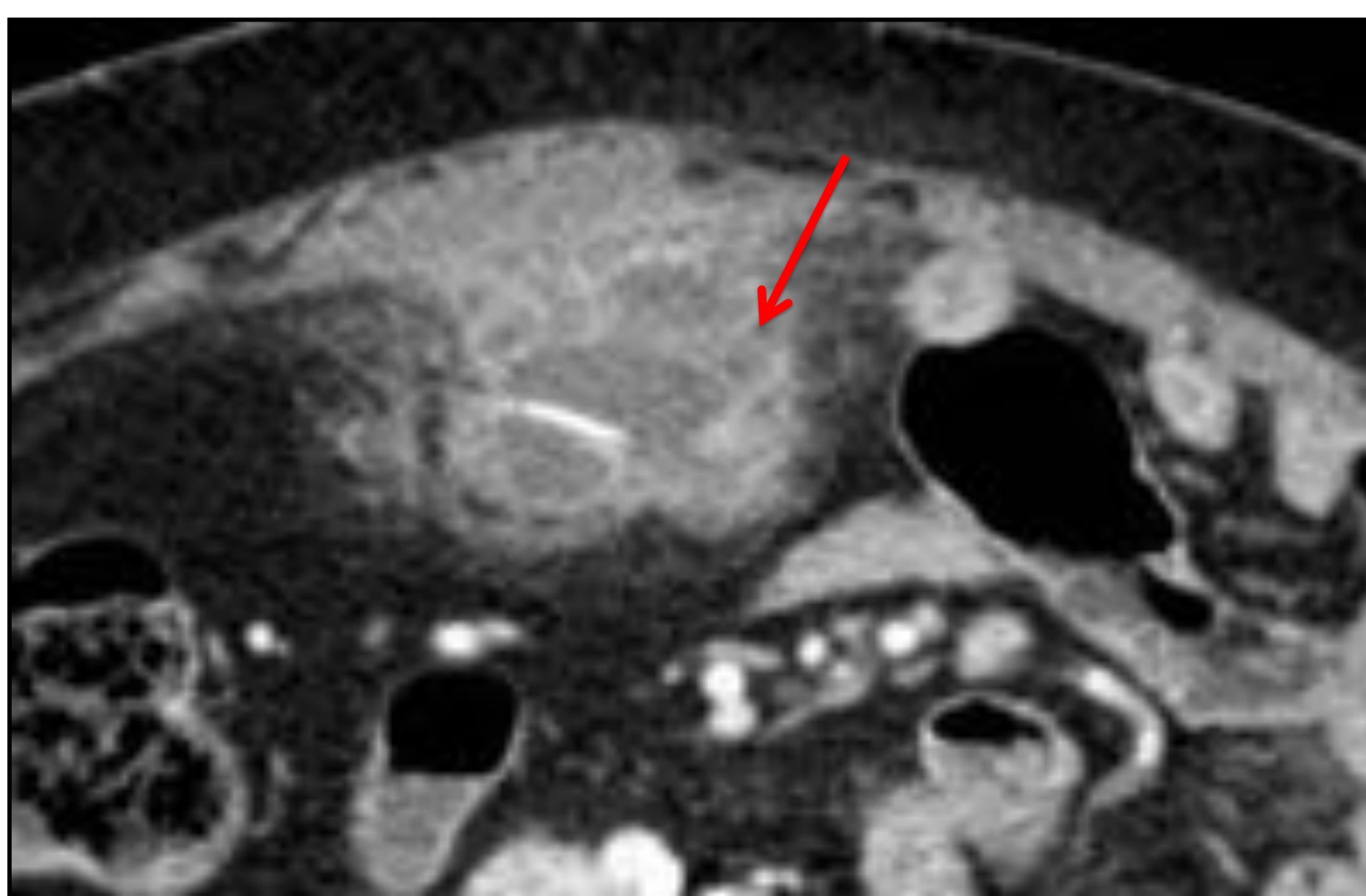
Cirugía: 50 casos



Endoscopia: 4 casos

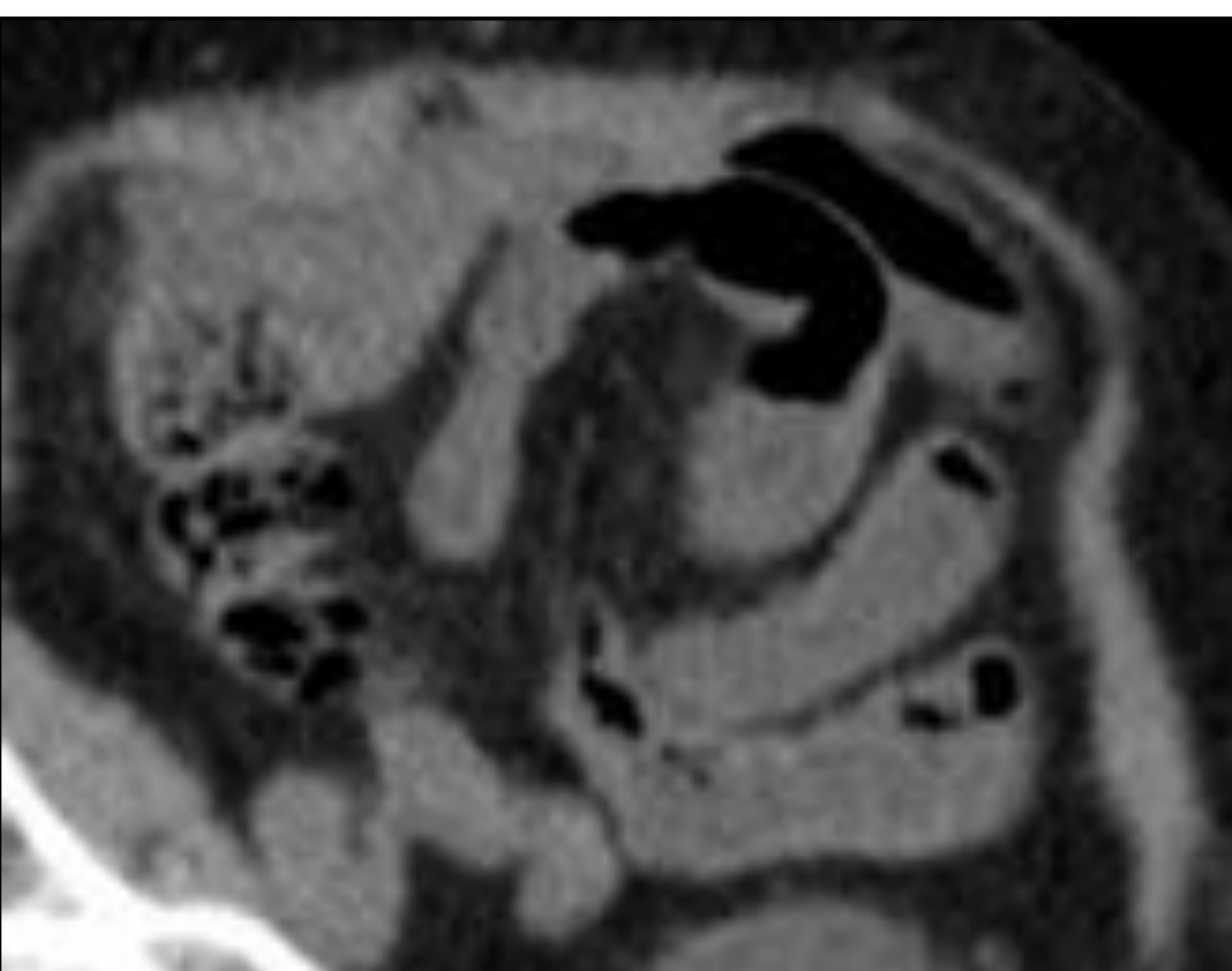
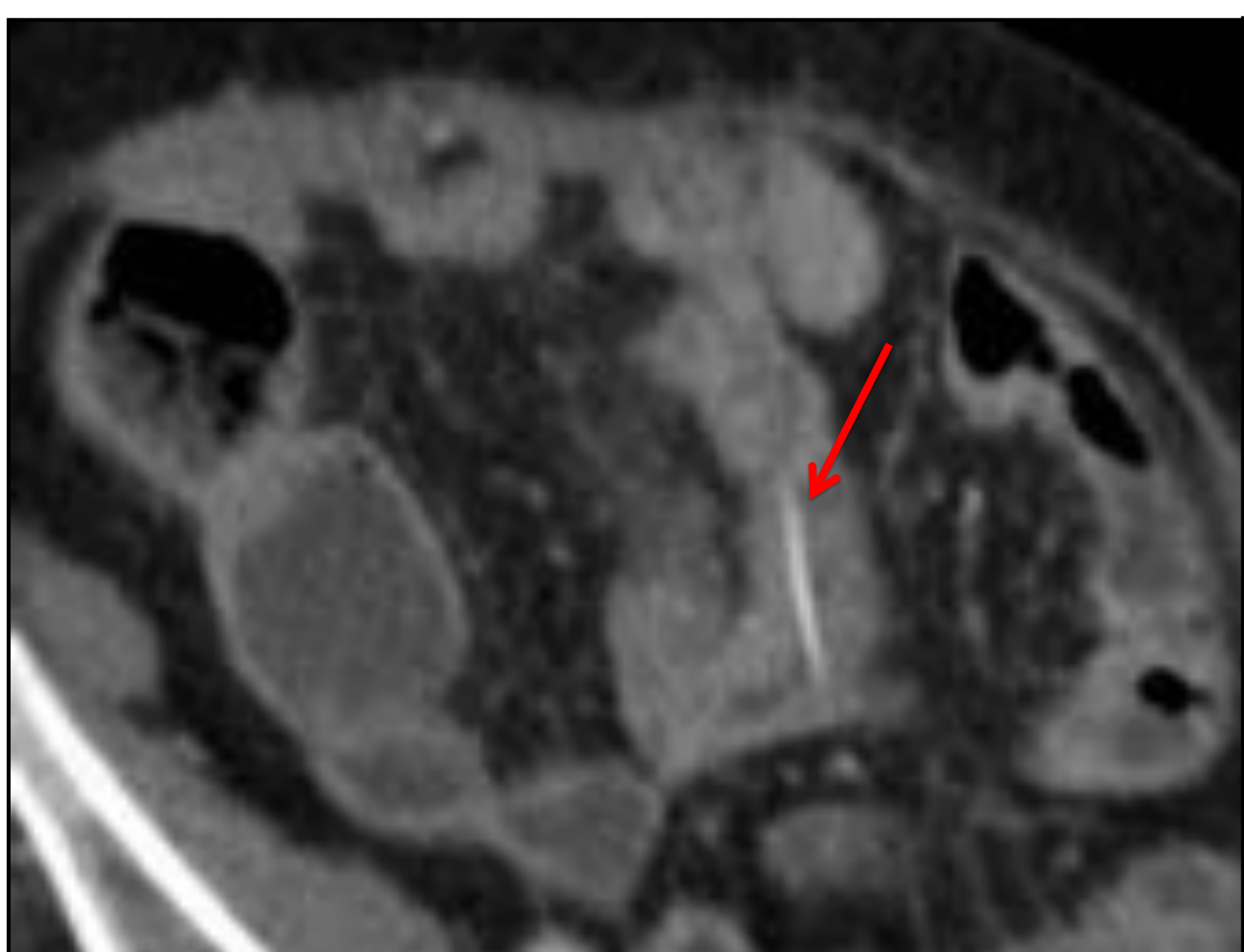


Control radiológico con TC: 6 casos



1 mes
después

↓↓↓ absceso



5 días
Después

Desaparición
espina

RESULTADOS

Hallazgos radiológicos en TC

1º Tabla resumen

2º Descripción detallada

N total = 60 pacientes
n (%)

1º Tabla resumen

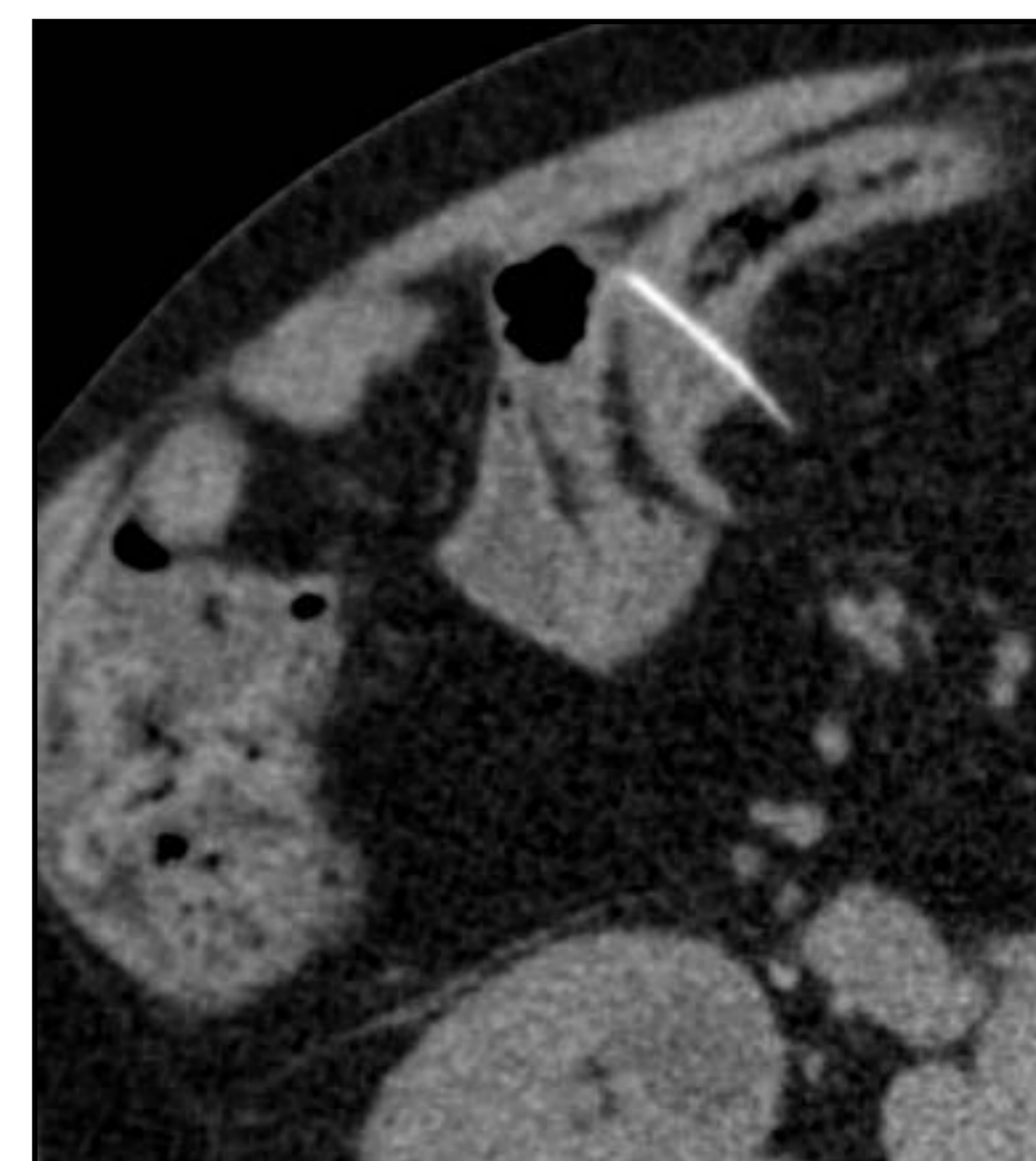
Lugar de perforación	Cuerpo extraño radiopaco
•Estómago 4 (7)	• <u>Sí</u> 58(97) •No 2 (3)
•Duodeno 4 (7)	
•Yeyuno 9 (15)	
• <u>Ileon</u> 21 (35)	
•Colon derecho 1 (2)	
•Colon transverso 1(2)	
•Colon izquierdo 2 (3)	
• <u>Sigma</u> 11 (18)	
•Recto 1 (2)	
•No categorizable 5 (8)	
Afectación de la grasa	Engrosamiento mural
• <u>Sí</u> 60(100)	•Sí 27 (45)
•No 0 (0)	• <u>No</u> 33 (55)
Burbujas aire extraluminal	Otros
•Sí 12 (20)	• <u>Abcesos</u> 15 (25)
• <u>No</u> 48 (80)	•Neumoperitoneo 5 (8)
	•Obstrucción 4 (7)

RESULTADOS

2º Descripción detallada

¿Cómo se ve una **ESPINA DE PESCADO** en TC? *

- ✓ Cuerpo extraño LINEAL HIPERDENSO
- ✓ Puede localizarse:
 - Intraluminal
 - Atravesando la pared
 - Extraluminal



CAUTION!

¿Siempre

HIPERDENSA?

Siempre
toda
ve
c



++
calcio

CUERPO EXTRAÑO LINEAL HIPERDENSO

Hallazgo prácticamente **CONSTANTE**, tienes que sospecharlo y **DEBES BUSCARLO**, sino puede que no lo encuentres apreciable

RESULTADOS

¡Sólo en 2 casos no se identificó cuerpo extraño!
A pesar de ello, se realizó el diagnóstico de perforación de espina de pescado

EJEMPLO

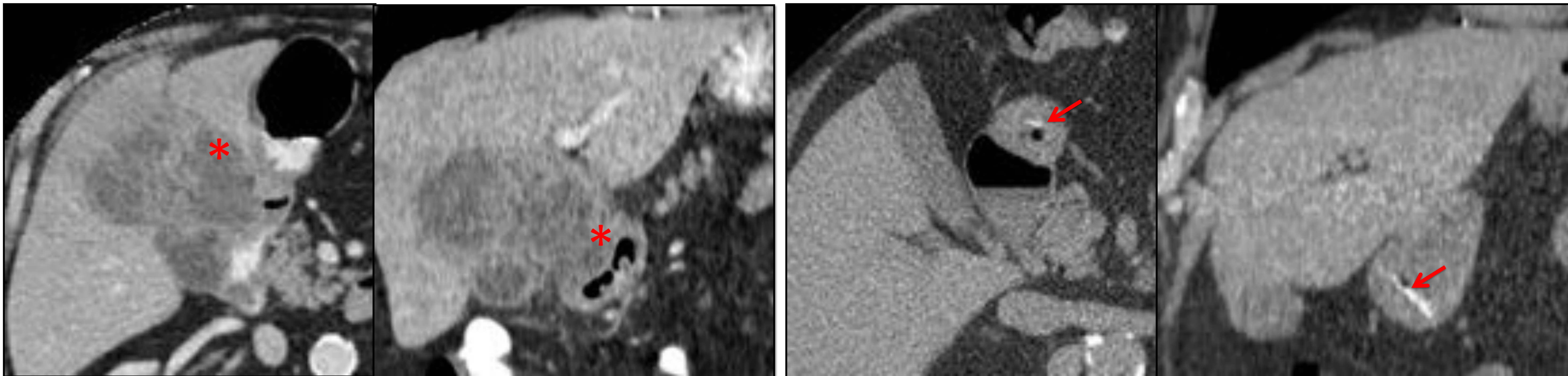
TC actual:

No se logró identificar espina de pescado.

El diagnóstico se realizó al ver absceso hepático con engrosamiento del duodeno y trayecto lineal sin plano de clivaje entre ambos.

TC previa(1 mes antes):

Se observa retrospectivamente la existencia de cuerpo extraño en dicha localización.



TC ACTUAL = TC abdomen
Síndrome febril

TC PREVIA = TC tórax
Control nódulo pulmonar



¡En un absceso en LHI que
no encuentres causa,
mira el duodeno y busca espina!



RESULTADOS

¿Que puedes hacer para aumentar tu SENSIBILIDAD?

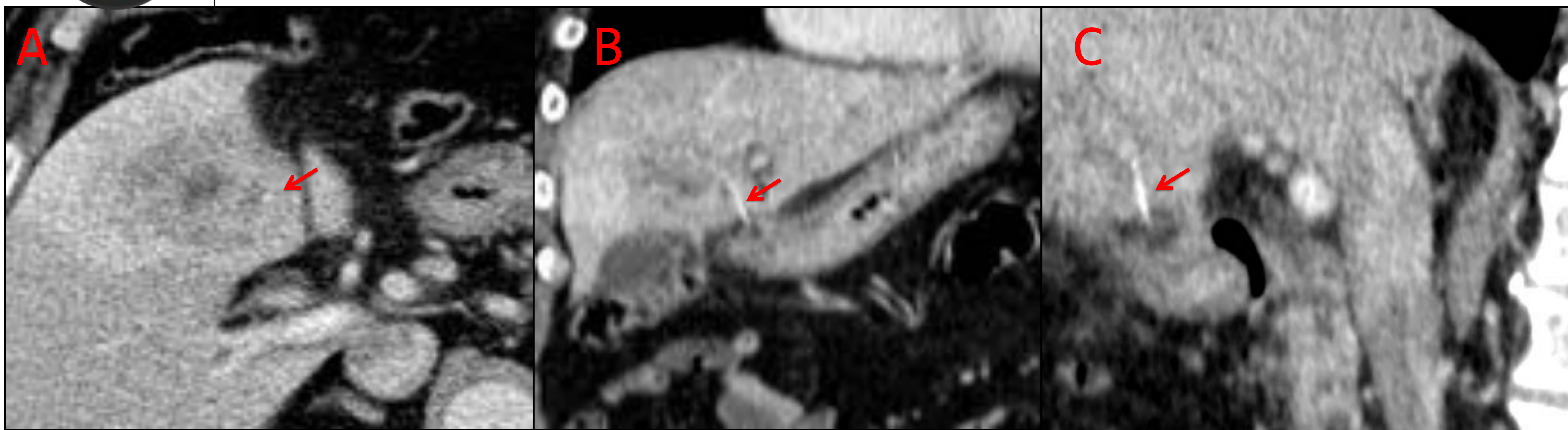Te recomendamos....

- 1 SIEMPRE, SIEMPRE, SIEMPRE analizar la imagen en 3 planos
- 2 Hacer reconstrucciones MIP y 3D
- 3 Recursos propios: TC Dual- Aplicación Kidney Stones



1

3 PLANOS: (A) axial, (B) coronal, (C) sagital



Observa que en el plano axial(A) se identifica una imagen puntiforme hiperdensa, que no es fácil de detectar.

Sin embargo, en los planos coronal(B) y sagital(C) se corresponde con una imagen lineal con trayecto desde el duodeno hacia el hígado.

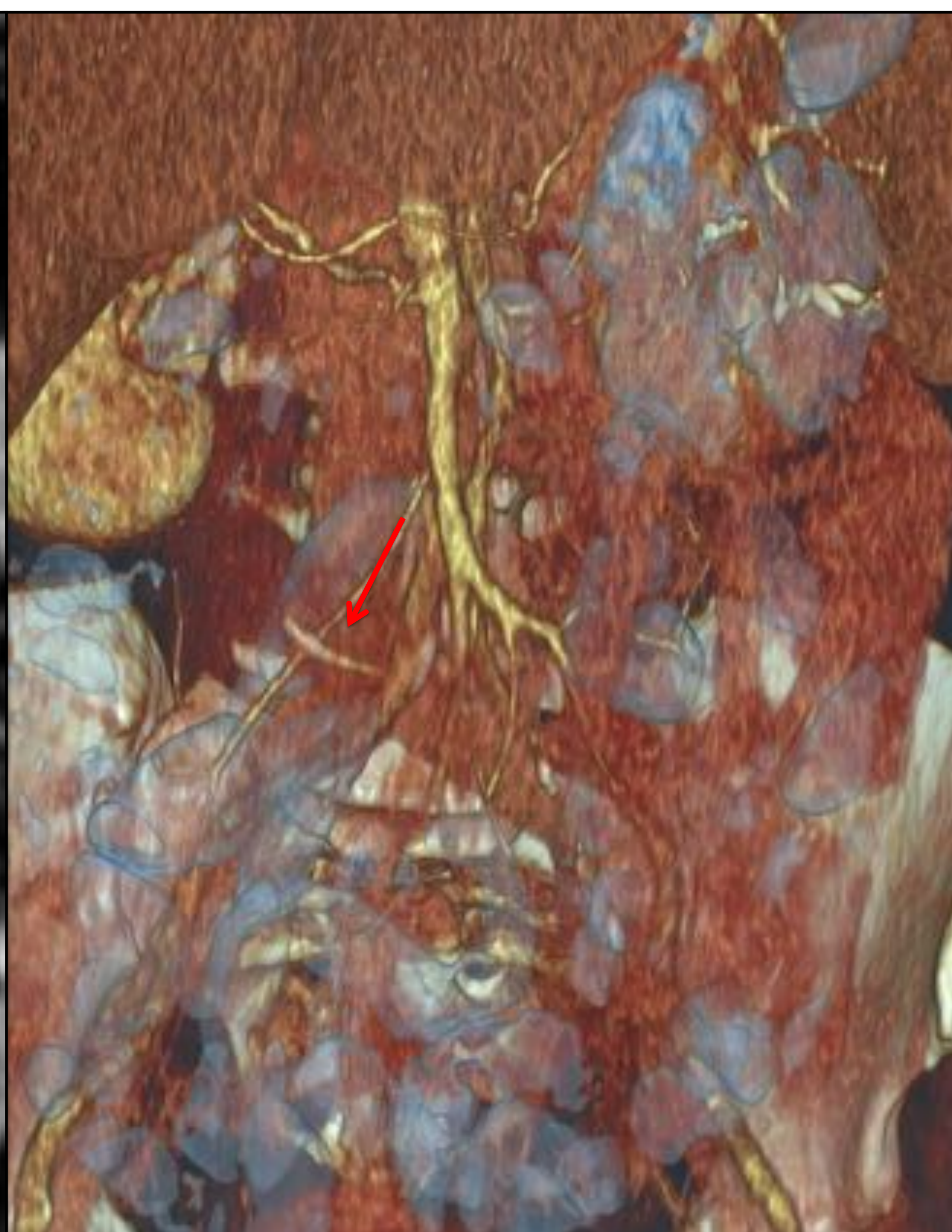
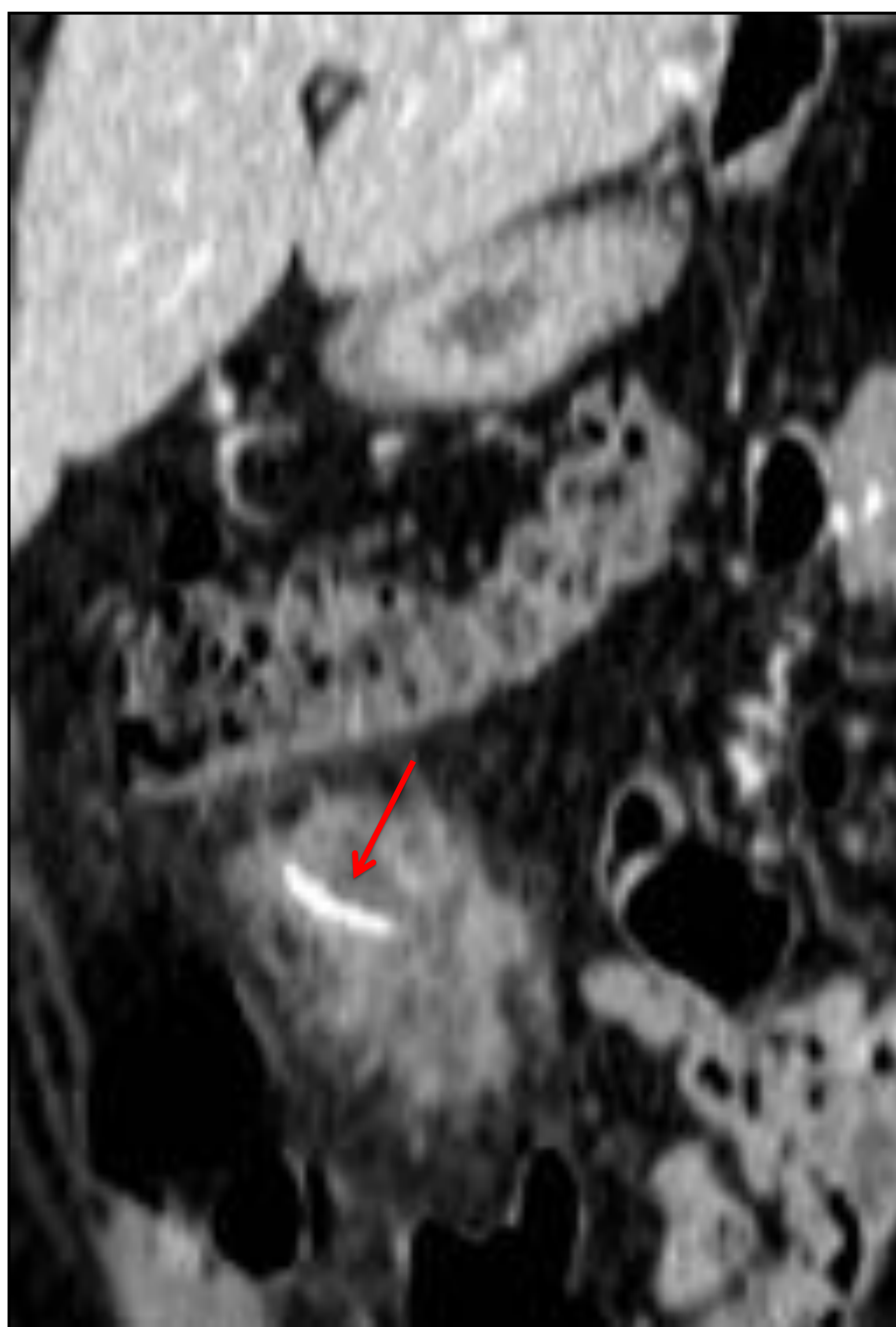
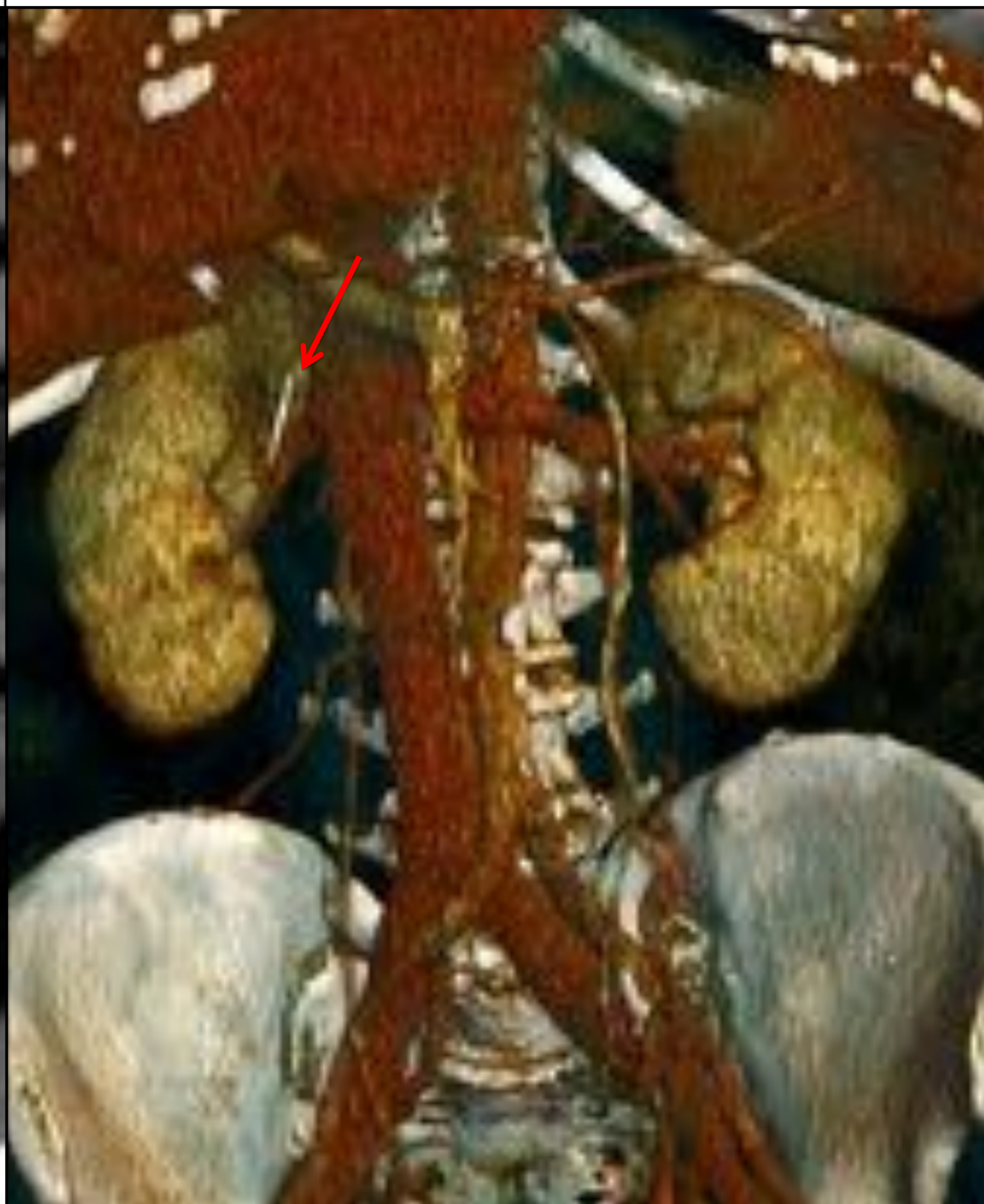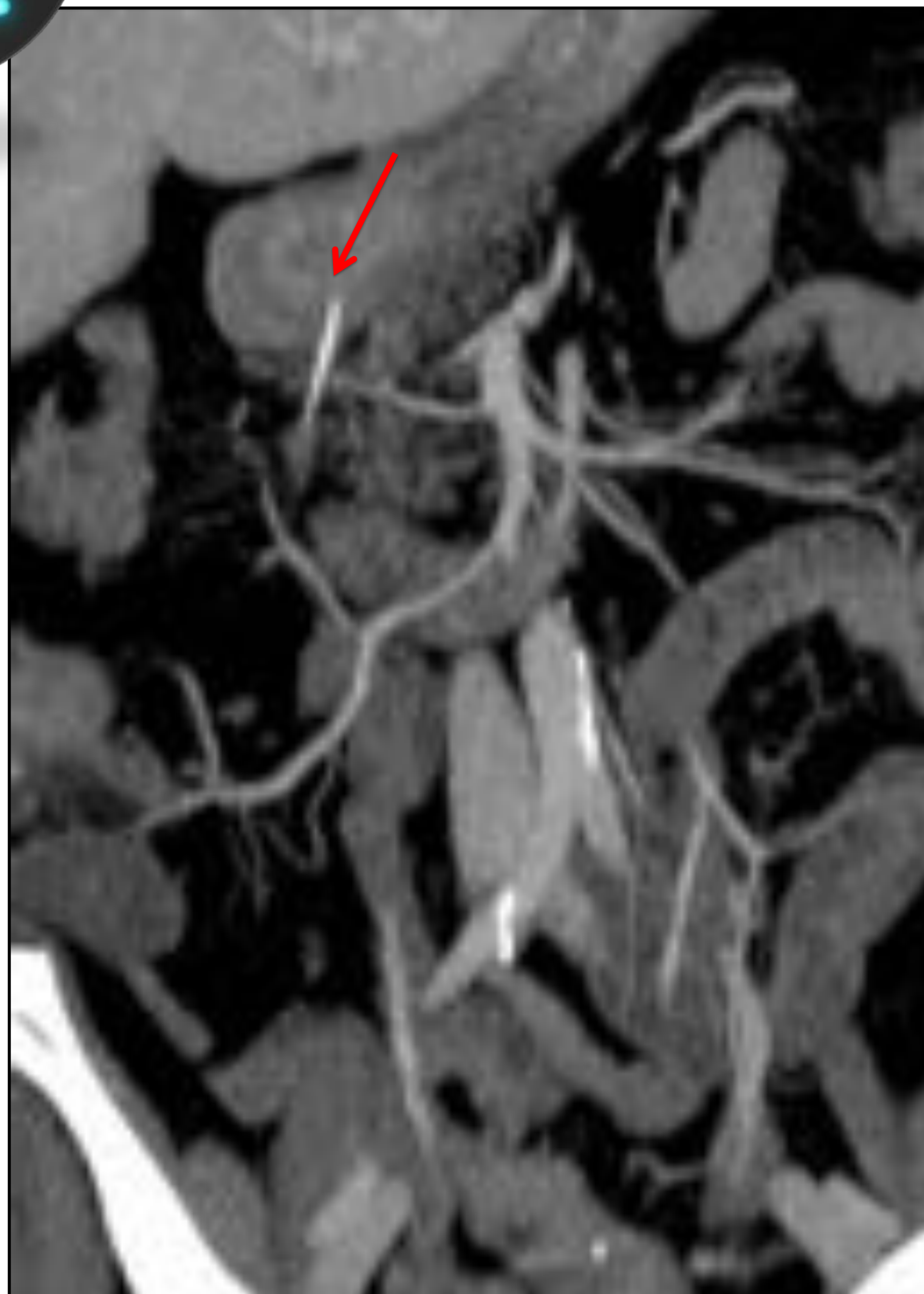RESULTADOS

RECONSTRUCCIONES

2

MIP

3D



MPR

3D

RESULTADOS

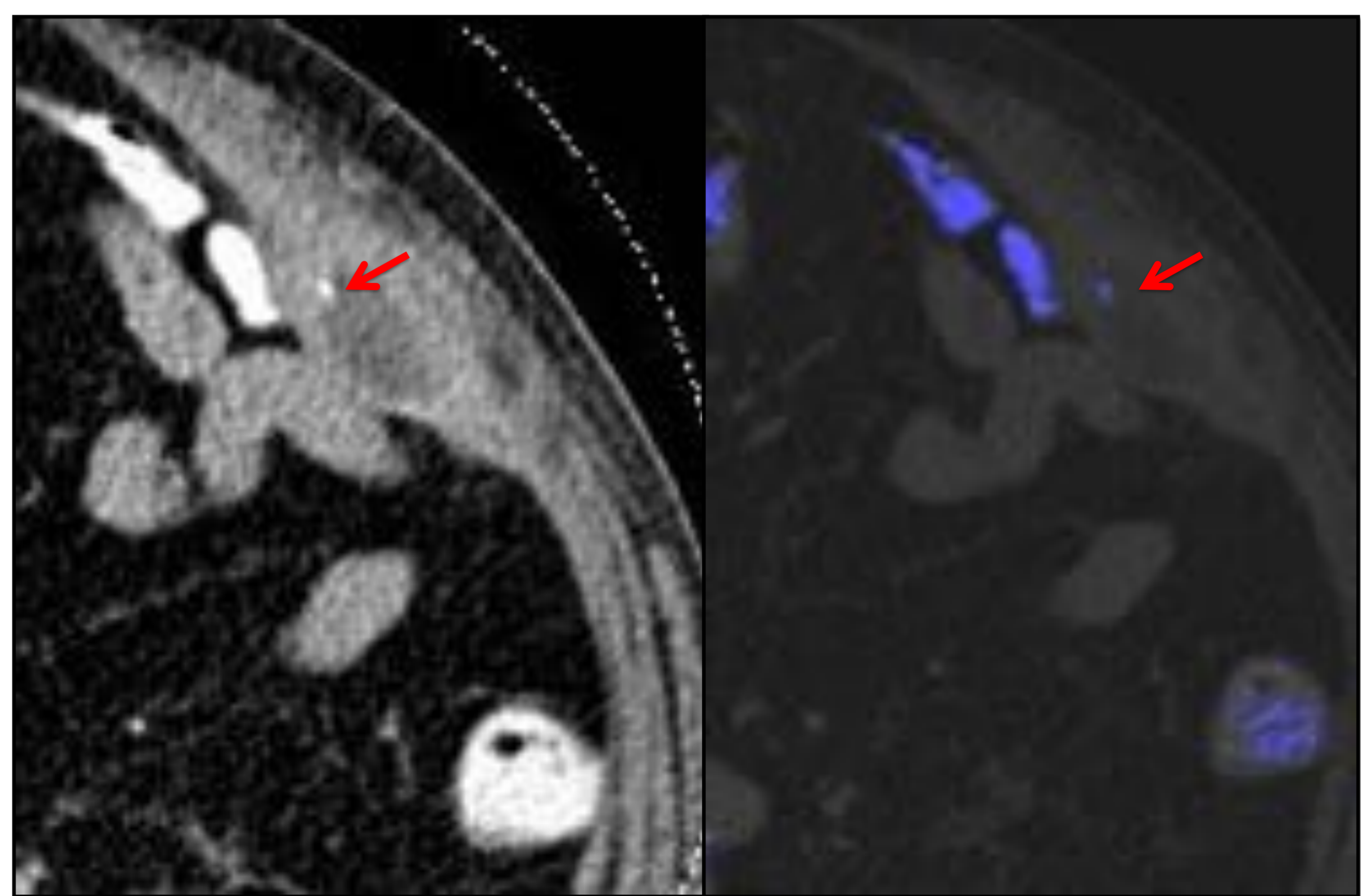
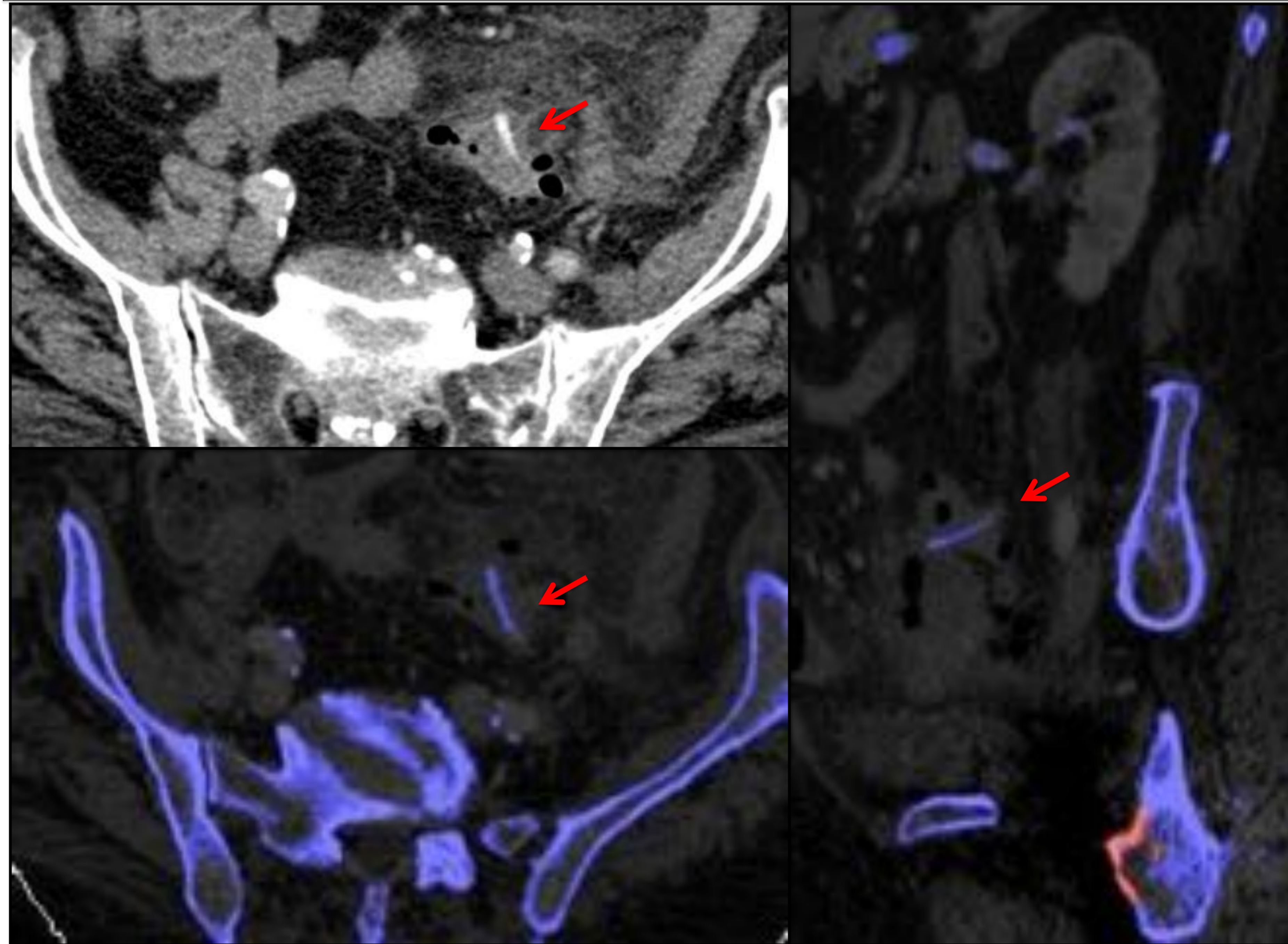
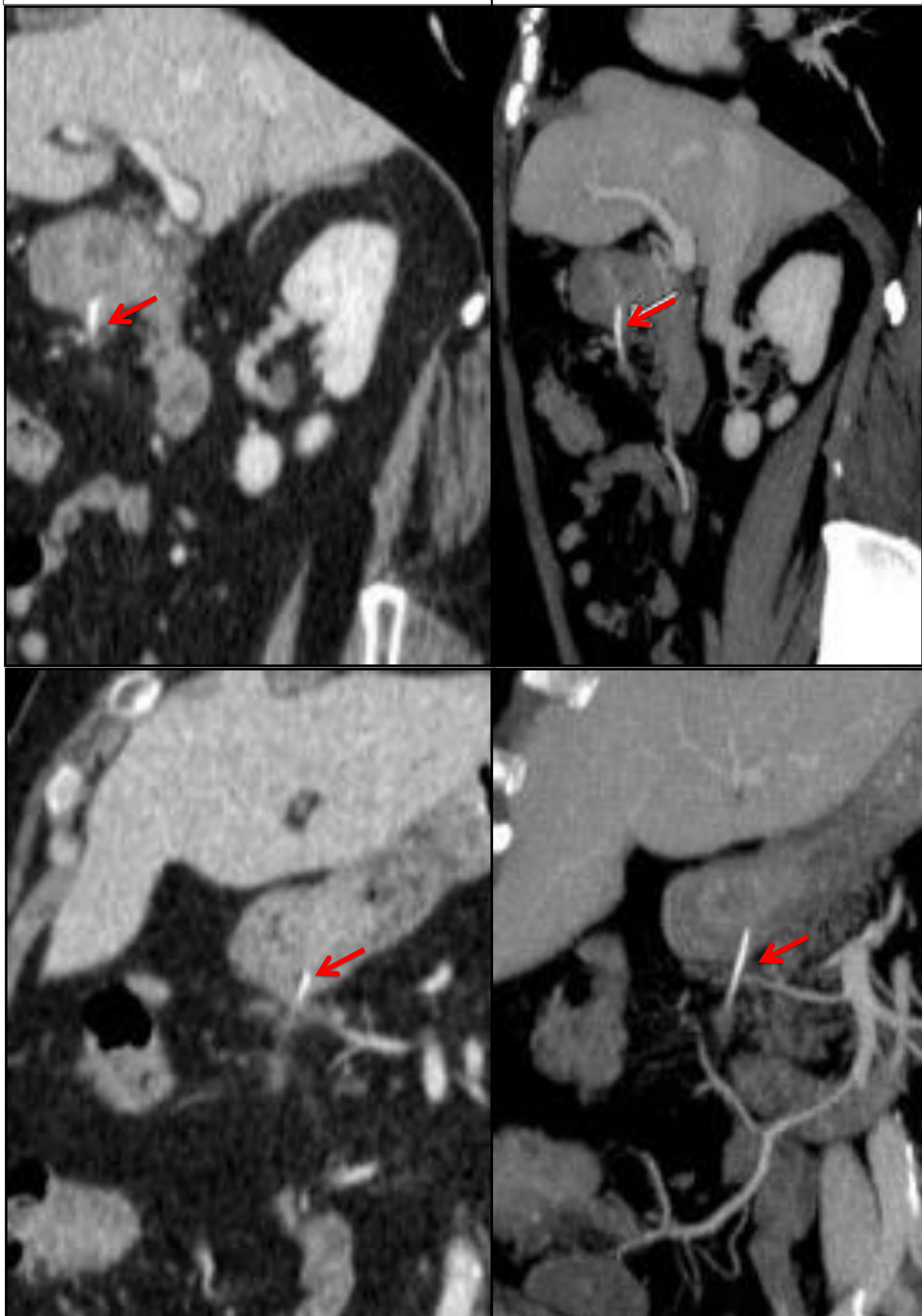
2

3

Grosor 3 mm

MIP

TCDual-Aplicación Kidney Stones



La aplicación de TC Dual de Kidney Stones se utiliza para valorar la composición de los cálculos renales. Se tiñen de azul los que tienen composición cálcica y rojo los de ácido úrico.

Hemos observado que las espinas de pescado también se tiñen azul.

RESULTADOS

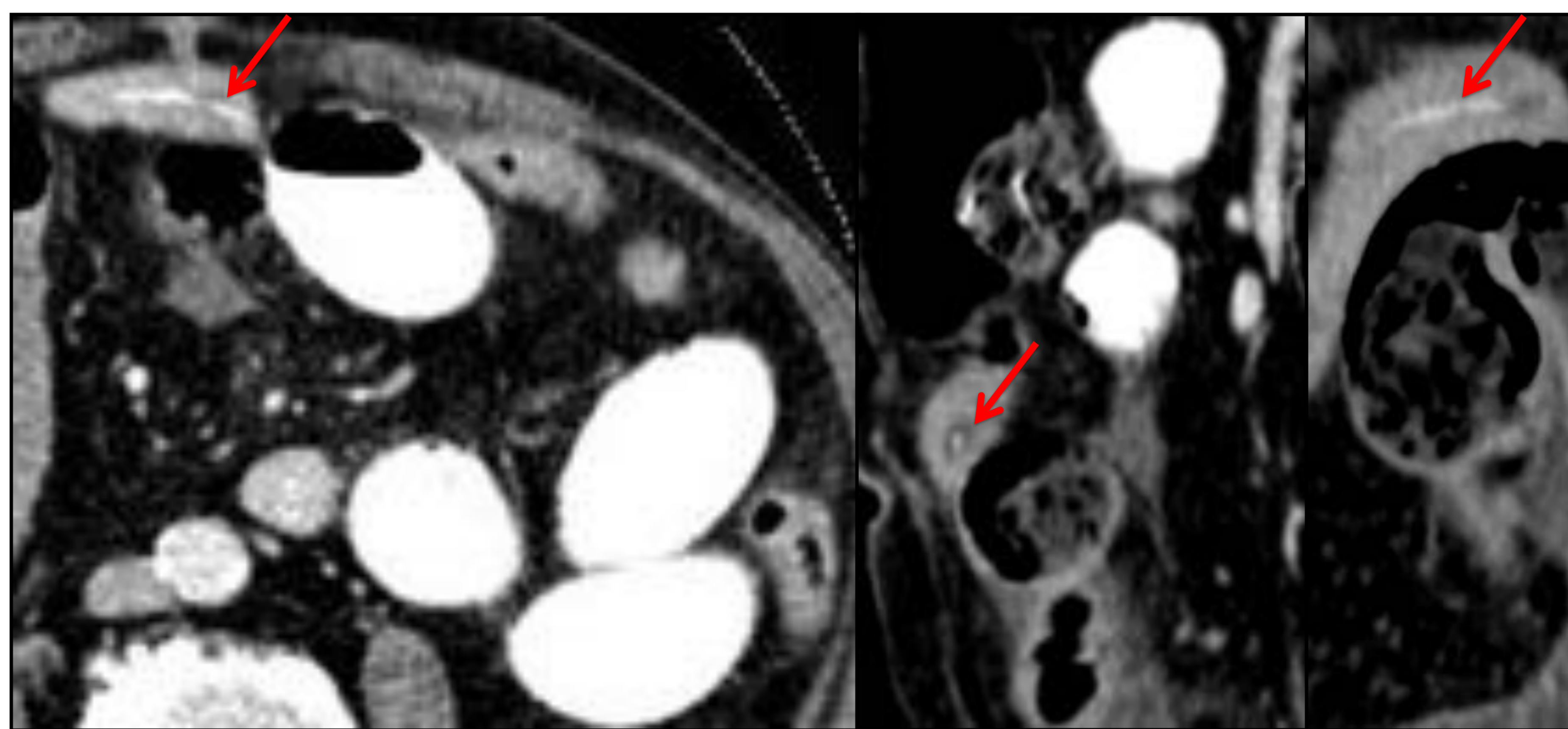
¿Que te puede llevar a ERROR?



1

TC con contraste oral: puede camuflar la espina

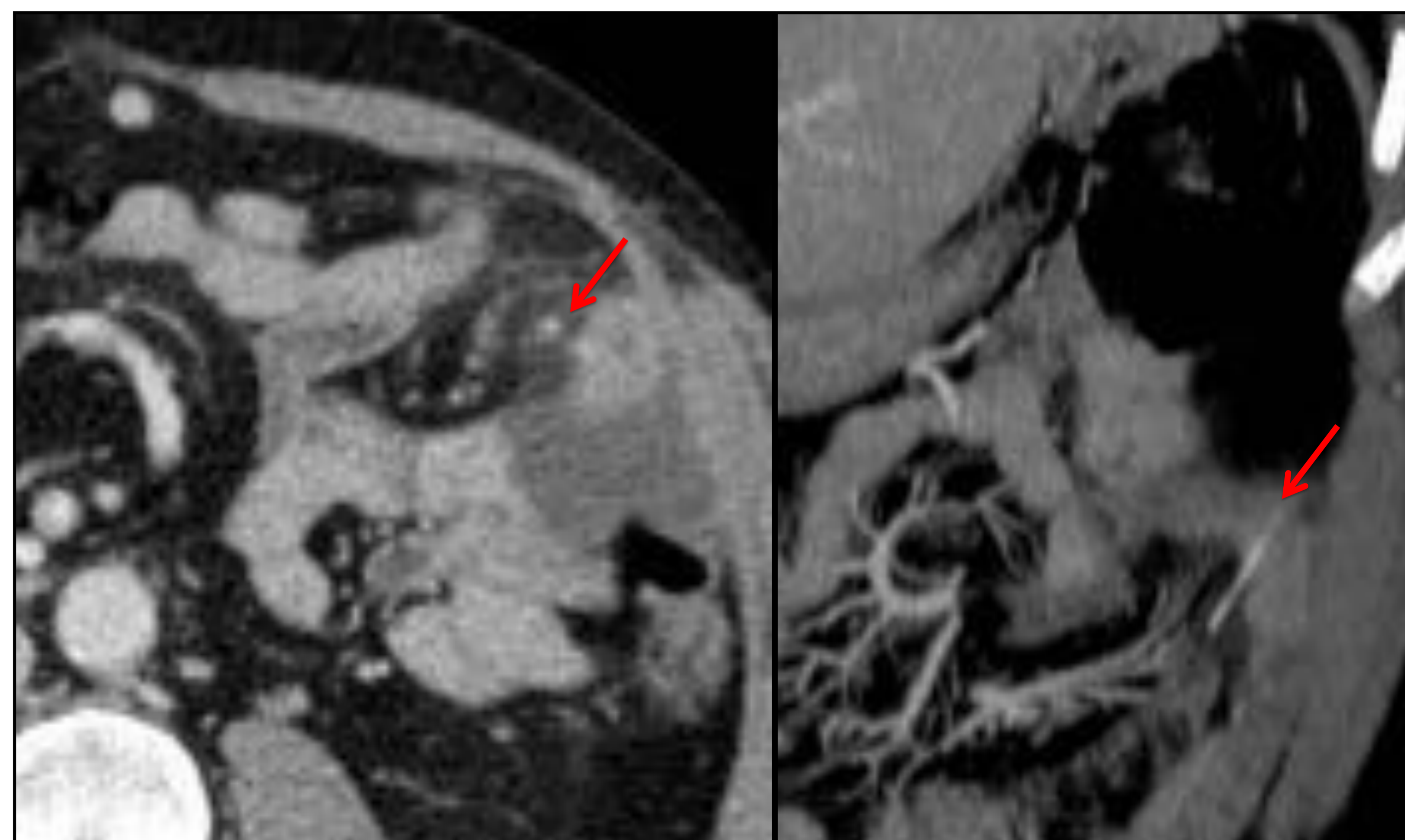
Se recomienda TC SIN CONTRASTE ORAL



2

¡OJO! No confundir con vasos (Error que ocurre cuando la espina es extraluminal)

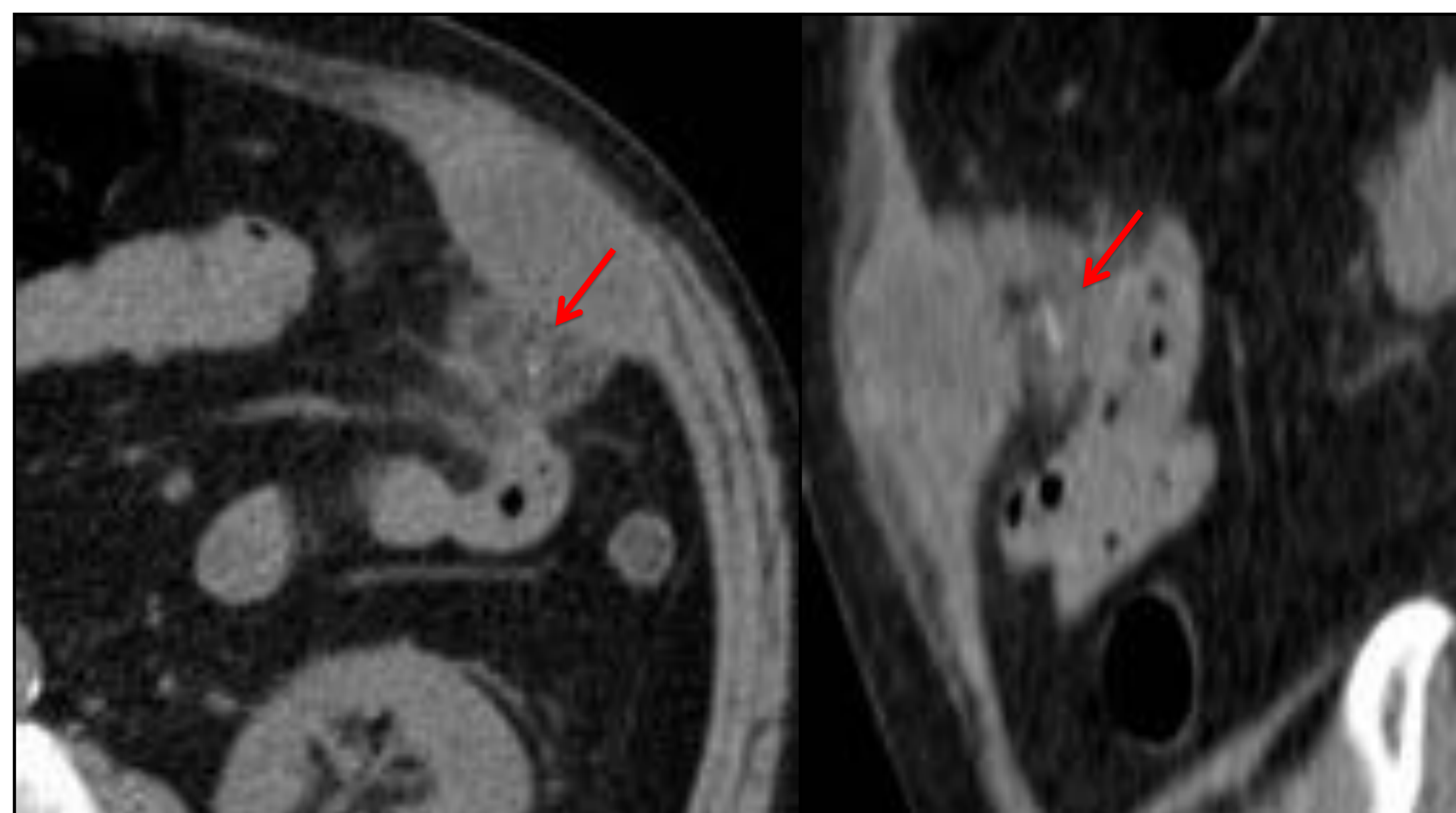
Se recomienda hacer MIP



3

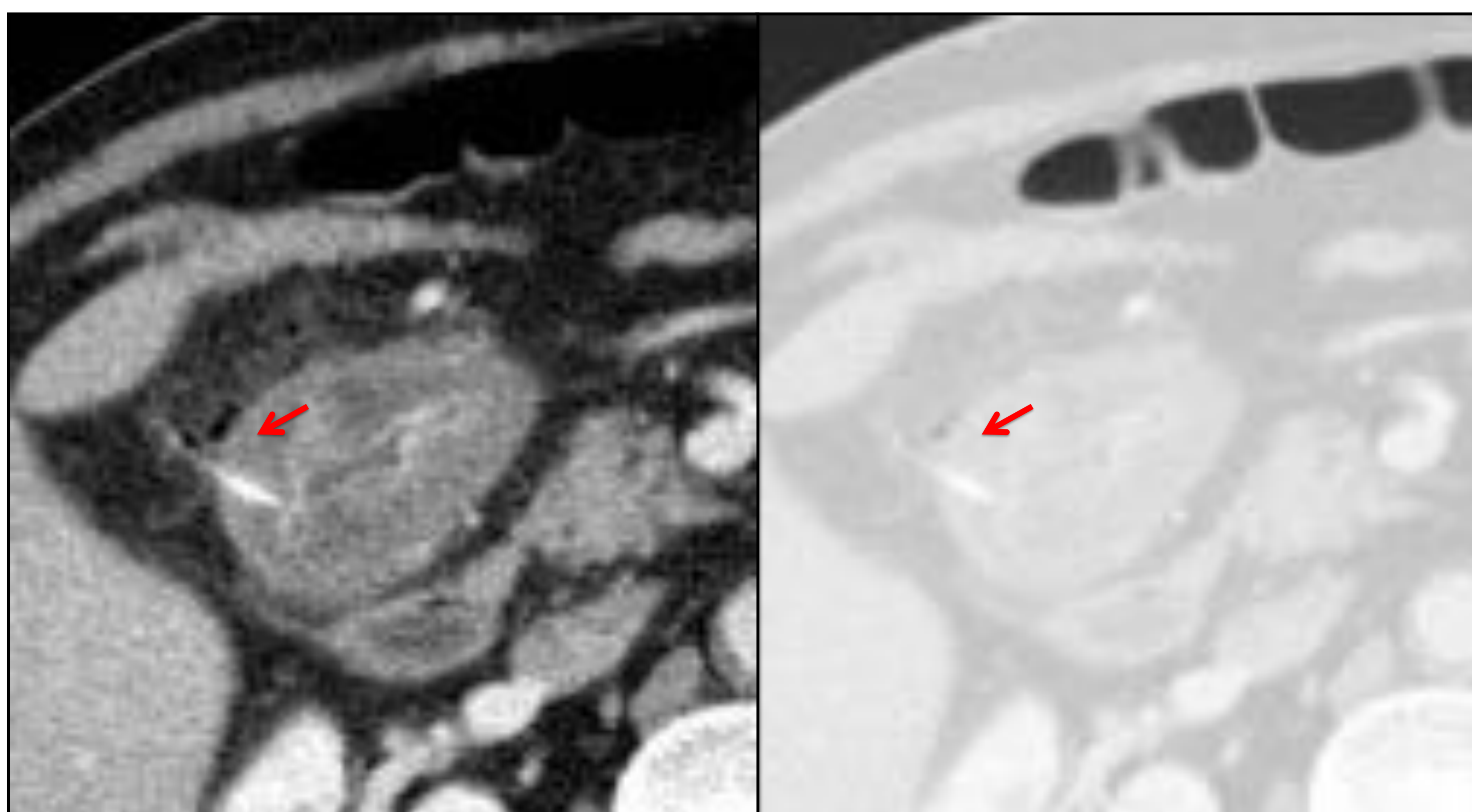
No ver la espina dentro del asa y dejar de buscar

(Recuerda que NO siempre es de localización intraluminal)




RESULTADOS

Además del cuerpo extraño,
¿qué otros hallazgos hemos encontrado?



Burbujas de aire
extraluminal

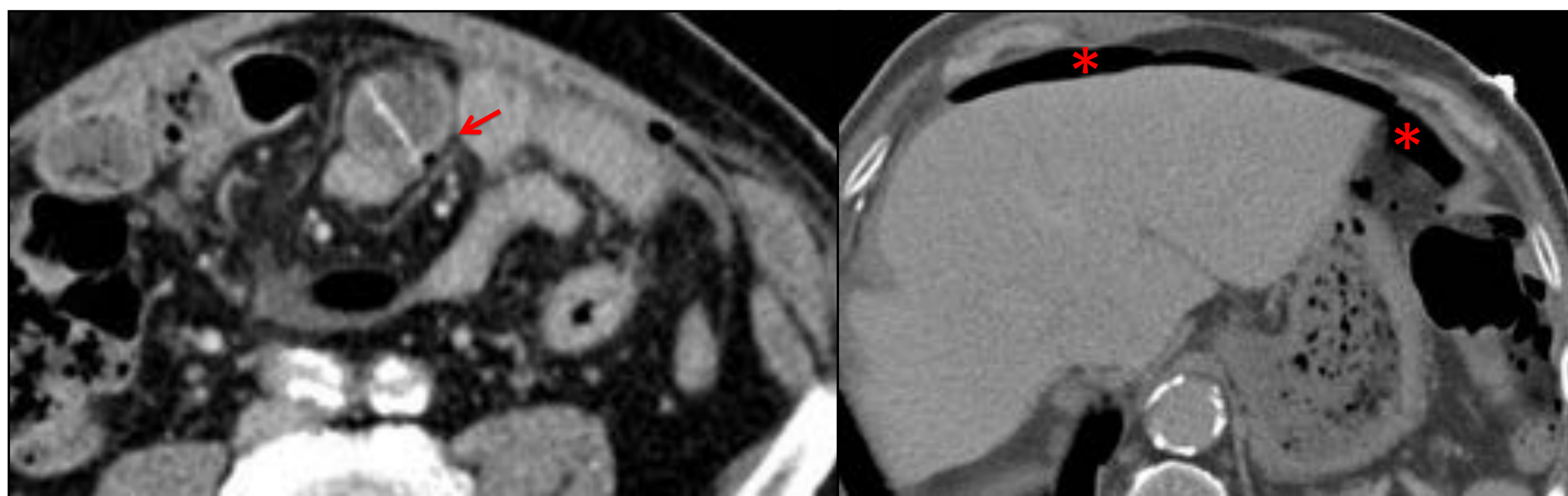
Suelen ser pequeñas,
por lo que la ventana de
pulmón no siempre ayuda



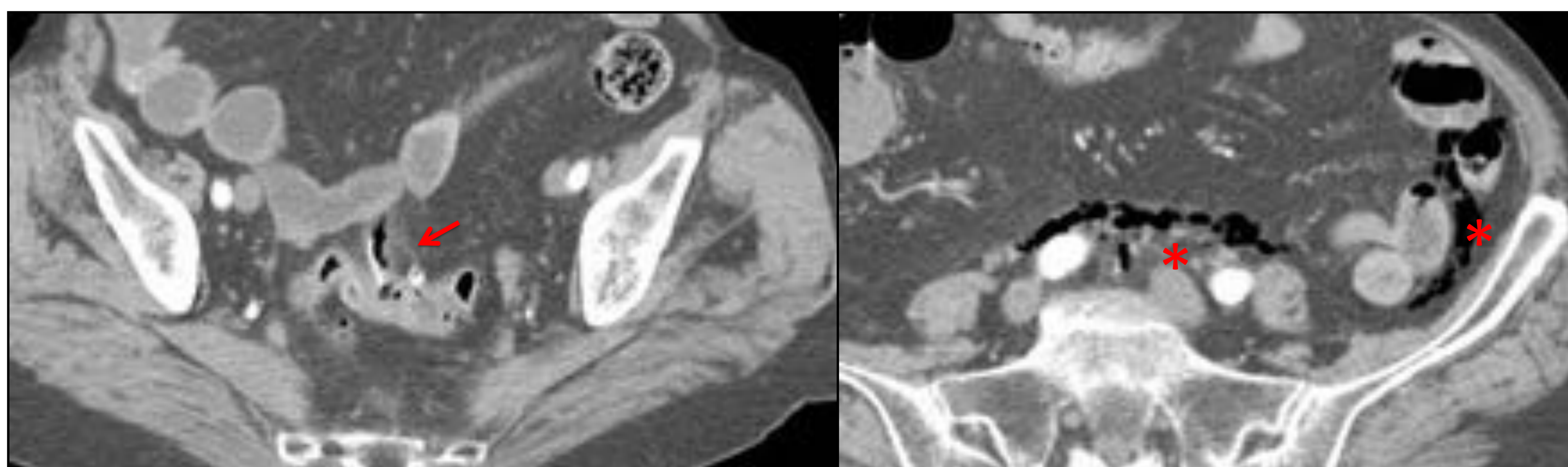
Sólo hemos observado 5 casos de neumoperitoneo franco

Ejemplos:

Perforación
ileal



Perforación
sigma



← Espinas + burbujas aire adyacentes

* Neumoperitoneo franco

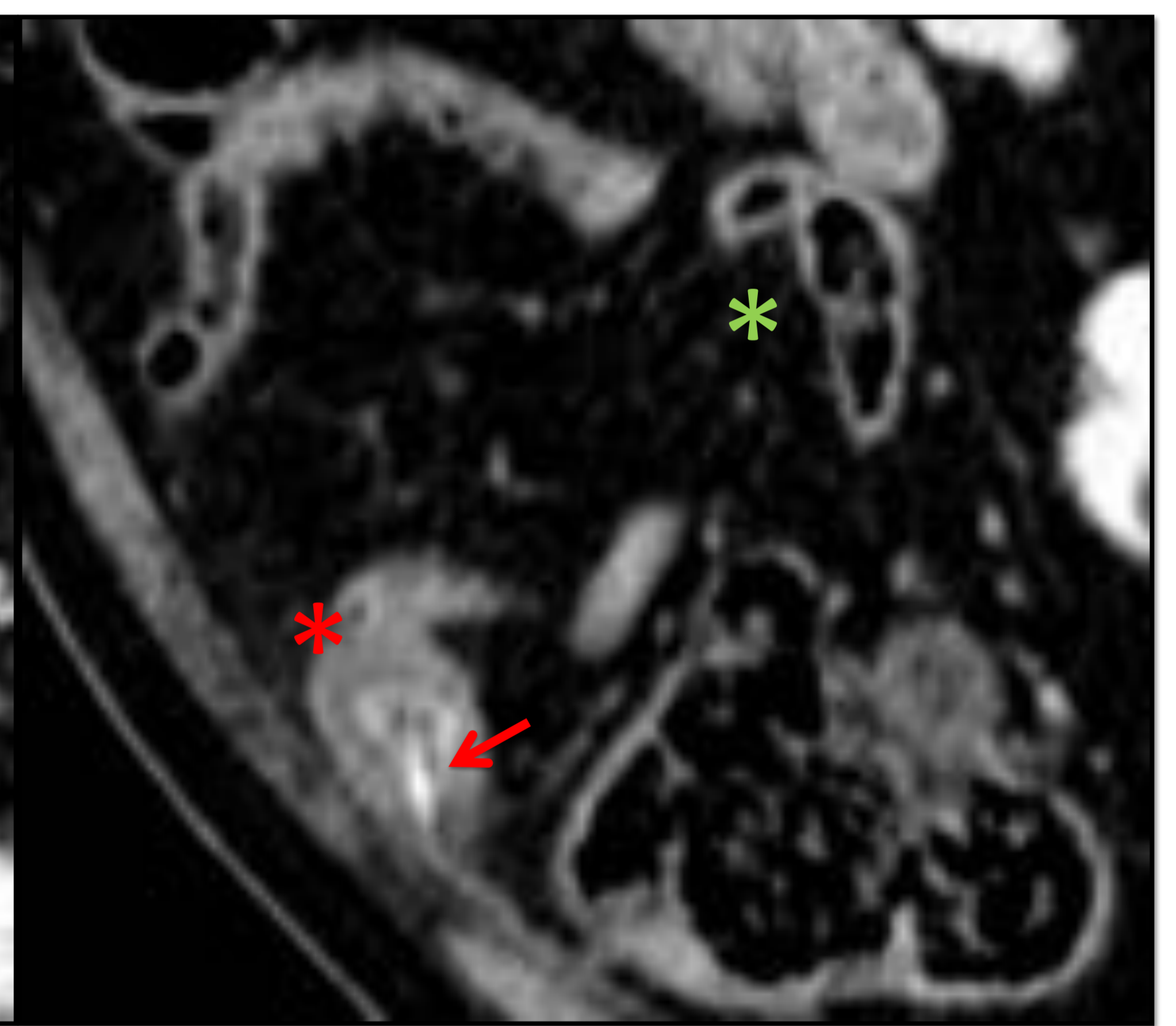
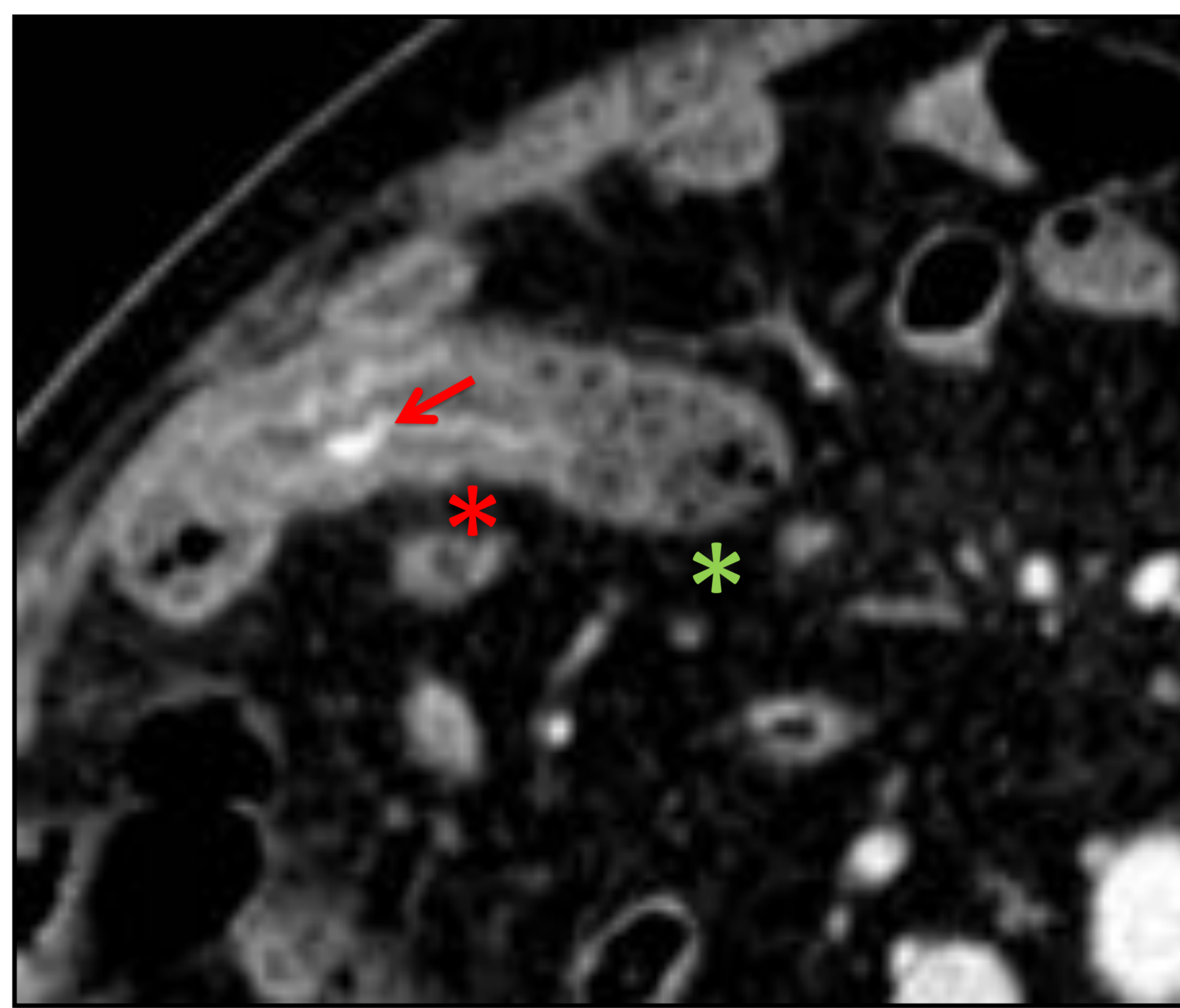
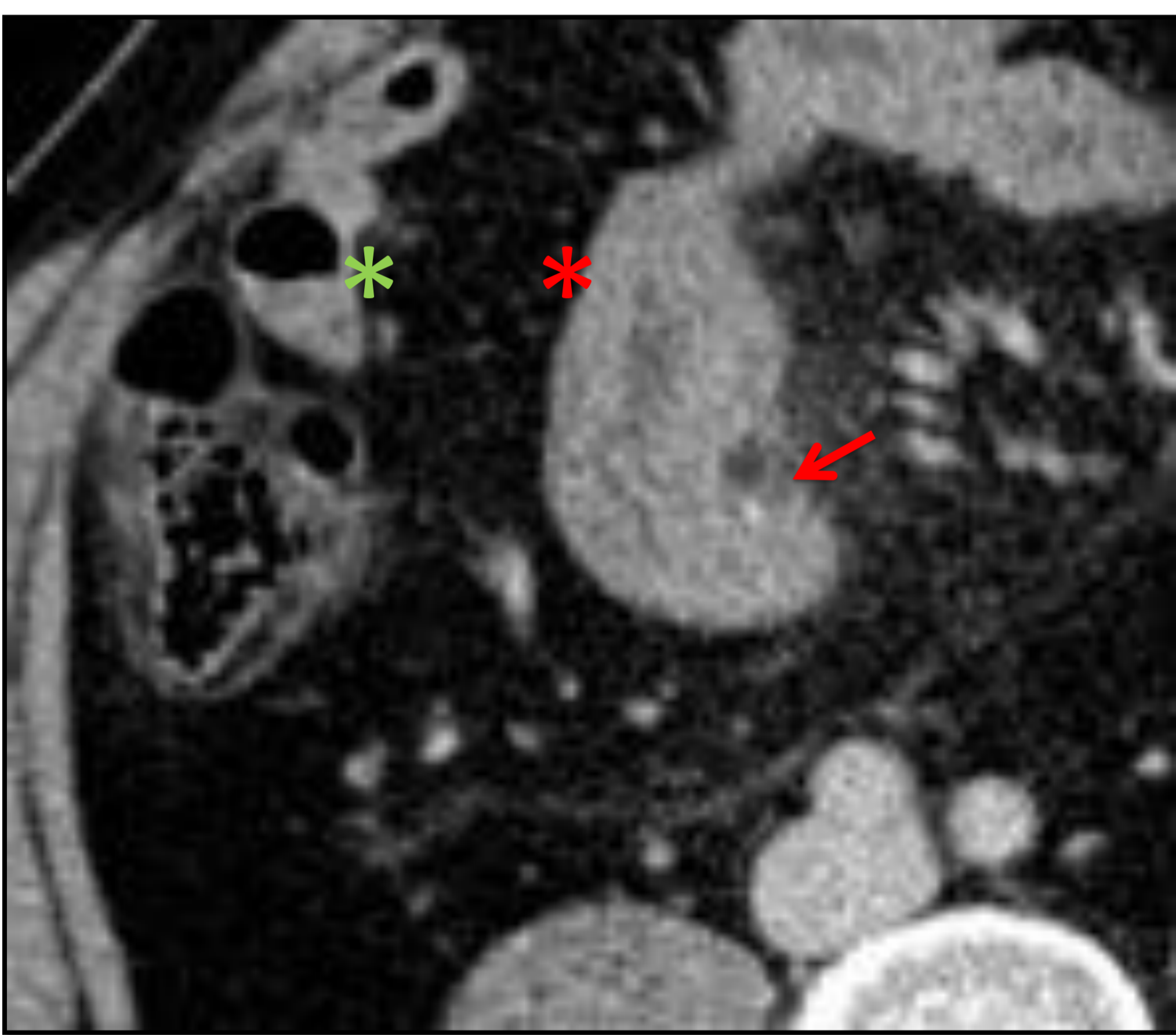RESULTADOS

Además del cuerpo extraño,
¿qué otros hallazgos hemos encontrado?



Engrosamiento de la pared del asa

Afectación de segmento CORTO, confinado al lugar de la espina

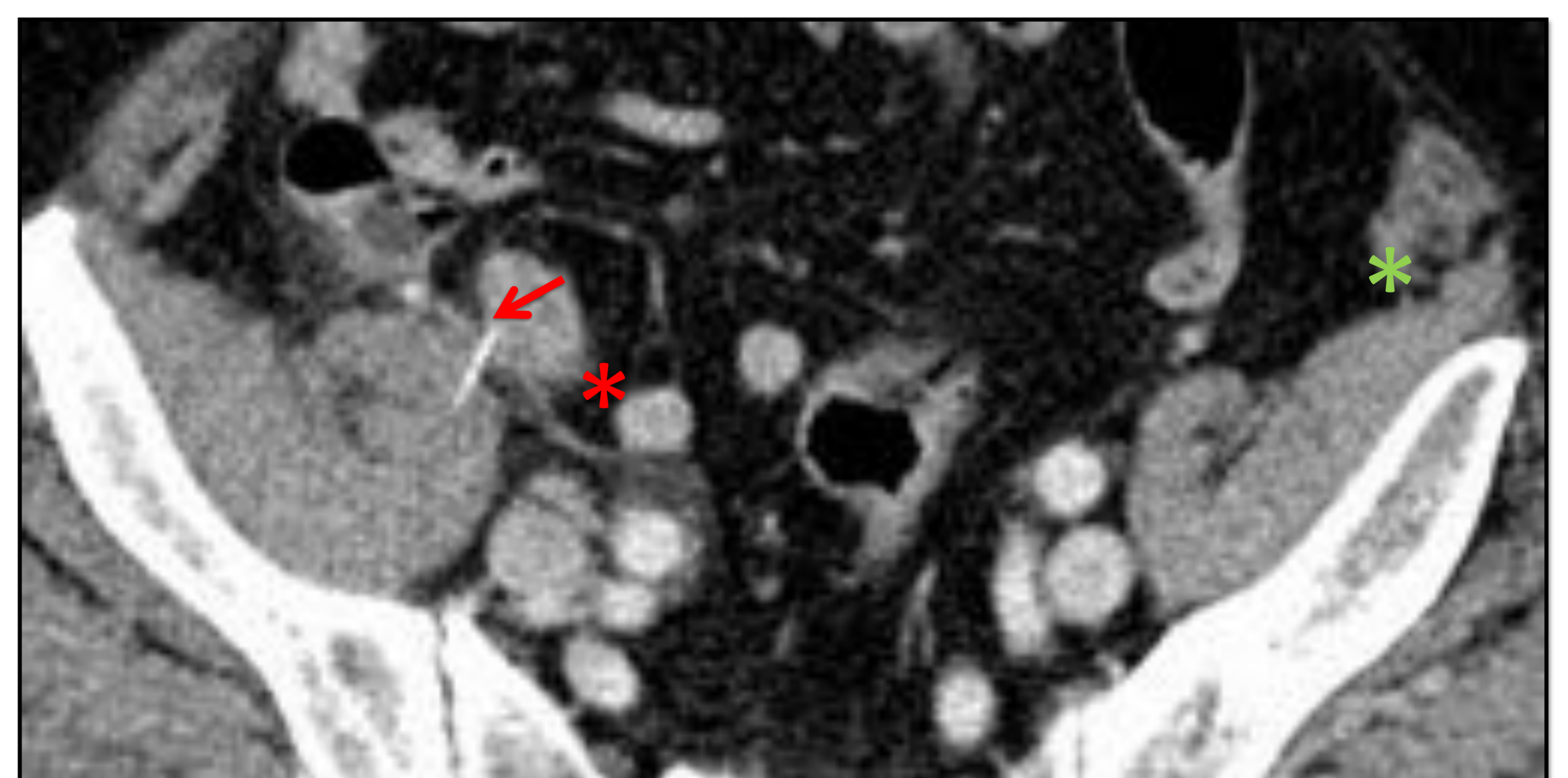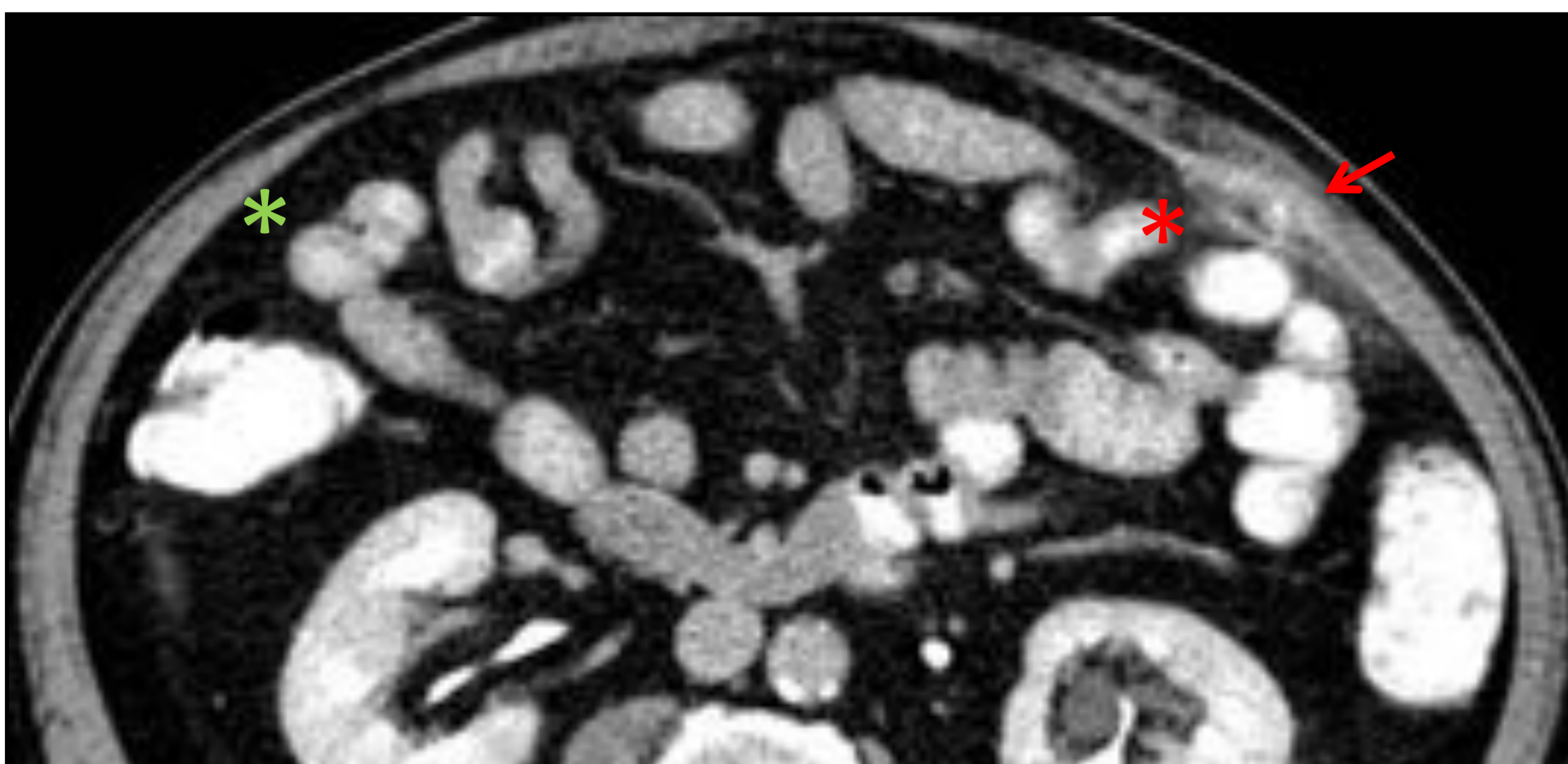


- ← Espina de pescado
- * Porción de asa engrosada
- * Asa de pared normal



Desdibujamiento de la grasa

Hallazgo que SIEMPRE está presente, por muy sutil que sea



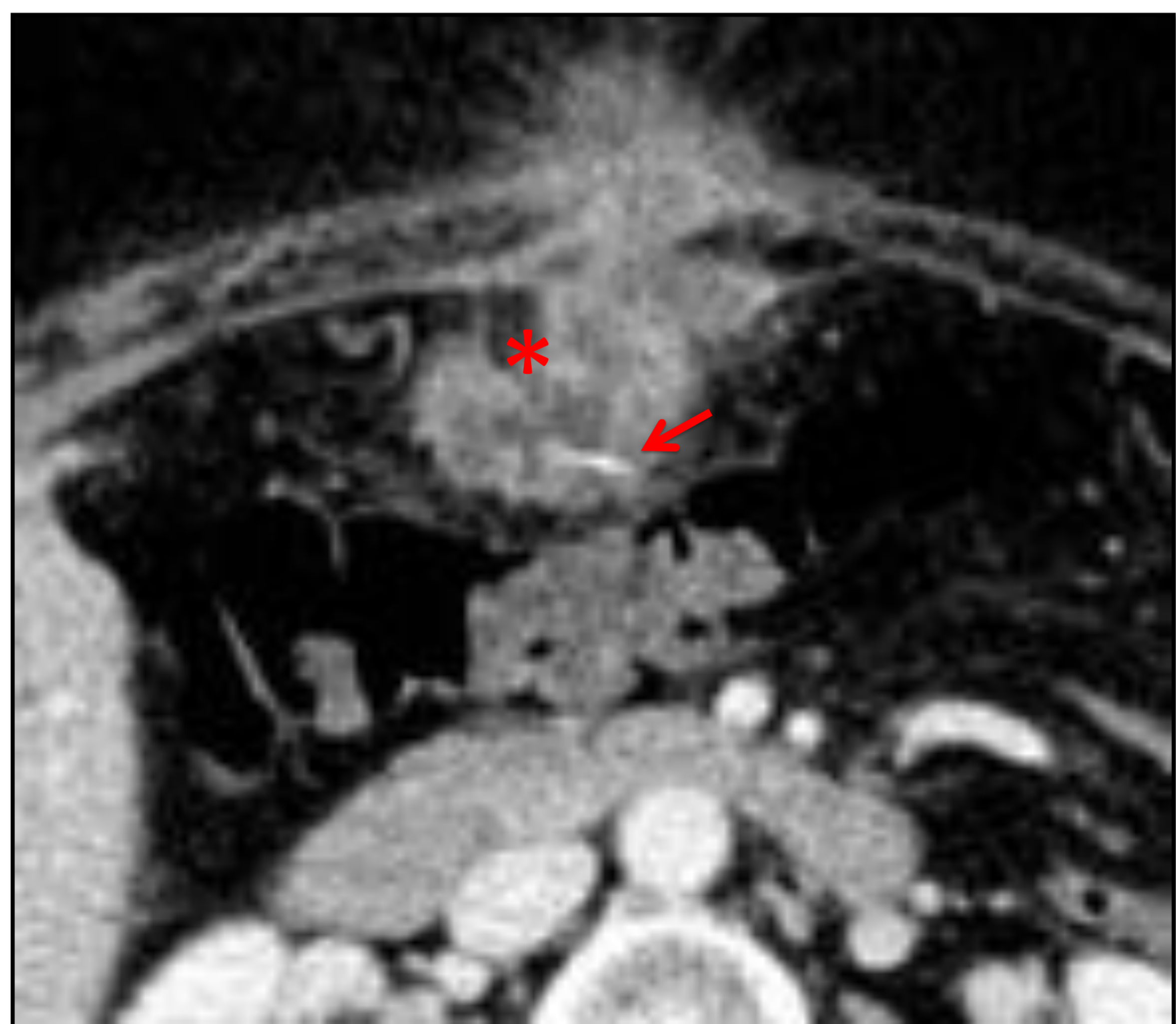
- ← Espina de pescado
- * Desdibujamiento de la grasa
- * Grasa contralateral normal

RESULTADOS

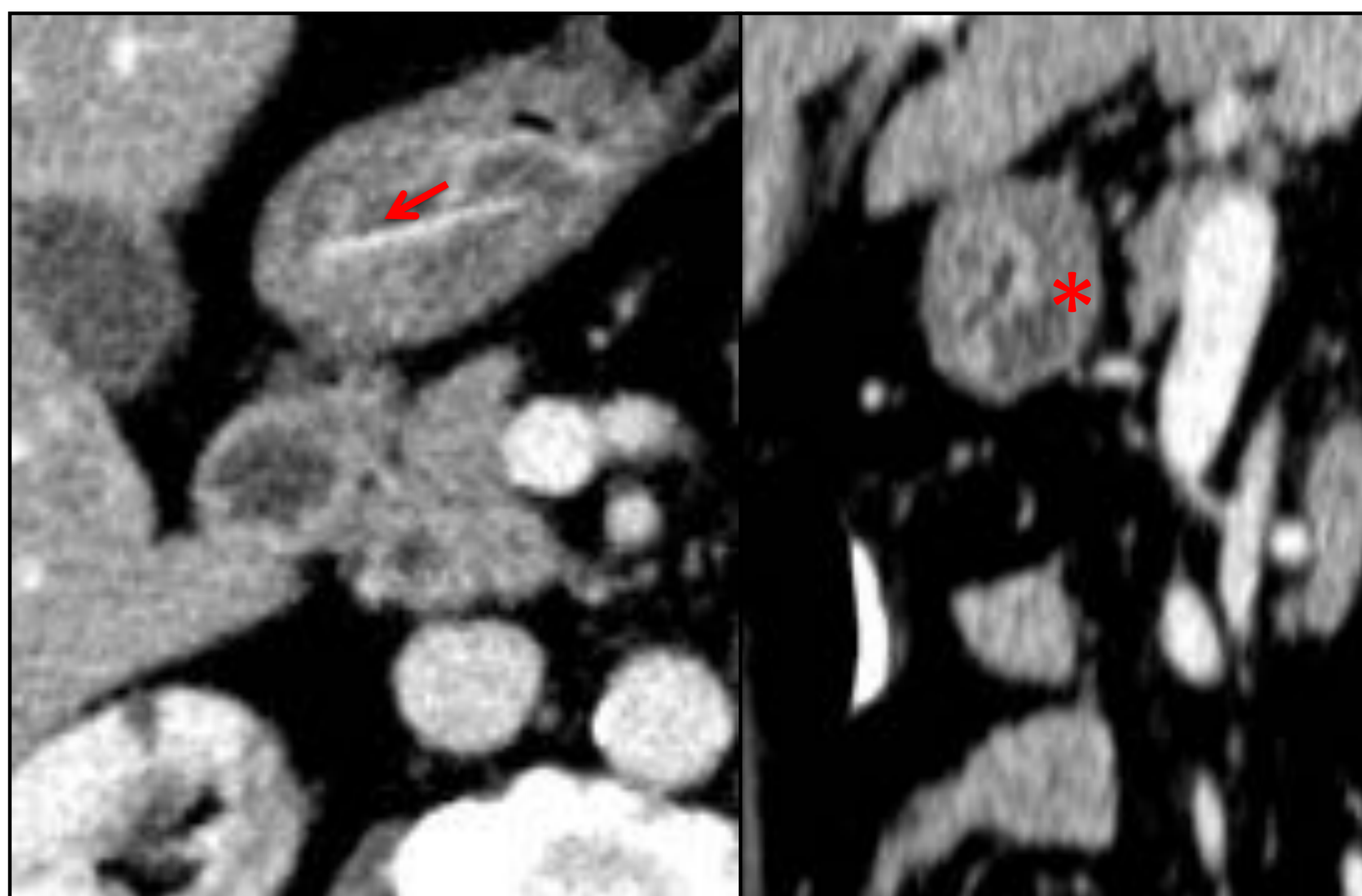


Abcesos: 7 mesentéricos/intraperitoneales, 5 pared abdominal, 3 hepáticos

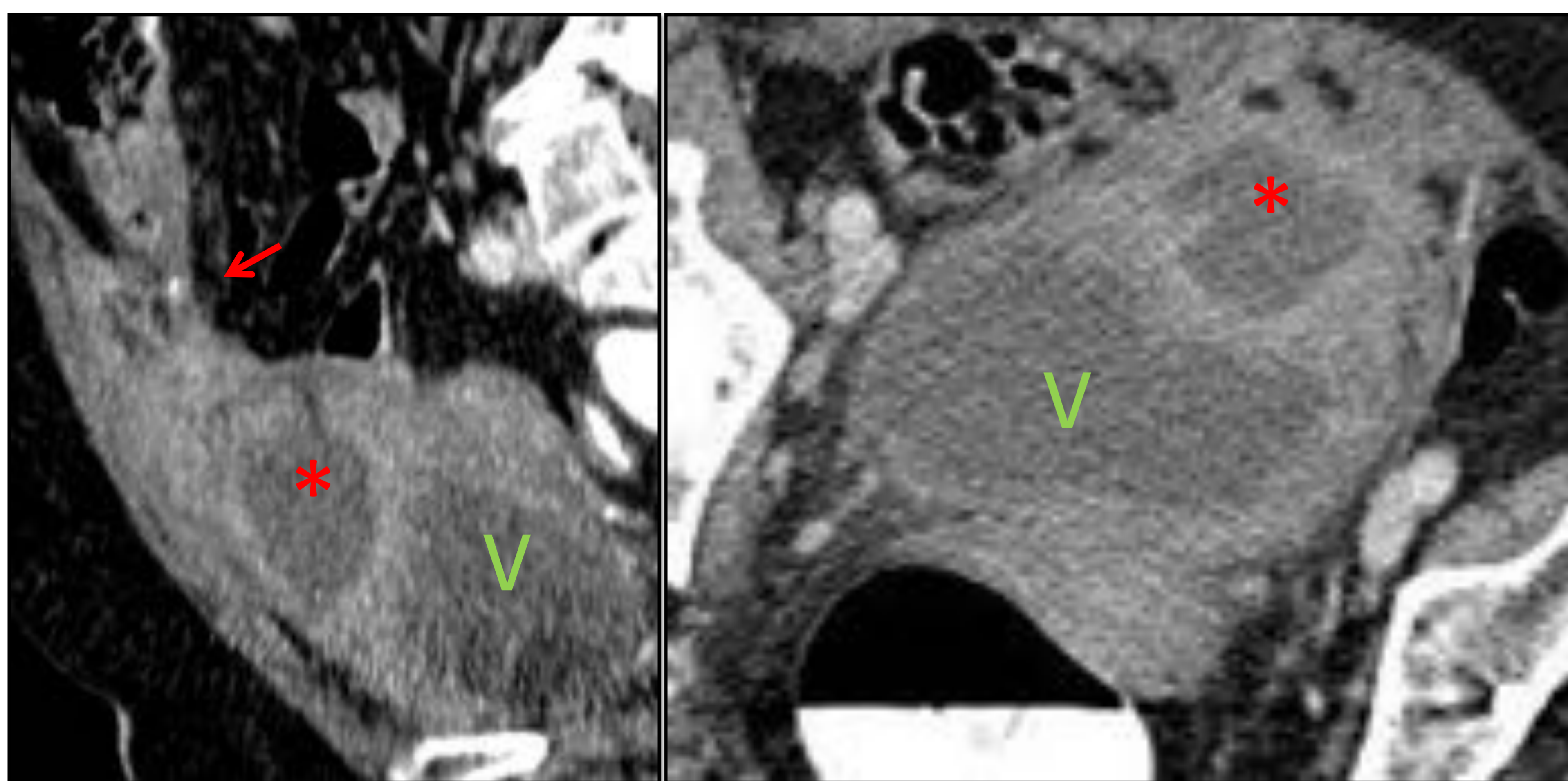
↖ Espina de pescado
* Absceso



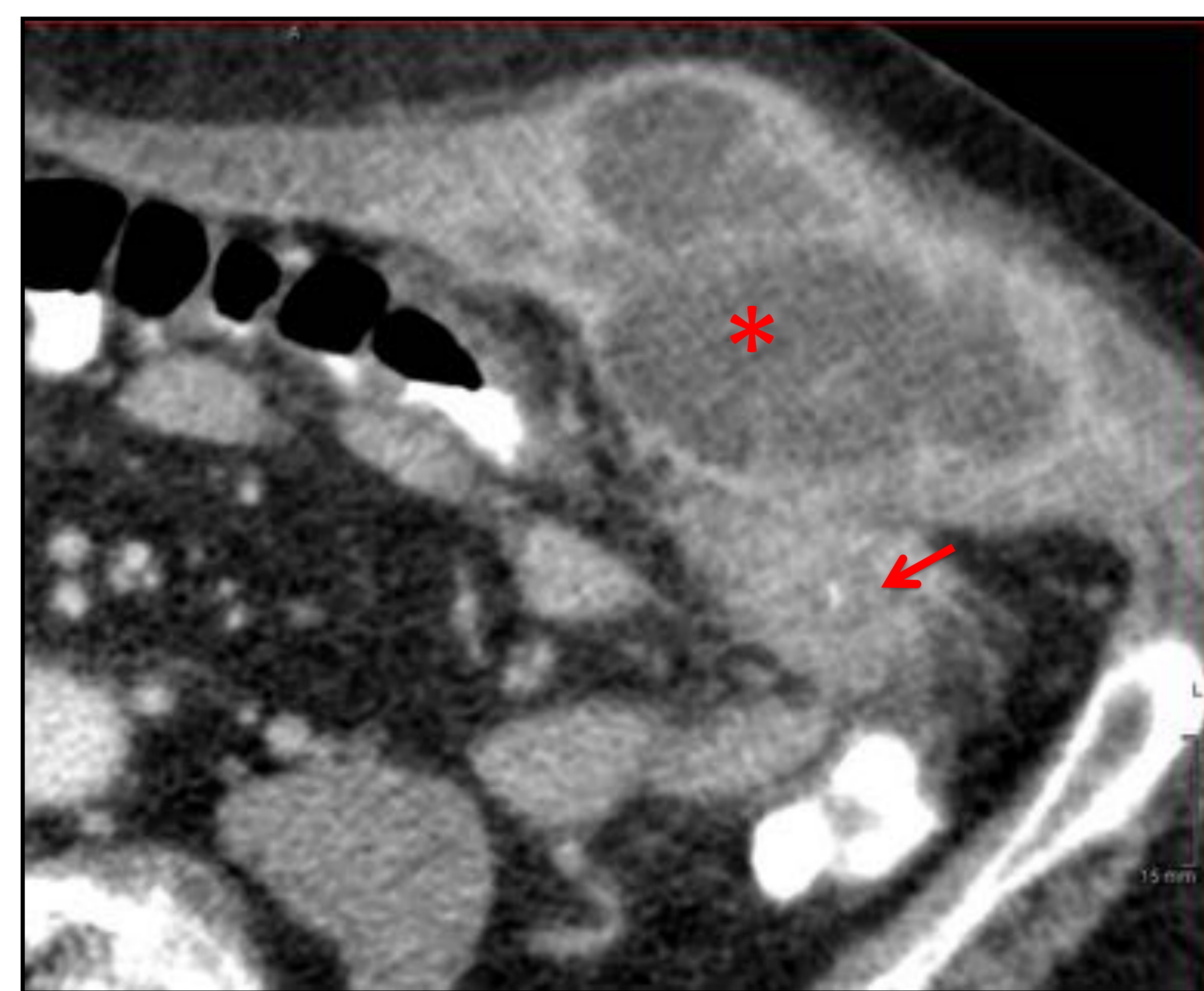
Mesentérico



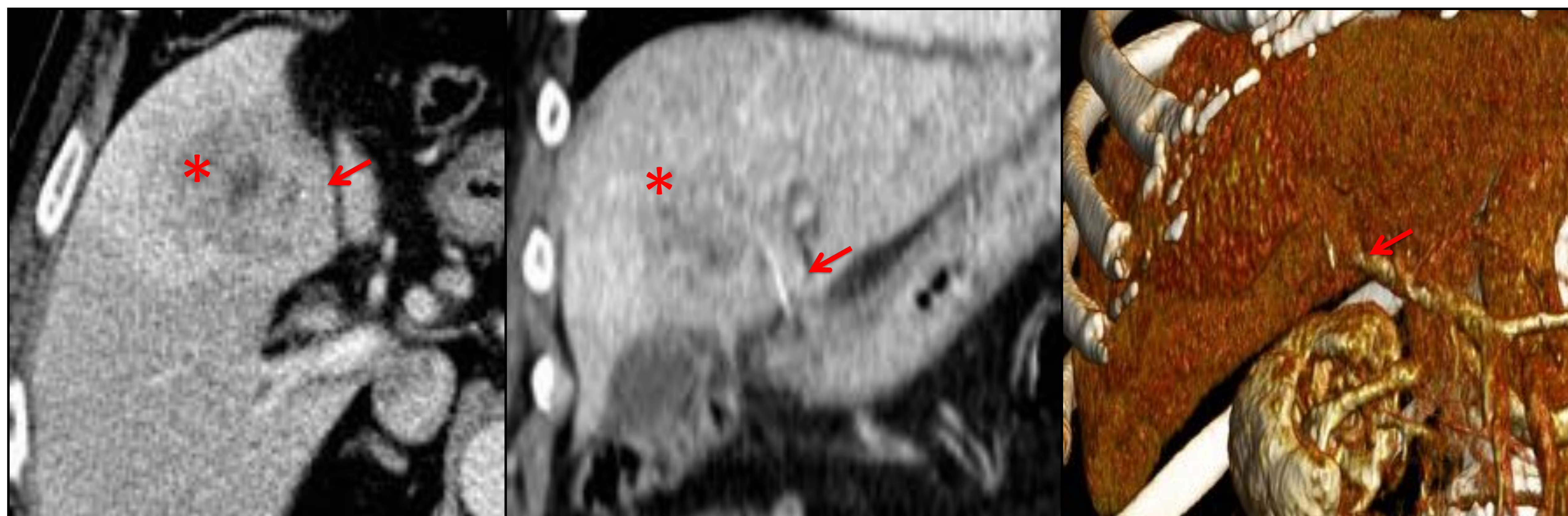
Pared gástrica



Paravesical



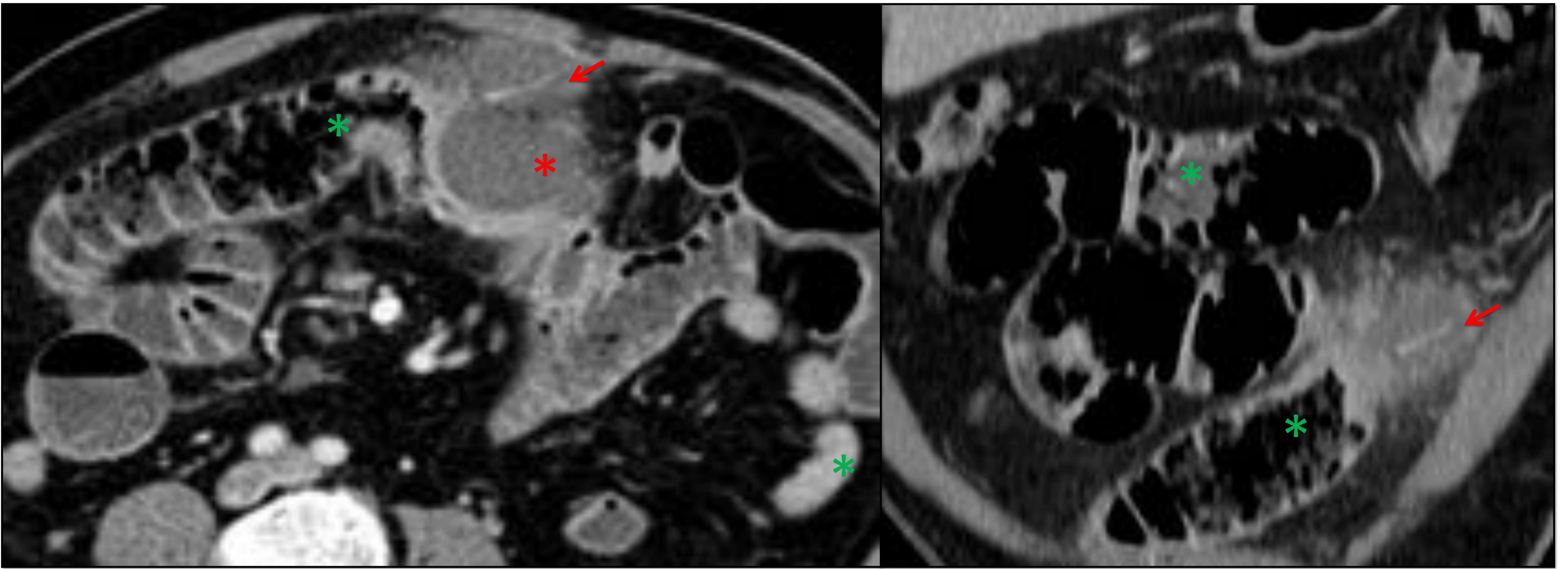
Oblicuos



Hepático

RESULTADOS

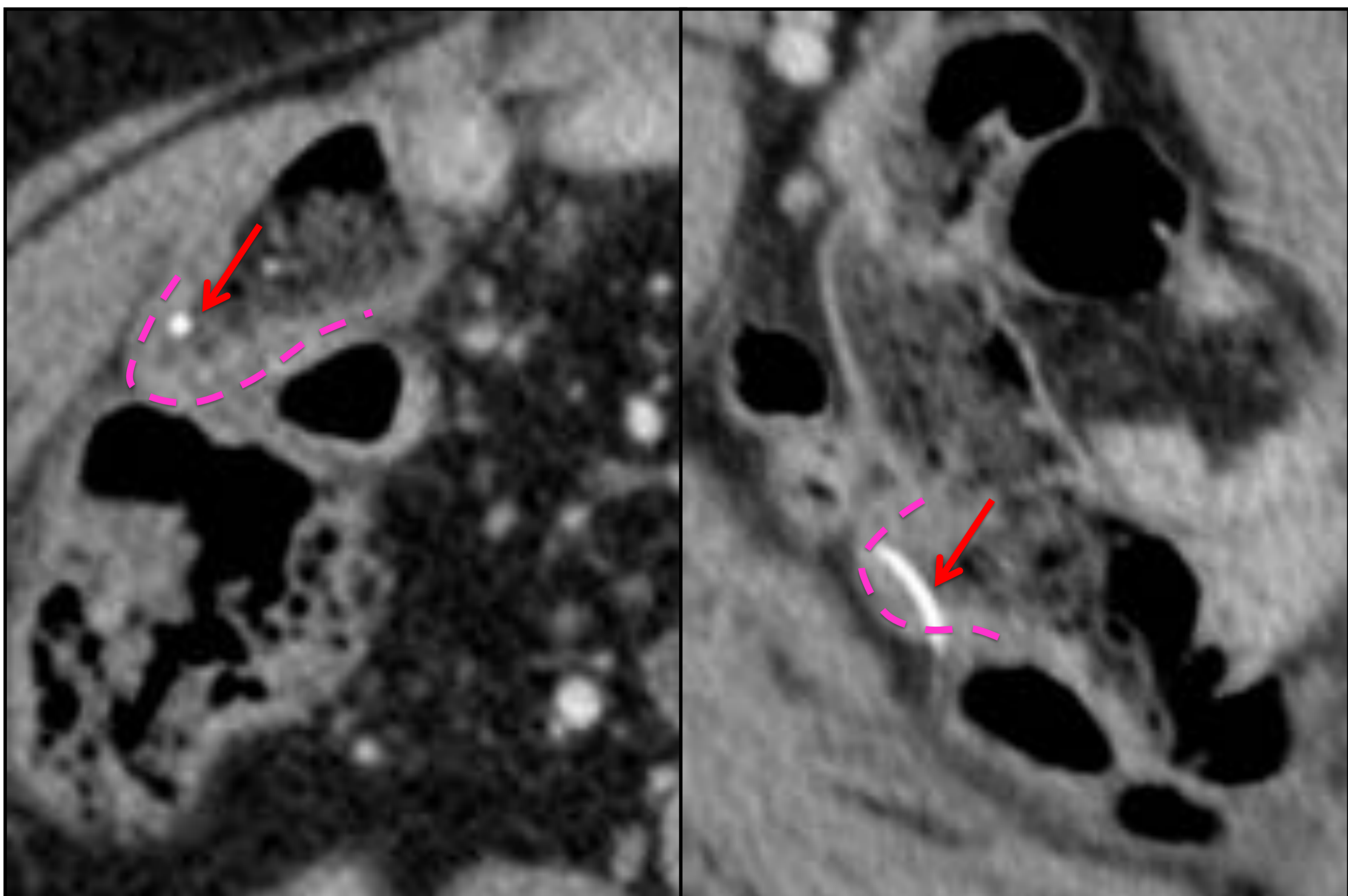
* **Obstrucción intestinal:** Perforación con formación de absceso y obstrucción intestinal secundaria



* Signo de la miga de pan, asas proximales dilatadas y asas distales colapsadas

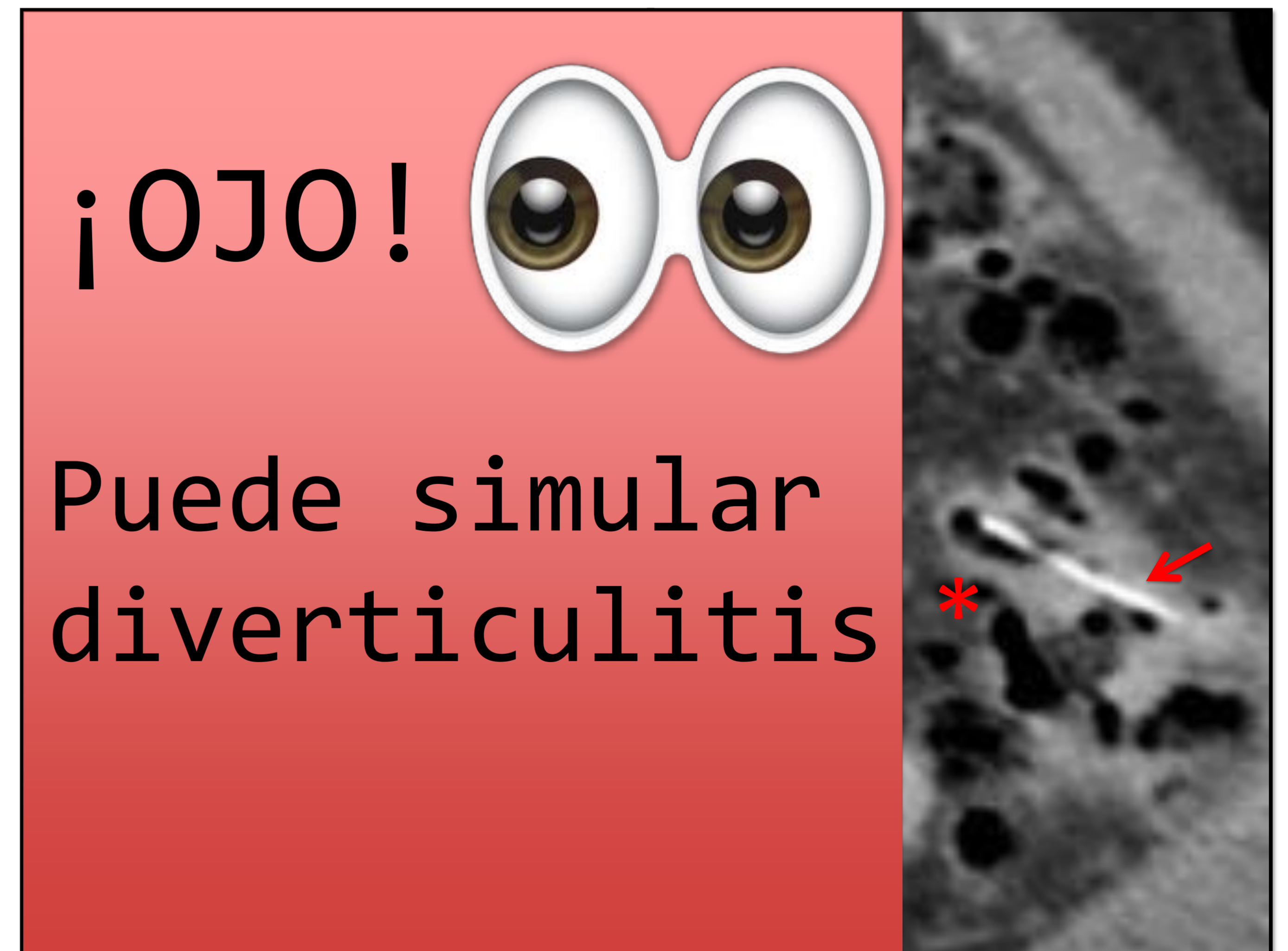
↙ Espina de pescado
* Absceso
* Obstrucción

* **OTROS:** Podrían considerarse factor de riesgo para *anclaje* de la espina



Divertículo de Meckel: 1 caso

↙ Espina de pescado
- - - Meckel



Divertículos sigma: 3 casos

↙ Espina de pescado
* Divertículos

RESULTADOS

En resumen:

* ¡Toma nota! Hallazgos radiológicos en TC:

CUERPO EXTRAÑO HIPERDENSO

DESDIBUJAMIENTO DE LA GRASA

ENGROSAMIENTO MURAL

BURBUJAS DE AIRE EXTRALUMINAL

OTROS: (ABSCEOS)

* Clínica inespecífica, es una patología que no se sospecha

PON ATENCIÓN en buscarla

SIEMPRE mirar en los 3 planos

Hacer reconstrucciones MIP, MPR, 3D

RESULTADOS

Nuestro tercer objetivo es la revisión y correlación de nuestros hallazgos con la literatura.

¿Y qué encontramos? ¿Coincide con nuestros resultados?
¿Qué aporta nuestro estudio?



Tras una extensa búsqueda bibliográfica, hemos observado que es el trabajo con más casos descritos de PERFORACIÓN EXCLUSIVAMENTE POR ESPINAS DE PESCADO DIAGNOSTICADAS CON TC CONFIRMADAS MÁS ALLÁ DEL ESÓFAGO

En la siguiente diapositiva, como curiosidad, te mostramos el primer caso indexado de perforación por espina de pescado.

Posteriormente se exponen una serie de referencias bibliográficas donde puedes hacer click y acceder a cada una de ellas directamente, y un breve comentario explicativo. Se exponen aquellos artículos con más casos reportados. Además de estos, hay muchos mas artículos que describen “uno o dos casos”.

RESULTADOS

MEETING OF THE NORTH OF ENGLAND ASSOCIATION.

77

quantity of potash separated from the feldspath to form kaolin!

Such are the questions which the authors endeavour to solve. Nothing can be more interesting than the study of these slow but powerful agencies, which are constantly operating on the materials of our globe, modifying their properties, or changing one into another, and thus furnishing an inexhaustible supply of substances which are necessary to the existence of animals and man. As yet we know little of the secret operations of this vast laboratory, but modern discoveries begin to throw some light upon them, and reveal some of the mysterious changes which take place in the bosom of the earth. The ingenious experiments of M. Berquerel have given a clue to some of the processes employed by nature, when an interchange of particles between two substances; this interchange is followed by a liberation of form, and the conversion of one material into another.

and contained a quantity of gas, the coats being thickened and lined with false membrane. The liver was of natural size, but softened, and on pressing it there issued a mixture of blood, pus, and bile. Neither the large venous trunks nor heart presented any trace of purulent deposit.

GENERAL MEETING.

THE NORTH OF ENGLAND ASSOCIATION.

Mr. G. T. Carter of Newcastle, the Honorary Secretary of the Association, read the Report of the Council, which went of space alone prevents us from inserting in full. Having taken a view of the progress of legislative proceedings in connexion with medical reforms, the reporter examines these changes which have been effected or are contemplated by the London corporations.

“ Within the last few months, certain indications of a reforming spirit have been observed in some of the medical corporate bodies. The College of Physicians of London has begun the adoption of a more liberal policy than has hitherto marked its history. The exclusive privileges of graduates of the English Universities has been abolished. The college has been thrown open to its members. The obnoxious appellation of ‘LICENTIATE’ has been abandoned, and a system of representative government introduced. Such changes are gratifying proofs of the progress of reform, and might afford a sufficient answer to those timid and desponding persons who find an excuse for their own apathy, in representing the efforts of reformers as visionary and useless. The council give the College of Physicians credit for their late proceedings, although forced upon them by the influence of public opinion, and of wide-spread discontent in the profession; and when they find amongst those who have been assisting in the work, the names of Kidd, Seymour, Latham, Watson, and Williams, they cannot but hope for still further concessions to the reasonable wishes of the professional community.

The College of Surgeons has yet made no declaration of its intentions, although rumour states that some internal movements are going on in that institution also; and the well-known liberality of a portion of those gentlemen who are

SOCIÉTÉ MÉDICALE D'ÉMULATION.

ANNEE 1841.

FLEBITIS.

M. NANCY communicated a remarkable case of phlebitis of the superior mesenteric vein and portal system. A man, 69 years of age, was admitted into the hospital of La Pitié, labouring under general jaundice; he complained of acute pain in the right hypochondrium; the liver was not enlarged. The treatment employed was very active, but the patient died after having exhibited, for several days, the signs of vascular absorption. On examination of the body after death, the stomach was found contracted; near the pyloric orifice were two small black points, one internal, the other external, and formed by effused blood. The trunk and branches of the vena portæ were considerably dilated; the coats thickened, and they contained gas mixed with blood; the splenic vein, near its junction with the vena portæ, also contained the same matter; the superior mesenteric vein presented, on its external surface, a dark point similar to that on the stomach; on dividing the vessel there was found a small fishbone, which had penetrated the coats, and caused obliteration of the vein below it, but superiorly through the vena portæ the vein was permeable,

Extra Extra !!!
Este es el PRIMER CASO INDEXADO de perforación por espina de pescado (1841). Se trataba del caso de un hombre de 69 años fallecido por una flebitis de la vena mesentérica tras una perforación gástrica por espina de pescado

RESULTADOS

Ngan et Al. 1989

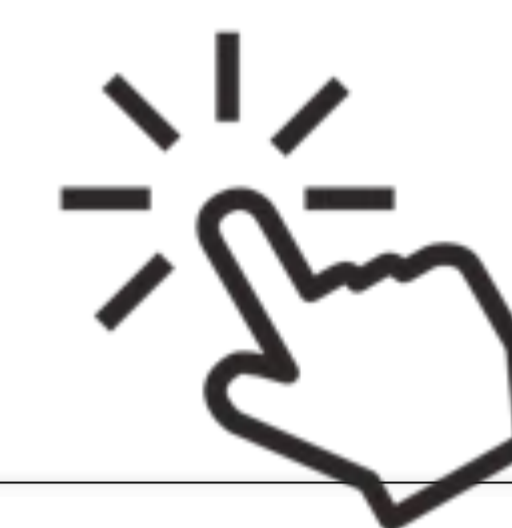358 pacientes con antecedente de ingestión de espina pescado
117 confirmados con endoscopio
SOLO estudiaron faringe y esófago(estómago y distal no incluido)
<https://www.ncbi.nlm.nih.gov/pmc/articles/PMC1358032/pdf/annsurg00170-0087.pdf>



Velitchkov et Al. 1996

542 pacientes con antecedente de ingestión de espina pescado
132 confirmados con endoscopia/cirugía. 410 expulsión espontánea
SOLO 4 con signos de perforación

<https://www.ncbi.nlm.nih.gov/pubmed/8798356>



Goh et Al. 2006

22 pacientes con diagnóstico de perforación por espina
excluyendo las proximales al estómago y las de recto, pero
SOLO 15 confirmados con TC e incluidos en estudio

<https://www.ajronline.org/doi/pdf/10.2214/AJR.05.0178>



Hussain et Al. 2012

22 pacientes con perforación por cuerpo extraño
SOLO 7 por espina de pescado

<http://www.bjamp.org/files/2012-5-3/bjamp-2012-5-3-a529.pdf>



Tejera Torroja et Al. 2012

16 casos con ingestión de espina de pescado
SOLO 6 con perforación en intestino delgado/grueso

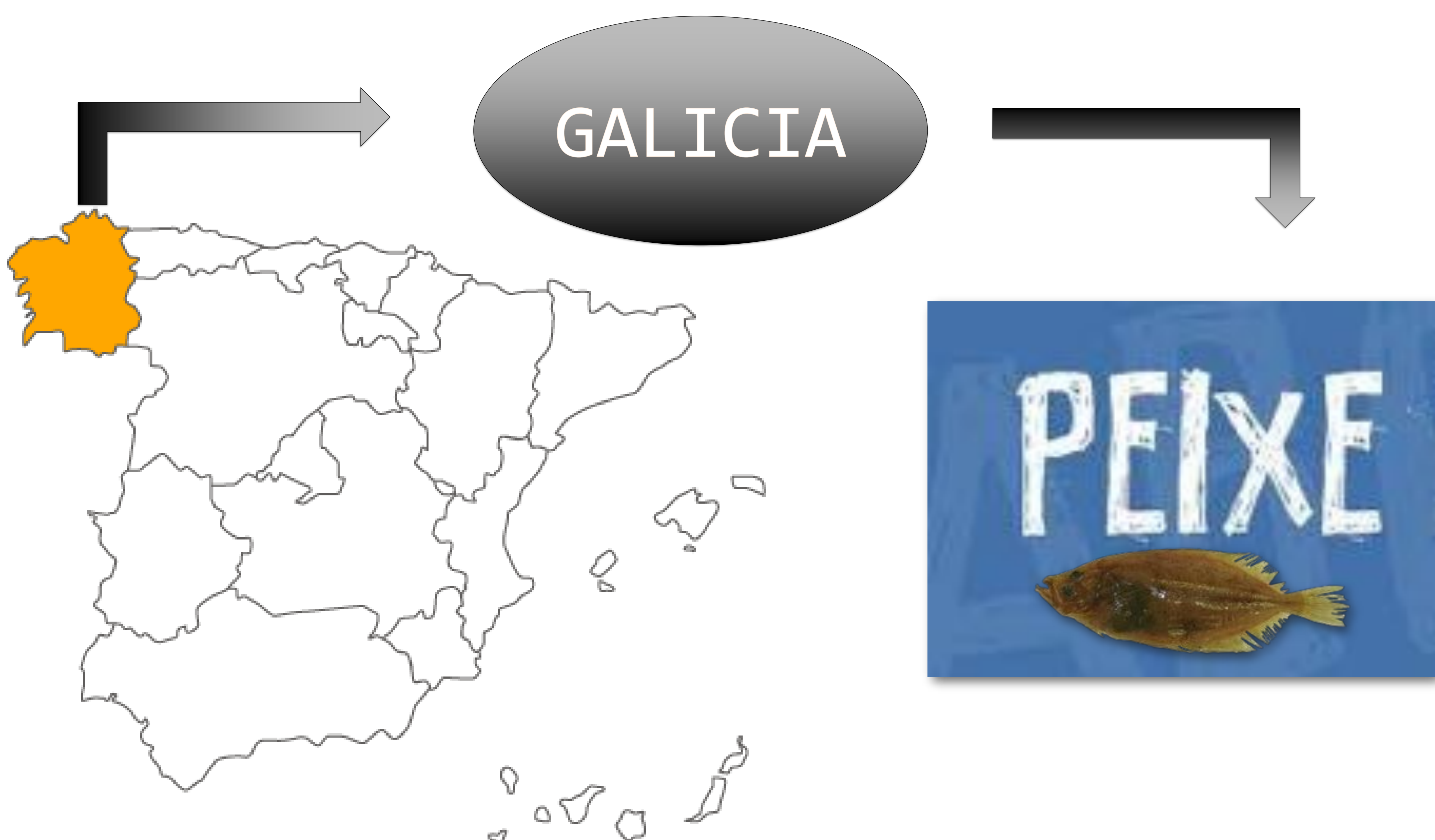http://posterng.netkey.at/esr/viewing/index.php?module=view_poster&pi=113425



RESULTADOS

¿Y cuál podría ser el motivo de tener una alta incidencia de perforación por espinas de pescado?

El pescado forma parte de la CULTURA CULINARIA de nuestra población



AVISO IMPORTANTE

Los pacientes no relacionan el antecedente de ingesta de pescado ni normalmente los médicos lo preguntan como posible etiología del motivo de consulta.

En nuestro estudio, SOLO 1 paciente lo refiere (“comín bacallao”, dijo la paciente).

CONCLUSIONES

Es importante conocer los signos radiológicos que sugieran perforación por espina de pescado para sospecharla, buscarla y diagnosticarla

