

seRam 34

Sociedad Española de Radiología Médica

Congreso Nacional

PAMPLONA 24 MAYO
27 2018

Palacio de Congresos Salazar

23 mayo Cursos Precongreso

La ecografía Doppler en la aproximación diagnóstica de síndromes de compresión vascular

Rocío Soledad Estelles López, Eugenia Rangel Villalobos, Xaira María Cortés Sañudo, Carmen Pérez Ramírez, Inmaculada Avilés Vázquez, María Paula García Rodríguez

Hospital Universitario Virgen Macarena. Sevilla

Objetivos:

- . Revisar los aspectos generales más importantes de esta patología.
- . Determinar el rol de la ecografía Doppler en la aproximación diagnóstica de síndromes de compresión vascular.
- . Establecer hallazgos ecográficos más frecuentes.

Material y Métodos:

Se realiza ecografía Doppler a pacientes con sospecha clínica de síndromes de compresión vascular y se revisan casos diagnosticados desde Enero a Diciembre 2016 en el Hospital Universitario Virgen Macarena. Se recogieron informes radiológicos e imágenes de estos. Se compara con otras pruebas de imagen.

Resultados:

Se encontraron 19 casos diagnosticados de alguno de estos síndromes. Los pacientes presentaron edades de 7 a 61 años, variando la media de edad, siendo la menor en el síndrome del cascanueces (14), la mayor en el síndrome del ligamento arcuato medio (59), en el síndrome del estrecho torácico superior (38,5) y uno de síndrome de atrapamiento poplíteo (36). Otros síndromes descritos en la literatura no se encontraron casos durante este periodo en nuestro centro. (Figura 1,2).

Los hallazgos ecográficos que contribuyeron a la aproximación diagnóstica fueron:

- Valoración del calibre vascular
- Análisis de patrón y velocidades de flujo, medición de estas
- Alteraciones hemodinámicas con maniobras de provocación

Permitiendo según resultados valorar la indicación de pruebas para confirmarlos.

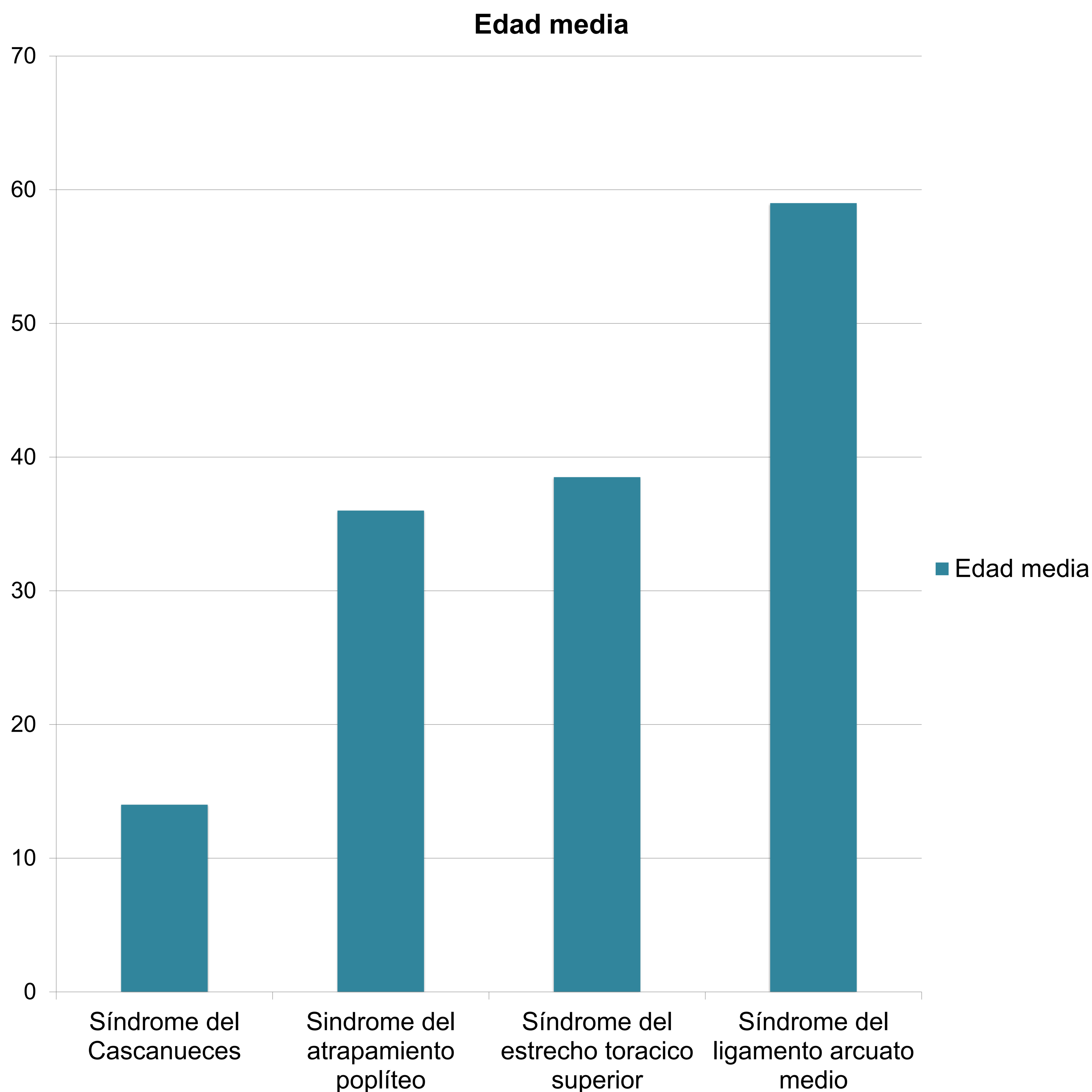


Figura 1: Representación gráfica de la edad media de presentación de cada síndrome en nuestro estudio.

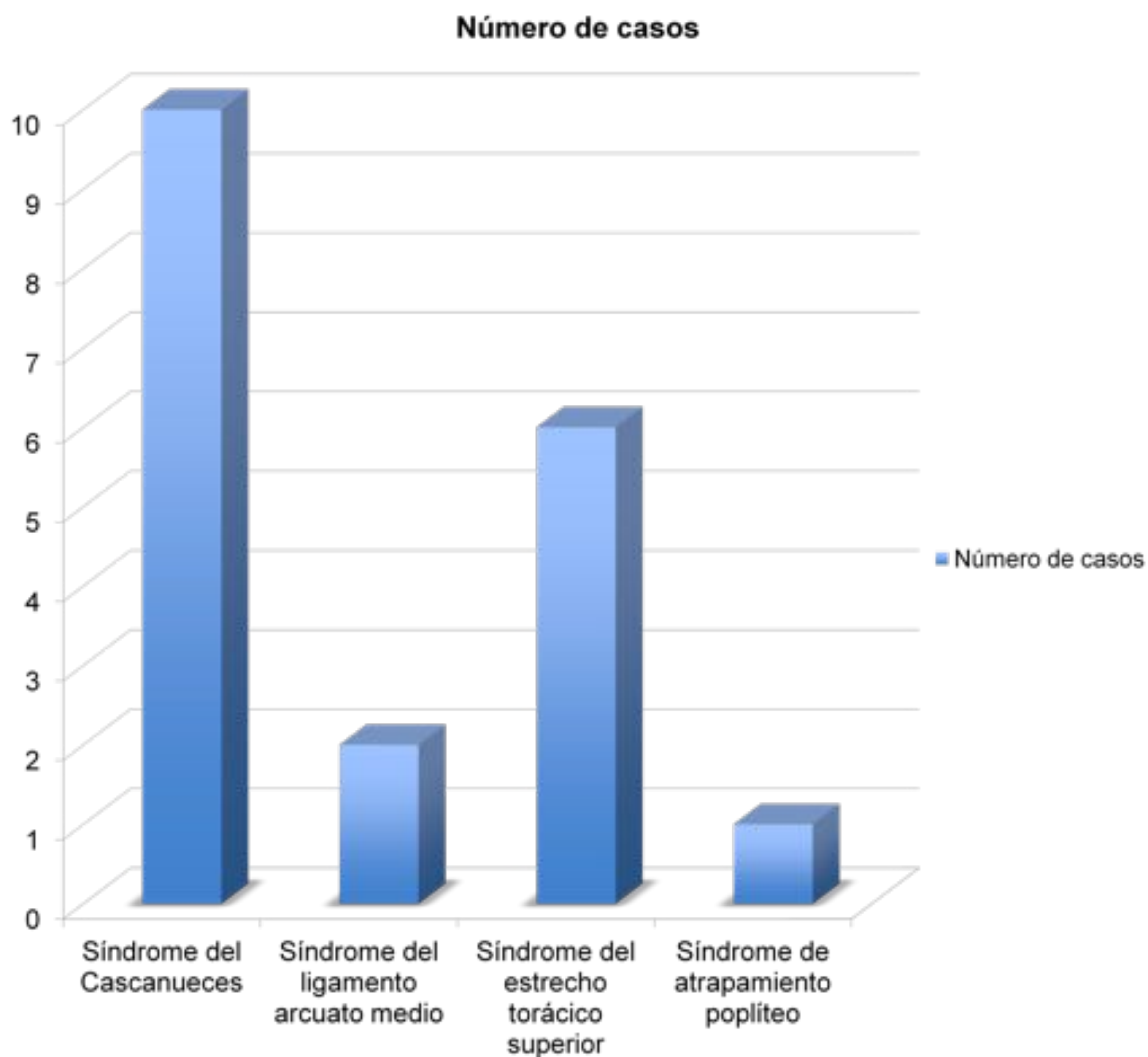


Figura 2: Representación gráfica del número de casos de cada síndrome en nuestro estudio.

SINDROMES DE COMPRESIÓN VASCULAR

Síndrome del cascanueces:

El síndrome del cascanueces consiste en la compresión la vena renal izquierda entre la aorta abdominal y la arteria mesentérica superior. [1] (Figura 3,4) y a veces entre la aorta y la columna vertebral en casos de vena renal retroaórtica y circumaórtica.

La prevalencia de desconoce. Puede ser mayor en mujeres, los afectados van desde niños, adolescentes hasta personas de mediana edad y mayores en la séptima década de vida. [2]

Los síntomas varían desde hematuria asintomática hasta congestión pélvica severa. [1,2] En nuestro hospital el síntoma más frecuente por el que se solicitaron las pruebas de imagen fue la proteinuria ortostática.

La ecografía Doppler puede ser usada como la primera prueba diagnóstica en aquellos pacientes en los que se sospeche este síndrome. Tiene una sensibilidad de 78% y una especificidad de 100%. [2]

Dentro de los hallazgos destacan:

Velocidad de flujo de la vena renal izquierda a nivel de la pinza se considera anormal cuando es mayor a 100 cm / s. [3]

La ecografía Doppler nos permite determinar el diámetro y velocidad máxima de flujo en las porciones proximal y distal de la vena renal izquierda. Un ratio >5 es diagnóstico de síndrome de cascanueces, no obstante en pacientes de larga evolución la vena renal puede no estar distendida. Otros parámetros a considerar son la distancia aortomesentérica patológica cuando es <8 mm. Respecto al ángulo aortomesentérico se considera patológico cuando es $<25^\circ$, [3,4]

Los hallazgos ecográficos en alguno de nuestros casos fueron confirmados mediante resonancia magnética. (Figura 5).

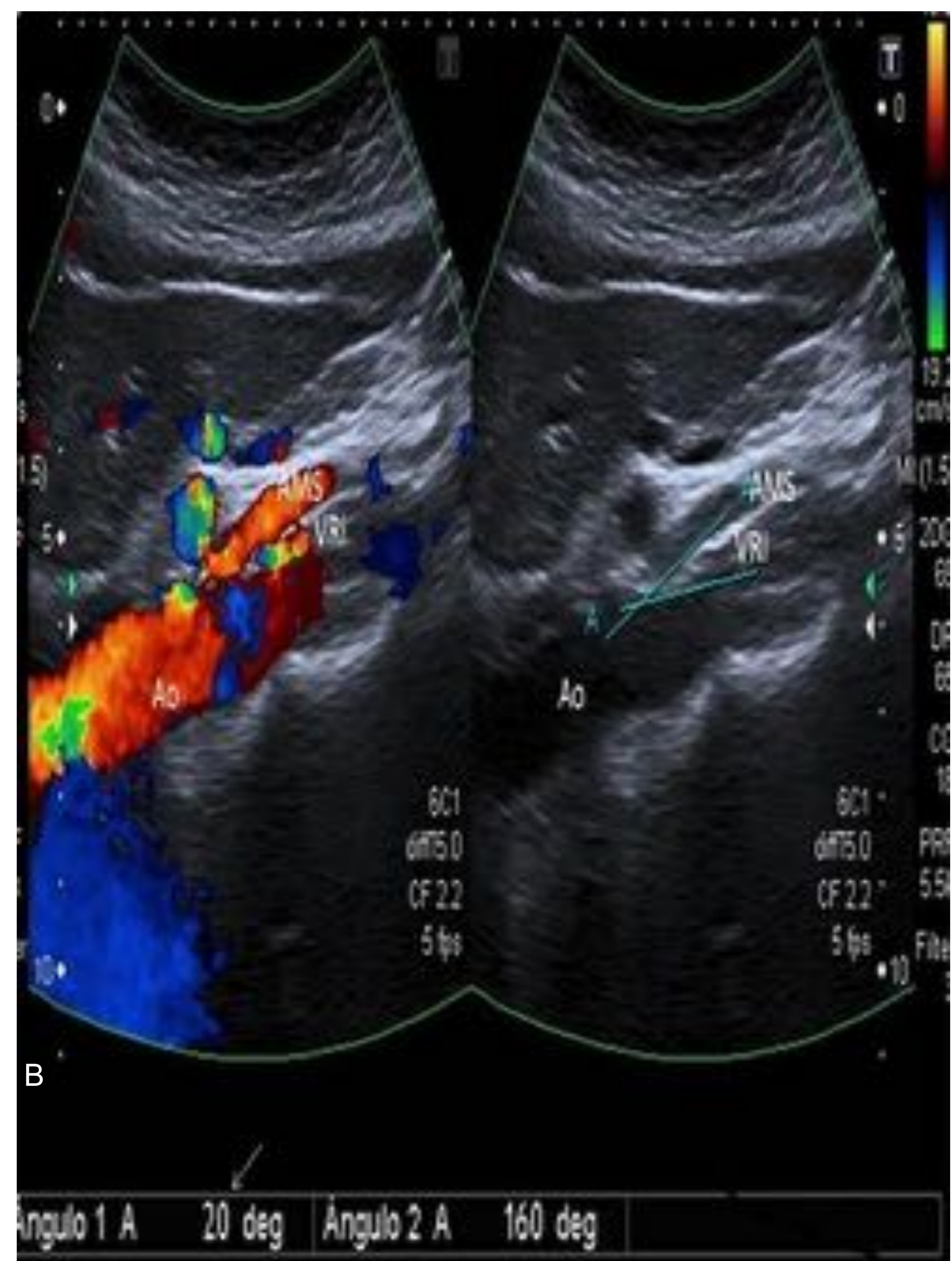
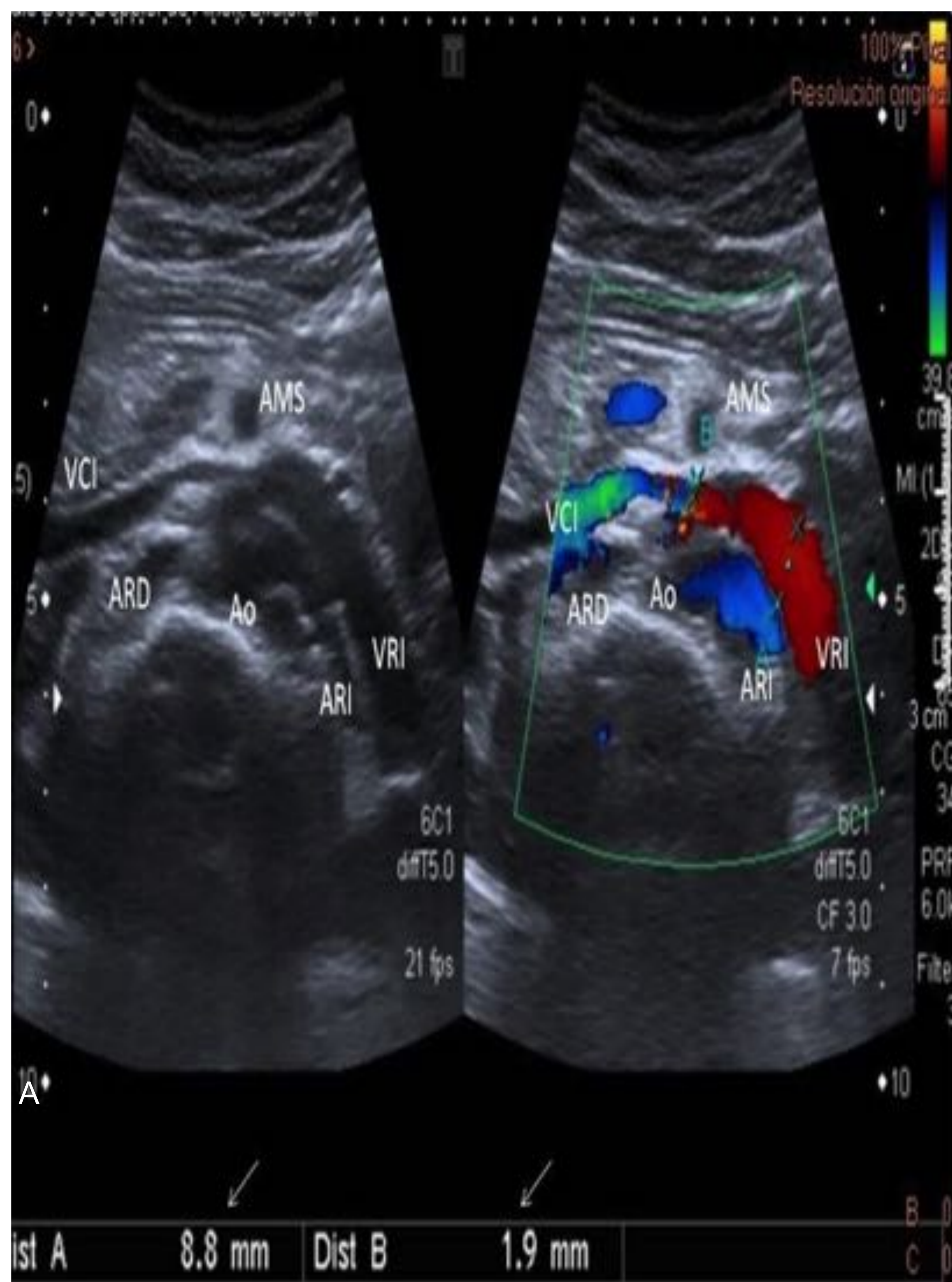


Figura.3: Ecografía Doppler: Síndrome del Cascanueces. A. Ratio patológica diámetros VRI hiliar y en pinza. B. Angulo aortomesentérico patológico. References: Servicio de Radiodiagnóstico. Hospital Universitario Virgen Macarena. Sevilla. España

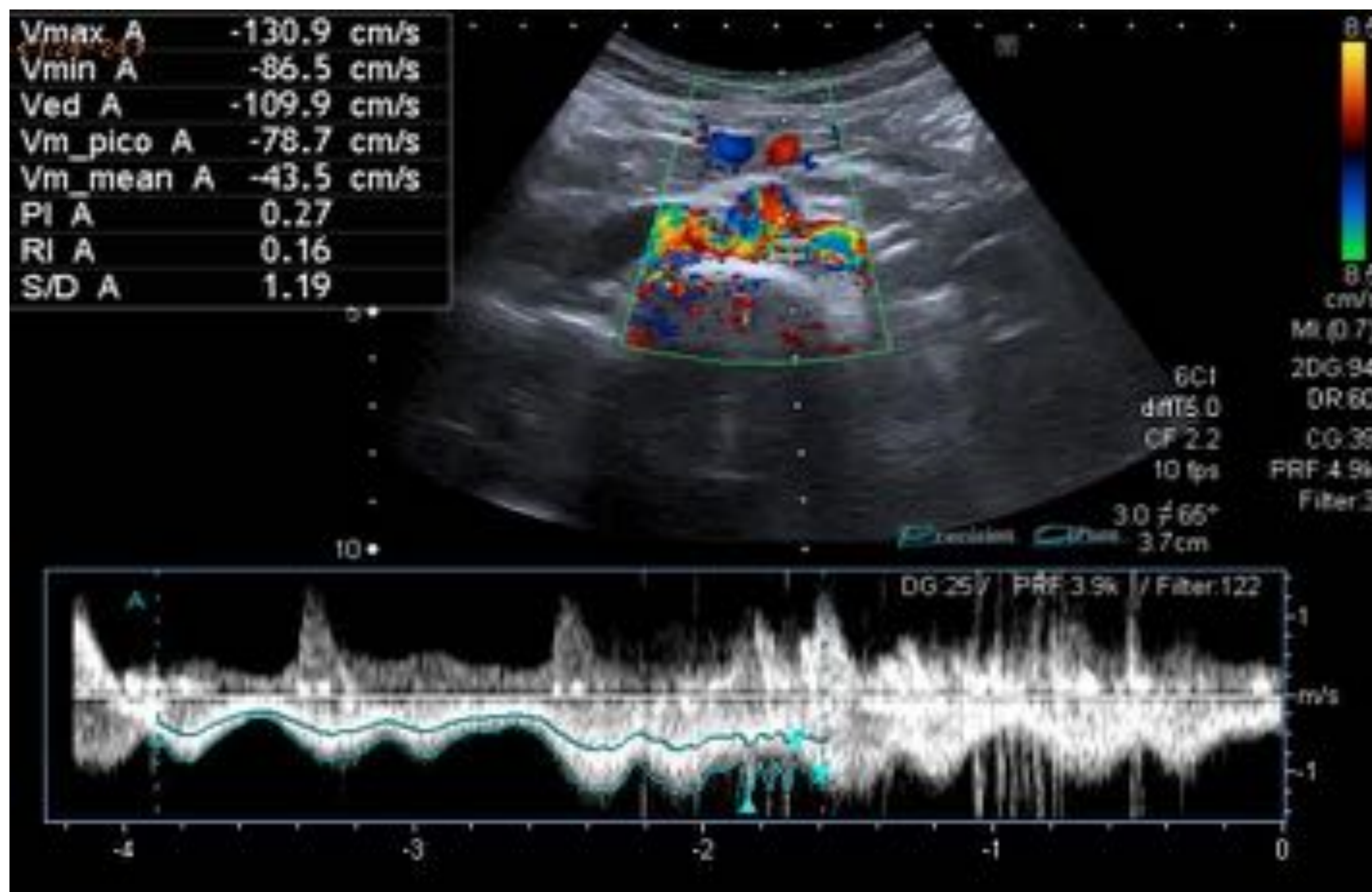


Figura.4:Ecografía Doppler: Se observa vena renal izquierda circumaórtica con fenómeno del cascanueces posterior, alcanzando velocidades medias de 130 cm/s. References: Servicio de Radiodiagnóstico. Hospital Universitario Virgen Macarena. Sevilla. España

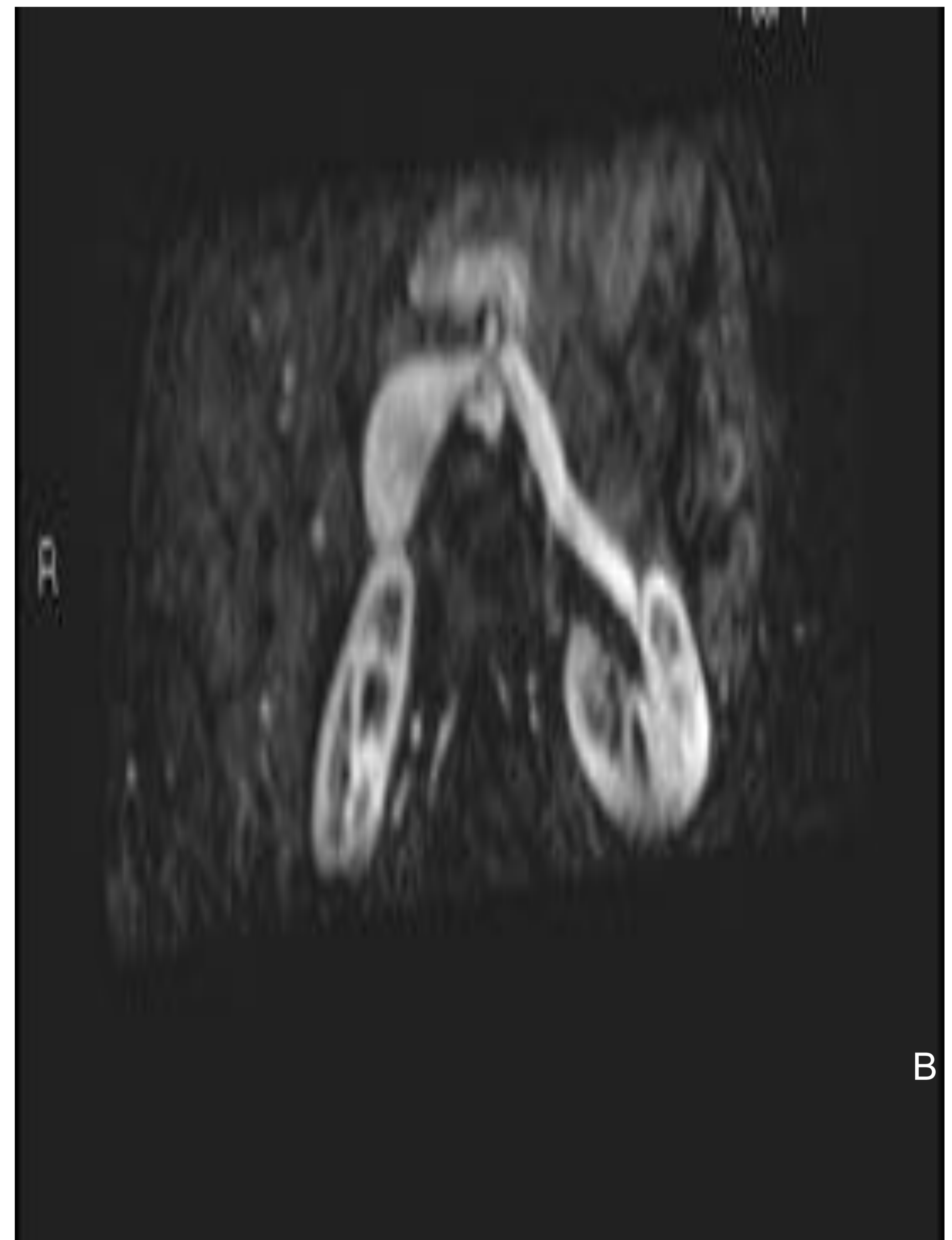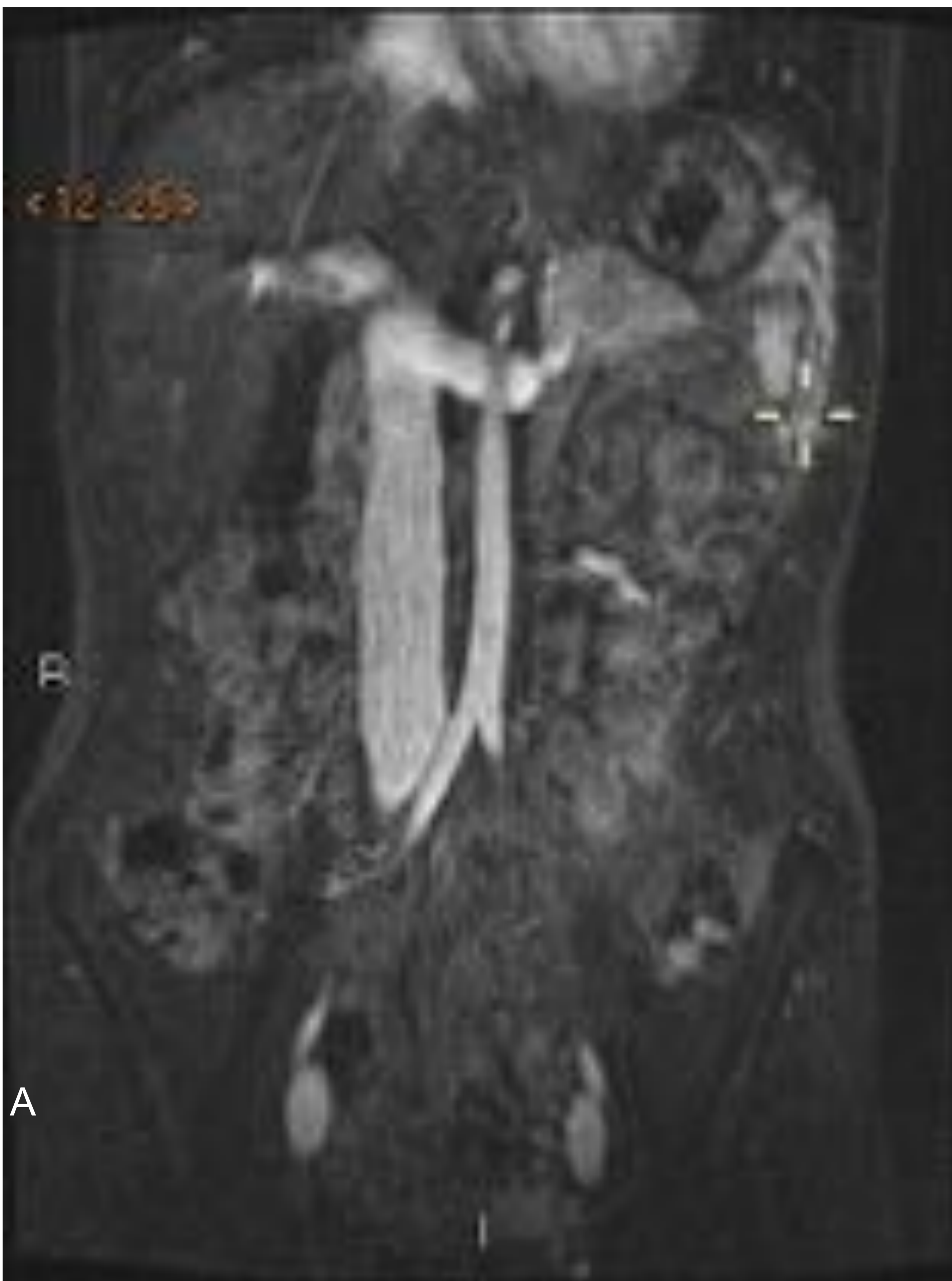


Figura.5: A Coronal. B Axial. Disposición de la VRI con criterios acordes con compresión en pinza aortomesentérica. References: Servicio de Radiodiagnóstico. Hospital Universitario Virgen Macarena. Sevilla. España

Síndrome del ligamento arcuato medio:

También conocido como síndrome de compresión del tronco celiaco, es causado por la compresión extrínseca del ligamento arcuato medio, bandas fibrosas prominentes y tejido ganglionar periaórtico.

Se cree que el origen compresión es una inserción anormalmente baja del diafragma o que el tronco celiaco tenga un origen excesivamente alto en la aorta. [5] (Figura 6).

Las manifestaciones clínicas son variables, puede ser asintomático o presentar síntomas tales como dolor abdominal durante el ejercicio o postprandial, así como también náuseas, vómitos y pérdida de peso.[5]

La ecografía es el método diagnóstico de elección. Esta debe incluir mediante el estudio Doppler-color las medidas de las velocidades sanguíneas en el tronco celiaco al final de la inspiración y al final de la espiración. Se considera que velocidades pico mayores a 200 cm/s son sugestivas de estenosis significativa. (Figura 7). Los hallazgos aumentan en espiración. (Figura 8) Otros hallazgos incluyen el flujo reverso en la arteria hepática común.

La valoración mediante ecografía Doppler -color puede ser utilizada como un método de screening, pero los resultados obtenidos deben ser confirmados mediante otras pruebas de imagen.[5]

La AngioRM y AngioTC aportan información sobre la anatomía y permite valorar diagnósticos diferenciales. [5] (Figura 9)

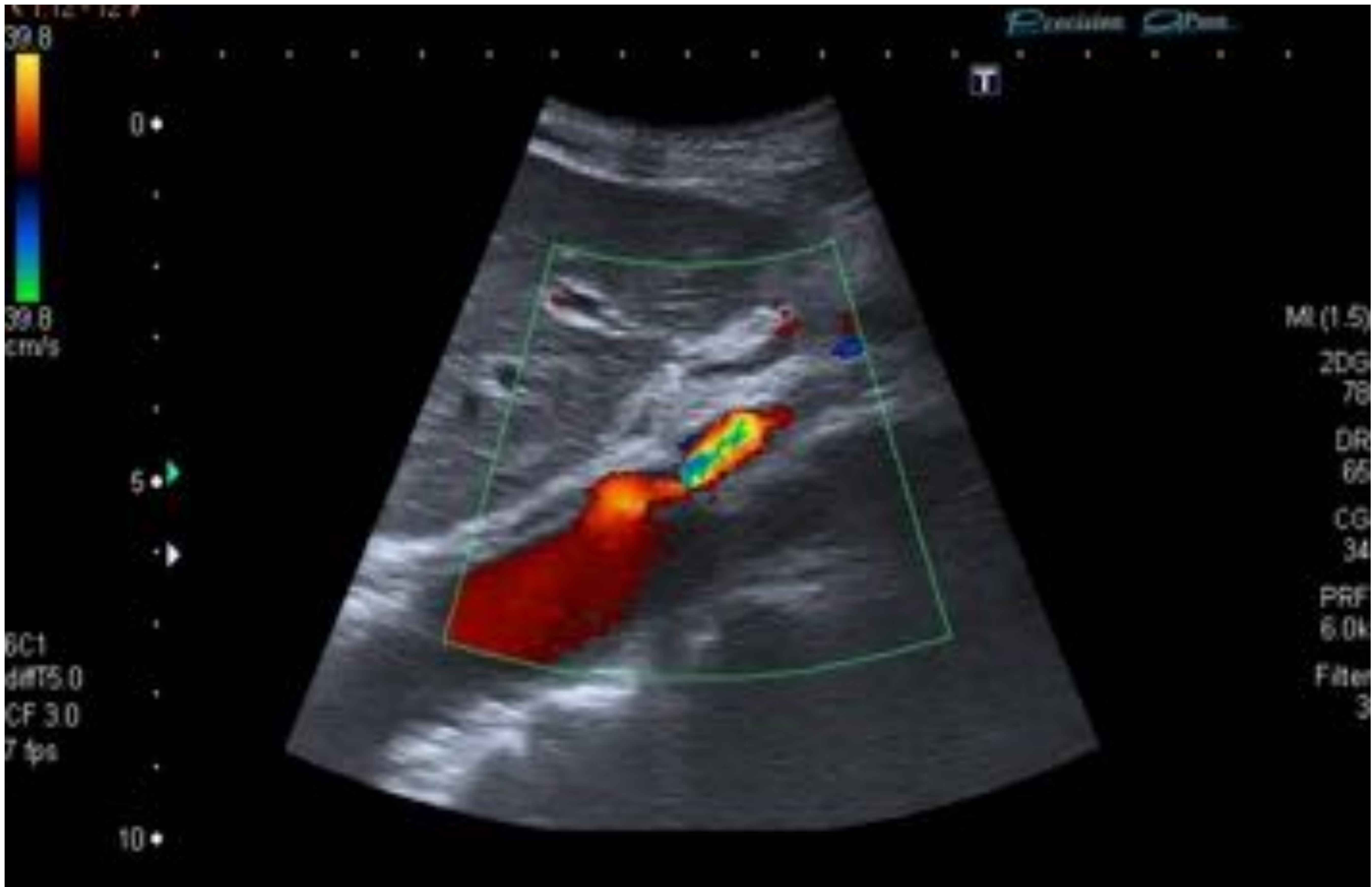

Figura. 6: Ecografía Doppler color. Se evidencia estenosis del tronco celiaco proximal, aproximadamente a 1 cm de su origen, con dilatación postestenótica. References: Servicio de Radiodiagnóstico. Hospital Universitario Virgen Macarena. Sevilla. España

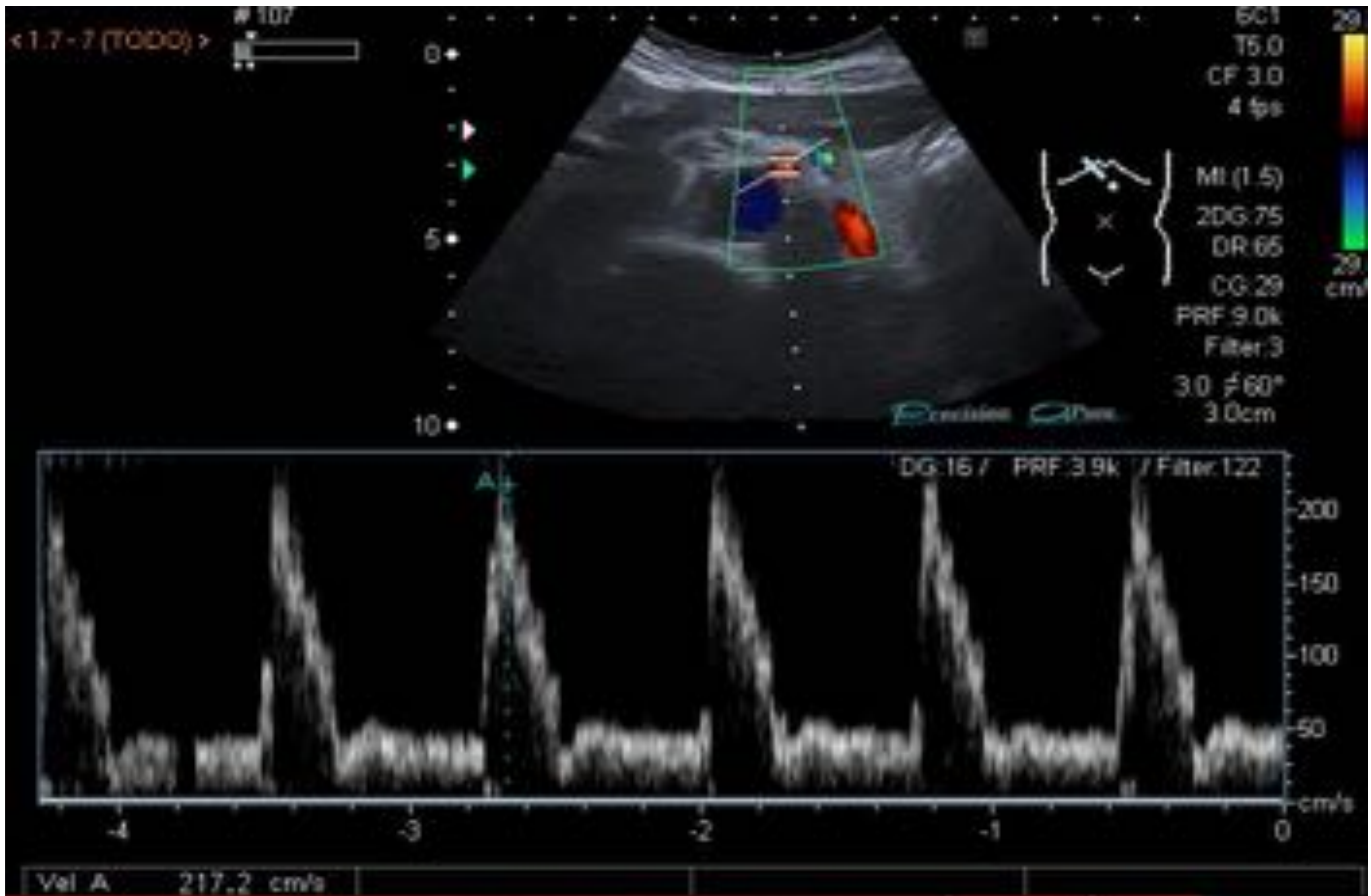


Figura 7: La imagen muestra una velocidad pico sistólica del tronco elevada (por encima de 200 cm/s). References: Servicio de Radiodiagnóstico. Hospital Universitario Virgen Macarena. Sevilla. España

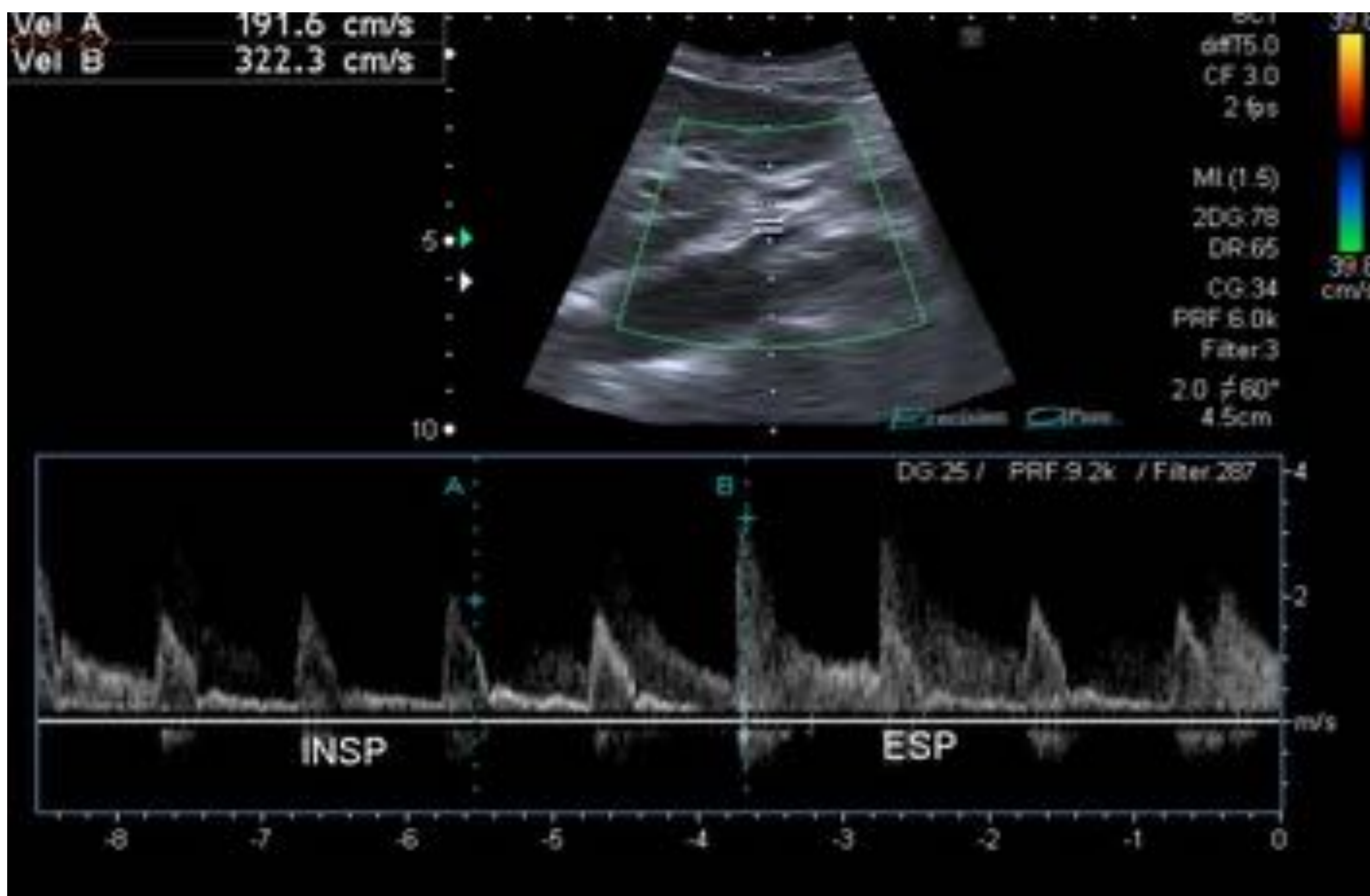


Figura 8: La imagen muestra ecografía Doppler con medidas de las velocidades de flujo en el tronco celíaco al final de la inspiración y duplicadas al final de la espiración References: Servicio de Radiodiagnóstico. Hospital Universitario Virgen Macarena. Sevilla. España.

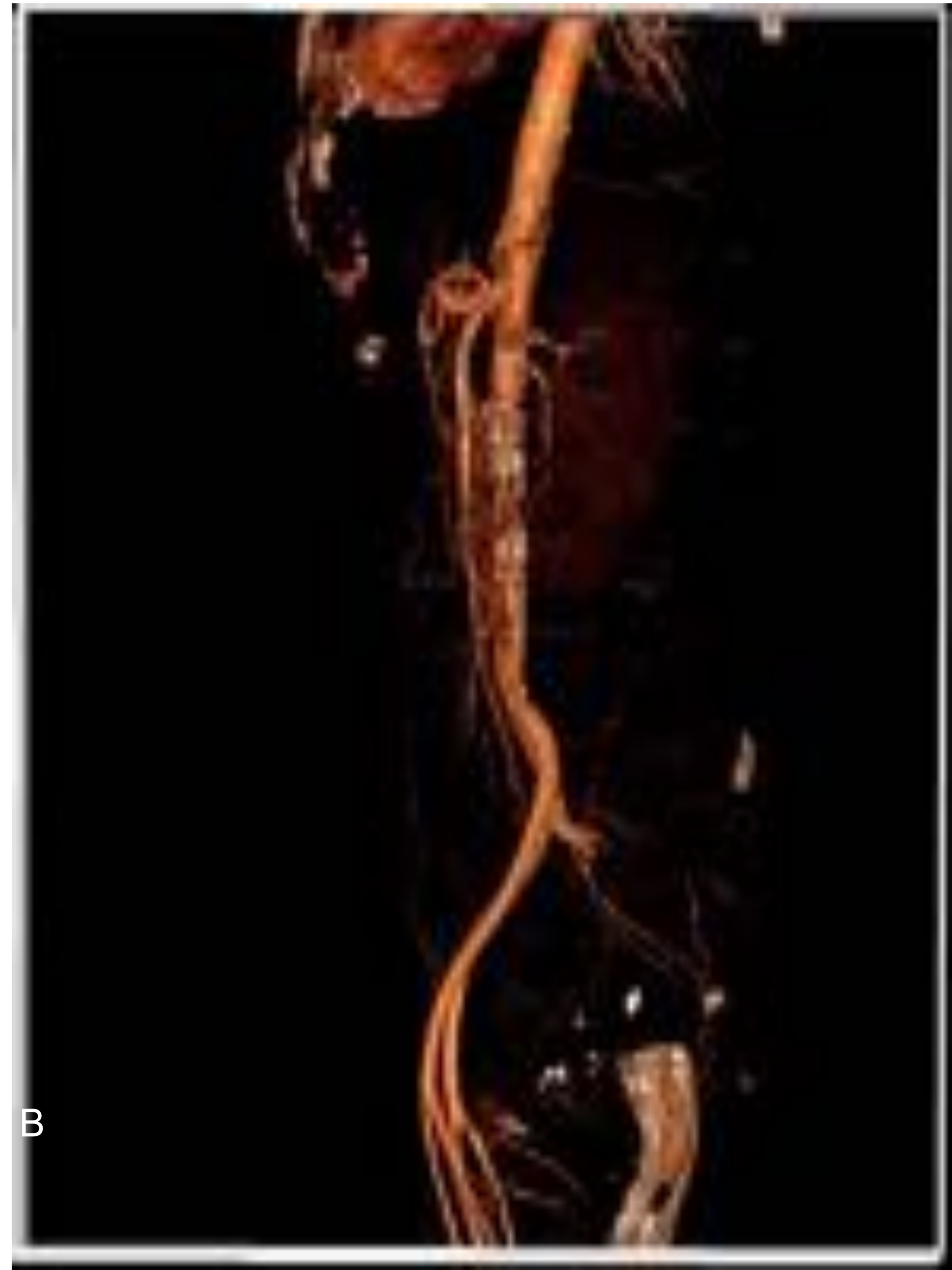
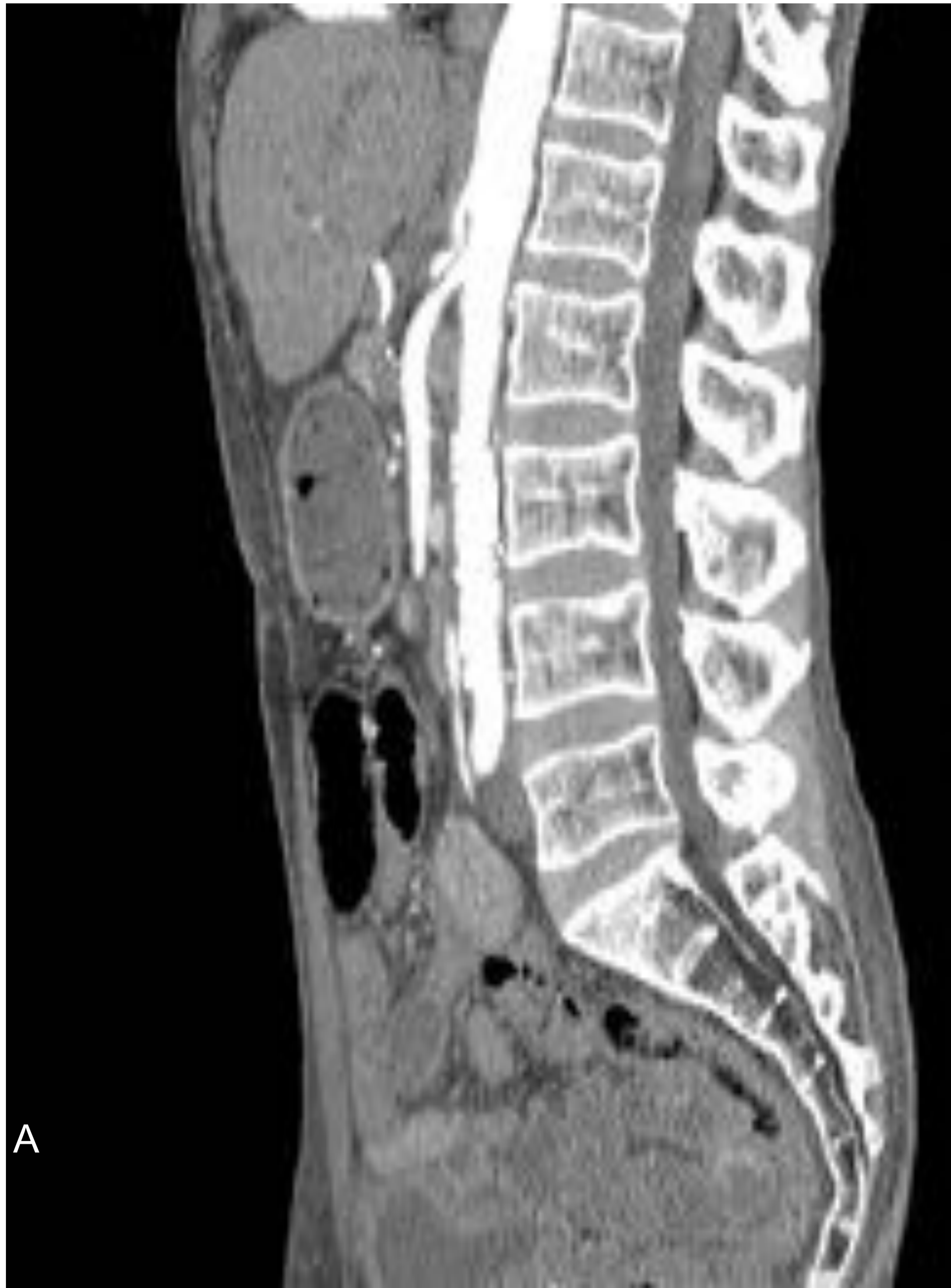
Figura 9 : A AngioTC. B Reconstrucción volumétrica. Estenosis focal de la porción proximal del tronco celiaco (aparición en gancho).References: Servicio de Radiodiagnóstico. Hospital Universitario Virgen Macarena. Sevilla. España

Síndrome del estrecho torácico superior:

El síndrome del estrecho torácico superior corresponde al conjunto de síntomas producidos por la compresión de las estructuras neurovasculares a nivel del estrecho torácico superior. Según la estructura que causa los síntomas puede ser: neurológico, venoso o arterial. [6]

Manifestaciones clínicas: molestias en el antebrazo, brazo y hombro. Dolor sordo que aparece con la actividad de la extremidad, también pueden tener parestesias. [7]

La ecografía Doppler tiene la ventaja de permitir la evaluación del flujo subclavio en fosa supraclavicular durante la realización de las maniobras de provocación como la maniobra de Adson modificada (Abducción-Hiperabducción progresiva del brazo con extensión contralateral del cuello), utilizadas en la práctica clínica, puede mostrar alteraciones del flujo sanguíneo, como el cese completo del flujo sanguíneo o el aumento o la atenuación de la velocidad (Figuras 10, 11).

También se mide el flujo radial en la muñeca con dos maniobras. La de Allen, en la que el brazo del paciente se abduce a 90° en rotación externa, siendo positivo cuando hay abolición o disminución del flujo e indica compresión vascular por el tensor del pectoral mayor. La maniobra de Adson, que consiste en medir el flujo radial del paciente mientras realiza una respiración profunda y mira hacia el lado examinado, siendo positivo si hay reducción o supresión del flujo radial e indica compresión por el musculo escaleno.

Sin embargo, se basa en signos indirectos de estenosis arterial y no demuestra el sitio exacto de la compresión arterial. [7,8] .

Por otra parte la ecografía en modo B puede permitir la detección de anomalías anatómicas tales como la dilatación aneurismática y la desviación de los vasos. [6]

La principal ventaja de esta técnica es la comparación directa entre los síntomas inducidos dinámicamente y la visualización concomitante de los vasos. [7]

Los hallazgos ecográficos son confirmados mediante el estudio por TC con brazos en hiperabducción. (Figura 12,13)

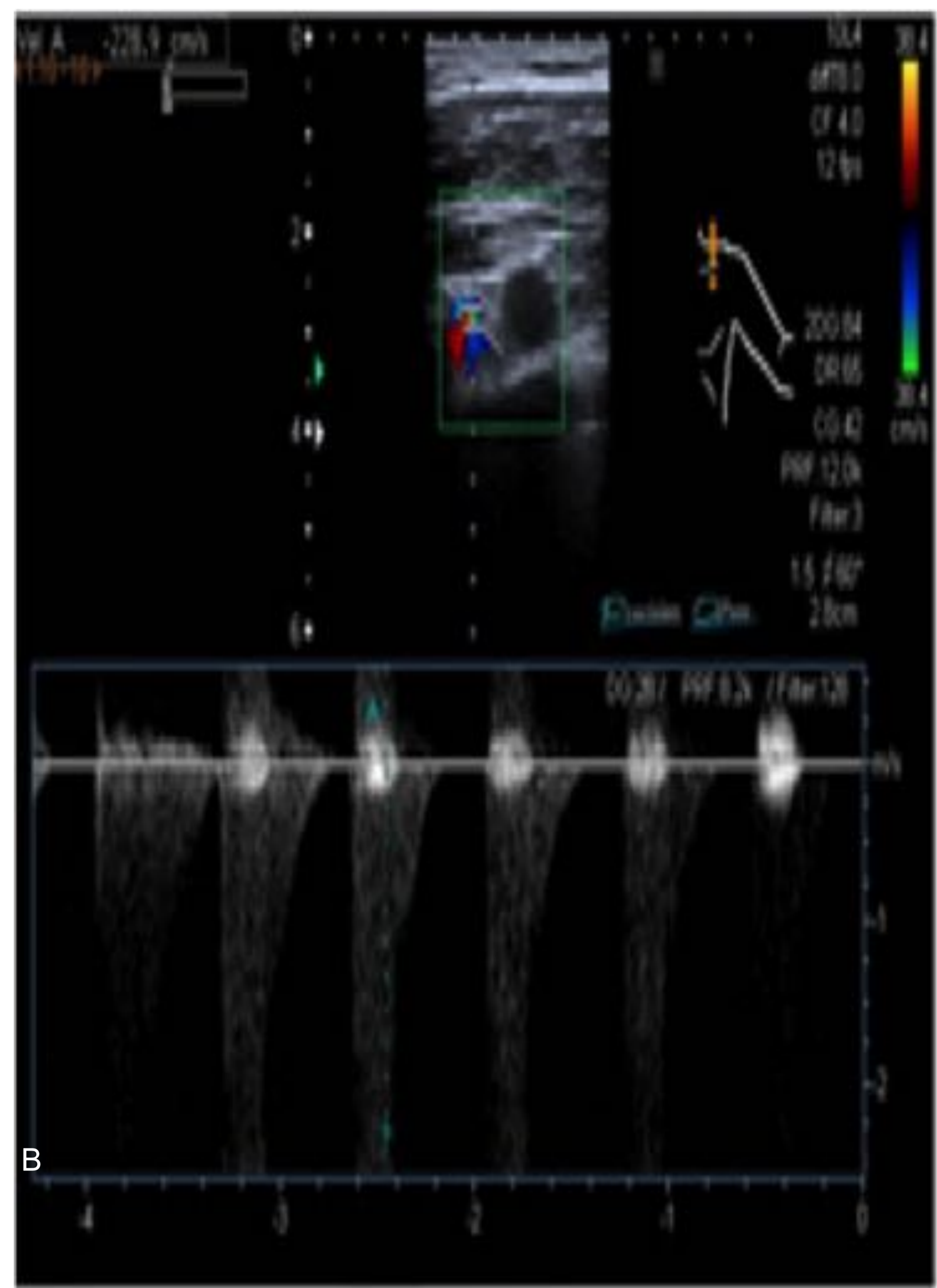
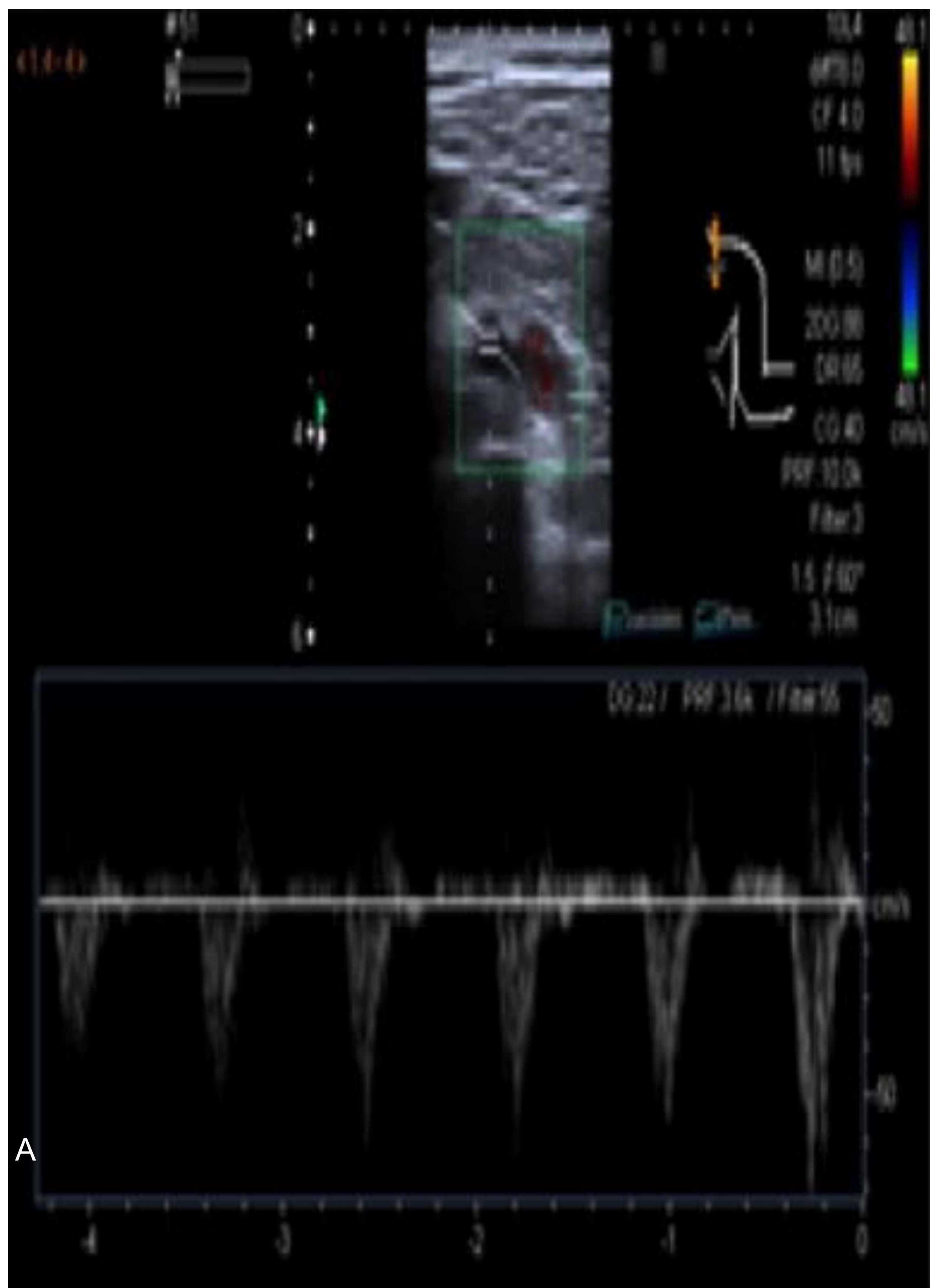


Figura 10: Estudio por sospecha de síndrome del estrecho torácico superior, donde se observa un flujo arterial subclavio normal basal y aumento de la velocidad en abducción. References: Servicio de Radiodiagnóstico. Hospital Universitario Virgen Macarena. Sevilla. España

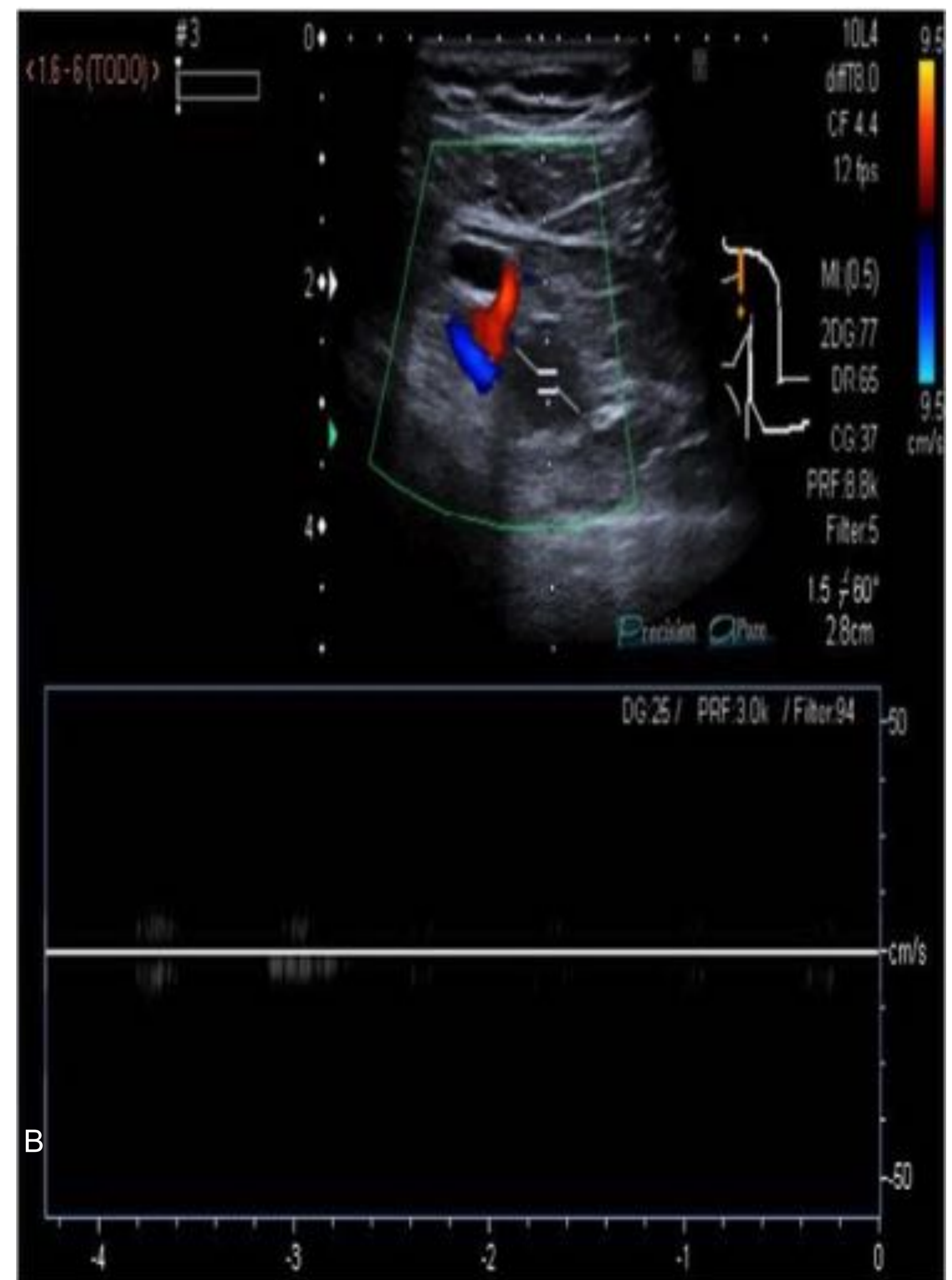
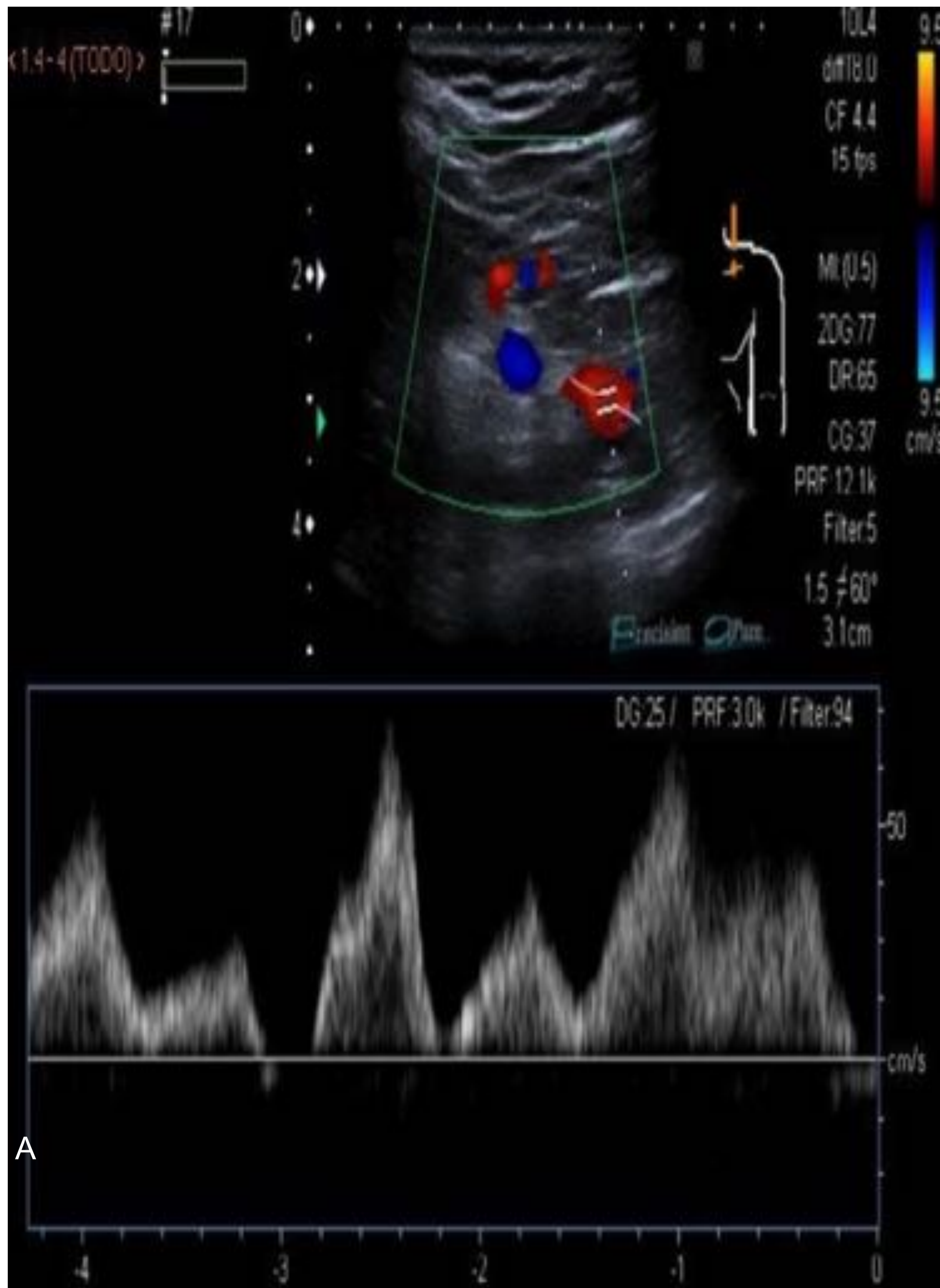

Figura 11: En la imagen se evidencia un flujo venoso subclavio normal basal y cese total del flujo en hiperabducción, que indica oclusión completa
References: Servicio de Radiodiagnóstico. Hospital Universitario Virgen Macarena. Sevilla. España

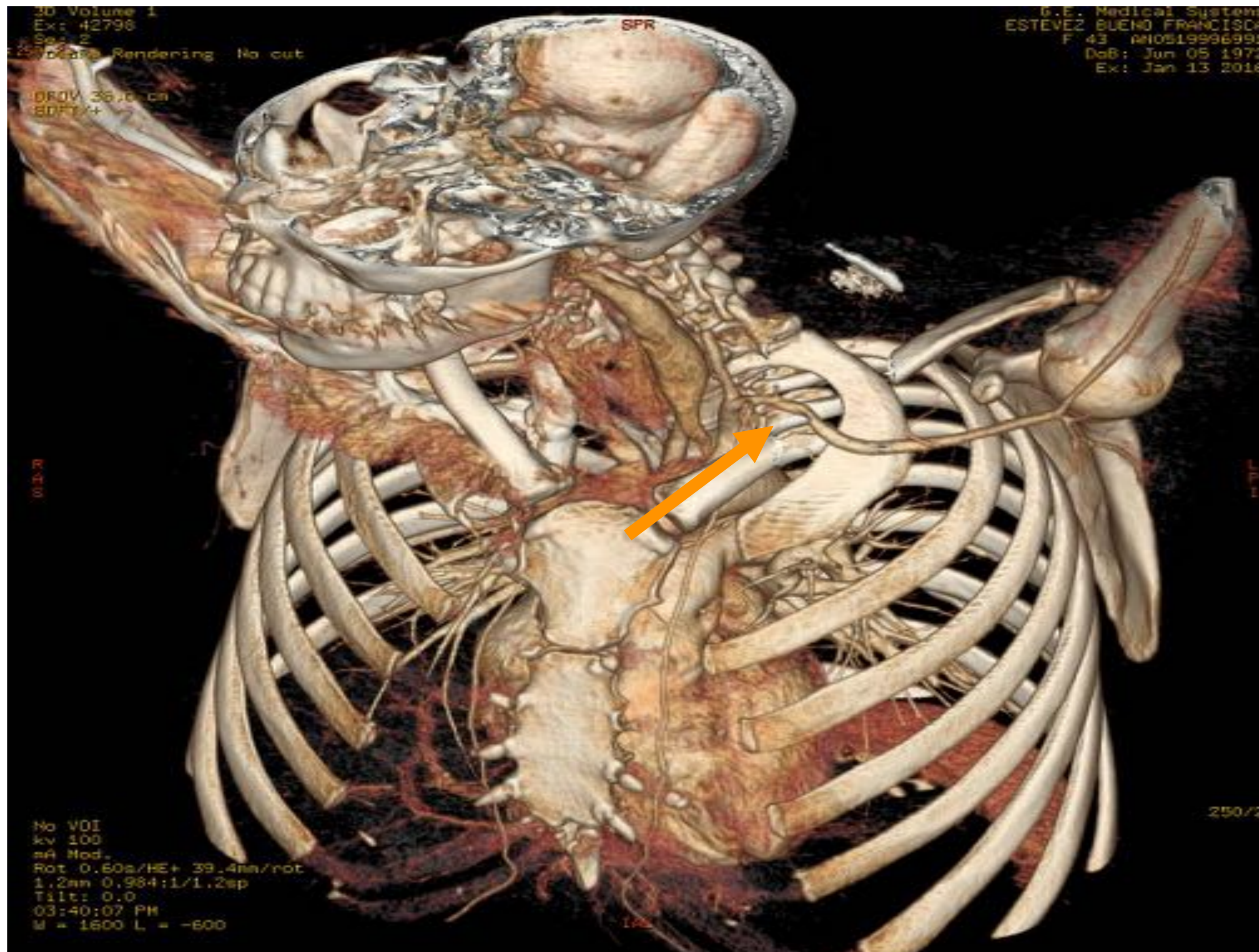


Figura 12: Reconstrucción volumétrica. Se objetiva disminución de calibre de la arteria subclavia izquierda (flecha) en abducción del MSI, estrechándose entre los músculos escalenos anterior y medio. References: Servicio de Radiodiagnóstico. Hospital Universitario Virgen Macarena. Sevilla. España

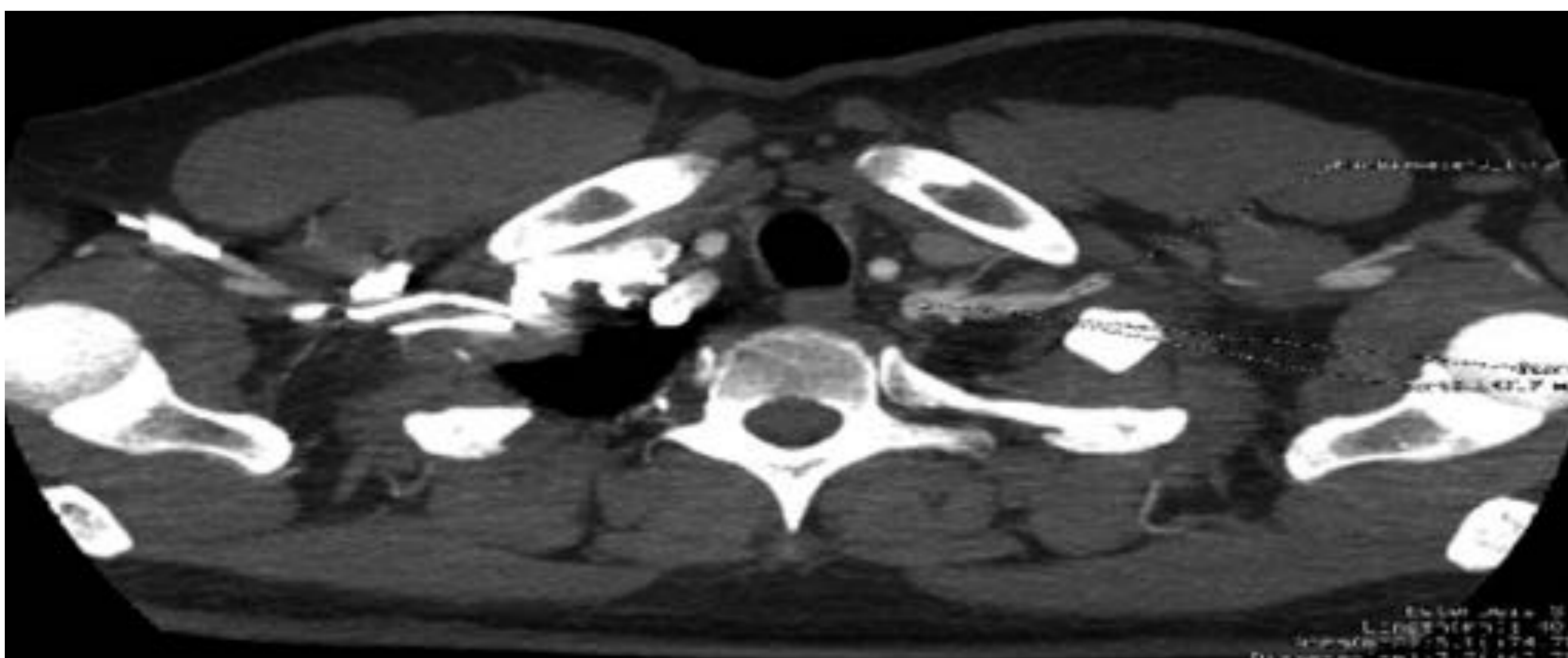


Figura 13: TC ,se evidencia una reducción del 74% del área de la arteria en hiperabducción. References: Servicio de Radiodiagnóstico. Hospital Universitario Virgen Macarena. Sevilla. España.

Síndrome de atrapamiento poplíteo:

Consiste en la compresión de la arteria poplítea debido a una relación anatómica anómala. Dentro de sus causas se encuentra un desarrollo embrionario anormal de la fosa poplítea. El músculo o la arteria pueden ser responsables de la anatomía anormal y pueden surgir numerosas variaciones. Estas últimas no siempre se ajustan a una de las categorías descritas, y la identificación de diferentes tipos no afecta el tratamiento o el pronóstico. [9]

Es una entidad poco frecuente, que suele afectar a hombres jóvenes, generalmente atletas. [9]

La exploración mediante ecografía puede mostrar la compresión arterial con disminución o ausencia de flujo, a través de maniobras tales como la flexión plantar y dorsiflexión del pie. Otros hallazgos mediante ecografía aunque inespecíficos son la oclusión de la arteria poplítea o un aneurisma en esta. [8] (Figuras 14,15).

La ecografía Doppler tiene un rol limitado en el diagnóstico de esta patología debido a que los hallazgos no son específicos. [9]

La resonancia magnética es una modalidad diagnóstica de gran utilidad debido a que aporta la información necesaria para el diagnóstico del atrapamiento. [9]

En nuestro caso durante el estudio se le realizó una RM, donde se evidenció que la causa de la trombosis era secundaria al atrapamiento poplíteo. (Figura 16)

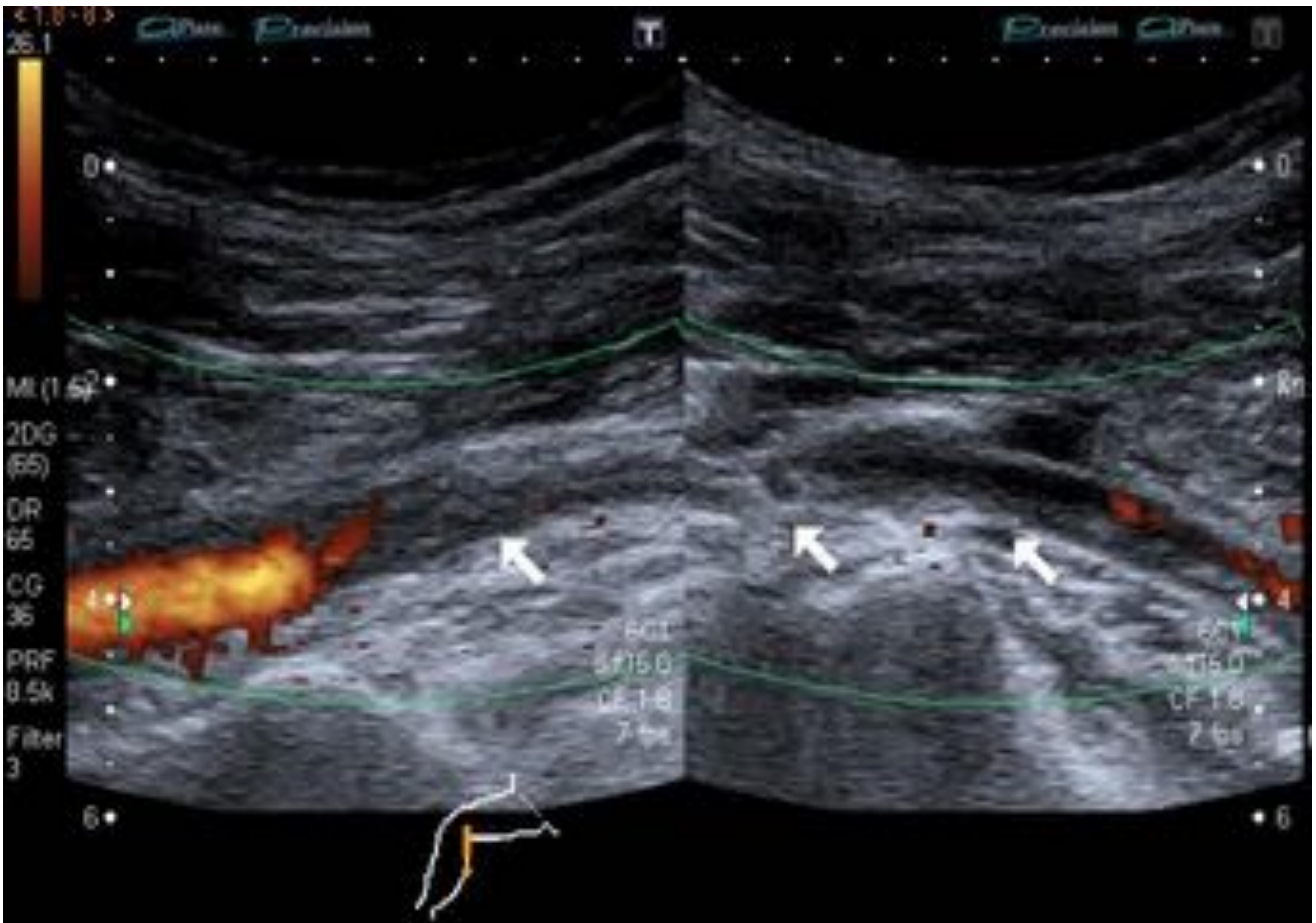


Figura 14 : La imagen de ecografía Doppler muestra dilatación y suboclusión de arterias poplítea y troncos tibioperoneos por material ecogénico trombótico, con luz filiforme. References: Servicio de Radiodiagnóstico. Hospital Universitario Virgen Macarena. Sevilla. España

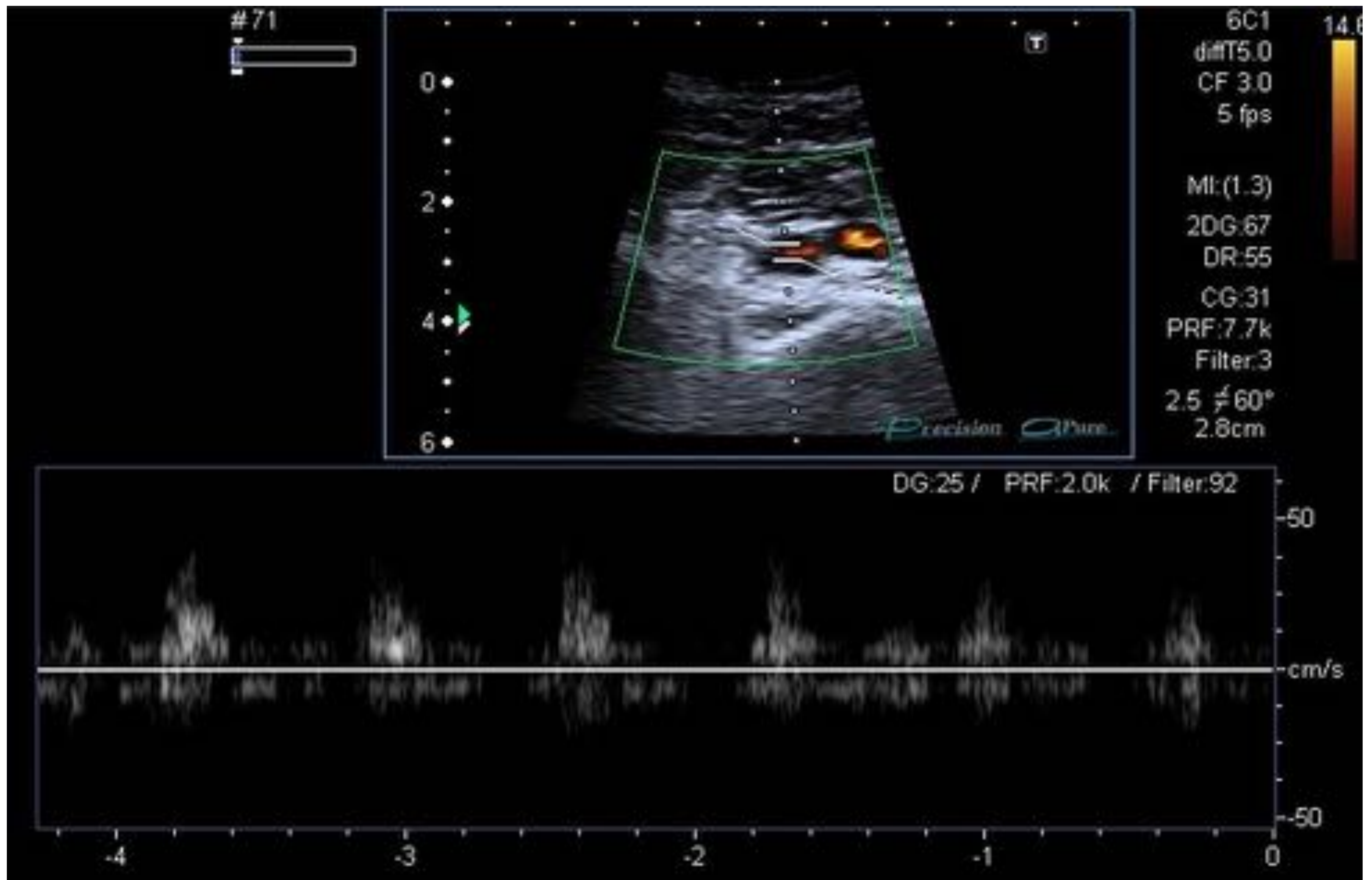


Figura 15 : La imagen de ecografía Doppler espectral donde se evidencia la disminución del flujo. References: Servicio de Radiodiagnóstico. Hospital Universitario Virgen Macarena. Sevilla. España

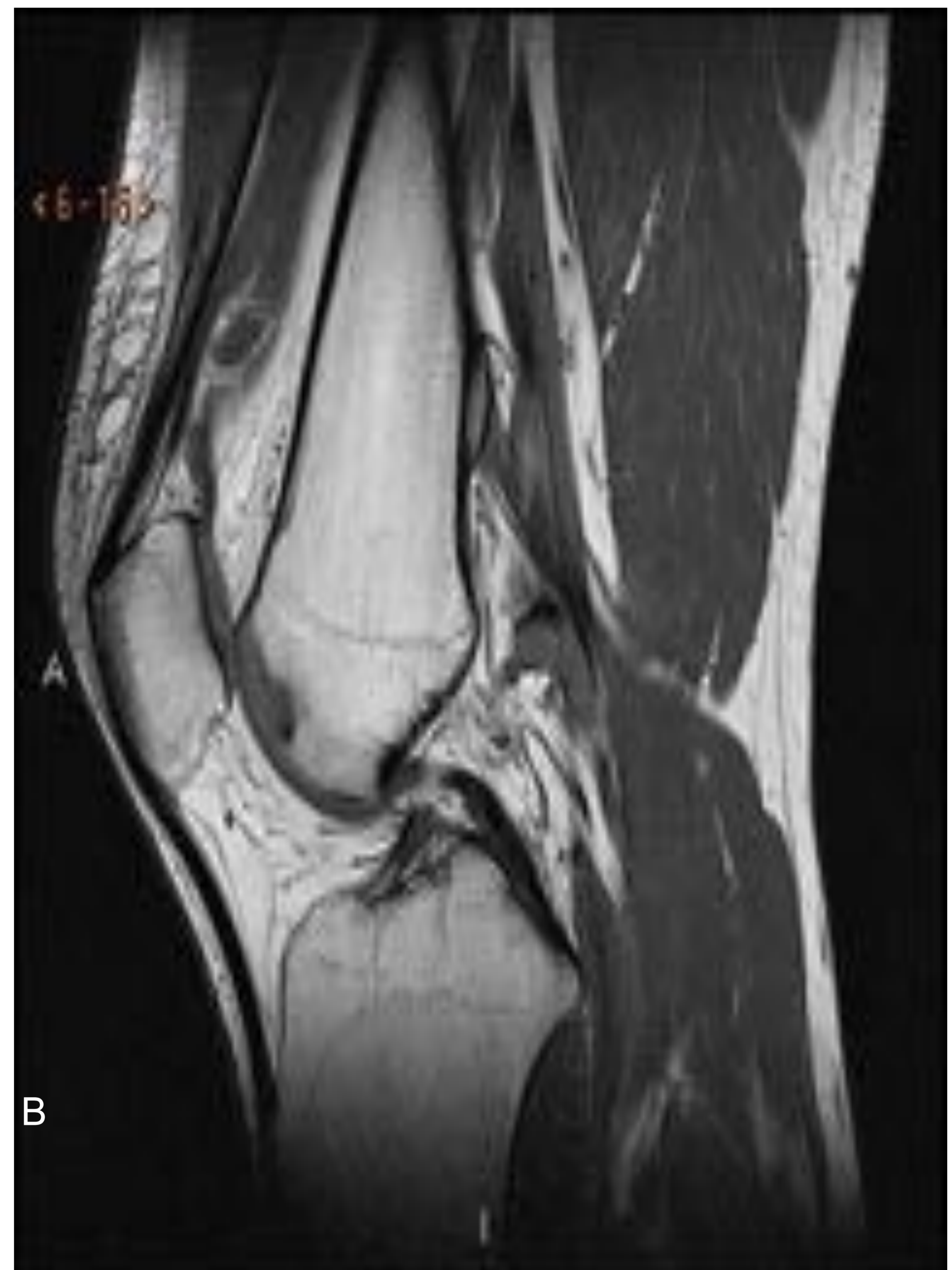
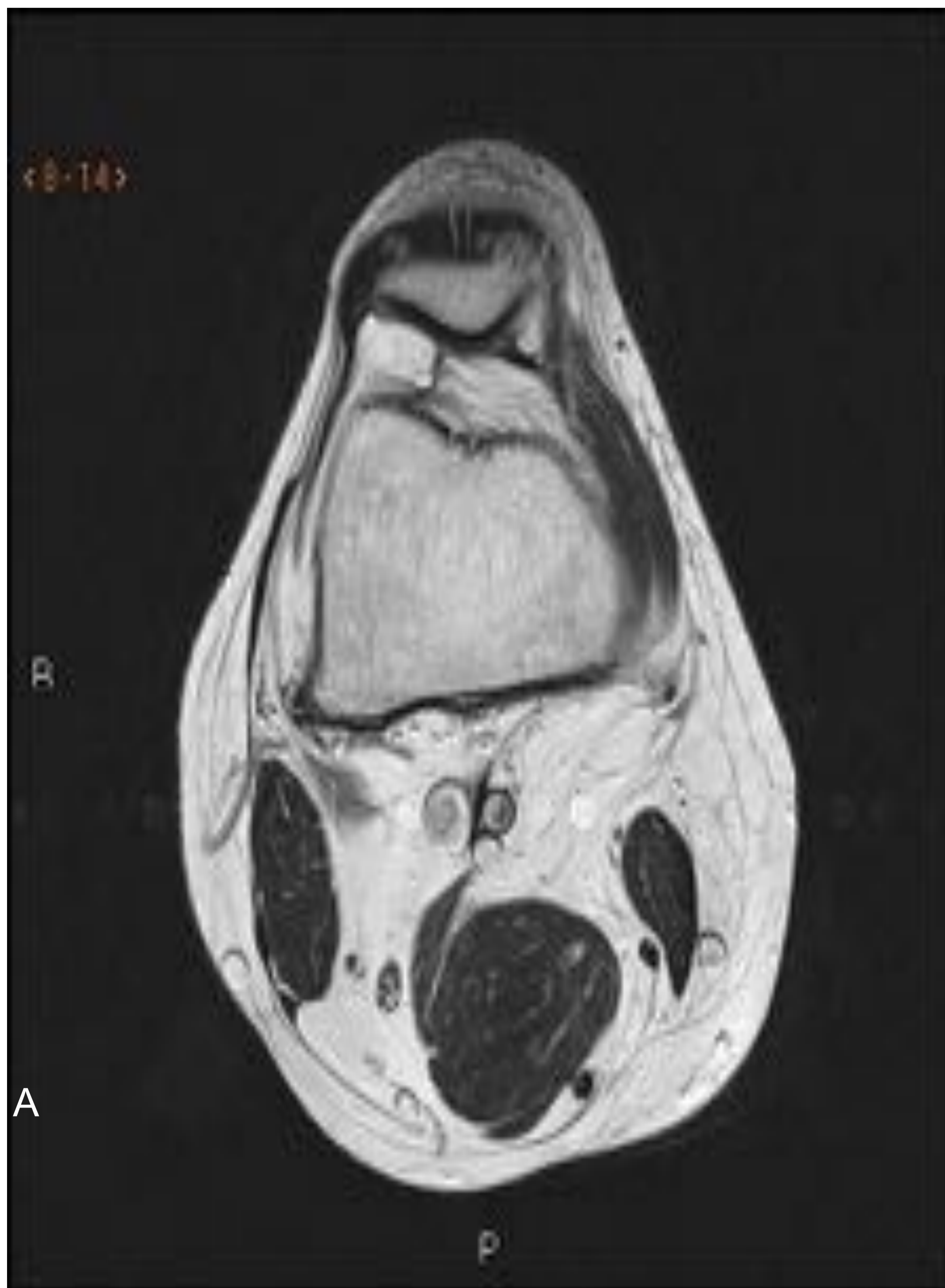
Figura 16: A Axial. B Sagital. Resonancia magnética, se evidencia Inserción anómala del músculo gastrocnemio medial cuyo tendón asciende más de la habitual. Esta inserción anómala del tendón (medializada y ascendida) es la causa de la compresión extrínseca sobre la arteria poplítea y la causa predisponente para la trombosis. References: Servicio de Radiodiagnóstico. Hospital Universitario Virgen Macarena. Sevilla. España

Conclusiones:

La ecografía Doppler es útil en la aproximación diagnóstica, debido a que es un estudio dinámico, no invasivo, valora el comportamiento del flujo entre otras ventajas, para estimar la necesidad de completar el estudio mediante otras pruebas.

El radiólogo debe estar familiarizado con la evaluación e interpretación de resultados, lo que puede incidir en el manejo diagnóstico y terapéutico, así como el seguimiento post-tratamiento.

Referencias:

1.Mikail Inal 1,*; Mihrace Yasemin Karadeniz Bilgili 1; Safa Sahin. (2014). Nutcracker Syndrome Accompanying Pelvic Congestion Syndrome; Color Doppler Sonography and Multislice CT Findings: A Case Report. *Iran J Radiol.* 2014;11(2):e11075

2.Ruth Eliahou, MD • Jacob Sosna, MD • Allan I. Bloom, MD.(January-February 2012). Between a Rock and a Hard Place: Clinical and Imaging Features of Vascular Compression Syndromes. *RadioGraphics* 2012; 32:E33–E49

1.Kaan Gulleroglu, Basak Gulleroglu, Esra Baskin. Nutcracker syndrome (2014). *World J Nephrol* 2014 November 6; 3(4): 277-281.

1.D. SANTOS ARRONTEs, R. SALGADO SALINAS*, V. CHIVA ROBLES, J.M. GÓMEZ DE VICENTE, I. FERNÁNDEZ GONZÁLEZ, J. COSTA SUBIAS*, A. PÁEZ BORDA, A. BERENGUER SÁNCHEZ. (2003).SÍNDROME DEL CASCANUECES. A PROPÓSITO DE UN CASO Y REVISIÓN DE LA LITERATURA. *Servicio de Urología. *Servicio de Radiodiagnóstico. Hospital Universitario de Getafe. Getafe (Madrid). Actas Urol Esp.* 27 (9): 726-731, 2003

1.E.M. San Norberto*, J.M. Montesb, A. Romeroc, E. Núñezb y C. Vaqueroa. (2012). *Elsevier.* Síndrome del ligamento arcuato medio: a propósito de tres casos y revisión de la literatura. *Angiología.* 2012;64(4):167-172.

1.Constantine A. Raptis, MD Sreevathsan Sridhar, MD RobertW.Thompson, MD Kathryn J. Fowler, MD Sanjeev Bhalla, MD .Imaging of the Patient with Thoracic Outlet Syndrome. (2016) *Radiographics.rsna.org* . Volume 36 Number 4

7.Xavier Demondion, MD ● Pascal Herbinet, MD ● Serge Van Sint Jan, PhD Nathalie Boutry, MD ● Christophe Chantelot, MD ● Anne Cotten, MD. (2006). Imaging Assessment of Thoracic Outlet Syndrome. *RadioGraphics.*Volume 26 ● Number 6.

8.Hani Abdul-Jabar, Abbas Rashid, Francis Lam. Thoracic outlet syndrome. *Orthopaedics and trauma* 23:1. 2008.

8.Thanila A. Macedo¹, C. Michael Johnson¹, John W. Hallett, Jr.², Jerome F. Breen¹ . opliteal Artery Entrapment Syndrome: .Role of Imaging in the Diagnosis (*AJR*:181, November 2003 .