

Indicaciones de TC urgente en el primer episodio de epilepsia

¿Realmente está indicado?

Autores: J. Escribano Poveda, L.M. Marbello García, A. Martín Pagán, A.E. Cores Prieto, E. Esteban García.



INTRODUCCIÓN

Las convulsiones son un motivo frecuente de atención urgente en el hospital. La incidencia en España es de 12.400-22.000 casos nuevo/año⁽¹⁾ de epilepsia.

Existen diferentes recomendaciones^(2,3,4) para el manejo de los pacientes con primer episodio convulsivo. Entre ellas, la Sociedad Española de Neurología (SEN) ha propuesto unas recomendaciones para realizar estudios de imagen urgente en pacientes con un primer episodio convulsivo.

Tabla XXVI. Recomendaciones de la AAN para realizar un estudio de imagen cerebral urgente en pacientes con una primera crisis epiléptica (TC/RM)

- Crisis de inicio focal.
- Pacientes mayores de 40 años.
- Déficit focal nuevo.
- Alteración prolongada del estado mental.
- Fiebre.
- Trauma craneal reciente.
- Cefalea persistente.
- Antecedentes de cáncer.
- Tratamiento con anticoagulantes.
- Sospecha de inmunosupresión.

OBJETIVOS

Valorar la utilidad de la guía de la SEN en pacientes con primer episodio convulsivo para seleccionar aquellos que se beneficiarían de la realización de una TC urgente.

MATERIAL Y MÉTODO

- ➔ Estudio descriptivo retrospectivo en el que se analizaron las historias clínicas, motivo de petición de prueba y hallazgos en la TC de 40 pacientes que acudieron al Servicio de Urgencias de nuestro hospital por primer evento convulsivo entre las fechas de Septiembre del 2016 y Septiembre del 2017.
- ➔ Se clasificaron en indicación correcta/incorrecta según las indicaciones de la SEN y se correlacionaron con los hallazgos en la TC en función de si implicaban un cambio en el manejo agudo del paciente o no.
- ➔ Un paciente fue excluido, al no haberse indicado su antecedente de epilepsia con tratamiento crónico.

RESULTADOS

INDICACIÓN CORRECTA	Criterio edad	19
	Otros criterios	13
INDICACIÓN INCORRECTA		7



La muestra final analizada fue de 39 pacientes en total.

De los 32 indicados el criterio edad fue el que con más frecuencia contribuyó a la realización de la TC.

RESULTADOS

HALLAZGOS	PATOLÓGICOS	Lesiones crónicas/conocidas	11
		Nuevas lesiones	2
	NO PATOLÓGICOS		26



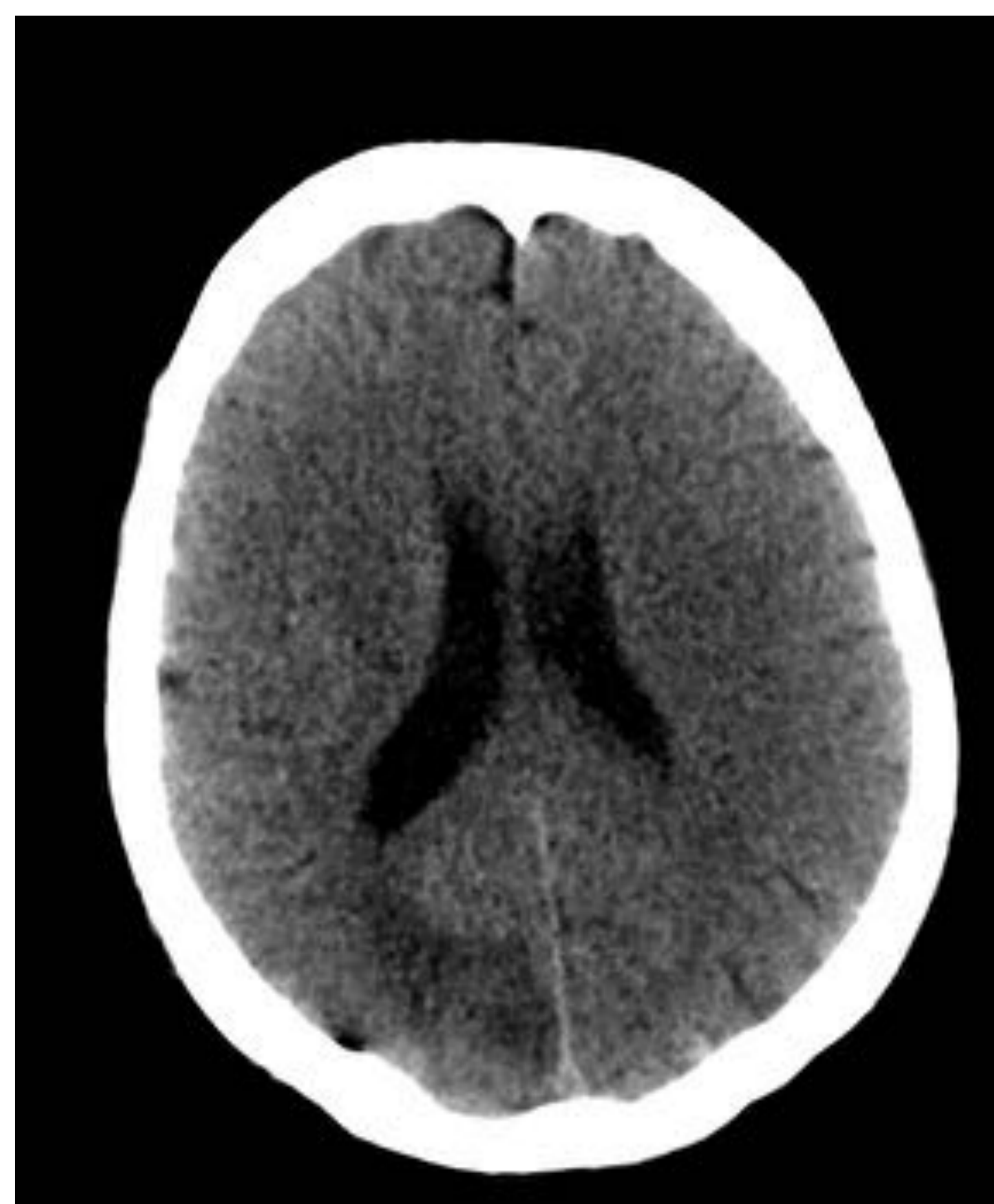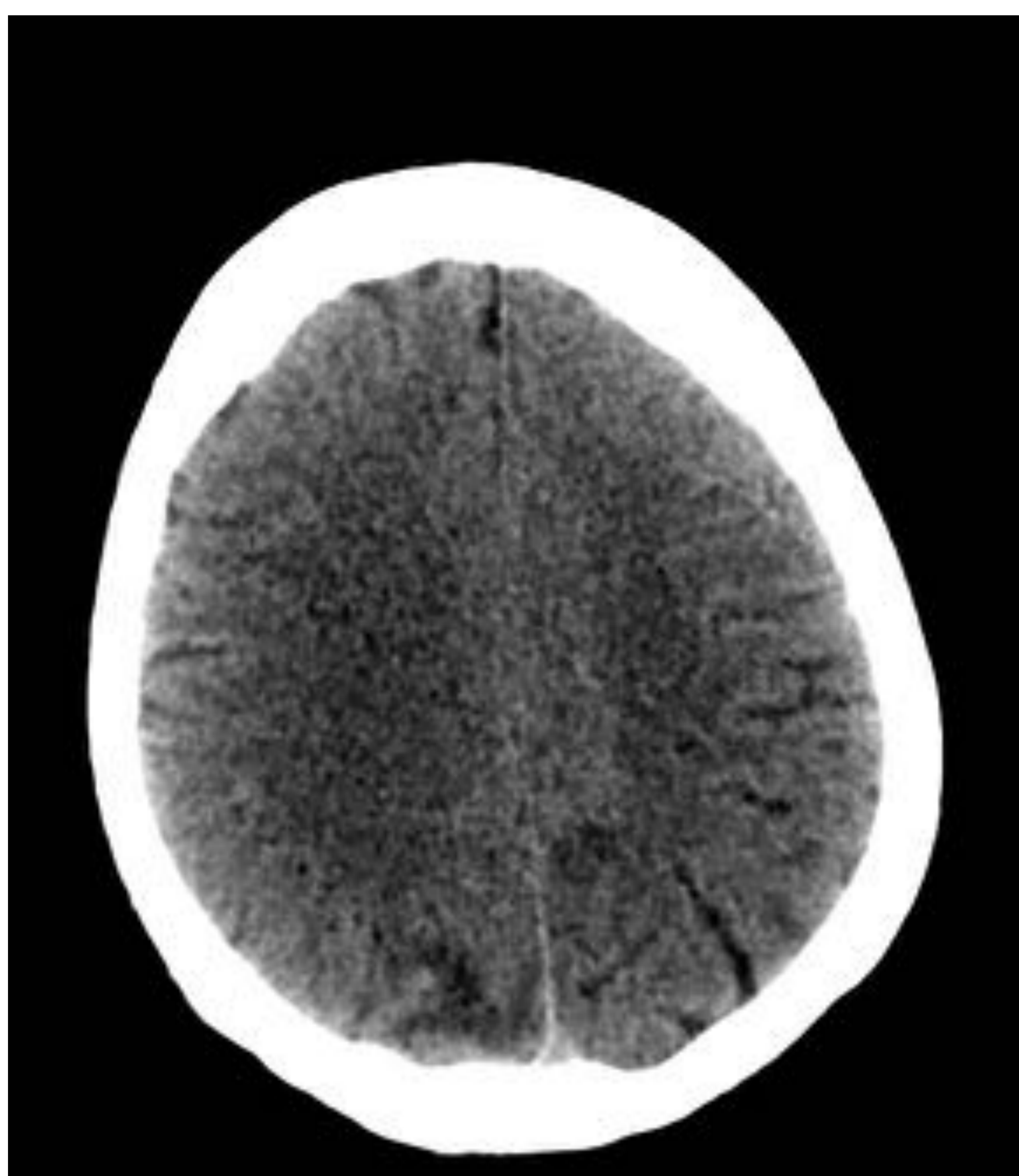
Solamente 2 pacientes tuvieron un resultado patológico no conocido en la TC.

RESULTADOS

	DIAGNÓSTICO URGENTE	NO DIAGNÓSTICO URGENTE	TOTAL
INDICADO	1	31	32
NO INDICADO	0	7	7
TOTAL	1	38	39

- ➔ Solamente en 1 paciente, que cumplía criterios de la SEN para la realización de la prueba de imagen urgente, el diagnóstico supuso un cambio en su manejo agudo. La **sensibilidad** de los criterios clínicos propuestos por la SEN fue del **100%**.
- ➔ 7 pacientes no cumplían criterios según la SEN. Ninguno de ellos tuvo un resultado en TC que supusiera un cambio en el manejo agudo (**valor predictivo negativo del 100%**).
- ➔ Solamente en 1 paciente sin indicación se detectó patología no conocida (MAV no complicada). En cualquier caso no requirió ingreso completándose el estudio de manera ambulatoria.

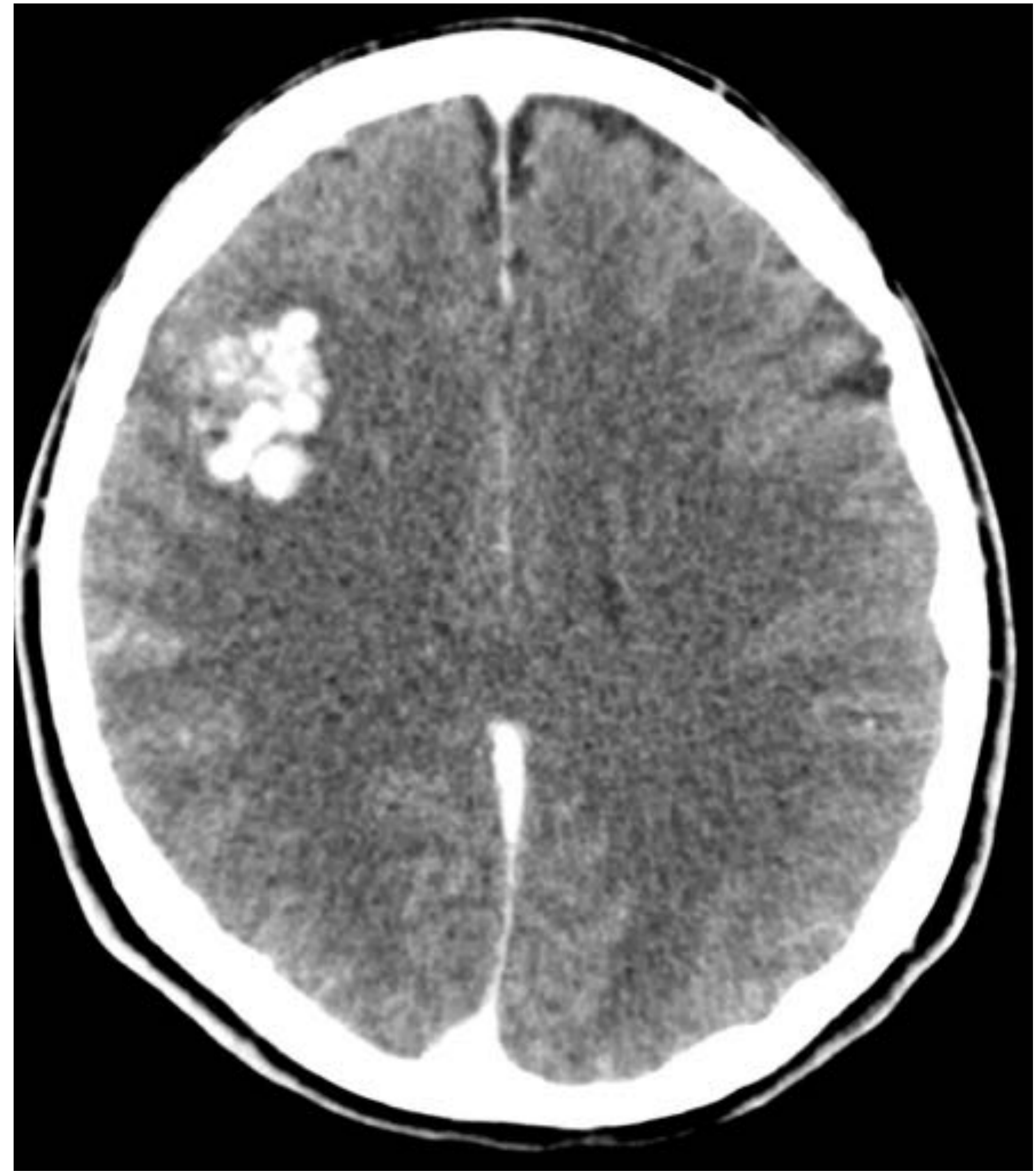
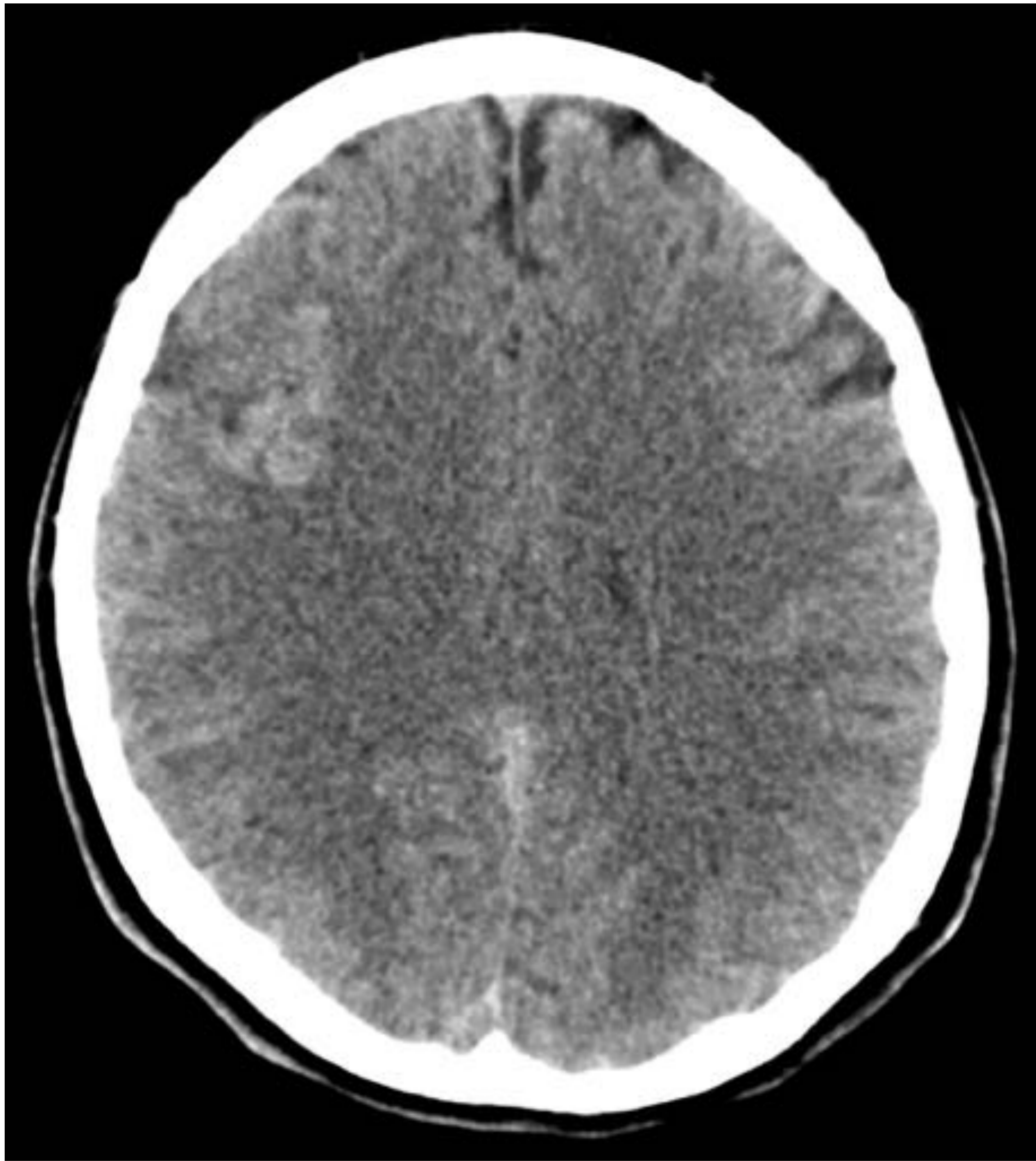
Paciente con **indicación según la SEN** para la realización de la TC urgente por estar inmunodeprimido.



Se realizó TC de cráneo urgente sin CIV.
La TC con amplio artefacto de movimiento,
mostraba varias lesiones hipodensas.

El paciente requirió tratamiento antibiótico y corticoesteroideo, posteriormente falleció sin poder filiarse las hipodensidades cerebrales.

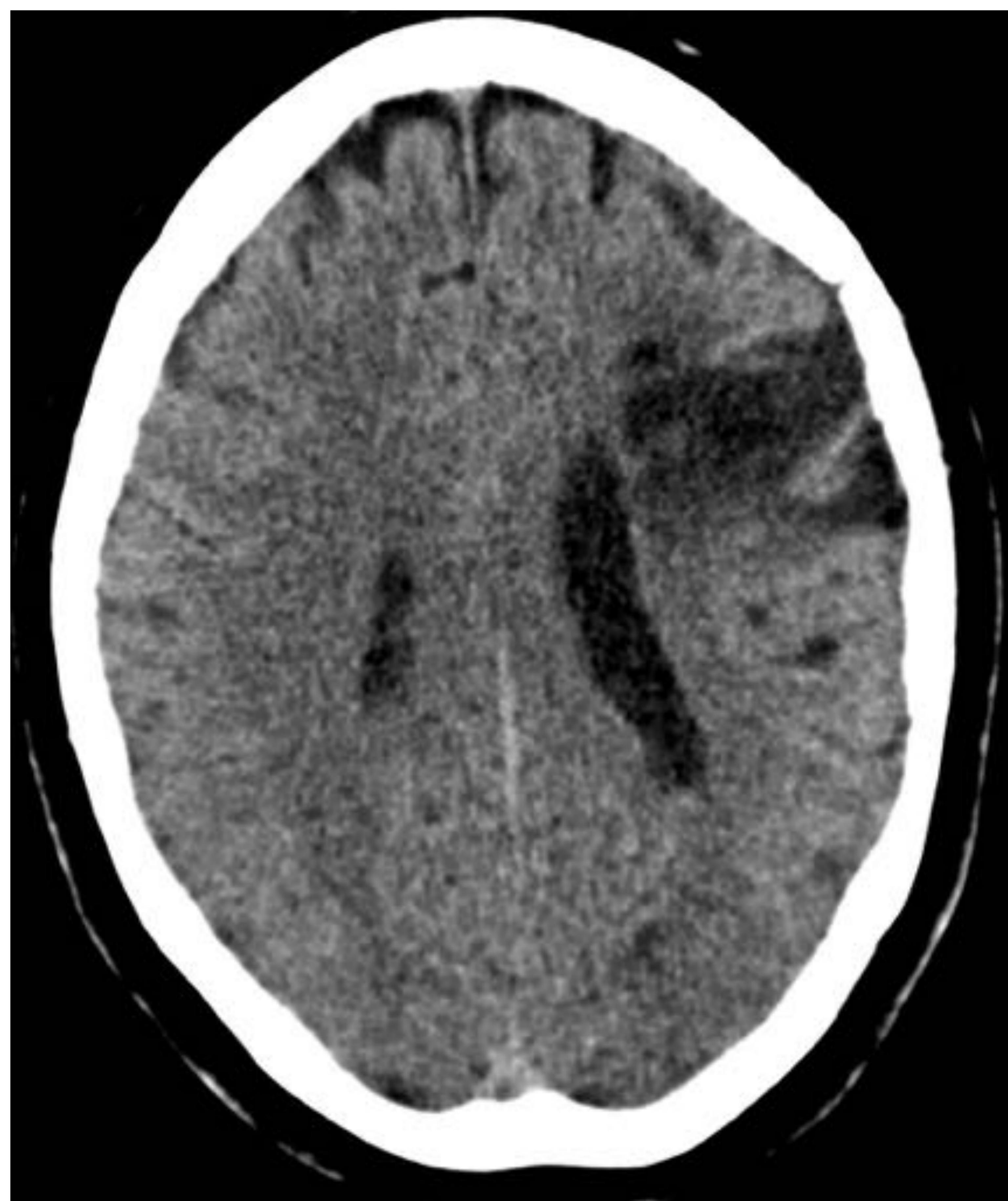
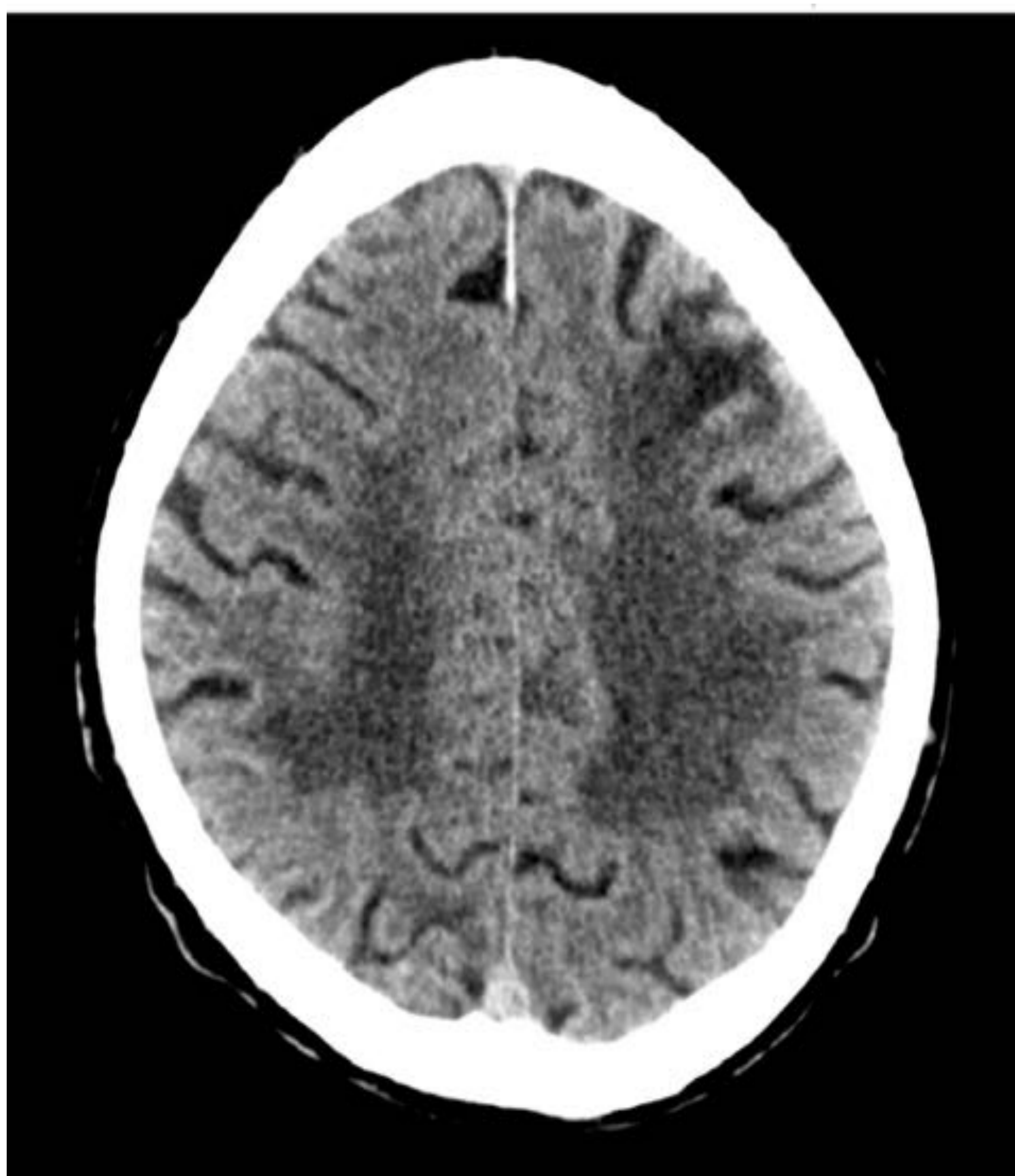
Paciente **sin indicación** para la realización de TC urgente.



Se realizó TC de cráneo urgente sin y con CIV.
Se objetivó una MAV no conocida sin signos de complicación.

{ El paciente fue dado de alta y su manejo se hizo de manera ambulatoria. }

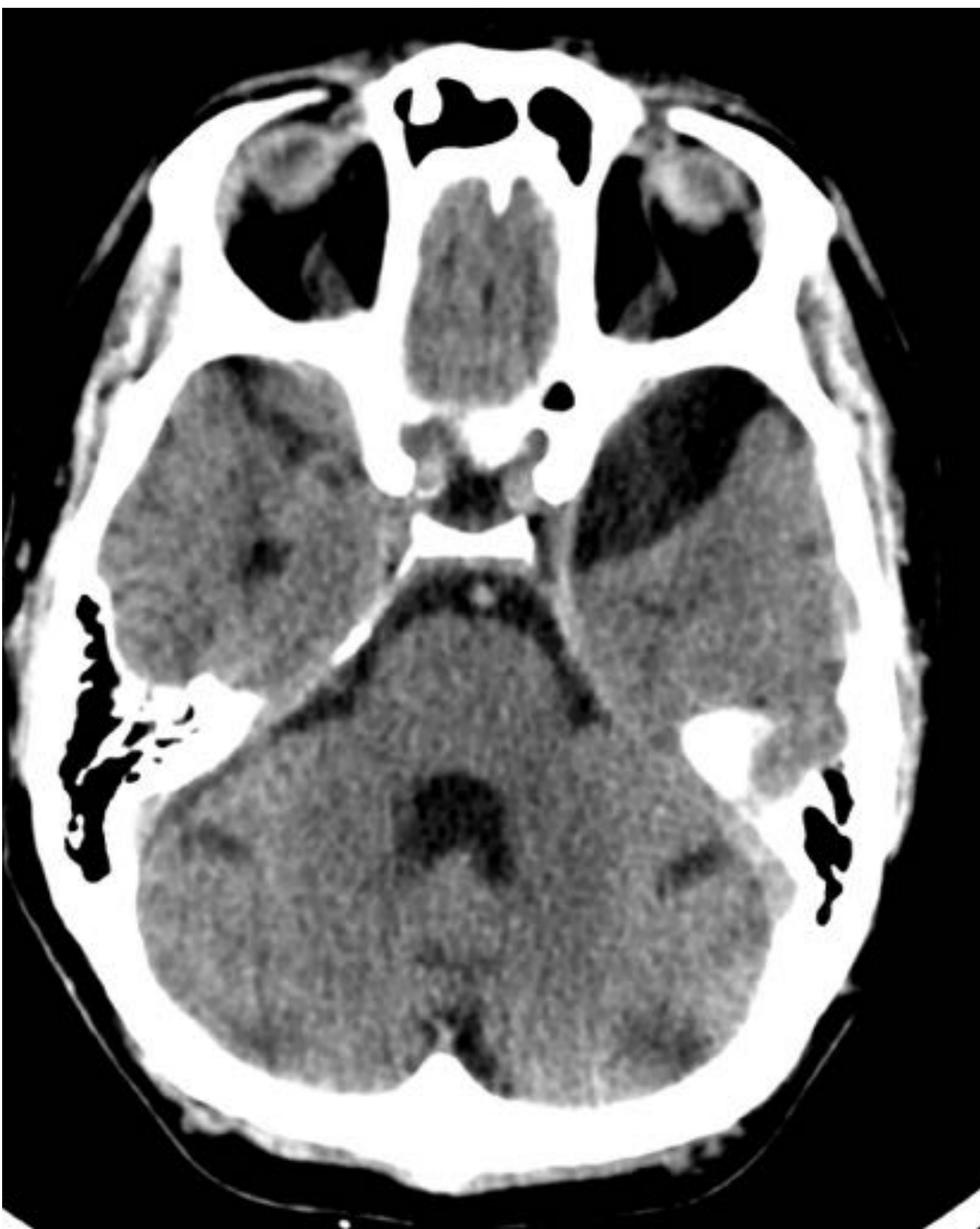
Pacientes **con indicación** para la realización de TC urgente (edad >40 años) .



Cortes axiales de TC sin CIV de dos pacientes que mostraron lesiones isquémicas crónicas ya conocidas y sin cambios.

{ Ningún paciente necesitó un cambio en su manejo clínico. }

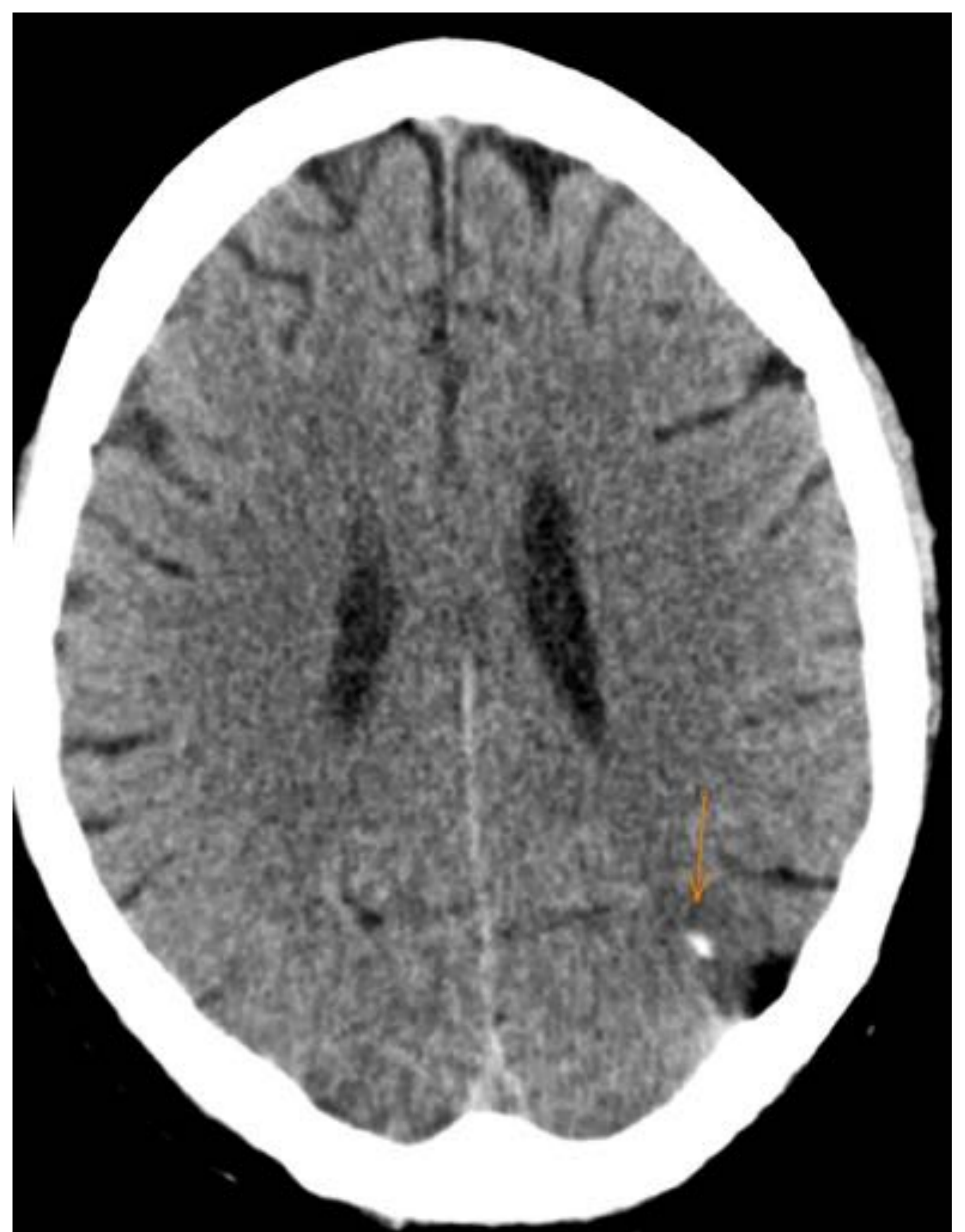Pacientes **con indicación** para la realización de TC urgente.



Corte axial de TC sin CIV.
Quiste aracnoideo



Corte axial de TC sin CIV.
Lesión residual de M1
postradioterapia



{ Ningún paciente necesitó un cambio en su
manejo clínico. }

CONCLUSIONES

- ⚡ En nuestra muestra de pacientes con primer episodio convulsivo las recomendaciones de la guía de la SEN habrían sido útiles para decidir si era necesario realizar la prueba de imagen urgente.
- ⚡ Si no se realiza prueba de imagen urgente es recomendable realizar un estudio diagnóstico ambulatorio precoz que incluya una prueba de imagen (TC o RM).
- ⚡ La selección clínica de pacientes ayuda a la optimización de recursos y a evitar la radiación innecesaria⁽⁵⁾.
- ⚡ El análisis de una muestra que incluya un número mayor de pacientes proporcionará unos resultados más fiables que permitirán estimar sus valores poblacionales.

BIBLIOGRAFÍA

- 1- Pérez Menéndez A. 24 de Mayo: Día Nacional de la Epilepsia. Sociedad Española de Neurología.
- 2- Álvarez- Linera Prado J. Bargalló Alabart N. Setoain Perego X. Métodos diagnósticos en epilepsia: neuroimagen. Guía oficial de practica clínica en epilepsia. Madrid: Luzan 5;2012.p.58-72.
- 3- Reassessment: neuroimaging in the emergency patient presenting with seizure. AAN Summary of Evidence-based Guideline for clinicians.
- 4- Guideline for the management of first seizure in the emergency department. Stacy Turner; Jonathan Bengner (December 2009) for the College of Emergency Medicine.
- 5- Kotisaari K, Virtanen P, Forss N, Strbian D, Scheperjans F. (2017). Emergency computed tomography in patients with first seizure. Seizure 48:89-93.