

seram

Sociedad Española de Radiología Médica

34

Congreso Nacional

**PAMPLONA 24 MAYO
27 2018**

Palacio de Congresos Baluarte

23 mayo Cursos Precongreso

HALLAZGOS EXTRAMAMARIOS INCIDENTALS EN LA RESONANCIA MAGNÉTICA DE MAMA

M^a Dolores Sánchez García, Ana M^a Fernández Lozoya, M^a Victoria Torres
Isidro, Aránzazu Gutiérrez Pantoja, Paloma Arias Baldó

Hospital Universitario de Móstoles. Madrid

Objetivos

- Describir los hallazgos extramamarios visualizados en los estudios de RM de mama realizadas en los últimos 5 años en nuestro hospital.

Material y métodos

- Se revisan los hallazgos extramamarios de los estudios de RM de mama realizados tanto en pacientes con diagnóstico reciente de cáncer de mama como en pacientes durante revisiones de seguimiento.
- Se revisan las diferentes localizaciones, su incidencia y distribución, así como las características radiológicas y formas de presentación en RM.
- Se analizan los casos en el contexto clínico y la repercusión sobre su manejo posterior.

Resultados

- En el periodo de estudio se incluyen 29 mujeres con edades comprendidas entre 43 y 88 años.
- La mayoría de las pacientes presentaron un hallazgo extramamario, en 3 pacientes se hallaron dos, y en 1 paciente tres.
- Los hallazgos extramamarios se localizaron en hueso (9), pulmón (5), hígado(10), tubo digestivo (4), ganglios(2) y otros(piel, mediastino, bazo)(4)(tabla 1).
- En 14 pacientes (41,2%) se realizó un estudio complementario de imagen para confirmar y caracterizar los hallazgos, y en el 16% de los casos condicionó el manejo de las pacientes (tabla 1).

Localización	Nº Pacientes (%)	Hallazgos	Imagen	Estudio complementario (%)	Benignidad/Malignidad	Cambio en el manejo
S. Musculo-esquelético	9 (26,5%)	Metástasis costal y esternal (2) Hemangioma vertebral Islote óseo Quiste radicular Quiste sinovial M. paraesternal accesorio (2) Lipoma muscular	Fig. 1, 2 Fig. 3 Fig. 4 Fig. 5 Fig. 6 Fig. 7, 8 Fig. 9	4 (11,8%)	7/2	2
Pulmón	5 (14,7%)	Neumonía Derrame pleural Colapso dependiente Fibrosis postradioterapia (2)	Fig. 10 ? Fig. 11 Fig. 12, 13	5 (14,7%)	5/0	0
Hígado	10 (29,4%)	Quistes simples (5) Hemangiomas (3) Quiste hidatídico (2)	Fig. 14, 15, 16 ? Fig. 17, 18	4 (11,9%)	10/0	0
Tubo digestivo	4 (11,8%)	Hernia diafrágica (4)	Fig. 19, 20	4 (11,9%)	4/0	0
Ganglios	2 (5,8%)	Cadena mamaria interna Ad. ángulo costofrénico	Fig. 21 Fig. 22	0 (5,9%)	0/2	2
Otros:	4 (11,8%)				2/2	2
· Bazo	1	Bazo accesorio	Fig. 17			
· Mediastino	1	Quiste pleuro-pericárdico	Fig. 23	1 (2,9%)		
· Piel/p. blandas	2	Recidiva cutánea periprotésis Recidiva espacio intercostal	Fig. 24 Fig. 25			
Total	34			14 (41,2%)	28/6 (82%/18%)	6 (18%)

Resultados

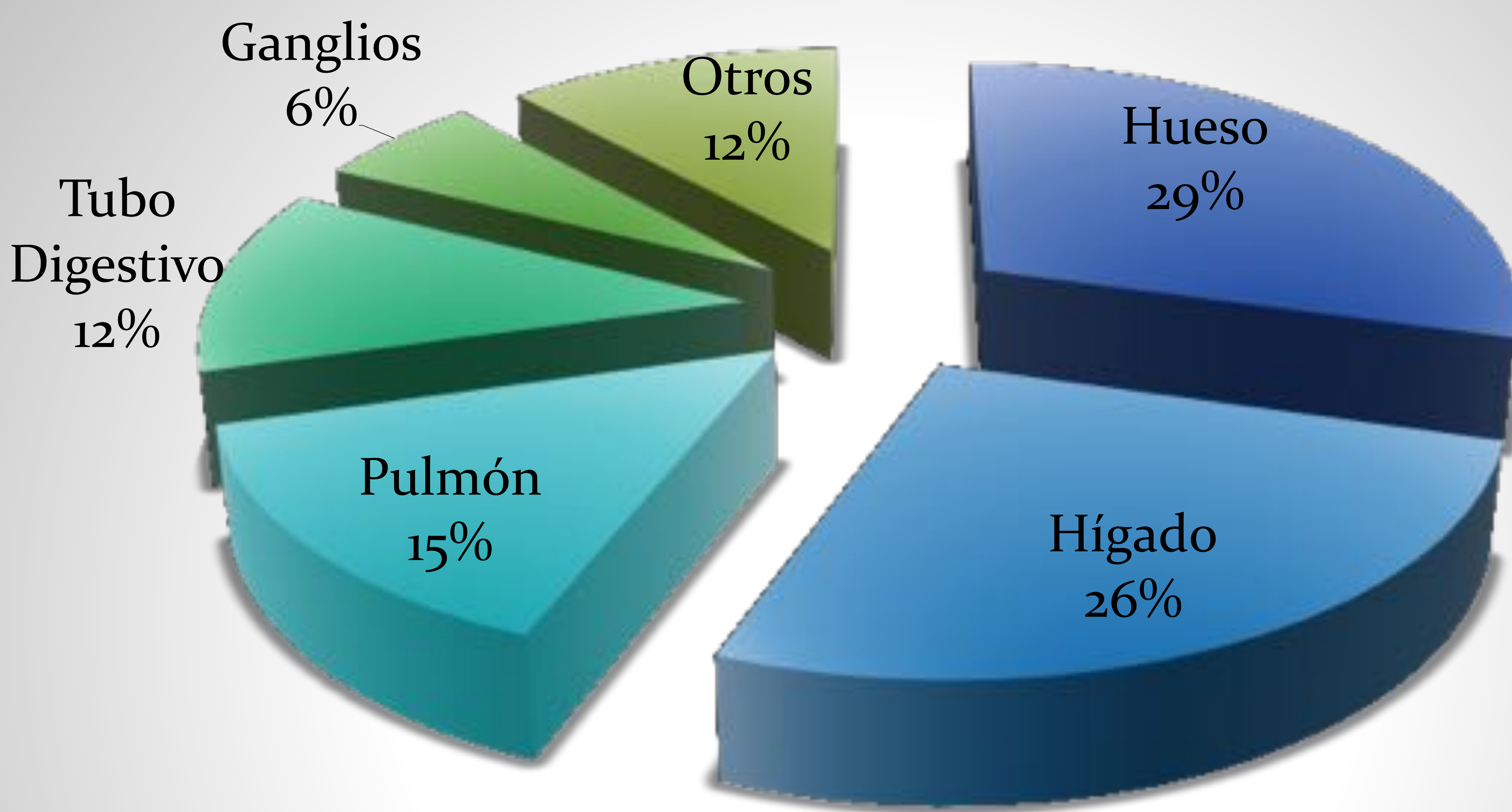
Tabla 1

Localización	Nº Pacientes (%)	Hallazgos	Imagen	Estudio complementario (%)	Benignidad/Malignidad	Cambio en el manejo
S. Musculo-esquelético	9 (26,5%)	Metástasis costal y esternal (2) Hemangioma vertebral Islote óseo Quiste radicular Quiste sinovial M. paraesternal accesorio (2) Lipoma muscular	Fig. 1, 2 Fig. 3 Fig. 4 Fig. 5 Fig. 6 Fig. 7, 8 Fig. 9	4 (11,8%)	7/2	2
Pulmón	5 (14,7%)	Neumonía Derrame pleural Colapso dependiente Fibrosis postradioterapia (2)	Fig. 10 ? Fig. 11 Fig. 12, 13	5 (14,7%)	5/0	0
Hígado	10 (29,4%)	Quistes simples (5) Hemangiomas (3) Quiste hidatídico (2)	Fig. 14, 15, 16 ? Fig. 17, 18	4 (11,9%)	10/0	0
Tubo digestivo	4 (11,8%)	Hernia diafrágica (4)	Fig. 19, 20	4 (11,9%)	4/0	0
Ganglios	2 (5,8%)	Cadena mamaria interna Ad. ángulo costofrénico	Fig. 21 Fig. 22	0 (5,9%)	0/2	2
Otros:	4 (11,8%)				2/2	2
· Bazo	1	Bazo accesorio	Fig. 17			
· Mediastino	1	Quiste pleuro-pericárdico	Fig. 23	1 (2,9%)		
· Piel/p. blandas	2	Recidiva cutánea periprotésis Recidiva espacio intercostal	Fig. 24 Fig. 25			
Total	34			14 (41,2%)	28/6 (82%/18%)	6 (18%)

?

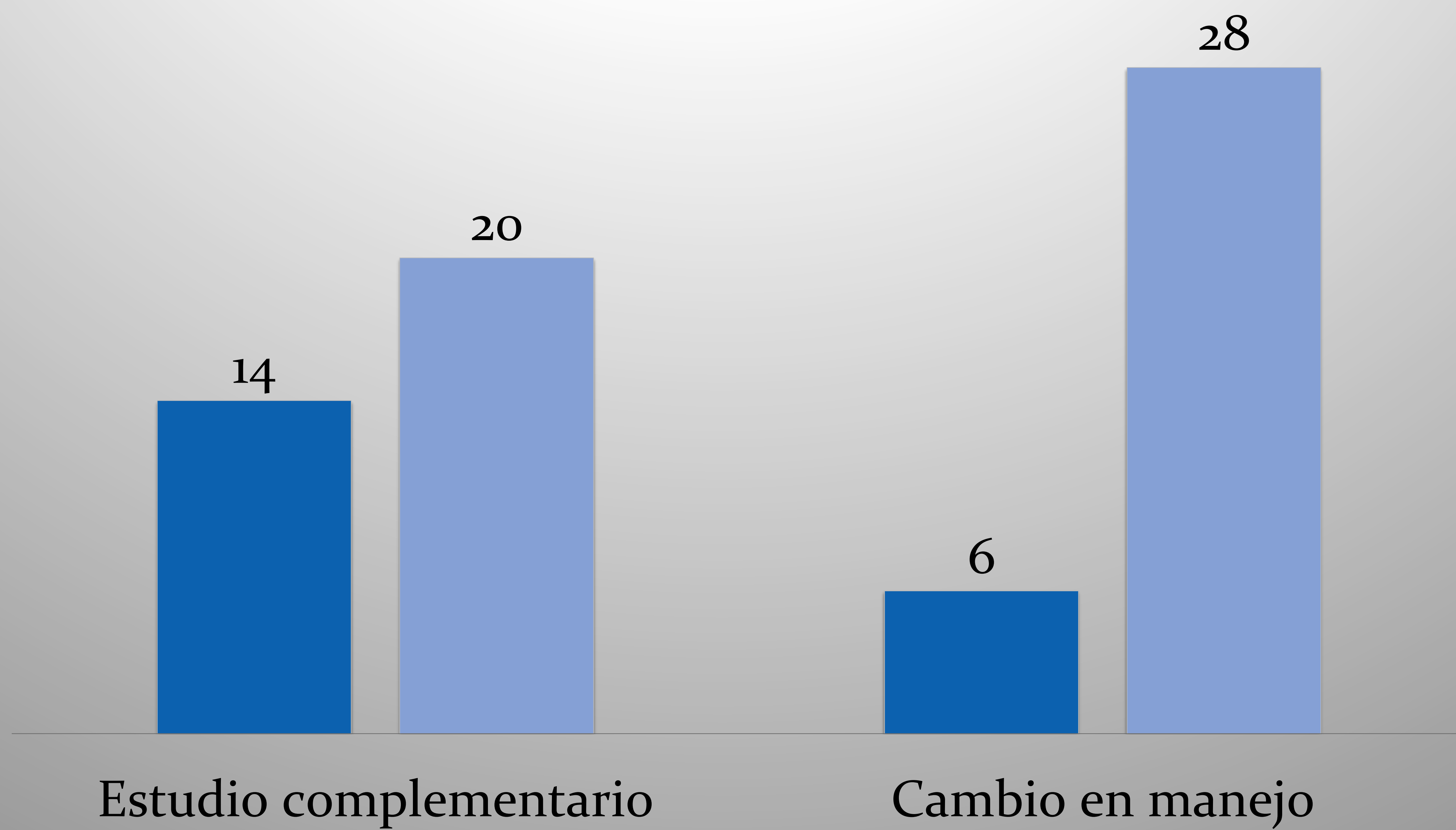
Resultados

Hallazgos extramamarios



Implicaciones de los hallazgos

■ si ■ no



Imágenes

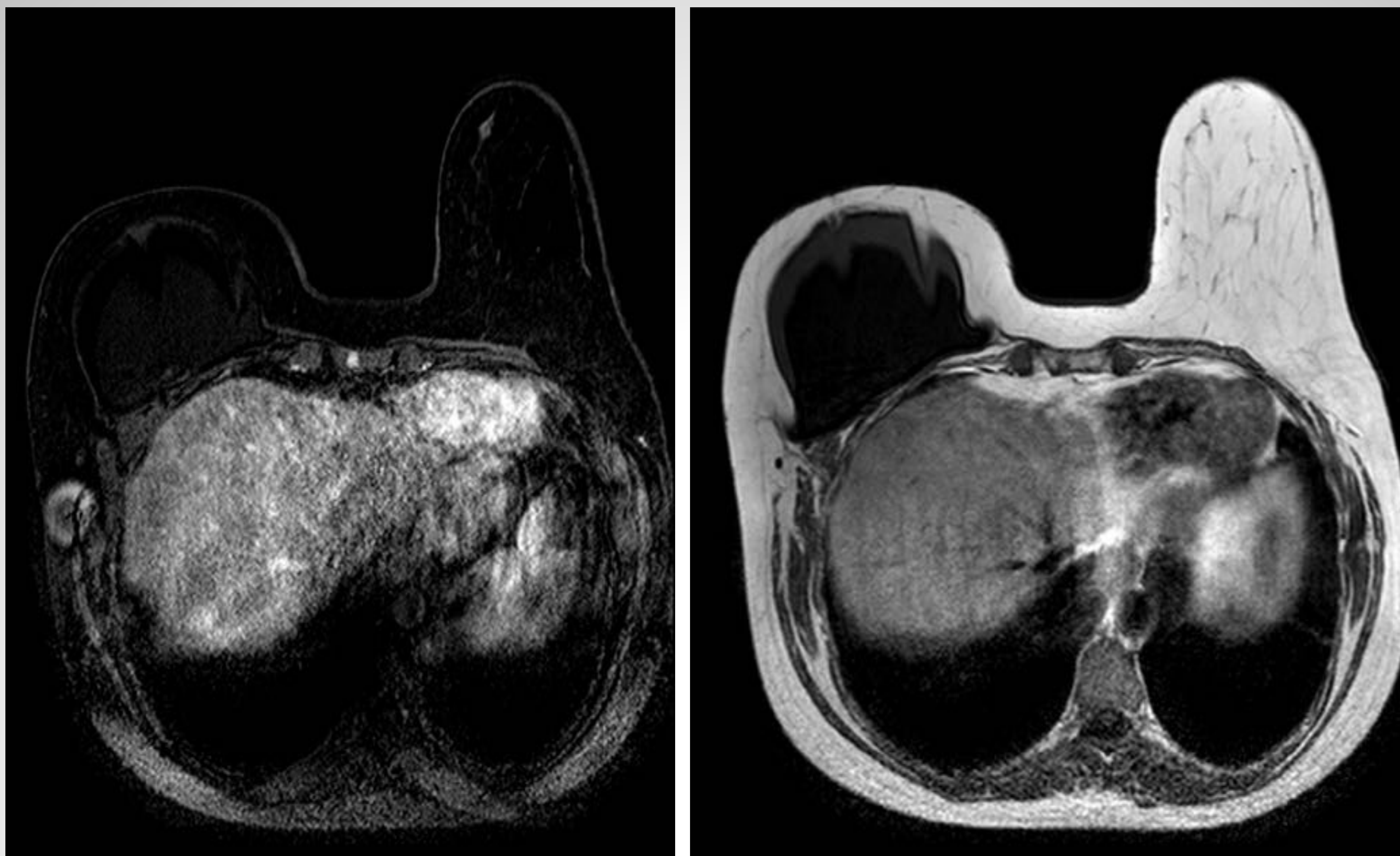


Fig. 1 Metástasis en el manubrio esternal

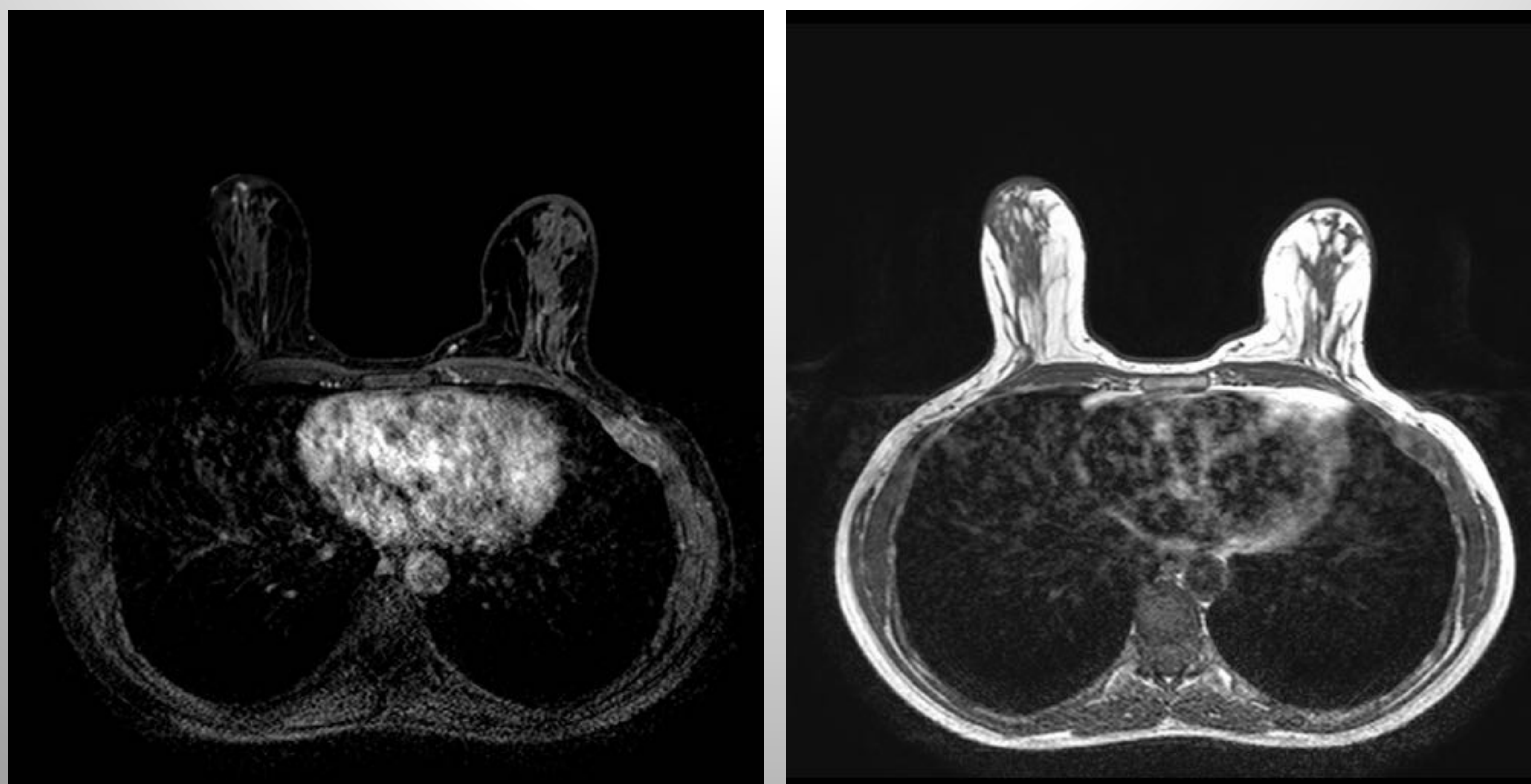


Fig. 2 Metástasis en arco costal

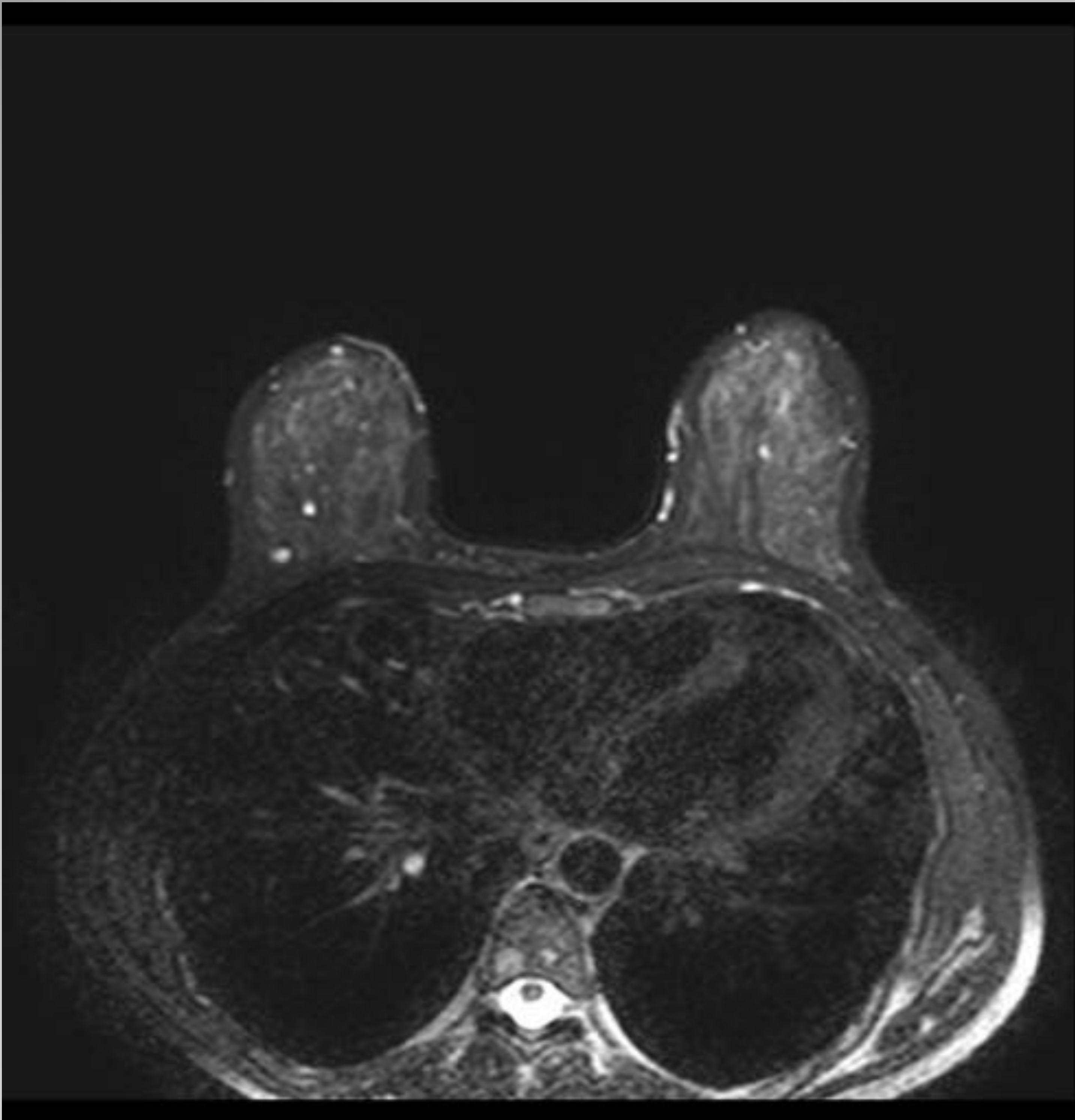

Fig. 3 Hemangioma vertebral

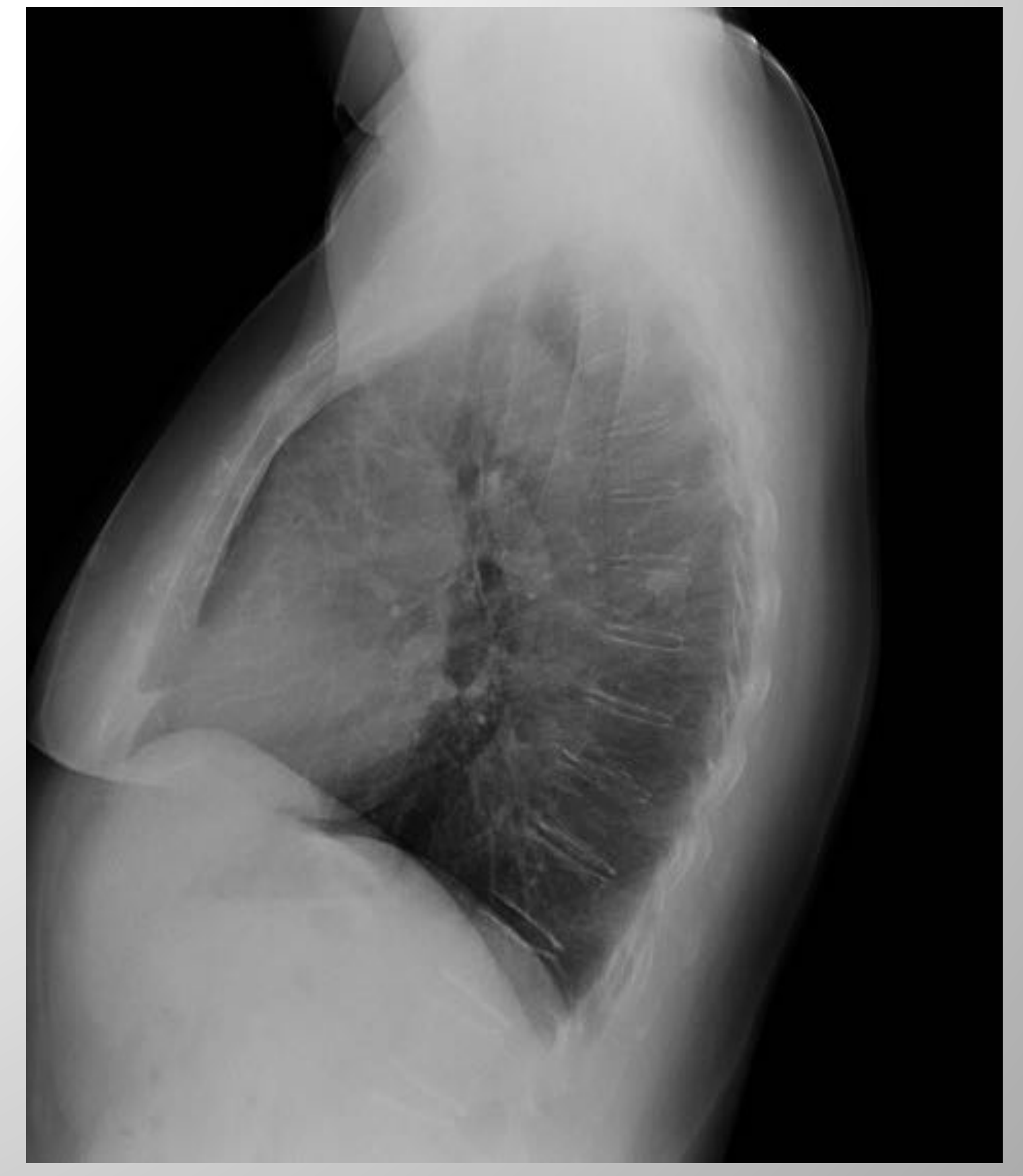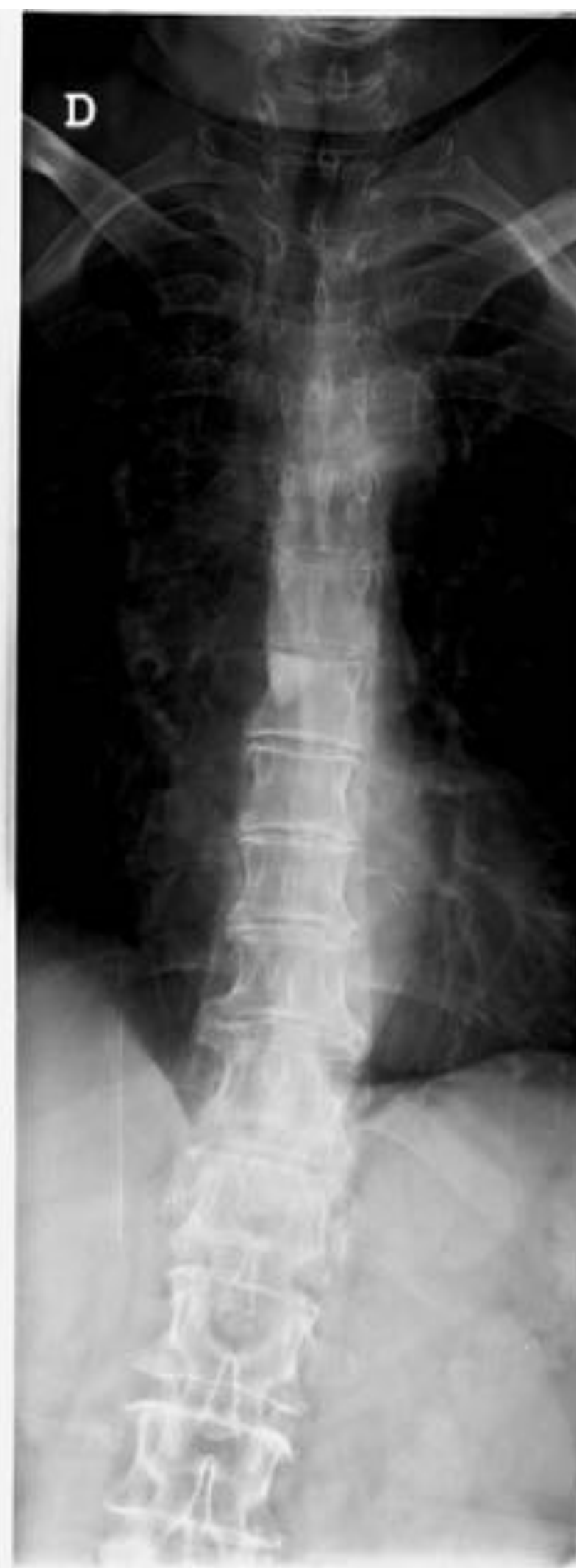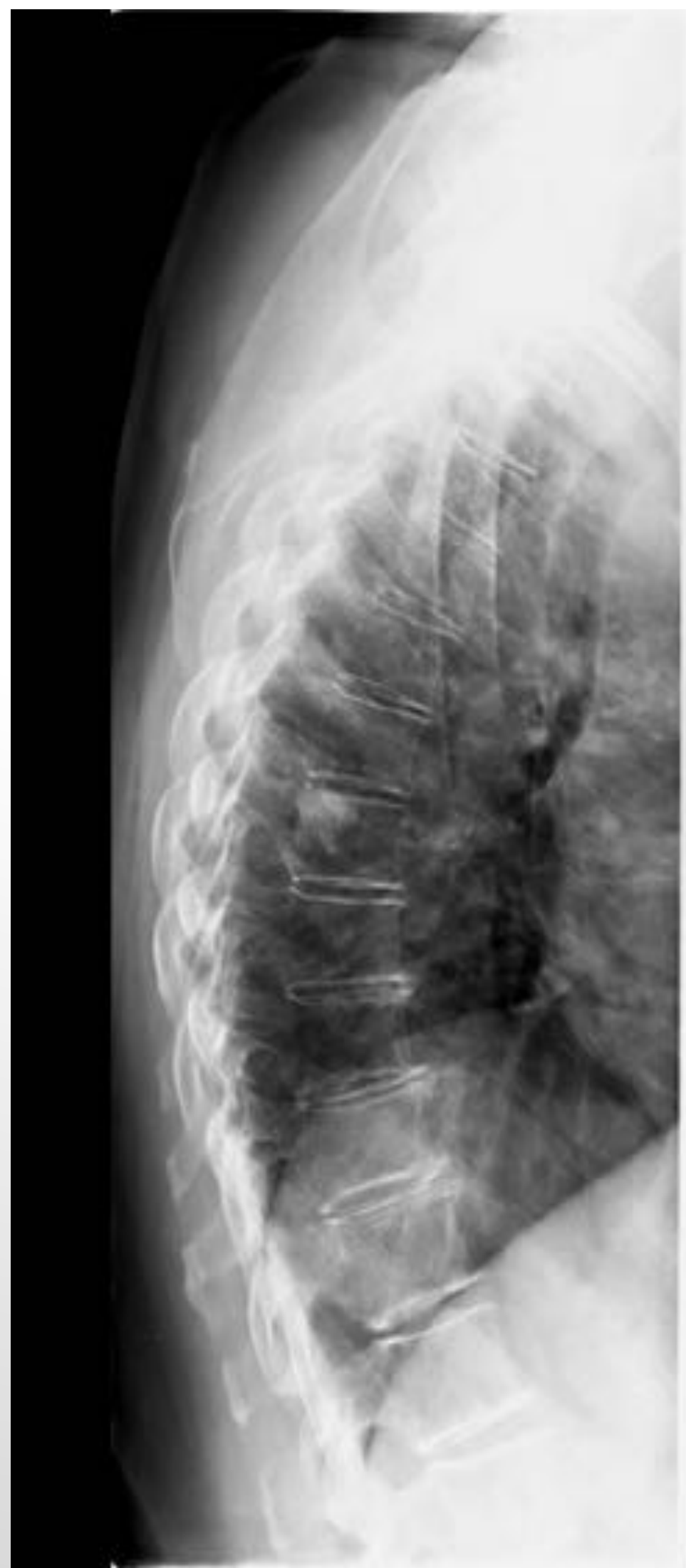
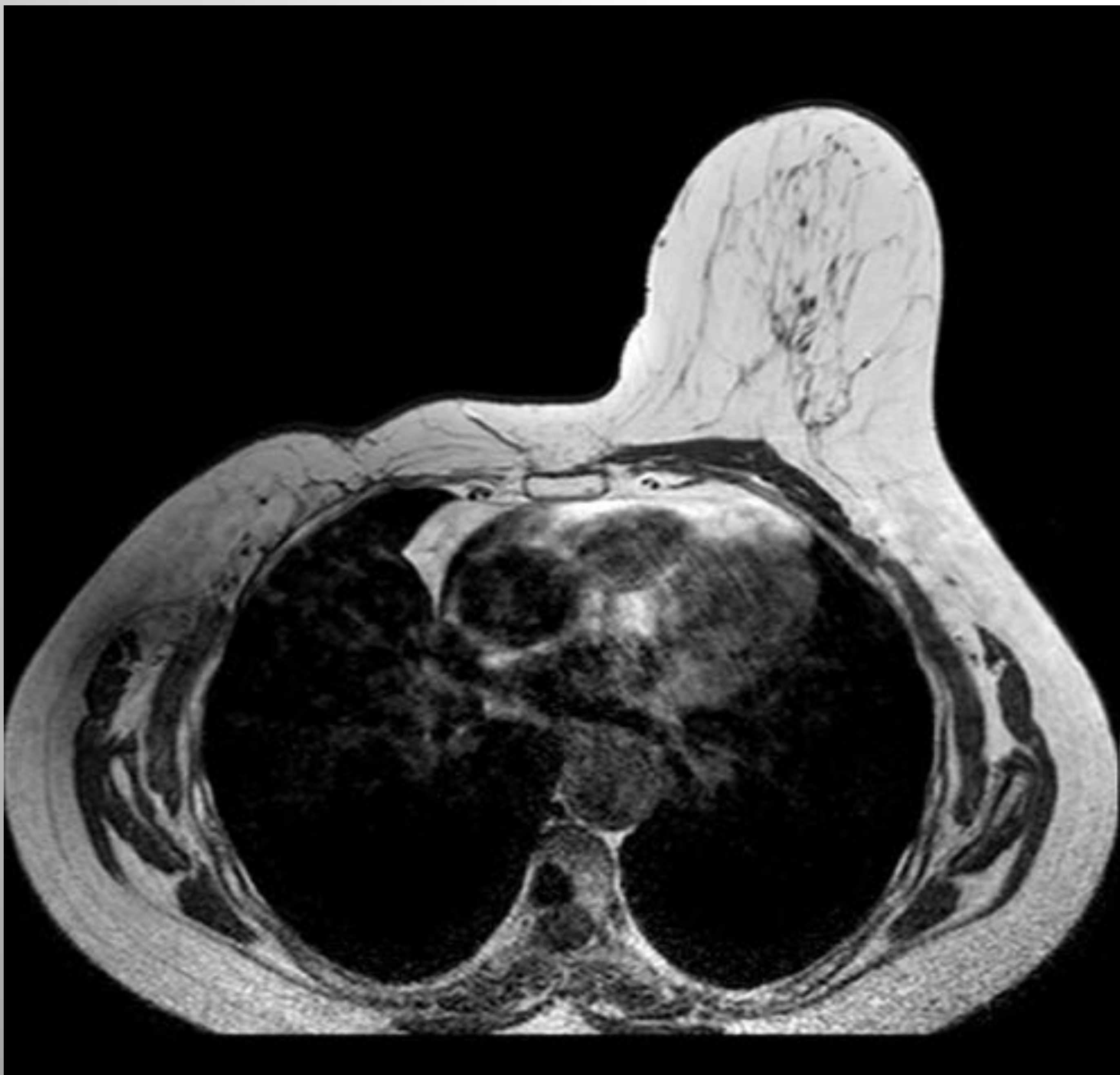


Fig. 4 Islote óseo cuerpo vertebral D7

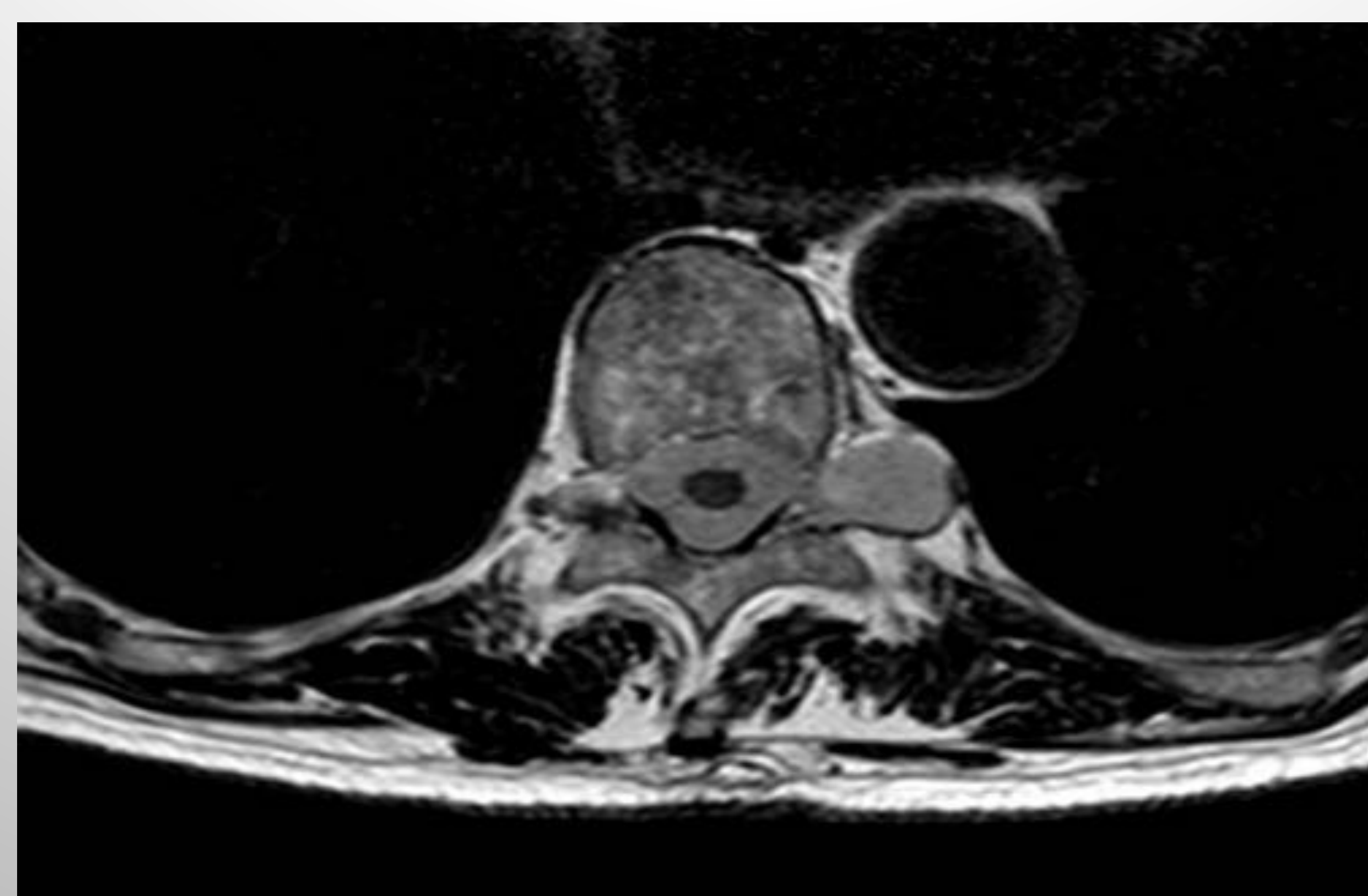
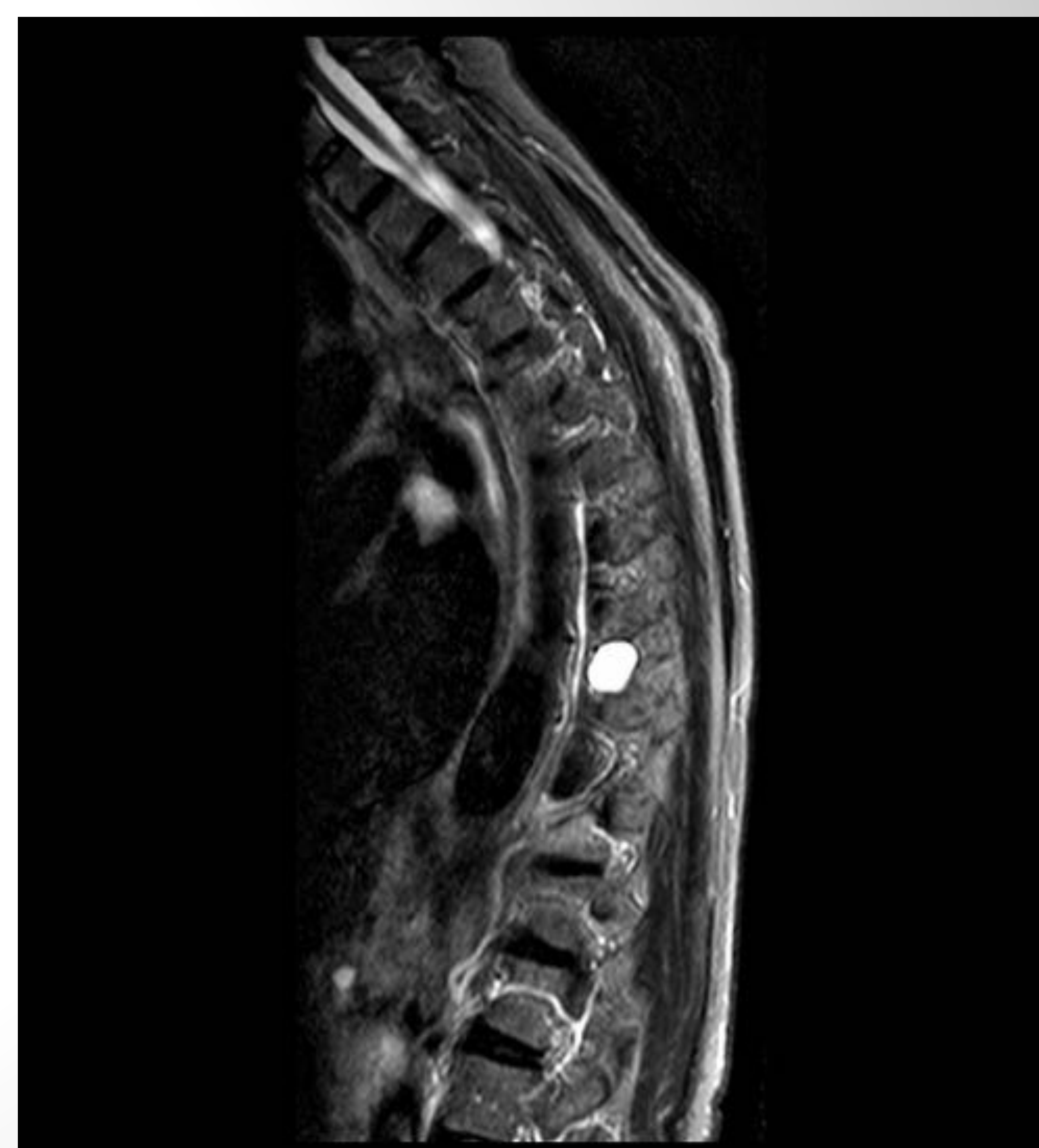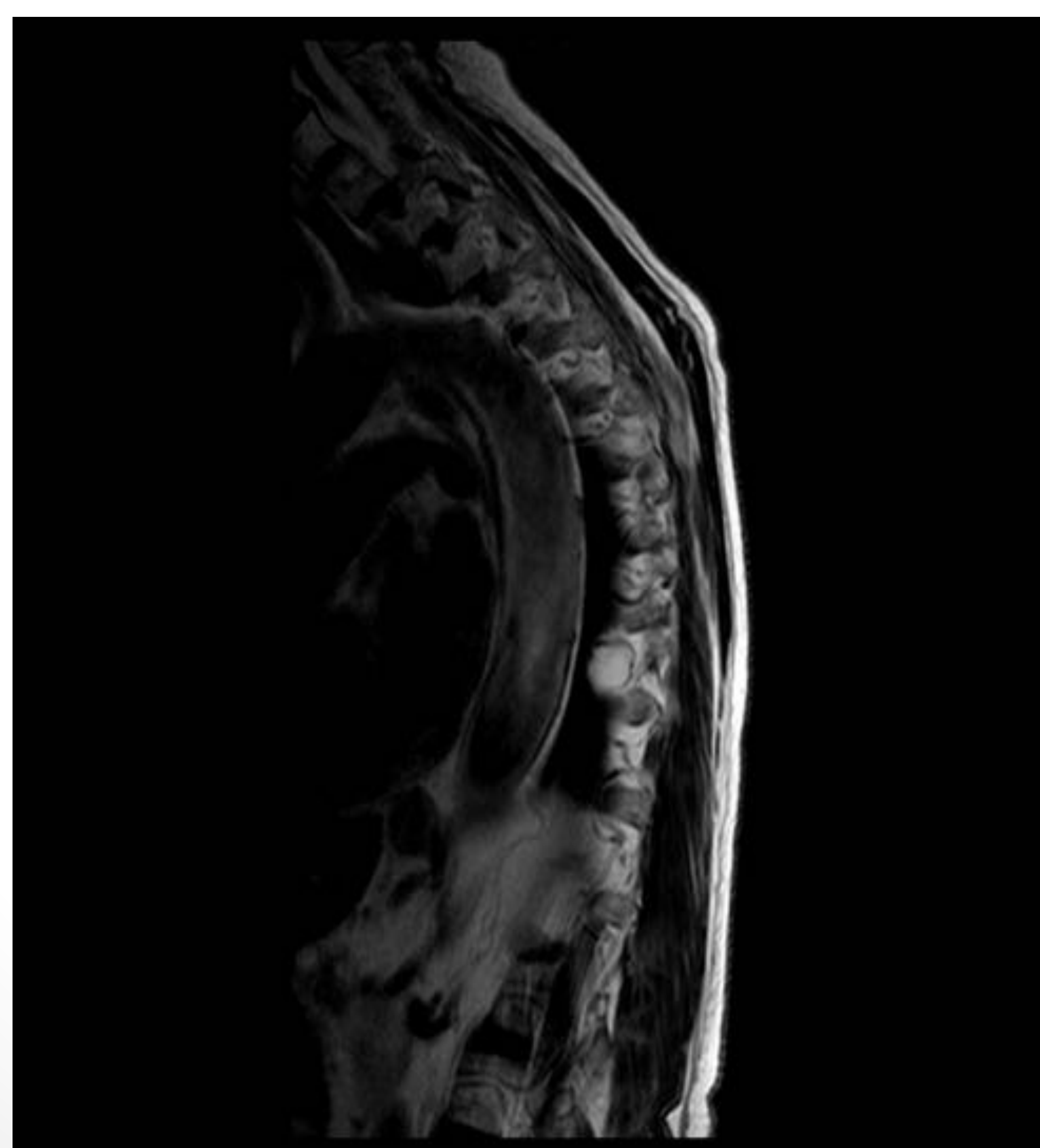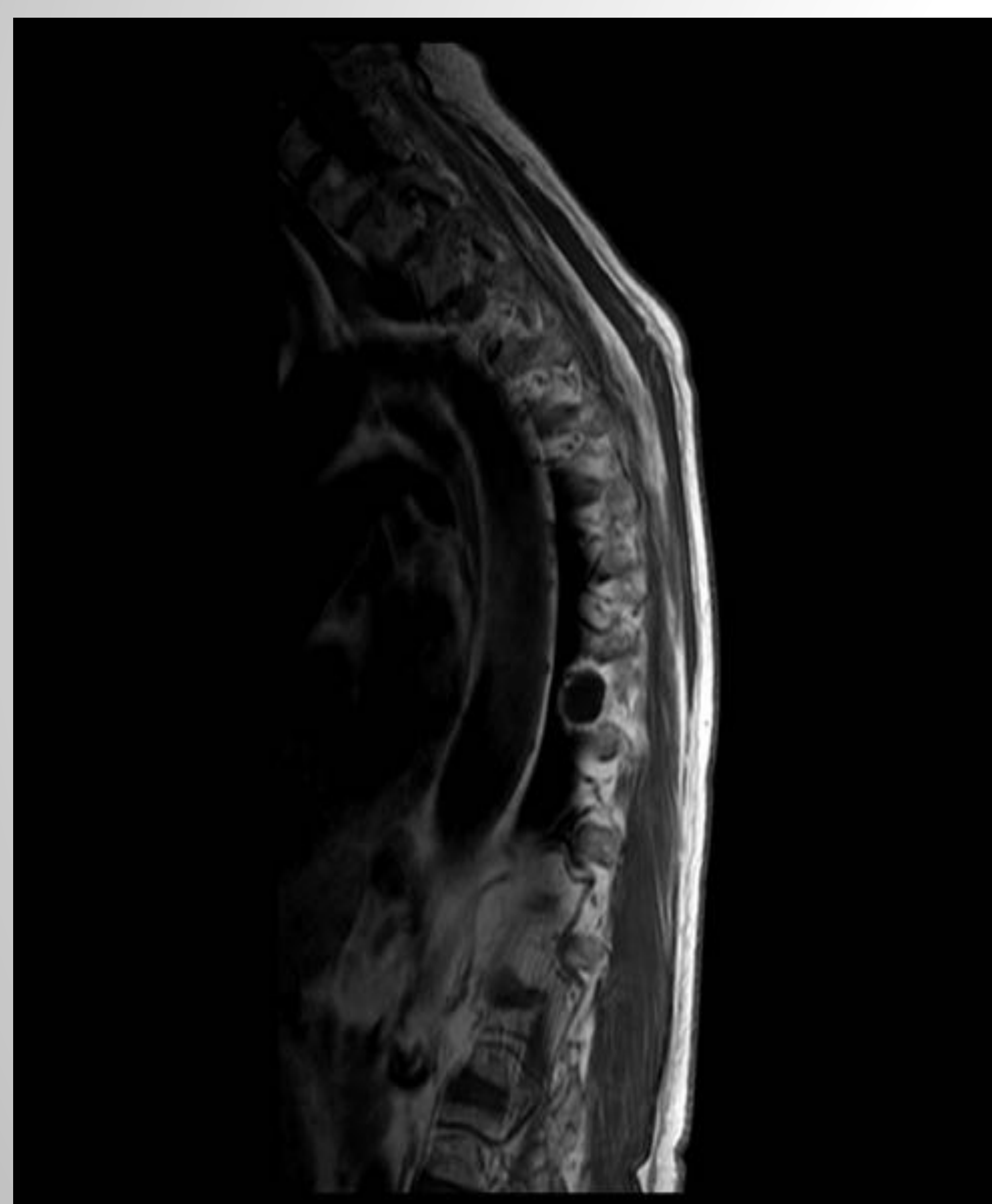


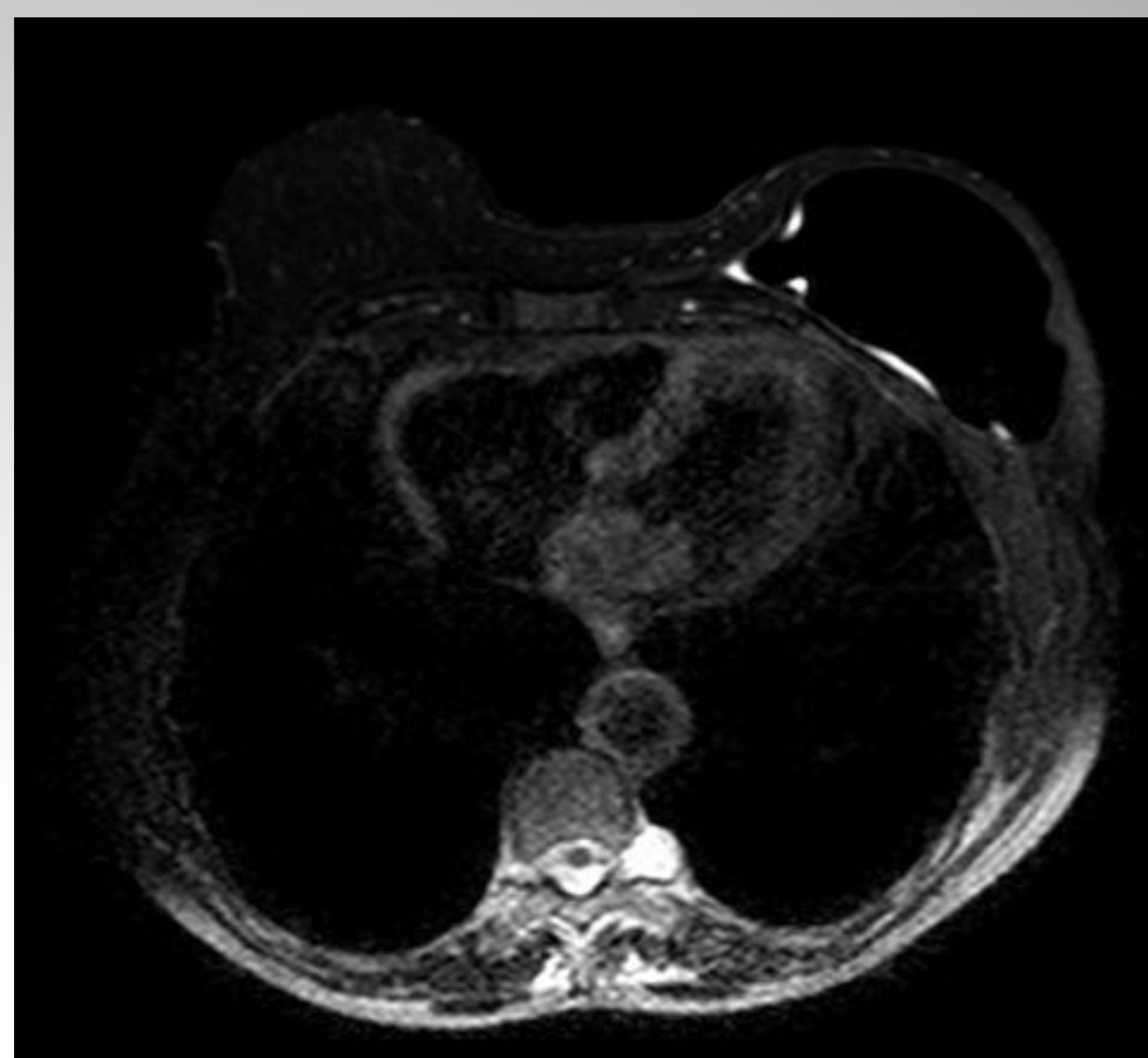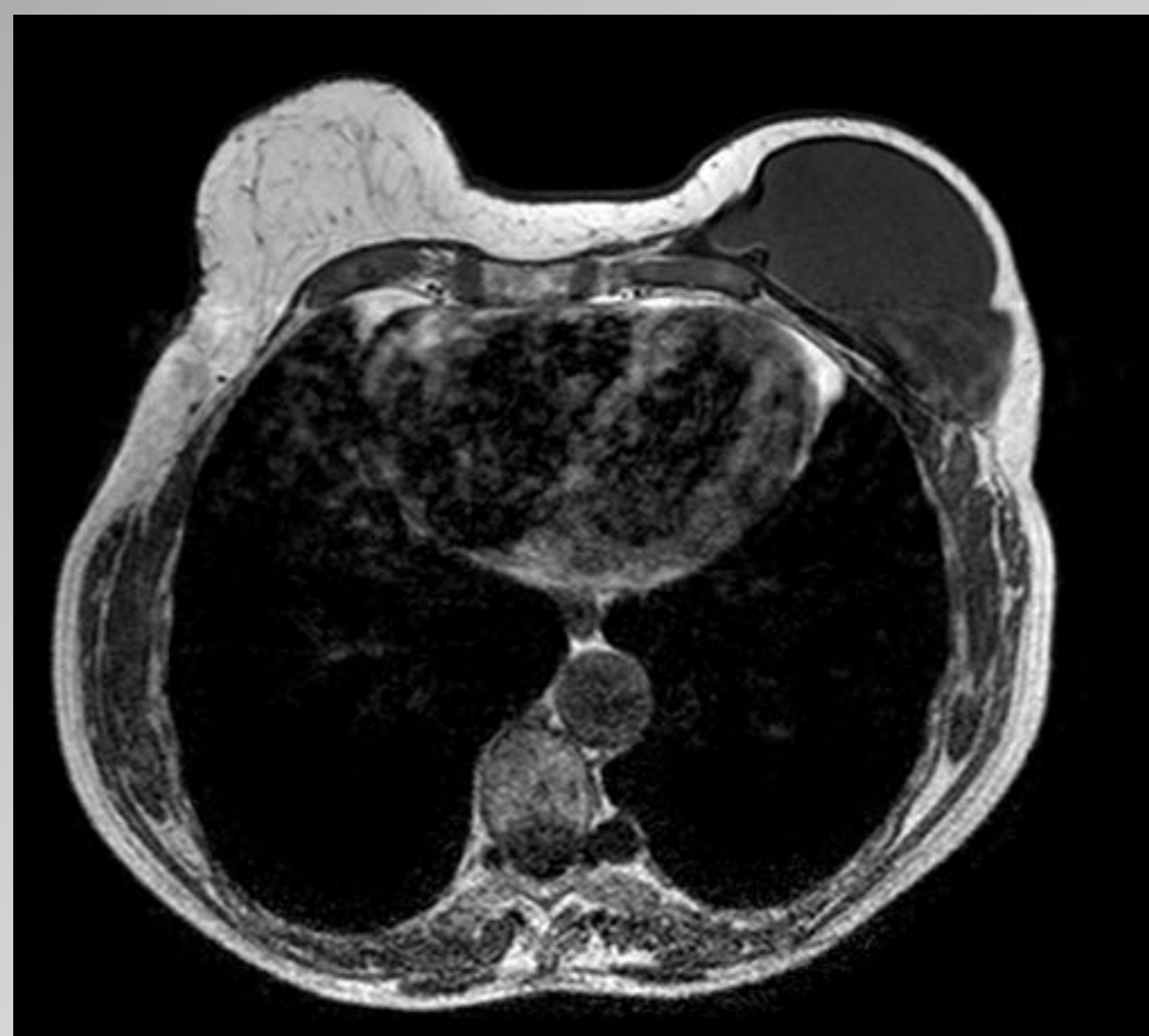Fig. 5 Tumoración quística de casi 2 cm de diámetro ocupando el neuroforamen izquierdo de D9-D10 en la columna dorsal, sin realce tras la administración de contraste compatible con QUISTE RADICULAR de líquido cefalorraquídeo.

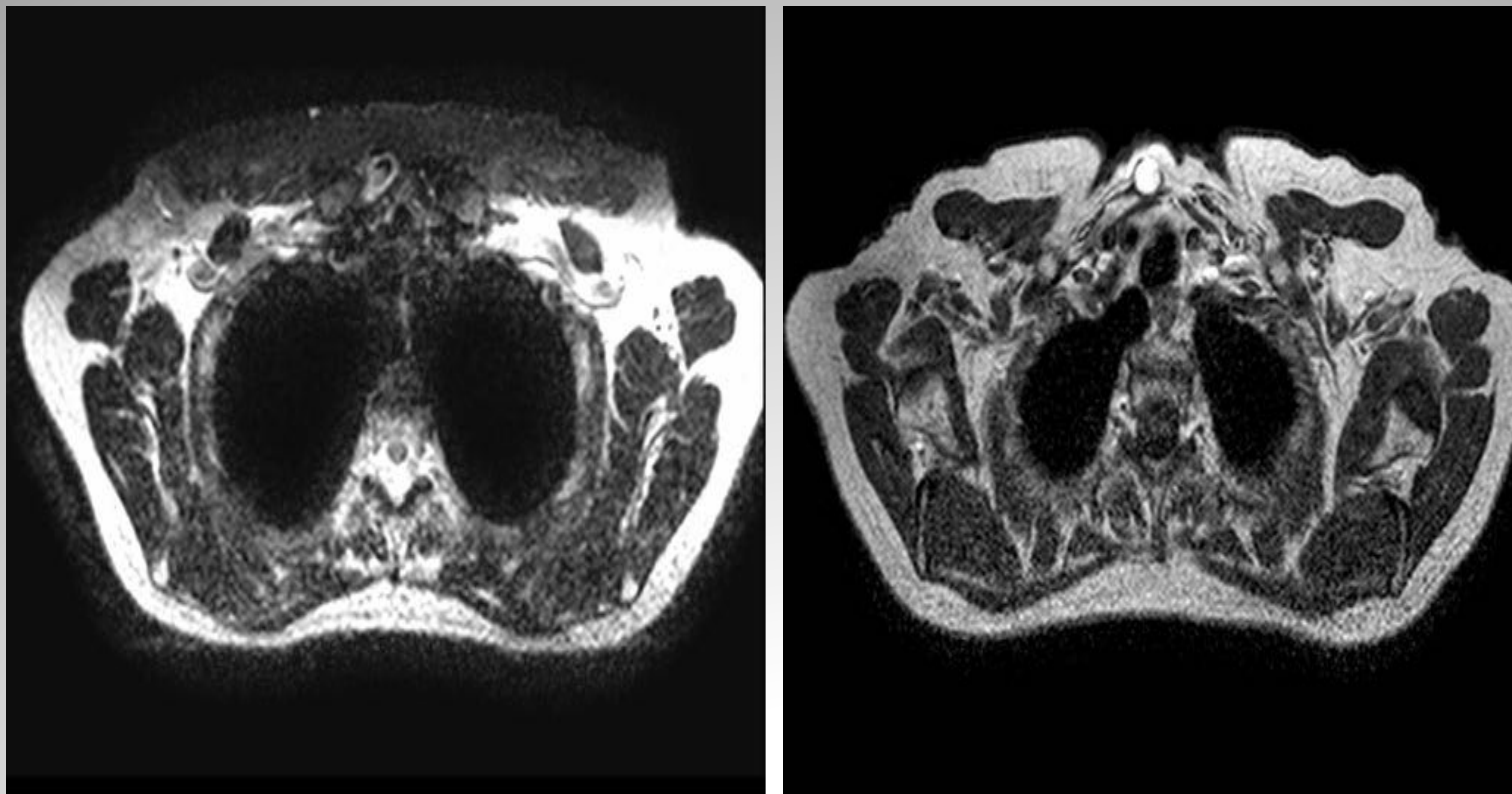


Fig. 6 Quiste sinovial en la articulación esternoclavicular D

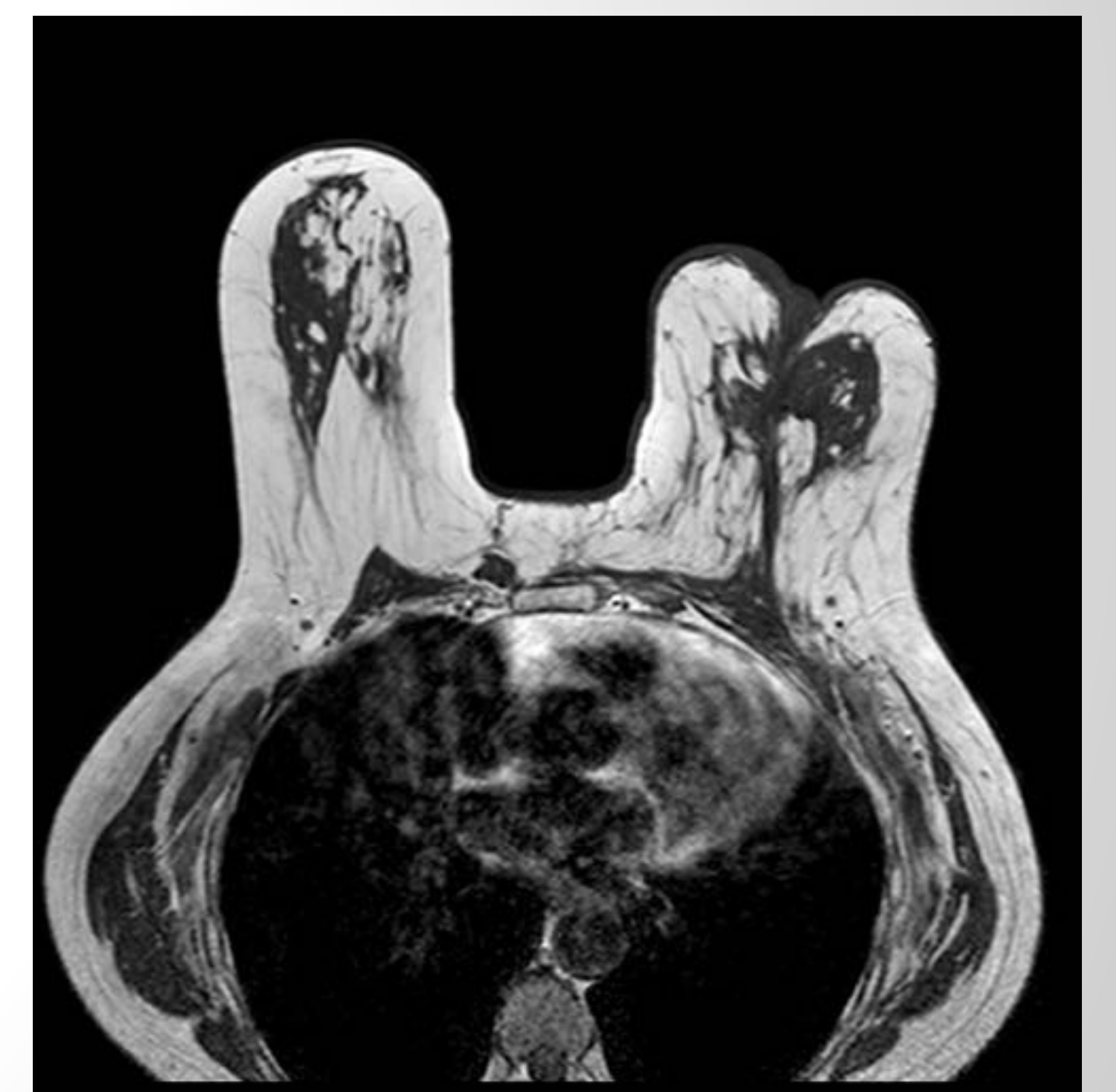
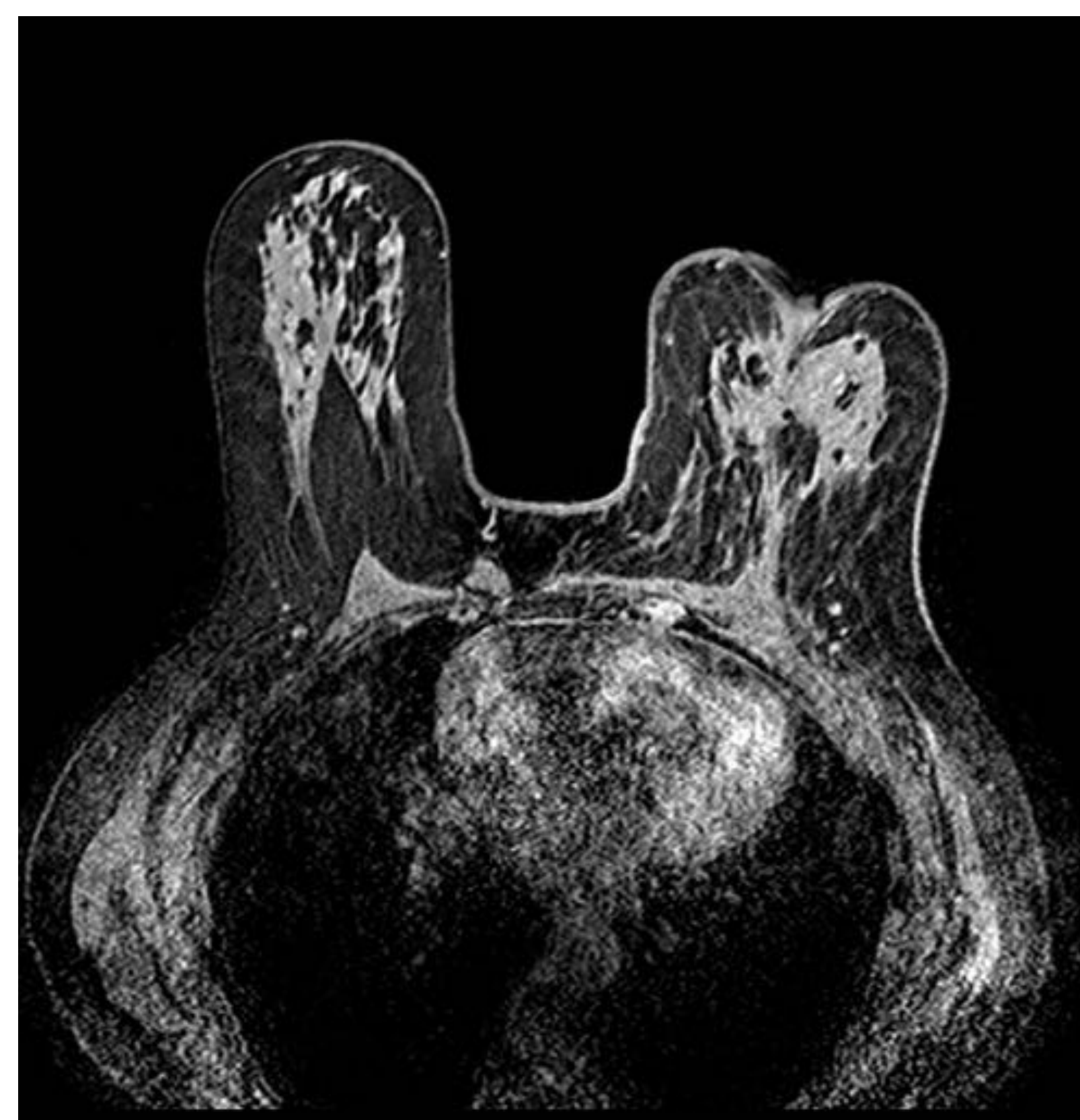
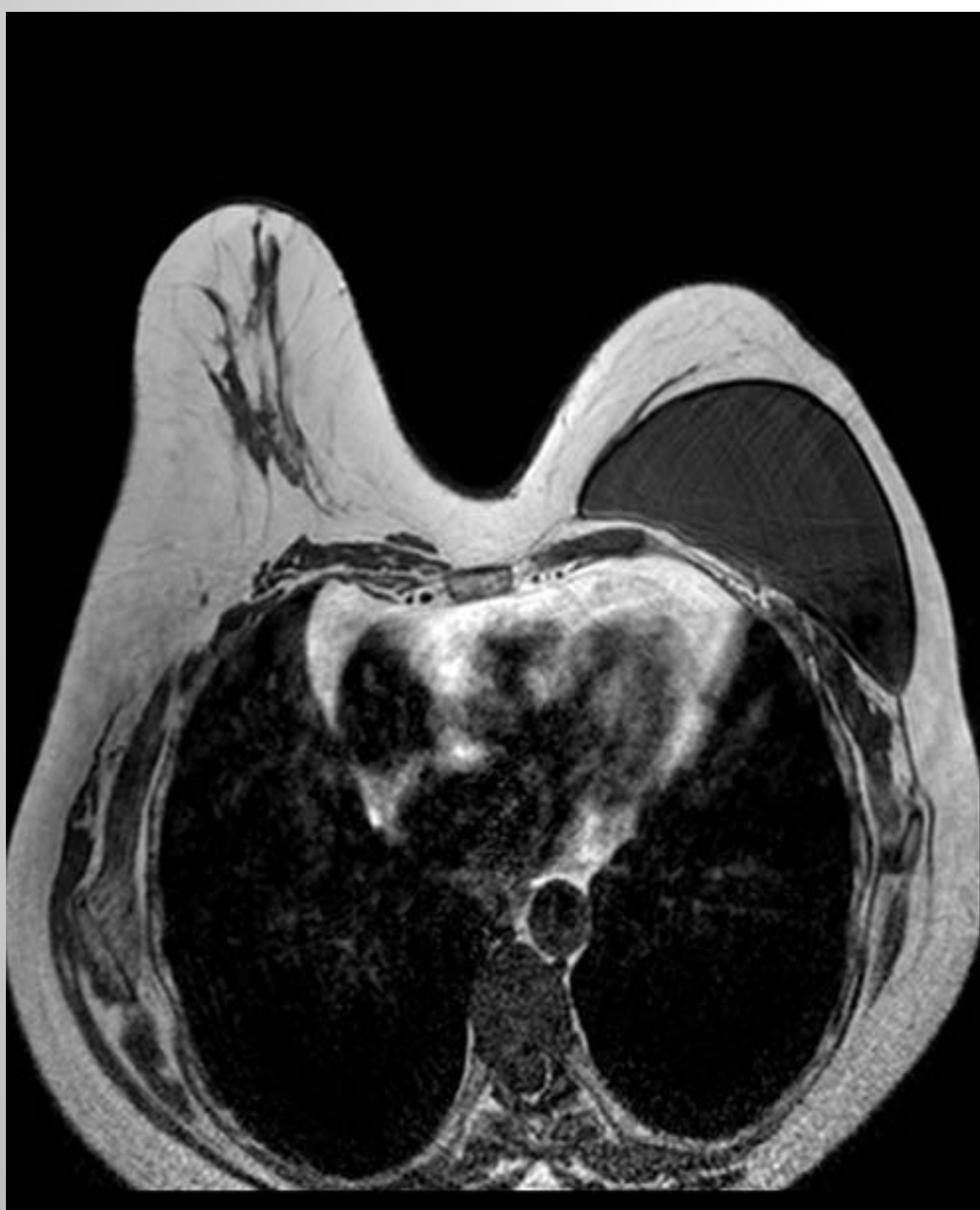Fig. 7 y 8
Músculo paraesternal accesorio derecho

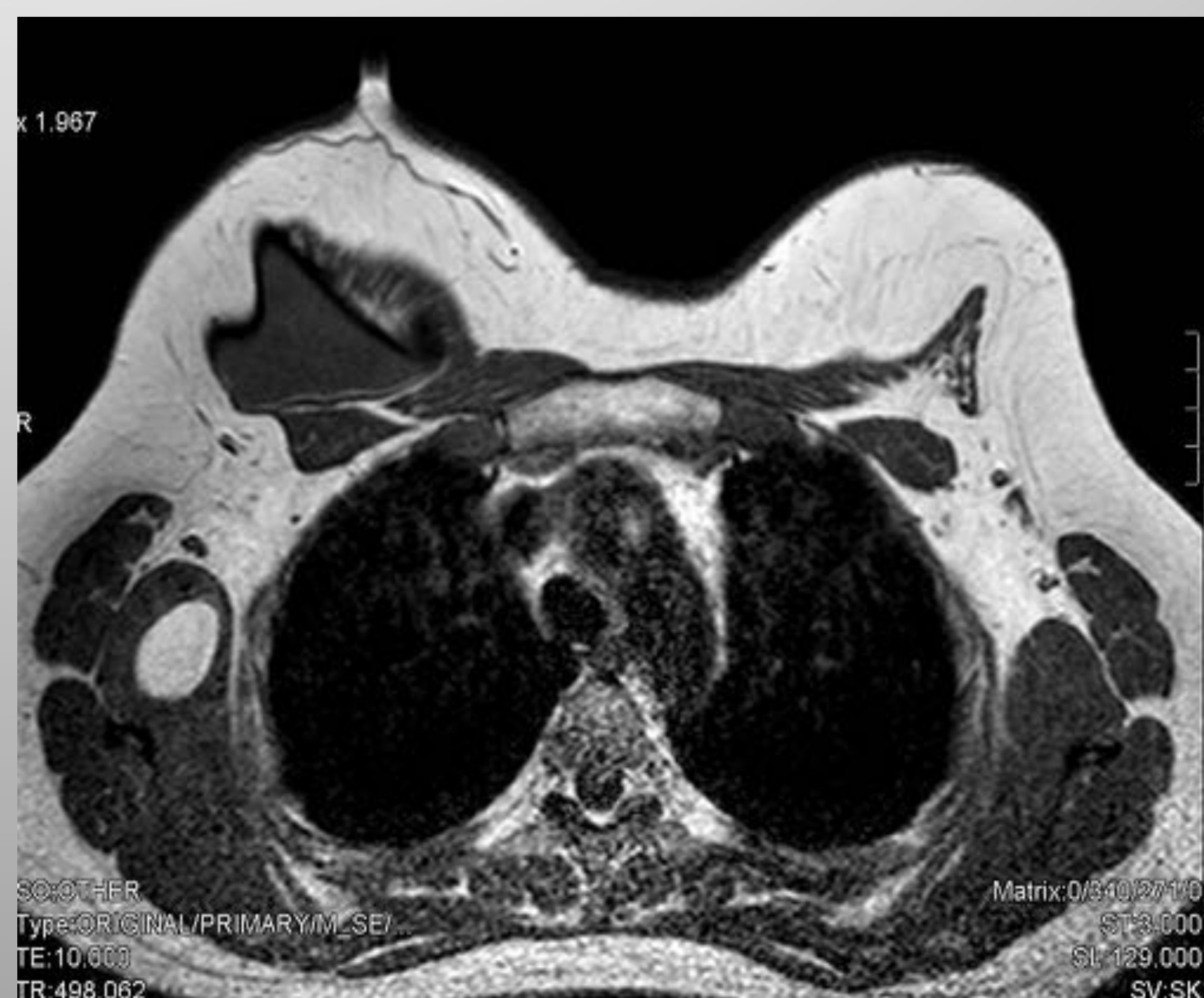
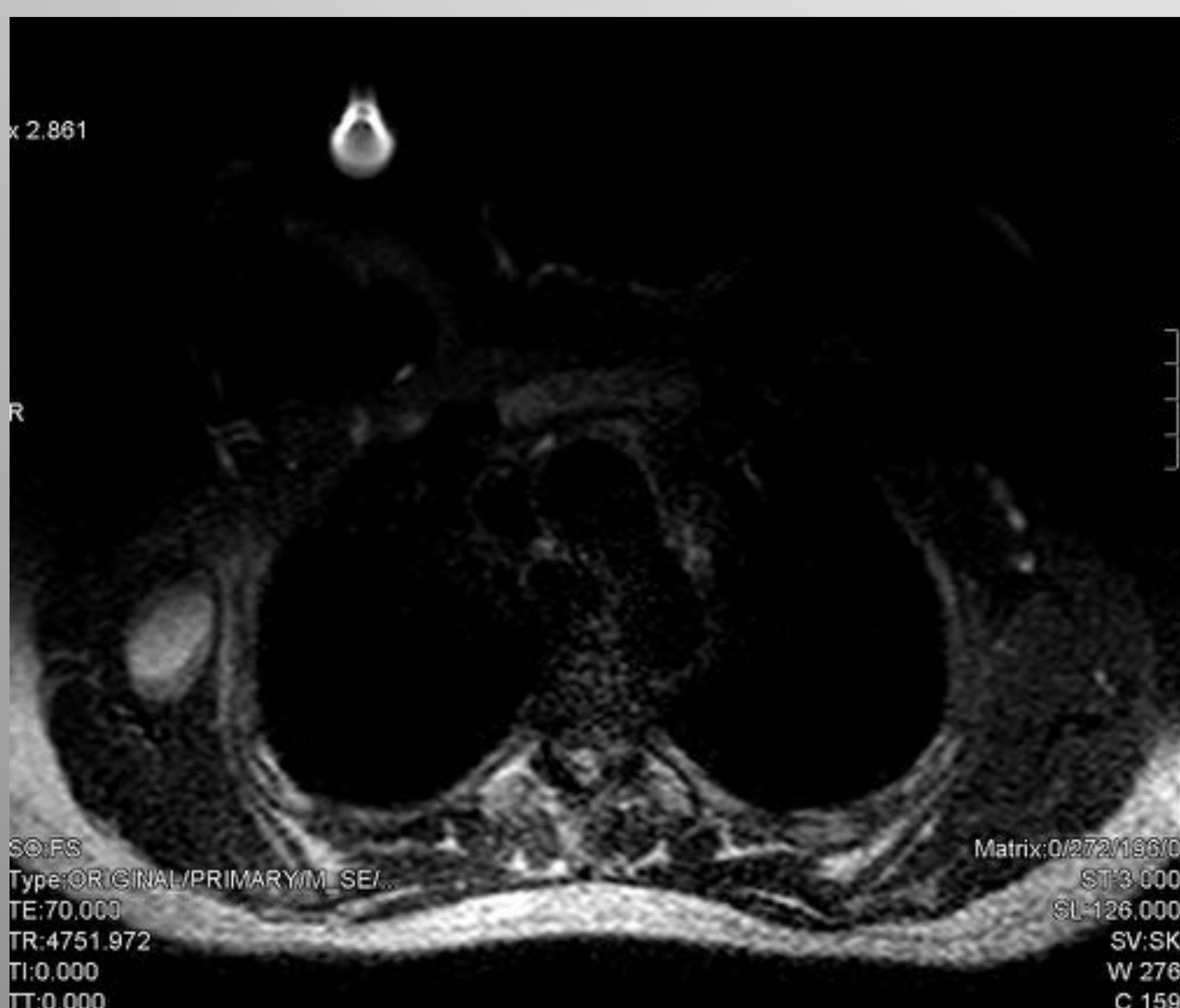
Fig. 9 Lipoma en el músculo subescapular

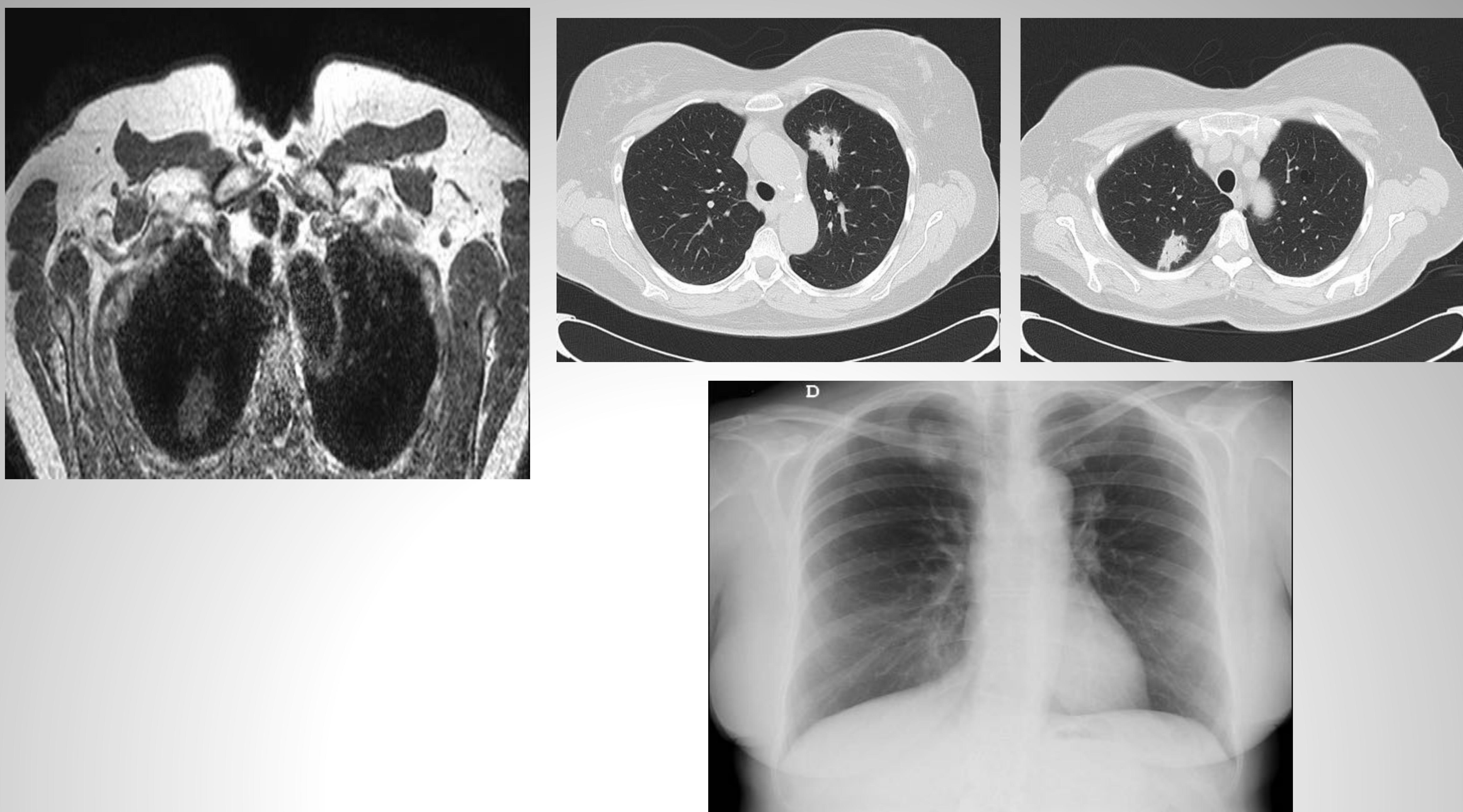


Fig. 10 Opacidades pulmonares con broncograma aéreo en LSD y LSI. Probable proceso neumónico

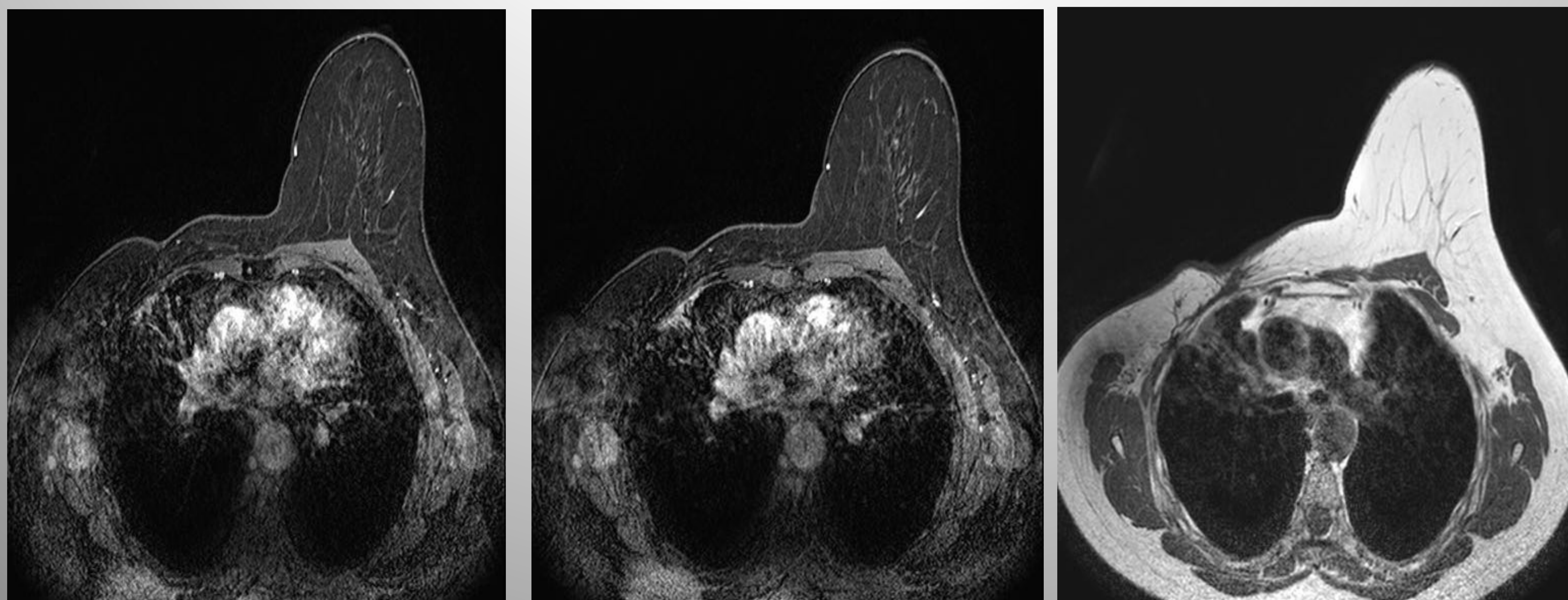


Fig.11 Colapso pulmonar dependiente en el LSD

Fig. 12 y 13 Fibrosis post-radioterapia

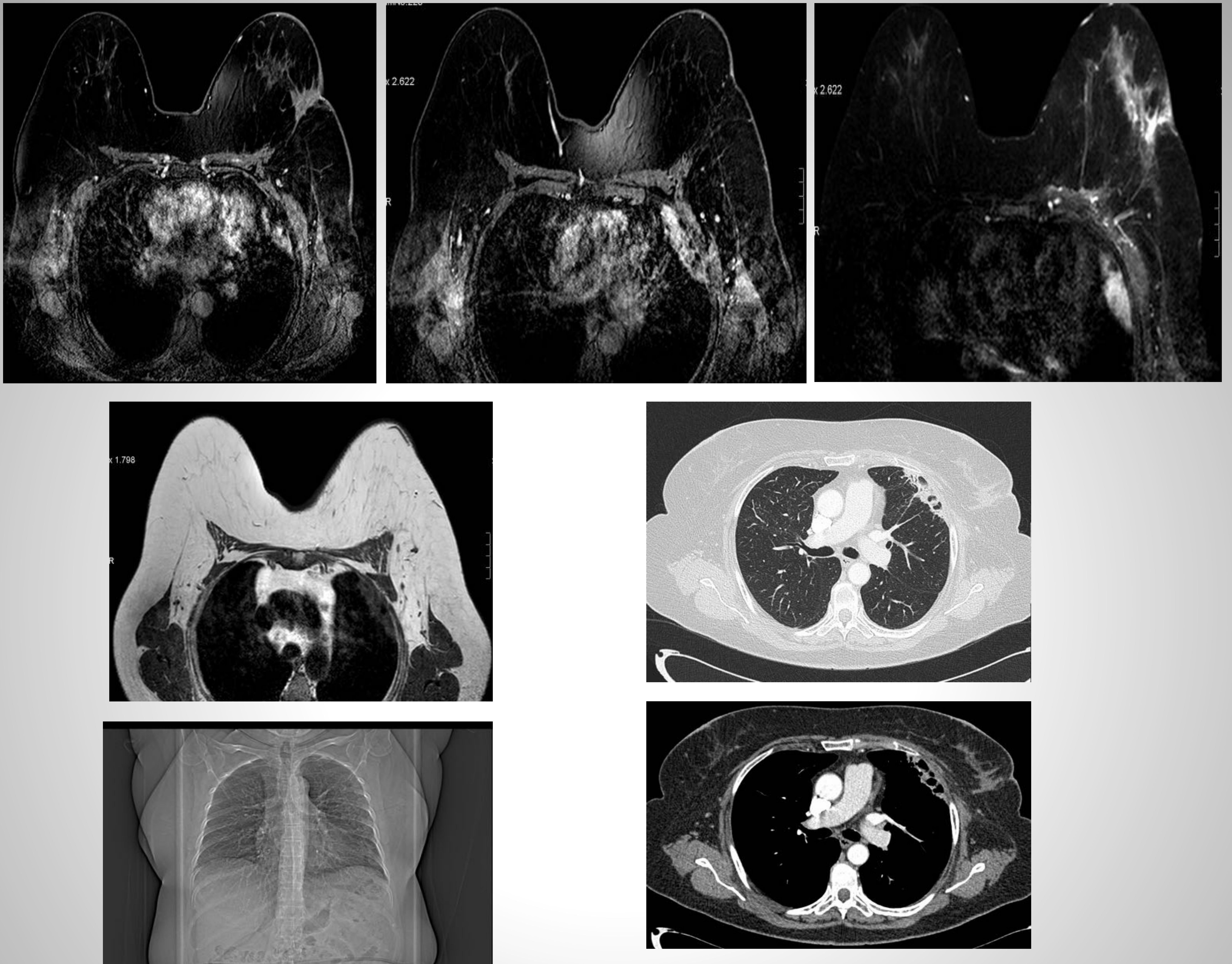


Fig. 12 Engrosamiento pleural seudonodular en LSI con tractos fibrocicatriciales y discreta pérdida de volumen por fibrosis postradioterapia.

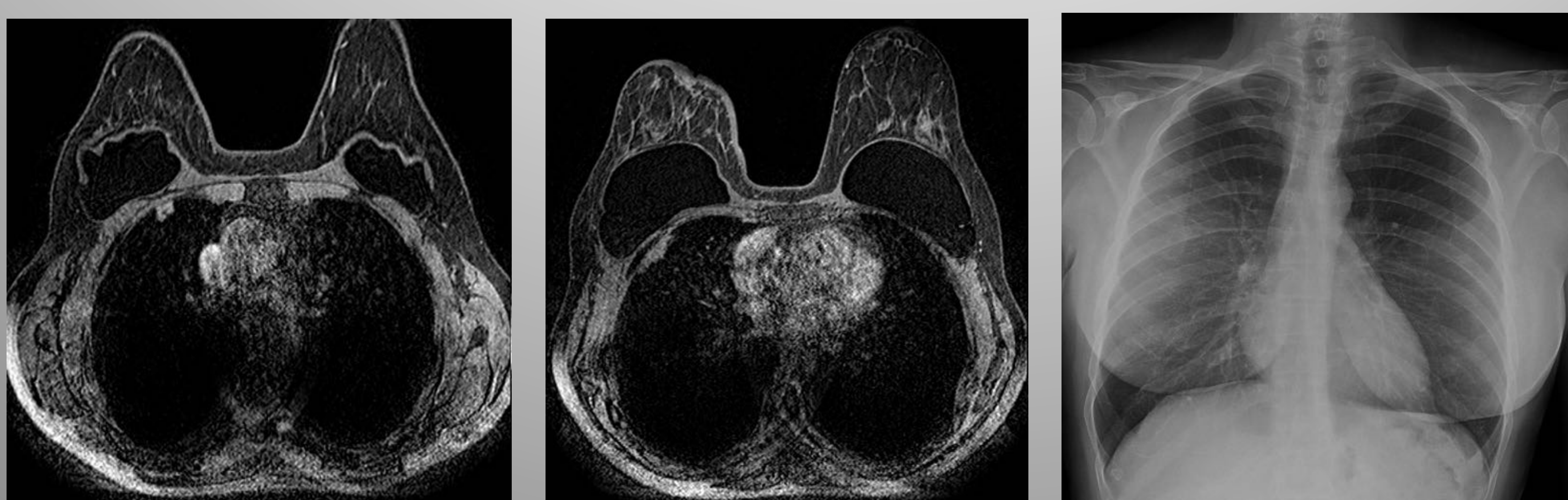


Fig.13 Engrosamiento pleural, alteraciones pulmonares y paramediastínicas dchas. postradioterápicas

Fig.14, 15 y 16 quistes y hemangiomas hepáticos

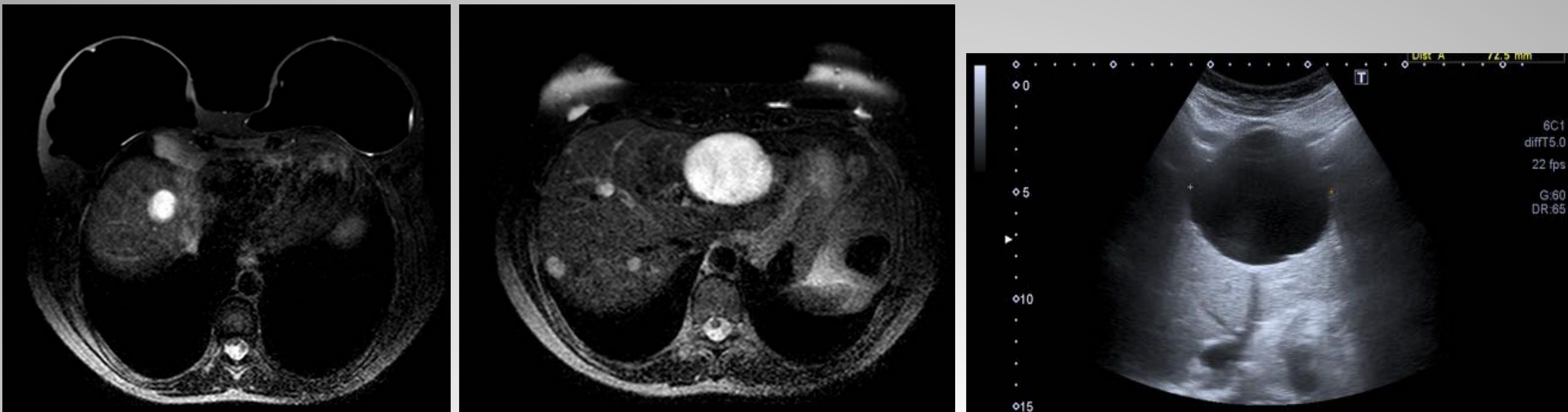


Fig.14 Quistes hepáticos

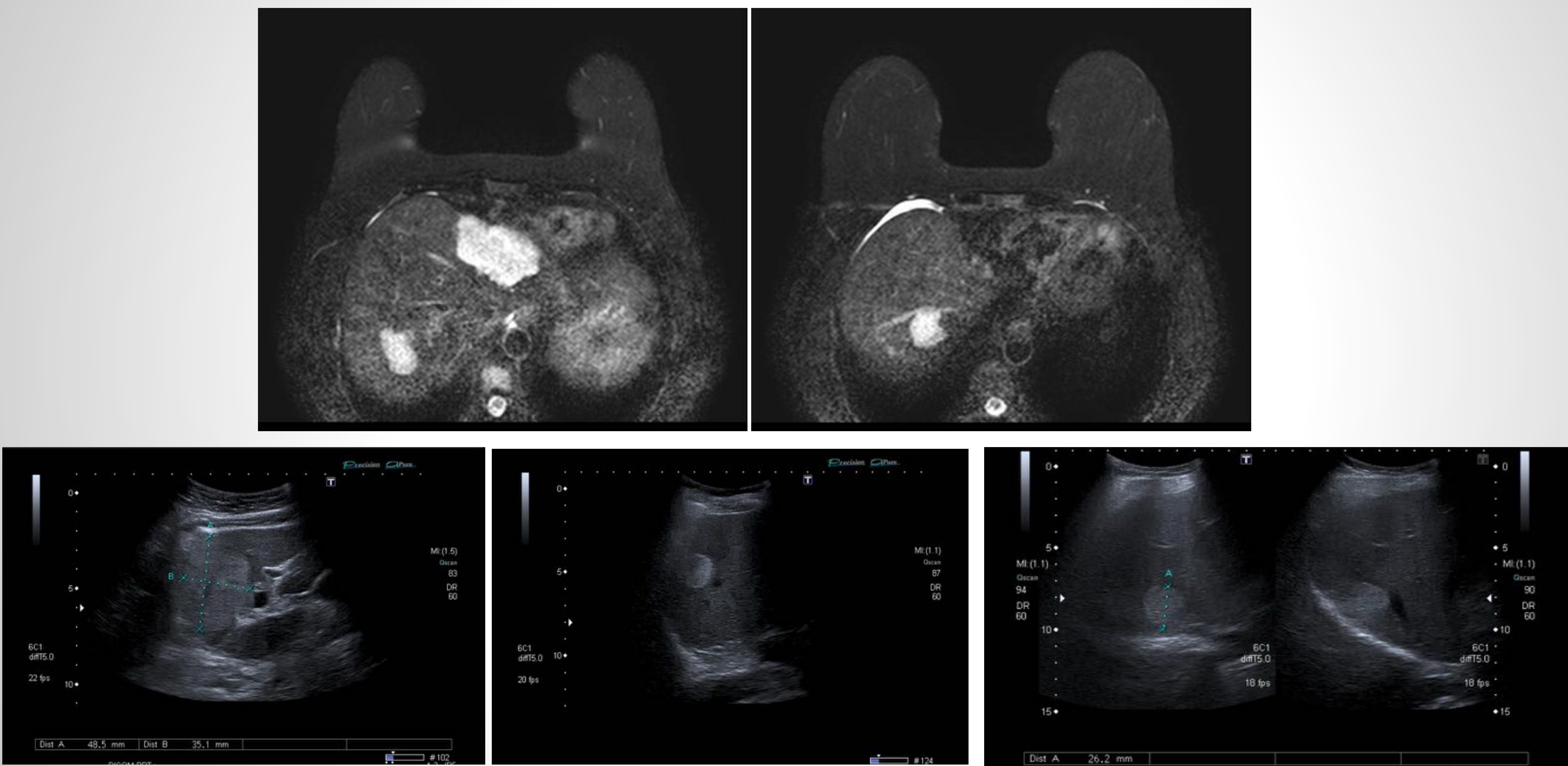


Fig. 15 Hemangiomas hepáticos

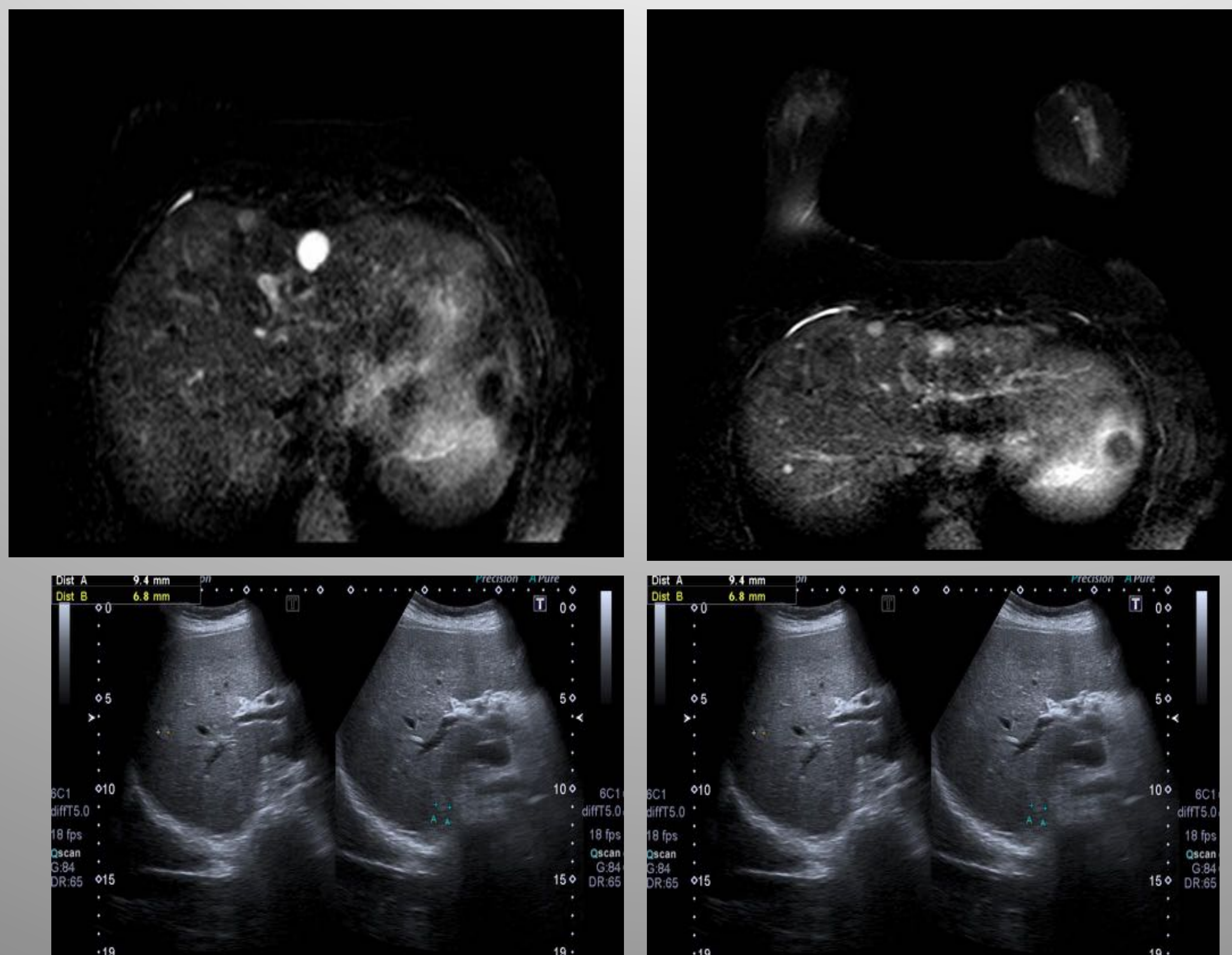


Fig. 16 Quiste hepático y hemangiomas hepáticos.

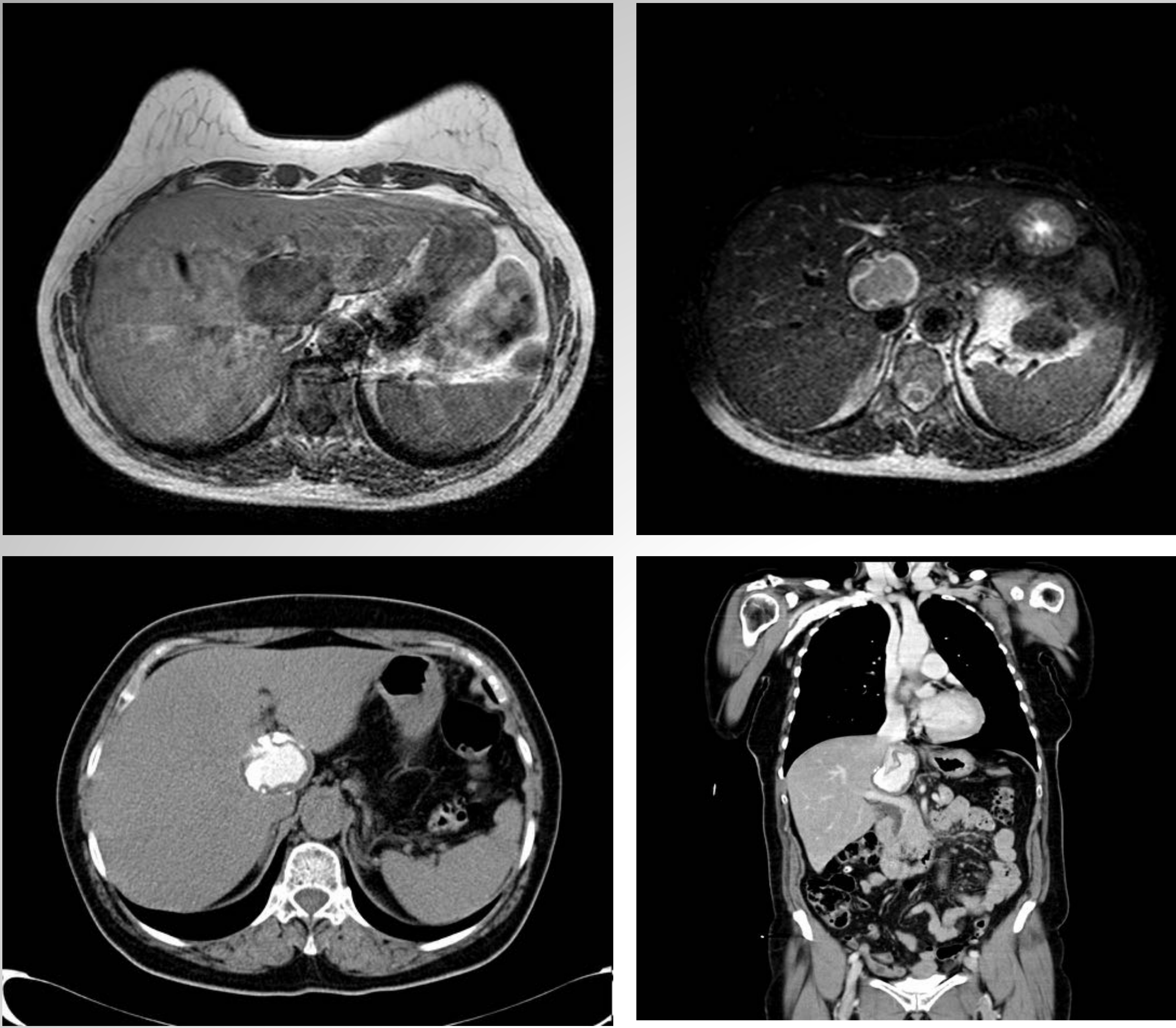


Fig. 17 Quistes hidatídicos hepáticos. Bazo accesorio

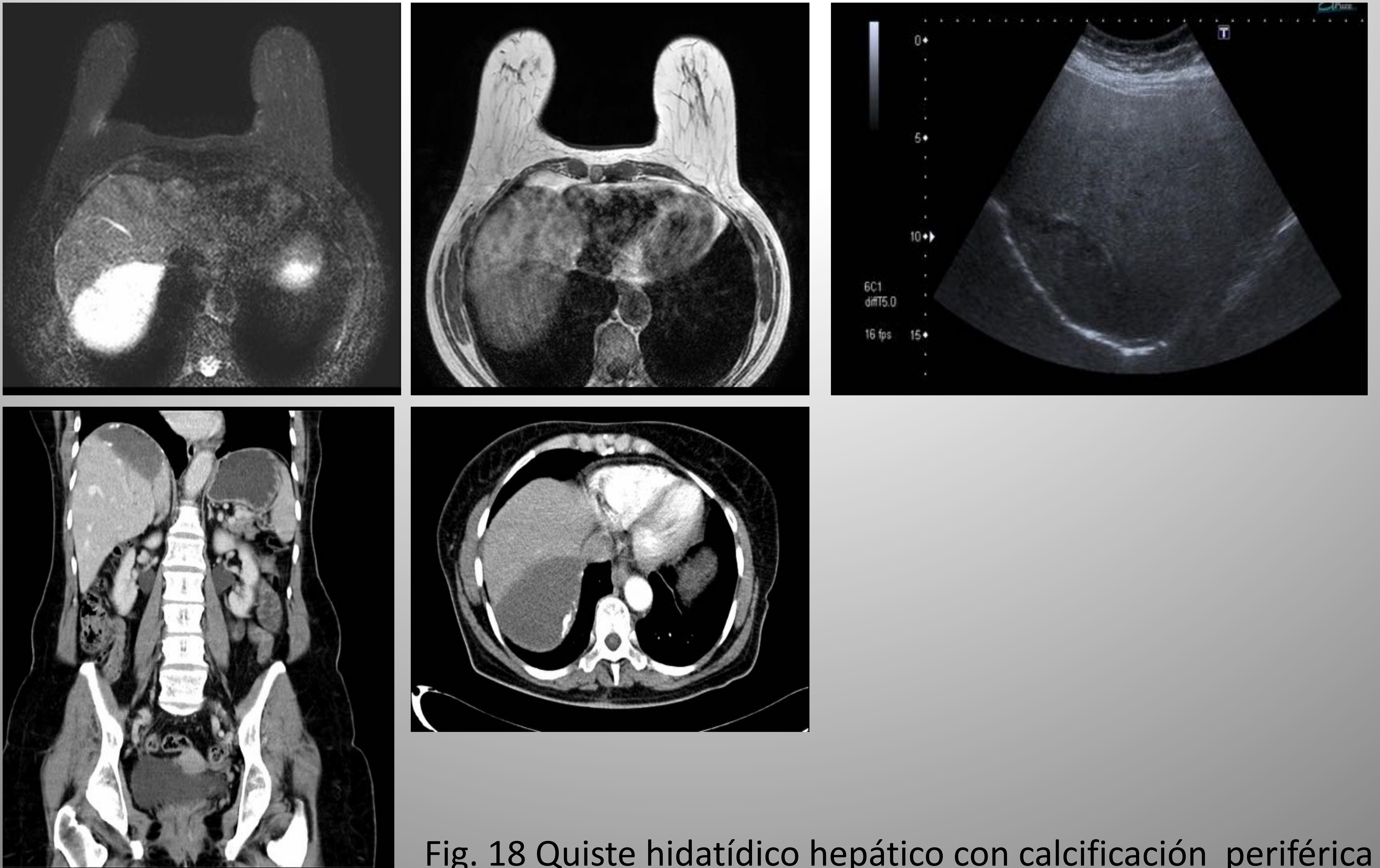


Fig. 18 Quiste hidatídico hepático con calcificación periférica

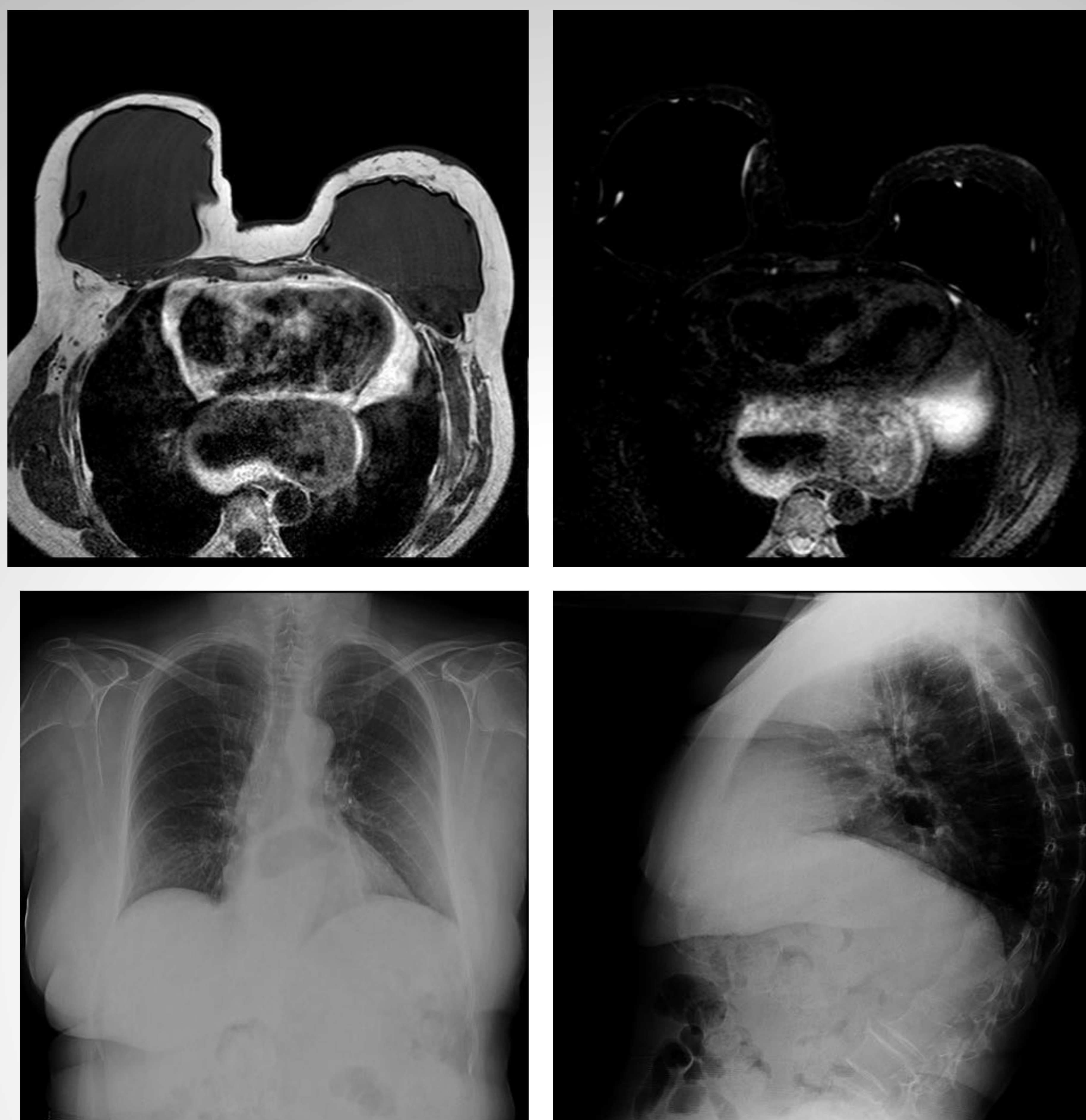

Fig. 19 Gran hernia de hiato por deslizamiento

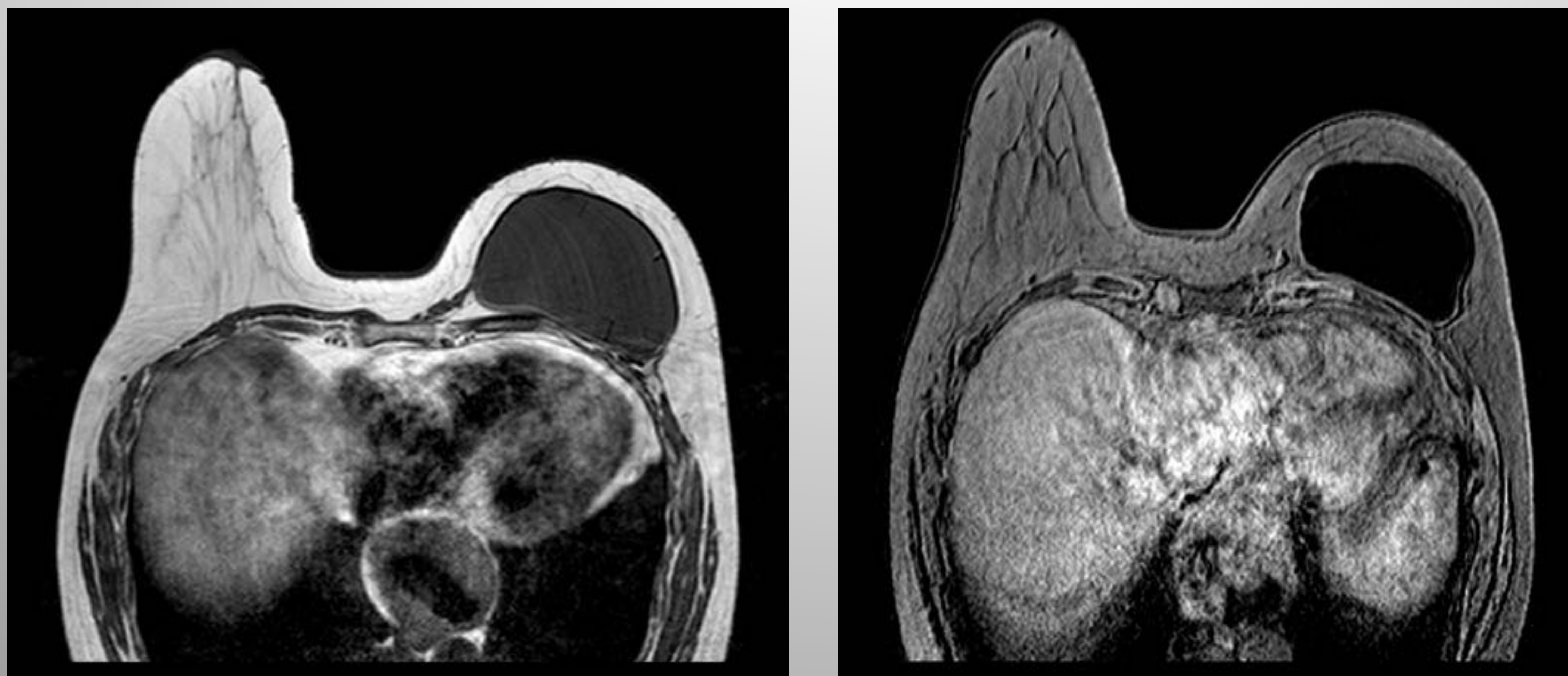


Fig. 20 Hernia de hiato

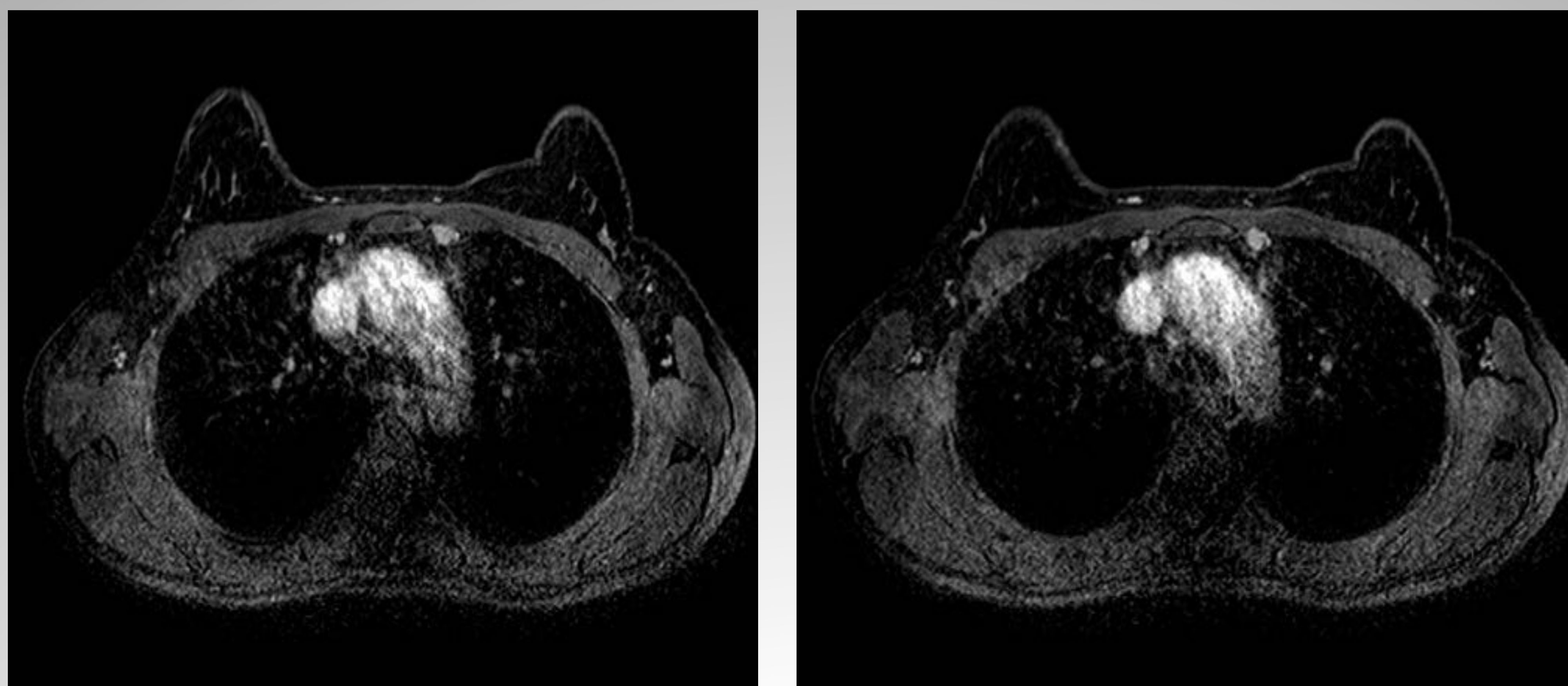


Fig. 21 Adenopatía en cadena mamaria interna

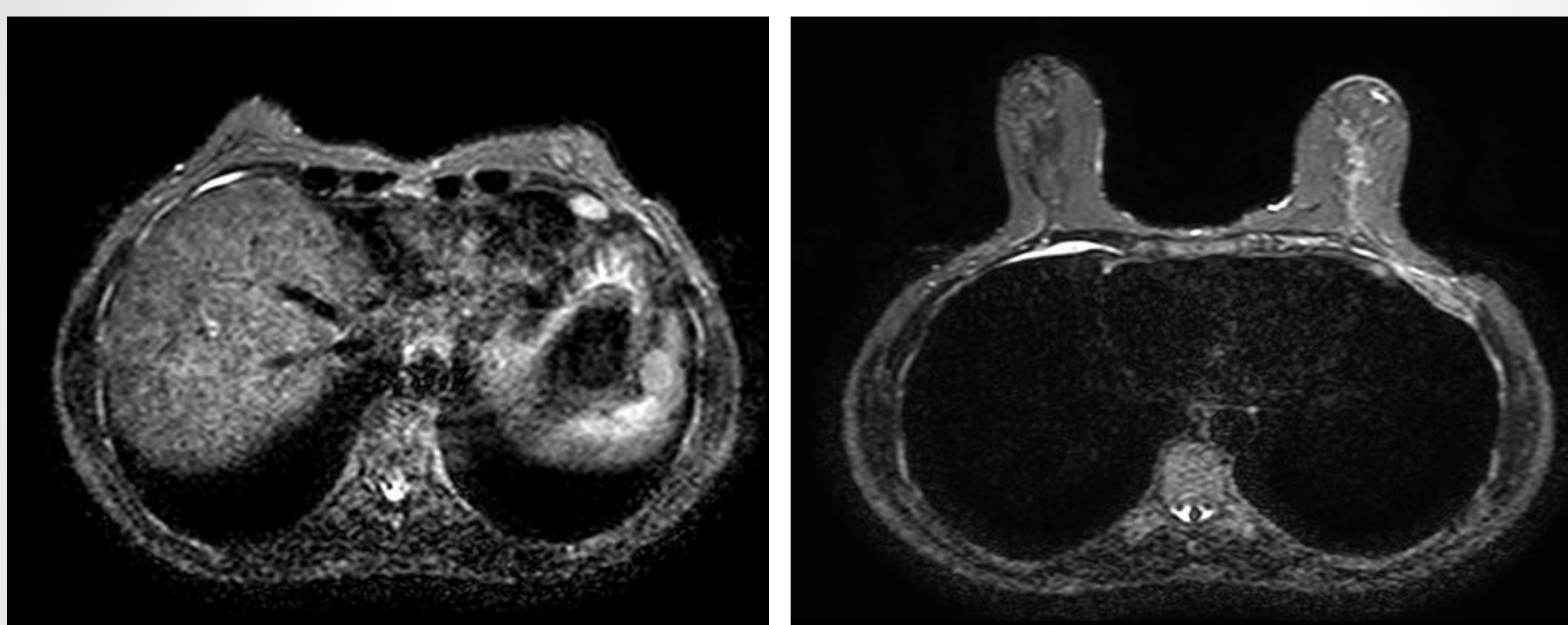


Fig. 22 Adenopatías en el ángulo cardiofrénico

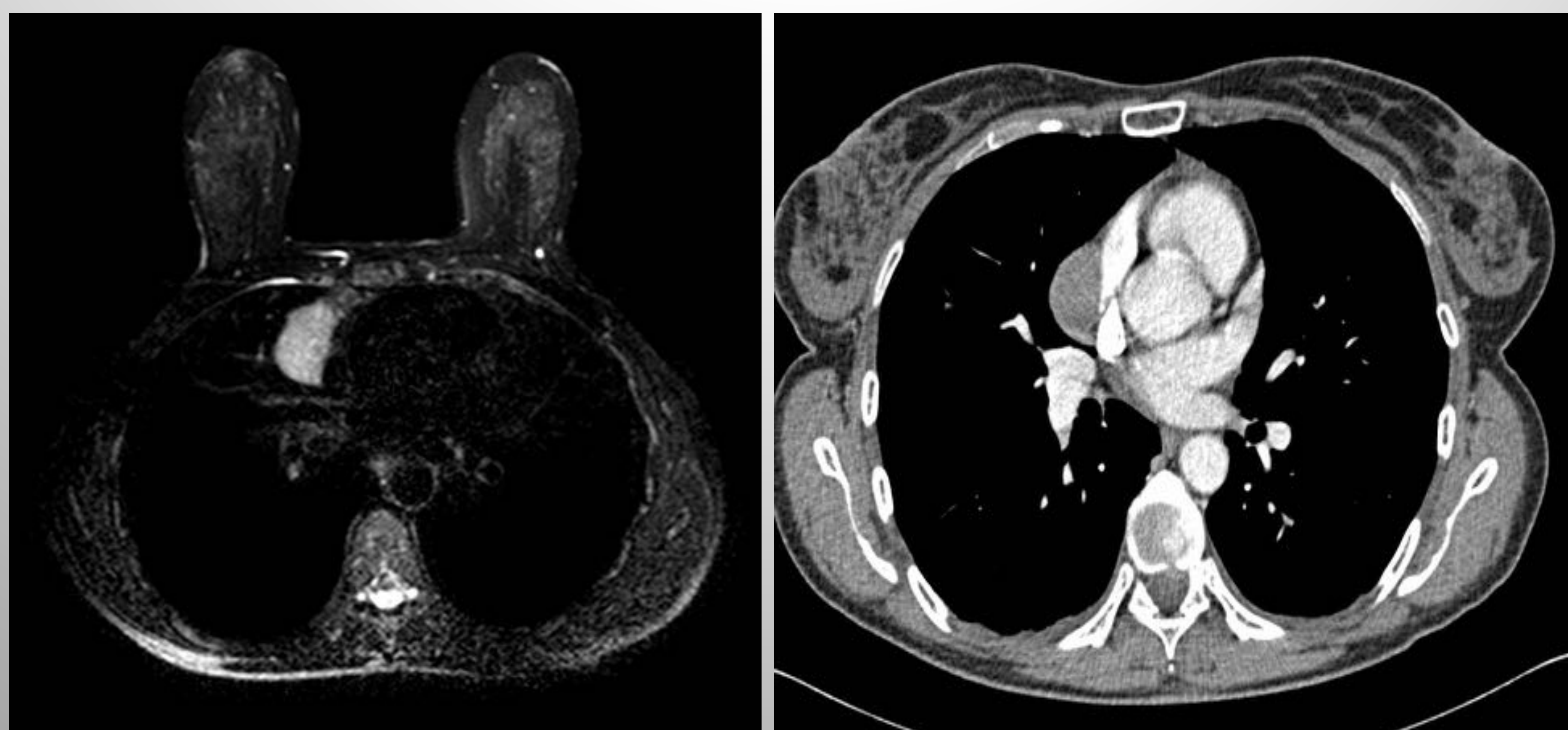


Fig. 23 Quiste pleuropericárdico

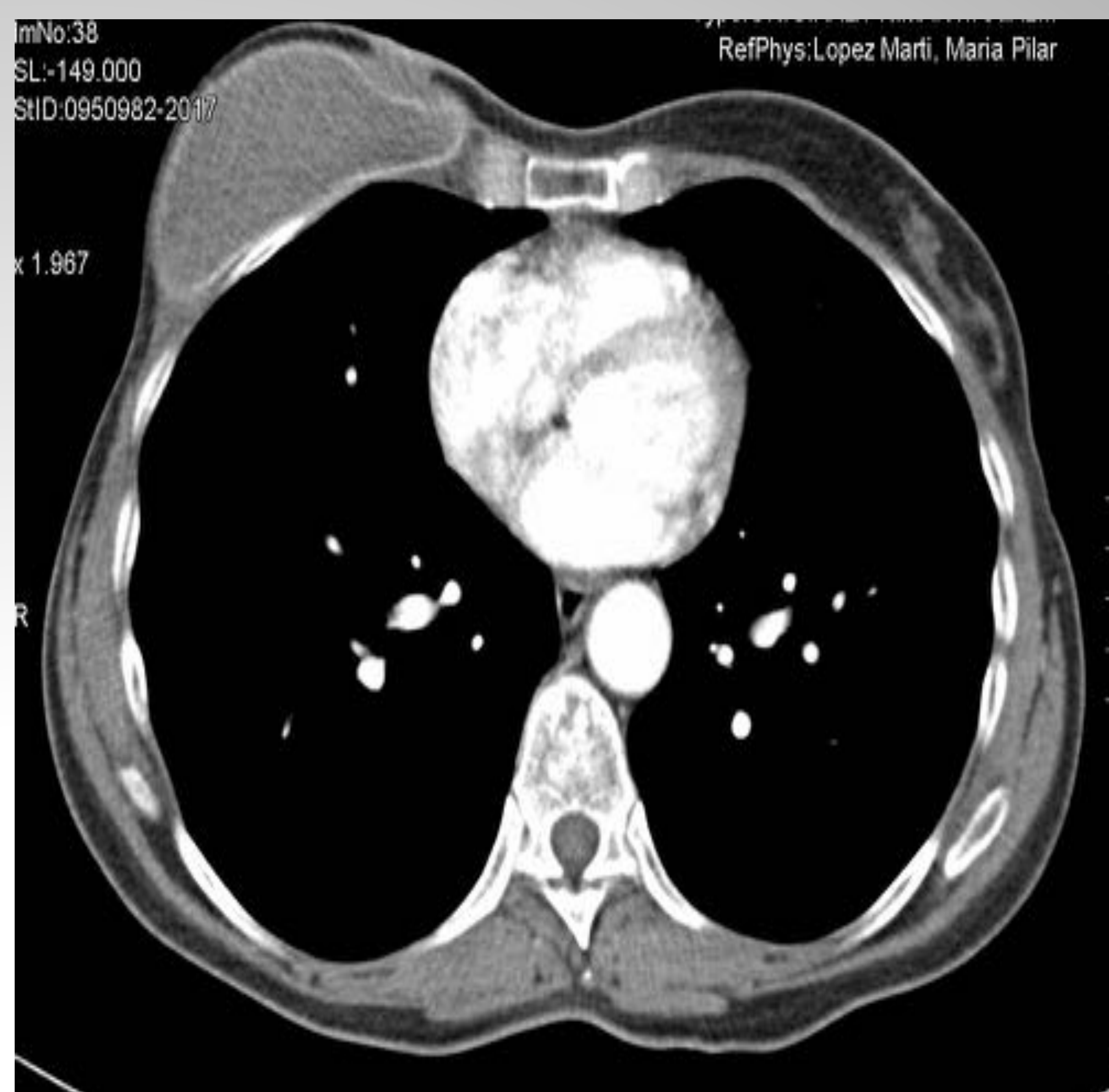
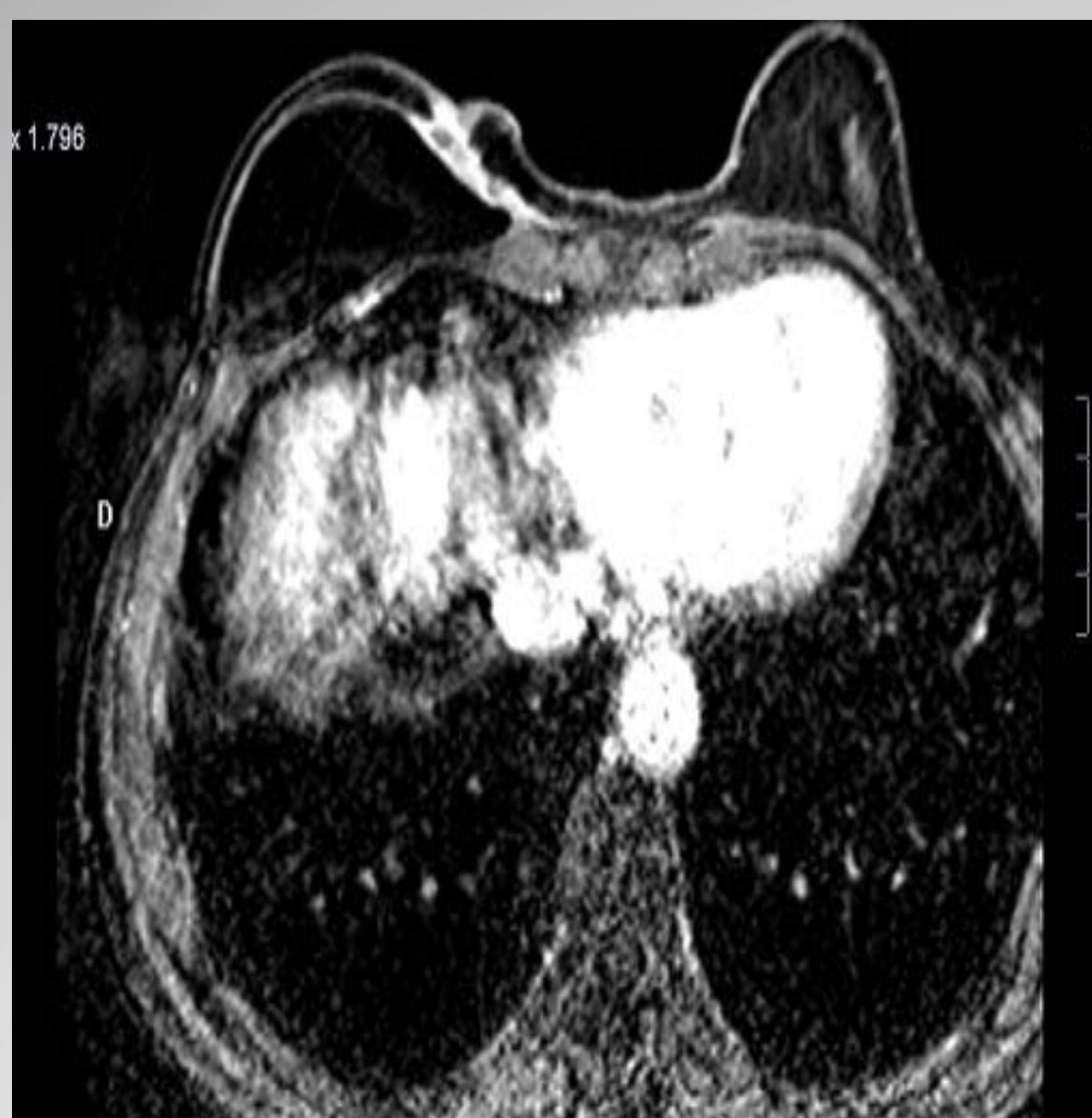

Fig. 24 Recidiva periprotésica cutánea

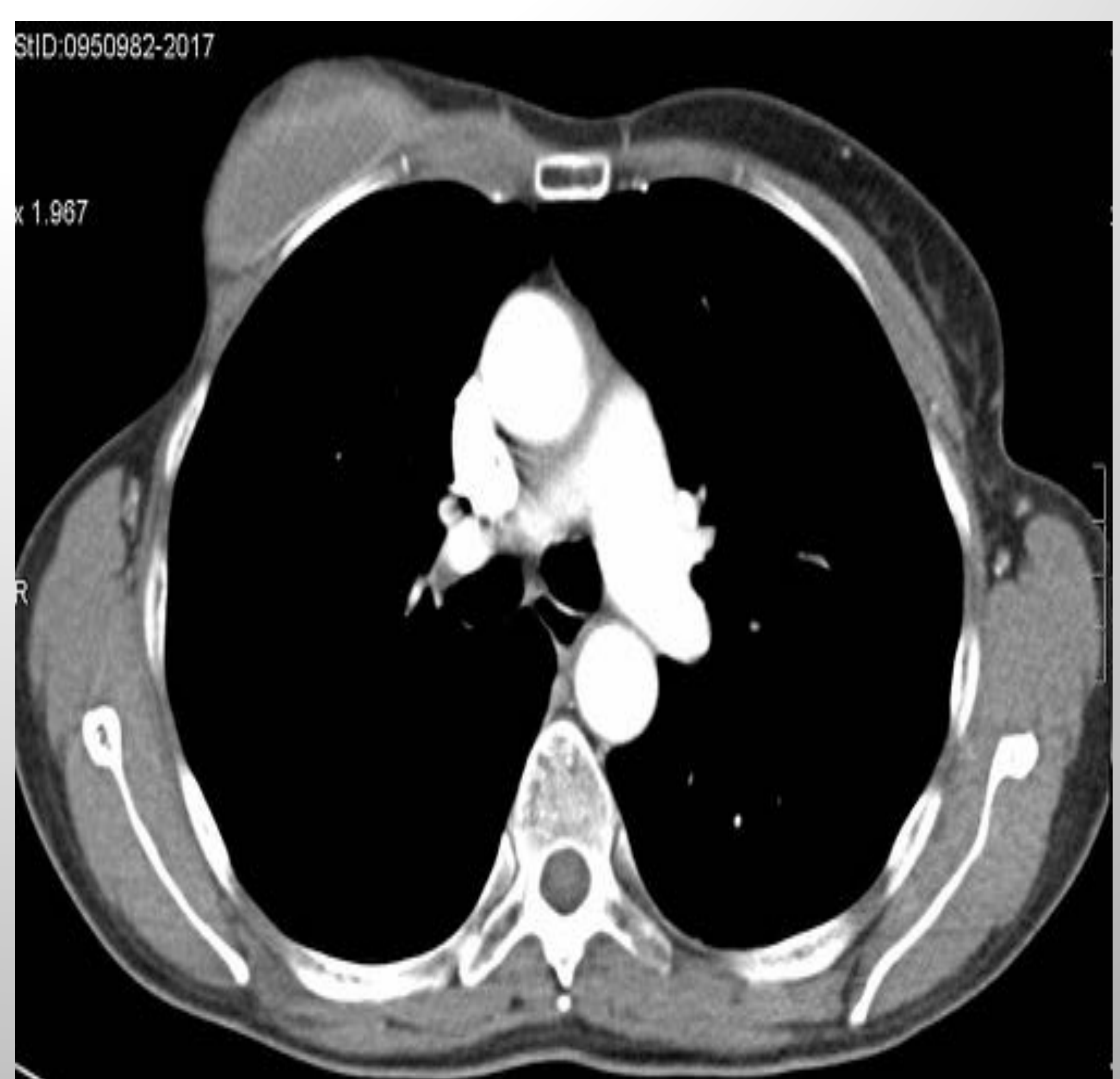
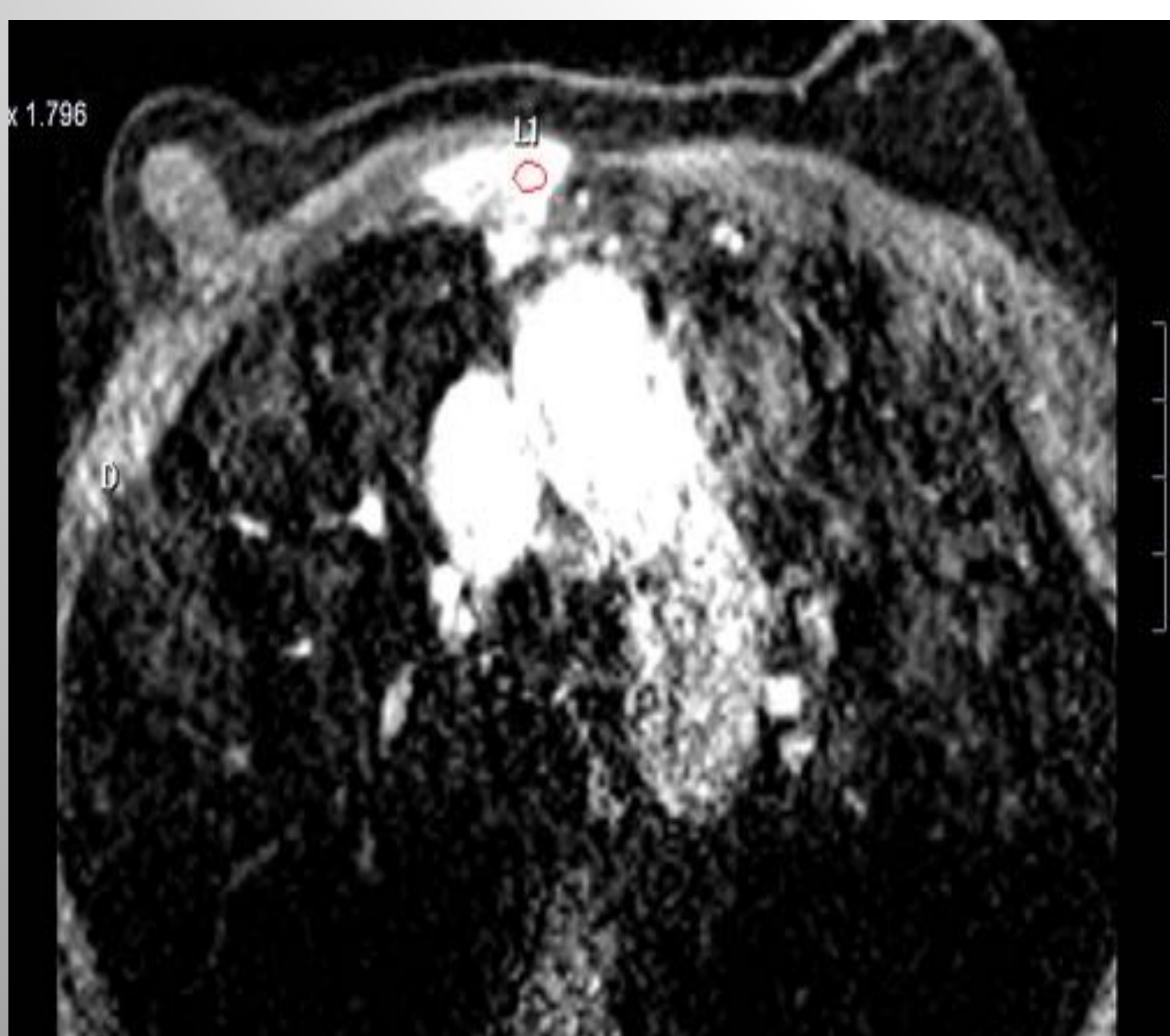


Fig. 25 Recidiva en espacios 4º y 5º intercostales

Conclusiones

- La RM de mama es la única modalidad de imagen que es capaz de visualizar y caracterizar las alteraciones extramamarias.
- Los hallazgos extramamarios detectados en los estudios de RM pueden ser relevantes en pacientes con cáncer de mama, por lo que es necesario conocer las localizaciones más frecuentes, realizar una aproximación diagnóstica adecuada, así como valorarlos en el contexto clínico.
- En pacientes con cáncer de mama puede condicionar el estadiaje y por tanto el tratamiento y manejo posterior.

Referencias bibliográficas

- Yang et al. Extramammary findings on breast MRI: prevalence and imaging characteristics favoring malignancy detection: a retrospective analysis. *World Journal of Surgical Oncology* (2016) 14:119
- M. Moschetta et al. Let's go out of the breast: Prevalence of extra-mammary findings and their characterization on breast MRI. *European Journal of Radiology* 83 (2014) 930–934
- Niell et al .Extramammary Findings on Breast Mr examinations: Frequency, Clinical Relevance, and Patient Outcomes. *Radiology: Volume 276: Number 1—July 2015*
- Yiming Gao et al. Delineating Extramammary Findings at Breast MR Imaging . *RadioGraphics* 2017; 37:10–31
- Alduk AM, Prutki M, Stern-Padovan R. Incidental extra- mammary findings in breast MRI. *Clin Radiol* 2015;70(5): 523–527.