

Eficacia de la RM en el seguimiento de pacientes pediátricos con pie plano flexible portadores de prótesis de Giannini.

Jennifer Carolina Barbato Mateos*, Ana Rosa Meana Moris**, María Elena Reimunde Seoane**, Begoña Palomo Antequera*, Manuela Riera Campillo***, Patricia Lopez Cuello***.

*Residente de Radiodiagnóstico, **Adjunto de Radiodiagnóstico, ***Adjunto de Traumatología.

Hospital Universitario de Cabueñes, Gijon, España

Objetivos Docentes

- 1.- Revisar las indicaciones, ventajas y técnica quirúrgica de la artrorrisis subastragalina con prótesis reabsorbible.
- 2.- Describir los hallazgos y complicaciones locales en tres pacientes pediátricos intervenidos de artrorrisis con prótesis de Giannini como tratamiento quirúrgico para el pie plano flexible infantil.
- 3.- Utilidad de la RM para evaluar el comportamiento y evolución normales de las prótesis hasta su reabsorción, destacando las posibles complicaciones.

Revisión del tema:

El pie plano es una condición común en la edad pediátrica. Se caracteriza por una disminución o ausencia de arco medial plantar con protrusión medial de la cabeza del astrágalo y valgo del calcáneo, así como supinación de la parte anterior del pie que aparece con la bipedestación y el apoyo o carga. (1,2) Existen dos tipos, el pie plano flexible y el rígido

El PIE PLANO FLEXIBLE tiene una incidencia pediátrica del 5%, es el más frecuente. Es un pie anatómicamente normal con articulaciones flexibles que permiten que la deformidad se corrija al ponerse el niño de puntillas. *Figura 1.* Generalmente es bilateral e indoloro y no tiene consecuencias funcionales, suele desaparecer en la adolescencia. (2)

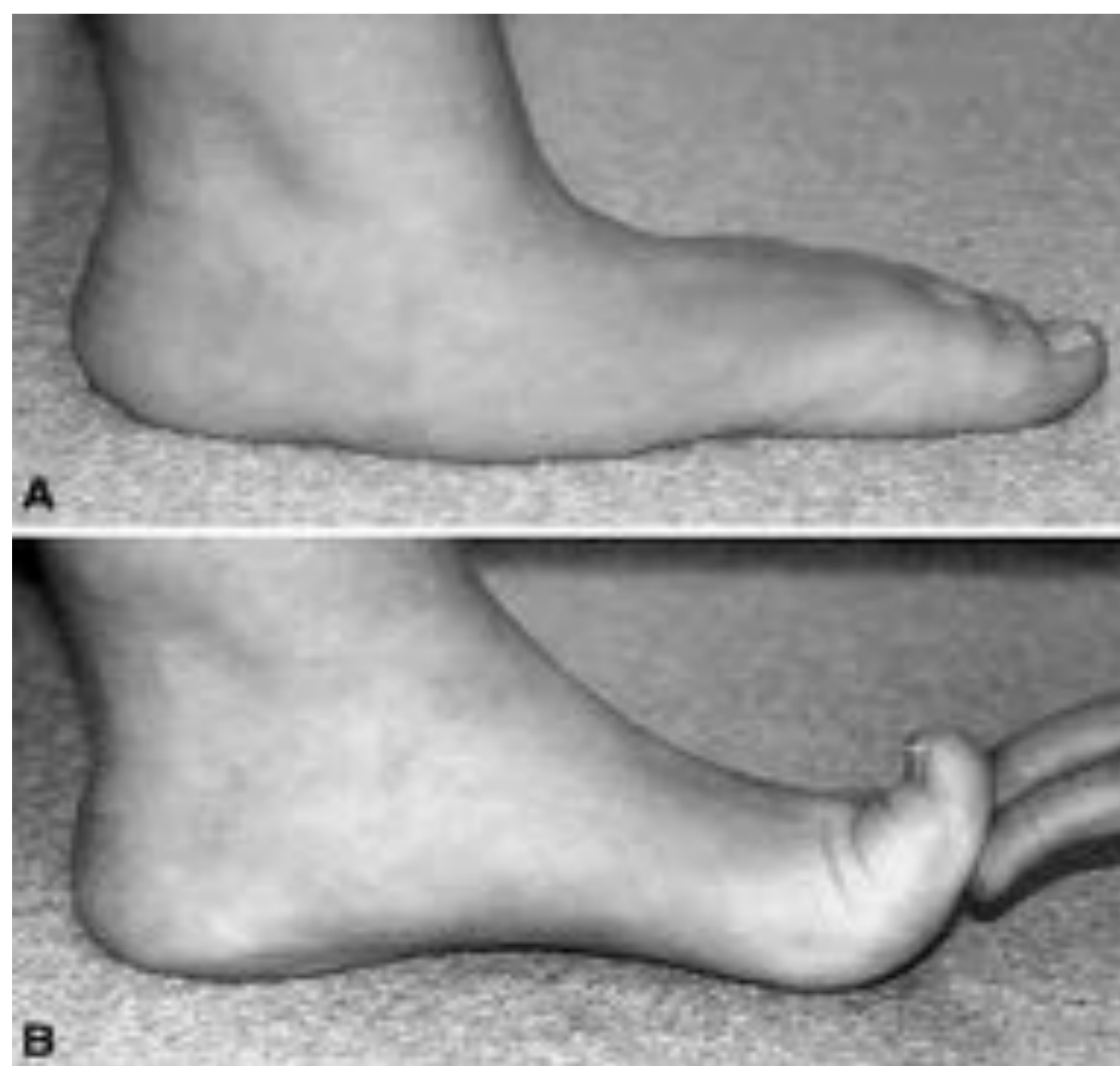
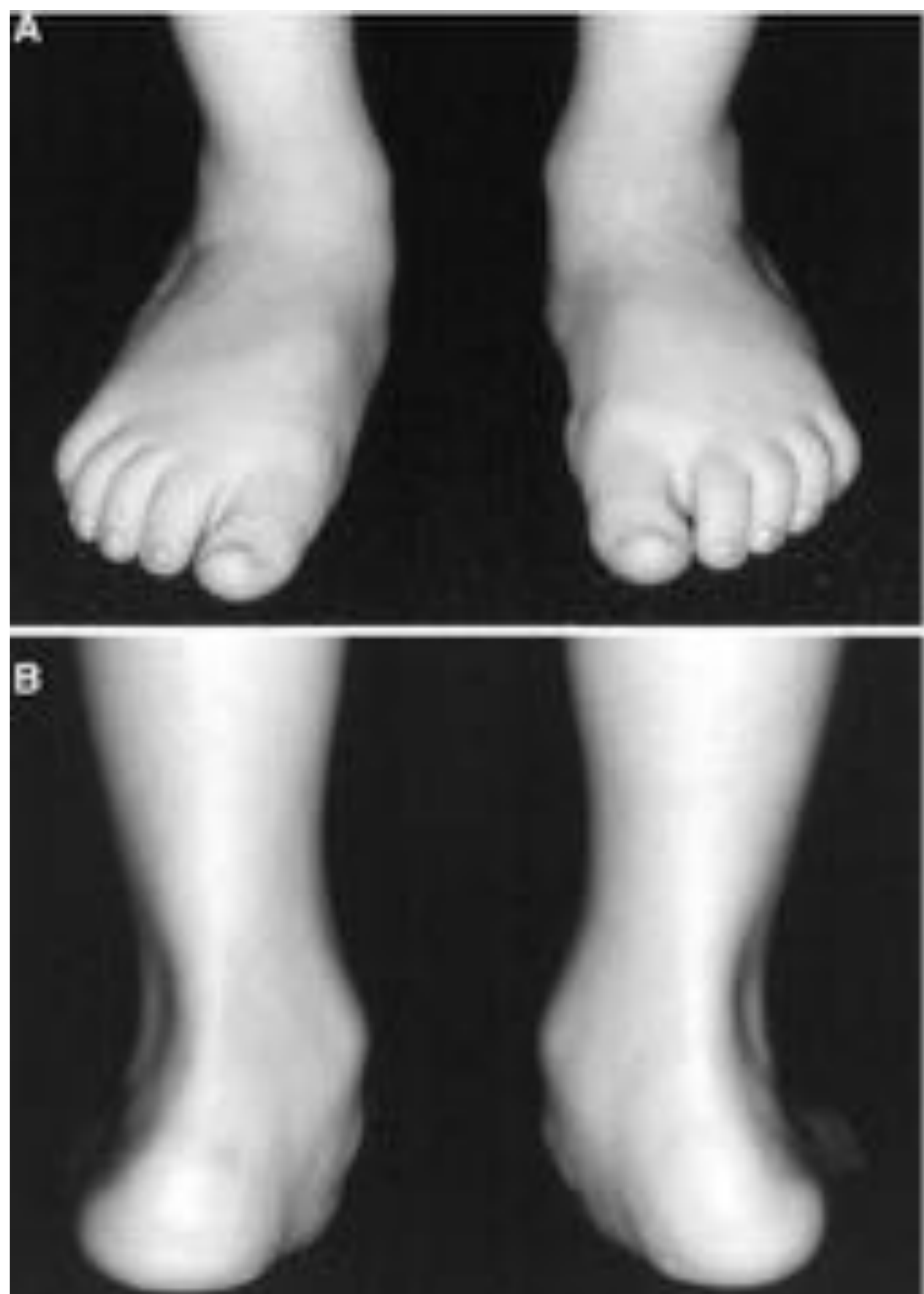
Figura 1: Características clínicas del pie plano flexible, con aparición del arco medial al poner al paciente del puntillas.

Las terapias conservadoras siempre constituyen el primer escalón de tratamiento. A pesar de que este tipo de pie plano en ocasiones se vuelve doloroso y limita la actividad diaria y deportiva, sólo algunos pacientes muy sintomáticos y mayores de 8 años se beneficiarían de la corrección quirúrgica.

El pie plano rígido no es fisiológico, a menudo es sintomático con dolor. Pueden existir uniones anómalas subyacentes entre los huesos del pie o un proceso patológico neuromuscular. Esta situación es definitiva y no desaparece con la edad. (2)

Se han descrito numerosos procedimientos quirúrgicos para corregir el pie plano flexible infantil. Entre ellos estarían los que actúan sobre partes blandas y los que recurren a la artrodesis u osteotomías (1-4) o ambos.

La mayoría, no obstante, se inclina por la artrorraxis subastragalina que pretende reconstruir la relación astrágalo-calcánea sin actuar sobre las superficies articulares. Es una técnica menos invasiva que limita el movimiento articular a través de la colocación de un injerto en el seno del tarso que evita el colapso del arco. (3)

La artrorrisis con implante actualmente es la cirugía más utilizada en Europa y España para el tratamiento del pie plano flexible pediátrico.

Es una técnica quirúrgica sencilla. Consiste en introducir el implante subtalar a través de una incisión inicial de 1-2 cm en la piel de la vertiente lateral del seno tarsiano. (3) *Figura 2.*

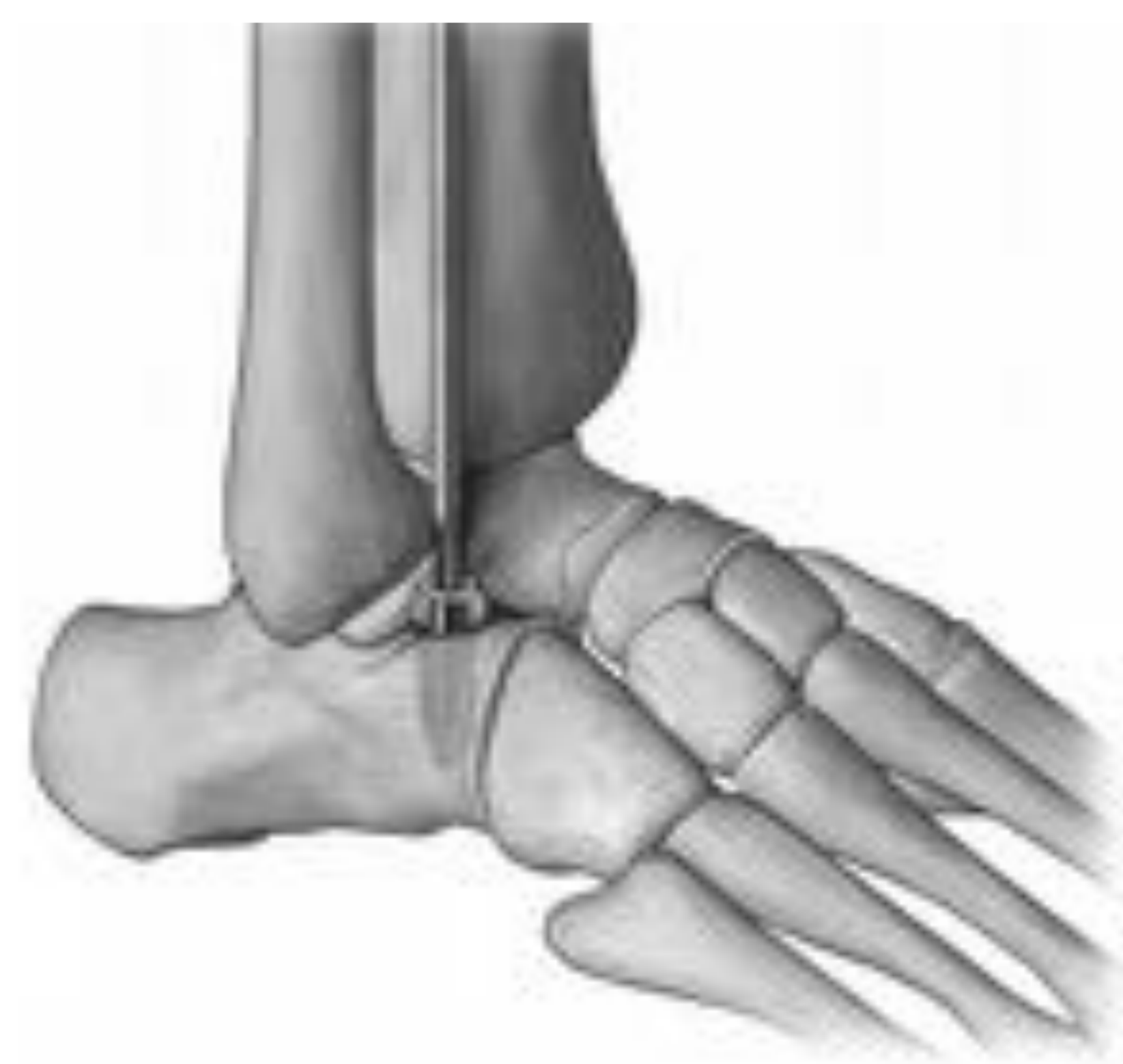
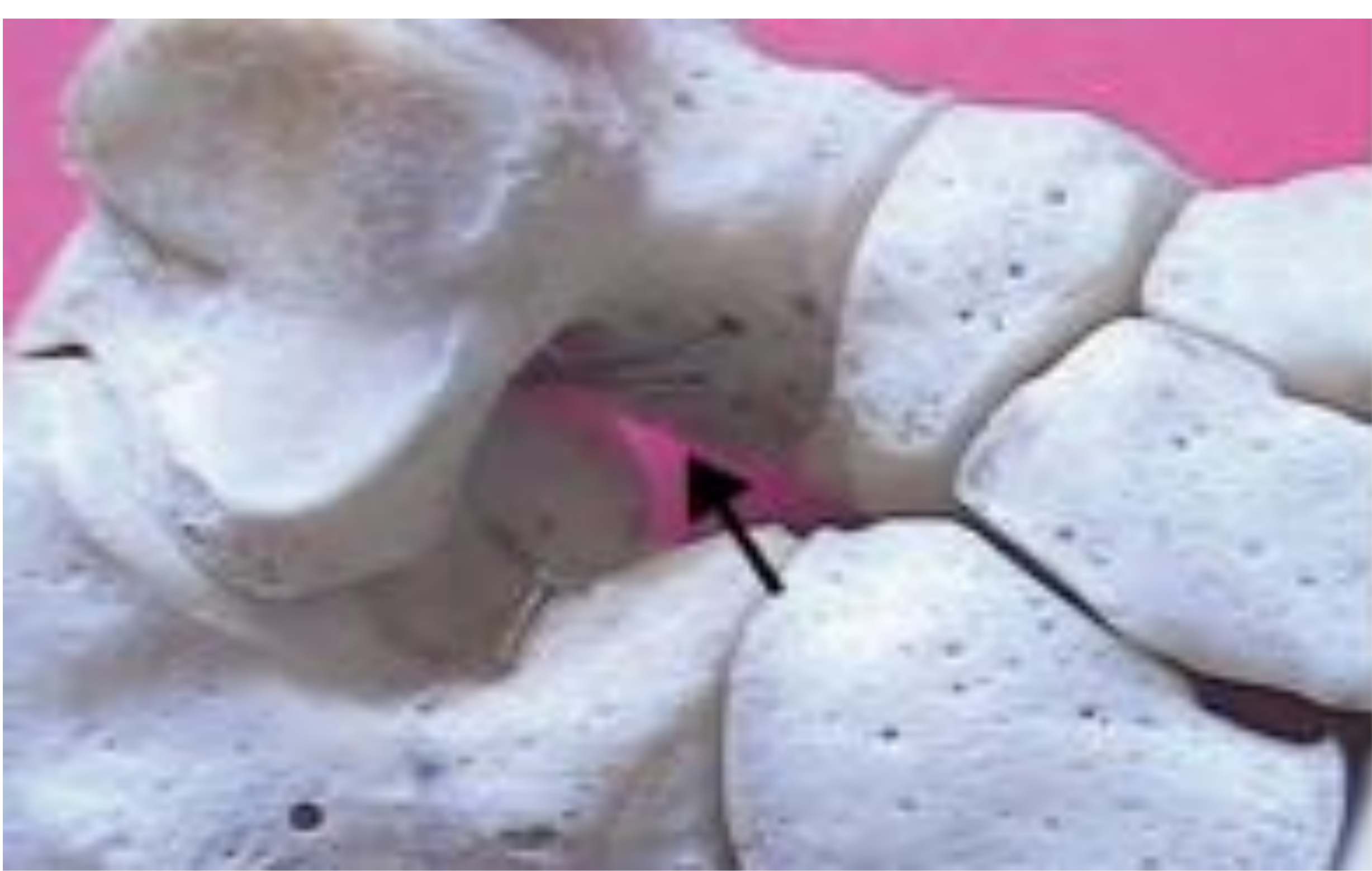
Figura 2: Seno tarsiano. Lugar de implantación de la prótesis.

Inicialmente se colocaba un injerto óseo que se reabsorbía precozmente por lo que años después se sustituyeron por materiales metálicos (técnica calcáneo-stop con implante metálico) con muy buenos resultados clínicos aunque con la desventaja de requerir una nueva cirugía a los 2 o 3 años para la extracción del tornillo.

Con el fin de evitar esta segunda intervención se empezaron a utilizar implantes biodegradables (5), el más conocido actualmente es el implante de Acido poli L Láctico (ALLP) usado por Giannini. *Figura 3.* Es un polímero que se degrada muy lentamente (entre 2 y 6 años) mediante un mecanismo complejo en el que interactúan el propio proceso degradativo del polímero y la reacción del huésped. (4)




Figura 3: Morfología y tipo de prótesis bioabsorbible usada por Giannini.

La degradación del polímero provoca liberación de sustancias ácidas que disminuyen el pH, merman las propiedades mecánicas del mismo y ocasionan su multifragmentación. Este proceso comienza alrededor del año y medio tras su colocación.(5)

Por otra parte y precozmente, en el huésped ocurre una interacción sangre-material que desarrolla una matriz que protege la superficie de la prótesis y su área circundante. A continuación y de manera secuencial ocurre la inflamación aguda que se resuelve rápidamente, posteriormente la inflamación crónica con tejido de granulación, desarrollo de una reacción a cuerpo extraño de células gigantes (FBGCs) y finalmente, fibrosis.

Las indicaciones y contraindicaciones para realizar la artrorrisis subtalar con implantes reabsorbibles de ALLP, son las mismas que con los implantes metálicos. (3)

<u>INDICACIONES</u>	<u>CONTRAINDICACIONES</u>
-Pie plano flexible funcional	-Pie plano neurológico (debatido)
-Pie plano rígido con coalición ósea.	-Laxitud ligamentosa.
-Astrágalo vertical.	-Secuelas de pie zambos.
-Entre 8 y 12 años.	-Fuera de las edades indicadas.

A pesar de los buenos resultados clínicos, la tasa de complicaciones de esta técnica está en torno al 10%, e incluye: (3,4,6-8)

- Necrosis avascular del calcáneo.
- Tarsitis sinusal.
- Artrosis.
- Quistes subcondrales e interóseos.
- Sinovitis.
- Respuesta inflamatoria local como reacción a cuerpo extraño.
- Extrusión del implante.

La mayoría de estas complicaciones se resuelven de forma espontánea (a excepción de la extrusión). Excepcionalmente es necesaria una reintervención quirúrgica y la extracción del implante.

En el seguimiento de pacientes muy sintomáticos que presentan molestias o síntomas postcirugía se puede requerir, adicionalmente al estudio radiológico simple que evalúa la alineación del pie, la realización de una RM para verificar el estado de la prótesis y descartar complicaciones.

Como radiólogos, es necesario tener conocimiento del procedimiento utilizado, de las etapas “fisiológicas y esperables” debidas a la degradación del material empleado y su comportamiento en la imagen, para no sobrestimar los hallazgos y desencadenar cirugías innecesarias.

Por ello es importante tener en cuenta la localización del implante con respecto al seno tarsiano, el estado del mismo y los cambios adyacentes que aparecen en su mayoría como consecuencia del proceso de degradación y la reacción del huésped.

El implante se identifica como una única imagen artefactual de muy baja señal en todas las secuencias, de morfología geométrica si el implante está integro o bien varias imágenes artefactuales en el caso de implantes ya fragmentados.

Con frecuencia se observan cambios locales de derrame, sinovitis y gangliones. También edema óseo o quistes subcondrales en el astrágalo y calcáneo cuya causa añadida podría ser el stress mecánico. (7-8)

El estudio de Giannini, que es uno de los traumatólogos que más ha escrito sobre esta técnica usando implante reabsorbible, indica una bioabsorción larga que se inicia a los 1,5 años, una reabsorción parcial a los 3 años y una completa a los 5 años (4)

Sena y colaboradores establecen 5 estadios mediante RM en función del porcentaje de reabsorción del implante. Estadio 1 menor del 25%, Estadio 2 entre el 25 y 50%, estadio 3 entre el 50 y 75%, estadio 4 mas de 75% .(6)

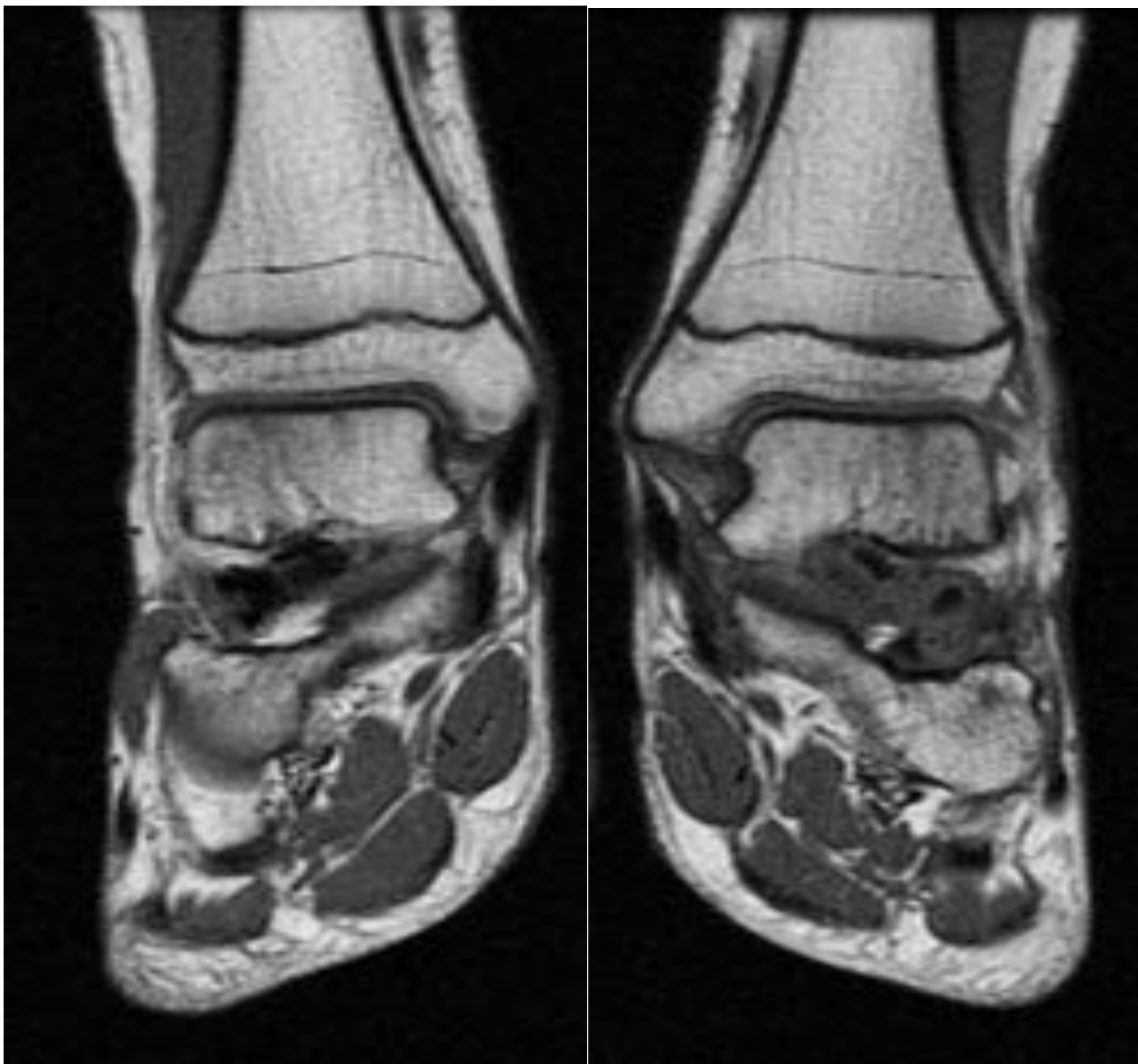
En nuestro servicio, en estos últimos años solo hemos realizado estudio mediante RM a 3 pacientes intervenidos mediante esta técnica (4 pies) con edades comprendidas entre 8 y 18 años. Todos ellos presentaban síntomas, dolor e inflamación en dos de ellos y bultoma bilateral en el tercero.

El estudio se practicó utilizando secuencias spin-echo (SE) T1, densidad protónica (DP) con saturación grasa y eco de gradiente (GE) T2*.

En todos los pacientes estudiados se observaban cambios inflamatorios sinoviales y óseos, relacionados con la degradación del material o stress óseo. Solo uno de nuestros pacientes fue sometido a extracción del implante en ambos tobillos debido a su clara luxación del seno con aparición de bultoma. Los otros dos tuvieron un manejo conservador y expectante con posterior resolución de la sintomatología.

Paciente 1:

13 años. Dolor en pies y tumefacción en tobillos. Mas sintomático el lado izquierdo. RM 18 meses post-cirugía.

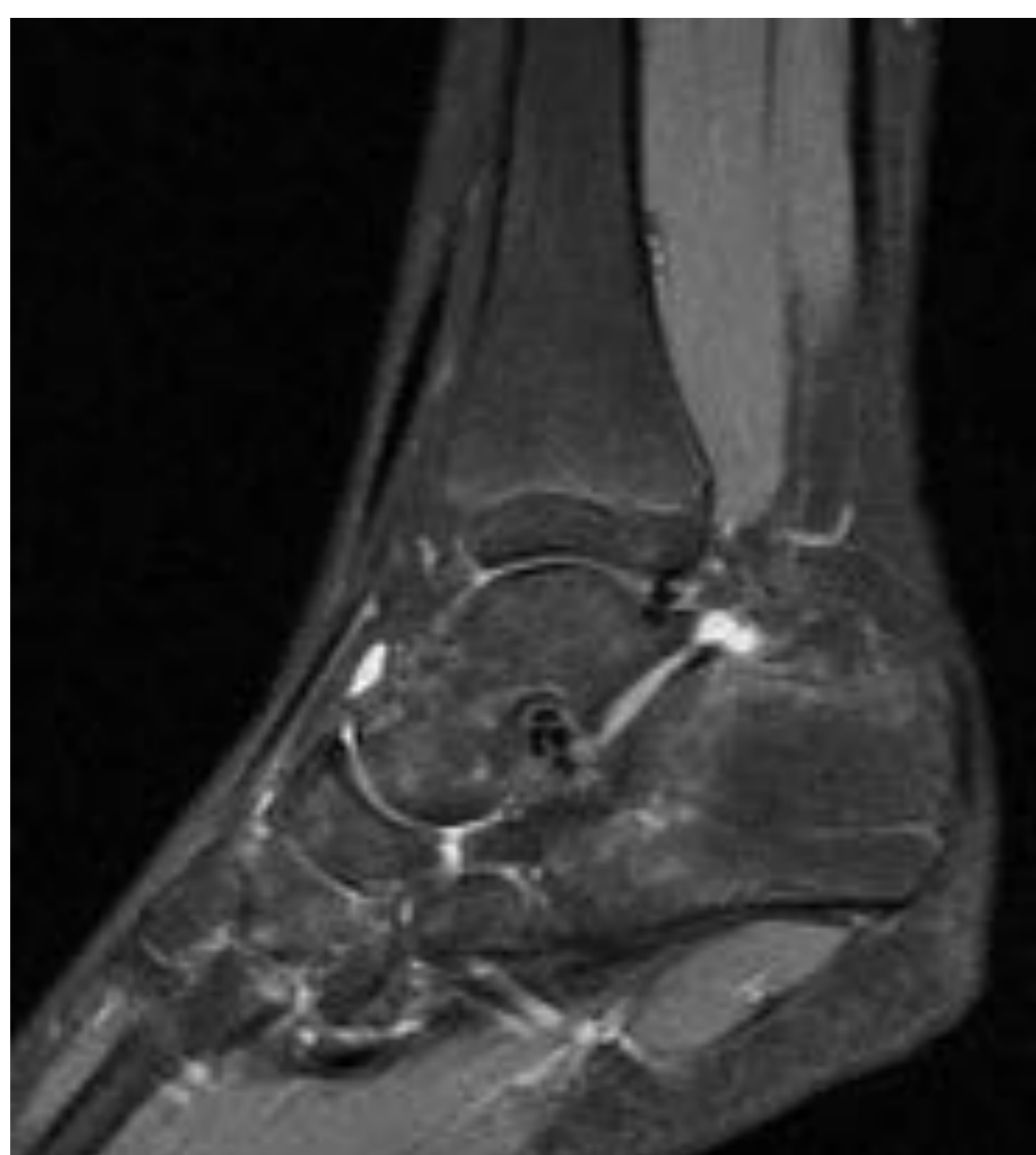
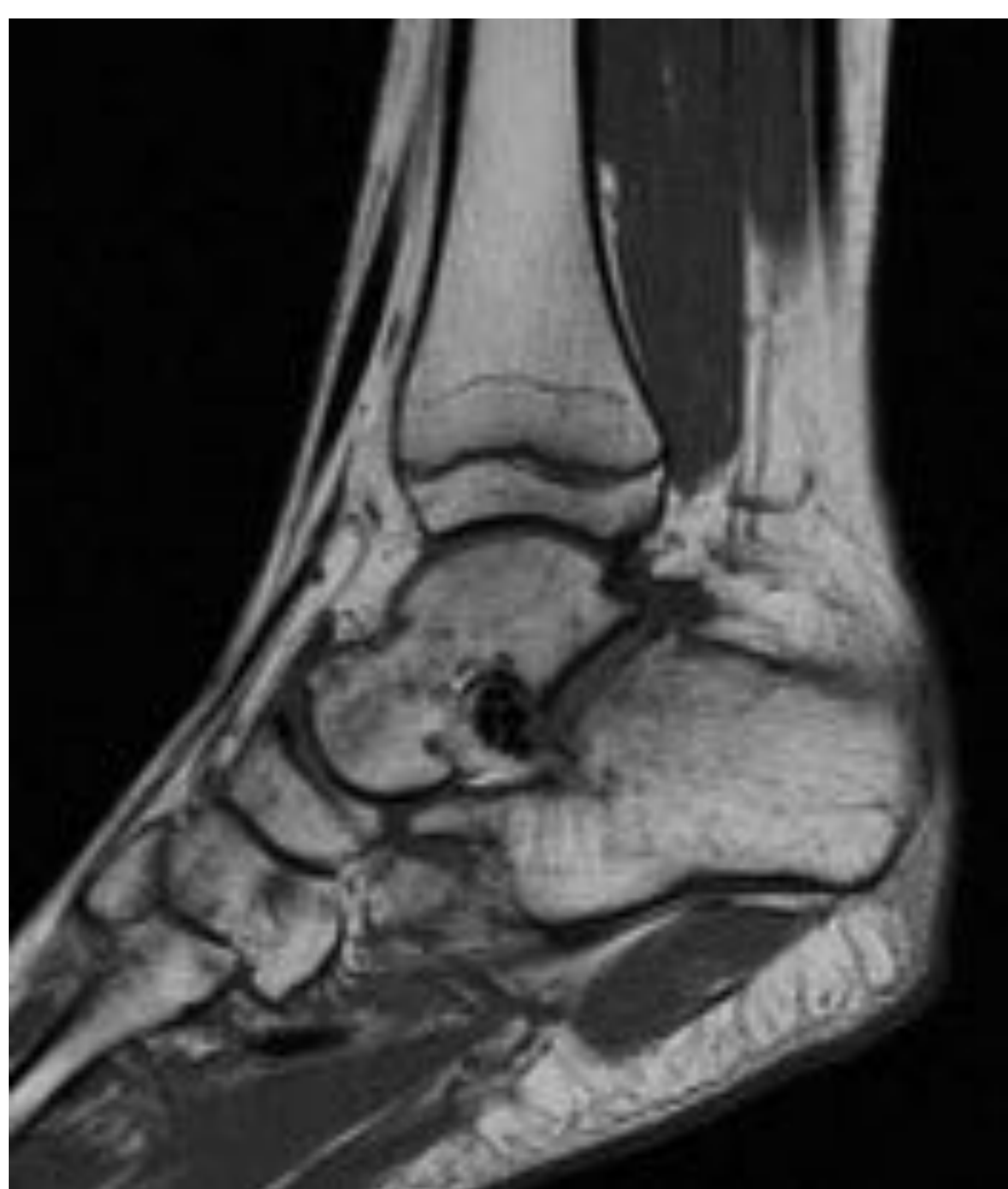
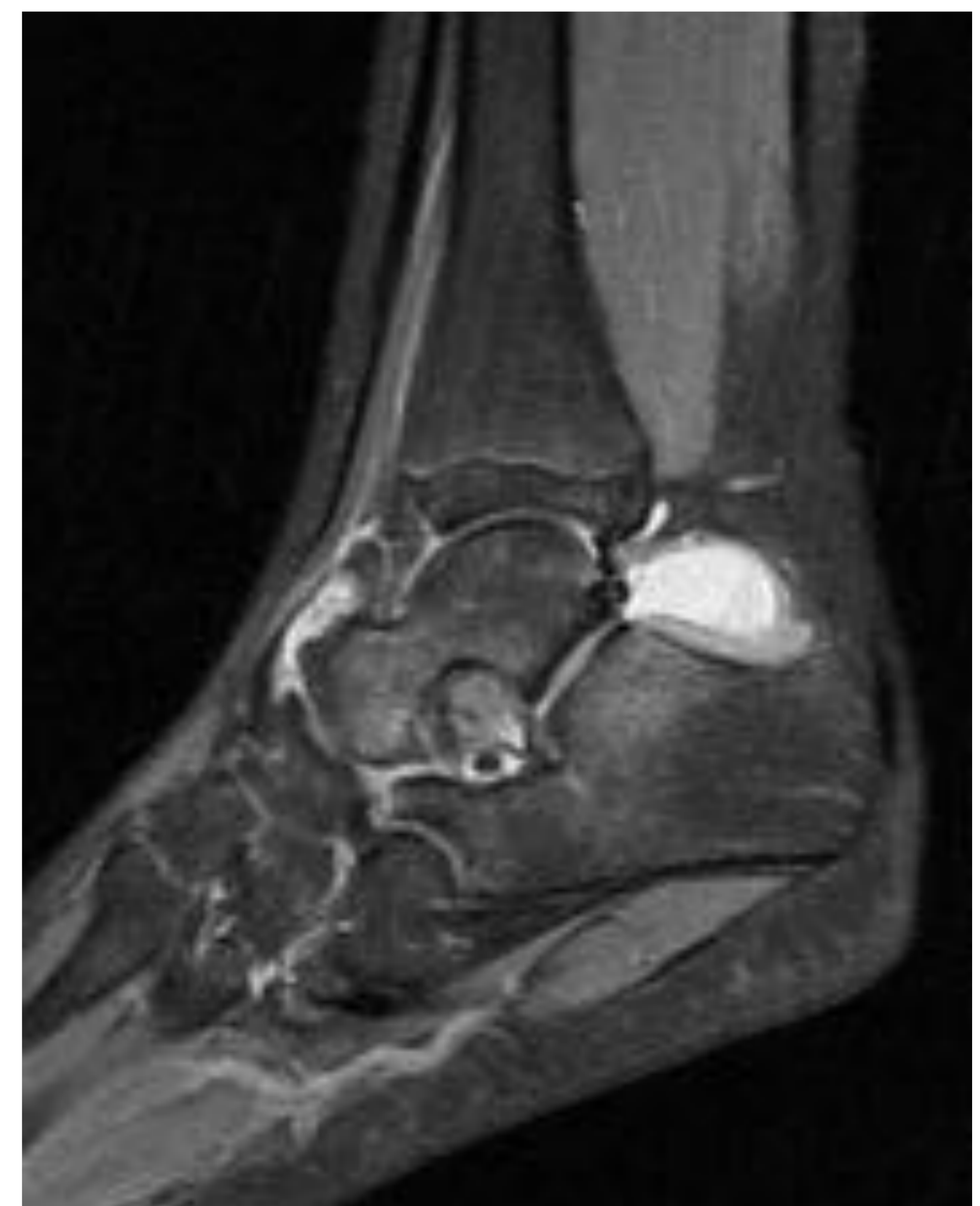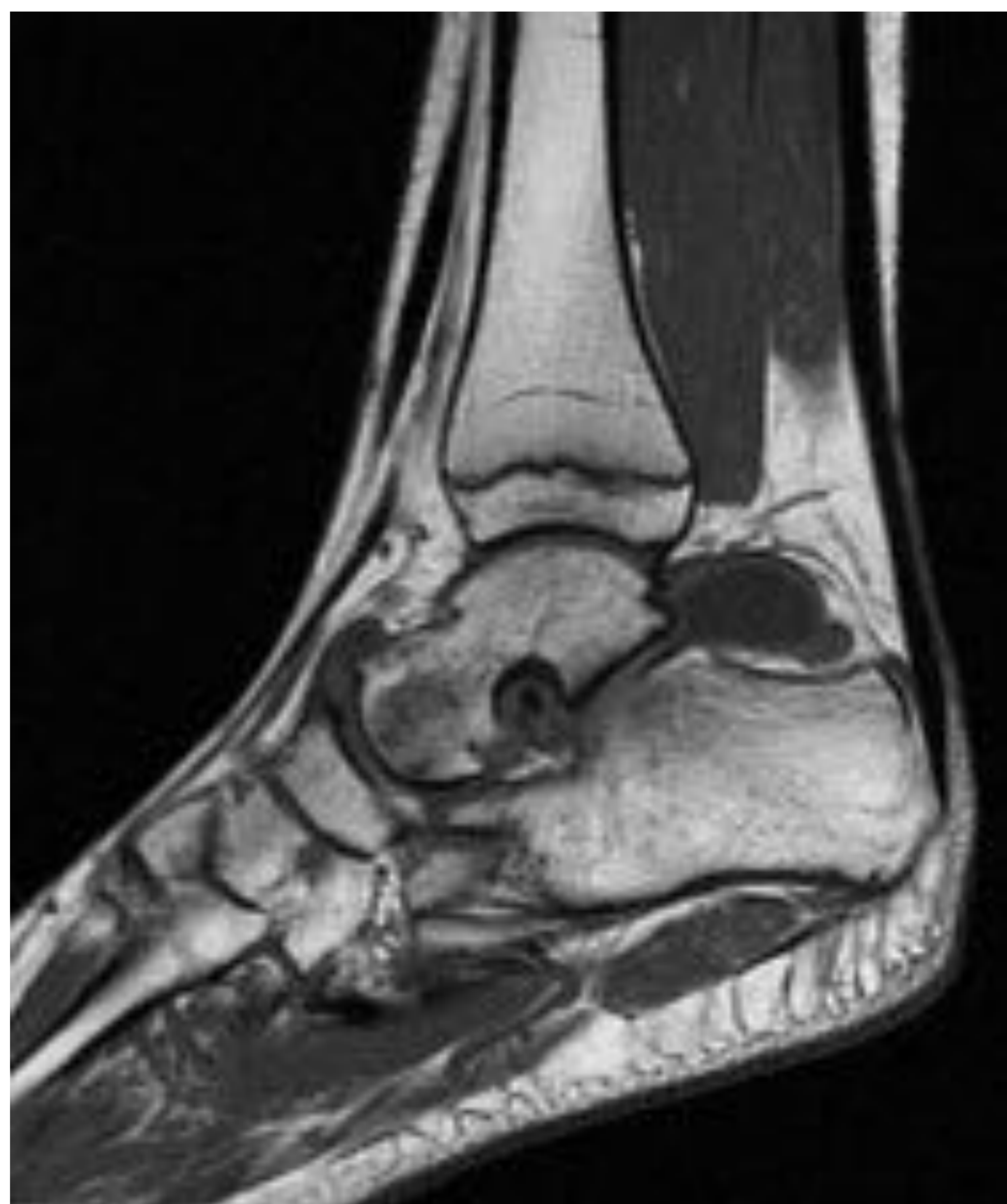Secuencias SE T1, plano coronal.
Pie derecho: Implante integro localizado en el seno del tarso.

Pie izquierdo: Fragmentación del implante y ensanchamiento del seno tarsiano.

Secuencias SE T1 y DP fat-sat. Sagital. Pie izquierdo.

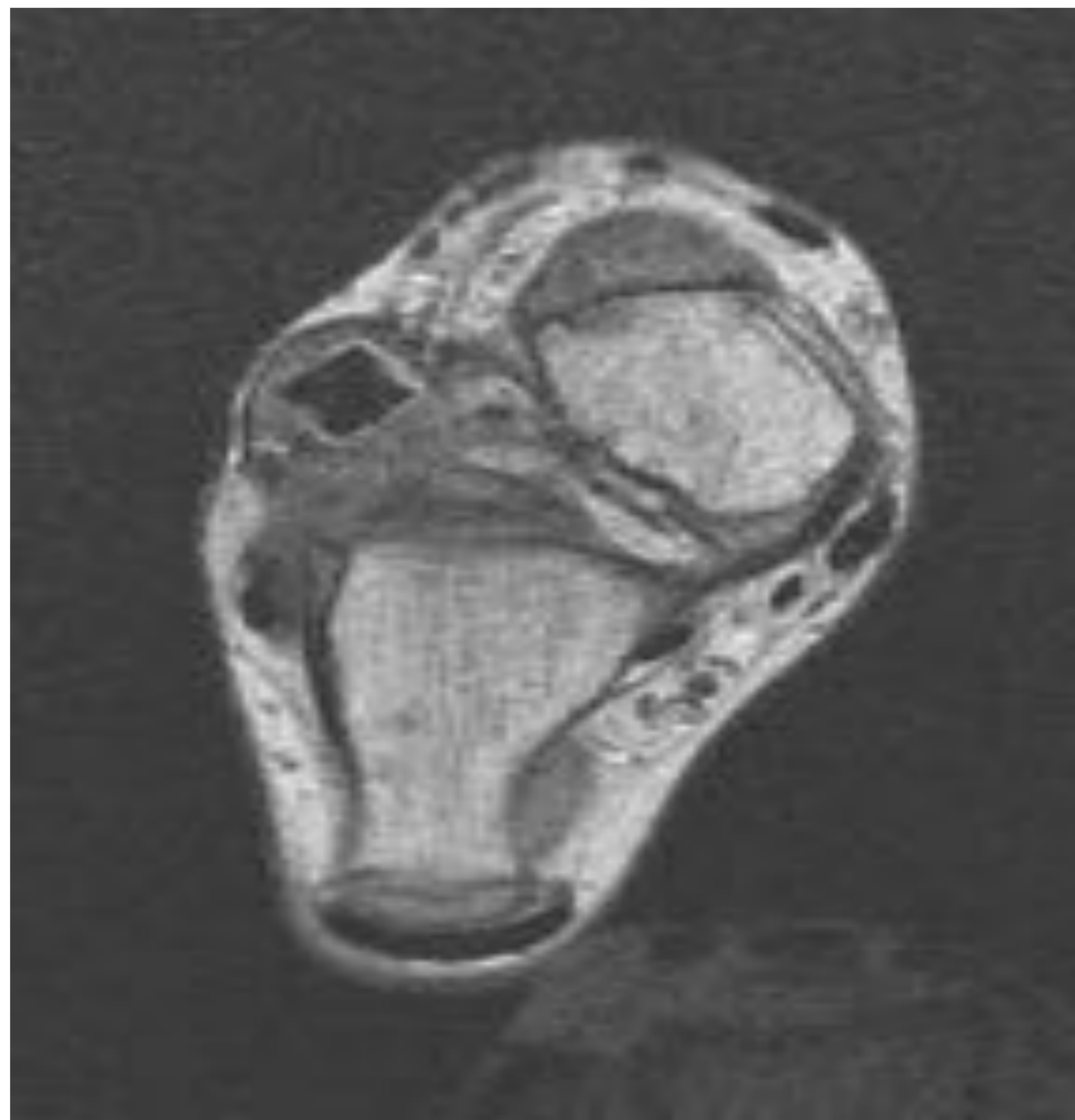
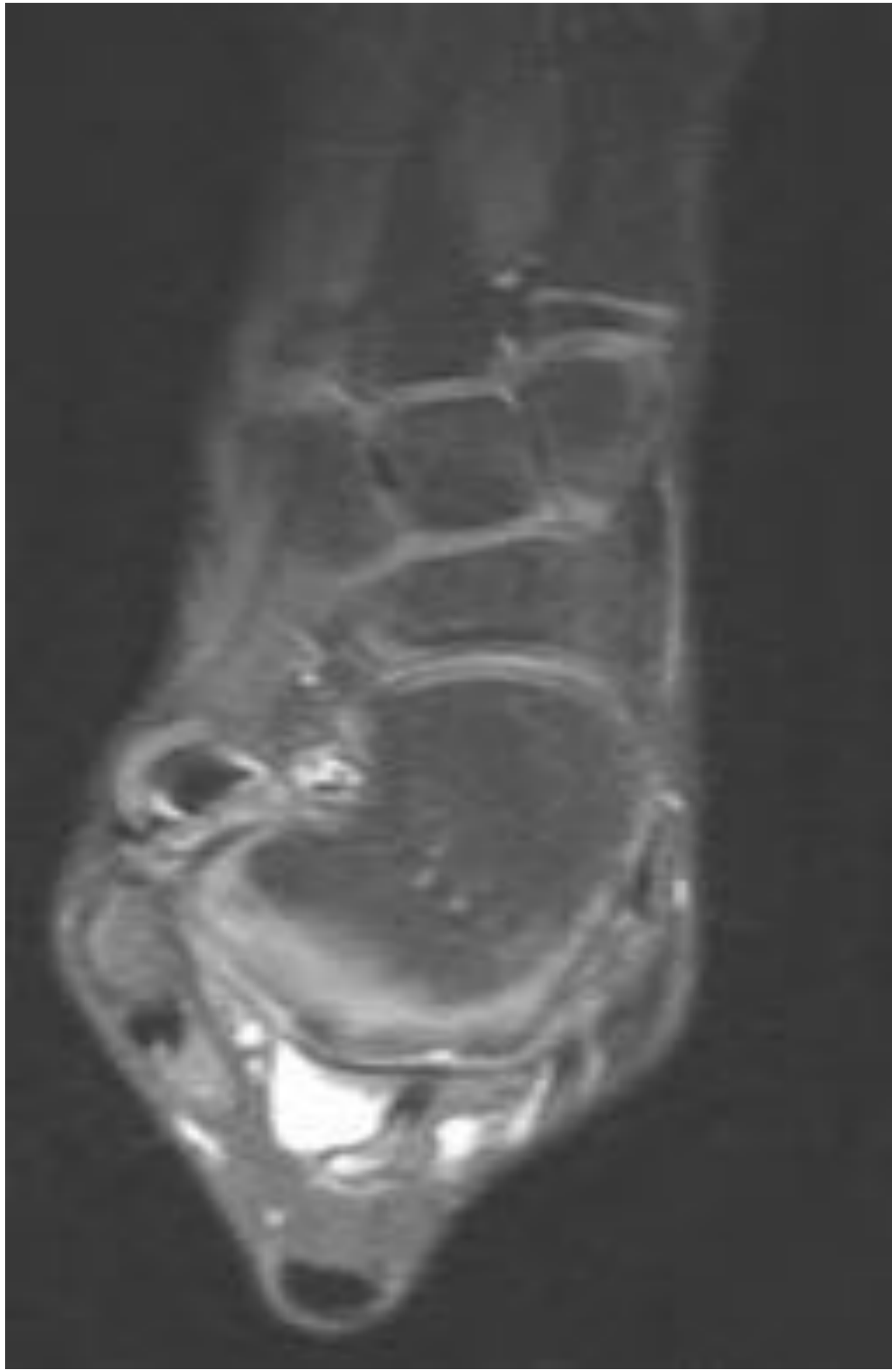
Sinovitis y edema óseo en seno de tarso. Derrame y engrosamiento sinovial de la articulación astragalonavicular y receso posterior de la articulación subastragalina. Edema del cuello y cabeza del astrágalo, y del cuerpo del calcáneo.



Secuencias SE T1 y DP fat-sat. Sagital. Pie derecho. Implante localizado en el seno tarsiano con mínimo derrame articular y edema óseo.

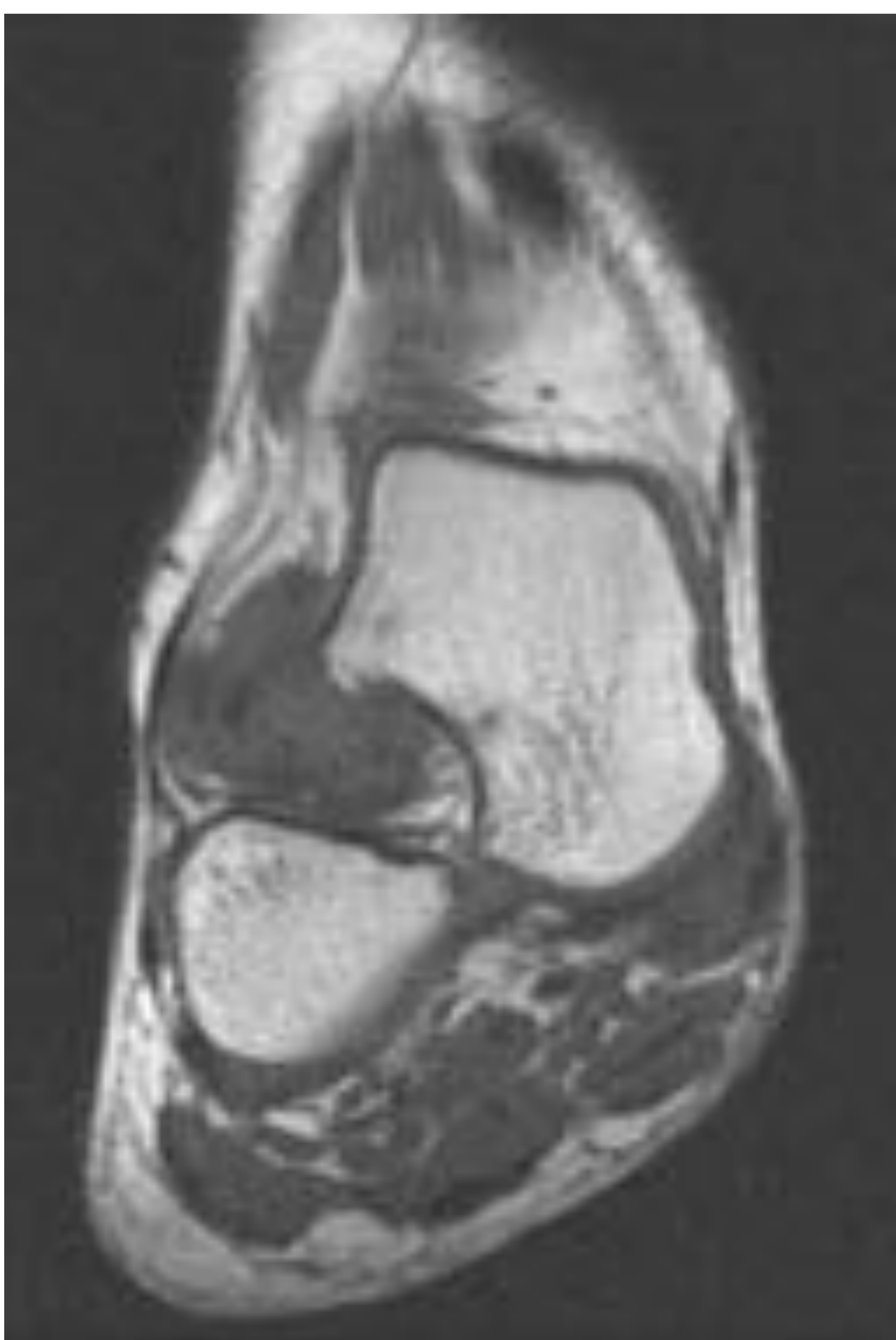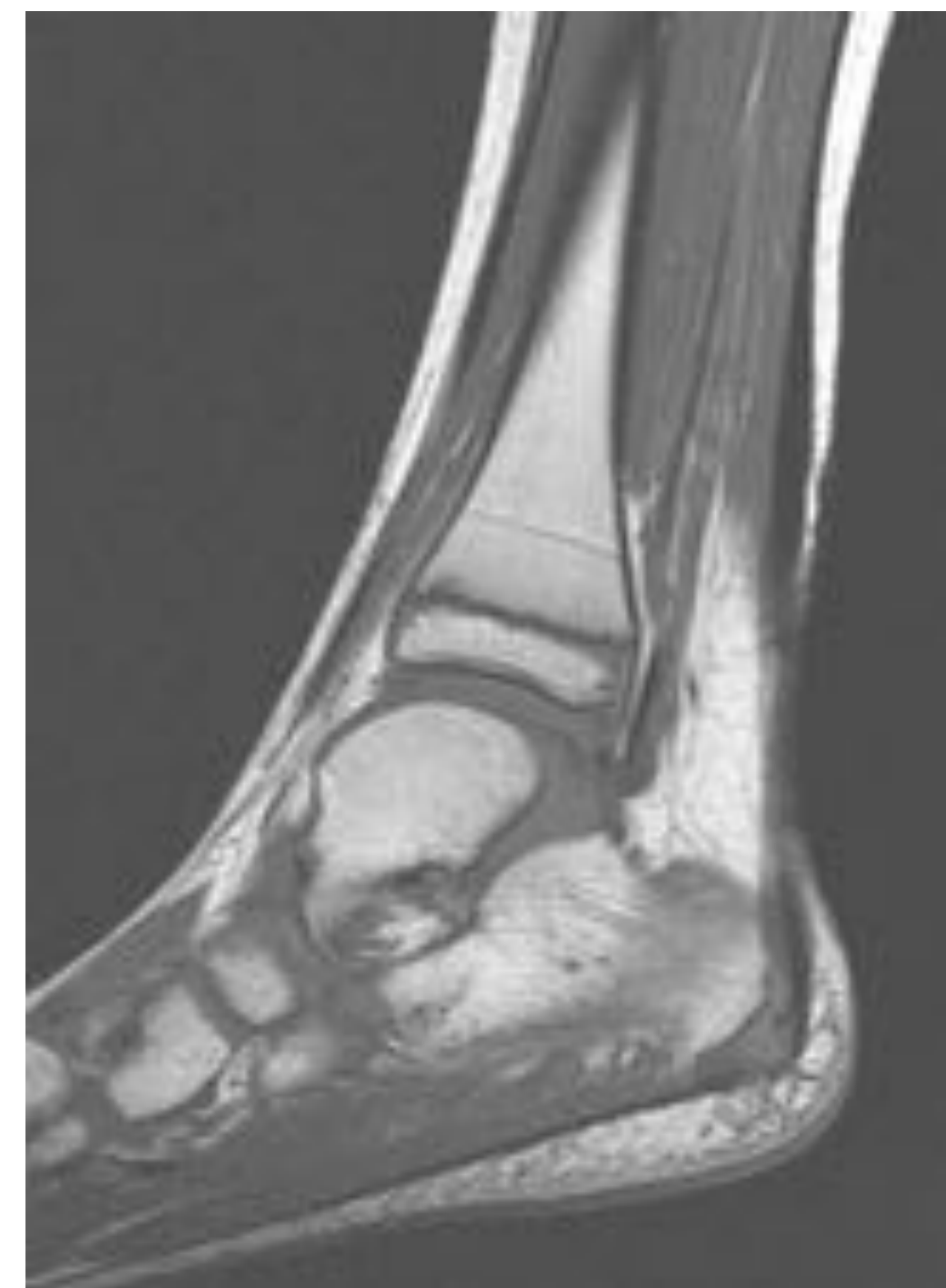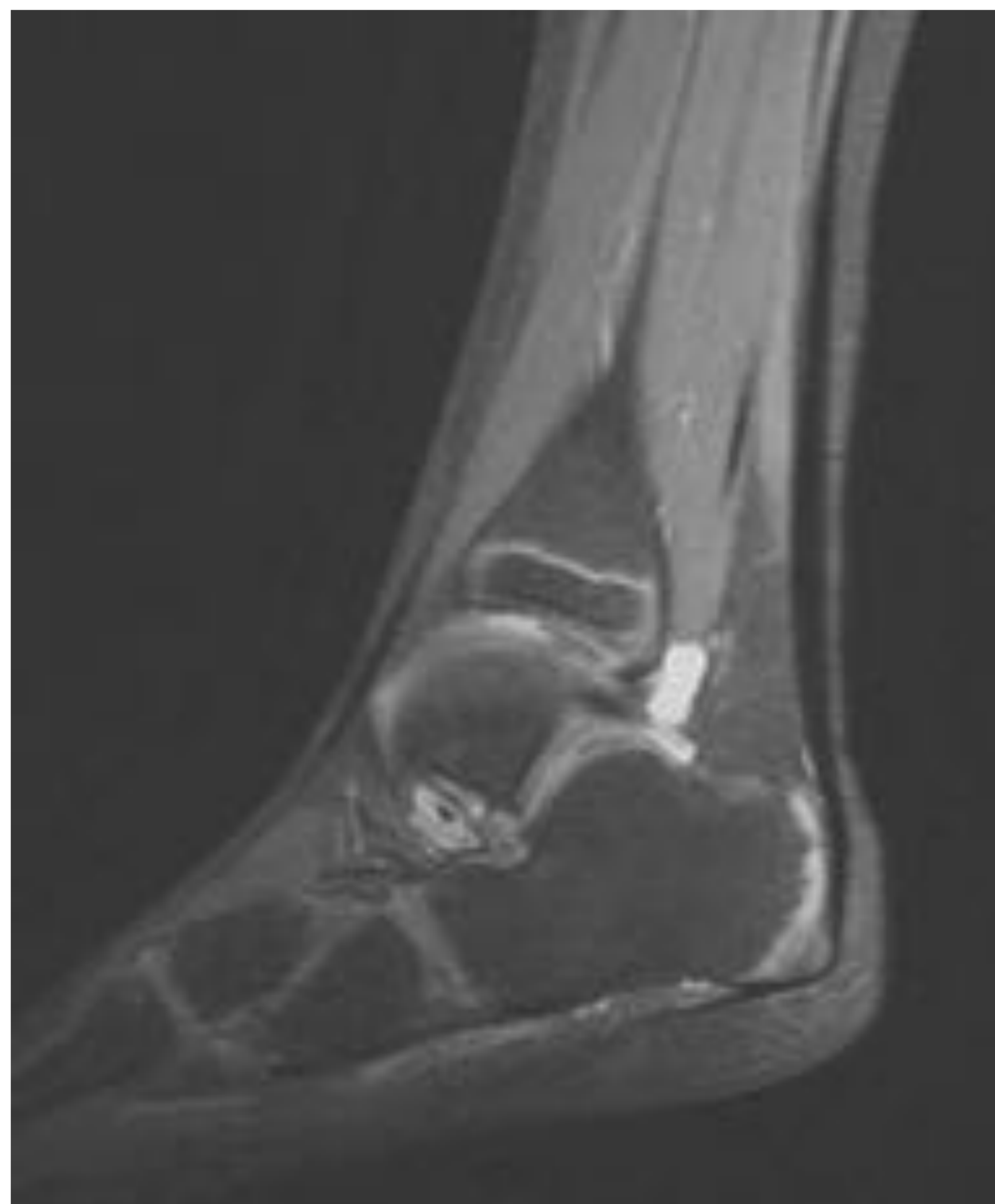Paciente 2:

8 años. Bultoma postraumático. RM 12 meses post-cirugía.



Secuencia DP fatsat y SE T1. Axial. Implante fragmentado con luxación lateral de gran parte del componente protésico.

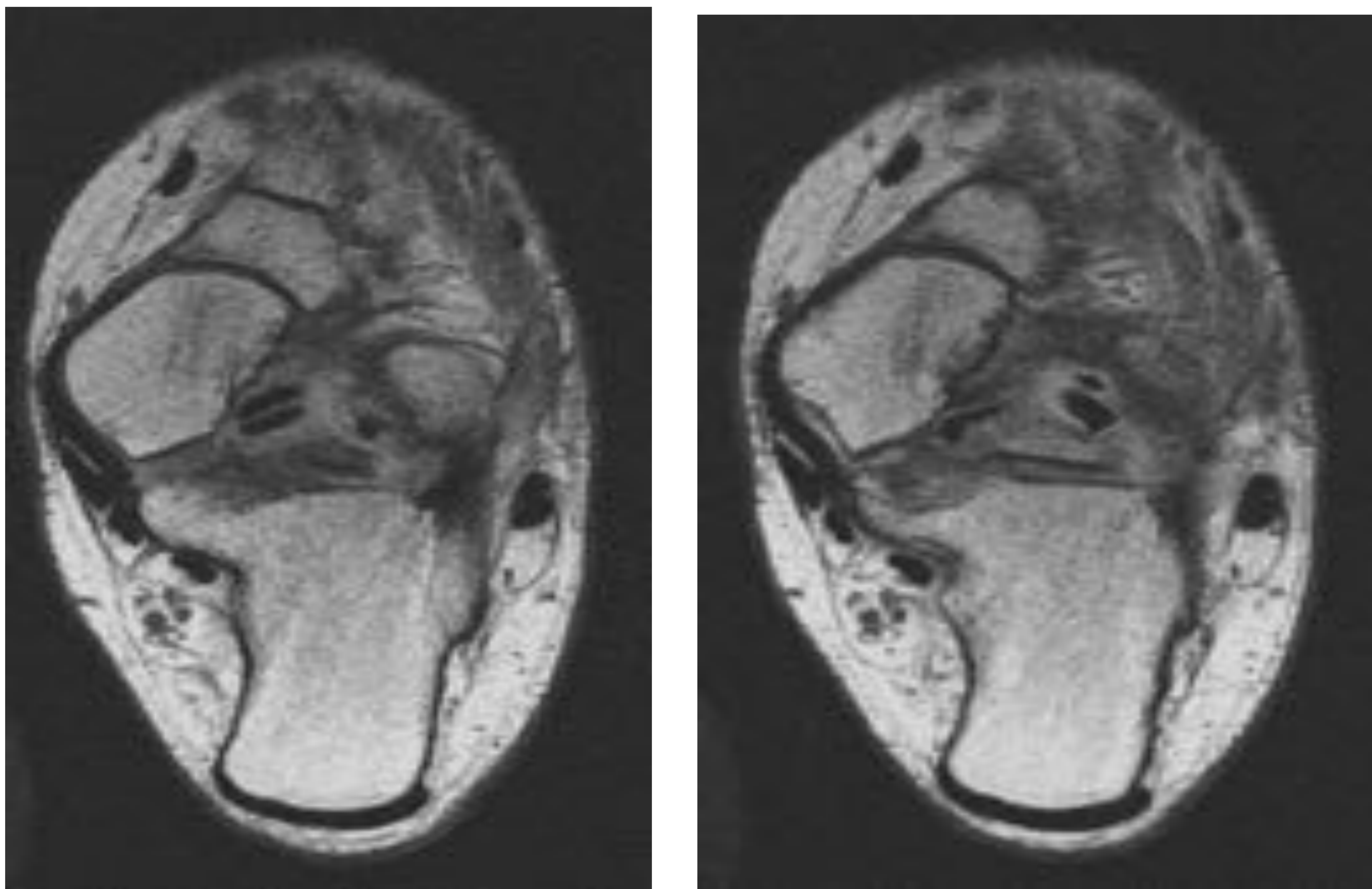
Secuencias DP fatsat y SE T1. Sagital. Sinovitis en seno tarsiano y derrame articular en el receso posterior de la articulación tibioastragalina.



Secuencia SE T1. Plano coronal. Tejido de partes blandas heterogéneo alrededor del implante en seno del tarso

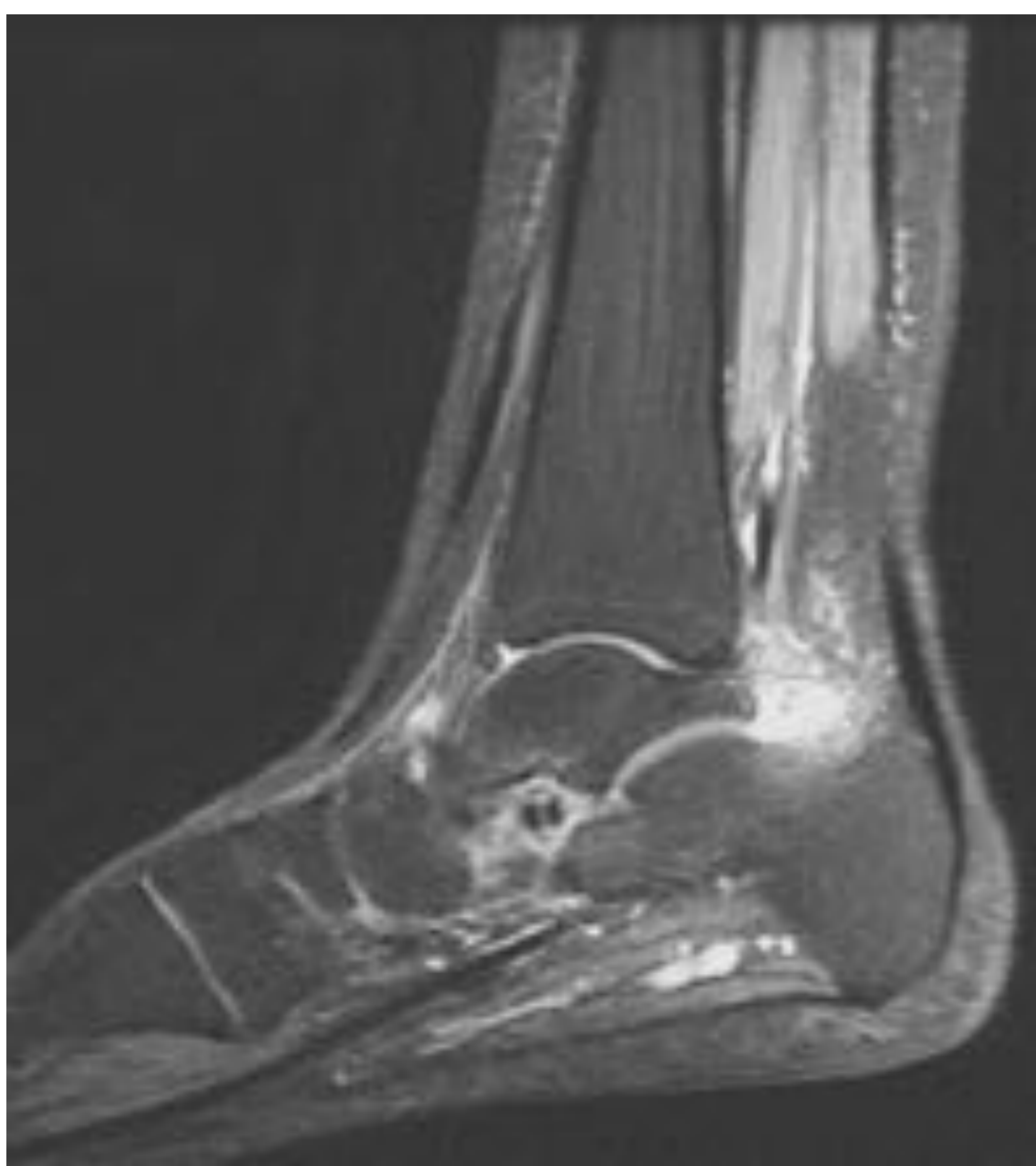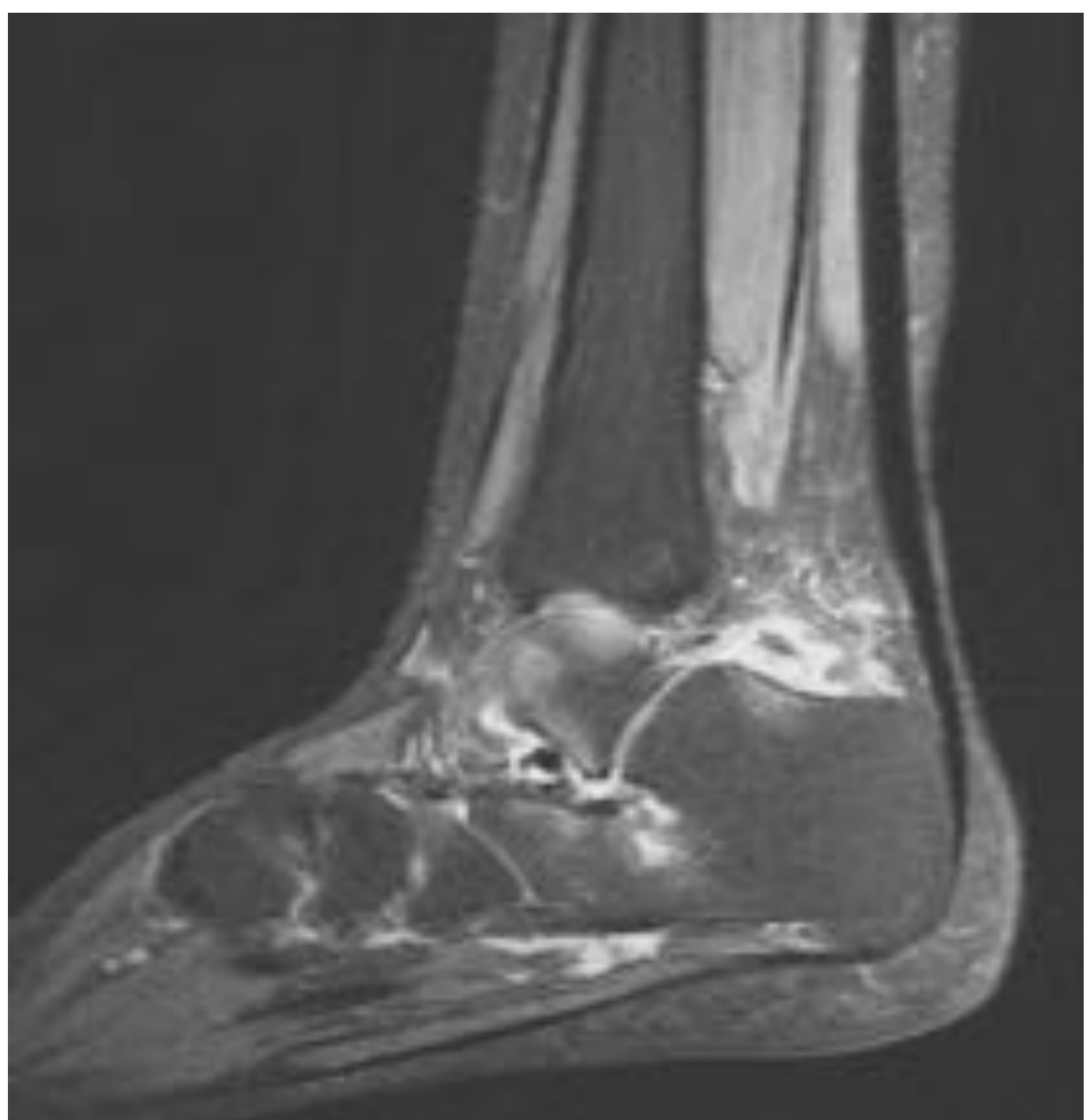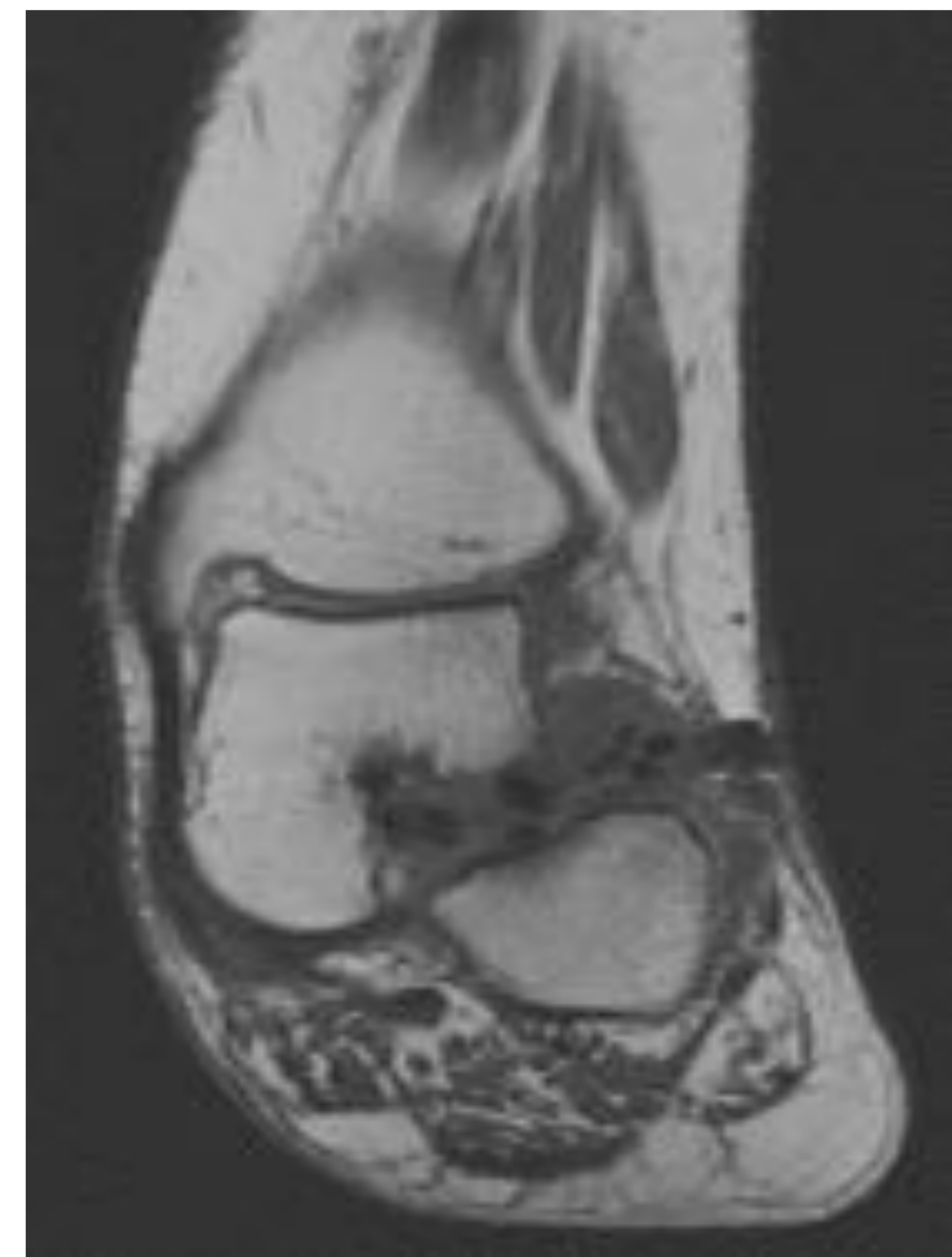
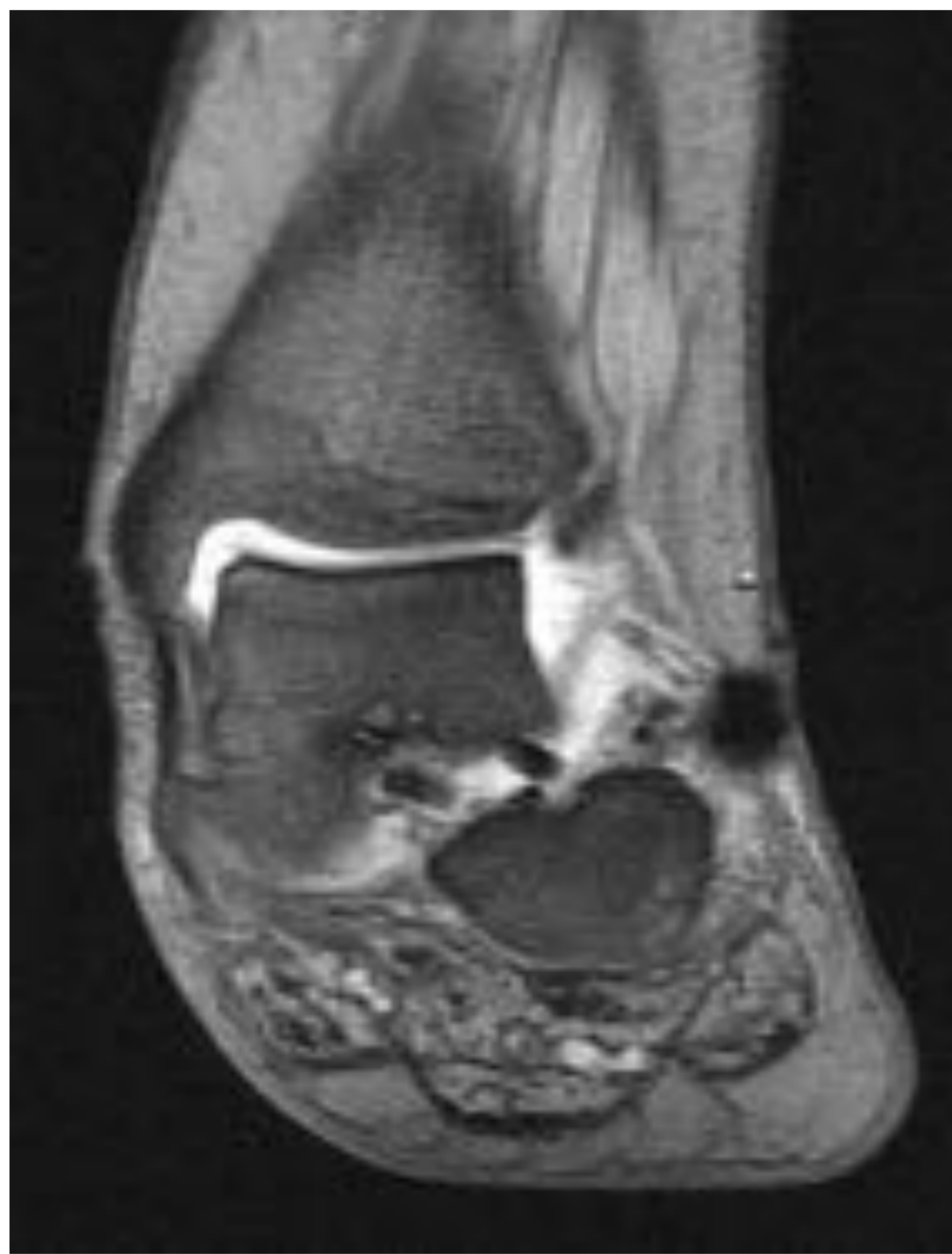Paciente 3:

18 años. Dolor y edema de tobillo. Claudicación al caminar.
RM 6 meses post-cirugía.



Secuencia T1. Axial. Imágenes de baja señal de diferente tamaño en el seno del tarso compatibles con fragmentación precoz del implante.

Secuencias DP fat-sat y T1. Coronal. Pérdida de altura del seno tarsiano, alineación astrágalo calcáneo anómala, con desviación medial de la cabeza del astrágalo y valgo del calcáneo.



Secuencias DP fatsat. Sagital. Edema óseo del astrágalo y calcáneo. Sinovitis. Leve derrame en la articulación subastragalina posterior y astrágalo navicular.

Conclusiones:

La RM es útil y su uso estaría justificado en el seguimiento de pacientes pediátricos portadores de prótesis de Giannini cuando presenten síntomas de dolor, signos inflamatorios postcirugía o bien se sospeche fragmentación precoz, migración o luxación del implante, ya que es la única técnica de imagen capaz de visualizar estos hallazgos.

Destacamos que es muy importante que el radiólogo conozca el proceso degradativo de estos implantes responsable de las imágenes de RM ya que en la mayor parte de los casos son cambios inflamatorios temporales y no requieren mas actitud terapéutica que la conservadora.

Entre las limitaciones del estudio resaltamos el escaso número de pacientes intervenidos en nuestro hospital mediante esta técnica que, no obstante, nos ha dado la oportunidad de conocer y entender, con la revisión de la escasa bibliografía existente , los hallazgos postquirúrgicos mediante RM en el seguimiento de pacientes sintomáticos con prótesis reabsorbible endotarsiana.

Referencias bibliográficas:

- 1.- Carr JB, Yang S, Lather LA. Pediatric pes planus: A state of the art review. *Pediatrics*. 2016; 137 (3):e20151230.
- 2.- Mossa VS. Flexible flatfoot in children and adolescents. *J Child Orthop*. 2010. 4: 107-121.
- 3.- Faldini C, Mazzotti A, Panciera A, Perna F, Stefanini N, Giannini S. Bioabsorbable implants for subtalar arthroereisis in pediatric flatfoot. *Musculoskelet Surg*. 2017.
- 4.- Giannini S, Cadossi M, Mazzotti A, Persiani V, Tedesco G, Romagnoli M, Faldini C. Bioabsorbable Calcaneo-Stop implant for the treatment of flexible flatfoot: A retrospective cohort study at a minimum follow-up of 4 years. *The journal of Foot and ankle Surgery*. 2017; 56: 776-782.
- 5.- Barber FA. Biodegradable Materials: Anchors and interference screw. *Sport Med Arthrosc Rev*. 2015; 23: 112-117.
- 6.- Sena P, Manfredini G, Barbieri C, Mariani F, Tosi G, Ruozi G, Ferretti M, Marzona L, Palumbo C. Application of poly-L-lactide screws in flat foot surgery: histological and radiological aspects of bio-absorption of degradable devices. *Histol Histopathol*. 2012; 27: 485-496.
- 7.- Saxena A, Nguyen A. Preliminary radiographic findings and sizing implications on patients undergoing bioabsorbable subtalar arthroereisis. *The journal of foot and ankle surgery*. 2007; 46:3 , 175-180.
- 8.- Scher D, Bansai M, Handler-Mataras S, Bohne W, Green D. Extensive implant reaction in failed subtalar joint arthroereisis: Report of two cases. [HSS J](#). 2007; 3(2): 177–181.