

Eficacia de la eco- PAAF en el diagnóstico de los nódulos de las glándulas salivales

Carlos Vilches Catalán, Jose Ignacio Rodriguez Martín, Sonia de Águeda Martín, María Dolores Montero Rey, Antonio Santiago Hernando, Carmen Martín Hervás.

1) Objetivo docente:

1. Describir los resultados obtenidos en el estudio retrospectivo de Eco-PAAF de nódulos de glándulas salivales e intentar establecer relación entre las diferentes variables analizadas
2. Definir patrones ecográficos que nos hagan sospechar una etiología concreta
3. Demostrar la utilidad de la Eco-PAAF en el diagnóstico de nódulos de las glándulas salivales

2) Material y métodos:

- Presentamos una revisión retrospectiva desde noviembre de 2015 hasta noviembre de 2017 de 83 pacientes de nuestro hospital con lesiones nodulares en glándulas salivales mayores (submaxilar o parótida) a los que se realizó PAAF guiada por ecografía
- Los pacientes fueron remitidos tras exploración física por especialista o tras visualización del nódulo por otras técnicas de imagen
- Se analizaron diferentes variables: edad, sexo, validez de la prueba, antecedente oncológico, PET-TC previo, patrón ecográfico nodular (sólido homogéneo o heterogéneo, quístico y mixto) y diagnóstico citológico
- Se utilizó el IBM SPSS Statistics para obtención de resultados y análisis estadístico
- La prueba estadística que se empleó para analizar la relación entre las variables estudiadas fue la técnica de Chi-cuadrado
- El grado de significación establecido (p) para rechazar la hipótesis nula fue de 0,05

3) Resultados:

Se categorizó la variable edad convirtiéndola en cualitativa y obteniendo 5 grupos en función del rango de edad : (≤ 15 , 16-35, 36-55, 56-75, ≥ 76 .)

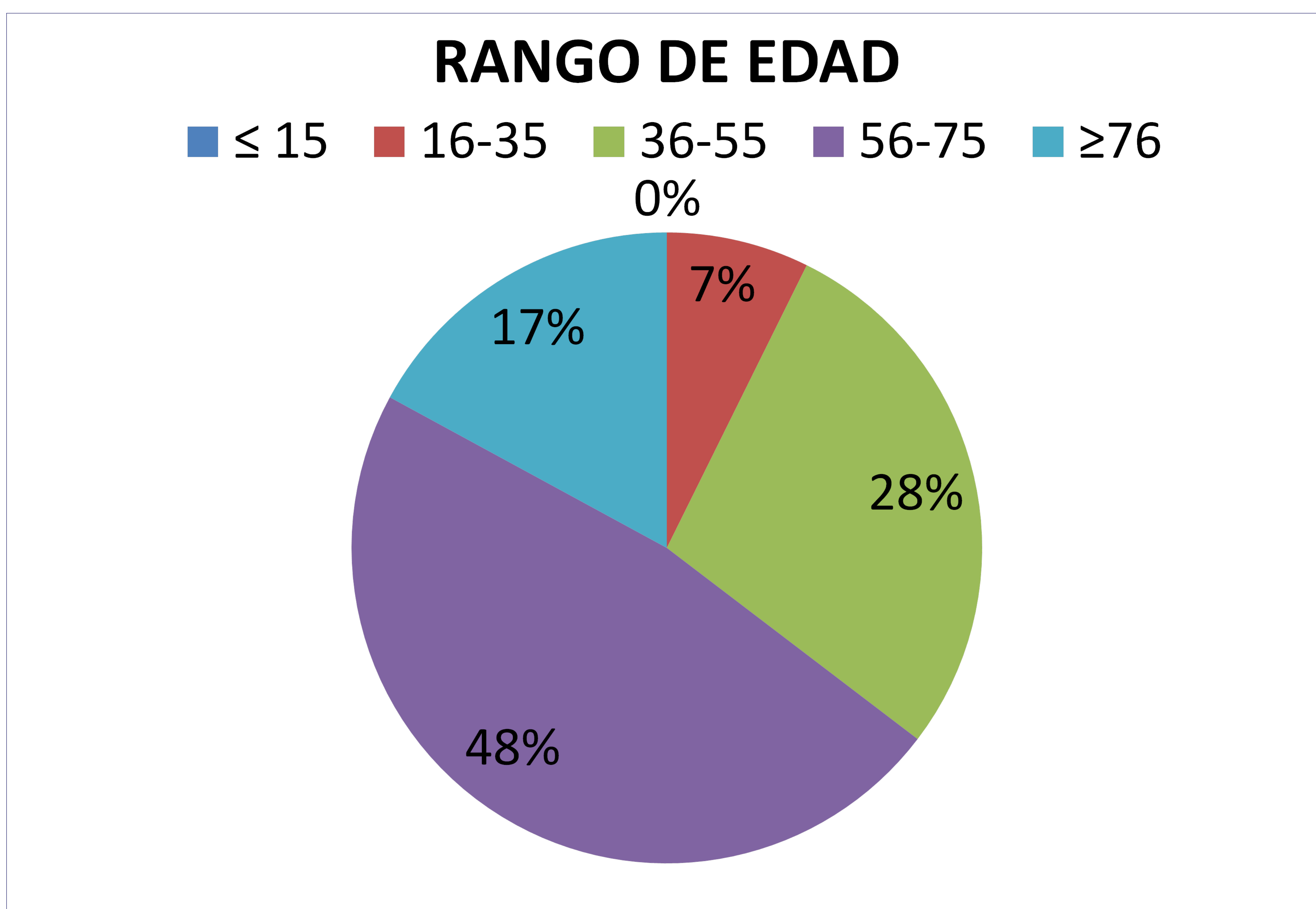
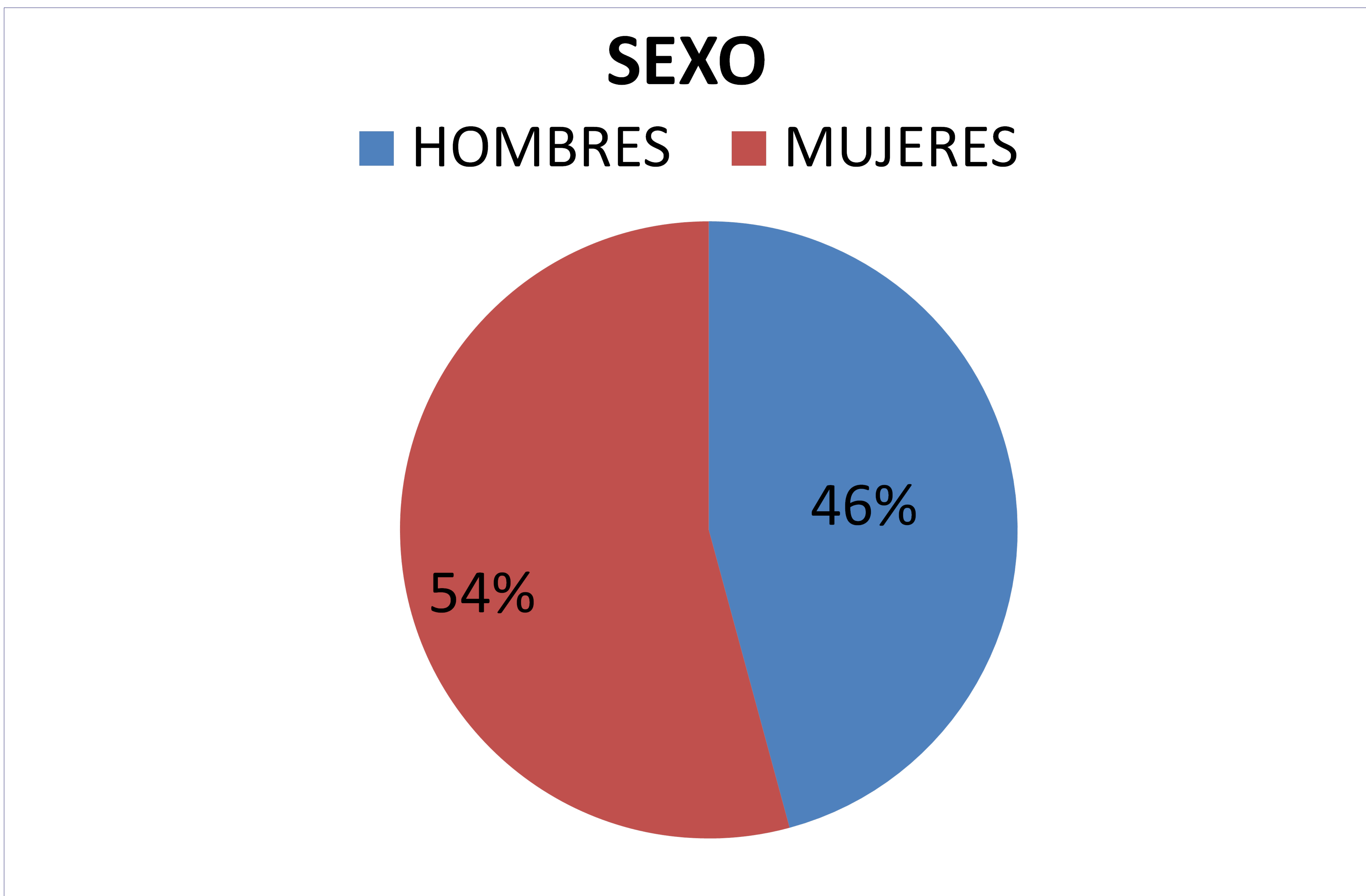


Gráfico 1: Representación porcentual de la distribución de nódulos de glándulas salivales estudiados en nuestro centro según rango de edad.

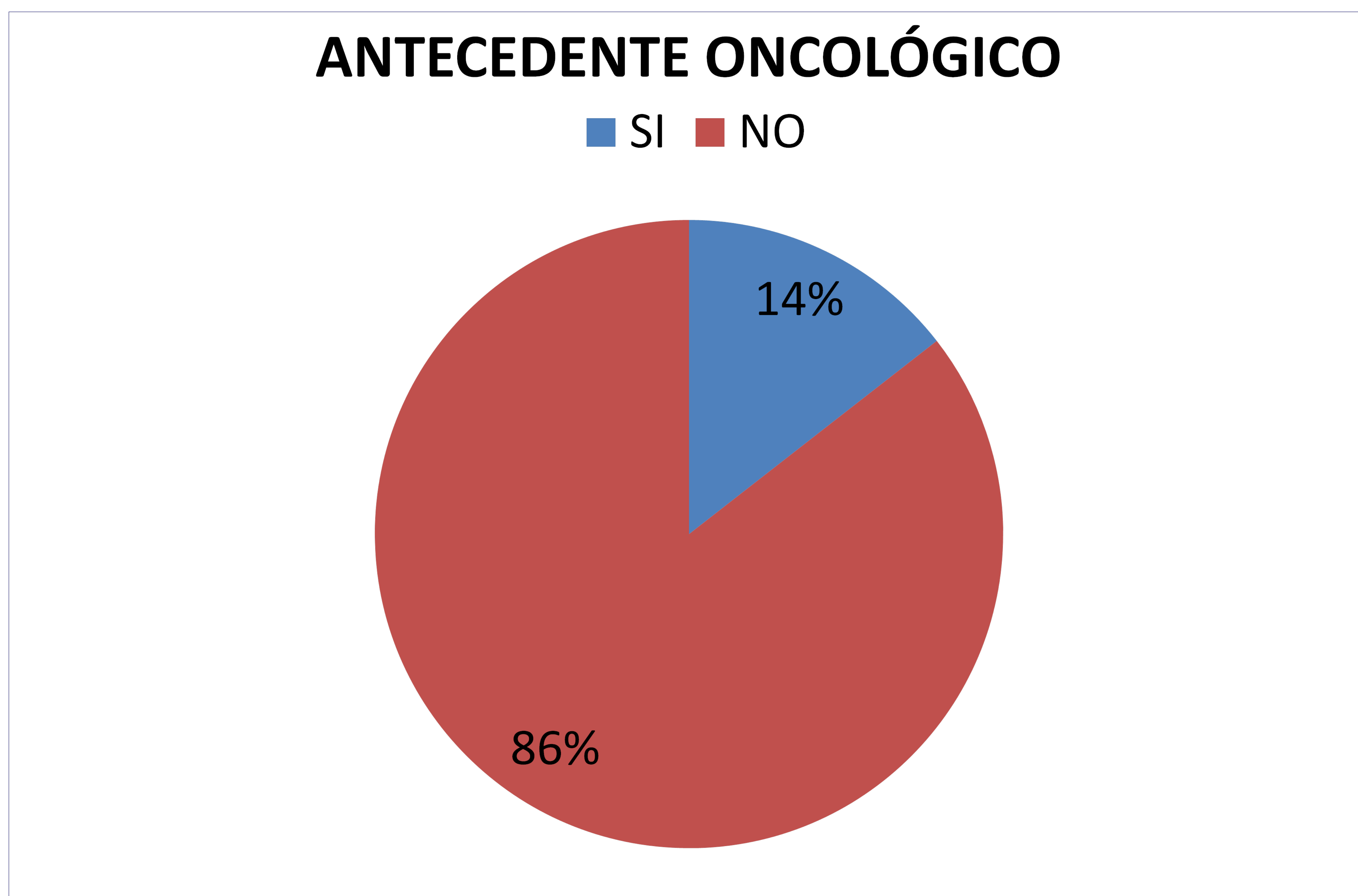
3) Resultados:



Gráfica 2. Representación porcentual de la distribución de los nódulos de glándulas salivales según sexo.

Realizado el análisis estadístico no se demostró relación significativa entre la edad y el sexo con el patrón ecográfico del nódulo estudiado ni con el diagnóstico definitivo

3) Resultados:



Gráfica 3. Representación porcentual del antecedente oncológico

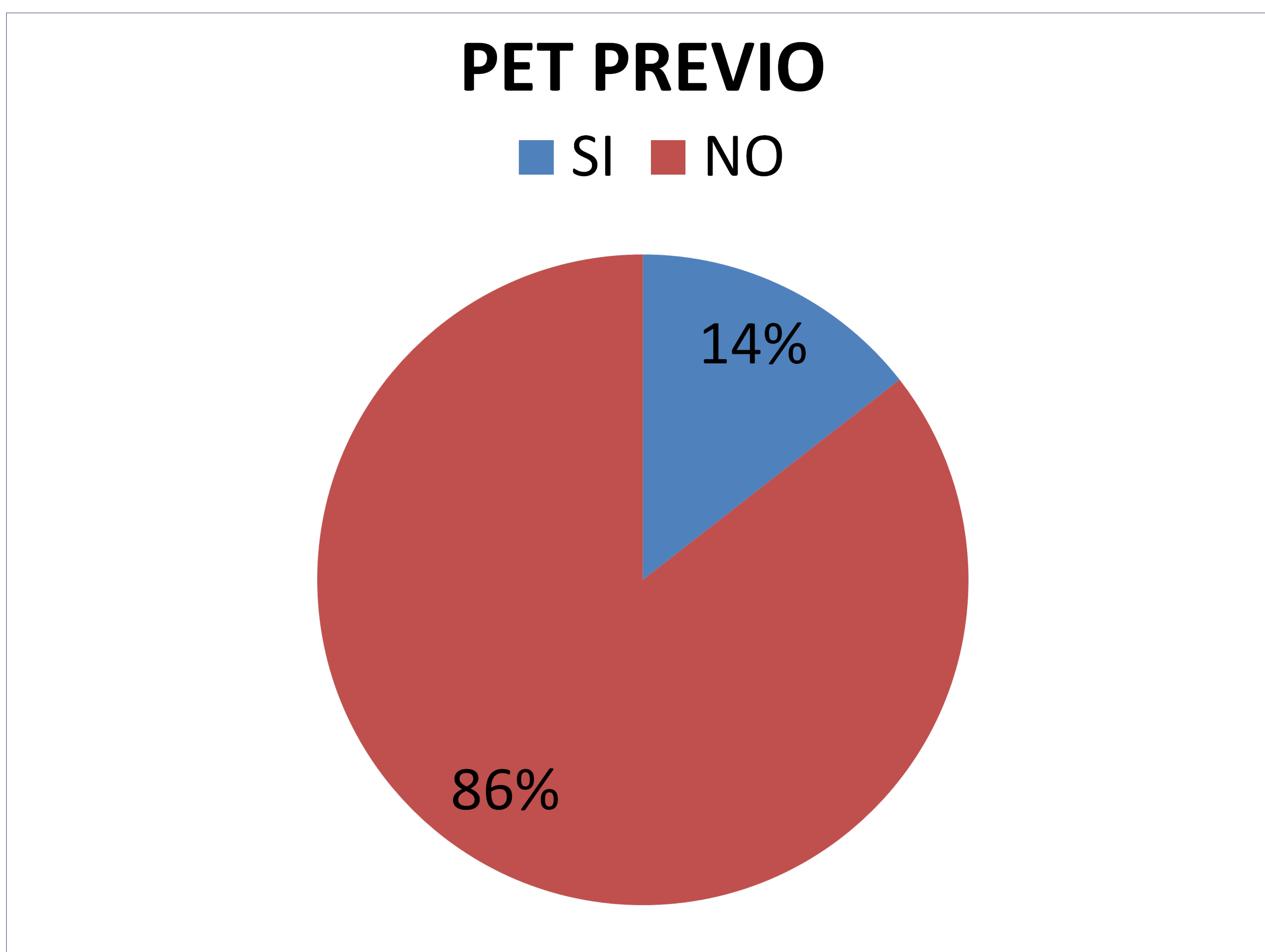
Antecente Oncológico	Tumoral Benigna	Tumoral Maligna	Inflamatoria	Quística	No material
Sí	6	10	3	0	3
No	24	2	19	4	12
TOTAL	30	12	21	4	15

Tabla 1. Tabla de contingencia entre Antecedente oncológico y diagnóstico definitivo.

3) Resultados:

Hasta 21 del total de los 83 pacientes estudiados presentaban antecedente oncológico, siendo el más frecuente el Adenocarcinoma de pulmón

Realizado el análisis estadístico se obtiene que el Antecedente oncológico aumenta significativamente la probabilidad de que el nódulo estudiado sea por afectación secundaria ($P < 0,05$)



Gráfica 4. Representación porcentual de la presencia de estudio PET-TC.

3) Resultados:

El 14% de los pacientes estudiados (12), todos ellos con estudio realizado por antecedente oncológico, presentaban PET-TC previo el cual era positivo para lesiones intraparotídeas o intrasubmaxilares

PET-TC	Tumoral Benigna	Tumoral Maligna	Inflamatoria	Quística
Sí	5	5	2	0
No	25	7	20	4

Tabla 2. Tabla de contingencia entre PET-TC y diagnóstico definitivo.

En nuestro estudio la presencia de un nódulo hipercaptante intraglandular en el estudio PET-TC se relacionaba con naturaleza tumoral, predominantemente maligna

Los resultados no fueron significativos $P=0,08$

3) Resultados:

Paciente, mujer de 55 años con antecedente de Adenocarcinoma de pulmón que es citada para obtención de material citológico guiado por ecografía de dos nódulos parotídeos visualizados en estudio PET/TC

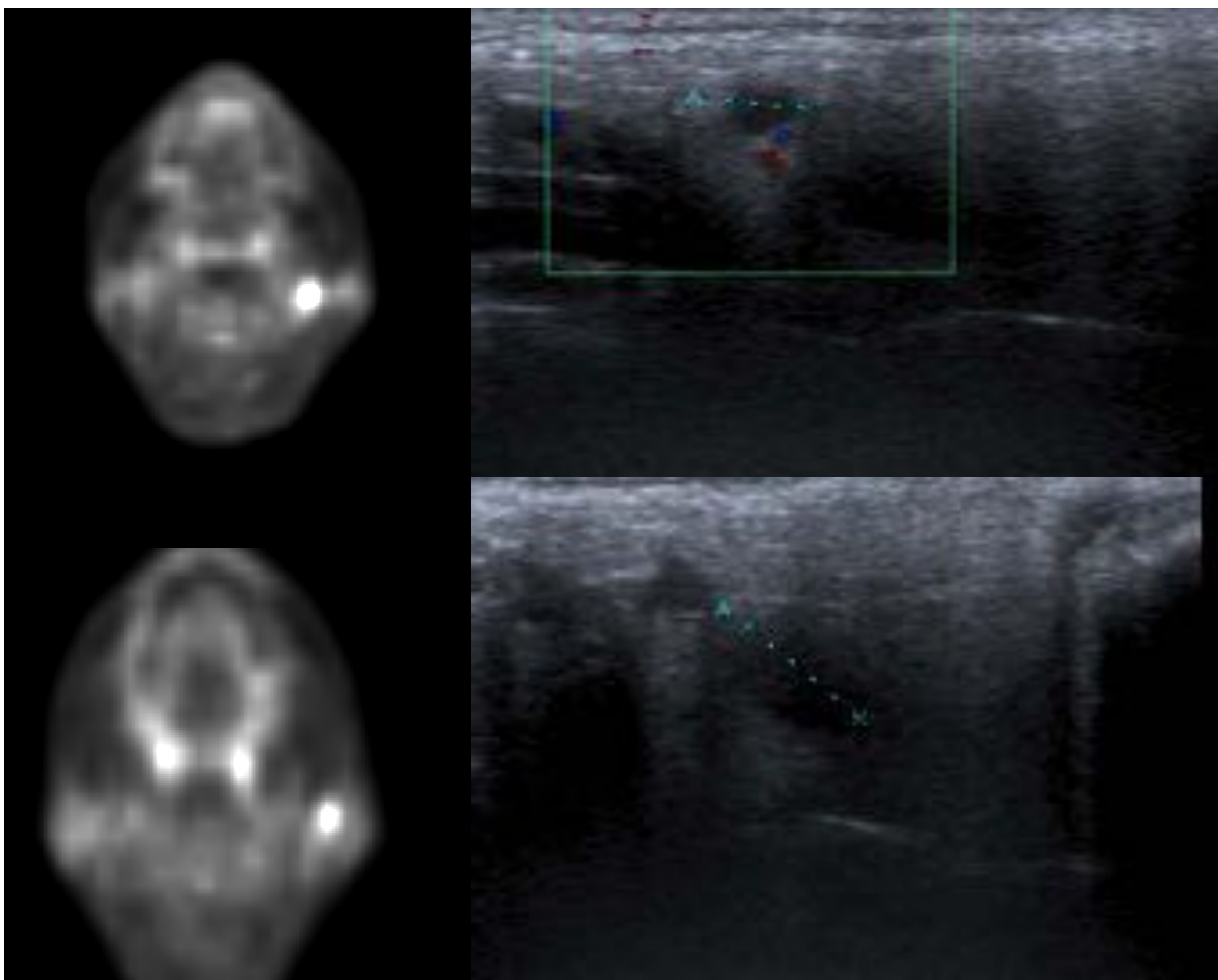
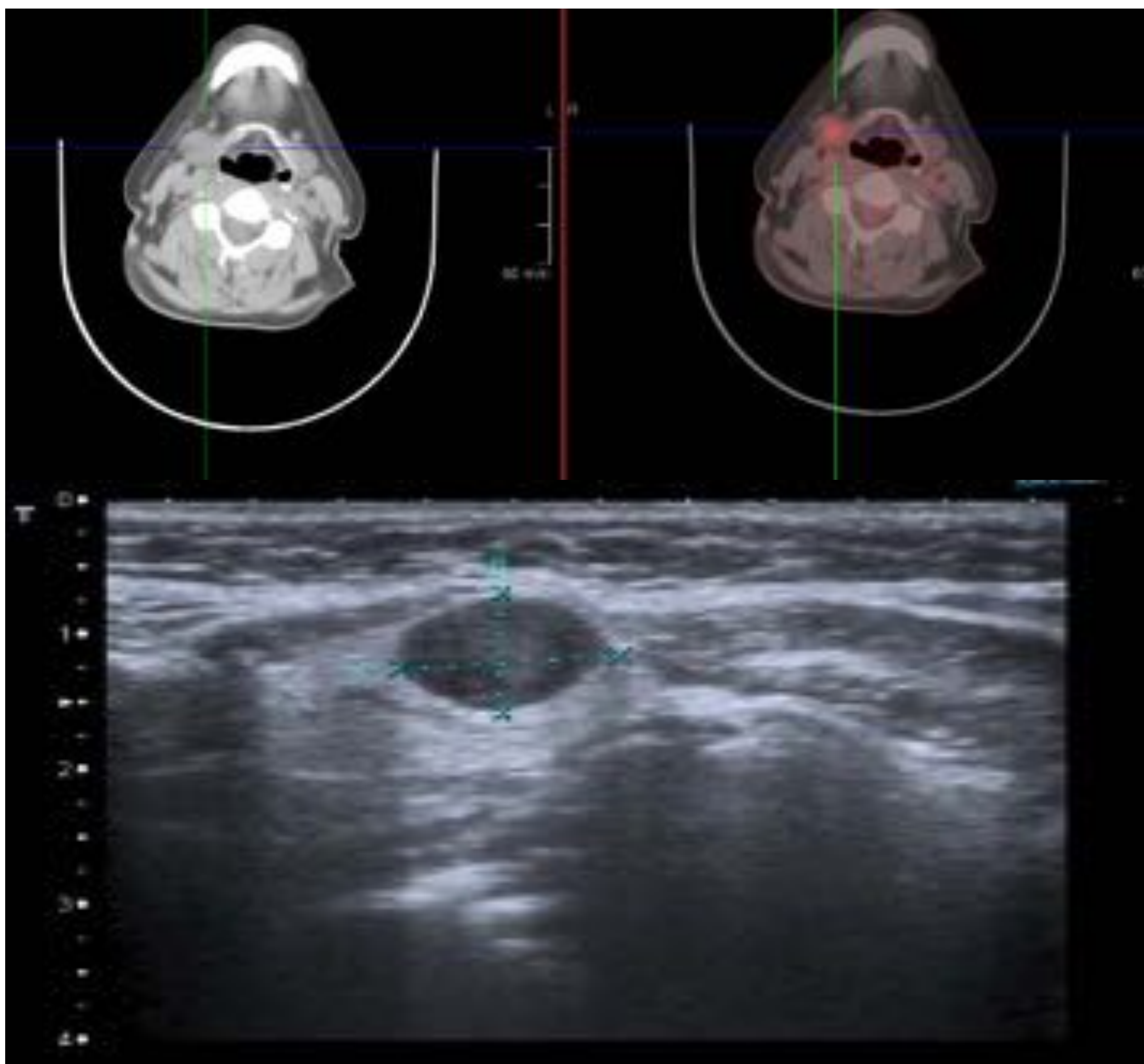


Fig 1. Cortes axiales fusión PET/TC: se observan dos imágenes nodulares hipercaptantes en parótida izquierda. Ecográficamente se visualizaban como dos nódulos sólidos homogéneos hipoecogénicos.
Citología: Metástasis

3) Resultados:

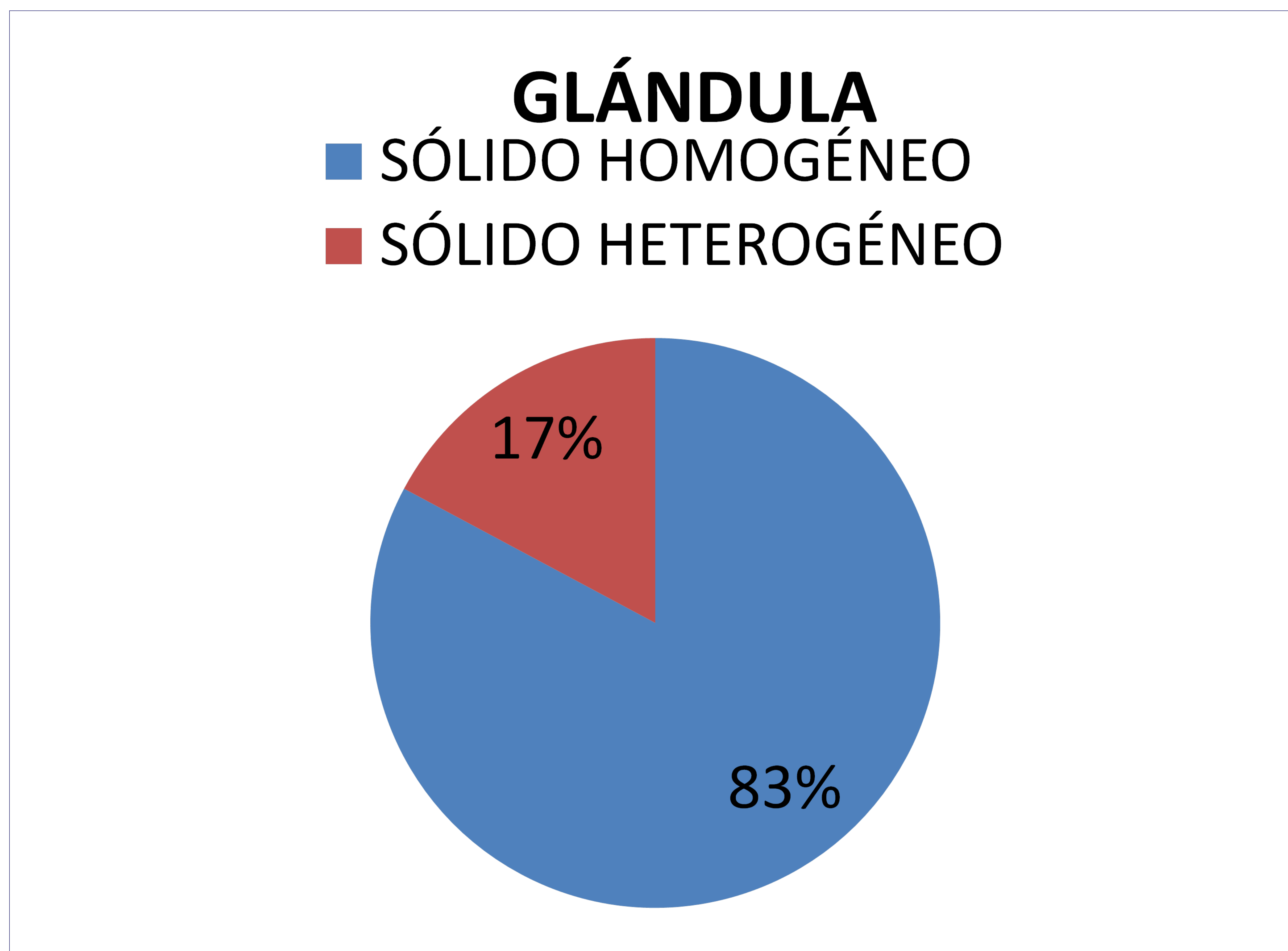
También se observaron casos con lesiones nodulares hipercaptantes en estudio PET/TC de seguimiento en pacientes con antecedente oncológico que tuvieron como resultado neoplasias glandulares benignas



Paciente mujer de 69 años con Ca. de mama estadio IV.

Fig2. Estudio 18F-FDG PET/TC de cuerpo completo. Imágenes axiales de TC y de fusión PET/TC en el que se observa un nódulo hipercaptante en glándula submaxilar derecha. Ecográficamente se identifica una lesión sólida homogénea hipoecogénica. Citología: Adenoma pleomorfo.

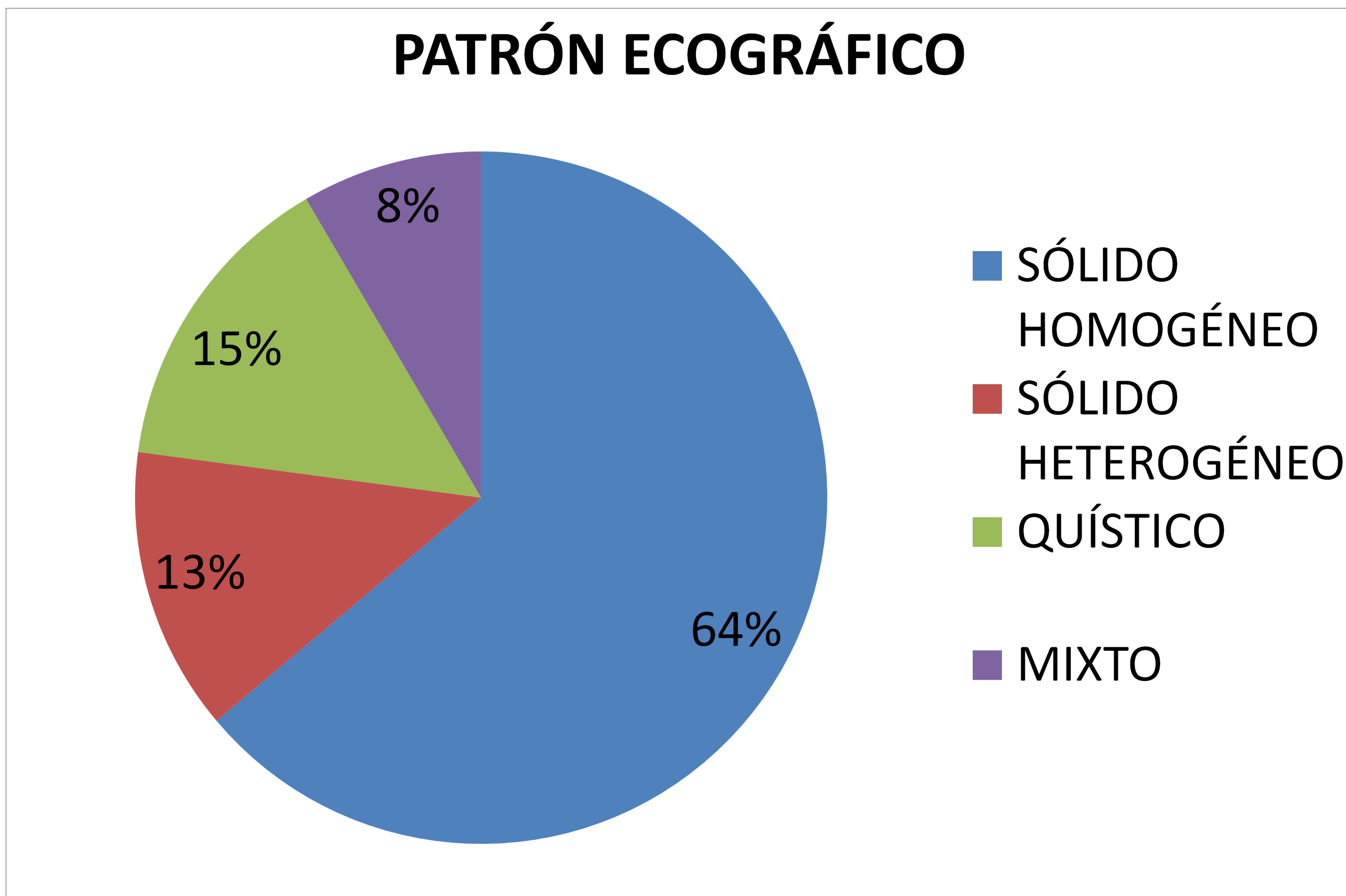
3) Resultados:



Gráfica 5 Representación porcentual del tipo de glándula salival mayor donde se localizaba la lesión nodular.

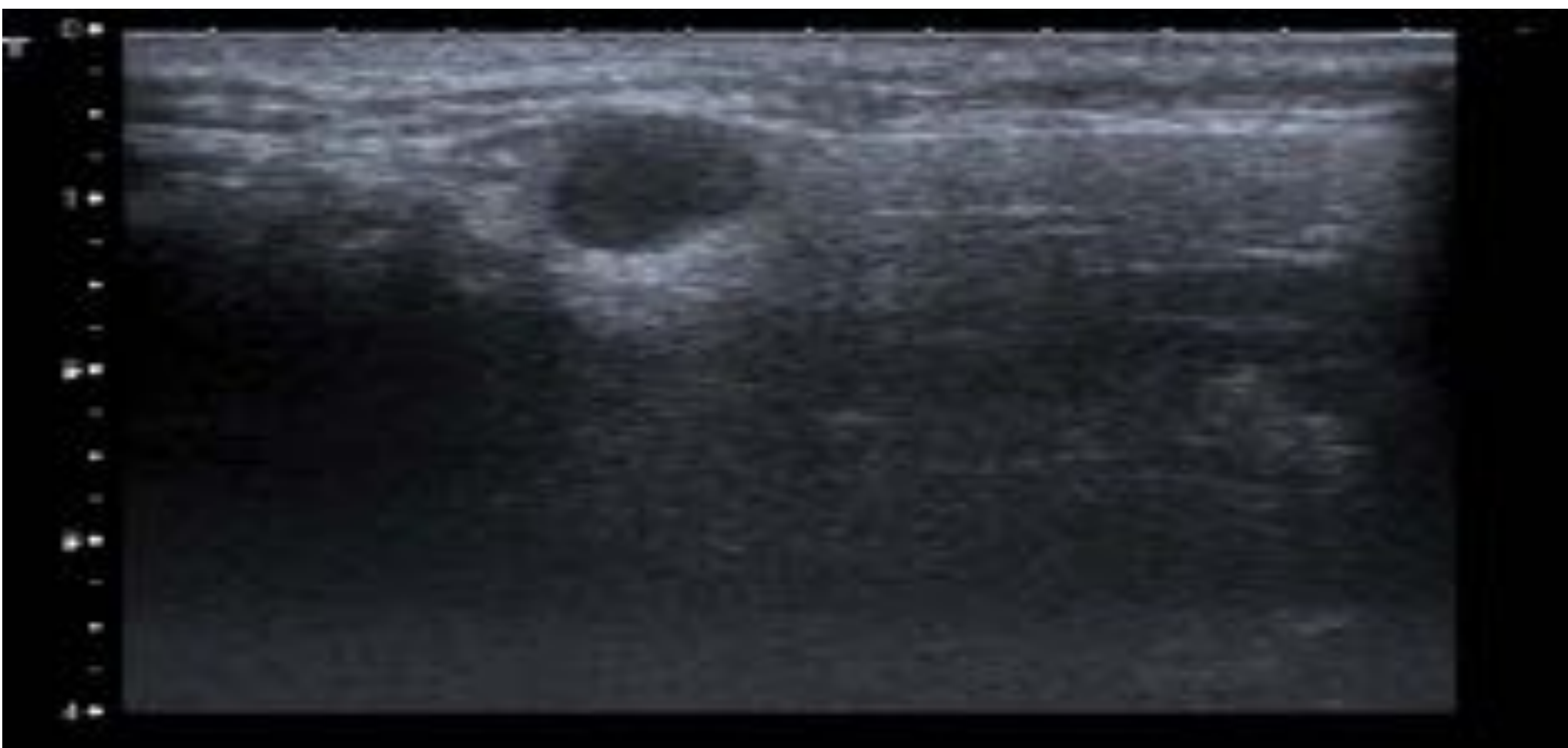
No se demostró relación significativa entre el tipo de glándula donde se localizaba la lesión nodular y el resto de variables estudiadas

3) Resultados:



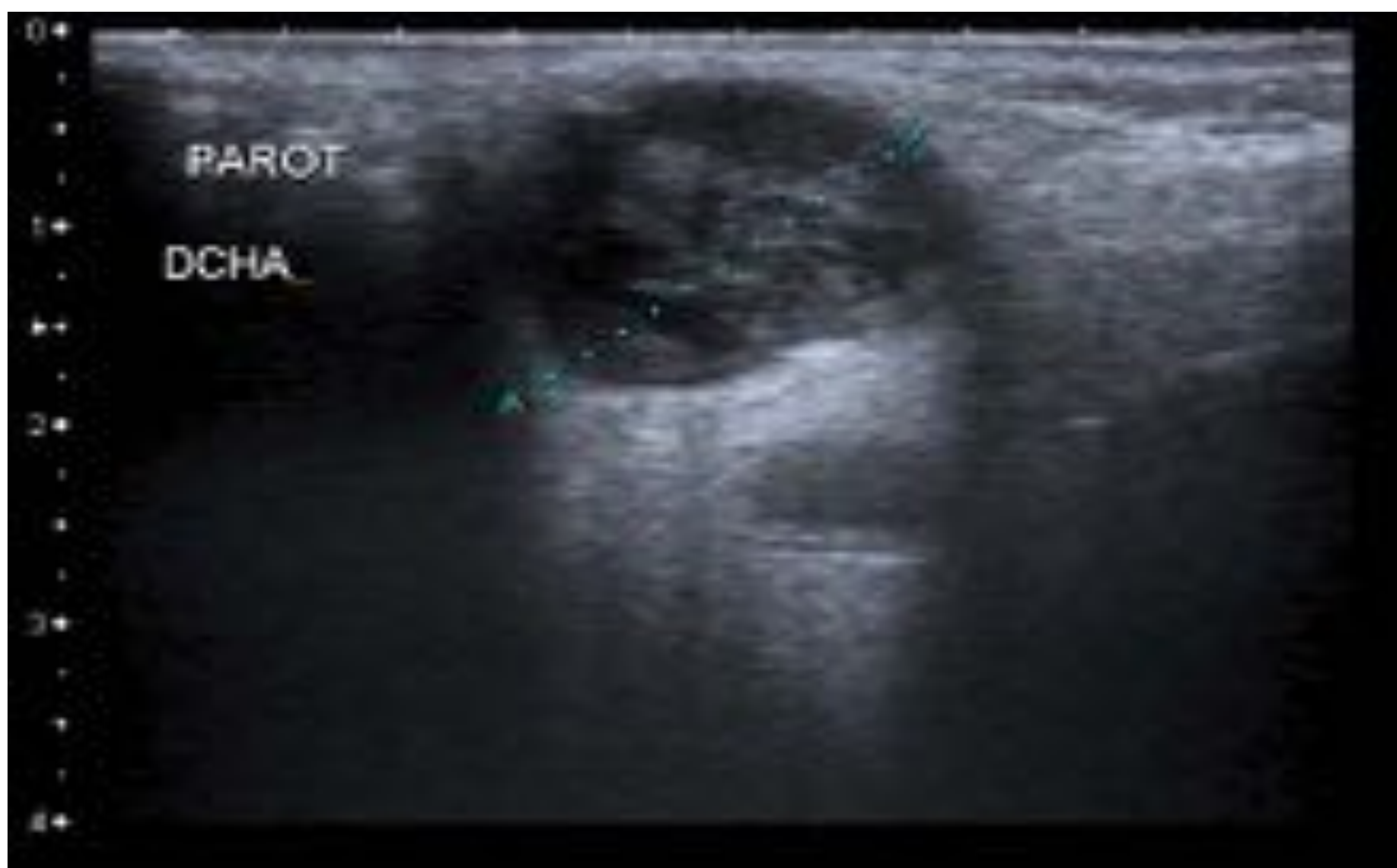
Gráfica 6. Representación porcentual del tipo de patrón ecográfico de la lesión nodular.

Se describieron 4 patrones ecográficos:

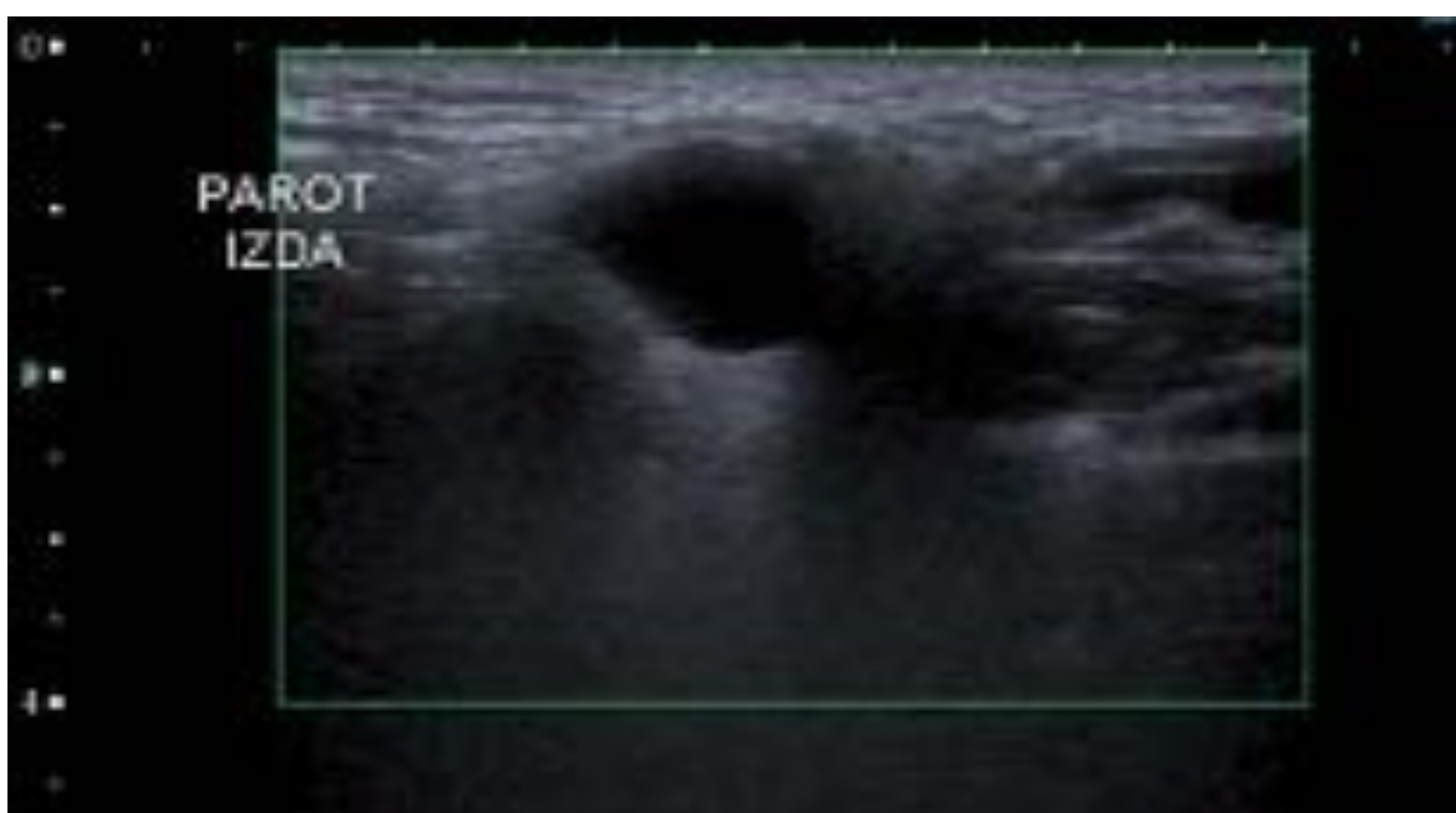

A) SÓLIDO HOMOGÉNEO. Varón de 67 años con nódulo de aspecto sólido y ecogenicidad disminuida de manera homogénea localizado en lóbulo superficial de parótida derecha. AP: M1 de ADC pulmonar.

3) Resultados:

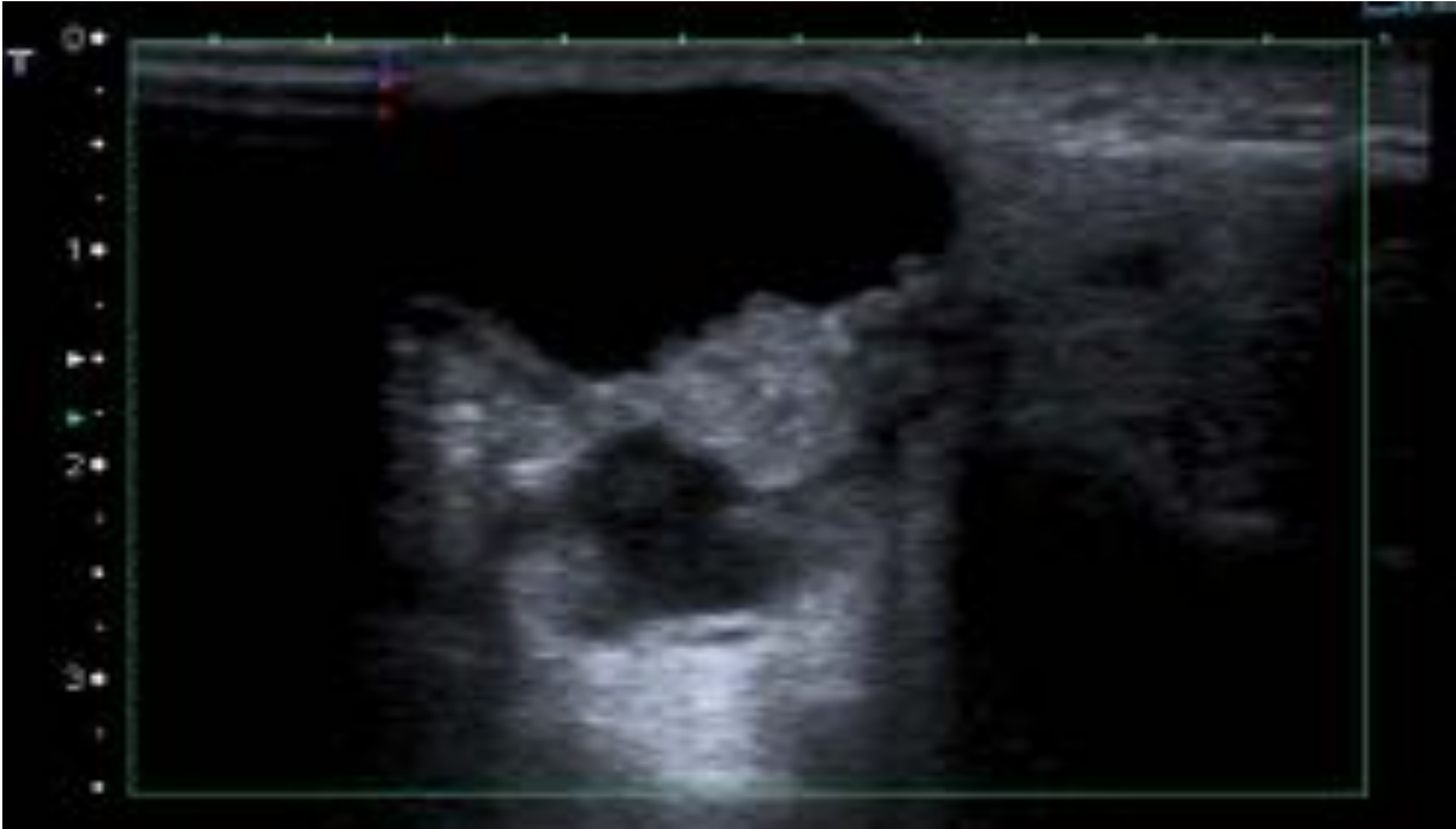

B) SOLIDO HETEROGÉNEO. Mujer de 58 años con nódulo localizado en parótida derecha de aspecto sólido y ecogenicidad heterogénea observando áreas centrales hiperecogénicas y áreas periféricas de de menor ecogenicidad. AP: Tumor de Warthin.

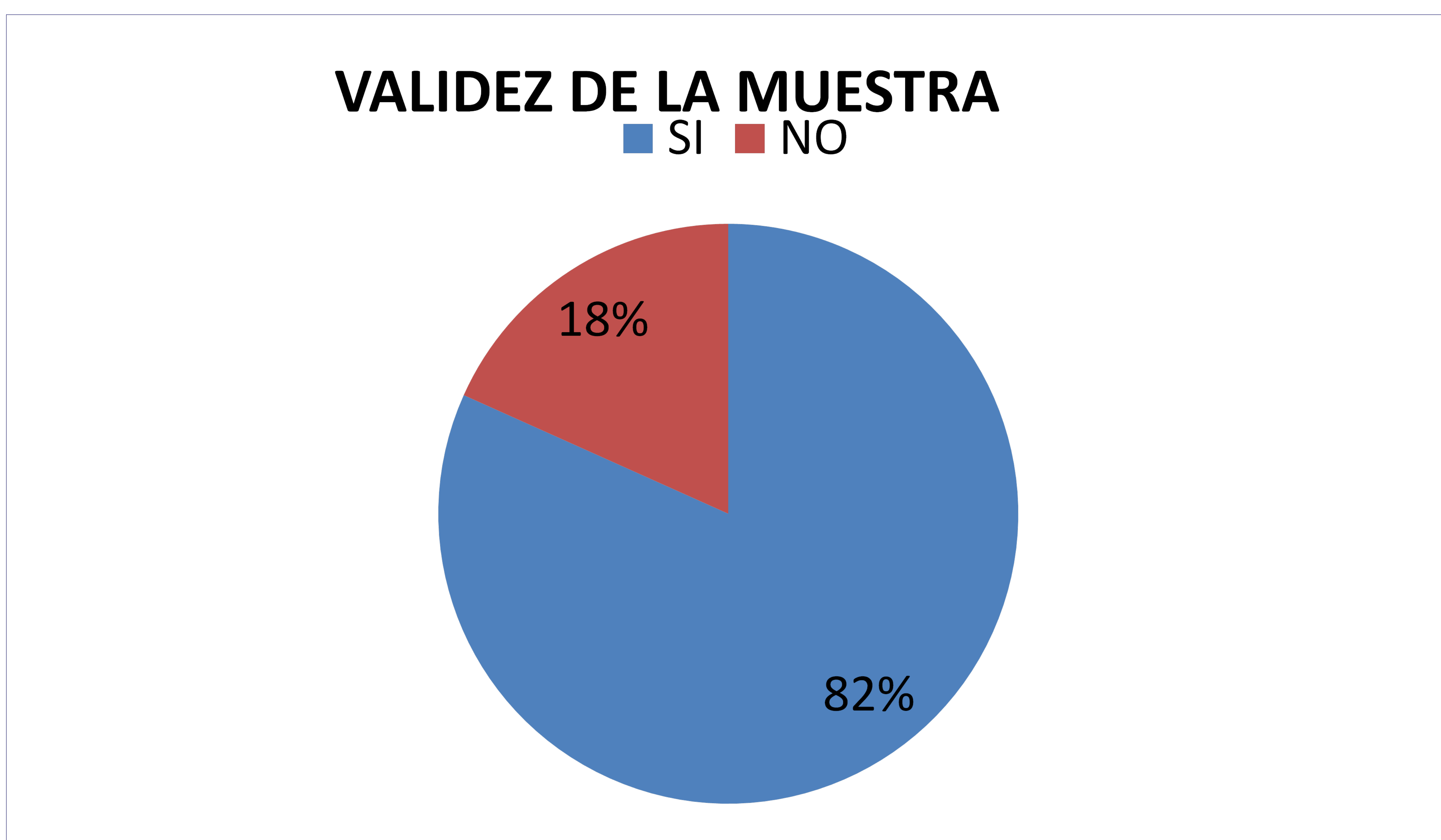


C) QUÍSTICO. Varón de 37 años con lesión palpable. Nódulo localizado en parótida izquierda anecogénico y con presencia de refuerzo posterior en relación con lesión de probable naturaleza quística. AP: No se obtuvo material.

3) Resultados:

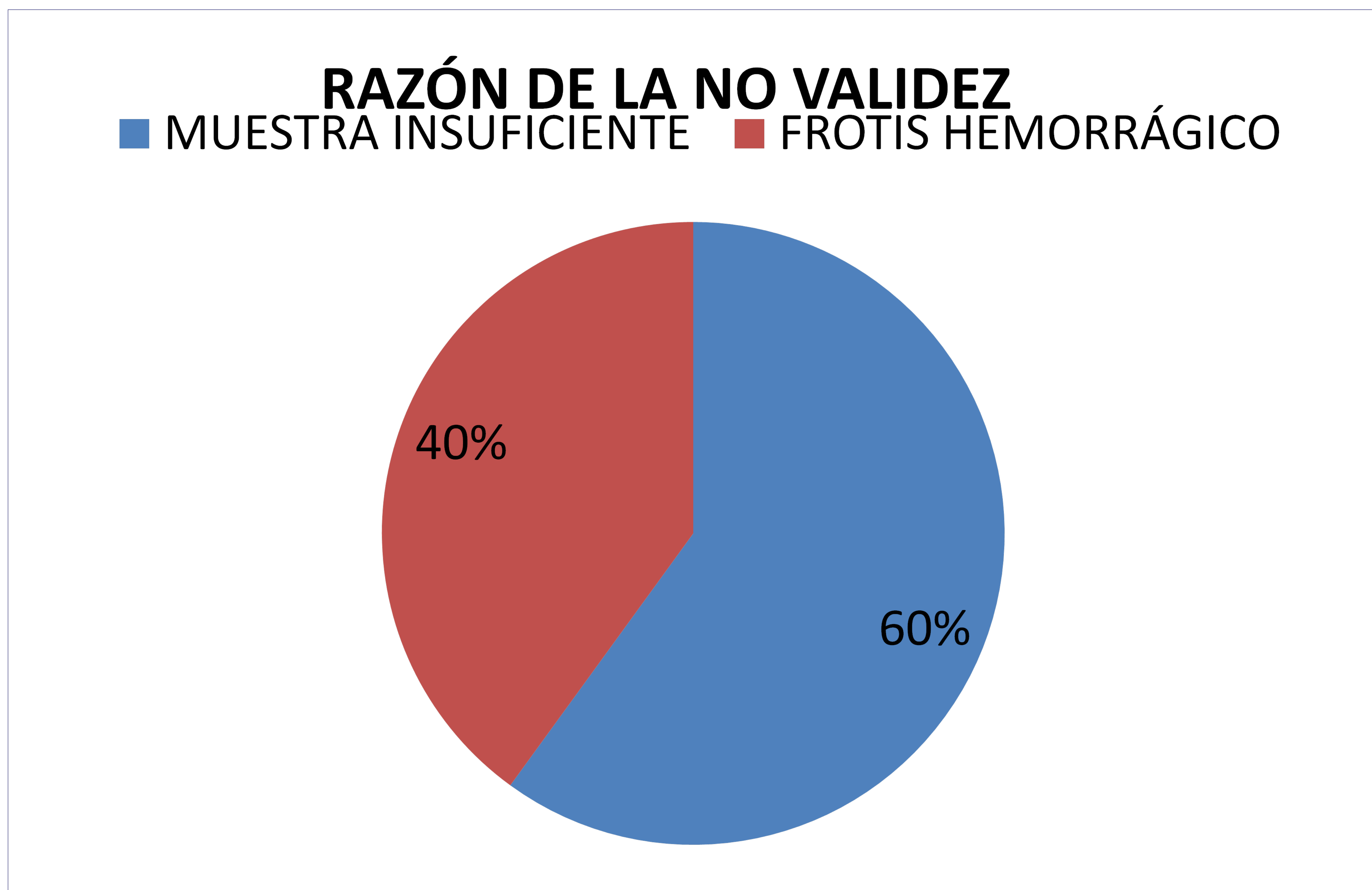


D) MIXTO. Varón de 82 años con masa de crecimiento rápido en región parotídea derecha. Lesión de ecogenicidad mixta con área superficial quística y componente sólido en su vertiente más profunda. AP: Ca. Mucoepidermoide.



Gráfica 7. Representación porcentual de la validez de la muestra obtenida mediante Eco-PAAF para estudio citológico.

3) Resultados:



Gráfica 8. Representación porcentual de la causa de ausencia de validez de la muestra obtenida.

En el 82% de los casos se obtuvo material para estudio citológico. Sólo en 15 pacientes (18%) la muestra no fue válida, en 9 pacientes por muestra insuficiente y en 6 casos por obtención de frotis hemorrágico

En la práctica totalidad de los nódulos de aspecto sólido se obtuvo material siendo los nódulos de aspecto quístico y mixto los que menos rentabilidad diagnóstica demostraban en el estudio Eco-PAAF, no obstante estos resultados no fueron significativos ($p > 0,05$)

3) Resultados:

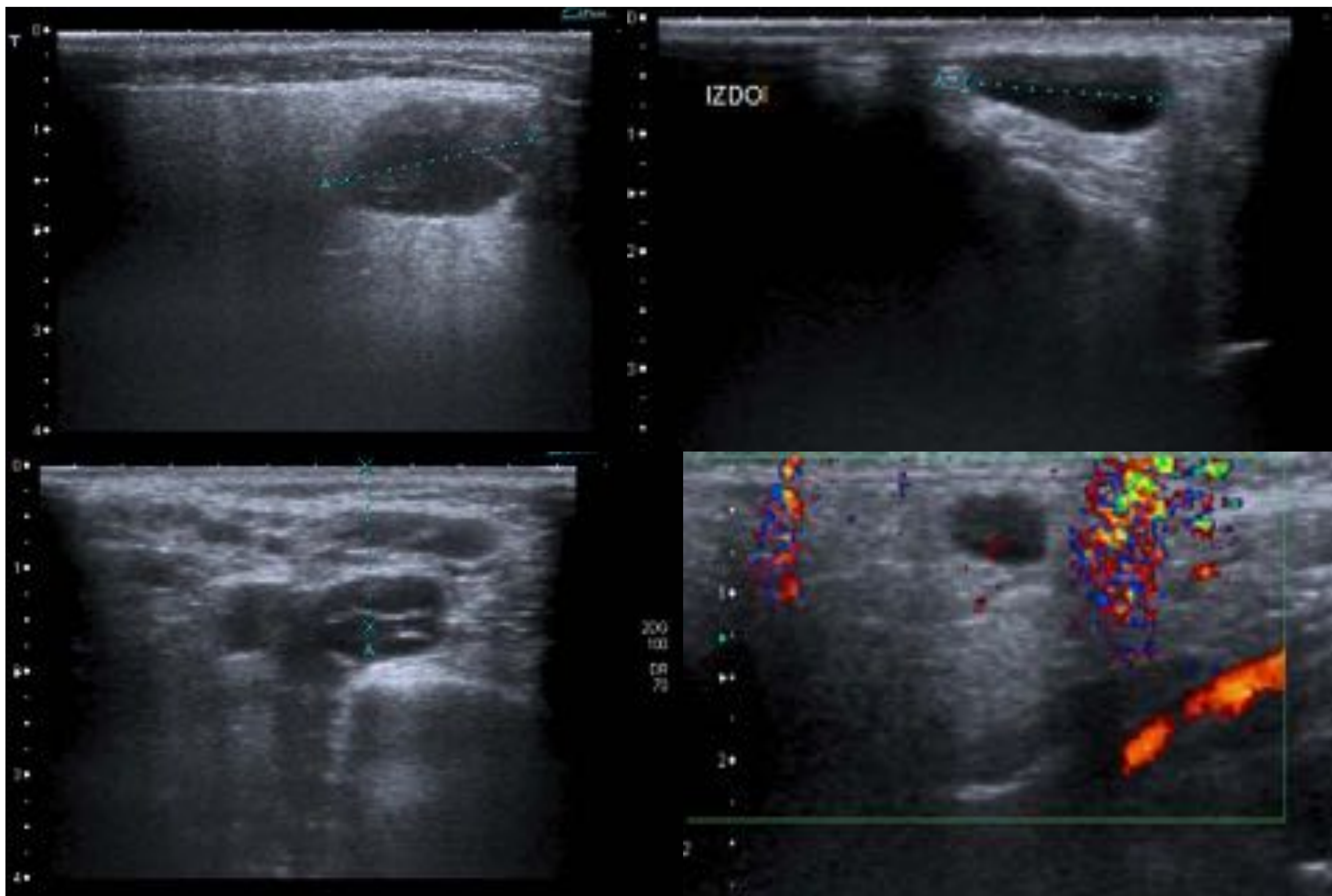
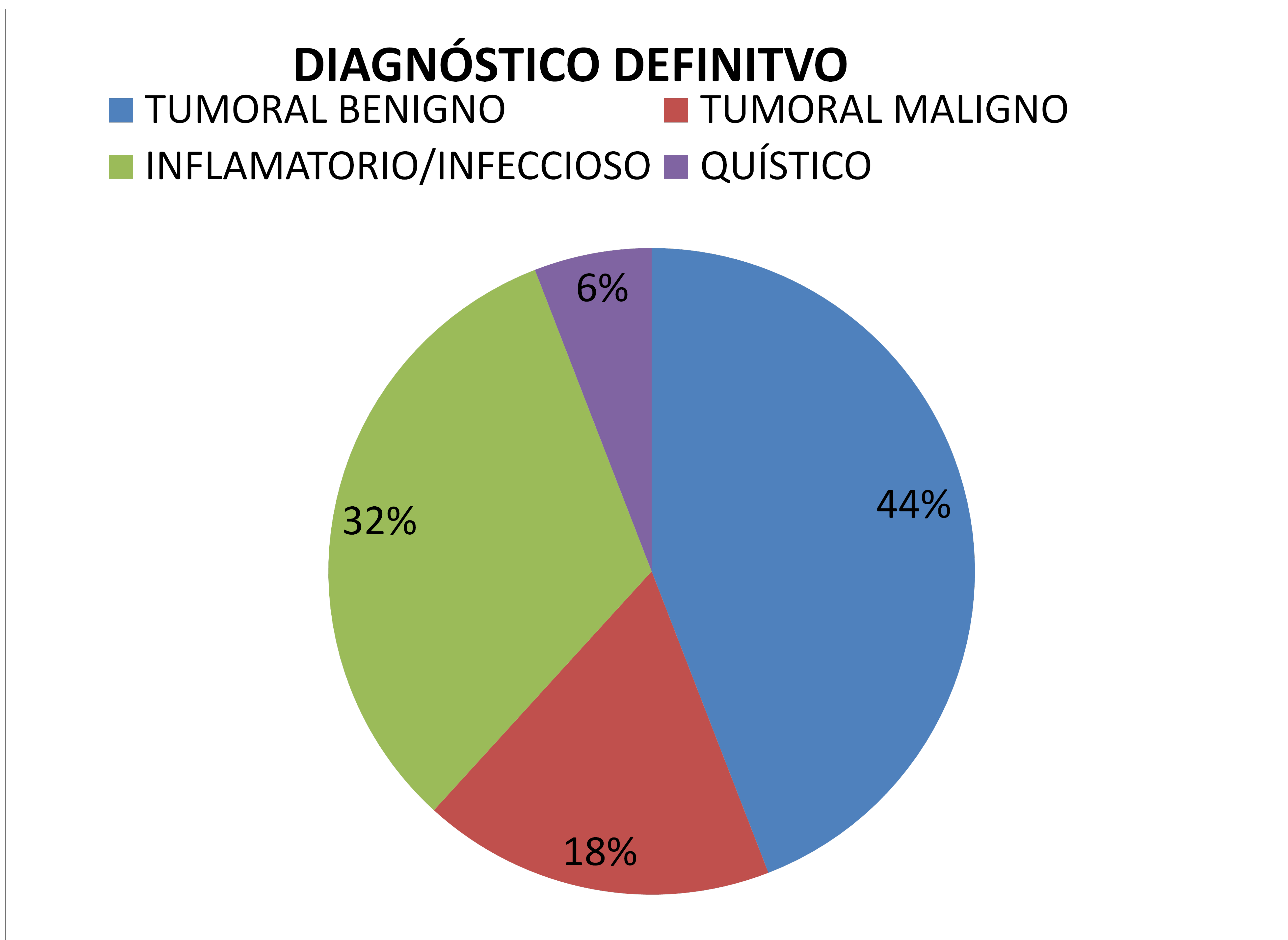


Fig 4.A y B) Lesiones de carácter quístico con resultado de frotis hemorrágico.C) Lesión nodular con patrón ecográfico mixto y D) Lesión sólida homogénea con escasa vascularización con resultado de material insuficiente.

Se definieron 4 grandes grupos de patología glandular:

- **Tumoral benigna**, siendo el adenoma pleomorfo y el tumor de Warthin los únicos representantes de nuestro estudio
- **Tumoral maligna** con predominio de la afectación secundaria
- **Patología inflamatoria/infecciosa** donde se incluían abscesos, patrón reactivo, patología inflamatoria crónica...
- **Patología quística**

3) Resultados:



Gráfica 9. Representación porcentual del diagnóstico definitivo de la patología glandular estudiada.

DIAGNOSTICO	n. pacientes	Porcentaje
Adenoma pleomorfo	15	18,1
Tm de Warthin	15	18,1
Metástasis	8	9,6
Linfoma	1	1,2
Ca. celulas acinares	1	1,2
Ca. mucoepidermoide	1	1,2
Ca. neuroendocrino	1	1,2
Inflamatorio	22	26,5
Quístico	4	4,8

Tabla 3. Diagnóstico definitivo del total de 68 pacientes con obtención de material.

3) Resultados:

	Tumoral Benigno	Tumoral Maligno	Inflamatoria	Quística
Sólido Homogéneo	26	10	10	0
Sólido Heterogéneo	2	0	6	0
Quístico	0	0	4	4
Mixto	2	2	2	0

Tabla 4. Tabla de contingencia; patrón ecográfico y diagnóstico global.

El 86% de los nódulos de naturaleza tumoral se presentaban ecográficamente como sólidos homogéneos, predominantemente hipoecogénicos $p < 0,05$

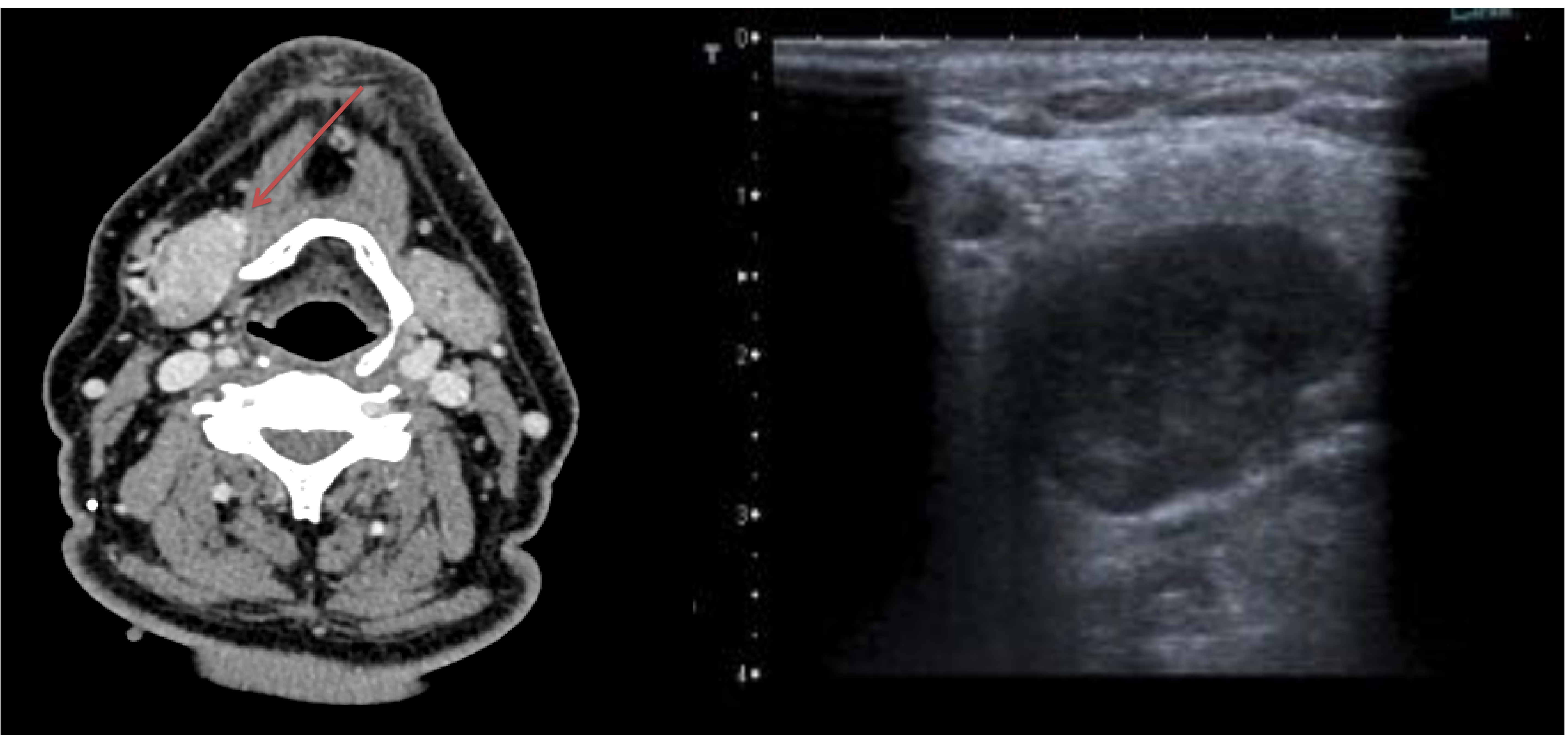


Fig. 5 TC de cuello con CIV. Se observa tumoración sólida con captación de CIV homogénea en glándula submaxilar derecha. Ecográficamente se visualizaba nódulo/masa sólida homogénea. Citología: sugestivo de Ca. de células acinares que fue confirmado con estudio de pieza quirúrgica.

3) Resultados:

Varón de 82 años con lesión de consistencia pétreo a nivel preauricular. Tras realizar Eco-Paaf material sugestivo de Ca. neuroendocrino por lo que se decide realizar estudio PET-TC para identificar probable foco primario

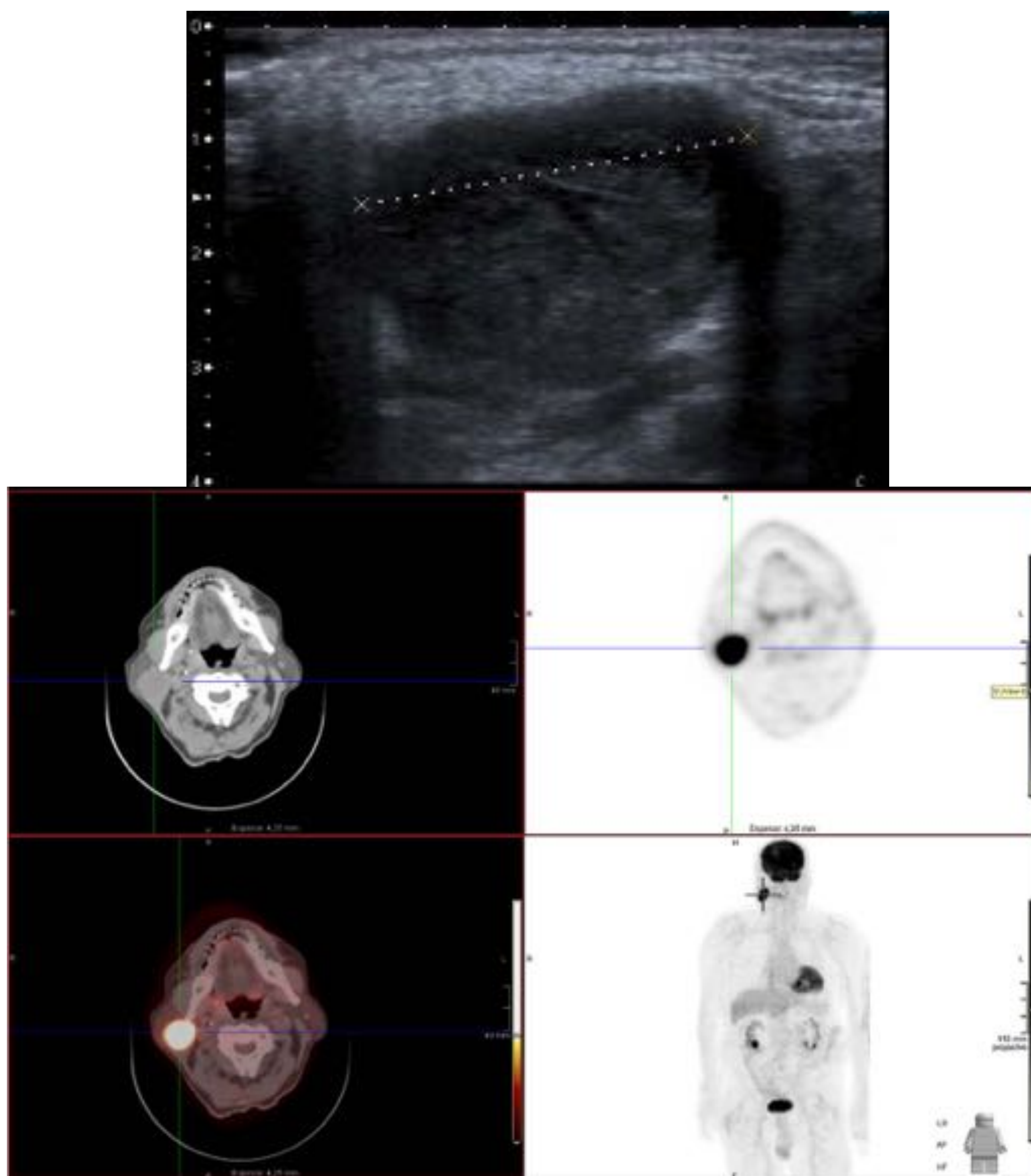


Fig 6. Estudio ^{18}F -FDG PET/TC de cuerpo completo. Imágenes axiales de TC, PET y de fusión PET/TC Nódulo hipercaptante en parótida derecha. Ecográficamente nódulo sólido hipoecogénico.

3) Resultados:

La afectación inflamatoria presentaba mayor heterogeneidad de presentación ecográfica aunque hasta en un 45% se presentaba en forma de nódulo sólido homogéneo.

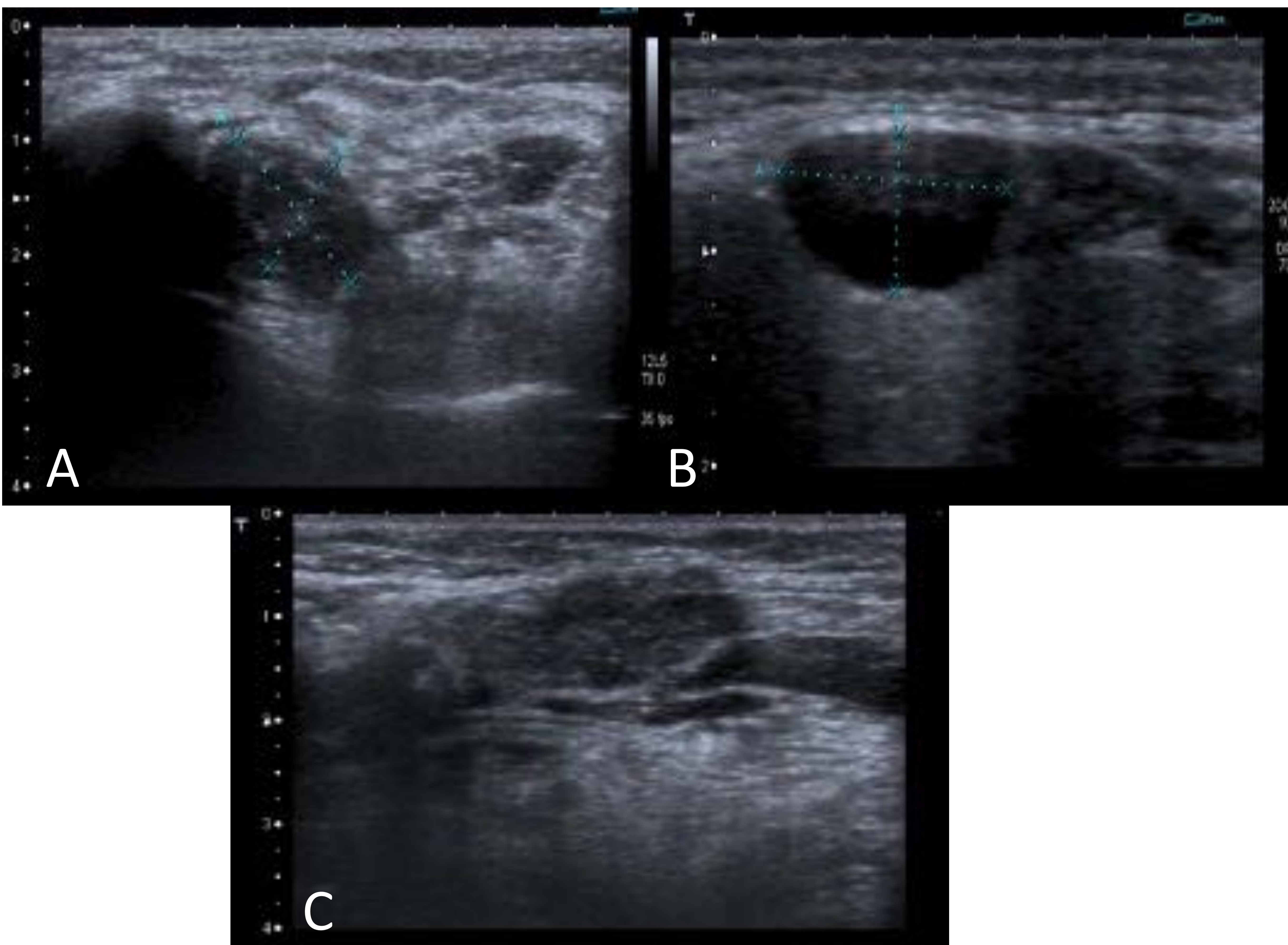


Fig 7. Distintas lesiones de naturaleza inflamatoria/infecciosa. A) Lesión sólida hipoecogénica con estudio sugestivo de absceso. B) Lesión intraparotídea sólida homogénea compatible con adenopatía reactiva. C) Lesión submaxilar de morfología pseudonodular con ecogenicidad heterogénea compatible con afectación inflamatoria crónica.

4) Conclusiones:

- El antecedente oncológico aumenta significativamente la probabilidad de que un nódulo de glándulas salivales sea por afectación secundaria
- La ecografía tiene alta sensibilidad en la identificación del nódulo pero baja especificidad, siendo difícil distinguir patología tumoral de inflamatoria y benigna de maligna
- La Eco-PAAF es una técnica exenta de complicaciones y con alta rentabilidad en la obtención de material en nódulos de apariencia sólida. Aumenta significativamente la sensibilidad diagnóstica frente a la ecografía aislada