

DIVERTICULITIS AGUDA CON AIRE EXTRALUMINAL

HALLAZGOS RADIOLÓGICOS QUE INFLUYEN EN EL MANEJO DEL PACIENTE



**Hospital Regional Universitario de Málaga
Servicio de Radiodiagnóstico**

**Alba Virtudes Pérez Baena, Félix Serrano
Puche, Alberto Titos García, María Requena
Santos, Laura Romacho López, José Sánchez
Segura.**

INTRODUCCIÓN

La diverticulitis perforada es responsable de un 75% de las intervenciones quirúrgicas de urgencias asociadas a diverticulitis.

Hasta ahora las guías clínicas recomendaban tratamiento quirúrgico de urgencia ante diverticulitis perforada: neumoperitoneo (pericólico o a distancia) así como con líquido libre difuso.

¿Es lo más beneficioso para el paciente?

¿No hay otras alternativas terapéuticas?

¿Que ventajas aportarían?

OBJETIVOS

- Demostrar las ventajas de la aplicación de la WSES (World Society of Emergency Surgery) en el manejo inicial de la diverticulitis aguda.
- Valorar los beneficios terapéuticos para el paciente de esta nueva estadificación.
- Analizar las ventajas del tratamiento conservador frente al tratamiento quirúrgico en presencia de neumoperitoneo (local y a distancia).
- Estudiar la probabilidad de recurrencia o empeoramiento clínico y radiológico que obligue a una posterior cirugía urgente debido a su inicial manejo conservador.

MATERIAL Y MÉTODO

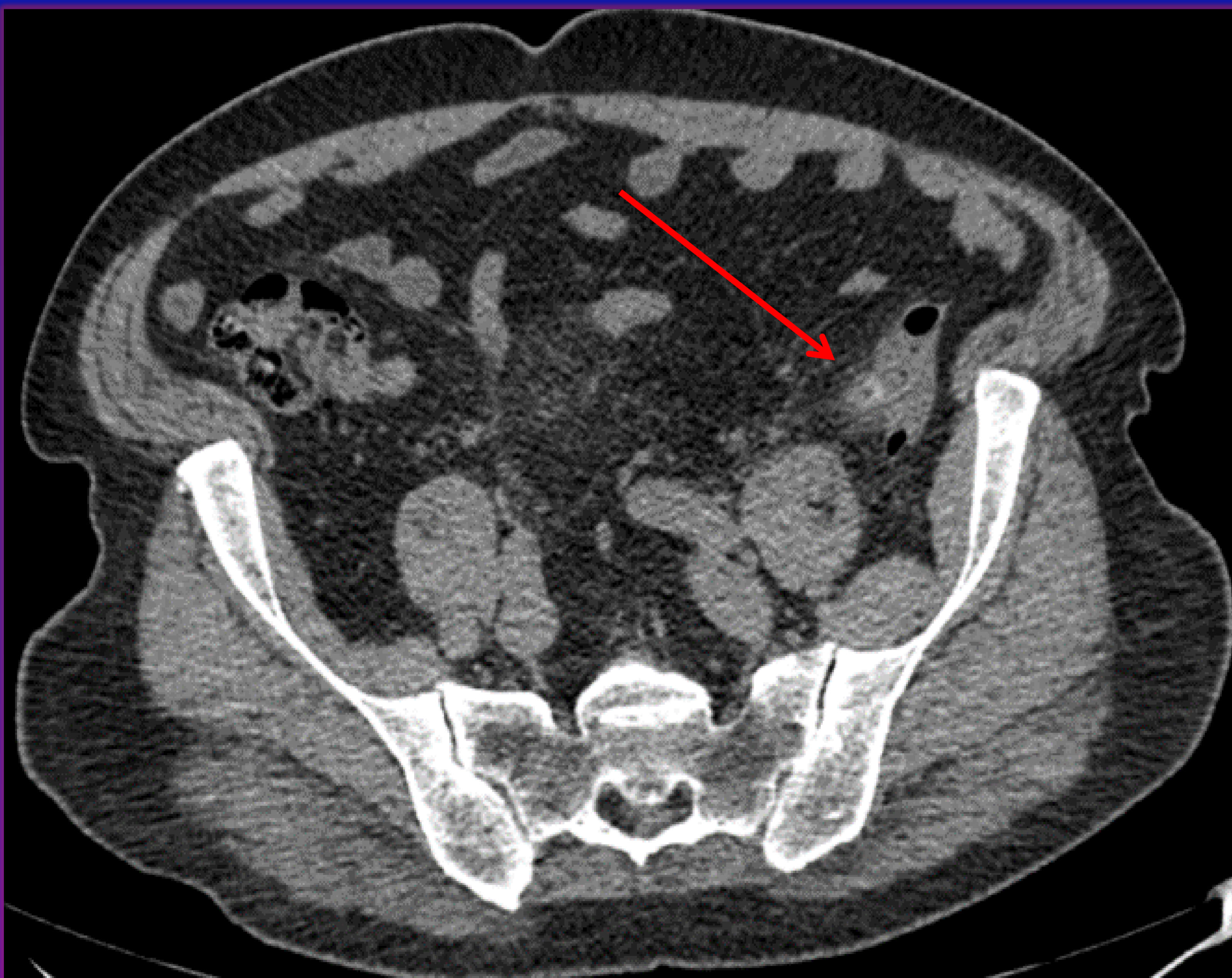
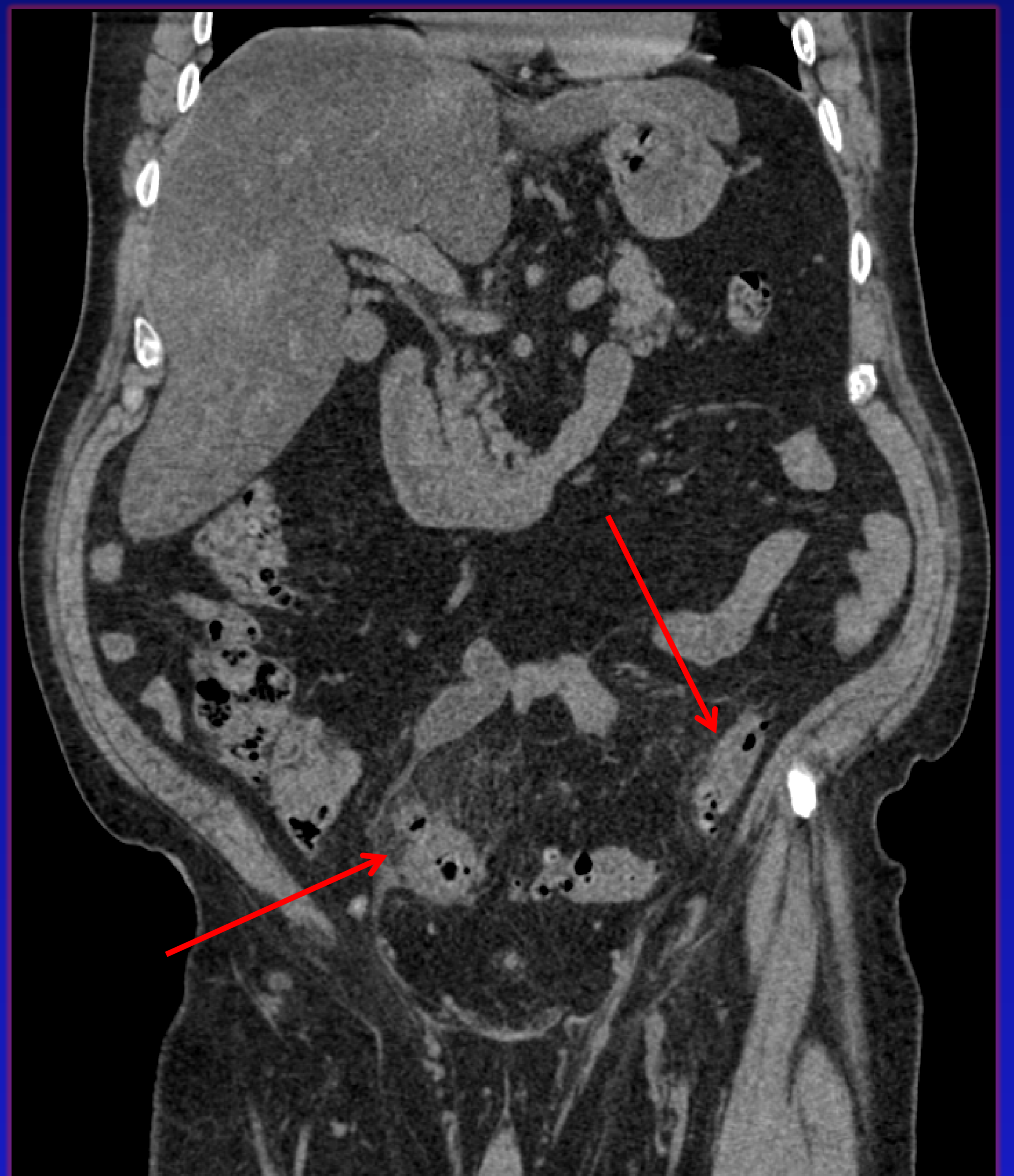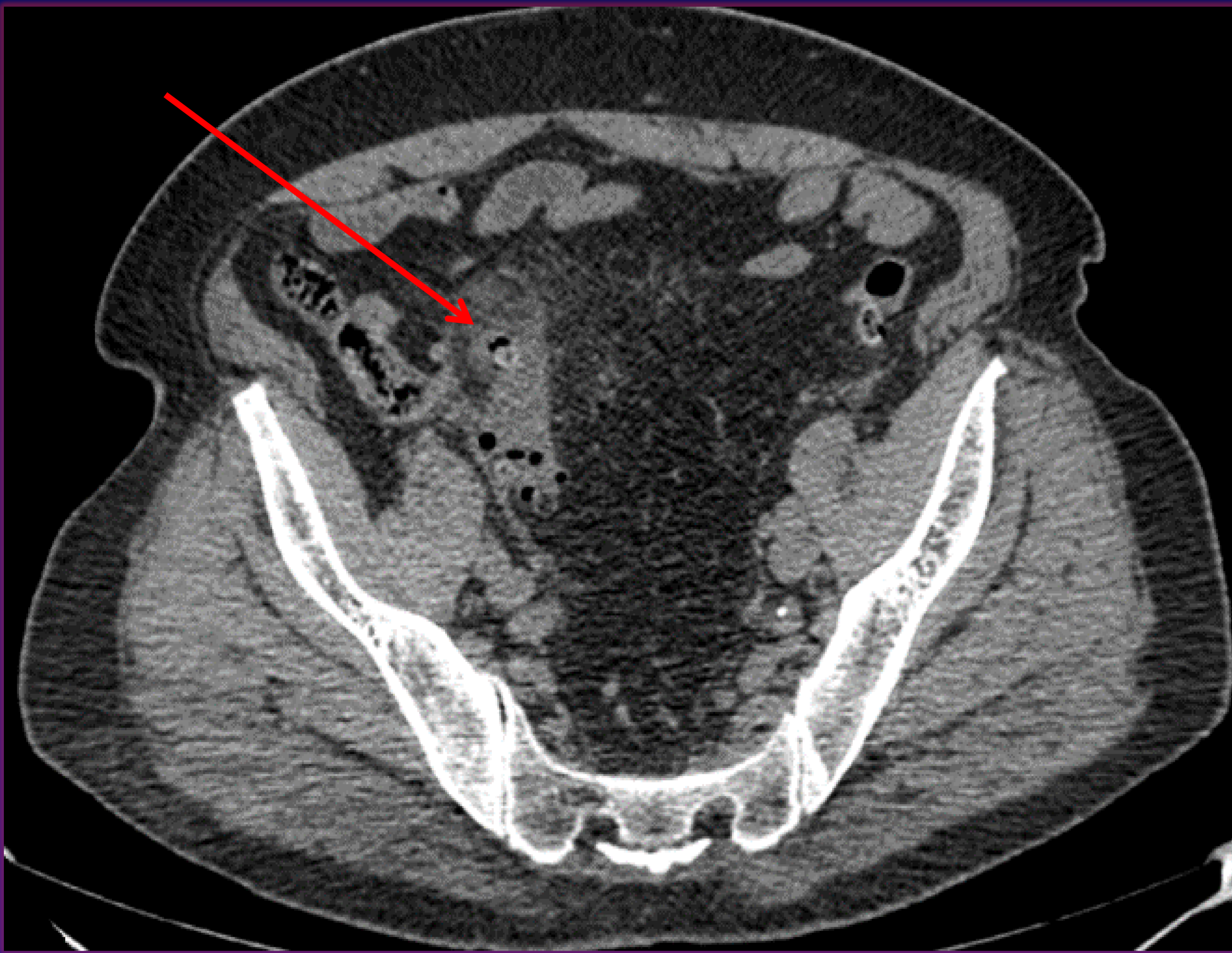- Se ha realizado un estudio retrospectivo en 77 pacientes con diverticulitis aguda que fueron seleccionados para la realización de tratamiento conservador mediante la clasificación de la WSES.
- Se analizan otros estudios con resultados similares al nuestro, que corroboran el beneficio del tratamiento conservador en la diverticulitis aguda perforada y la utilidad de la clasificación de la WSES.
- Se ha utilizado como herramienta diagnóstica la TC con contraste I.V. con 100-120 ml de contraste yodado a los 70 segundos. En un 7,79% de los pacientes se realiza TC sin contraste I.V. por elevación de Creatinina.

MATERIAL Y MÉTODO

Hemos empleado la nueva clasificación de la **WSES** cuyos criterios son:

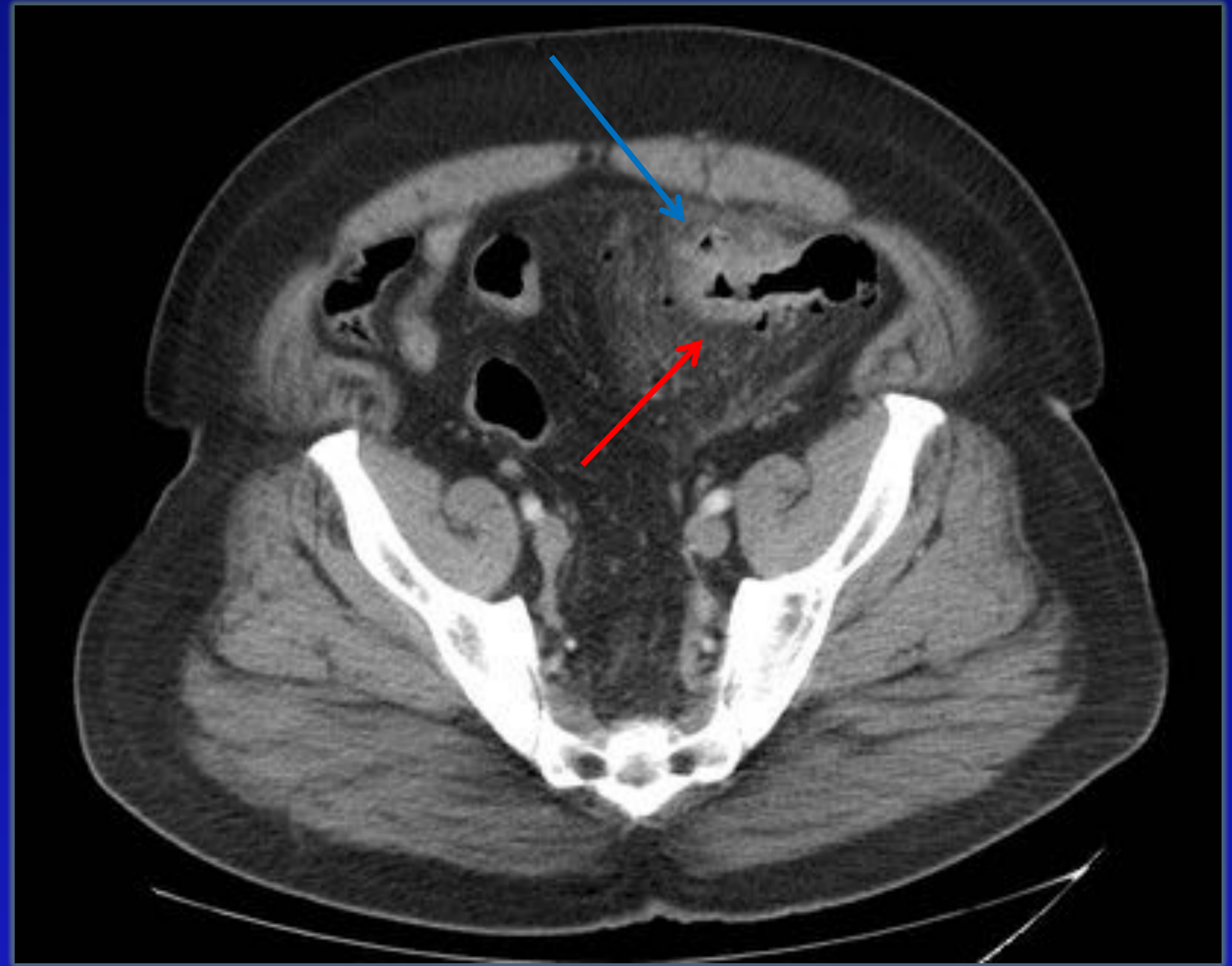
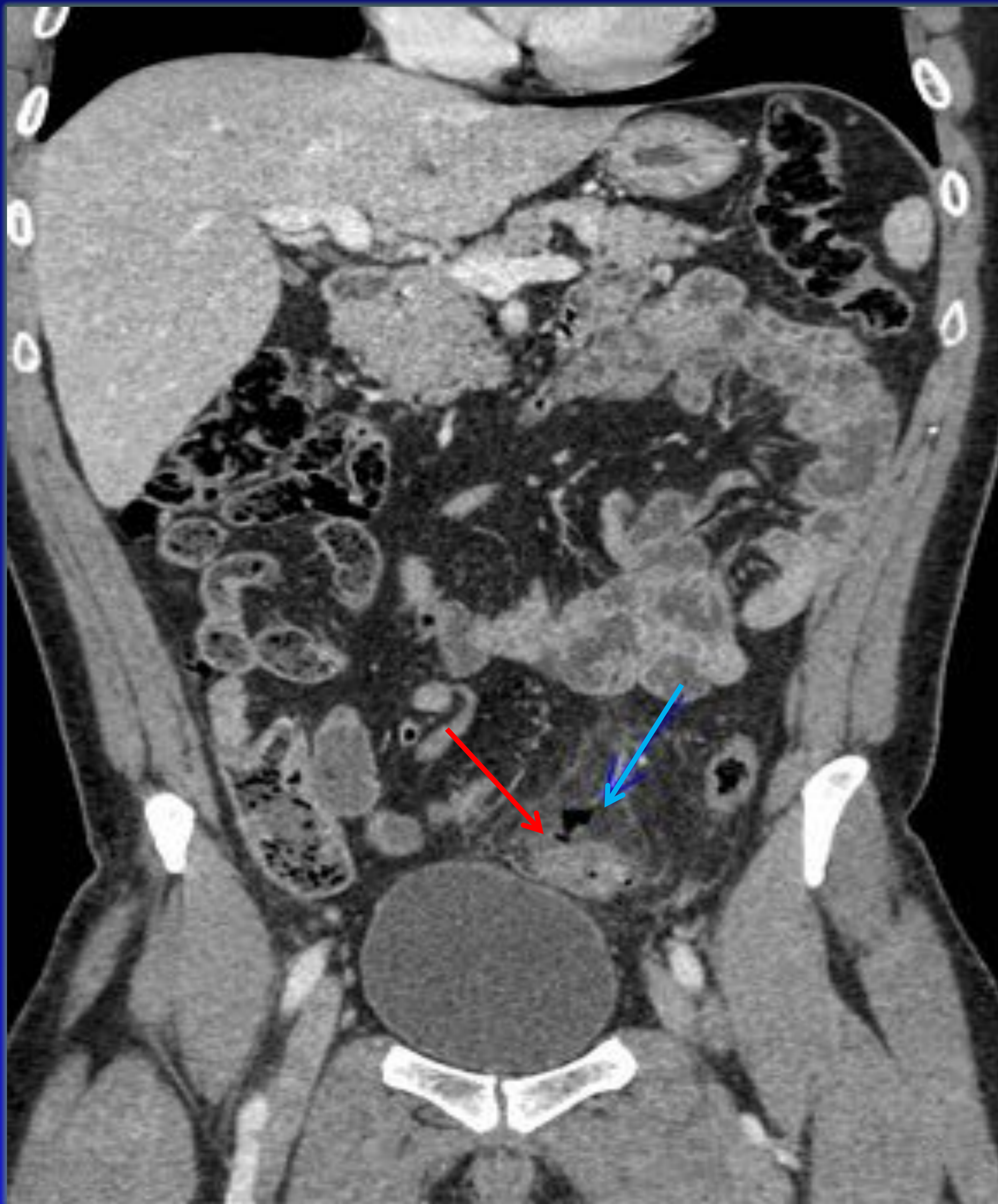- **Estadio 0:** Divertículo inflamado, engrosamiento de la pared del colon o aumento de la densidad de la grasa pericólica
- **Estadio IA:** Burbujas de aire pericólico o poco líquido pericólico sin absceso (a menos de 5 cm de la inflamación intestinal)
- **Estadio IB:** Absceso menor o igual a 4cm
- **Estadio IIA:** Absceso mayor de 4 cm
- **Estadio IIB:** Neumoperitoneo a distancia (mayor a 5 cm del segmento intestinal inflamado)
- **Estadio III:** Líquido libre sin neumoperitoneo a distancia
- **Estadio IV:** Líquido libre con neumoperitoneo a distancia

GRADO 0 DE WSES



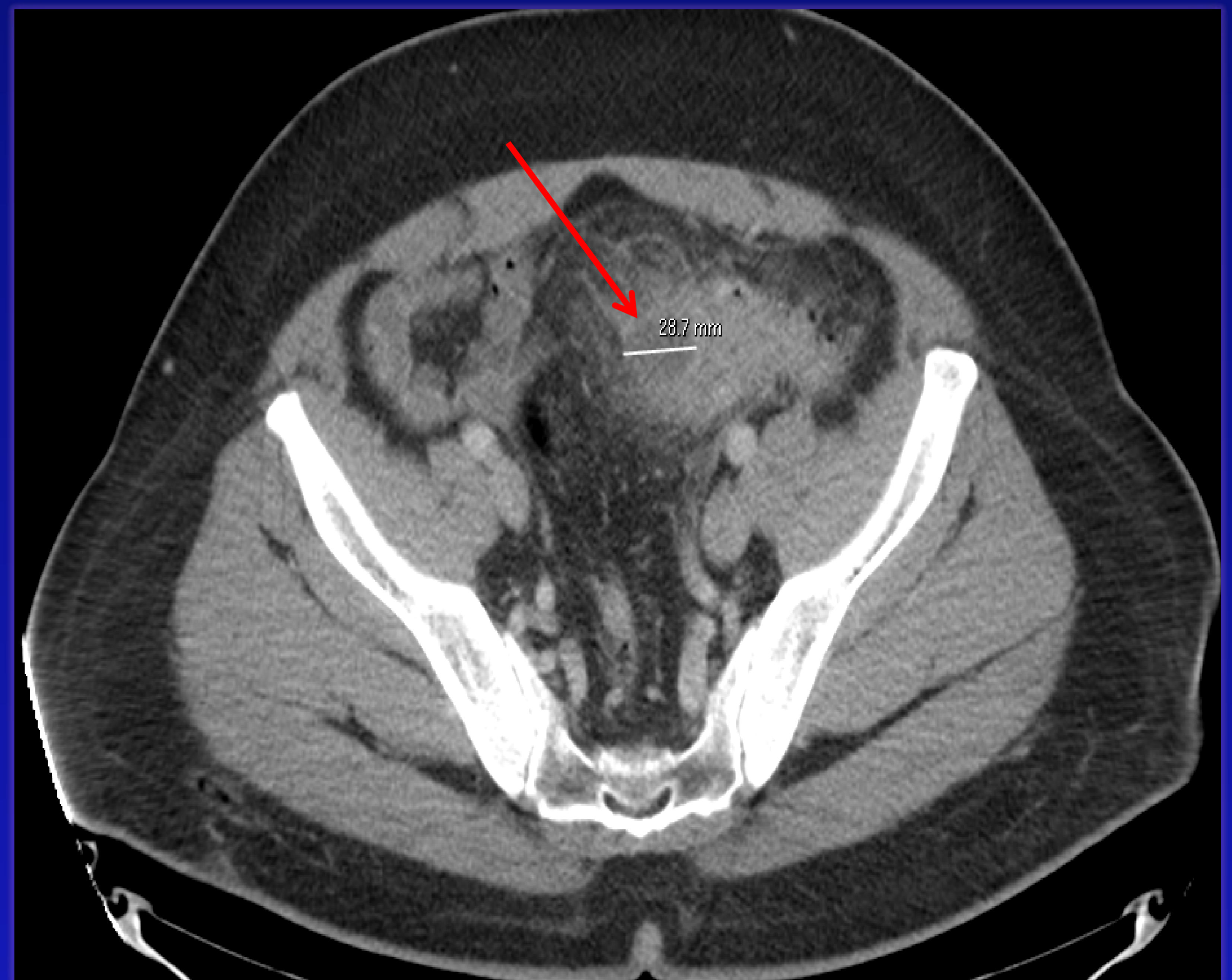
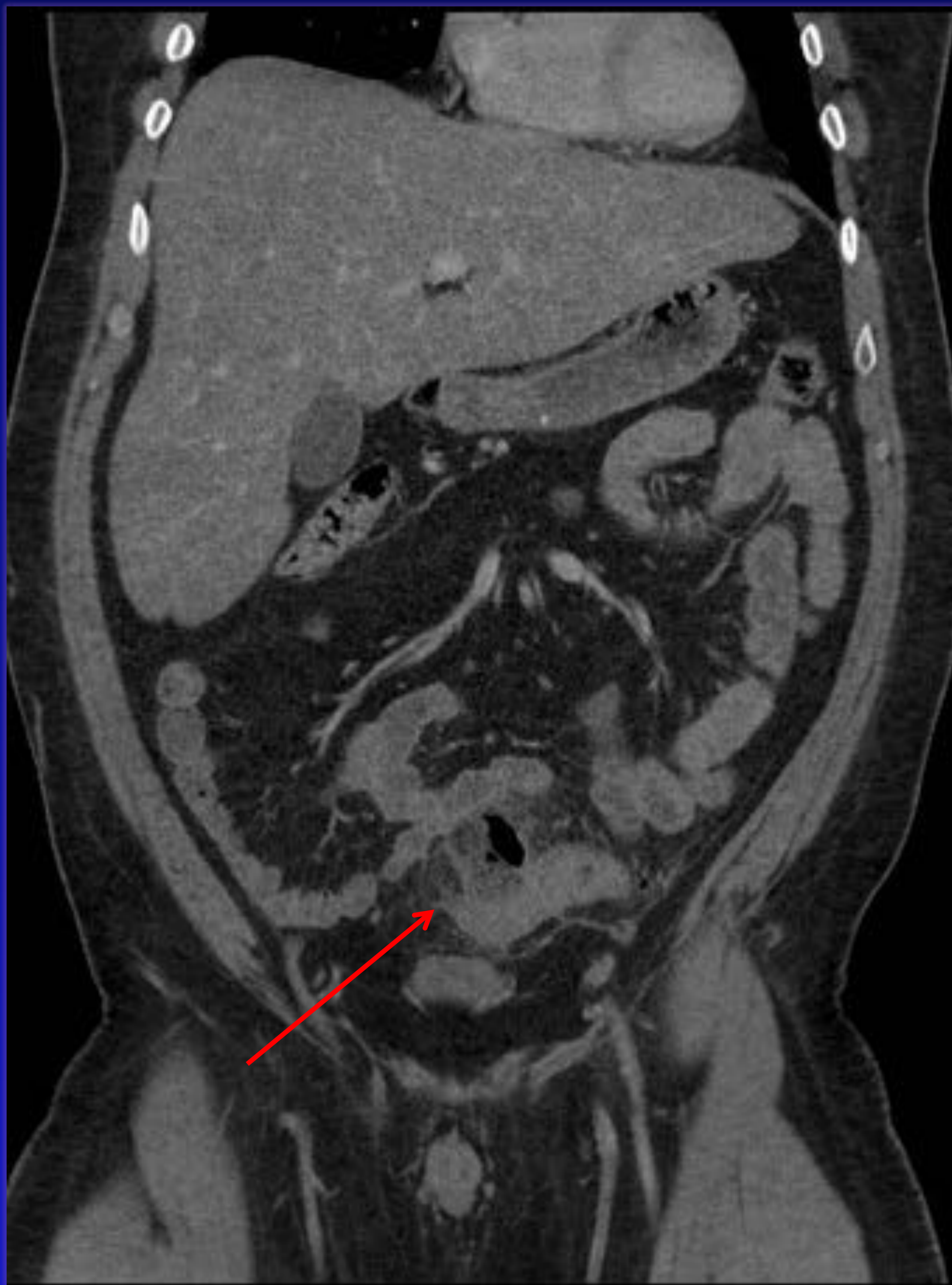
Engrosamiento parietal, realce diverticular y aumento de atenuación de la grasa adyacente.

GRADO IA DE WSES



Engrosamiento parietal, aumento de atenuación de la grasa adyacente y **burbujas de aire pericólico.**

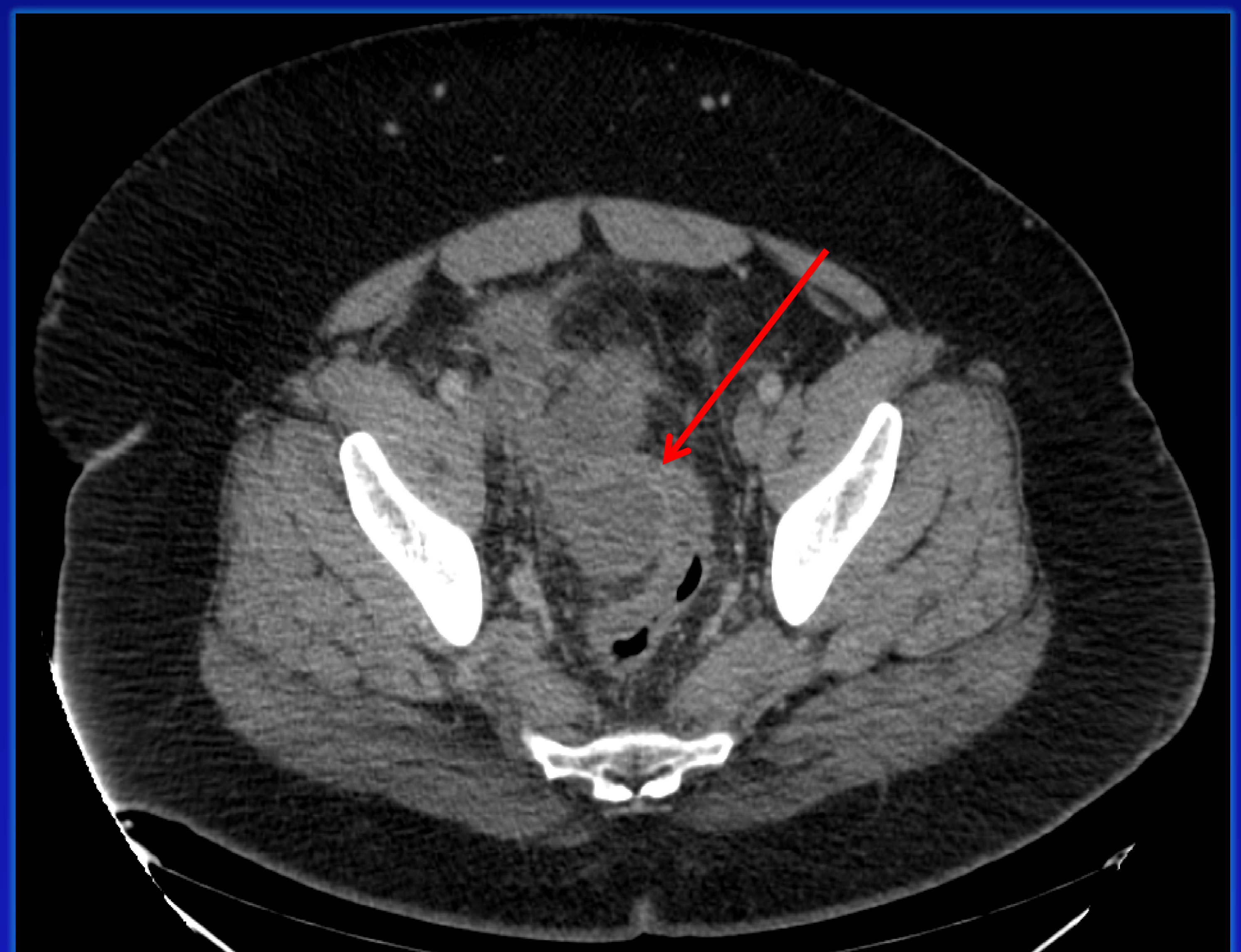
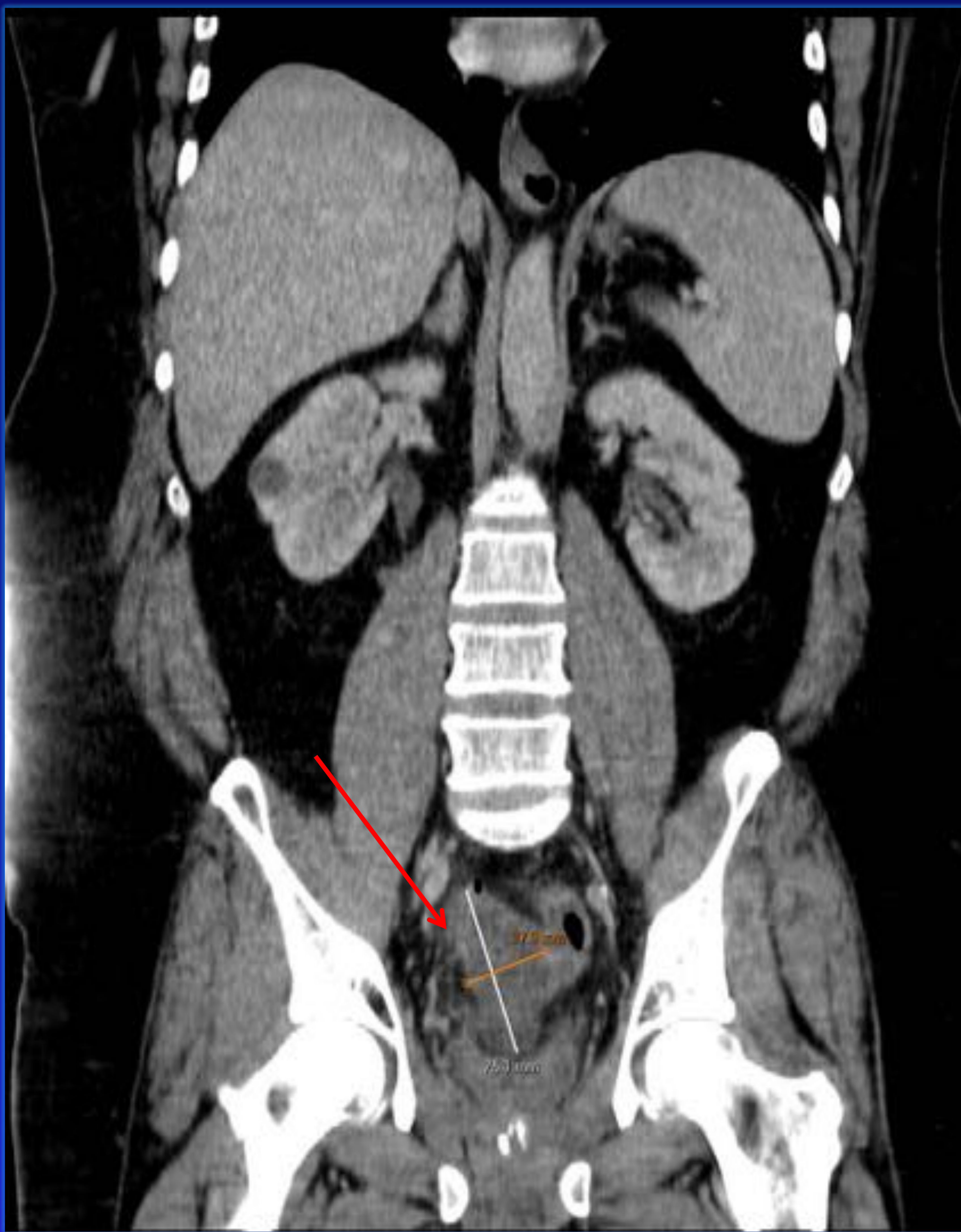
GRADO IB DE WSES



Engrosamiento parietal, aumento de atenuación de la grasa adyacente.

Colección adyacente a la pared de 2 x 3 cm con burbujas de gas en su interior.

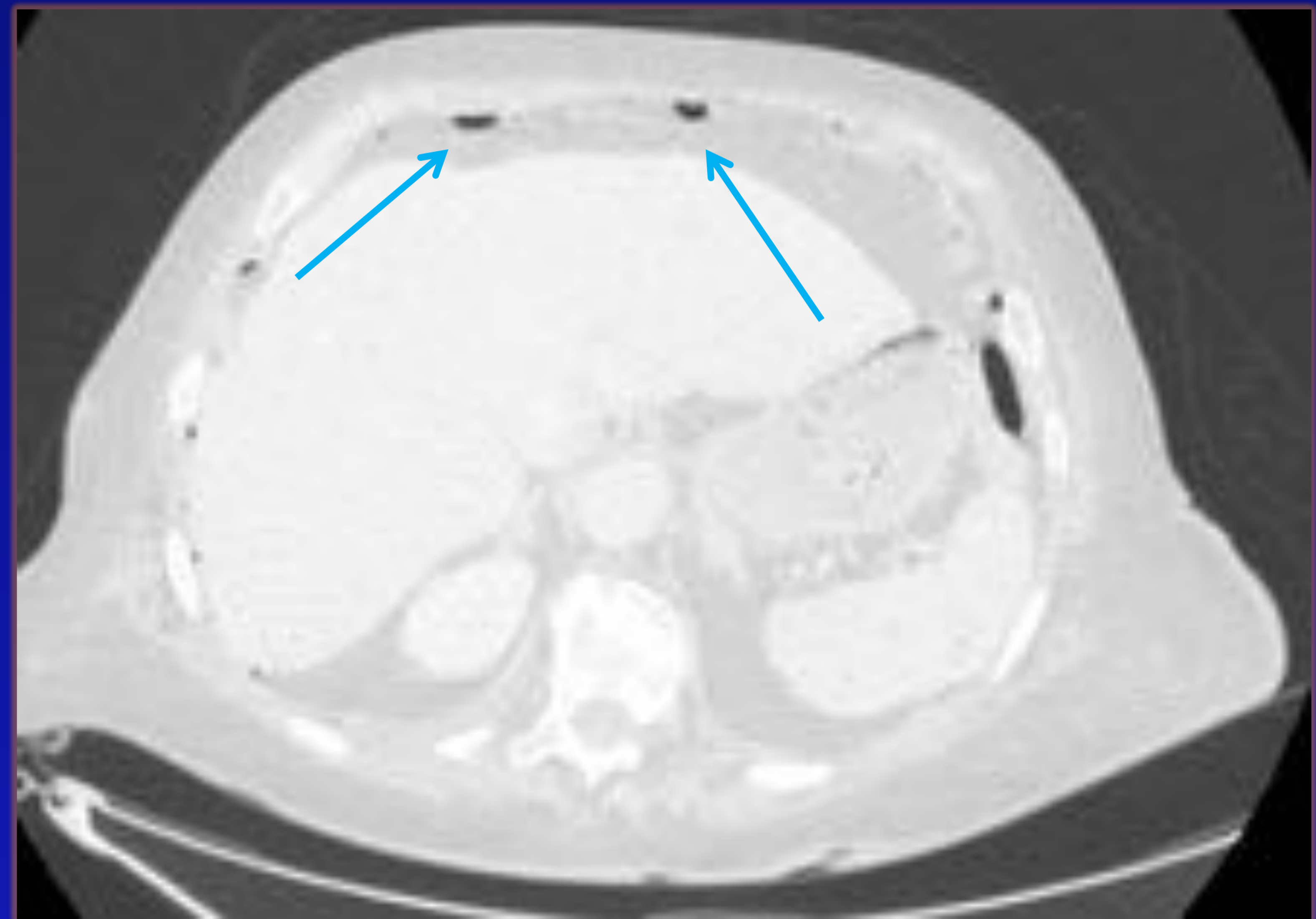
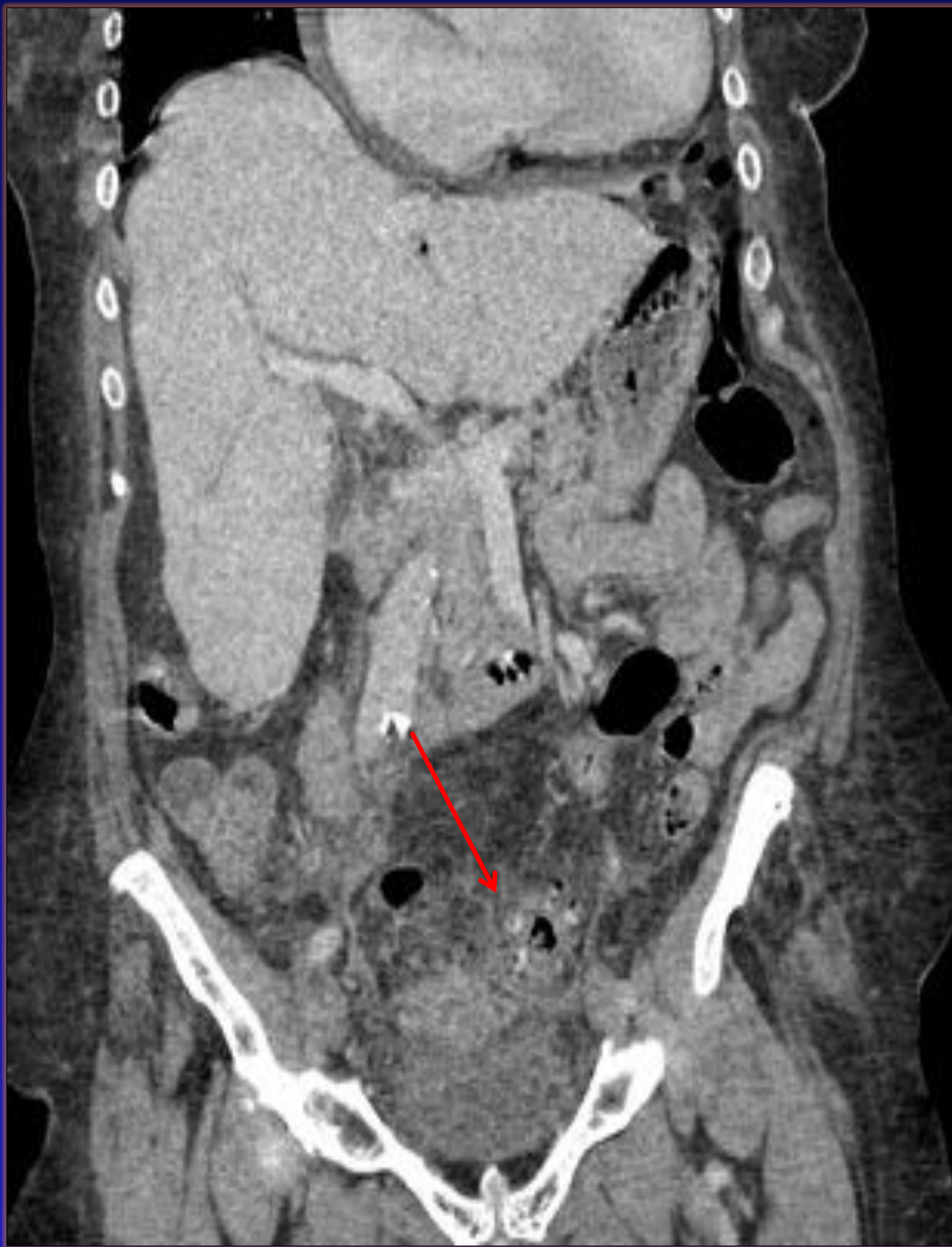GRADO IIA DE WSES



Engrosamiento de colon sigmoide, con aumento de atenuación de la grasa.

Colección de 7,5 cm de eje mayor.

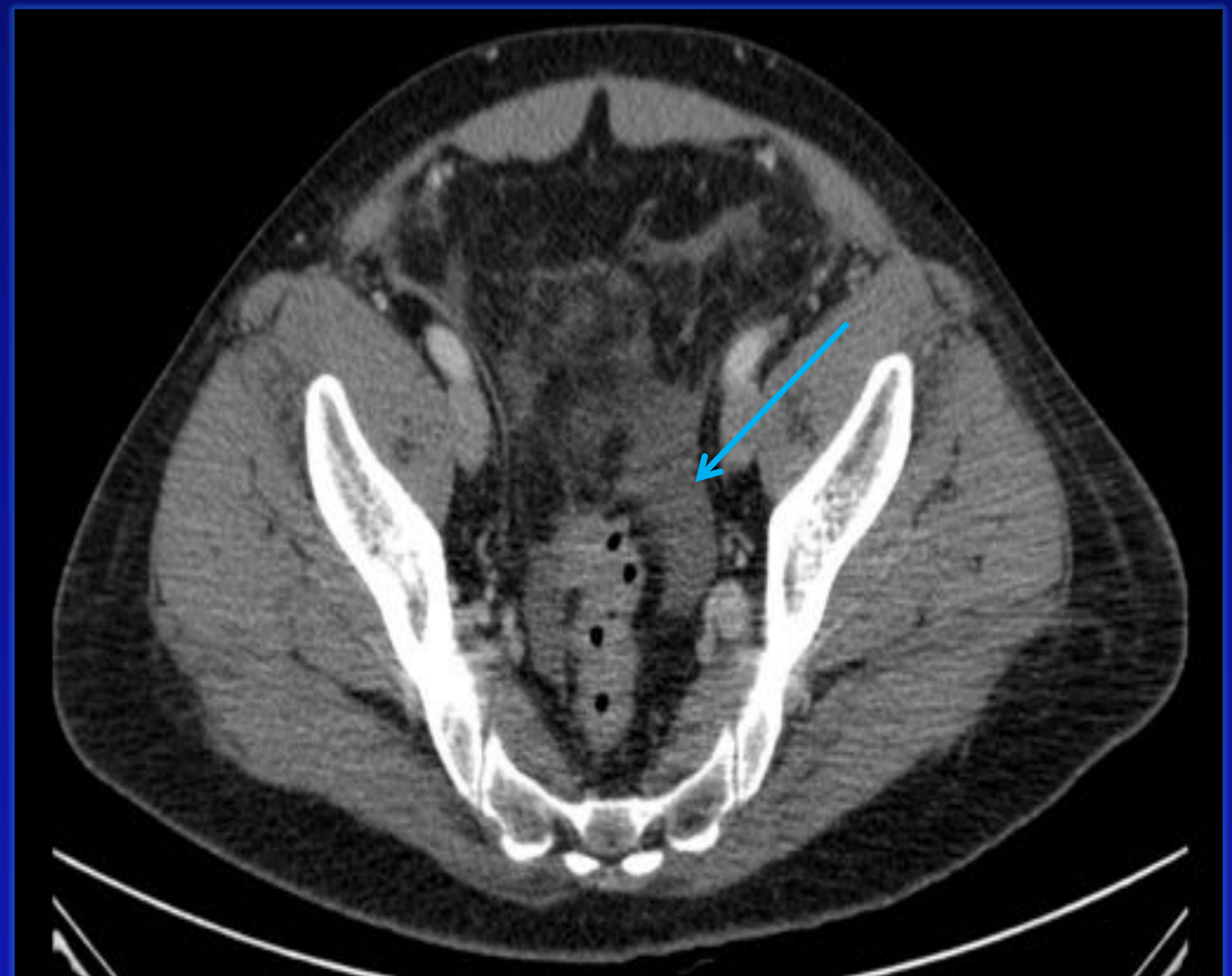
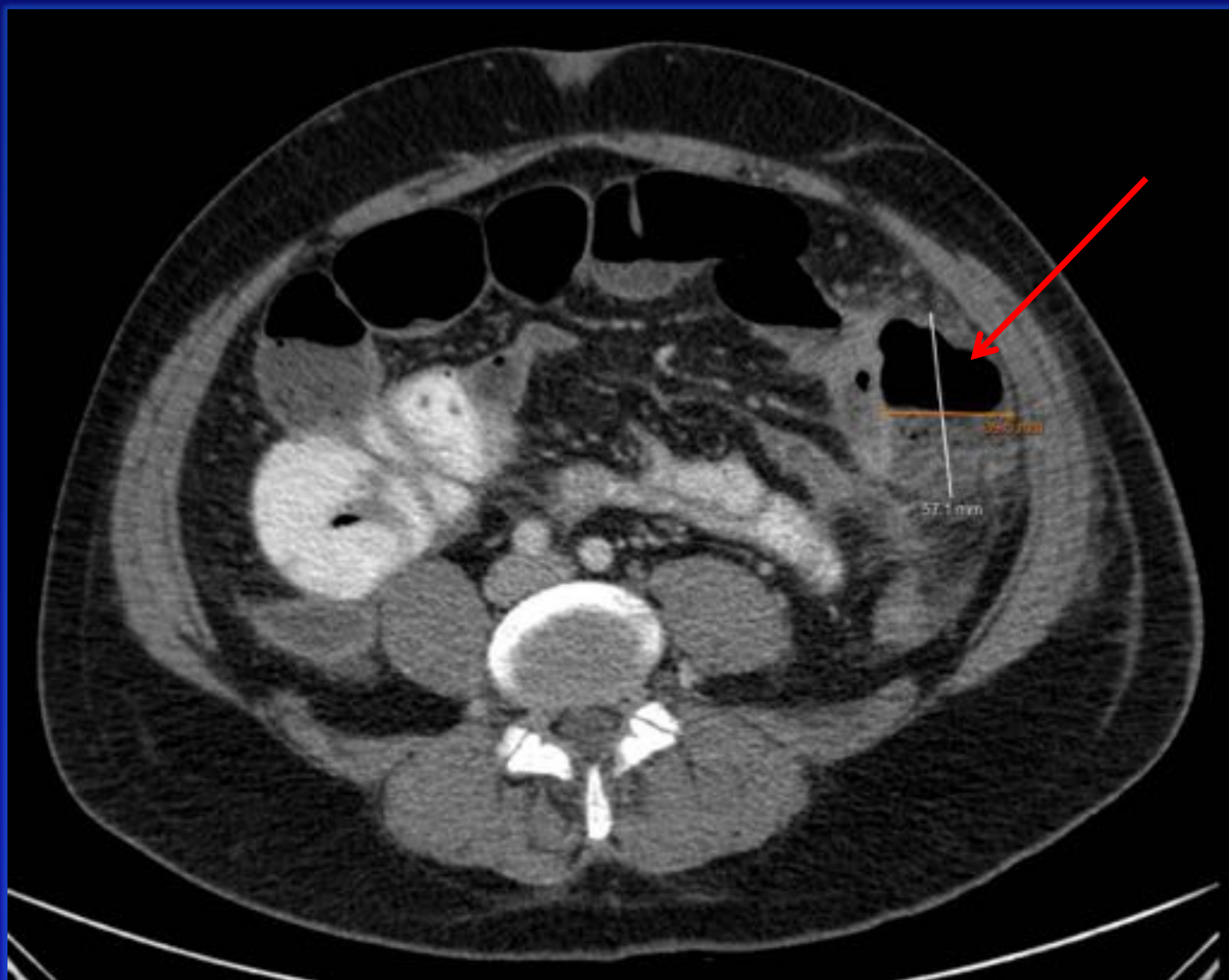
GRADO IIB DE WSES



Diverticulosis rectosigmoidea con aumento de atenuación de la grasa adyacente.

Presencia de neumoperitoneo supra e inframesocólico y perihepático

GRADO III DE WSES

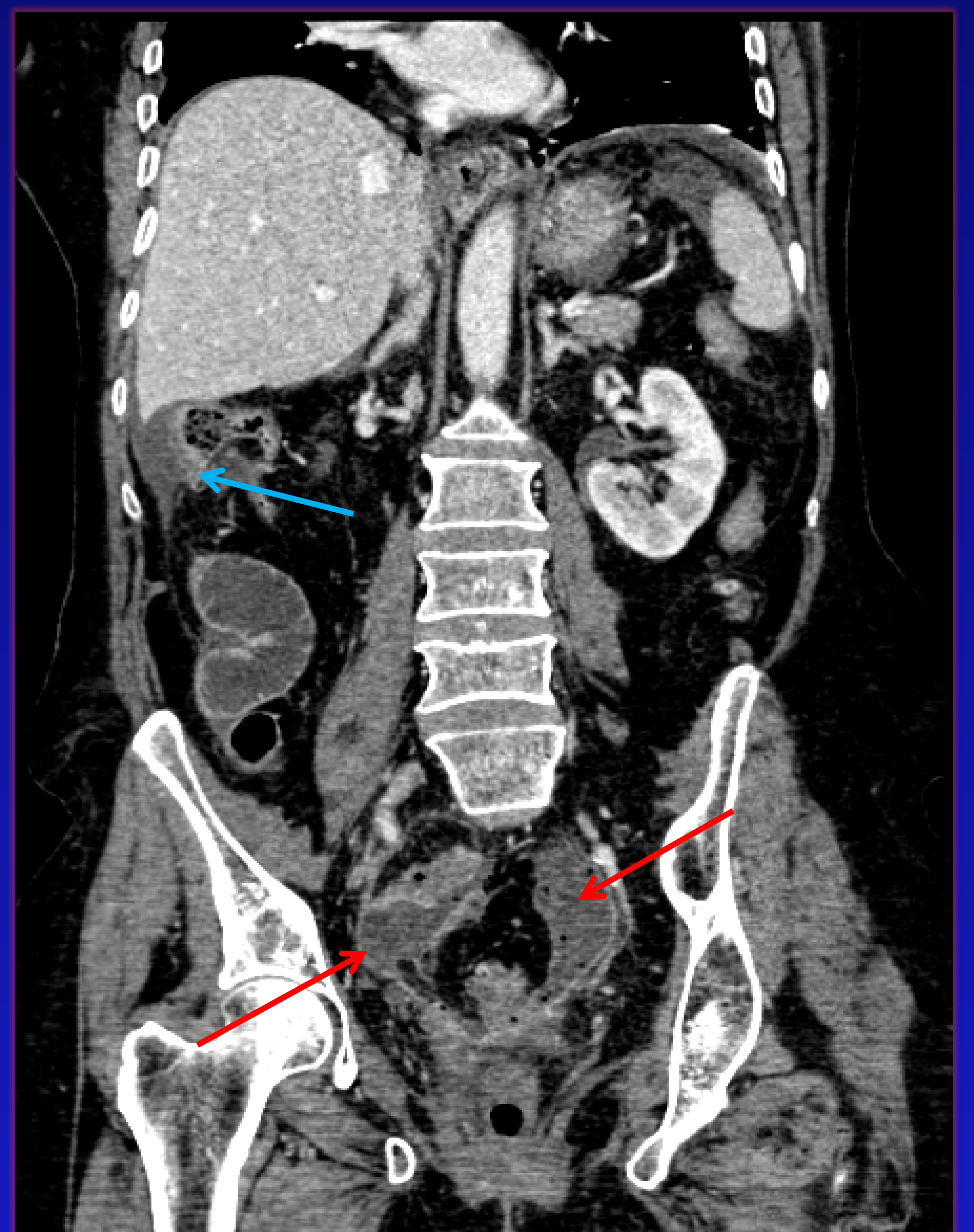
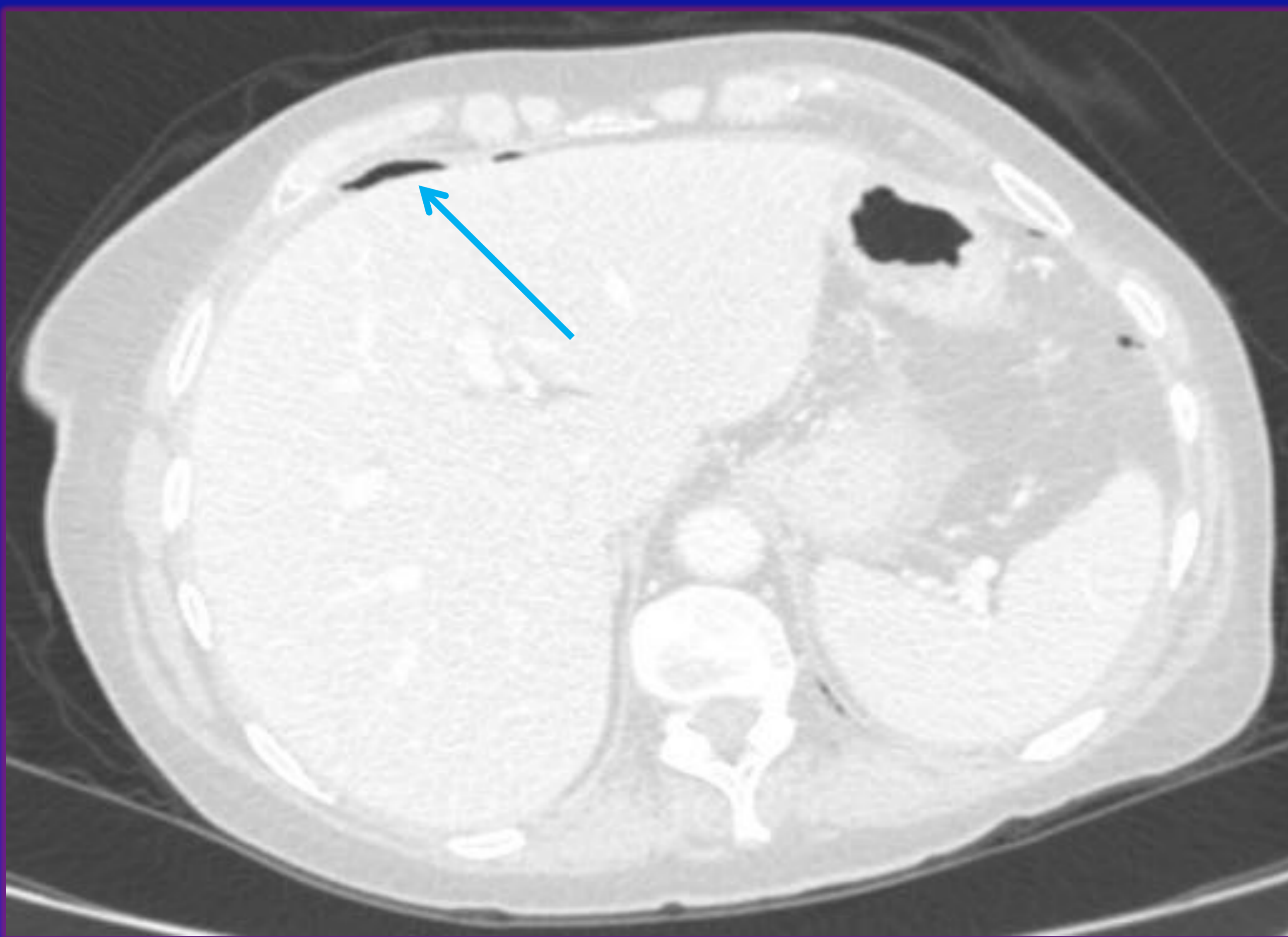
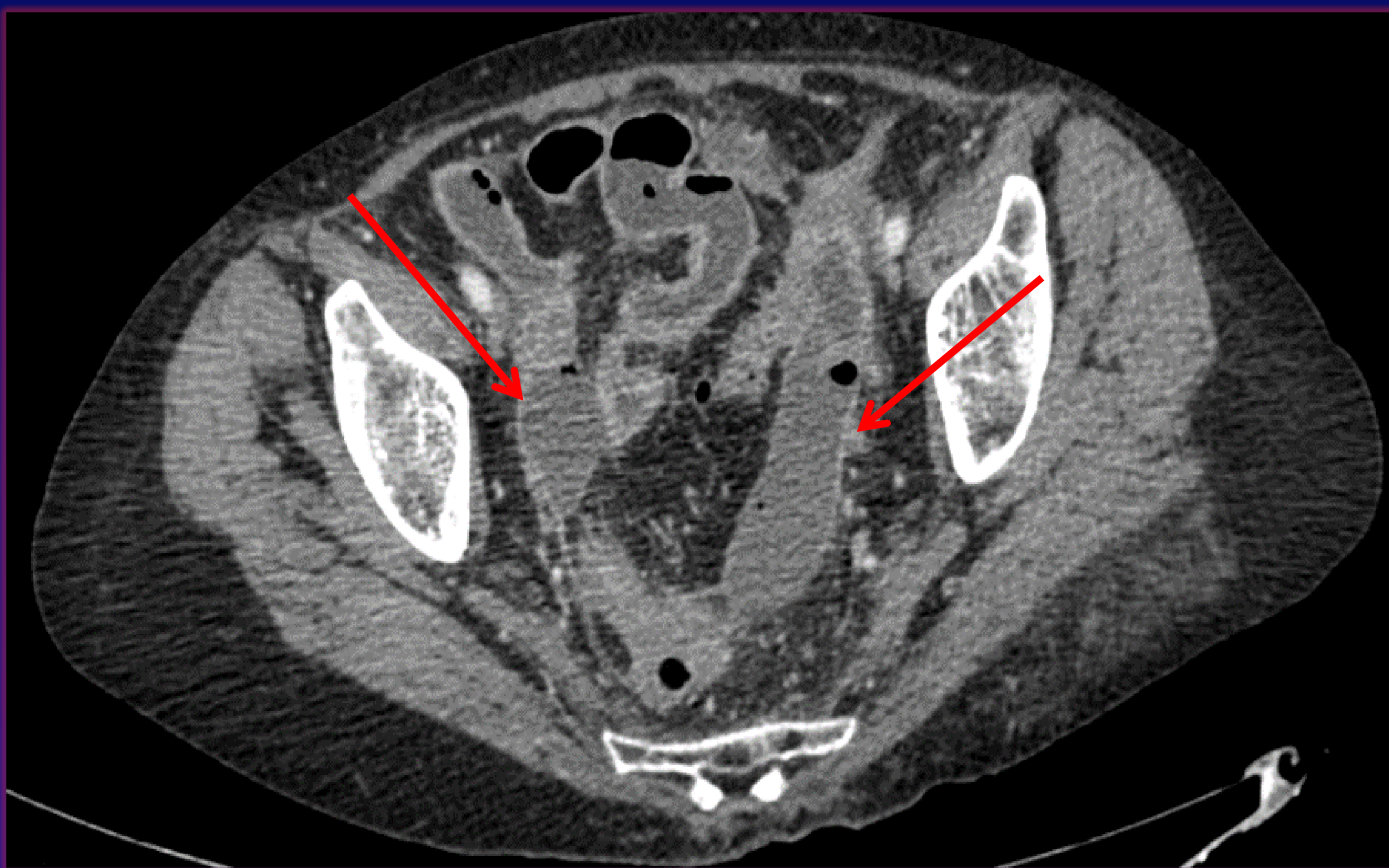

Divertículos con realce tras contraste I.V, con aumento de atenuación grasa.

Colección adyacente de 5 x 7 x 3,5 cm. No se observa neumoperitoneo.

Líquido libre en gotiera paracólica izquierda y en pelvis menor(a más de 5 cm).

GRADO IV DE WSES



Colecciones pélvicas situadas a izquierda (7 x 2 x 6 cm) y derecha del sigma (2 x 4 x 5 cm).

Neumoperitoneo a distancia.

Líquido libre difuso.

RESULTADOS

De los 77 pacientes estudiados que presentaban diverticulitis [1]:

- ❖ 13 Cirugía urgente: ESTADIOS III y IV de WSES
- ❖ 64 Tratamiento conservador: ESTADIOS IA, IB, IIA y IIB de WSES
 - 54 Alta sin cirugía
 - 11 Recurrencia
 - 8 No necesitaron cirugía
 - 3 Necesitaron cirugía
 - 43 No recurrencia
 - 10 Cirugía durante el ingreso

FACTORES DE RIESGOS ESTUDIADOS

De los 64 pacientes con diverticulitis que no necesitaron cirugía urgente (ESTADIOS IA, IB, IIA y IIB) se estudiaron los principales factores de riesgo que influyen en la mala evolución del tratamiento conservador:

- Presencia de aire pericólico o a distancia
- Presencia de absceso > 4 cm

RESULTADOS

Presencia de aire Pericólico o a Distancia

➤ 51 pacientes con aire pericólico: ESTADIOS IA, IB y IIA:

- 46 Manejo conservador (90,2%)
 - 8 Recurrencia (17,39%)
 - 38 No recurrencia (82,6%)
- 5 Cirugía durante el ingreso (9,8%)

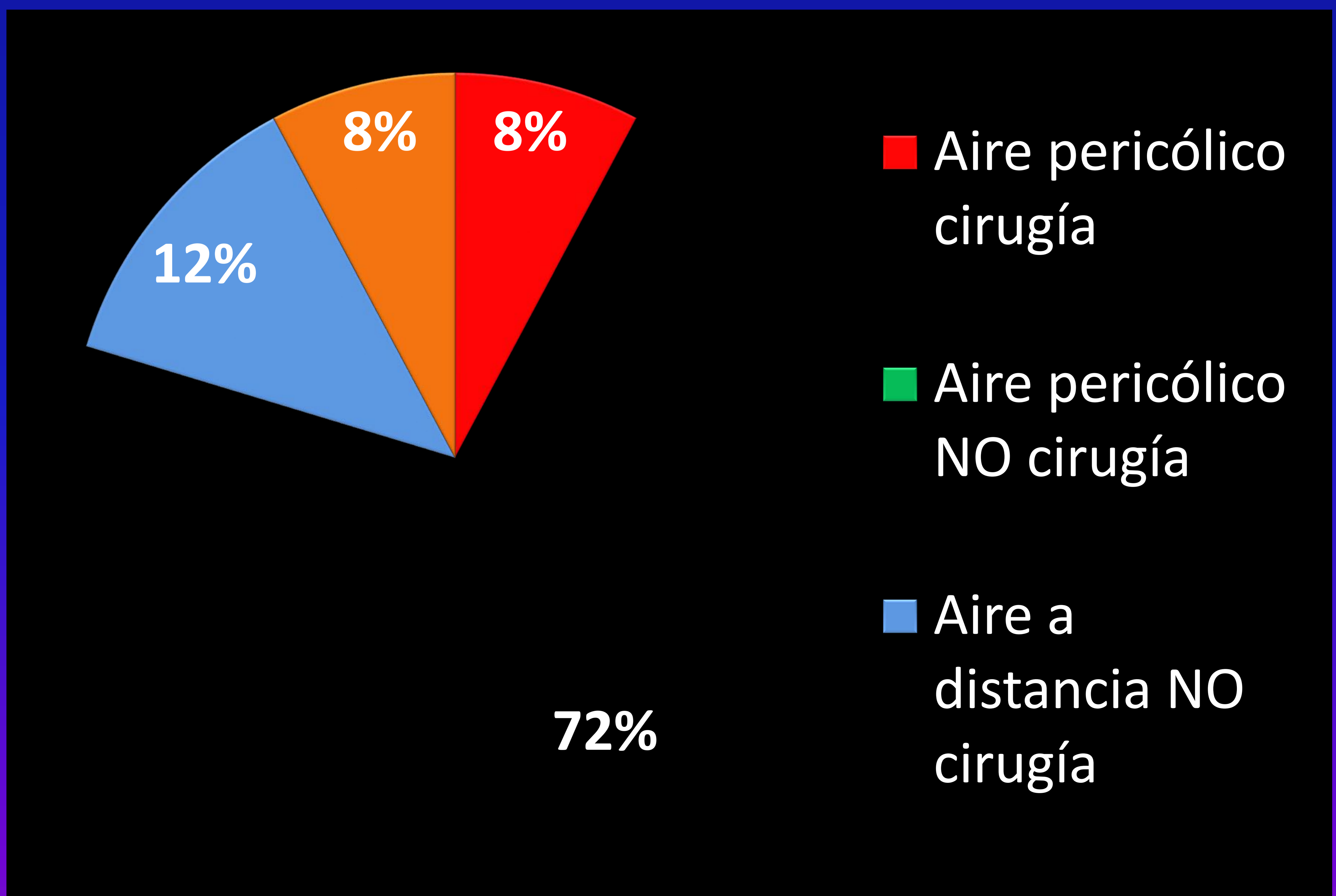
➤ 13 pacientes con aire a distancia: ESTADIO IIB:

- 8 Manejo conservador (61,5%)
 - 3 Recurrencia (37,75%)
 - 5 No recurrencia (62,25%)
- 5 Cirugía durante el ingreso (38,5%)

RESULTADOS

Presencia de aire Pericólico o a Distancia

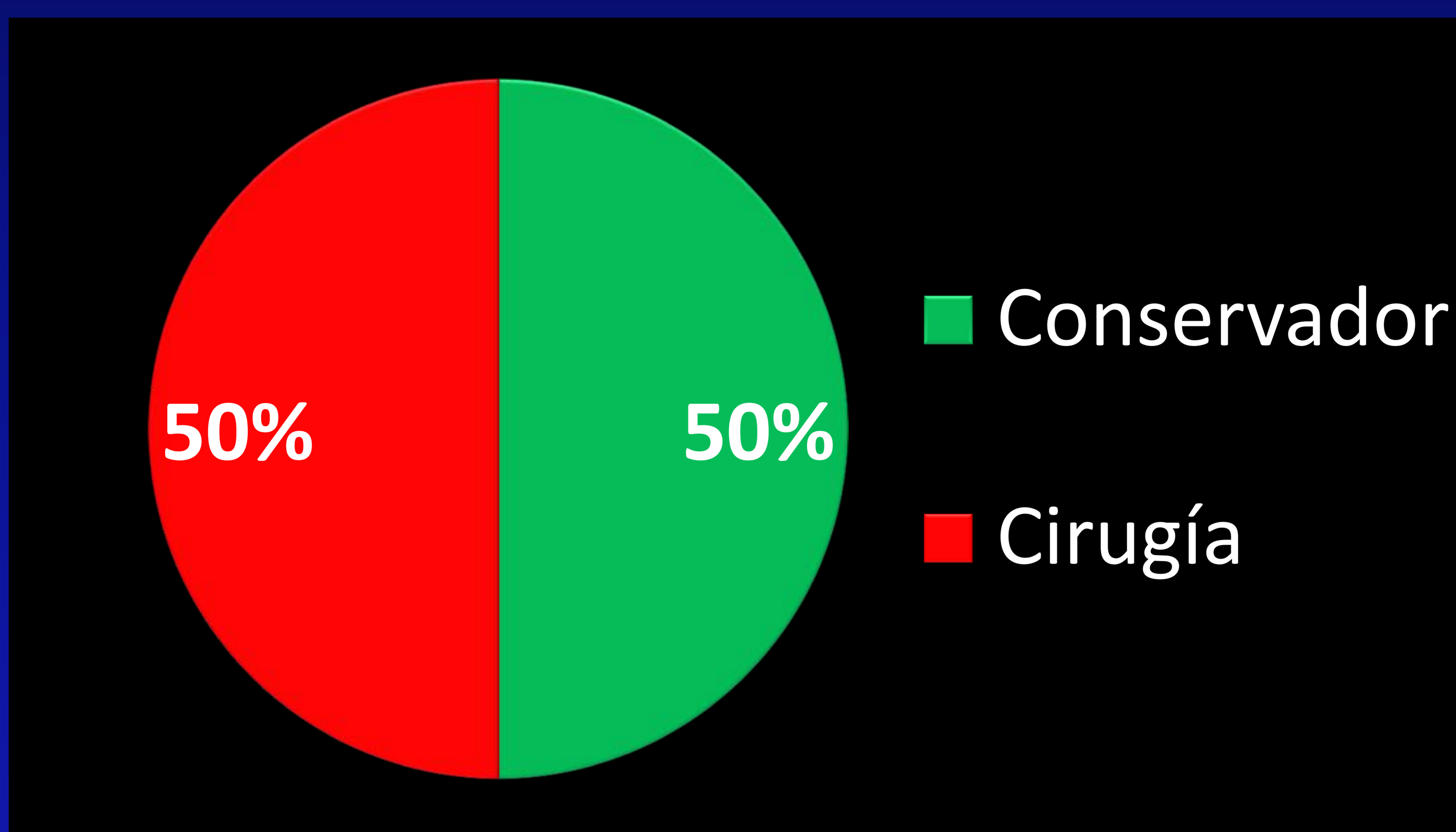
64 Pacientes con tto conservador. N (%)	Aire pericólico	Aire a distancia
Cirugía	5 (8%)	5 (8%)
No cirugía	46 (72%)	8 (12%)



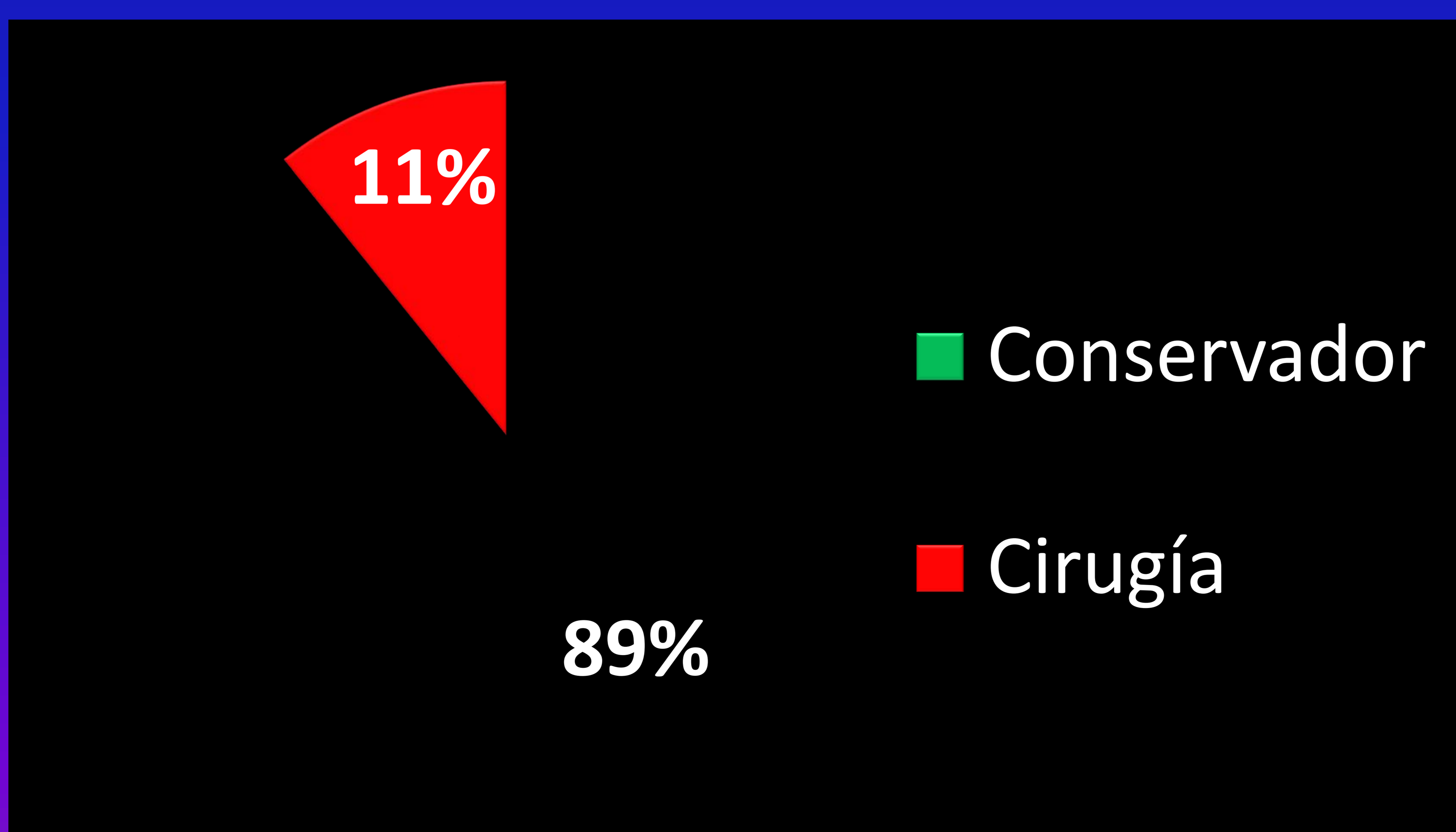
RESULTADOS

Presencia ABSCESO

- 8 pacientes presentaban absceso > 4 cm



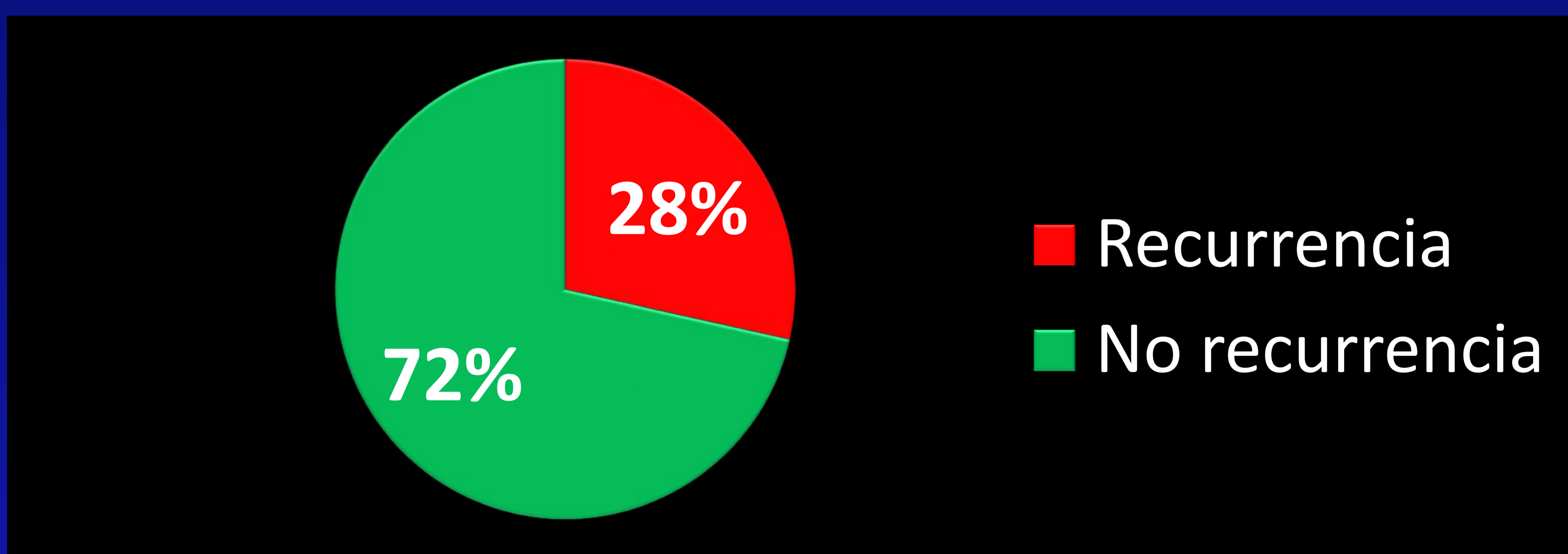
- 56 pacientes sin absceso o absceso < 4 cm



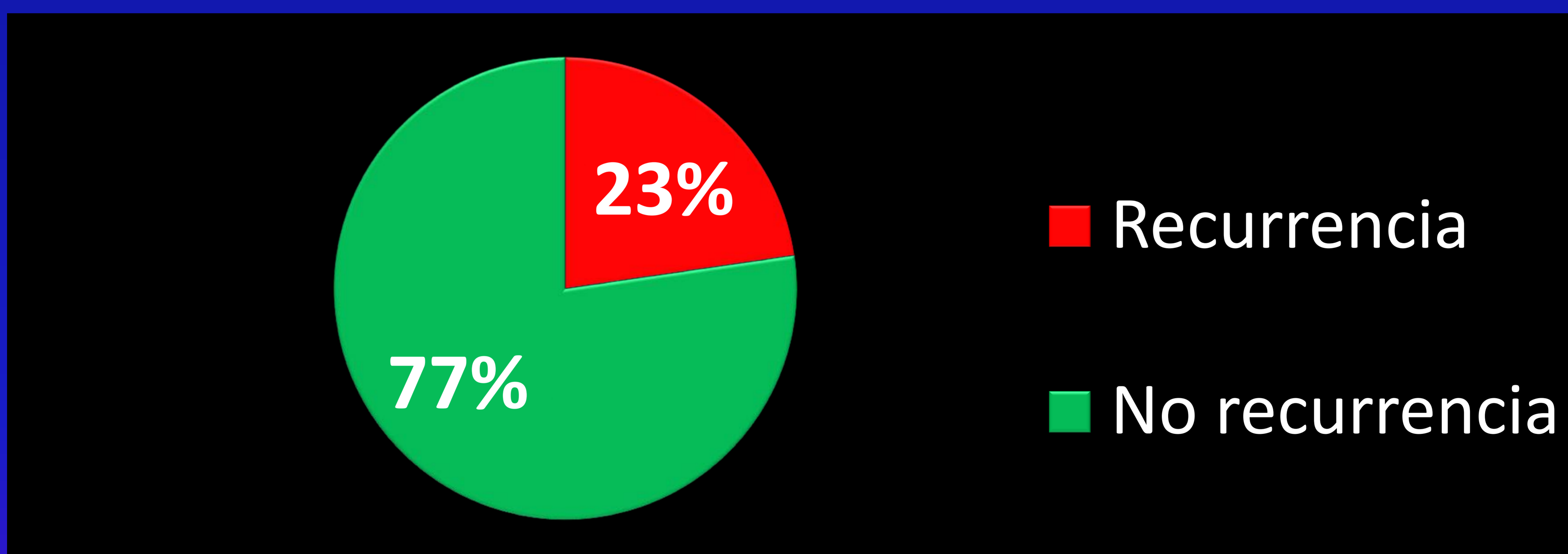
RESULTADOS POR EDAD

Recurrencia en función de la edad:

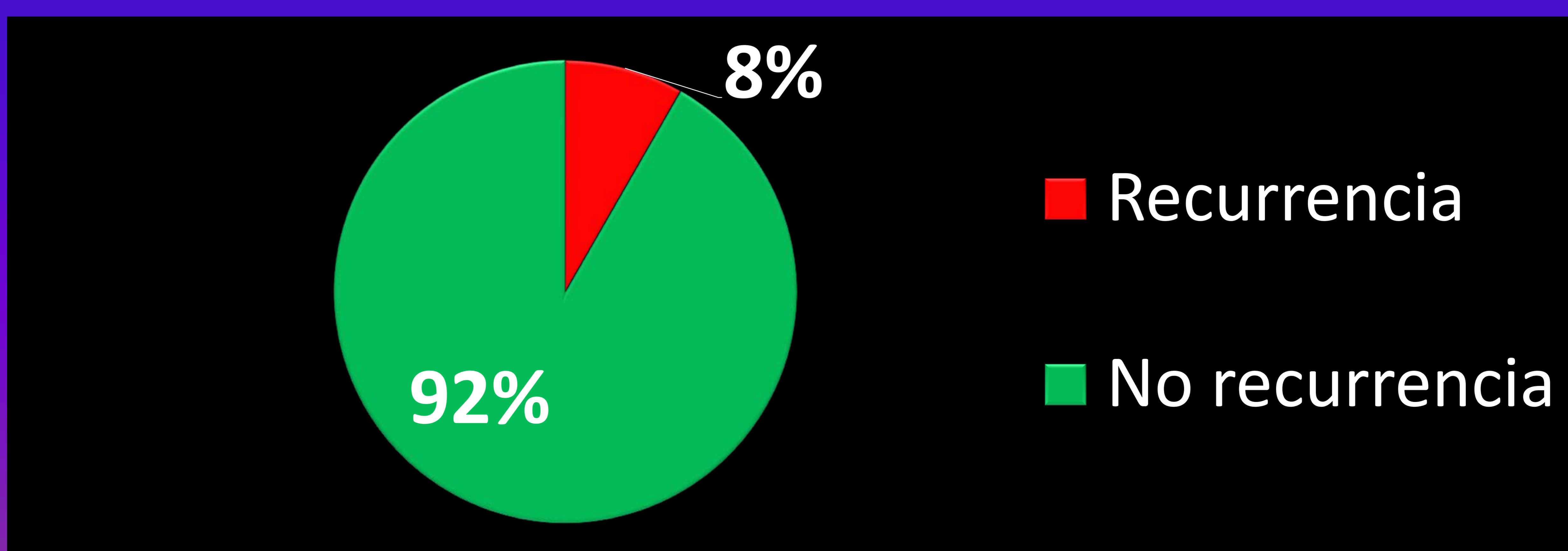
- Entre 20 y 40 años:



- Entre 41 y 60 años:



- Entre 61 y 80 años:



CONCLUSIONES

- **Un 84,3% evolucionó favorablemente con tratamiento conservador, mucho menos invasivo, lo que demuestra la eficacia del tratamiento conservador y la utilidad de la nueva clasificación de la WSES.**

- **Se confirma la influencia de los factores de riesgo estudiados. La presencia de estos factores aumenta la probabilidad de necesitar cirugía:**
 - **Neumoperitoneo pericólico: 9,8% cirugía**
 - **Neumoperitoneo a distancia: 38,5% cirugía**
 - **Absceso > 4 cm: 50% cirugía**

CONCLUSIONES

- **Un 73% de los pacientes con recurrencia de diverticulitis evolucionó favorablemente sin necesidad de cirugía, lo que demuestra el beneficio del tratamiento conservador a pesar del riesgo de recurrencia.**
- **La edad podría influir en la probabilidad de recurrencia, ya que hemos observado que entre los pacientes más jóvenes hay más tasa de recurrencia. Se recomienda un seguimiento controlado.**

CONCLUSIONES

Se realiza un estudio comparativo con otras publicaciones con objetivos similares, cuyas conclusiones fueron:

- Challenging a classic myth: Pneumoperitoneum associated with acute diverticulitis is not an indication for open or laparoscopic emergency surgery in hemodynamically stable patients. A 10-year experience with a nonoperative treatment. [2]

De 39 pacientes estables: 92,3% de éxito con tratamiento conservador

- Failure of Conservative Treatment of Acute Diverticulitis with Extradigestive Air. [3]

De 91 pacientes: 31,9% fracaso tratamiento conservador.

Factores riesgo:

- **Neumoperitoneo a distancia**
- **Líquido libre en saco Douglas**

CONCLUSIONES

- The efficacy of nonoperative management of acute complicated diverticulitis.[4]

95% de 131 pacientes éxito con tratamiento conservador

- Nonoperative management of perforated diverticulitis with extraluminal air is safe and effective in selected patients.[5]

**73% tuvo éxito con tratamiento conservador
27% necesitó cirugía urgente por peritonitis.**

El grupo con tratamiento conservador fue dividido en:

- Neumoperitoneo pericólico (menos 5 cm): **99% éxito**
- Neumoperitoneo a distancia leve/moderado: **62% éxito**
- Abundante neumoperitoneo a distancia+ liquido en Douglas: **43% éxito**

CONCLUSIONES

Incorporación de la nueva clasificación de la WSES ya que destaca:

- Importancia del neumoperitoneo, si es pericólico o a distancia.
- Tamaño del absceso para drenar con límite en 4 cm.

Todos estos hallazgos repercuten en la decisión terapéutica: Conservador VS Quirúrgico.

CONCLUSIONES

- **Eficacia del tratamiento conservador** en pacientes con diverticulitis en presencia de neumoperitoneo pericólico y a distancia
- **La presencia de factores de riesgo** (demostrables por el TC) **influye en el pronóstico y en el tratamiento** de la diverticulitis aguda.
- **Beneficio de realizar TC de urgencia y TC de control** en estos pacientes.
- **Derivando en la reducción de costes y de la morbimortalidad.**

CONCLUSIONES

El tratamiento conservador como alternativa terapéutica en la diverticulitis aguda perforada en presencia de neumoperitoneo basado en la nueva clasificación de la WSES ha demostrado ser eficaz y beneficioso para el paciente además de reducir costes sanitarios y morbimortalidad

BIBLIOGRAFÍA

1. Romacho Lopez L, Titos Garcia A, Aranda Narvaez JM, Gonzalez Sanchez AJ, Santoyo Santoyo J, Cabrera-Serna I. Nonoperative management of perforated acute diverticulitis with extraluminal air: results and risk factors of failure. *Int J Colorectal Dis.* 2017;32:1503-1507.
2. Costi R, Cauchy F, Le Bian A, Honart JF, Creuze N, Smadja C. Challenging a classic myth: pneumoperitoneum associated with acute diverticulitis is not an indication for open or laparoscopic emergency surgery in hemodynamically stable patients. A 10-year experience with a nonoperative treatment. *Surg Endosc.* 2012;26(7): 2061-2071.
3. Colas PA, Duchalais D, Duplay Q, Serra-Maudet V, Kanane S, Ridereau-Zins C, Lermite E, Aube C, Hamy A, Venara A. Failure of Conservative Treatment of Acute Diverticulitis with Extradigestive Air. *World J Surg.* 2017;41(7):1890-1895.
4. Dharmarajan S, Hunt SR, Irlbaum EH, Fleshman JW, Mutch MG. The efficacy of nonoperative management of acute complicated diverticulitis. *Dis Colon Rectum.* 2011;54(6):663-71.
5. Sallinen VJ, Mentula PJ, Leppaniemi AK. Nonoperative management of perforated diverticulitis with extraluminal air is safe and effective in selected patients. *Dis Colon Rectum.* 2014;57(7):875-81.

BIBLIOGRAFÍA

6. Hwan Kim D, Jung Kim H, Ki Jang S, Woo Yeon J, Sook Shin K. CT Predictors of Unfavorable Clinical Outcomes of Acute Right Colonic Diverticulitis. *AJR Am J Roentgenol*. 2017; 5:1-9.
7. Romacho Lopez L, Titos Garcia A, Aranda Narvaez JM, Gonzalez Sanchez AJ, Montiel Casado MC, Marín Camero N, Santoyo Santoyo J. Eficacia del manejo conservador de la diverticulitis aguda perforada con aire extraluminal. Experiencia de 5 años. *Cirugia española*. 2015; 93: 11.
8. Barat M, Dohan A, Pautrat K, Boudiaf M, Dautry R, Guerrache Y, Pocard M, Hoeffel C, Eveno C, Soyer P. Acute colonic diverticulitis: an update on clinical classification and management with MDCT correlation. *Abdominal Radiology*. 2016; 41:1842–1850.
9. DeStrigter K, Keating DP. Imaging Update: Acute Colonic Diverticulitis. *Clin Colon Rectal Surg*. 2009; 22(3): 147–155.