

**seRam 34**

Sociedad Española de Radiología Médica

Congreso Nacional

PAMPLONA 24 MAYO  
27 2018

Palacio de Congresos Baluarte

23 mayo Cursos Precongreso

# **CORRELACIÓN RADIOPATOLÓGICA DE LESIONES SUPRARRENALES**

Ángela Fernández López; María del Rosario Pastor Juan; María Isabel Tercero Azorín; Cristina López Cárceles; Alberto Ibáñez Ibáñez; Ricardo Rodenas Lozano.

**Complejo Hospitalario Universitario de Albacete**

# CORRELACIÓN RADIOPATOLÓGICA DE LESIONES SUPRARRENALES

## 1. Objetivo

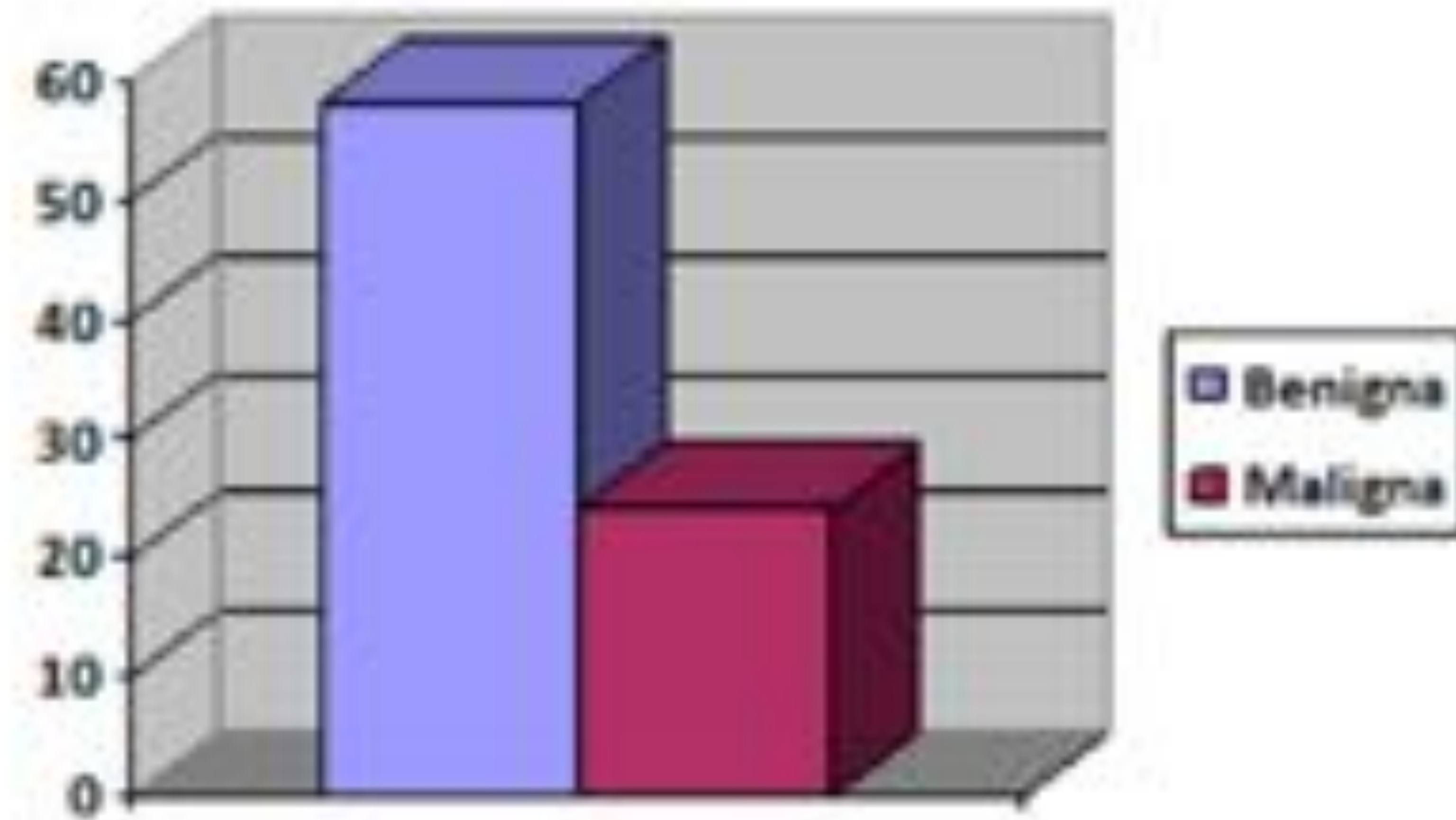
Evaluar la incidencia en nuestro medio de la patología de las glándulas suprarrenales, tanto benigna como maligna. Describimos los hallazgos radiológicos de algunas de ellas, haciendo hincapié en las menos frecuentes.

## 2. Material y método

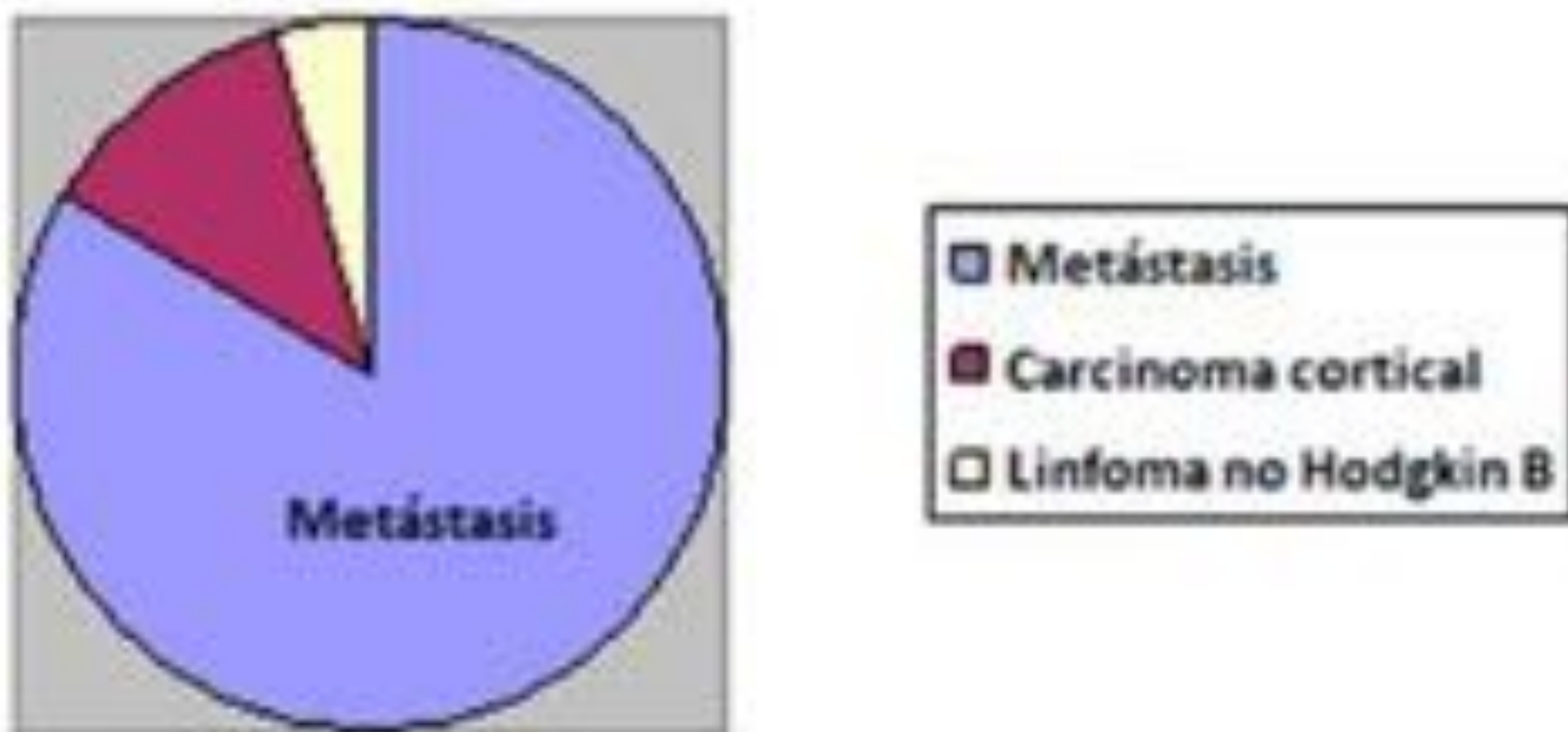
- Usamos la base de datos de Anatomía Patológica y revisamos retrospectivamente las historias clínico-radiológicas.
- Se incluyen todos los casos de patología suprarrenal con confirmación histológica biopsiada u operada en un periodo de 6 años (enero 2010-diciembre 2015), acontecidos en los hospitales del área de Albacete.
- Se excluyen los registros de PAAF y aquellos casos sin patología en el análisis anatomopatológico.

### 3. Resultados

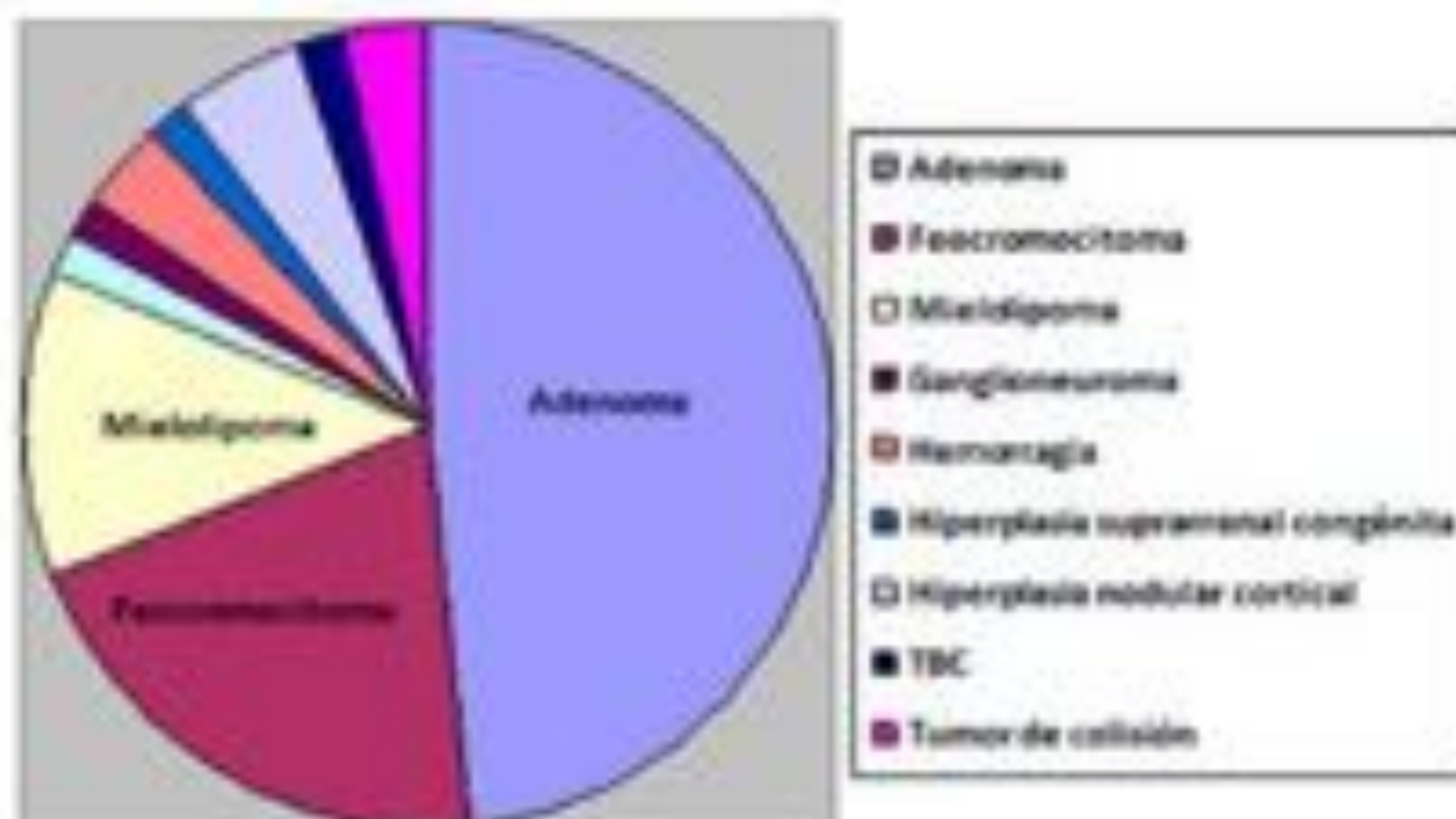
- Patología suprarrenal en nuestra serie.



- Patología suprarrenal benigna



- Patología suprarrenal maligna



- Patología suprarrenal 2010-2015.

	Nº DE CASOS
<b>PATOLOGÍA BENIGNA</b>	<b>59</b>
Adenoma	29
Feocromocitoma	12
Mielolipoma	7
Quiste endotelial	1
Ganglioneuroma	1
Hemorragia	2
Hiperplasia suprarrenal congénita	3
Hiperplasia nodular cortical	3
Adrenalitis granulomatosa (Tuberculosis)	1
Tumores de colisión	
• Adenoma + feocromocitoma	1
• Feocromocitoma + ganglioneuroblastoma	1
<b>PATOLOGÍA MALIGNA</b>	<b>24</b>
Metástasis	20
Carcinoma cortical	3
Linfoma no Hodgkin tipo B	1
<b>TOTAL</b>	<b>83</b>

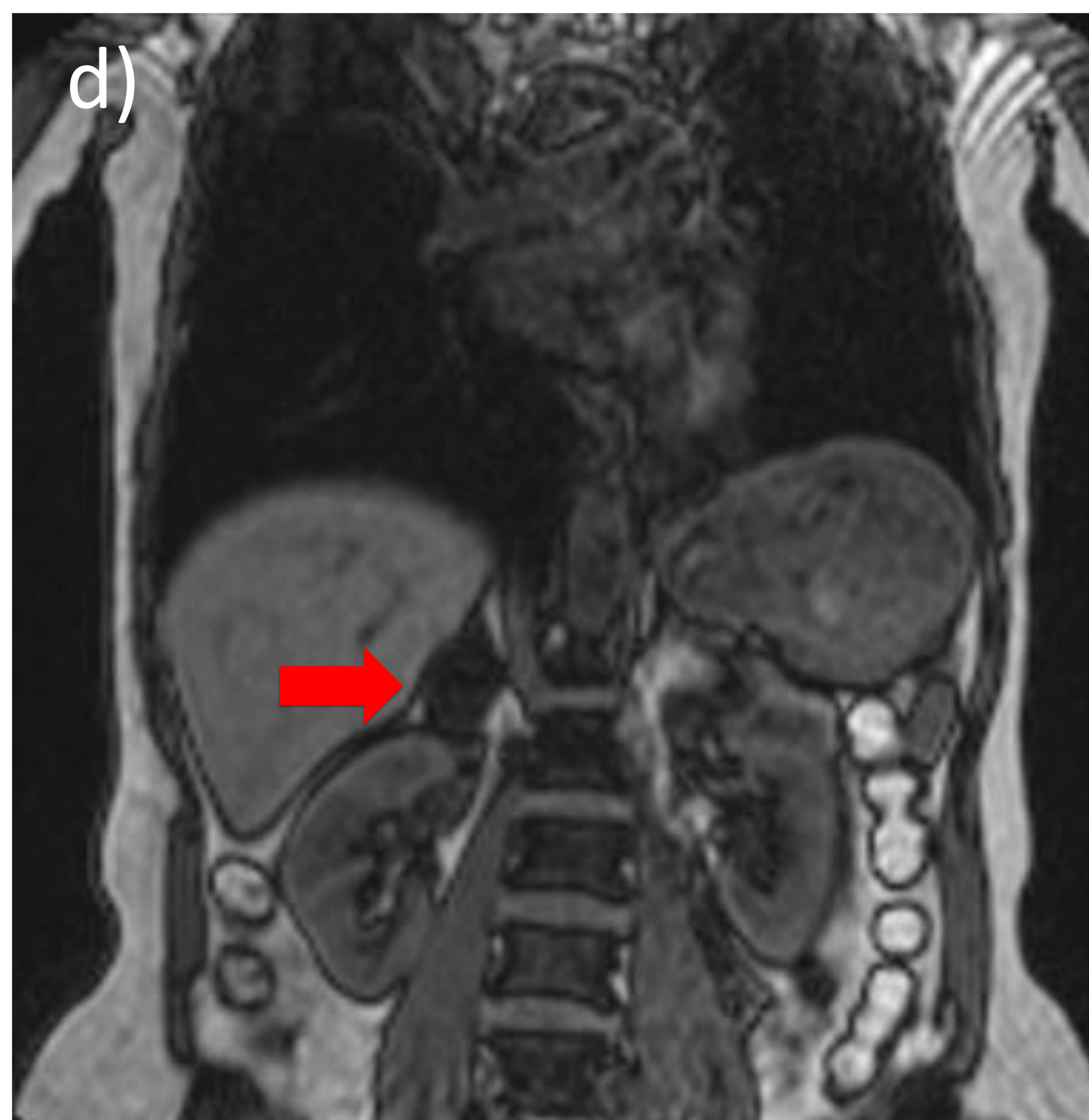
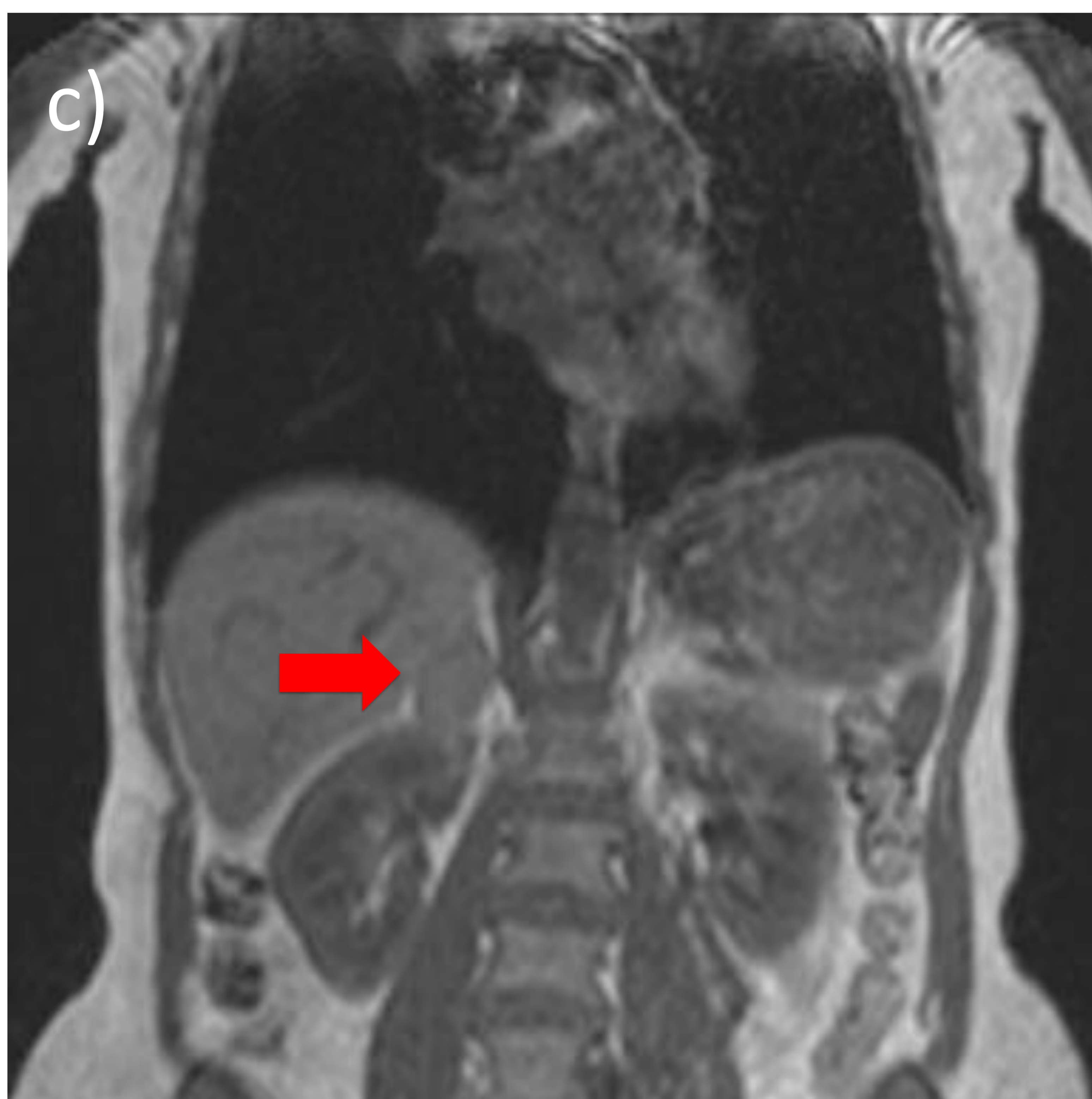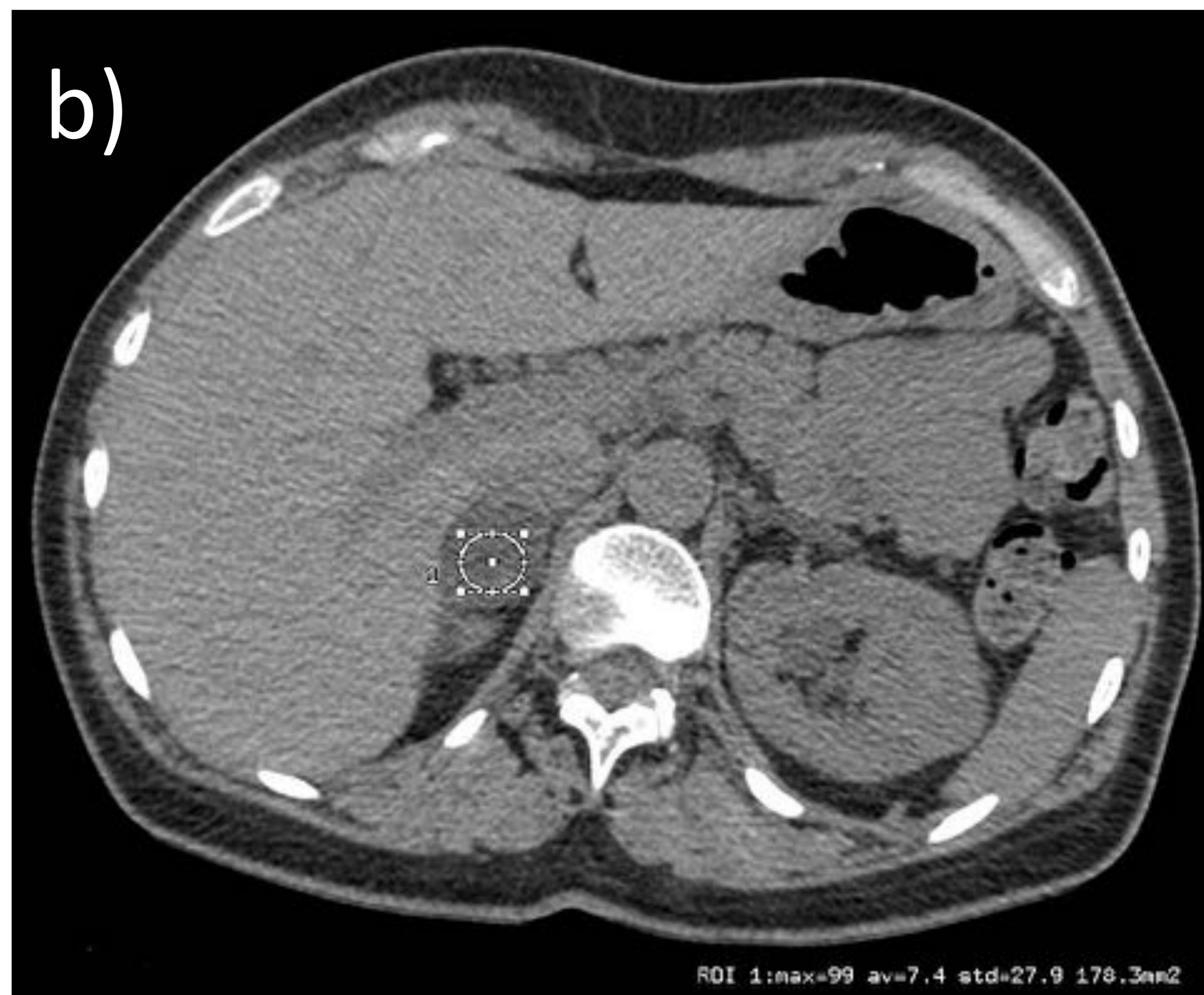
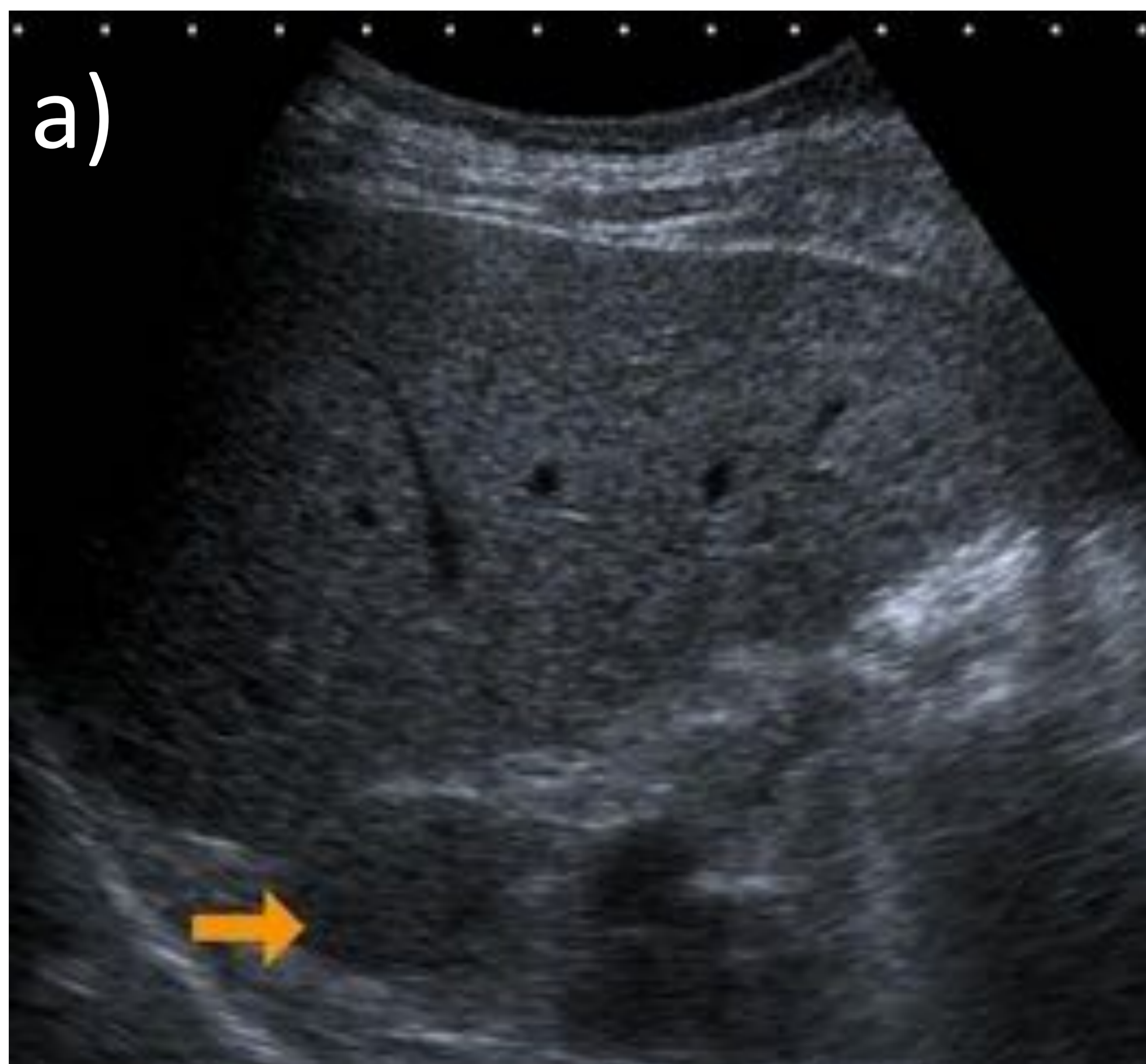
- Adenomas:

- 29 de los 83 casos.
- 18 mujeres y 11 hombres.
- Rango de edad: 41 – 75 años. Media: 57 años
- 17 en la glándula suprarrenal derecha y 12 en la izquierda.
- Tamaño de la lesión: 1 – 5,8 cm. Media: 3,3 cm.

### Pruebas de imagen:

- TC sin contraste intravenoso: 18 de los 29 casos. El 100% de los casos presentaron densitometría <10 UH.
- RM con secuencia de EG T1 en fase y fase opuesta: 12 de los 29 casos.
  - 7 pérdida de señal total en fuera de fase.
  - 2 pérdida de señal parcial en fuera de fase.
  - 3 no presentaban pérdida de señal.

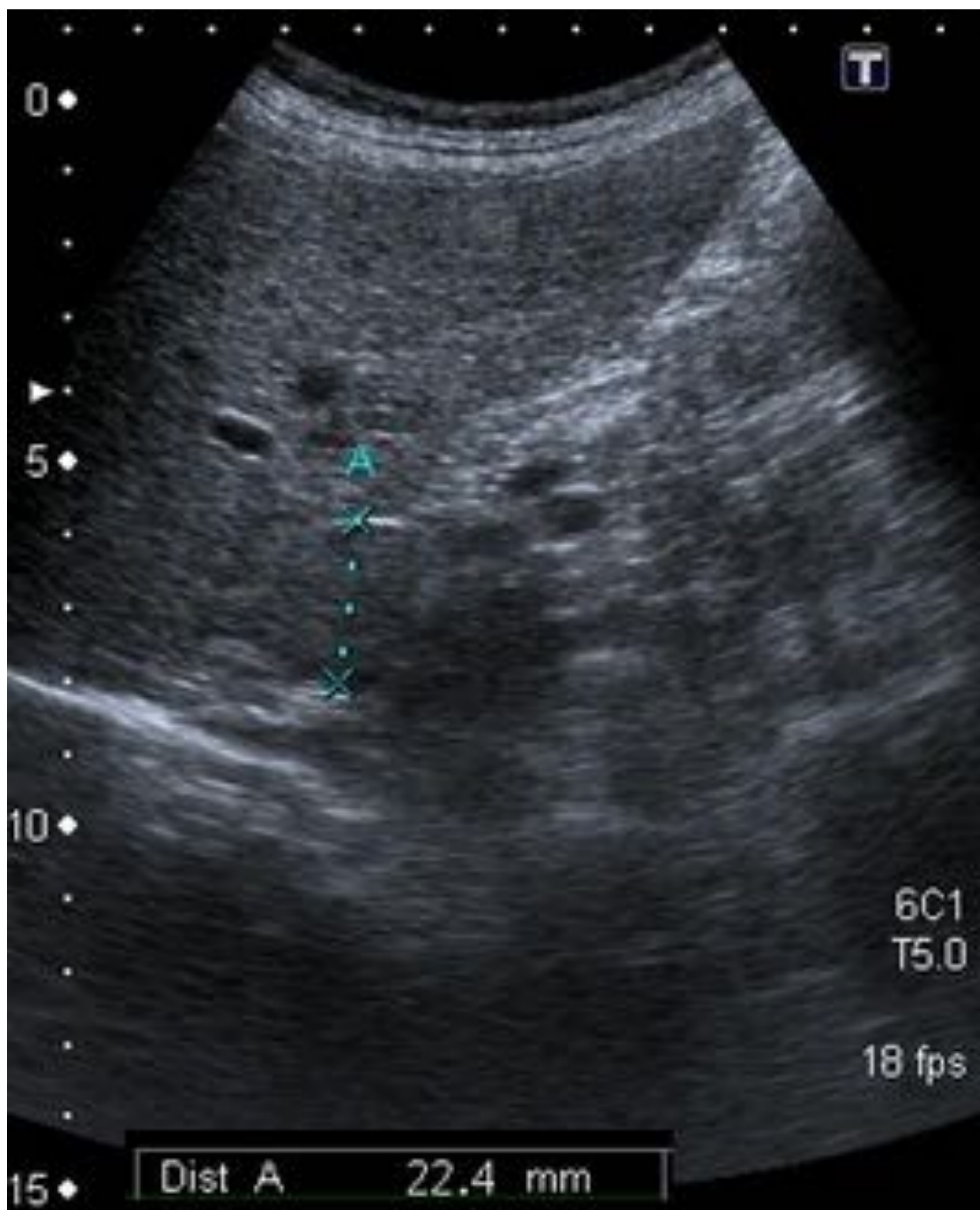
- Adenoma (caso 1)



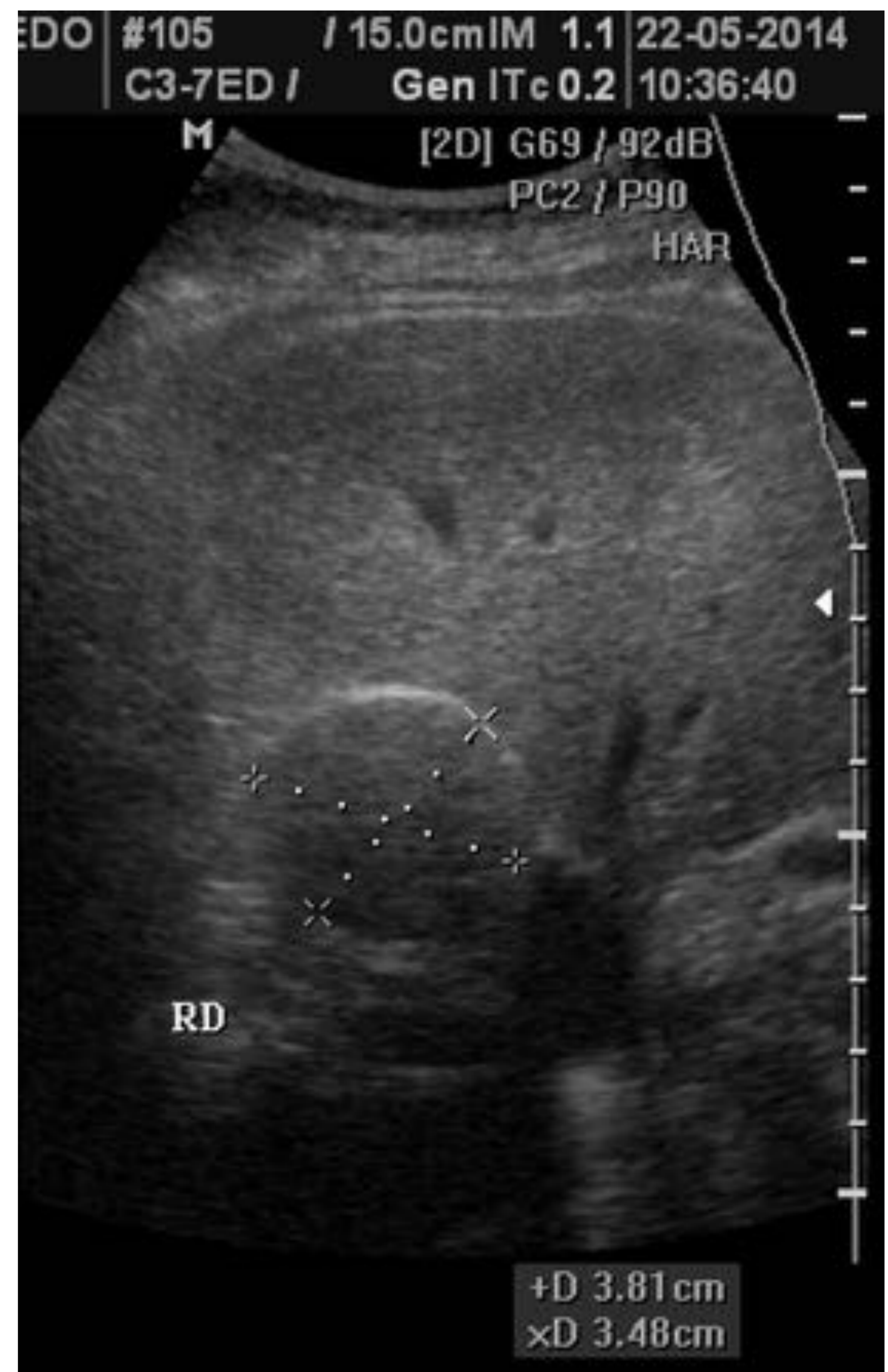**Adenoma suprarrenal típico:** Mujer de 52 años con dolor en hipocondrio derecho. **Ecografía (a)** Nódulo suprarrenal derecho, isoecoico al hígado. **TC sin contraste intravenoso (b)** Nódulo en la suprarrenal derecha correlacionable a la ecografía. La densitometría es de 7,4 UH, diagnóstica de adenoma. **RM T1 EG fase y fuera de fase (c)** Importante pérdida de señal del nódulo suprarrenal en la secuencia fuera de fase, también diagnóstico de adenoma.

- Adenoma (caso anterior): Se realizan controles con aumento de tamaño.

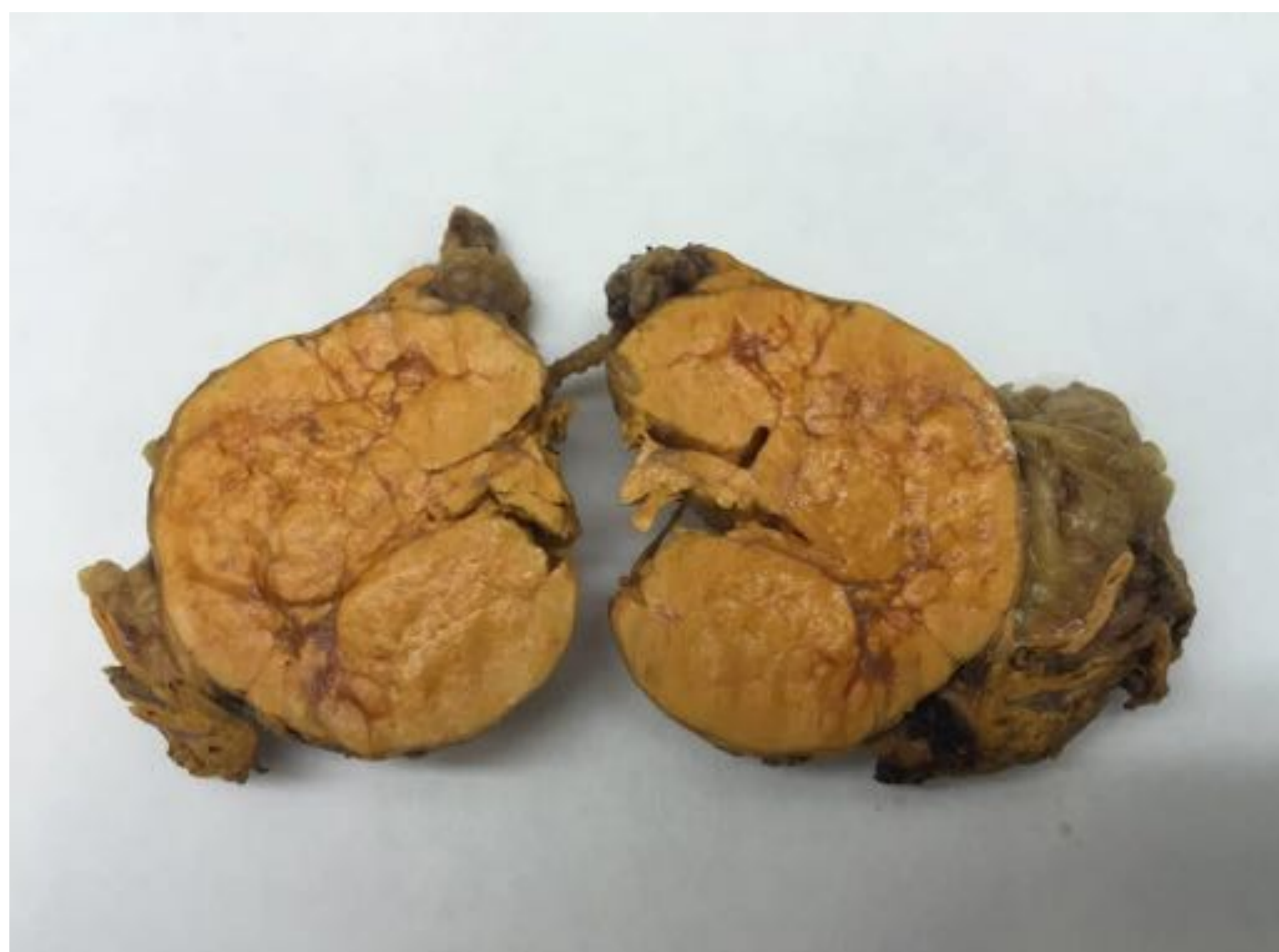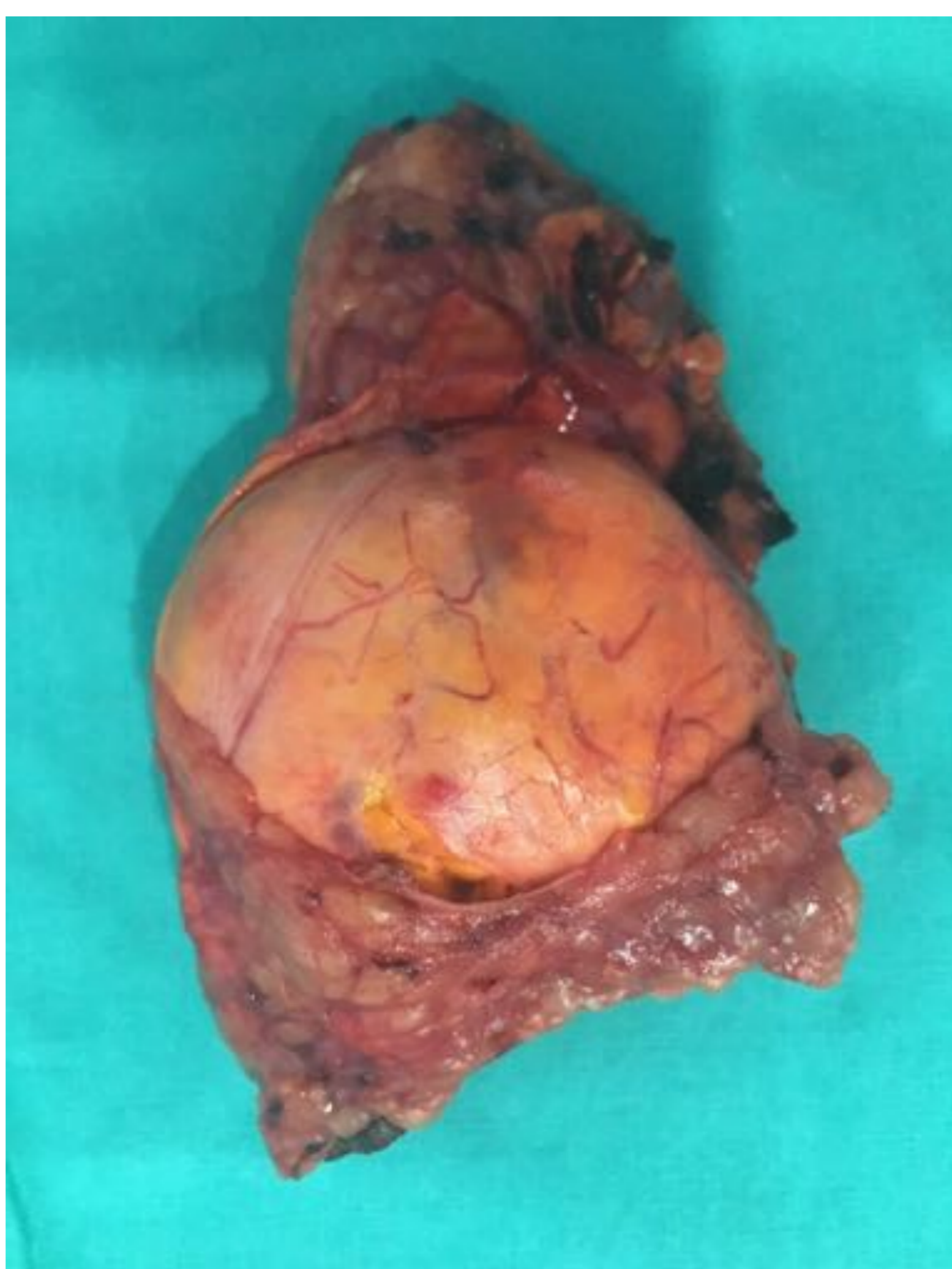
2011



2015

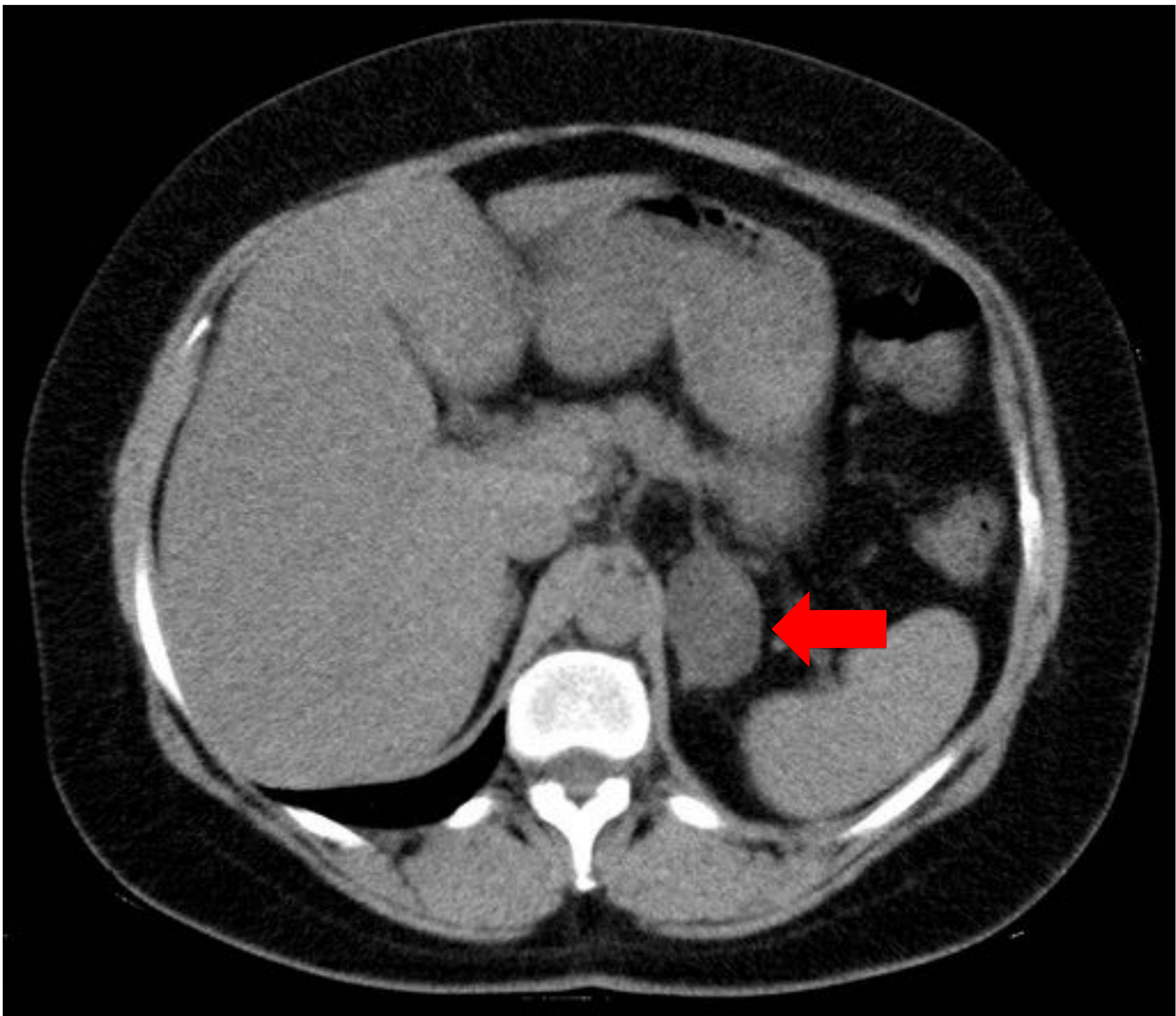


**Adenoma suprarrenal.** En control ecográfico muestra aumento de tamaño, por lo que se decide exéresis.



Pieza quirúrgica y macroscopia.

- Adenoma (caso 2)



**Adenoma suprarrenal.** TC sin contraste intravenoso. En un TC de tórax se observa incidentalmente, en los cortes de abdomen superior, una masa suprarrenal izquierda, de 4,4 cm de eje mayor, con densitometría -4UH (<10UH), compatible con adenoma. En el estudio funcional es diagnosticado de un Síndrome de Cushing subclínico, por lo que se realiza exéresis de la lesión, confirmándose histológicamente el diagnóstico.



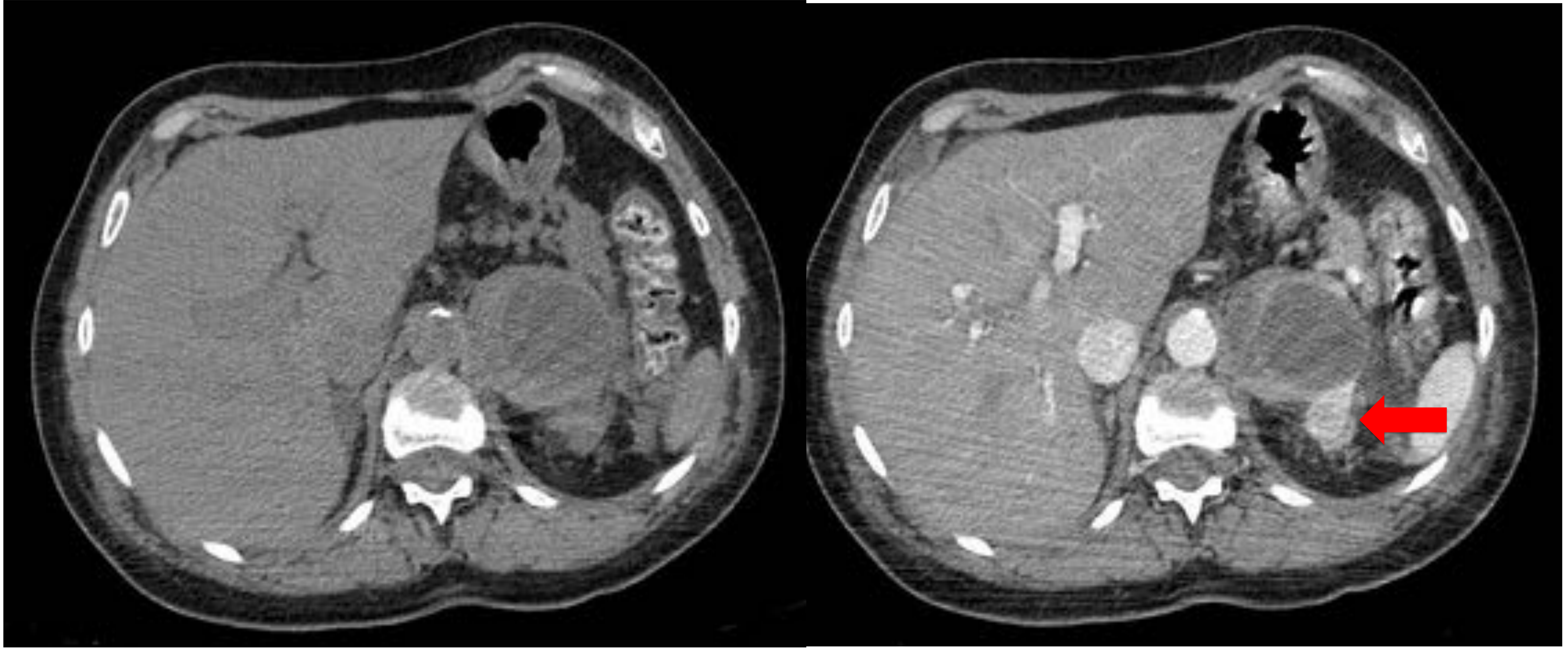
- Feocromocitoma

- 12 de los 83 casos.
- 1 en el contexto de una Neoplasia Endocrina Múltiple tipo 2.

### Pruebas de imagen:

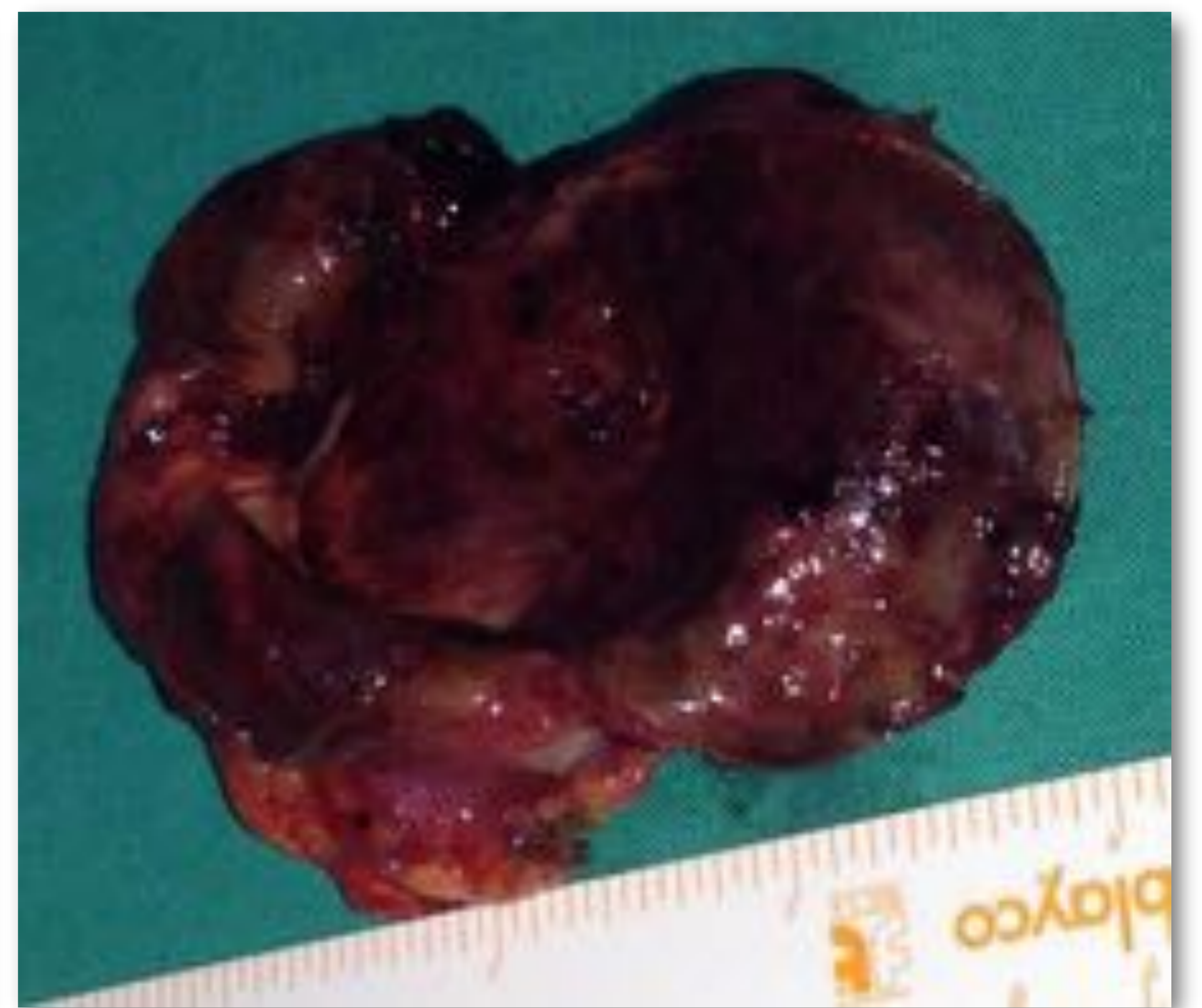
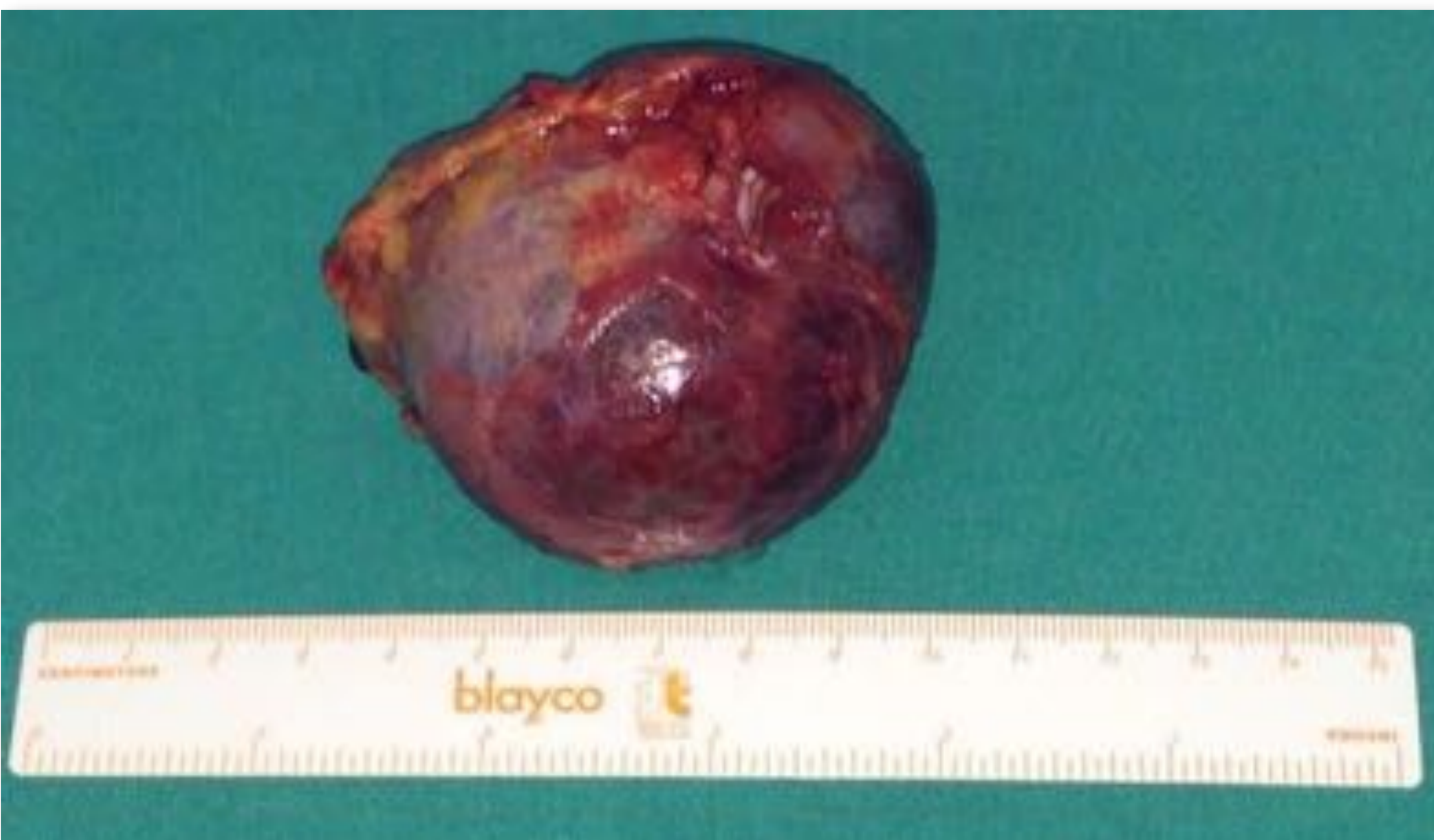- Aunque los feocromocitomas son considerados inespecíficos radiológicamente:
  - Todos los pacientes estudiados con TC o RM con contraste intravenoso son hipervasculares.
  - Todos los casos estudiados con RM excepto 1 presentaban zonas hiperintensas en T2.

- Feocromocitoma



**Feocromocitoma. TC sin y con contraste intravenoso.**

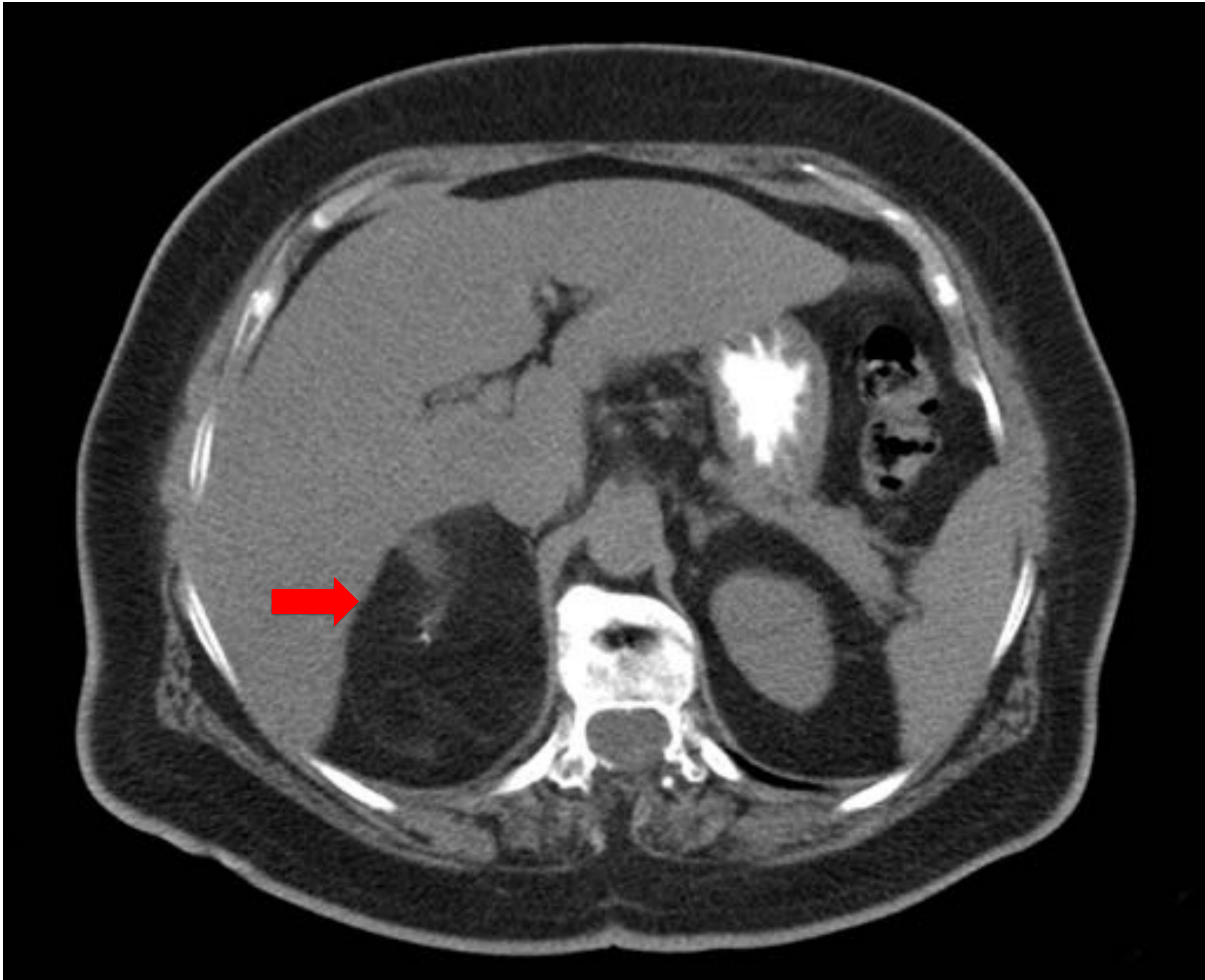
Paciente de 58 años que ingresa con dolor torácico. Presentaba fibrilación auricular, TA 180/100, hiperglucemia y acidosis metabólica. Se le realiza un TC observándose una **masa suprarrenal izquierda, con un área quística en su interior y un área que muestra marcada captación de contraste (flecha).** En los análisis hormonales presentaba catecolaminas aumentadas en sangre y en orina.



Pieza quirúrgica

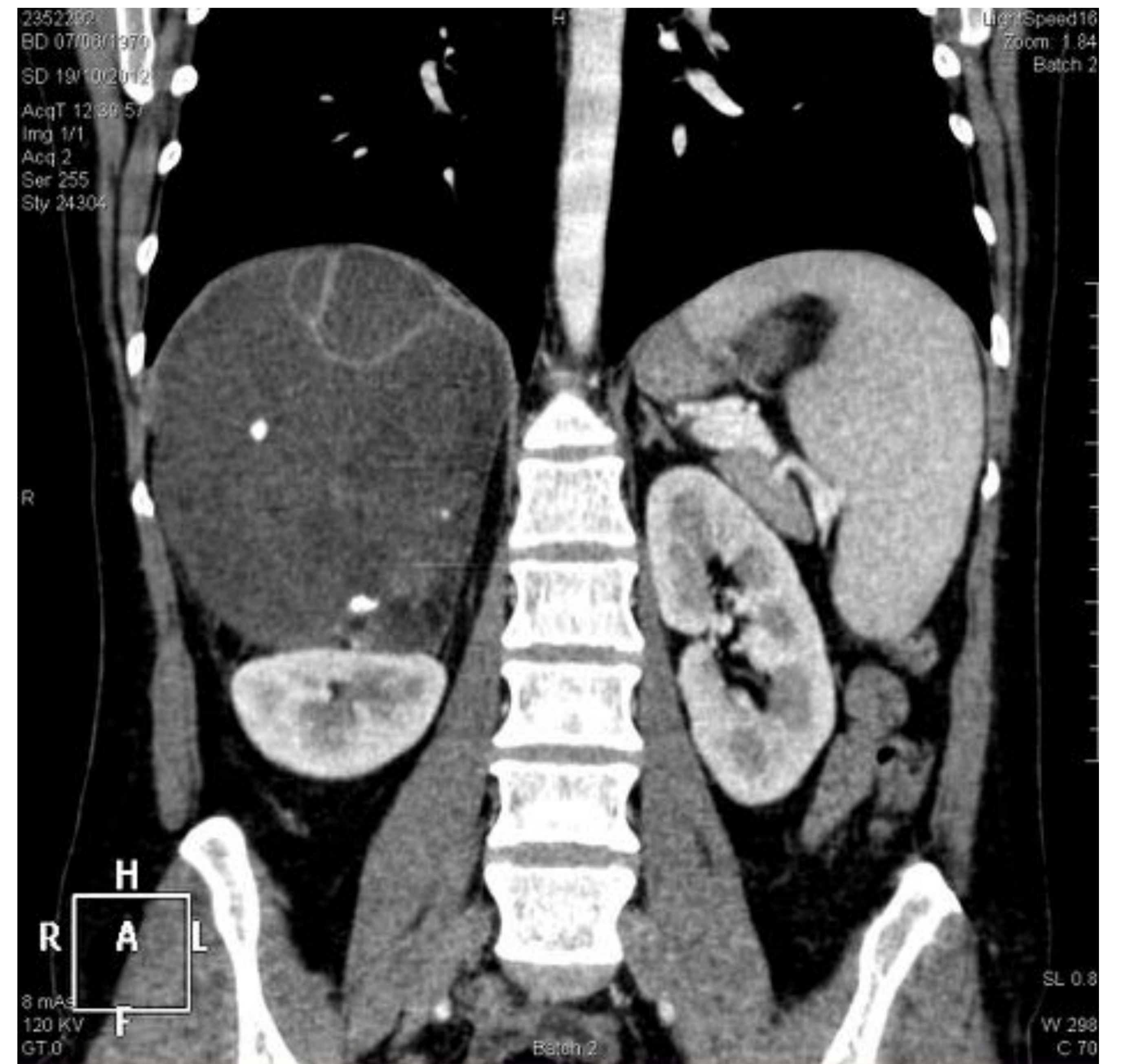
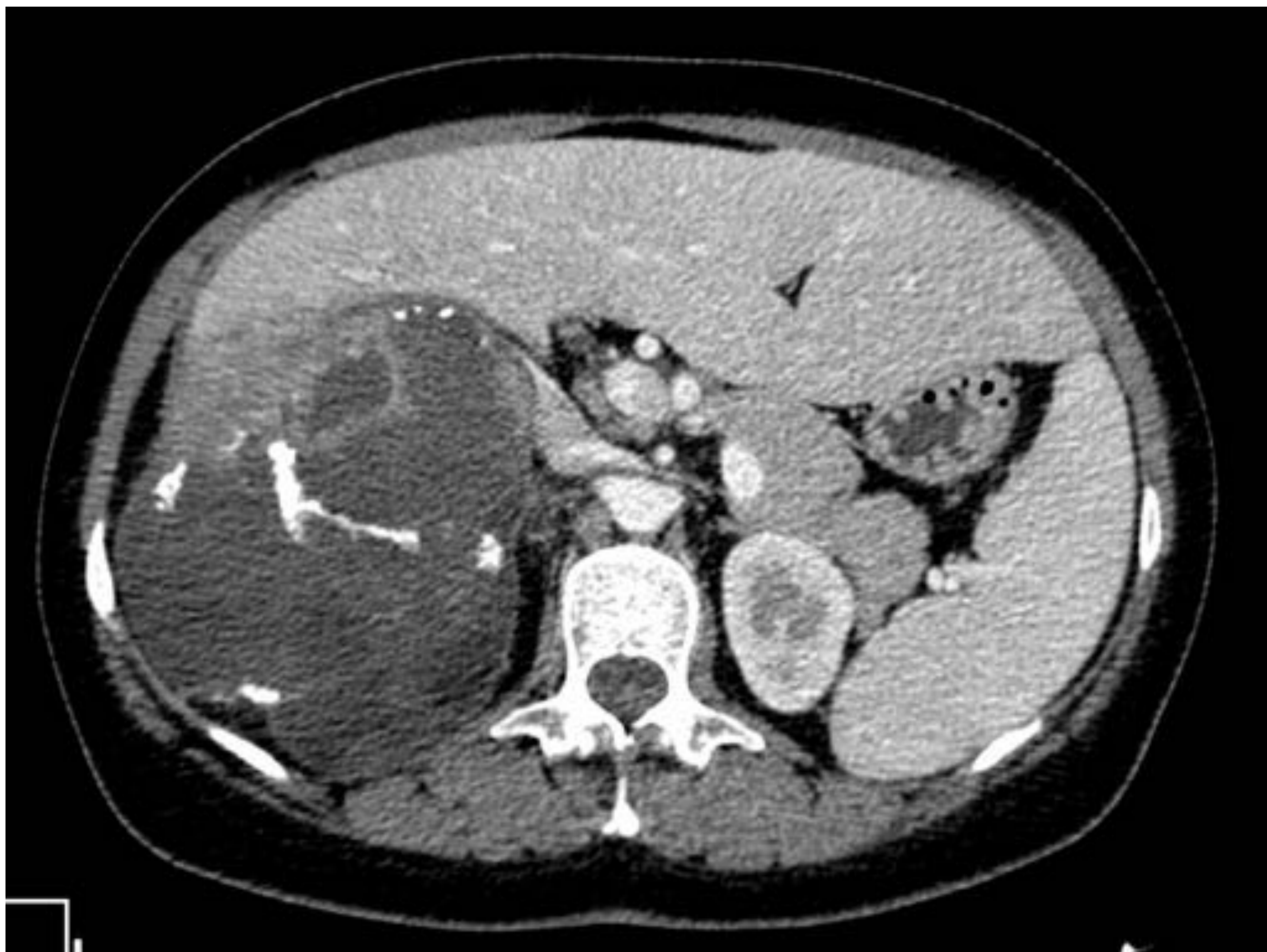
- Mielolipoma
  - 7 de los 83 casos.
  - 5 de los 7 con imagen típica: Grasa madura macroscópica con tejidos blandos de mayor densidad (médula hematopoyética)
  - 2 de los 7 complicados:
    - 1 con hemorragia.
    - 1 xantogranulomatoso, sobreinfectado.

- Mielolipoma (caso 1)



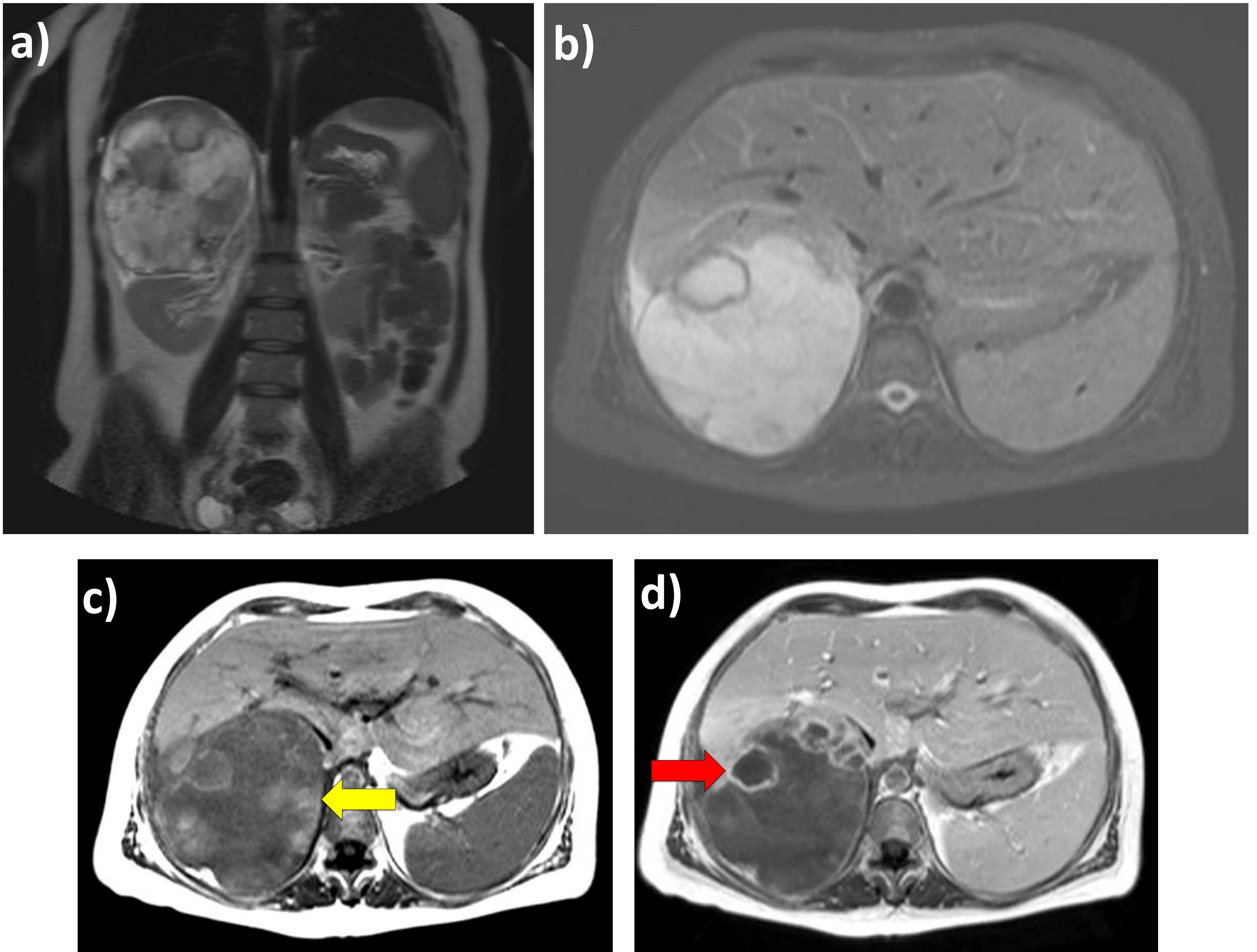
**Mielolipoma. TC con contraste oral.** Imagen típica de mielolipoma: Bien definida, de densidad predominantemente grasa aunque con alguna zona de mayor densidad en relación con tejido hematopoyético.

- Mielolipoma (caso 2)



**Mielolipoma xantogranulomatoso, sobreinfectado. TC con contraste intravenoso en paciente con pérdida de peso. Tumoración suprarrenal derecha, de 13 cm de diámetro máximo, bien delimitada, heterogénea, con calcificaciones en su interior, alguna pequeña zona grasa y áreas periféricas de captación anular de contraste. Se le realiza RM (siguiente diapositiva).**

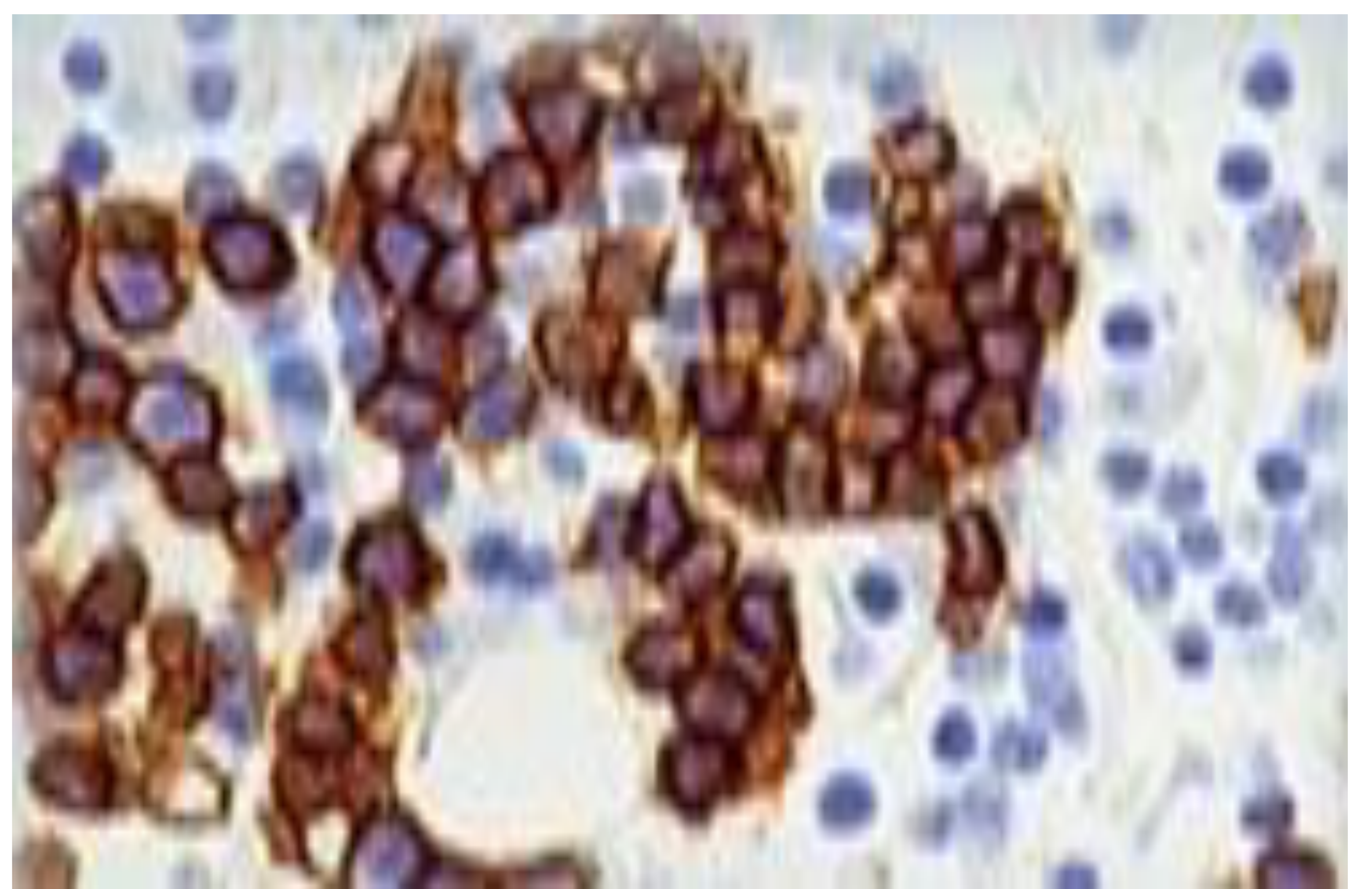
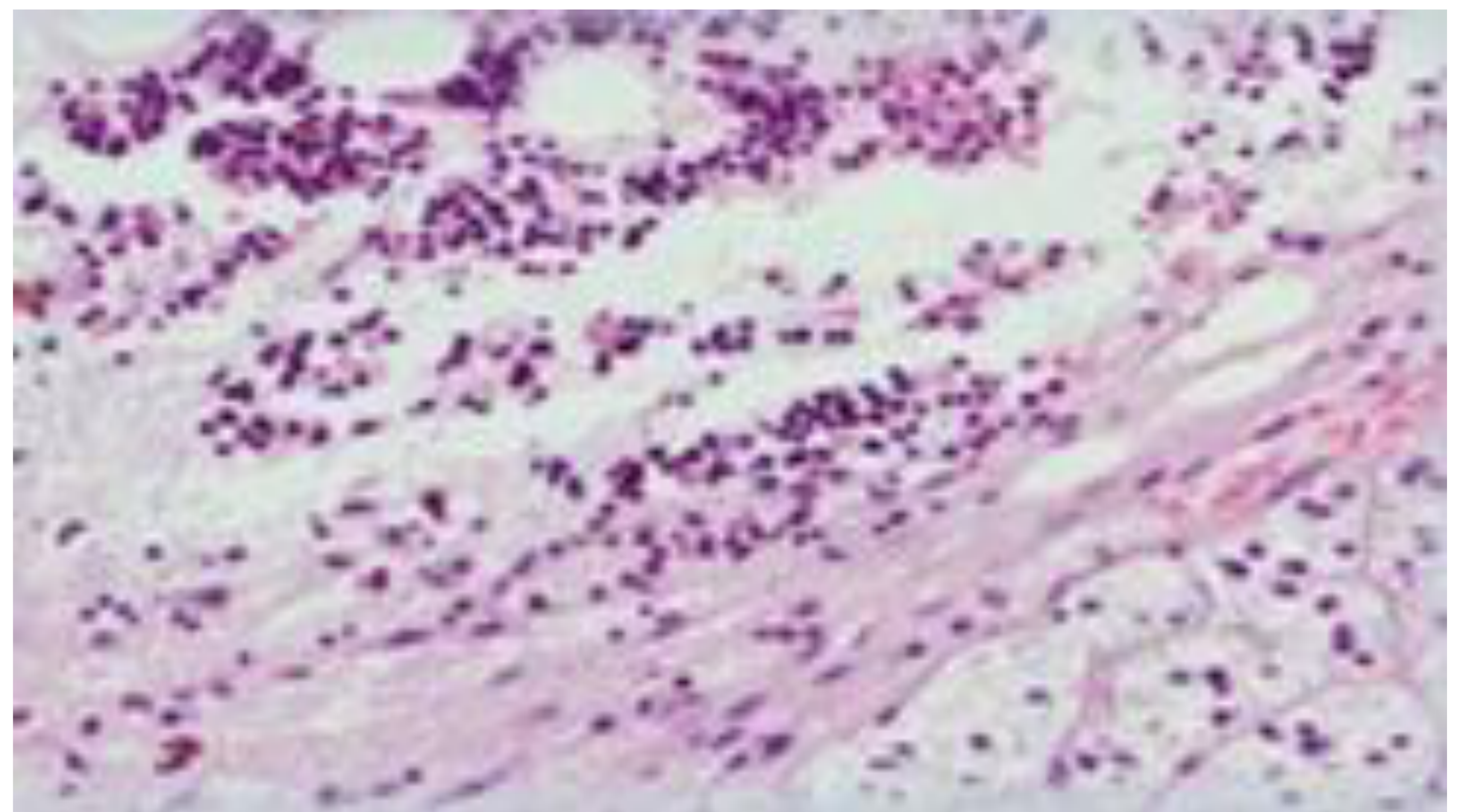
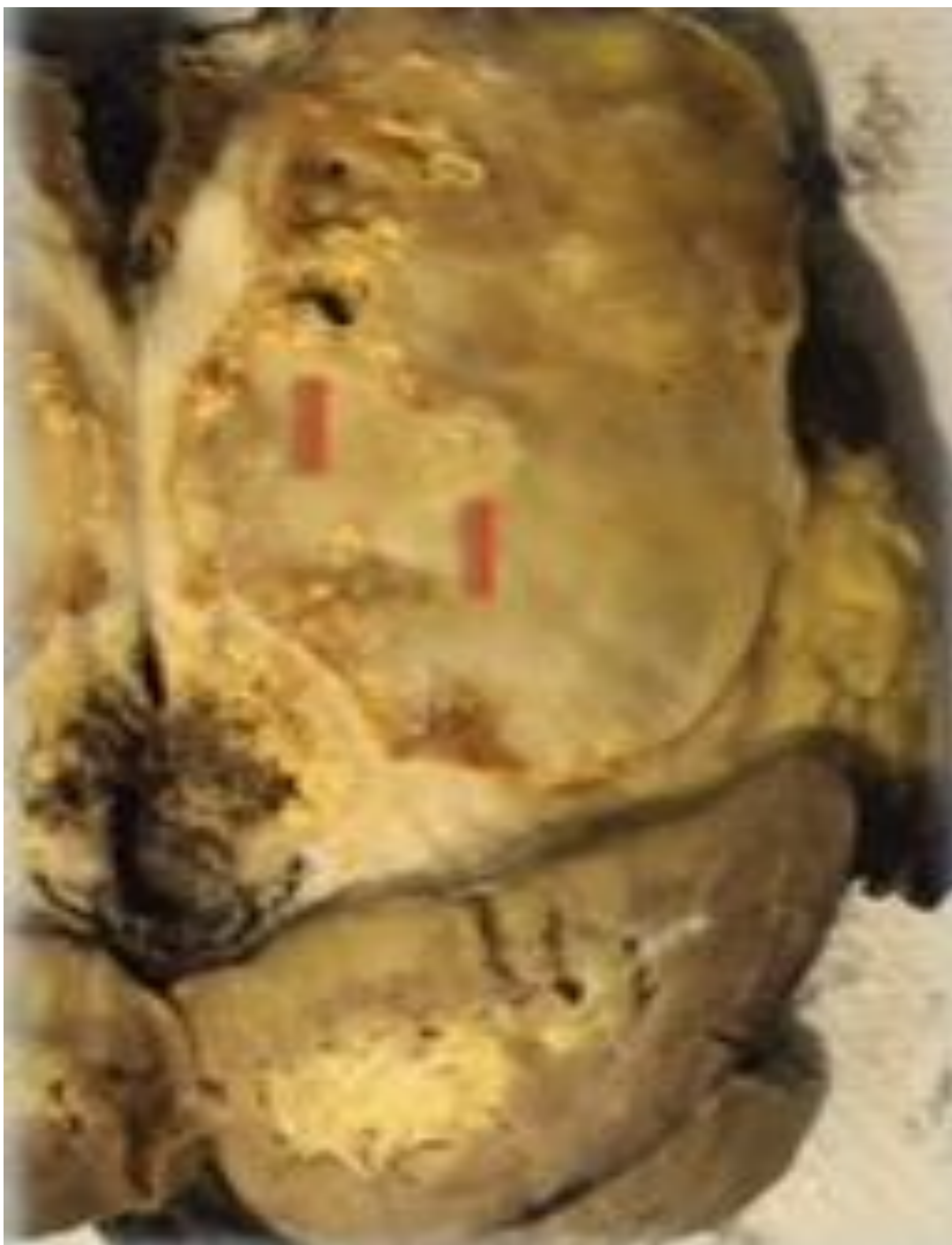- Mielolipoma (caso anterior)



**Mielolipoma xantogranulomatoso, sobreinfectado.**

Mismo paciente que diapositiva anterior. RM secuencias SE T2 coronal (a), STIR axial (b), SE T1 sin contraste intravenoso axial (c), GE T1 con contraste intravenoso axial (d). Tumoración suprarrenal derecha, de 13 cm de diámetro máximo, bien delimitada, heterogénea, con calcificaciones en su interior, alguna pequeña zona grasa (flecha amarilla) y áreas periféricas de captación anular de contraste (flecha roja).

- Mielolipoma (caso anterior)

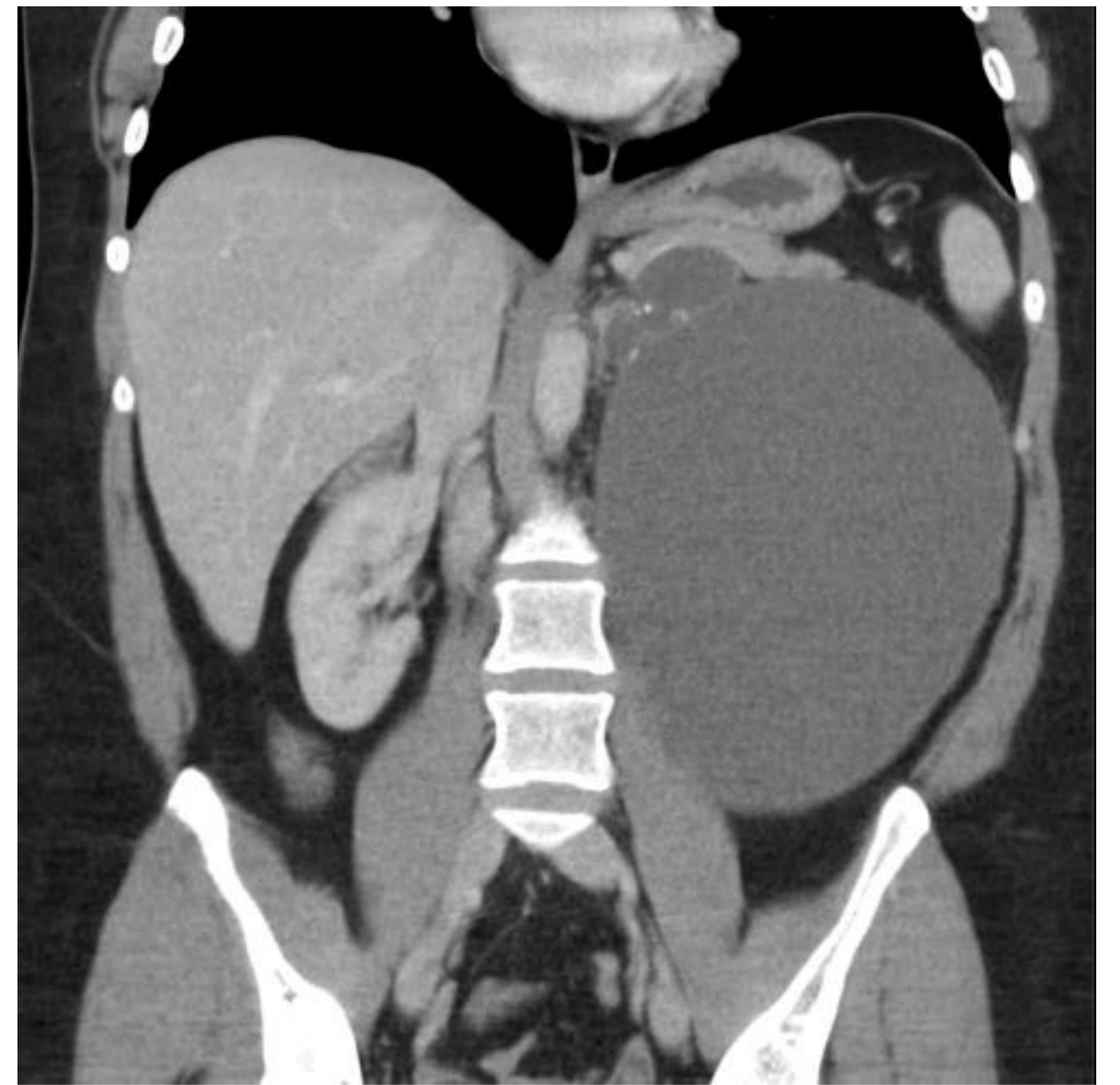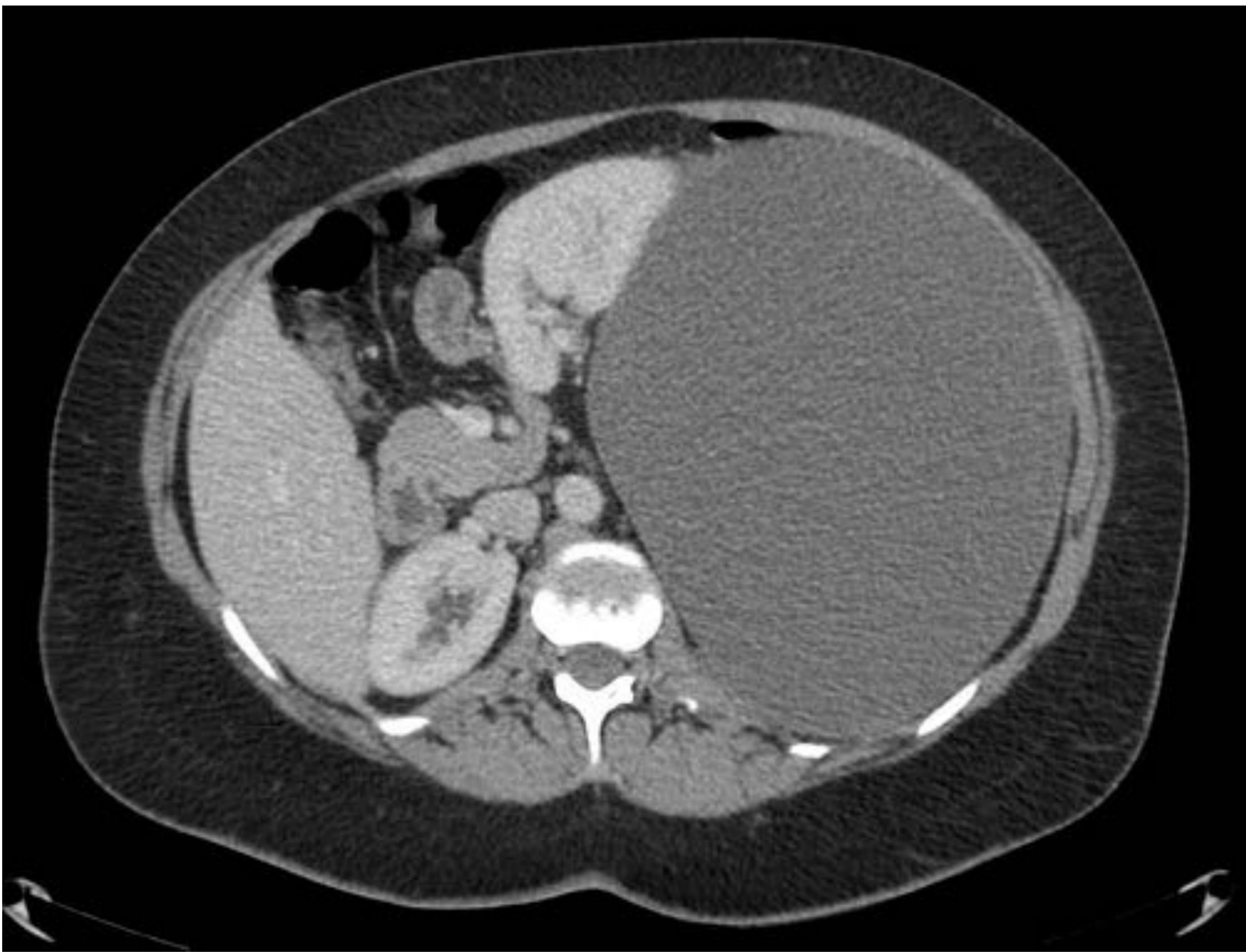


**Mielolipoma xantogranulomatoso, sobreinfectado. Pieza macroscópica:** Se realizó exéresis suprarenal incluyendo riñón. Cambios xantogranulomatosis (flechas).

**Microscopía (hematoxilina-eosina e inmunohistoquímica con glicoforina):** Tumoración suprarenal formada por tejido adiposo con elementos hematopoyéticos y cambios xantogranulomatosos; En la inmunohistoquímica se identifica Glicoforina + en elementos mieloides.

- **Quiste endotelial**

- 1 de los 83 casos.
- Mujer de 40 años.

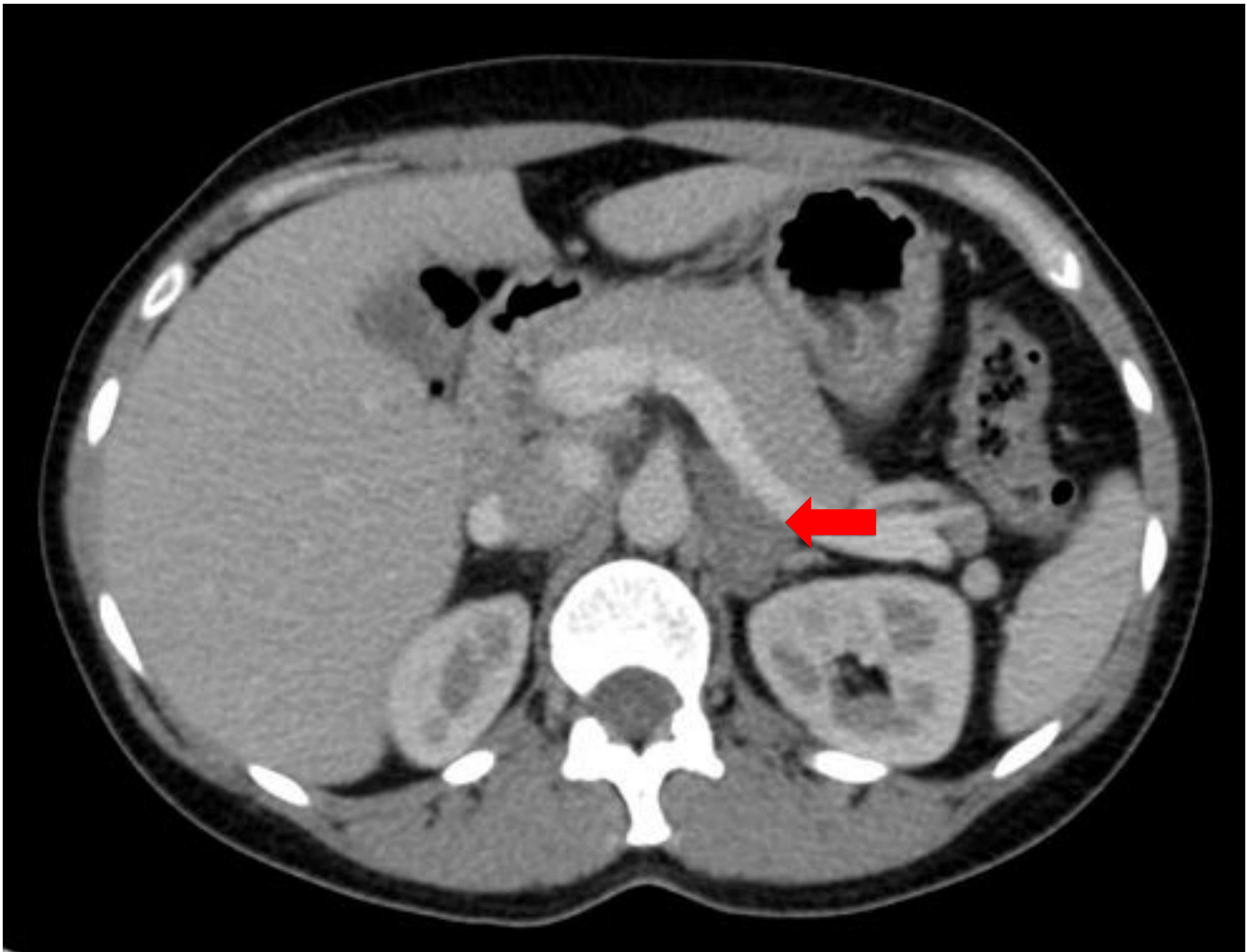


**Quiste endotelial. TC con contraste intravenoso.** Mujer de 40 años que consulta por dolor en hipocondrio derecho. Lesión quística de 20 cm de eje máximo, con morfología polilobulada, y presencia de tabiques finos con alguna pequeña calcificación.



- **Ganglioneuroma**

- 1 de los 83 casos.



**Ganglioneuroma. TC con contraste intravenoso.**

Lesión suprarrenal izquierda, de morfología triangular, de 37 mm de eje mayor, y escasa captación de contraste.

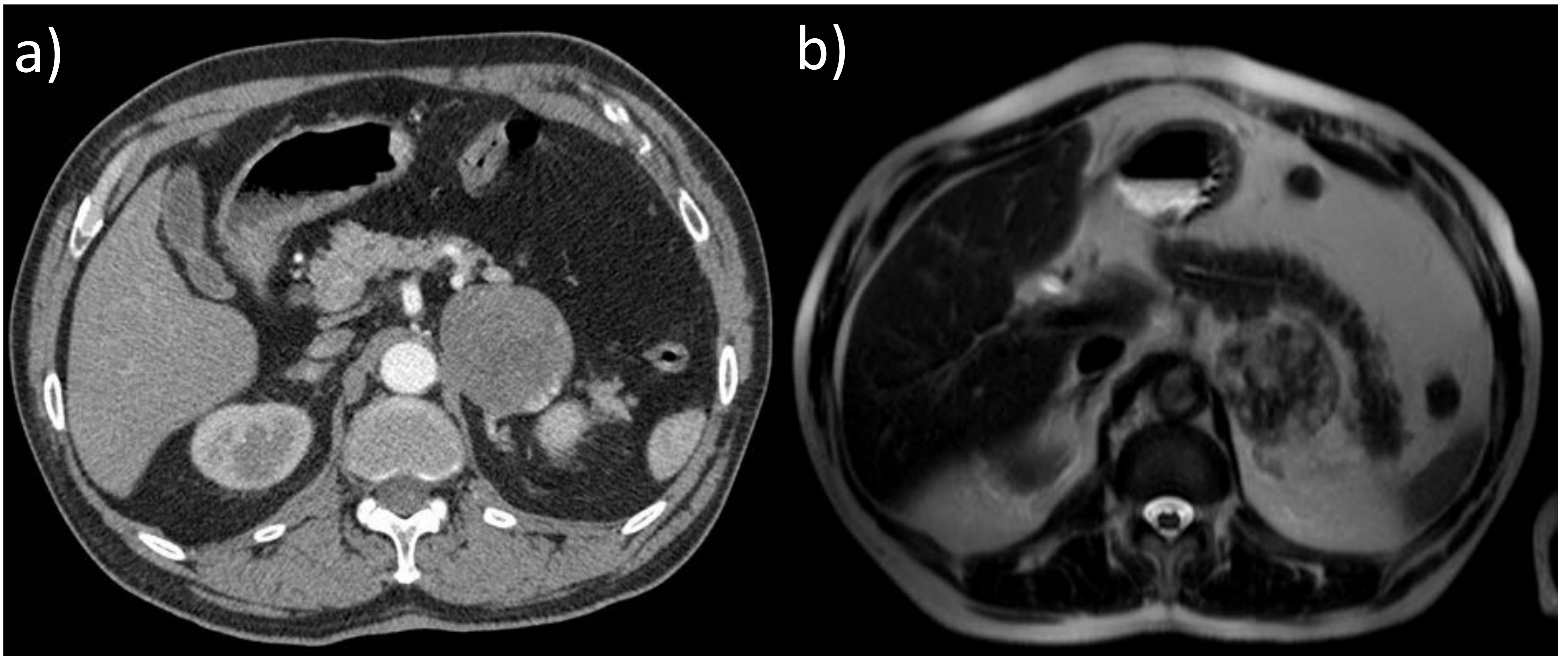
- Hemorragia adrenal

- 2 de los 83 casos.
- Los dos casos varones.

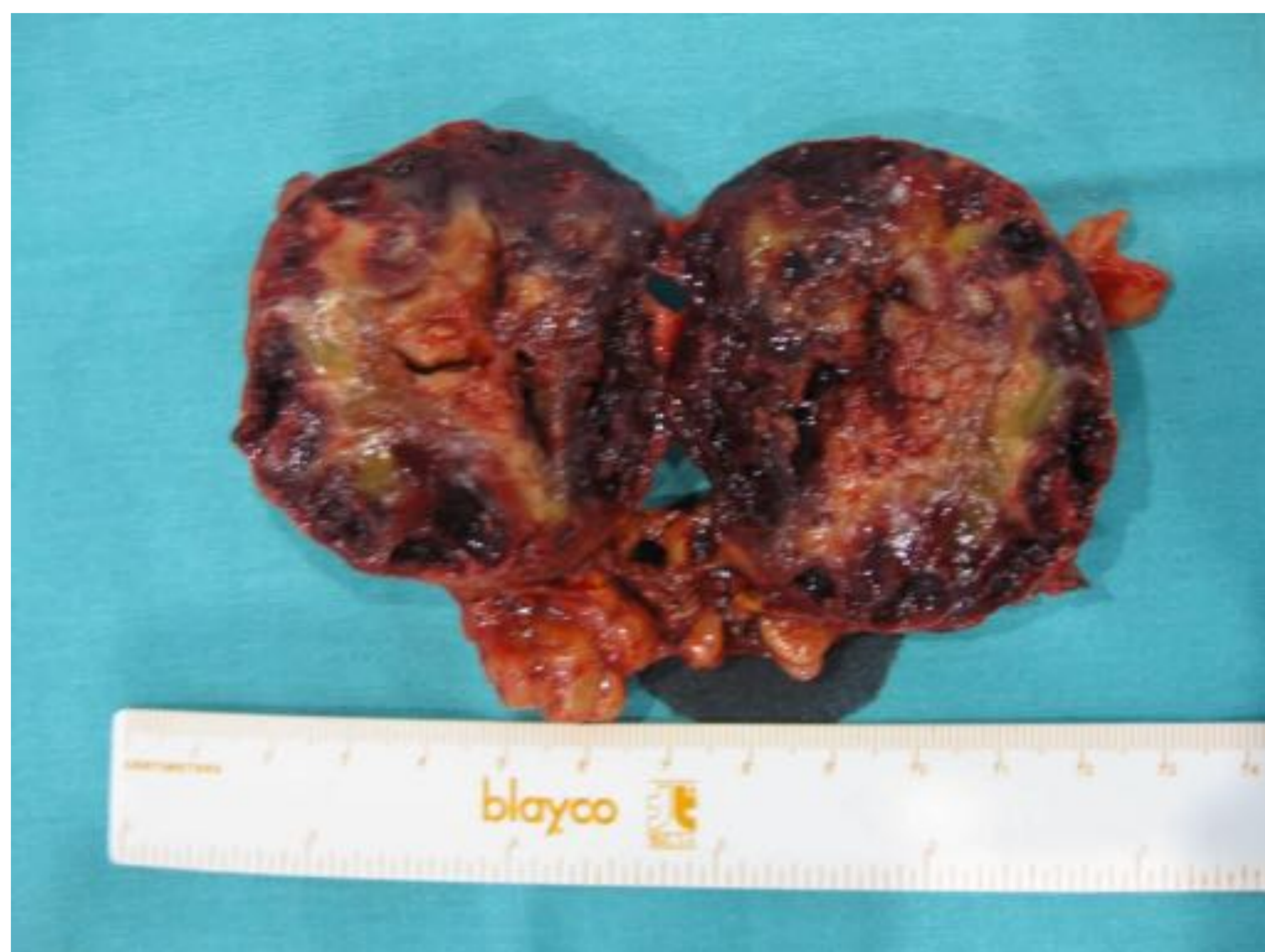### Hallazgos de imagen:

- Tamaño: 15 y 6 cm.
- Ecografía: Heterogéneas, predominantemente hiperecogénicas, con refuerzo posterior.
- TC: No presentan captación de contraste. En los dos casos revisados existía una pequeña captación en la periferia, que podría corresponder a lago vascular.
- RM: En secuencias T2 se observan áreas hipointensas de hemosiderina, y otras hiperintensas en relación con sangre en distinta fase de su evolución.

- Hemorragia adrenal (caso 1)

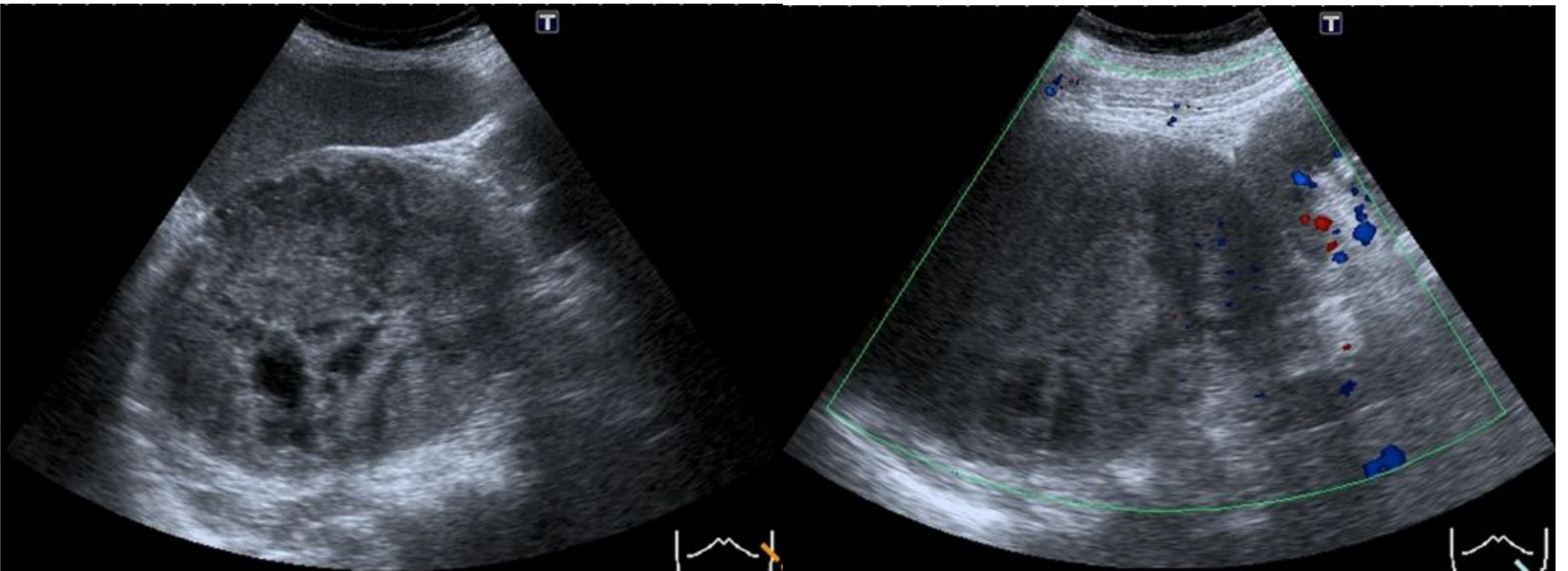


**Hemorragia adrenal. TC con contraste intravenoso (a):** Hallazgo incidental en angio-TC de aorta para control de aneurisma. Lesión suprarrenal izquierda, bien definida, con mínima captación periférica de contraste. **RM SE T2 (b)** Áreas hipointensas en relación con hemosiderina y otras hiperintensas en relación con sangre en otras fases de su evolución.



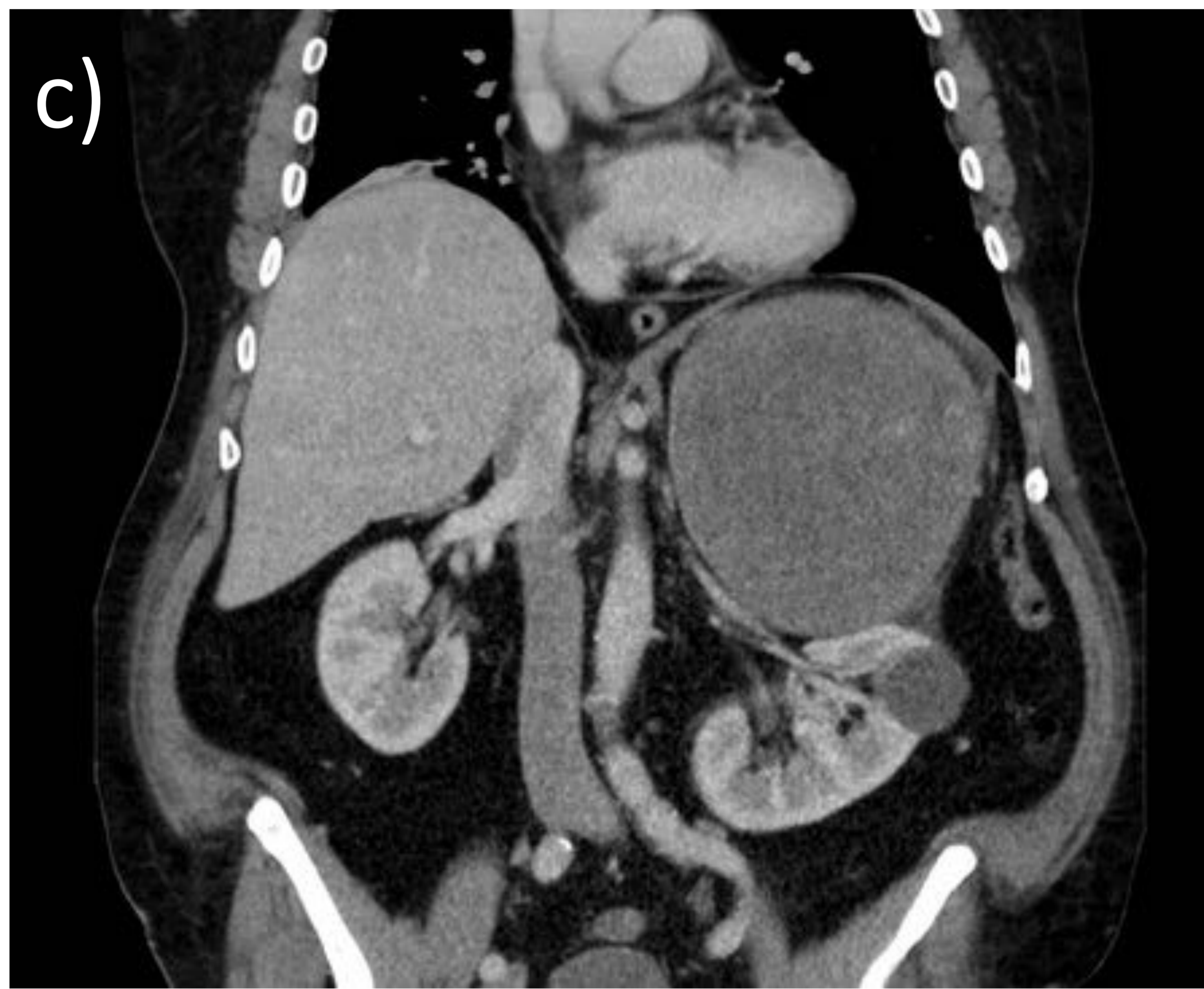
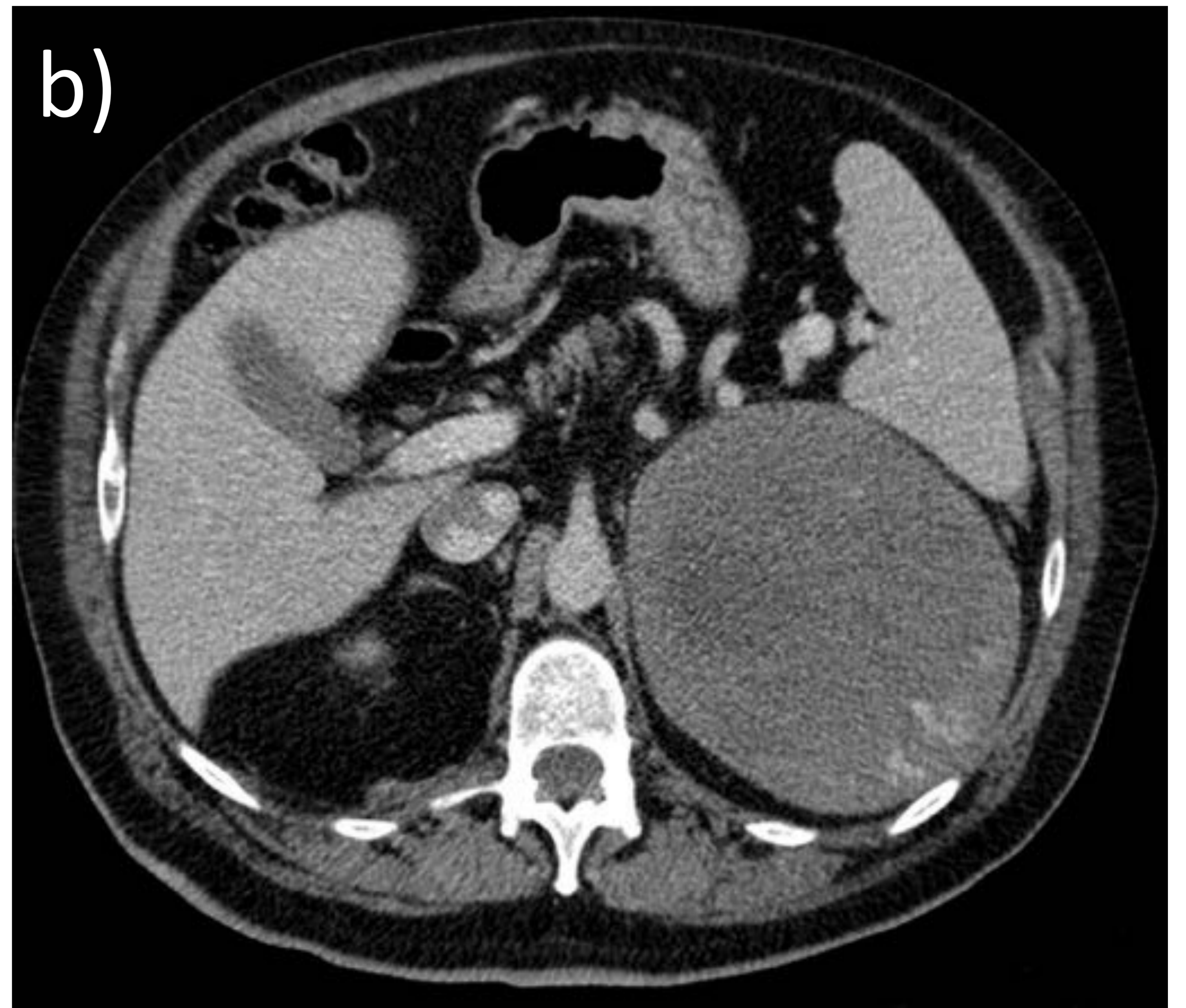
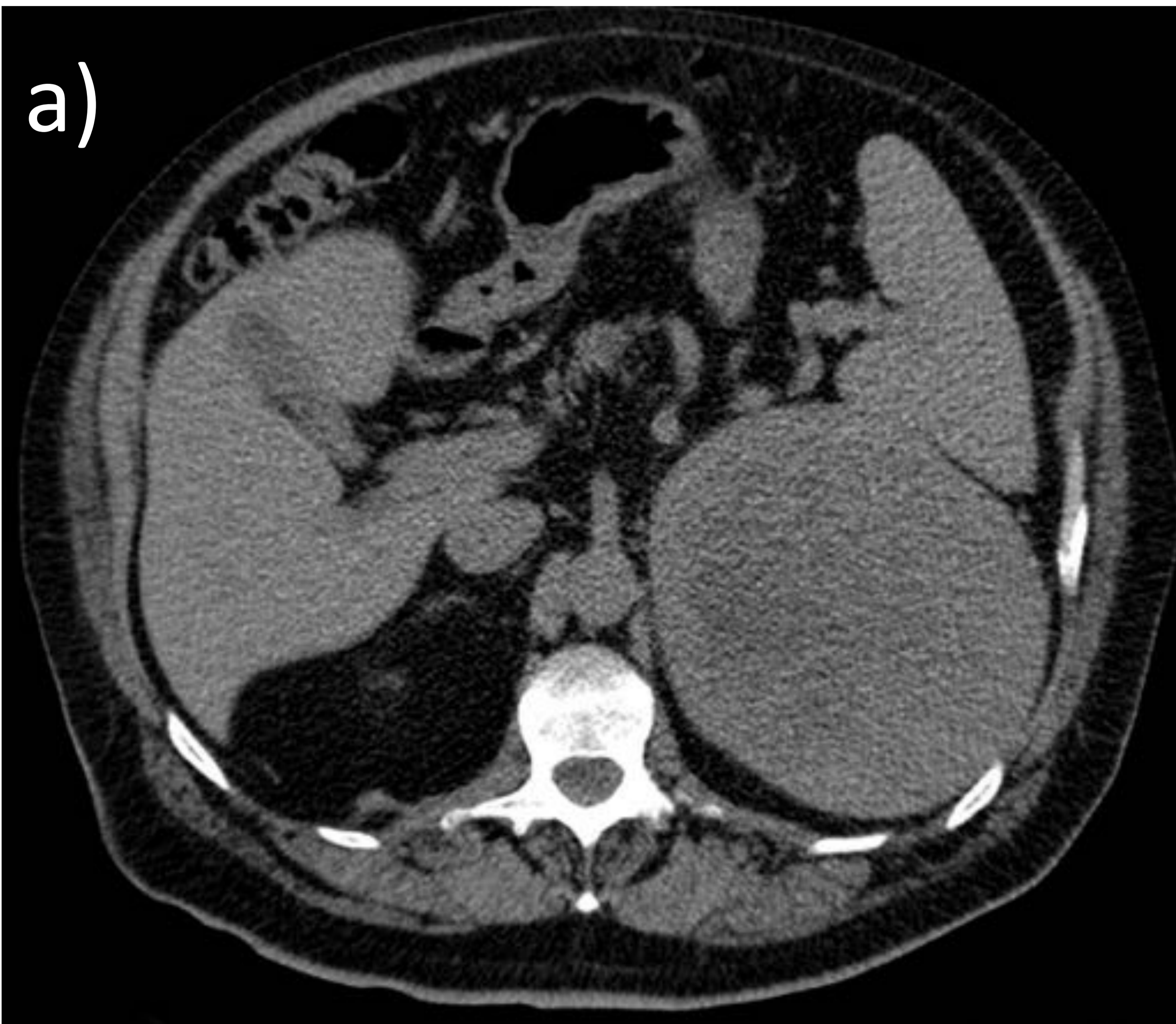
Pieza quirúrgica

- Hemorragia adrenal (caso 2)



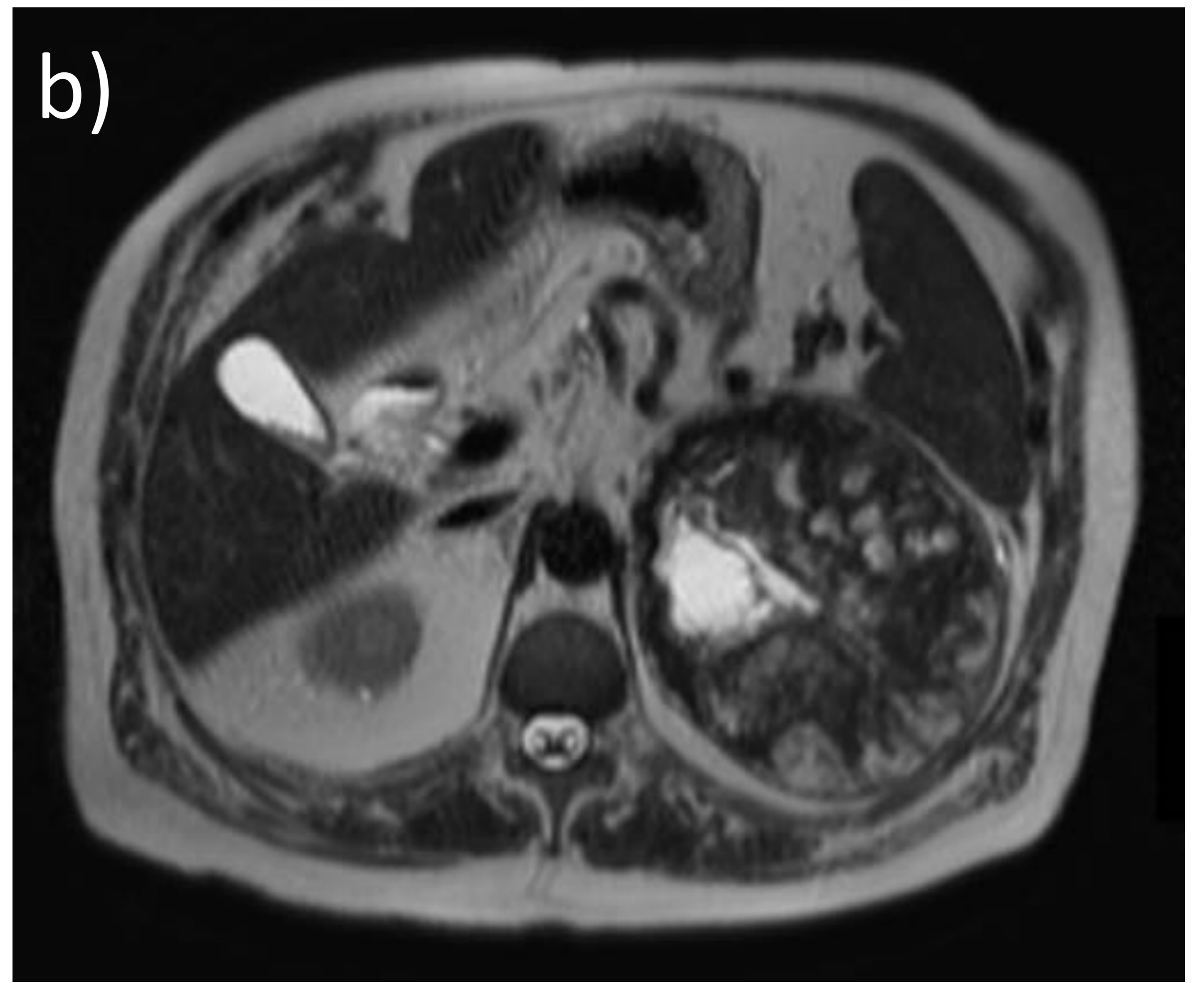
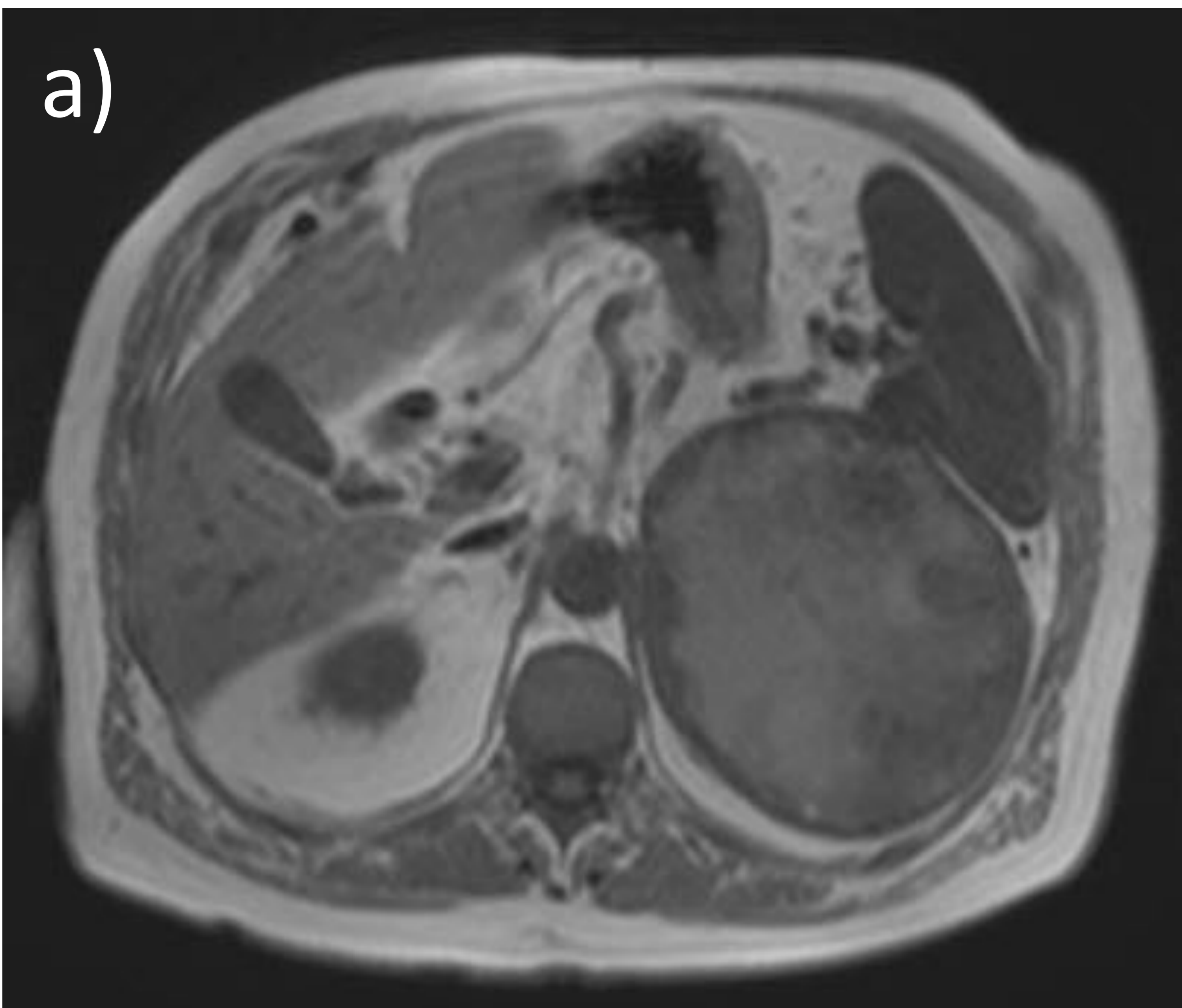
**Hemorragia adrenal. Ecografía abdominal en varón de 60 años por aumento de la ferritina. Lesión suprarrenal izquierda de 15 cm de eje mayor, bien delimitada, heterogénea, con refuerzo posterior. sin flujo Doppler en su interior.**

- Hemorragia adrenal (caso anterior)



**Hemorragia adrenal.** TC sin (a) y con (b, c y d) contraste intravenoso. Lesión suprarrenal izquierda de 15 cm de eje mayor, bien delimitada, homogénea, con mínima captación de contraste en la parte más declive.

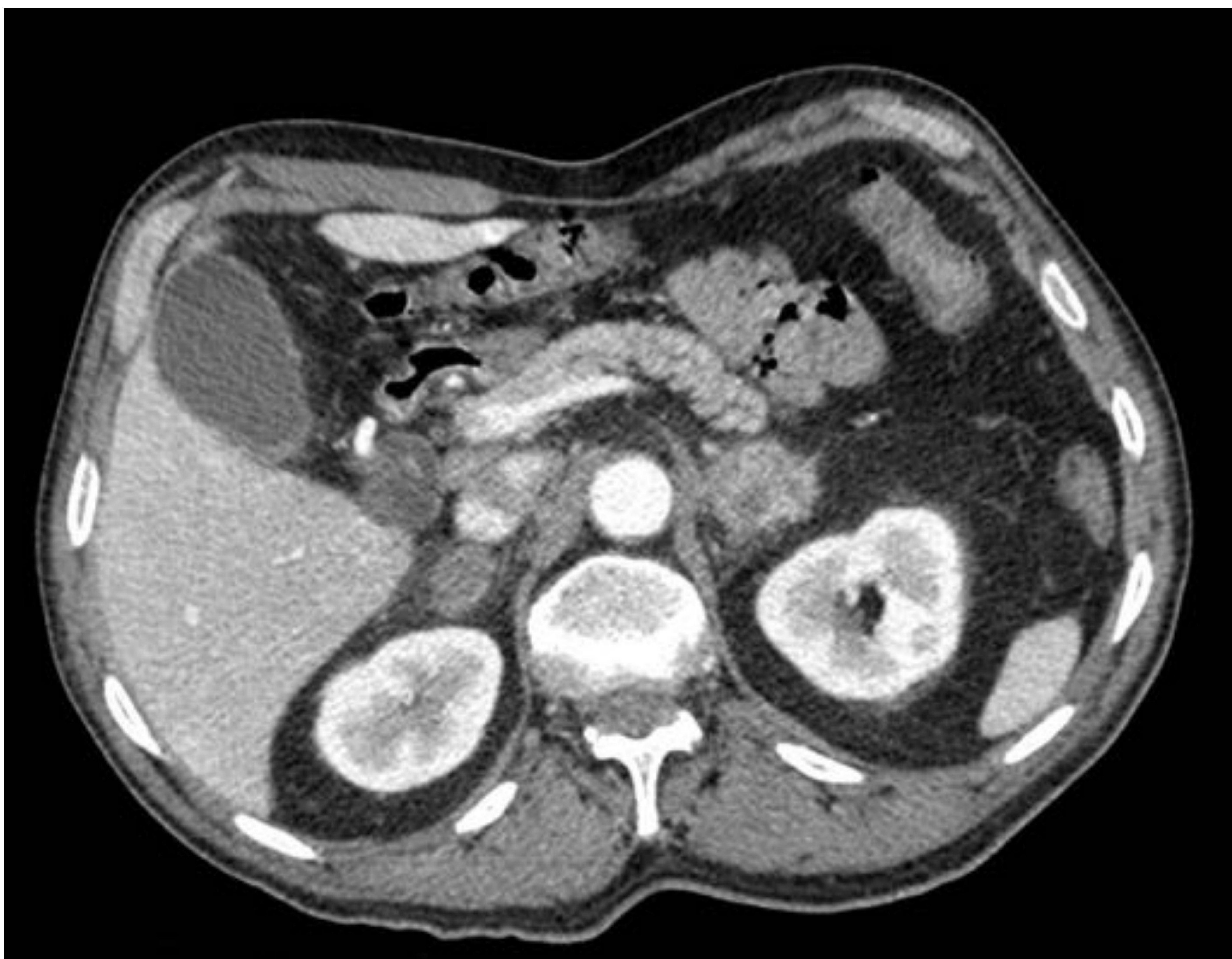
- Hemorragia adrenal (caso anterior)



**Hemorragia adrenal. RM sin contraste intravenoso secuencias SE T1 (a) y SE T2 (b).** Lesión suprarrenal izquierda predominantemente hiperintensa en T1, y muy heterogénea en T2 por sangre en distintas fases de su evolución.

- Tuberculosis adrenal

- 1 de los 83 casos.
- Hombre de 63 años.



**Adrenalitis tuberculosa.** Varón de 63 años que consulta por fiebre de 3 meses de evolución. En analítica presentaba insuficiencia suprarrenal. **TC con contraste intravenoso.** Lesiones inespecíficas en ambas suprarrenales, la derecha de 2,5 cm homogénea, y la izquierda de 3 cm, con borde espiculado mal definido y muy heterogénea.

- **Metástasis**

- 20 de 83 casos; 18 pacientes (2 presentaron metástasis en ambas suprarrenales en distintos momentos del tiempo)
- 15 hombres y 3 mujeres.
- Rango de edad: 32-82 años. Media: 63.

### Tumor primario:

- Todos carcinomas.
  - 5 pulmón
  - 5 renal
  - 5 colorrectal
  - 1 neuroendocrino
  - 2 carcinomas pobremente diferenciados

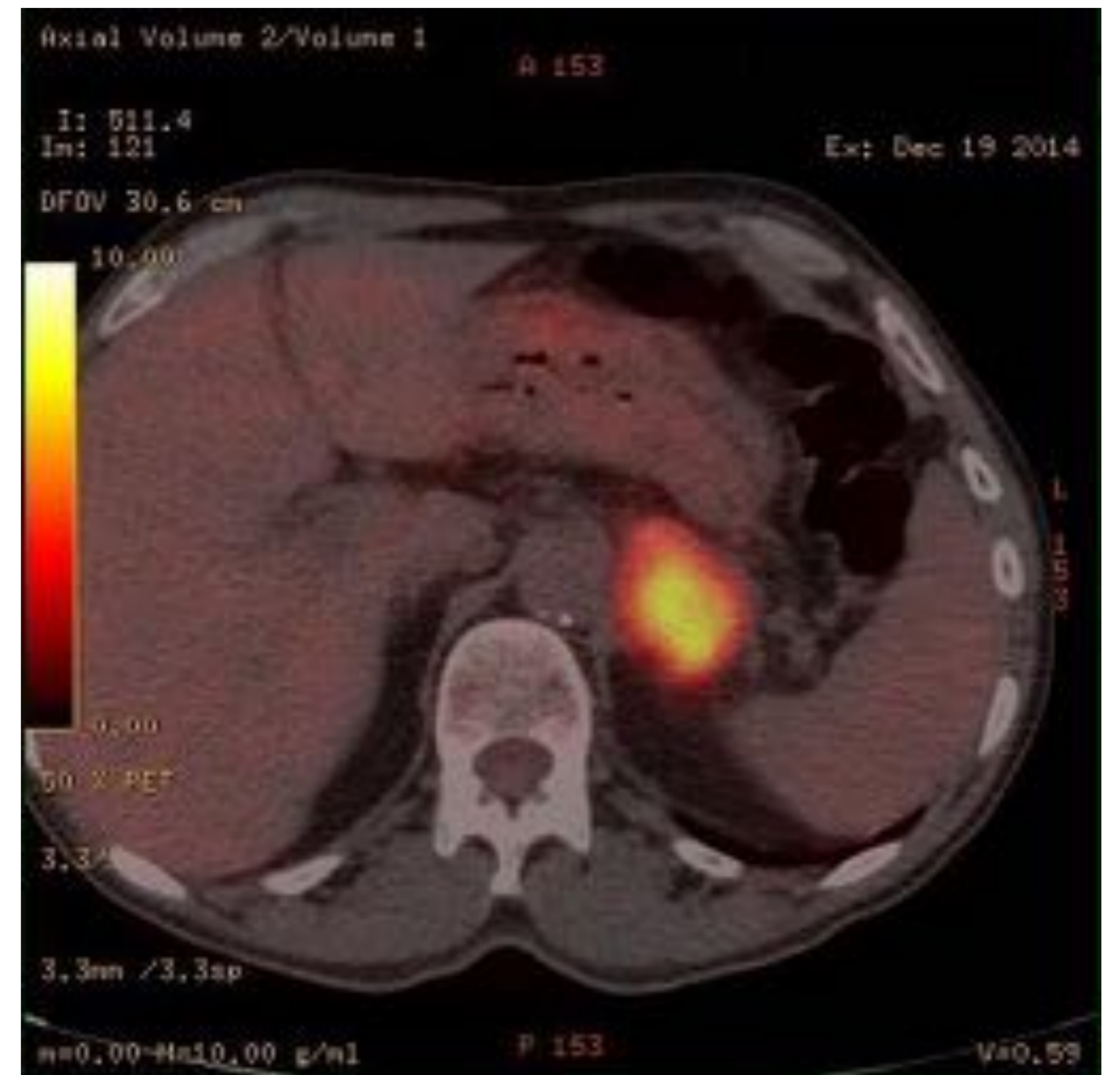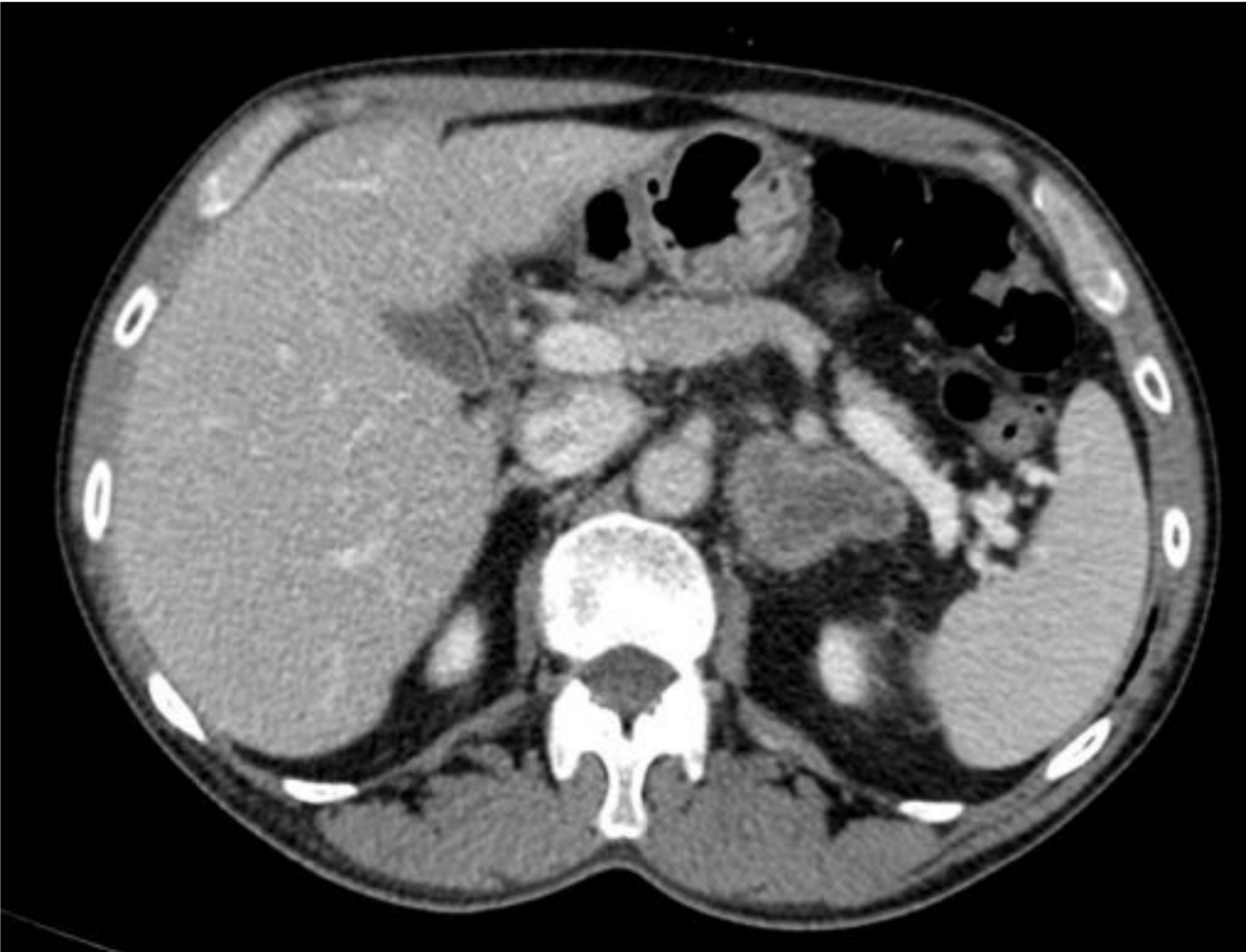### Pruebas de imagen:

- Tamaño de la lesión: 1,4-12,7 cm. Media: 4,2 cm.
- Sólidas y heterogéneas, 12 estaban presentes en el momento del diagnóstico y 8 aparecieron en controles oncológicos sucesivos.

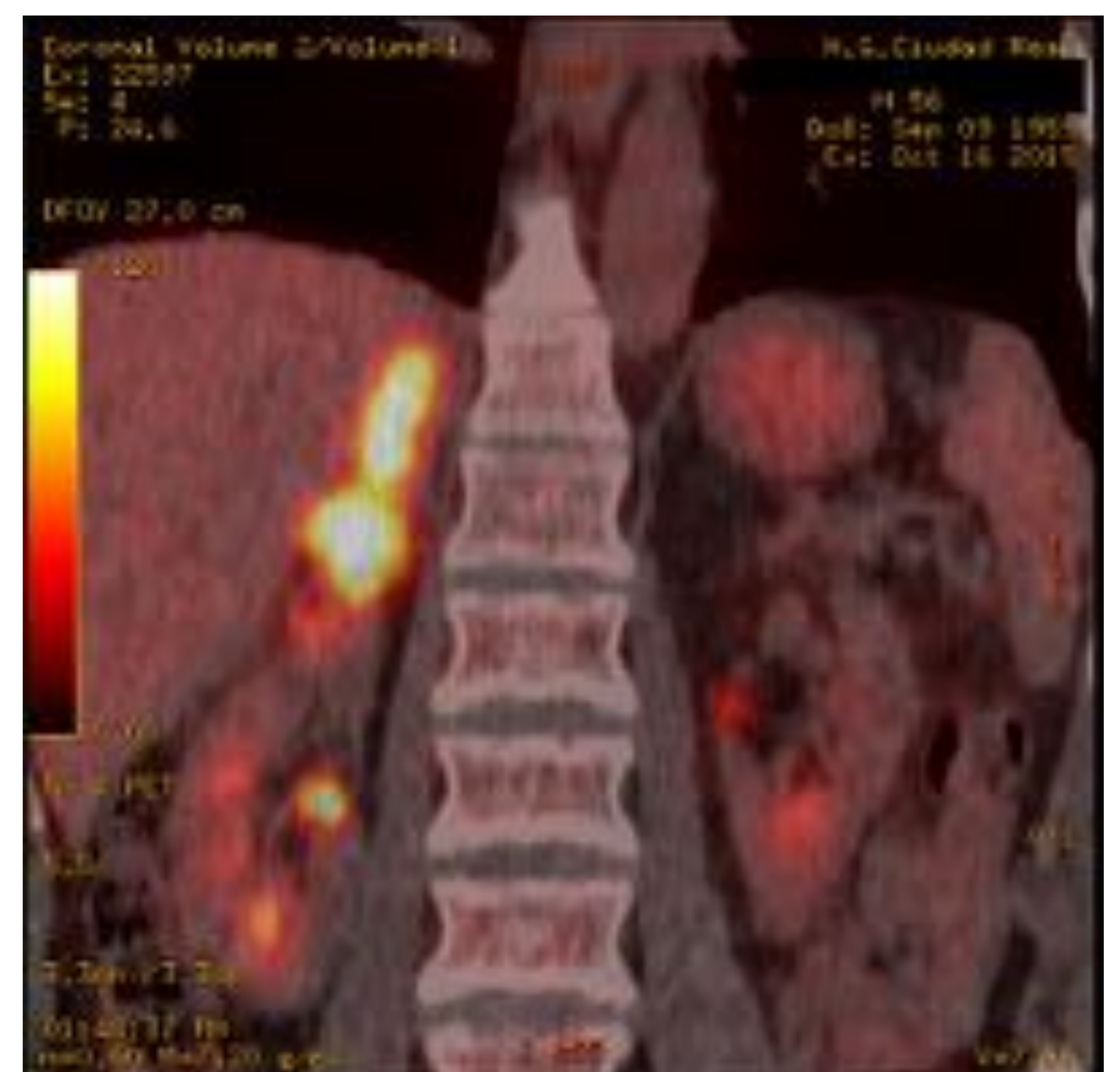
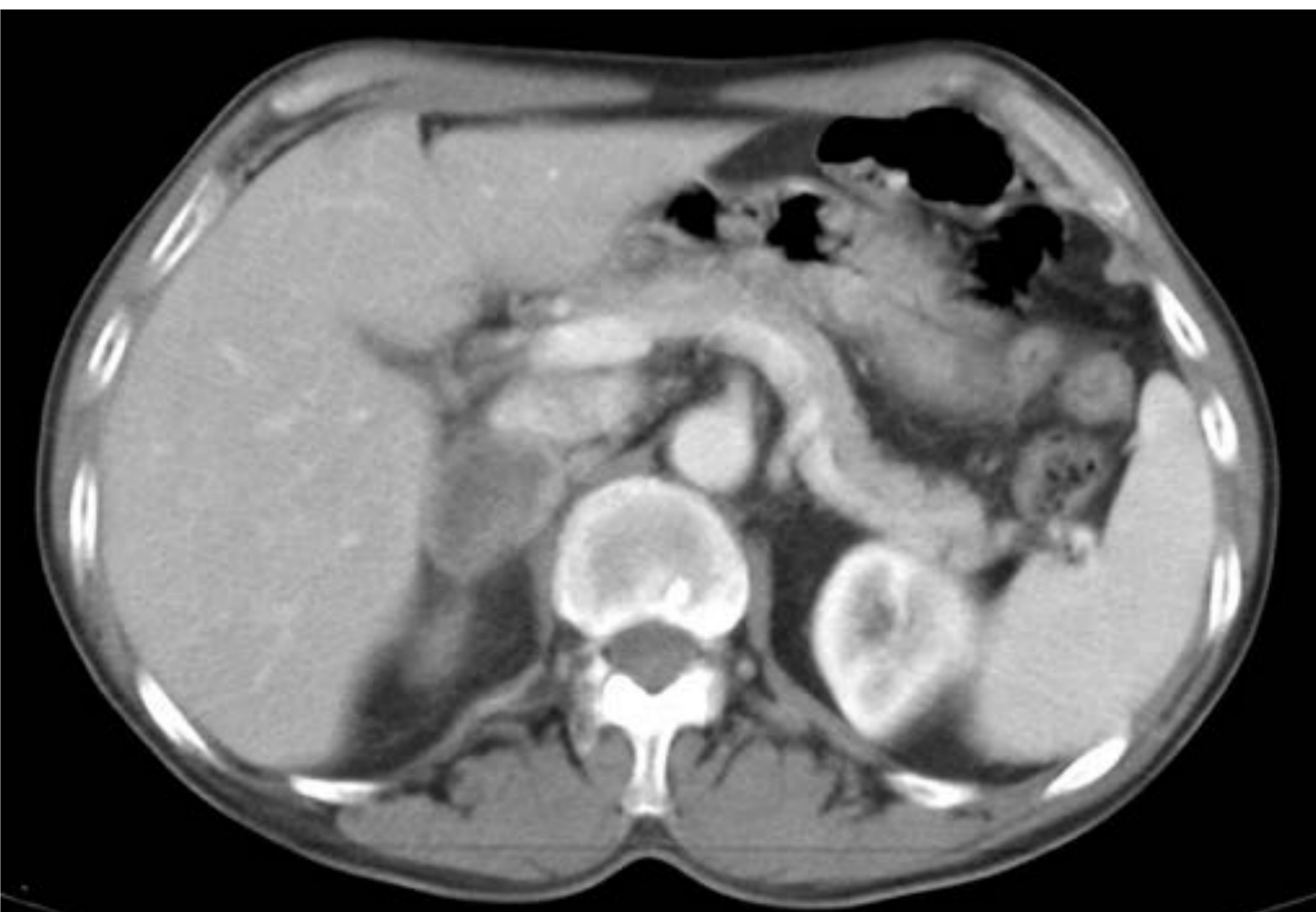


- **Metástasis (caso 1):**

- 2014:

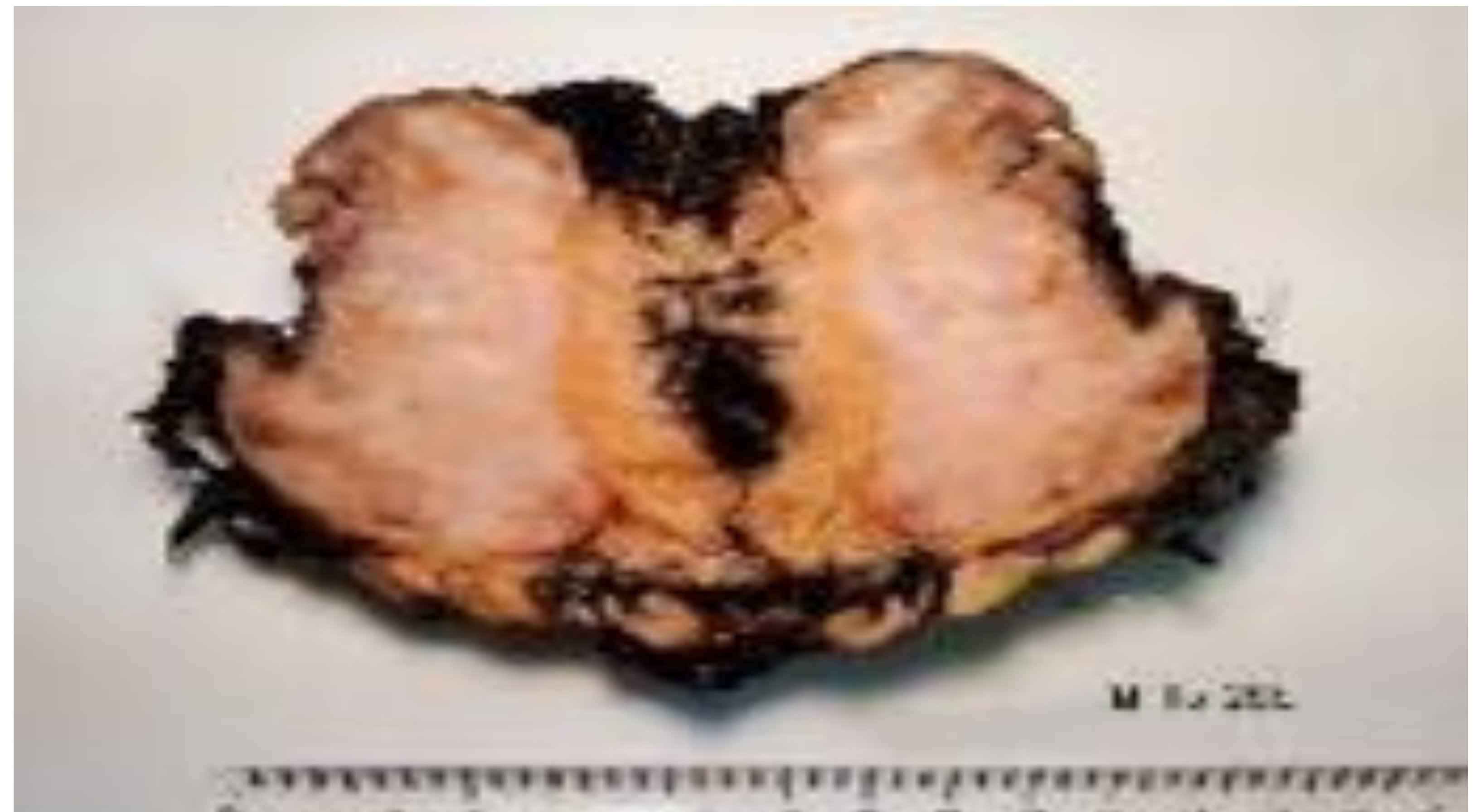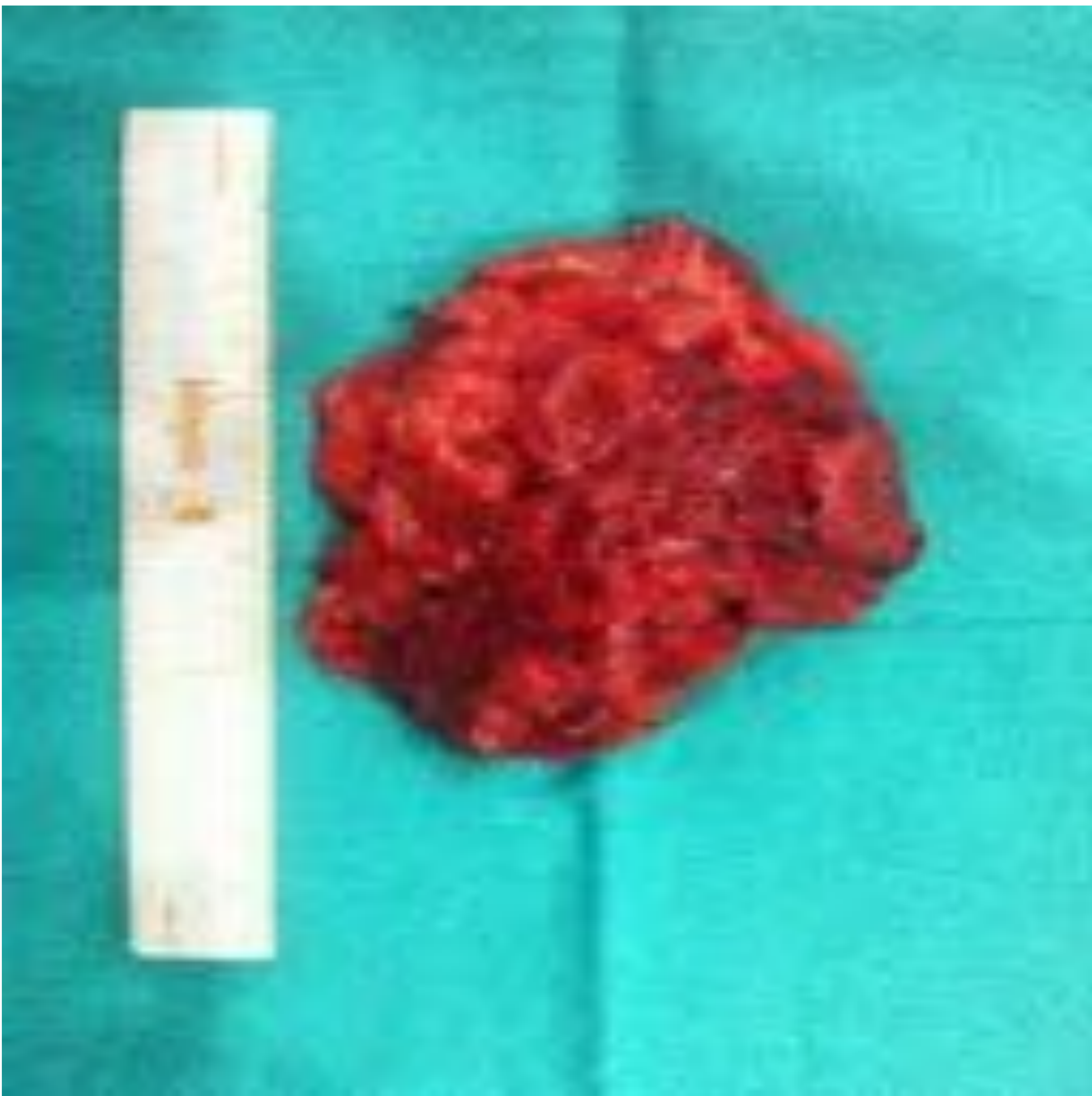


- 2015:

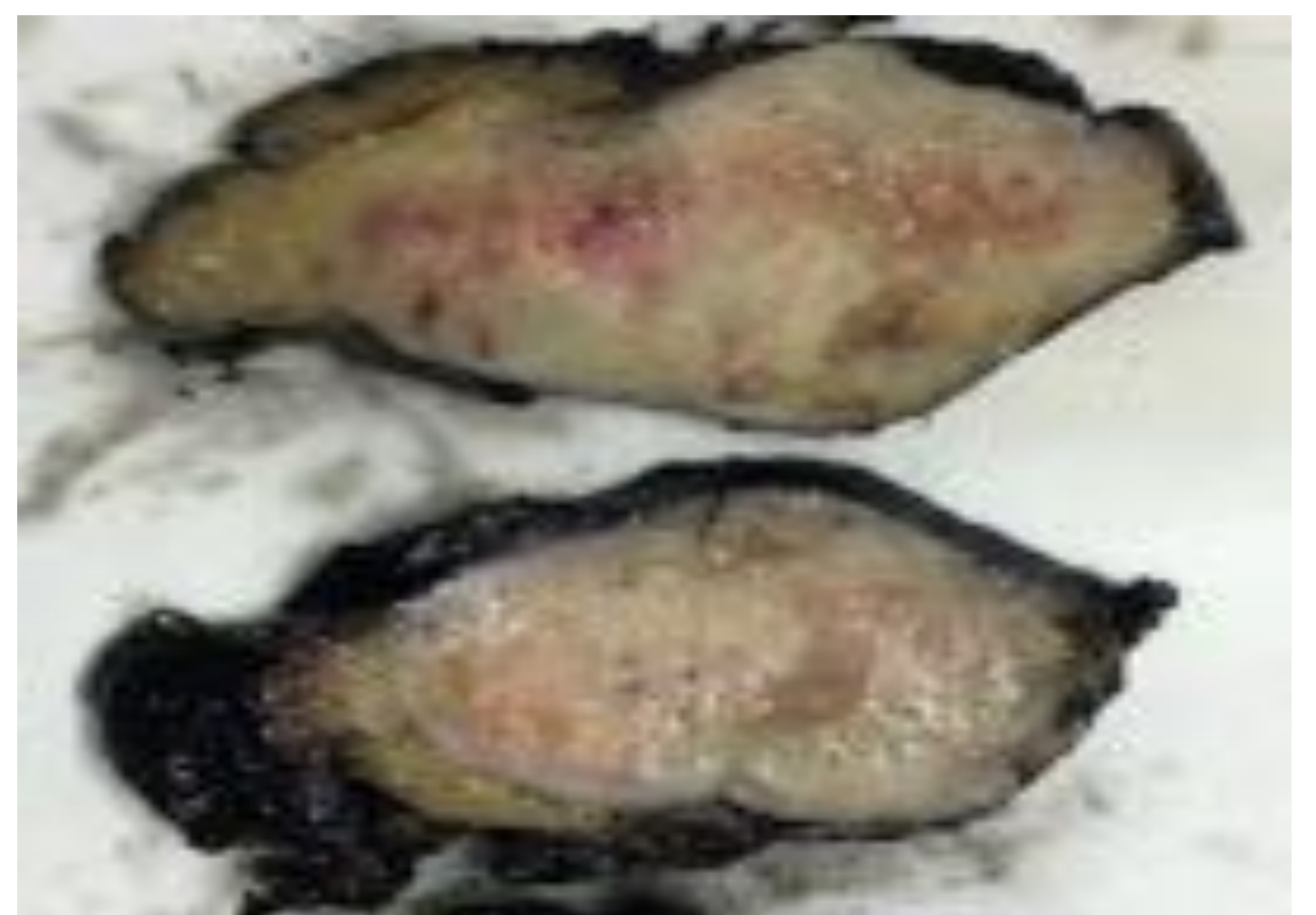
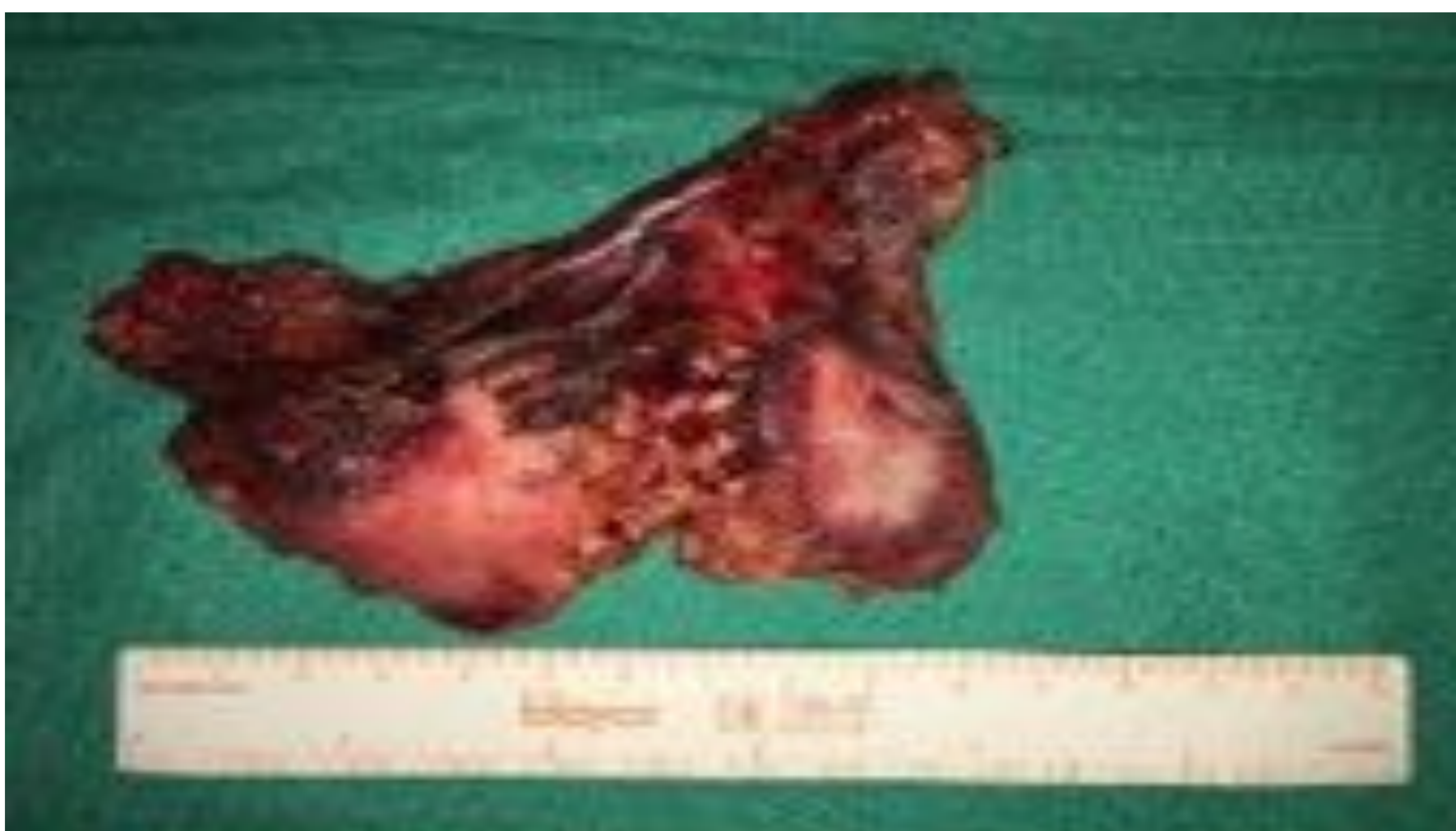
**Metástasis. Controles oncológicos en paciente con cáncer de pulmón en 2011. TC con contraste intravenoso en 2014 y 2015. Masas suprarrenales izquierda (TC 2014) y derecha (TC 2015), heterogéneas, con centro necrótico y captación periférica de contraste. Ambas presentaban captaciones patológicas en PET-TC.**

- Metástasis (continuación)



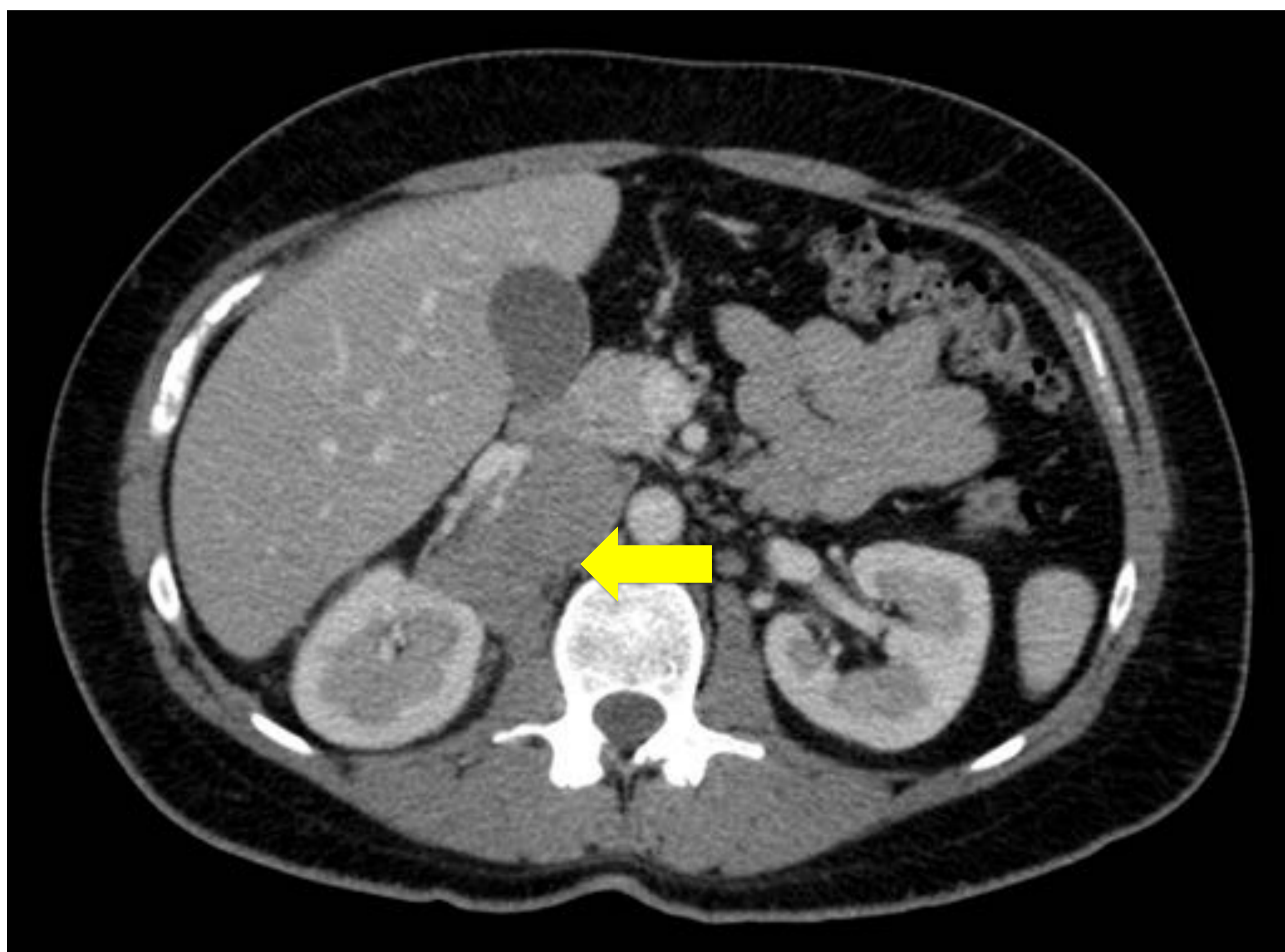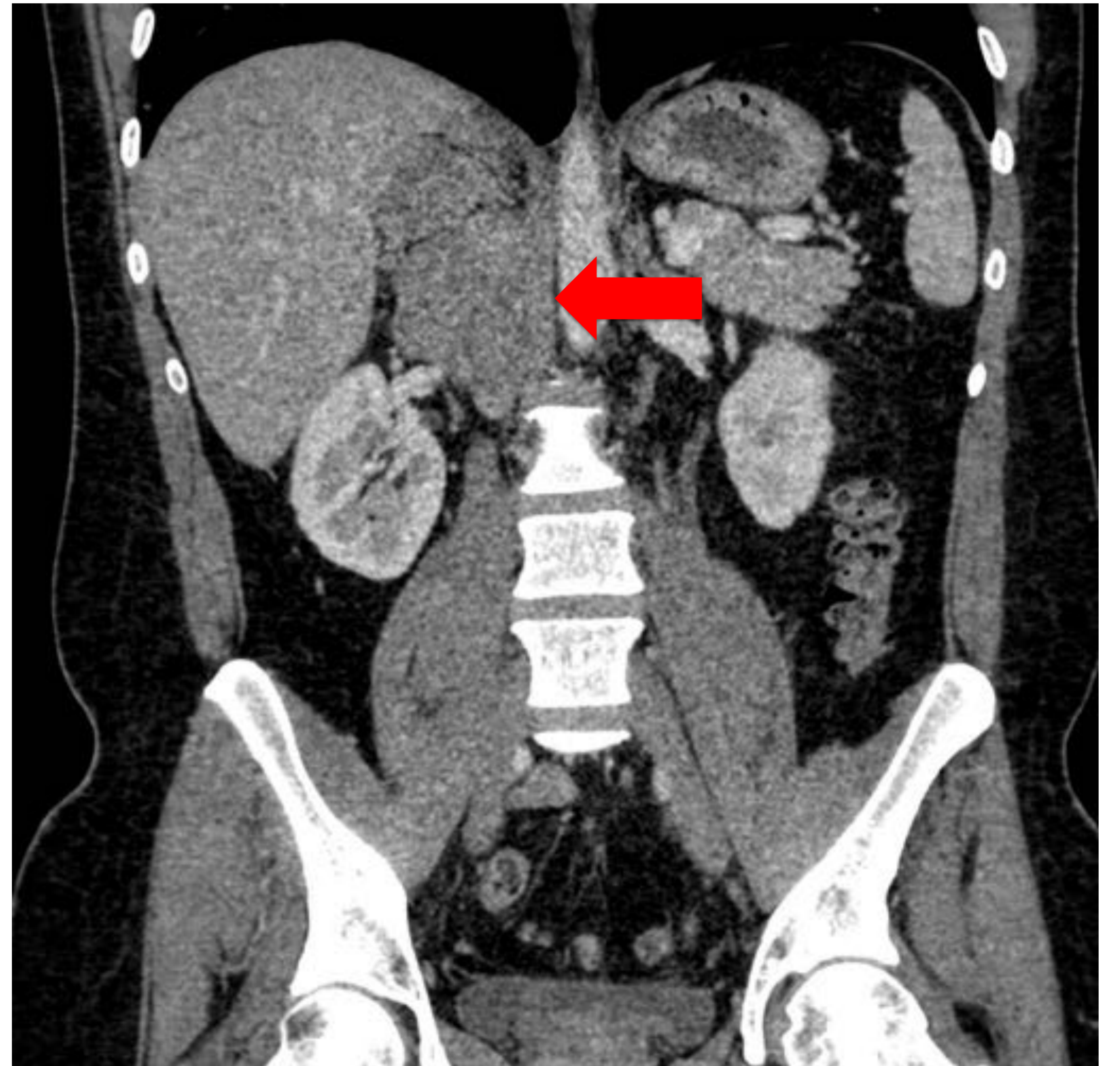
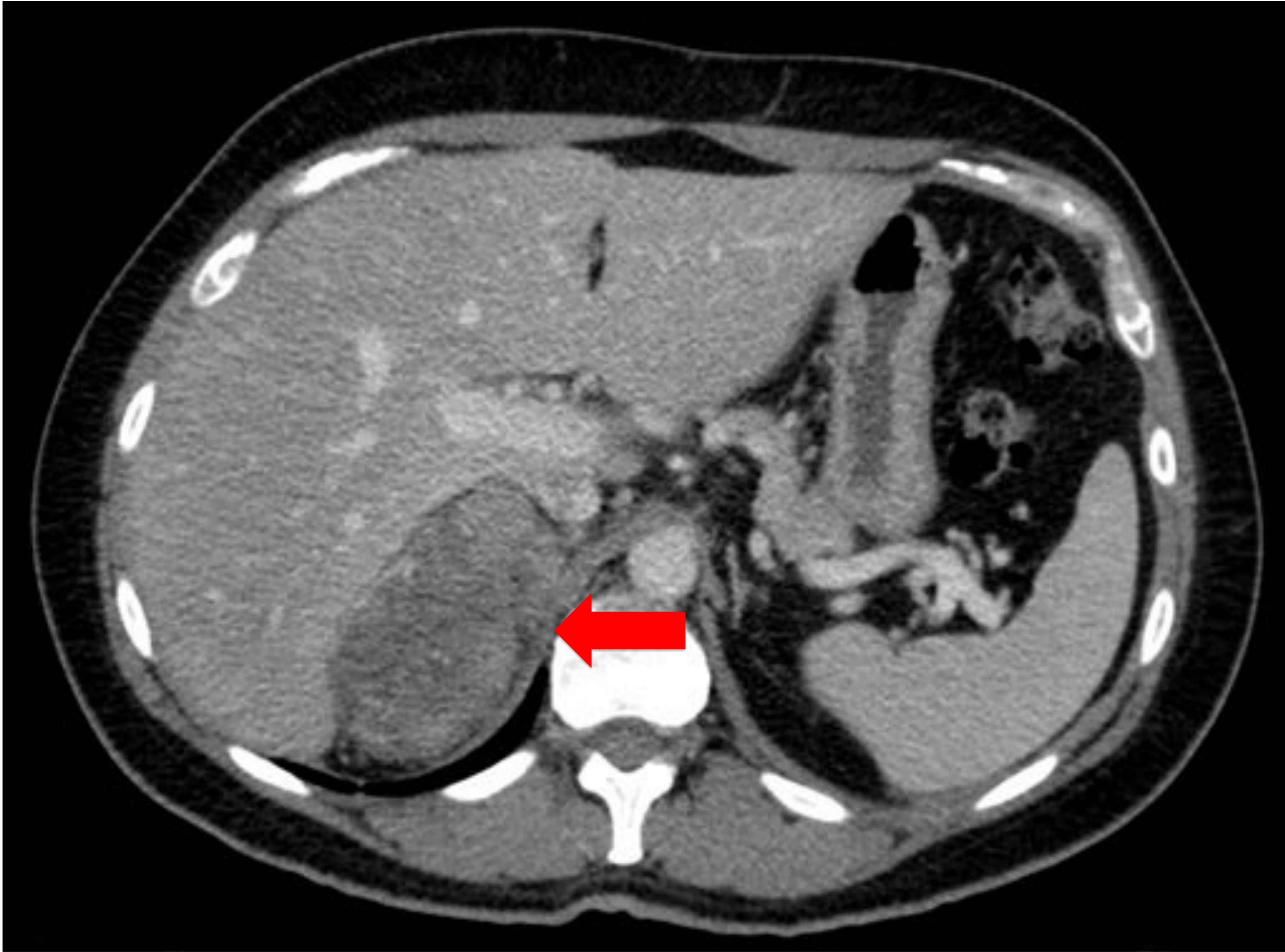Pieza quirúrgica y macroscopia suprarrenal izquierda.



Pieza quirúrgica y macroscopia suprarrenal derecha.

- **Carcinoma suprarrenal**
  - 3 de 83 casos
  - 2 hombres y 1 mujeres.
  - Rango de edad: 41-60 años.
  - Tamaño de la lesión: 9 cm, 13 cm y 2,5 cm. Las dos de mayor tamaño presentaban en el momento del diagnóstico enfermedad metastásica pulmonar y tuvieron una baja supervivencia.
  - Los tres casos afectaron a la glándula suprarrenal derecha.

- **Carcinoma suprarrenal (caso 1):** Varón de 41 años con dolor en hipocondrio derecho.

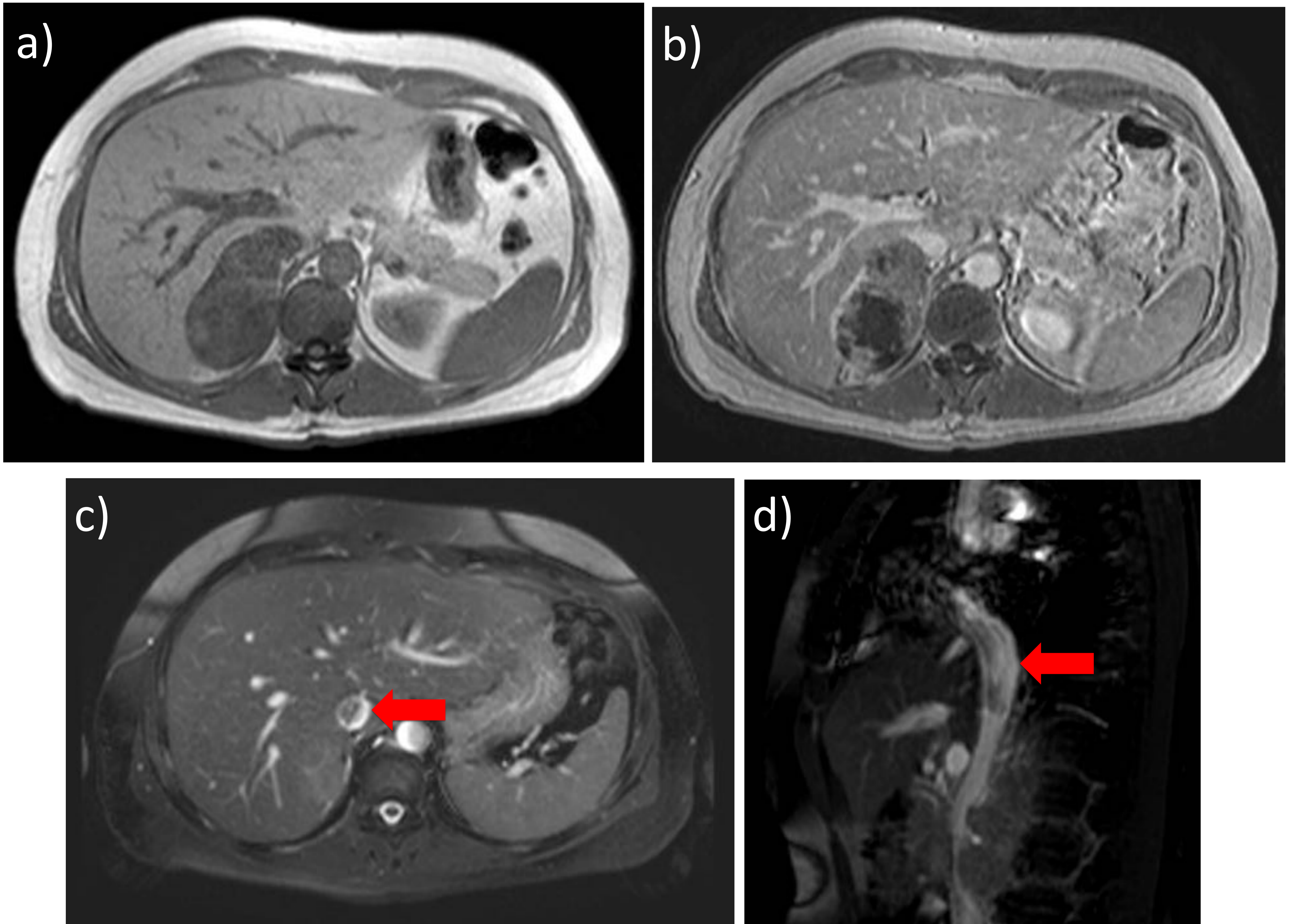


**Carcinoma suprarrenal. TC con contraste intravenoso.**

Lesión suprarrenal derecha (flechas rojas) de 9 cm de eje mayor, con captación heterogénea de contraste. También presentaba adenopatía en hilio renal derecho (flecha amarilla).

En el momento del diagnóstico ya había afectación metastásica pulmonar.

- Carcinoma suprarrenal (continuación)

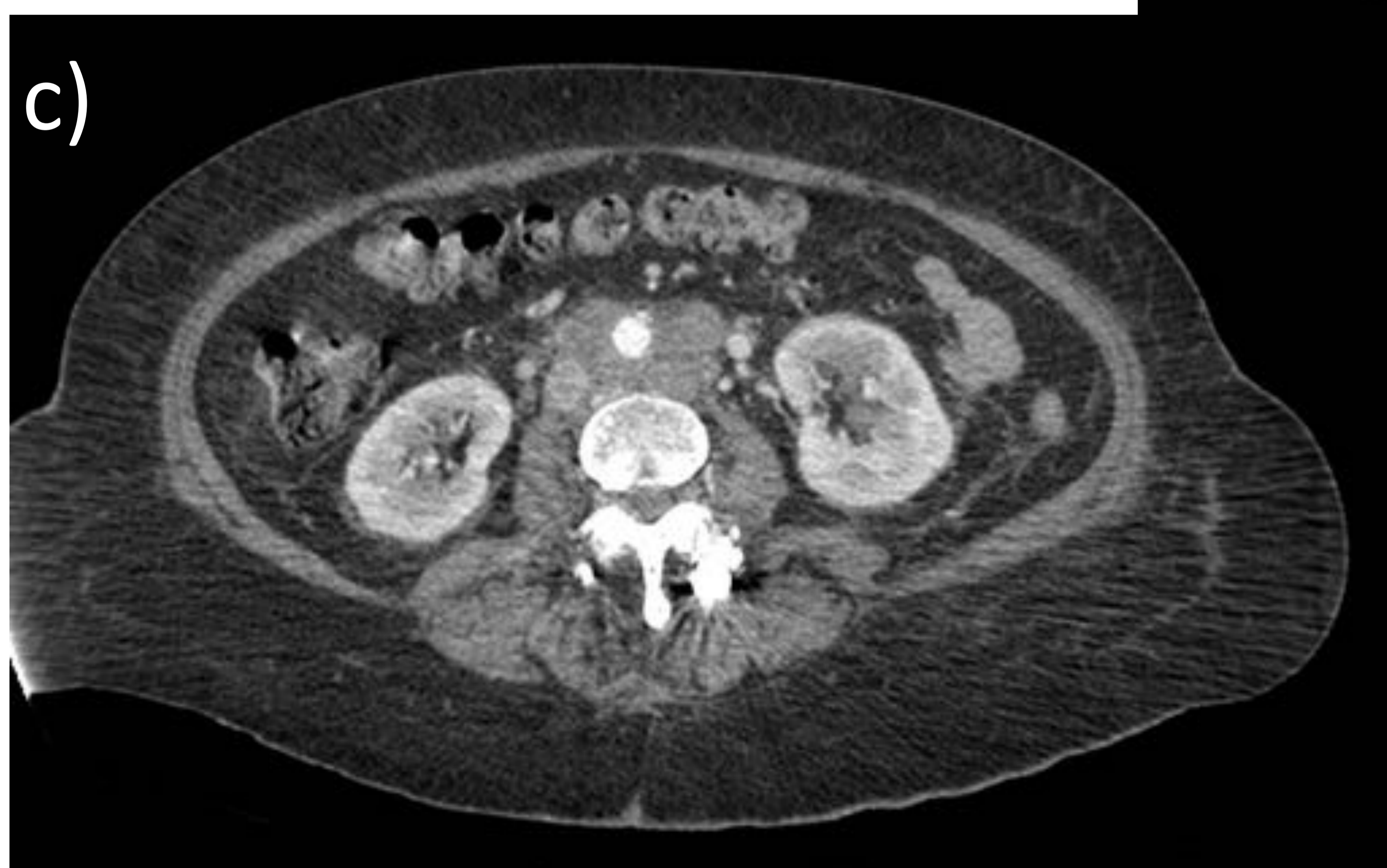
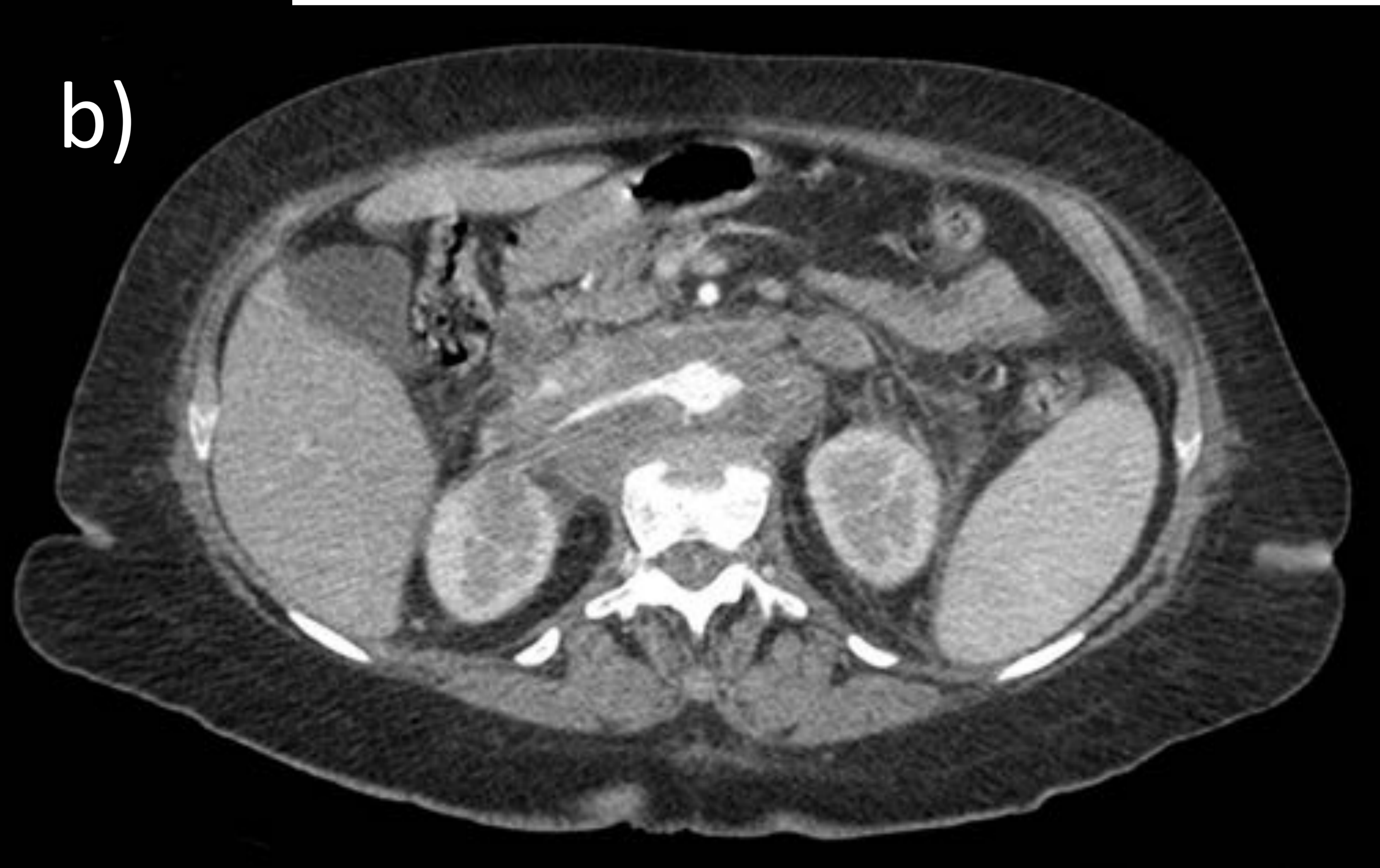
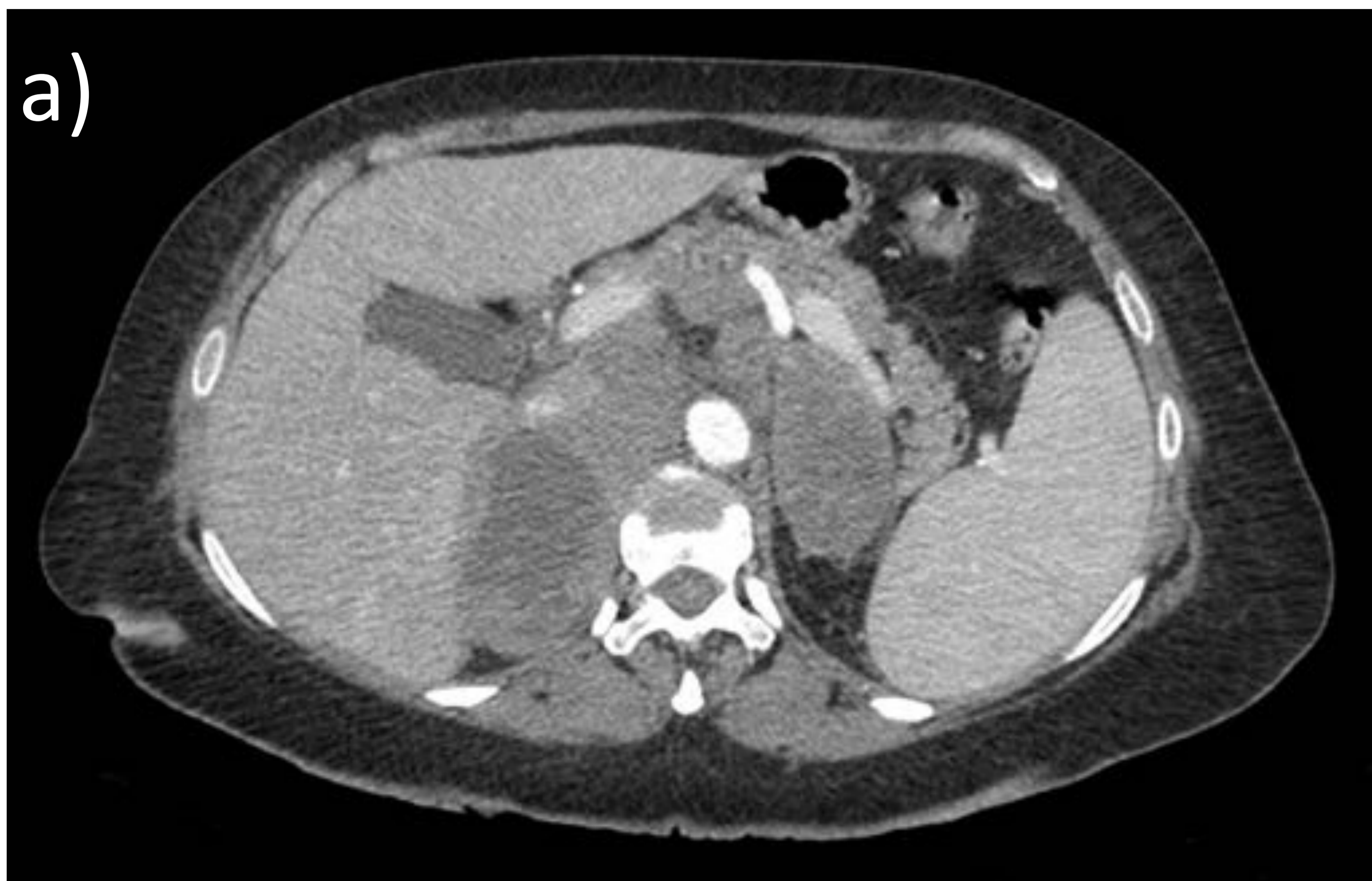**Carcinoma suprarrenal.** RM secuencias SE T1 sin contraste intravenoso (a) y GE T1 con contraste intravenoso (b) Lesión suprarrenal derecha con captación heterogénea de contraste y centro quístico-necrótico. **RM secuencias angiográficas (c) y (d):** Trombosis tumoral (confirmación histológica) dentro de la vena cava inferior.

- Linfoma

- 1 de 83 casos
- 1 varón.
- Edad: 65 años.
- Afectación suprarrenal bilateral.
- Tipo histológico: Linfoma no Hodgkin tipo B.

- Linfoma



**Linfoma**. TC con contraste intravenoso Afectación de ambas glándulas suprarrenales (a) por masa retroperitoneal que se extiende caudalmente rodeando la aorta y sus principales vasos viscerales (imagen b y c).

## 4. Conclusiones

- La **mayoría** de las lesiones suprarrenales son **benignas**.
- Los **adenomas**, seguidos de las metástasis, son las lesiones suprarrenales más frecuentes, e incluso siendo muchas veces no quirúrgicas, ocupan los primeros puestos de frecuencia de análisis anatomopatológicos en nuestra revisión.
- Aunque muchas lesiones suprarrenales son inespecíficas, existen **algunos signos radiológicos típicos** de algunas de ellas:
  - Adenoma
  - Mielolipoma
  - Quiste adrenal
- Las **metástasis** eran tumores sólidos en el contexto de una neoplasia conocida. Todas ellas son metástasis de carcinoma, siendo el pulmón, el riñón y el colon los primarios más frecuentes.
- Los **feocromocitomas**, a pesar de ser inespecíficos radiológicamente, en nuestra serie la mayoría son hipervasculares e hiperintensos en T2.
- En **contexto clínico-analítico** del paciente nos puede ayudar al diagnóstico ante lesiones inespecíficas como el feocromocitoma o la infección por tuberculosis.



## 5. Referencias

- Oliveira Caiafa R, Salvador Izquierdo R, Buñesch Villalba L. Manejo y diagnóstico del incidentaloma suprarrenal. Radiología. 2011;53(6):516-530.
- Johnson P, Horton K, Fishman E. Adrenal Mass Imaging with Multidetector CT: Pathologic Conditions, Pearls, and Pitfalls. RadioGraphics. 2009;29(5):1333-1351.
- Elsayes K, Mukundan G, Narra V. Adrenal Masses: MR Imaging Features with Pathologic Correlation. RadioGraphics. 2004;24(suppl\_1):S73-S86.