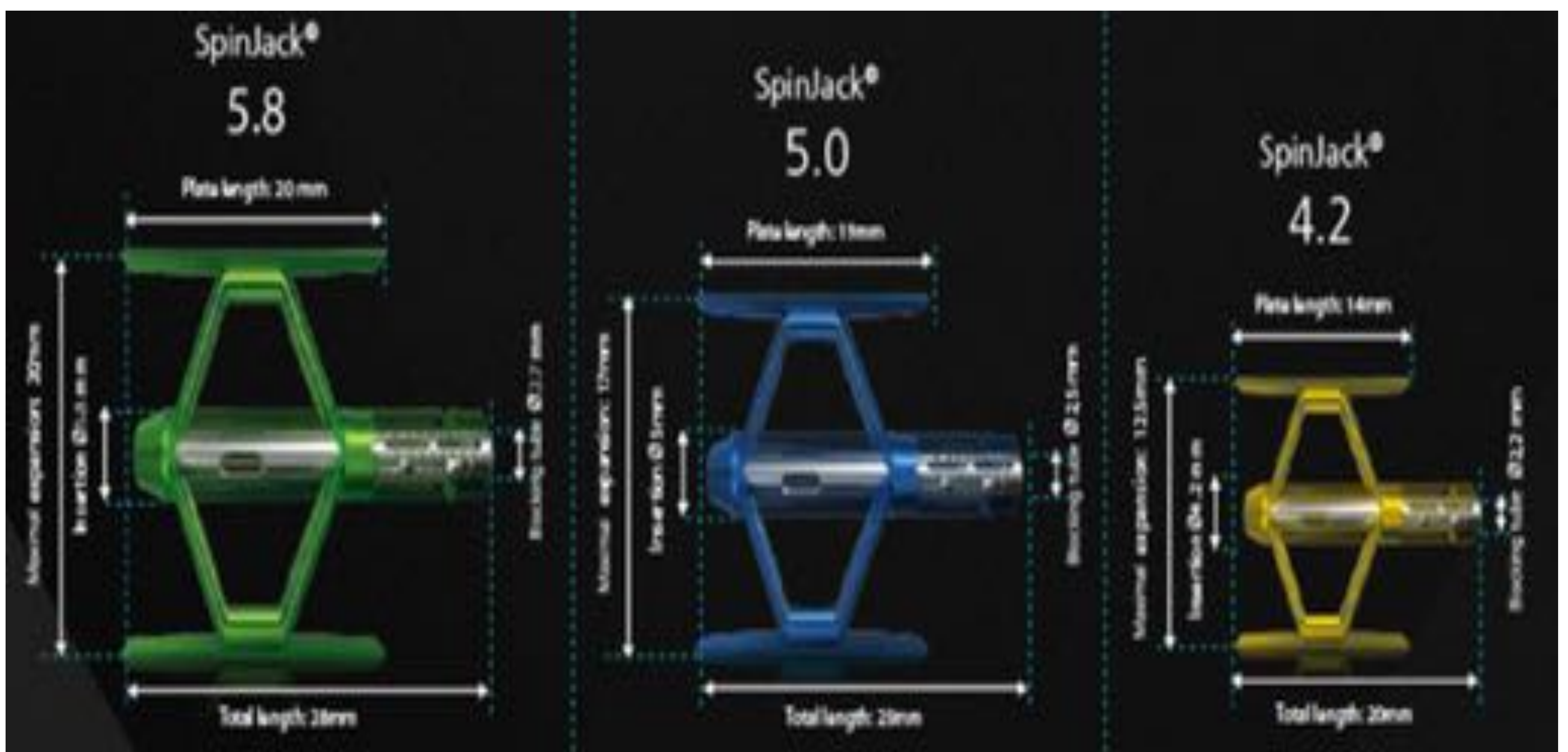


**CIFOPLASTIA CON
SPINE-JACK:
RESPUESTA
ANALGÉSICA
Y MEJORÍA
MORFOLÓGICA**

Francisco Pozo Piñón, Eduardo
Torres Diez, Enrique Montes
Figueroa, Elena Marín Diez,
Eduardo Herrera Romero,
Andrés González Mandly

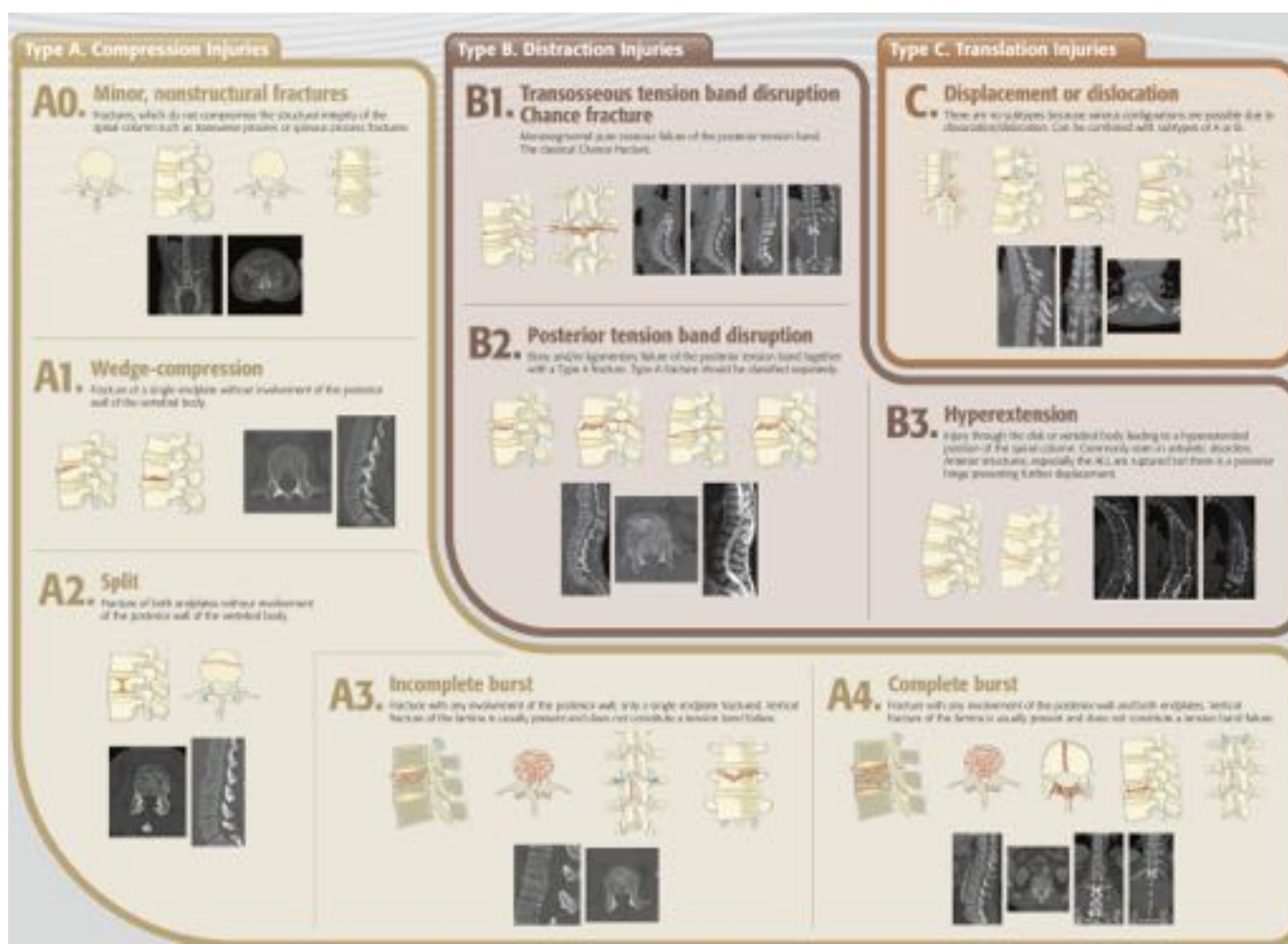
OBJETIVOS

- Estudiar los tipos de fracturas del cuerpo vertebral.
- Explicar las opciones terapéuticas y la técnica de Cifoplastia con Spine-Jack (gatoplastia).
- Valorar la respuesta de los pacientes al dolor tras el tratamiento con Spine-Jack.
- Casos clínicos.



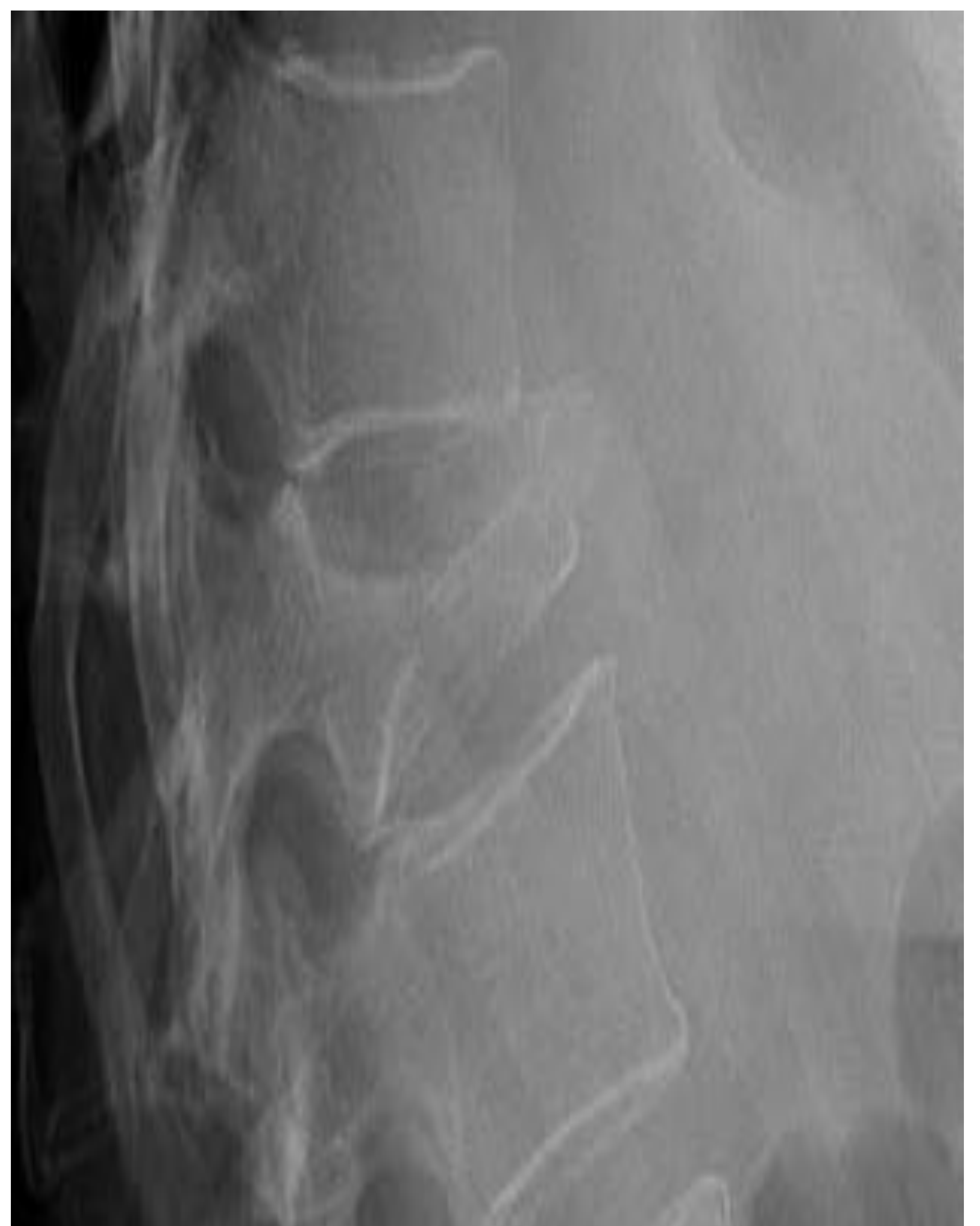INTRODUCCIÓN

- **¿Qué es una fractura del cuerpo vertebral?**
 - Pérdida de la estructura normal del cuerpo vertebral
 - Cuadro clínico muy variado: dolor dorsal/lumbar, radiculopatía, déficits neurológicos...
- **Tipos de fracturas del cuerpo vertebral**
 - Tipo A – Compresión
 - Tipo B – Distracción
 - Tipo C – Rotación
- **Causas de fracturas por compresión**
 - Osteoporosis (pérdida de masa ósea)
 - Tumores/Metástasis
 - Traumatismos (caídas/alta energía)



INTRODUCCIÓN

- La fractura vertebral por compresión supone un problema de salud muy importante por su alta incidencia y su coste.
- La mayor parte de los casos se pueden tratar con terapia conservadora.
- Un porcentaje variable de casos mantienen dolor pese a tratamiento conservador correcto.
- En esos pacientes, es necesario un tratamiento quirúrgico/intervencionista.

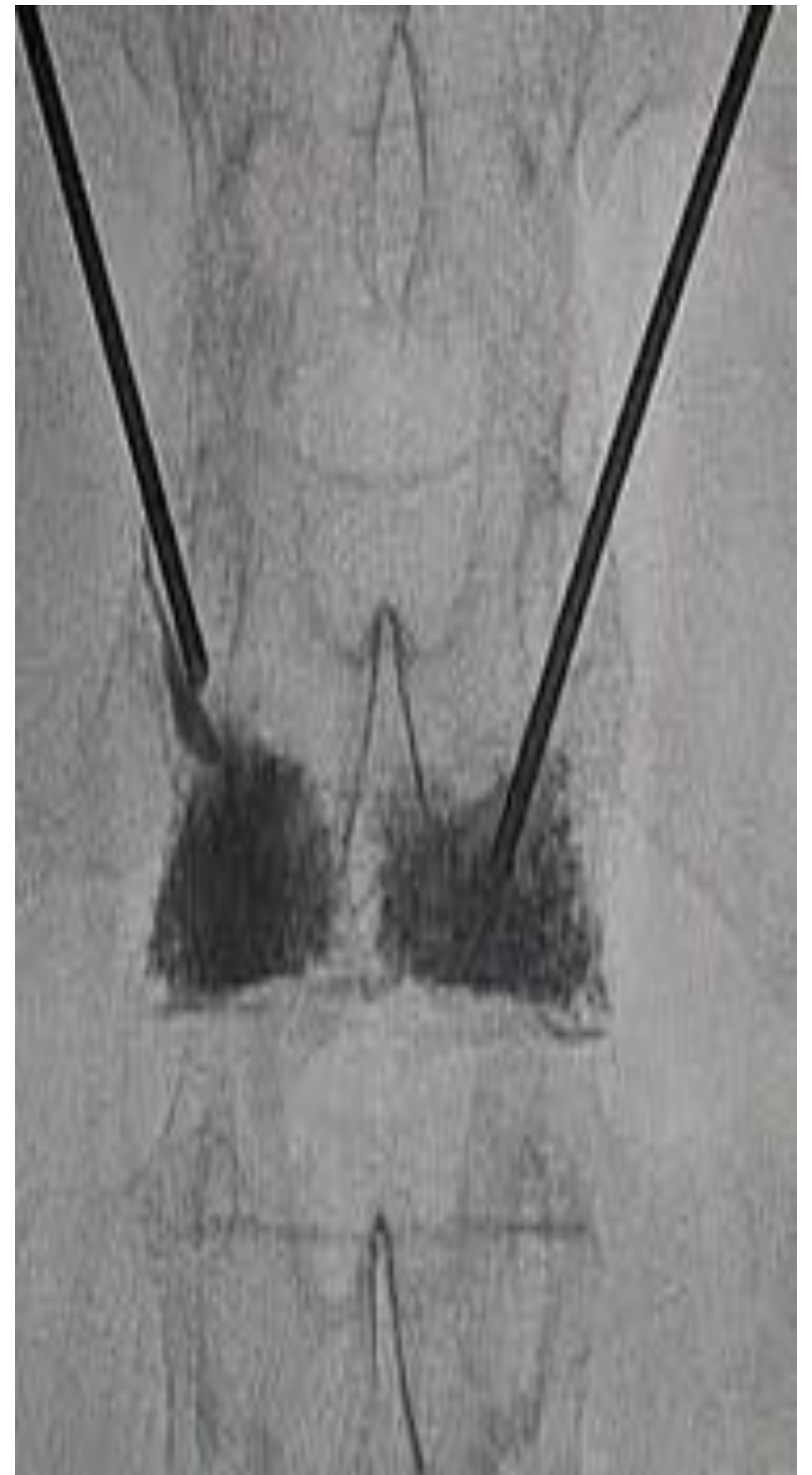

OPCIONES TERAPÉUTICAS

- ❖ Tratamiento conservador.
- ❖ Tratamiento intervencionista:
 - ✓ Dolor incoercible.
 - ✓ Intolerancia medicamentosa.
 - ✓ Tromboflebitis.
 - ✓ Progresión de la fractura.
 - ✓ Insuficiencia respiratoria.
 - ✓ Necesidad de movilización precoz.

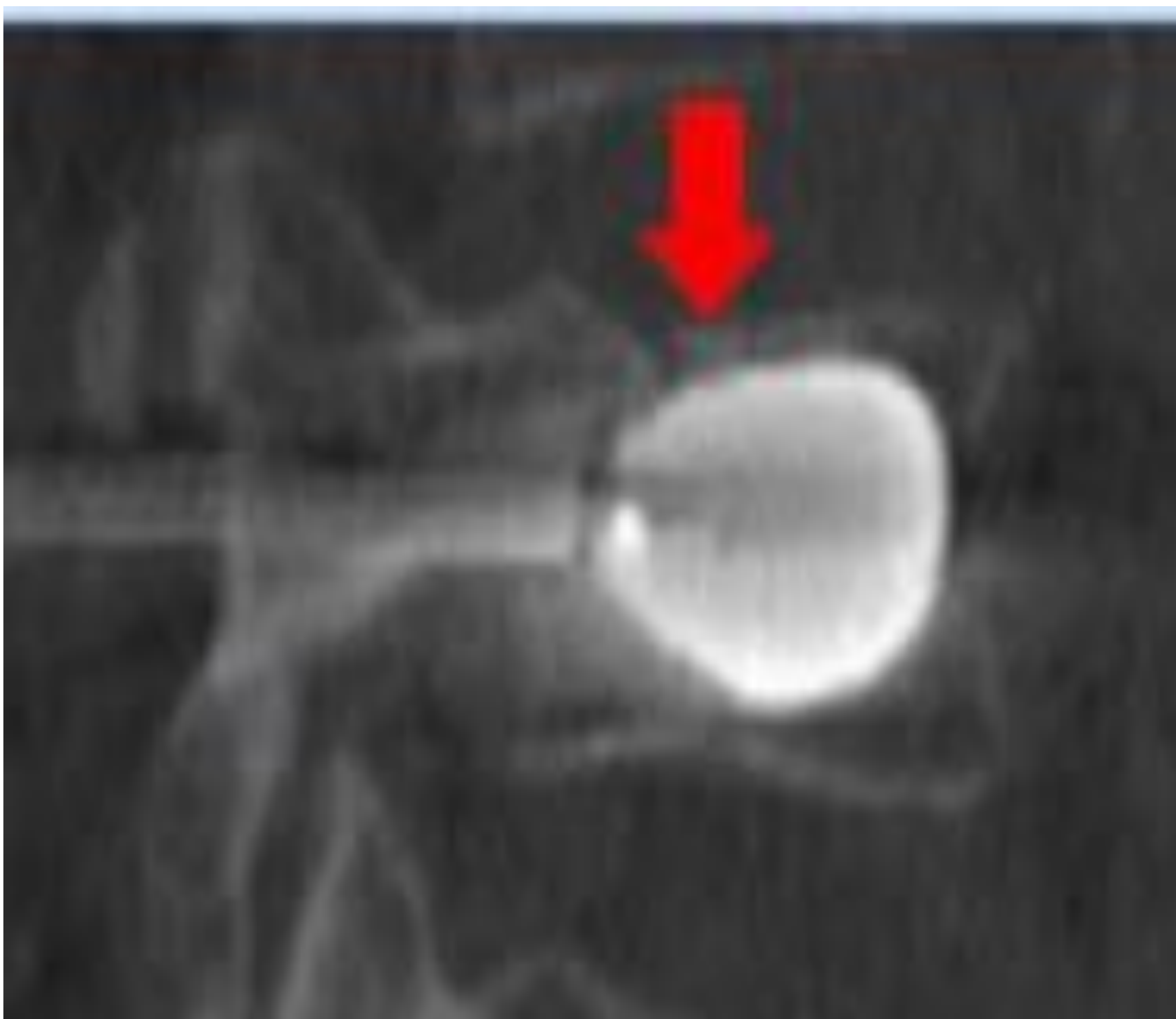
VERTEBROPLASTIA

- Inyección de cemento PMMA (Polimetilmetacrilato).
- Sin utilización de expansores.
- Mejoría significativa del dolor.
- Sin corrección morfológica.



CIFOPLASTIA CON BALÓN

- Introducción de dos balones a través de los trócares.
- Hinchado y deshinchado de los balones.
- Inyección de cemento PMMA.
- Mejoría significativa del dolor.
- Corrección morfológica del cuerpo.

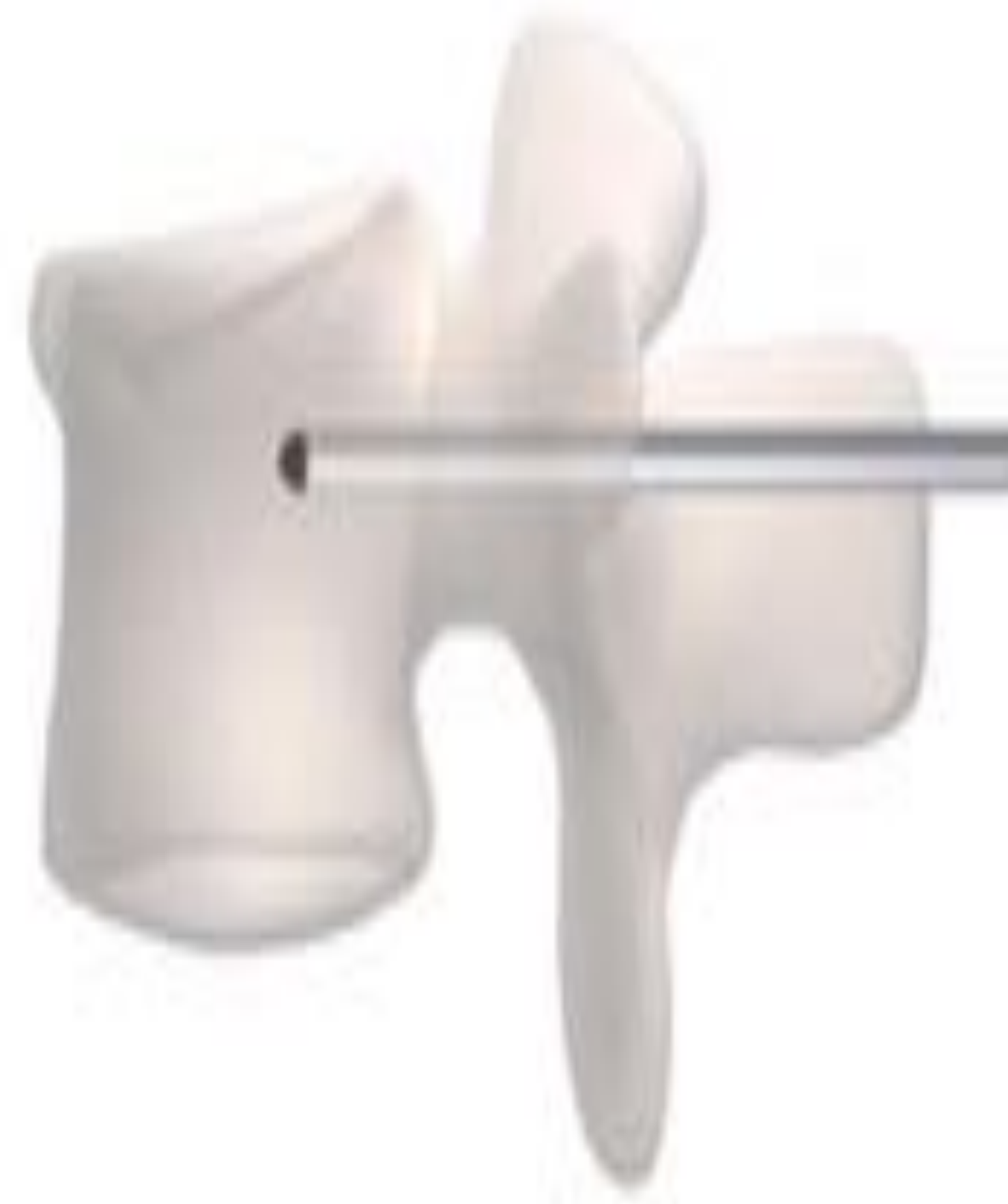

SPINE-JACK (“GATOPLASTIA”)

ACCESO Y PREPARACIÓN DEL LECHO DEL IMPLANTE

- Paciente en decúbito prono

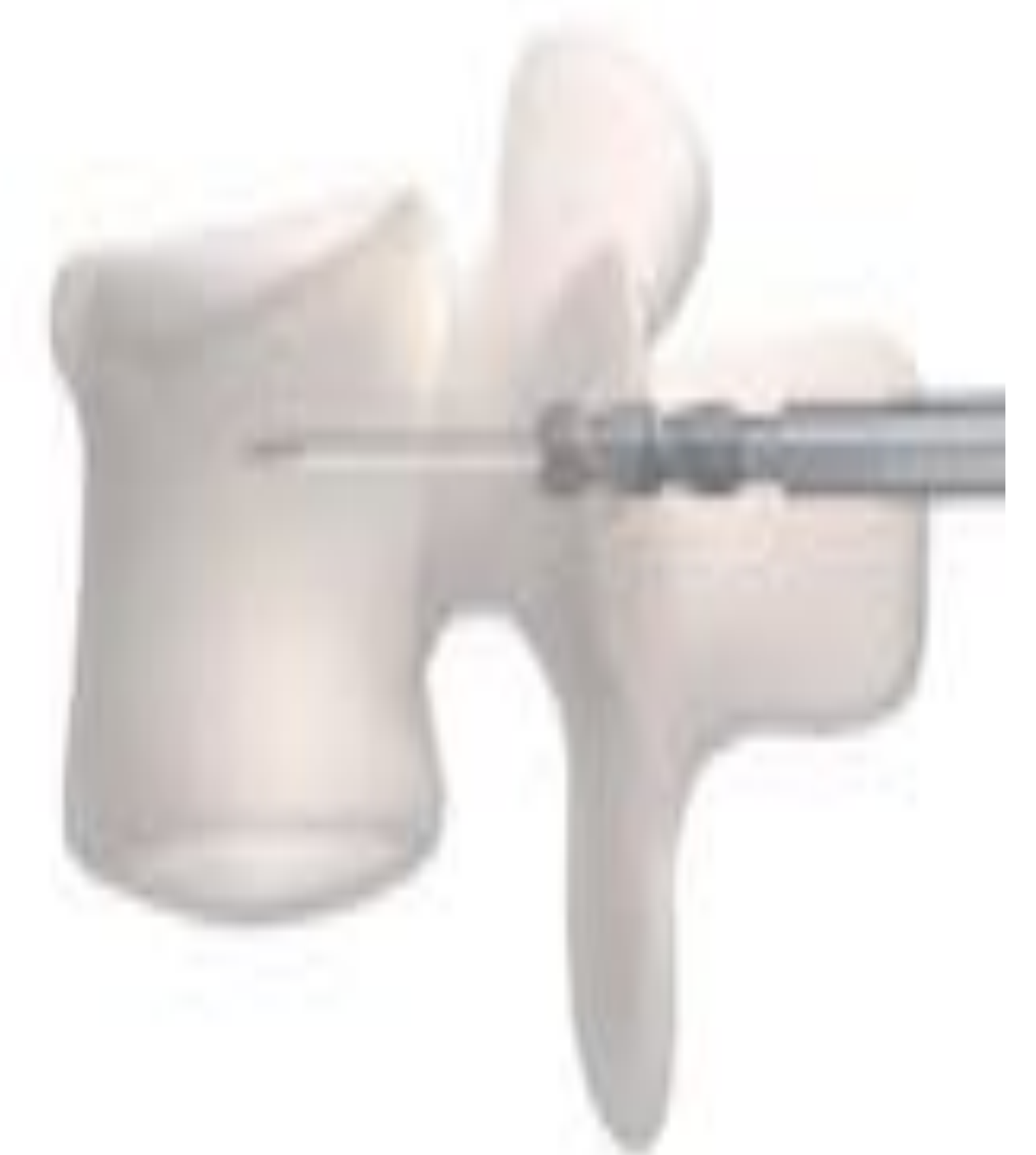Acceso al cuerpo vertebral



- Sedación + Anestesia local

- Introducir trócares hasta el cuerpo vertebral

Preparación del lecho del implante

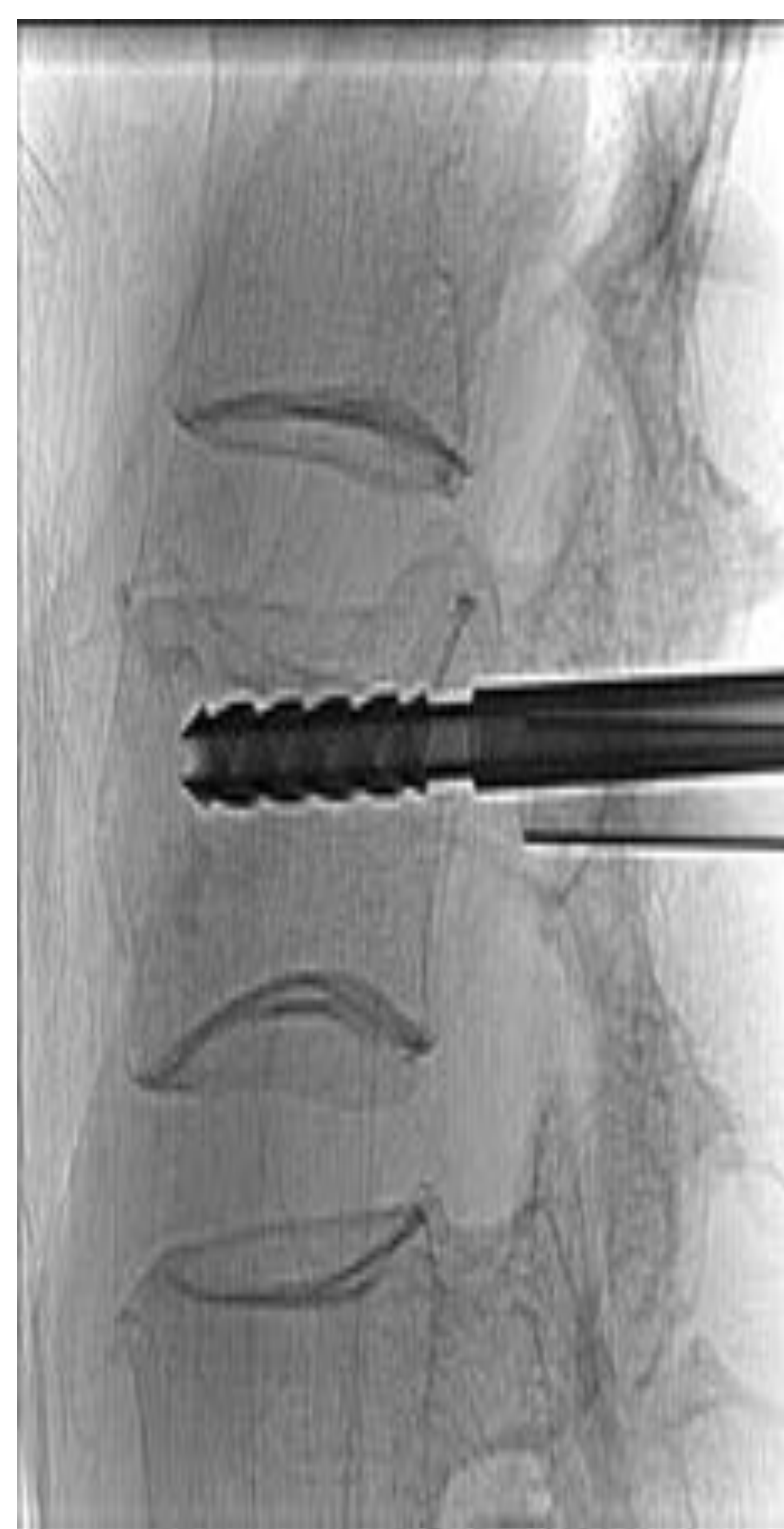

- Vía transpedicular

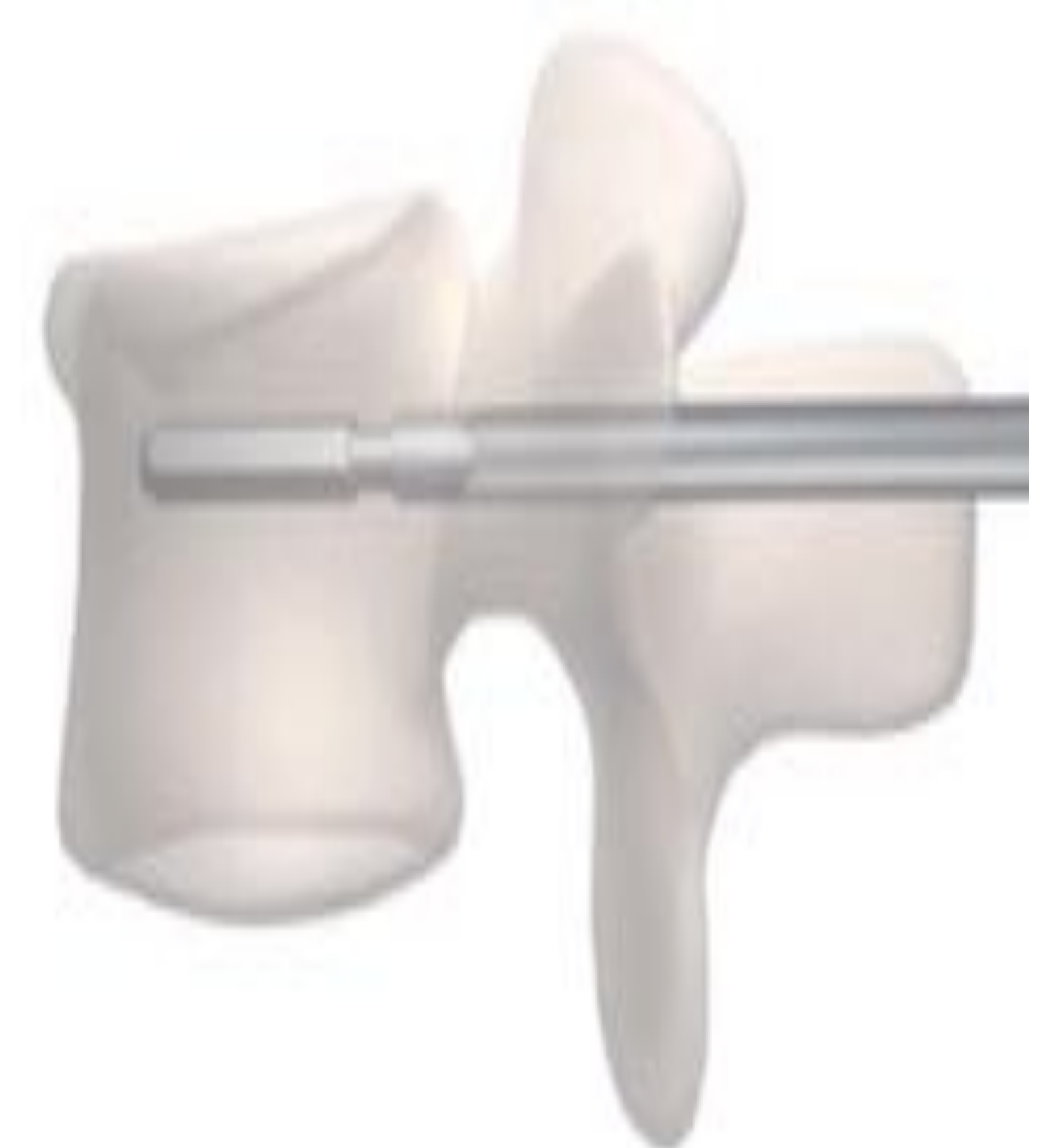- Preparación del lecho del implante

1. Broca

2. Compactador



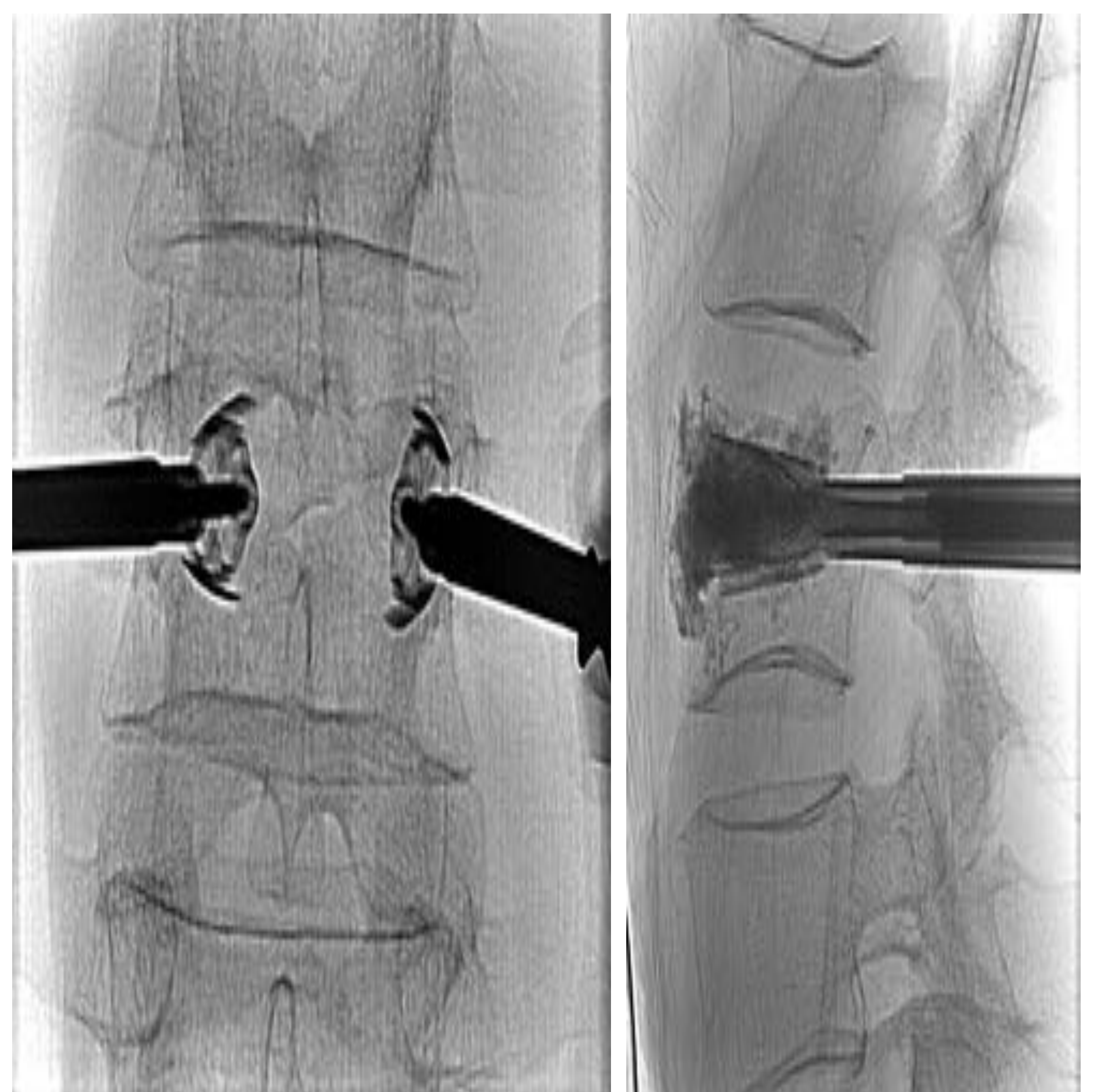Preparación del lecho del implante



SPINE-JACK (“GATOPLASTIA”)

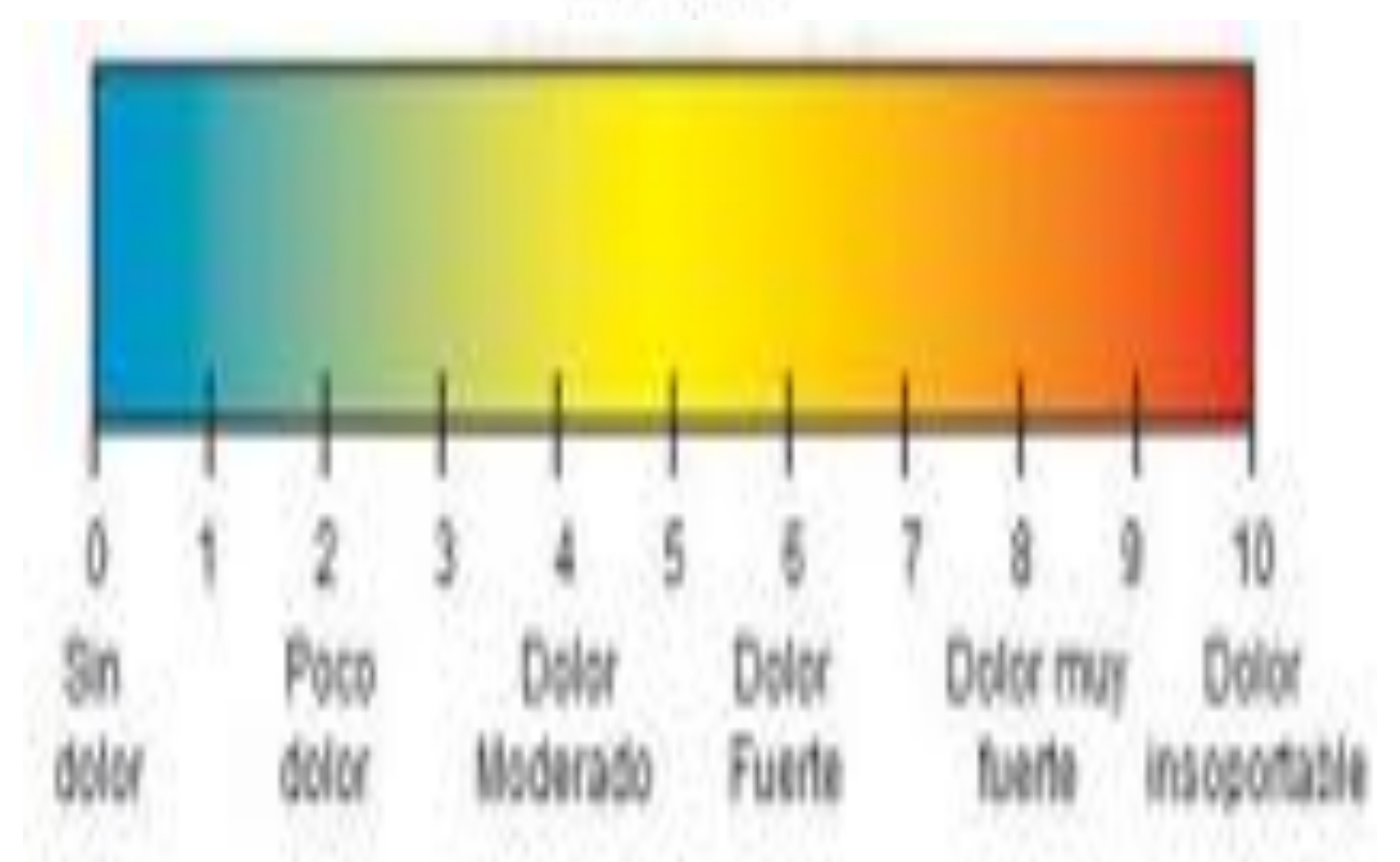
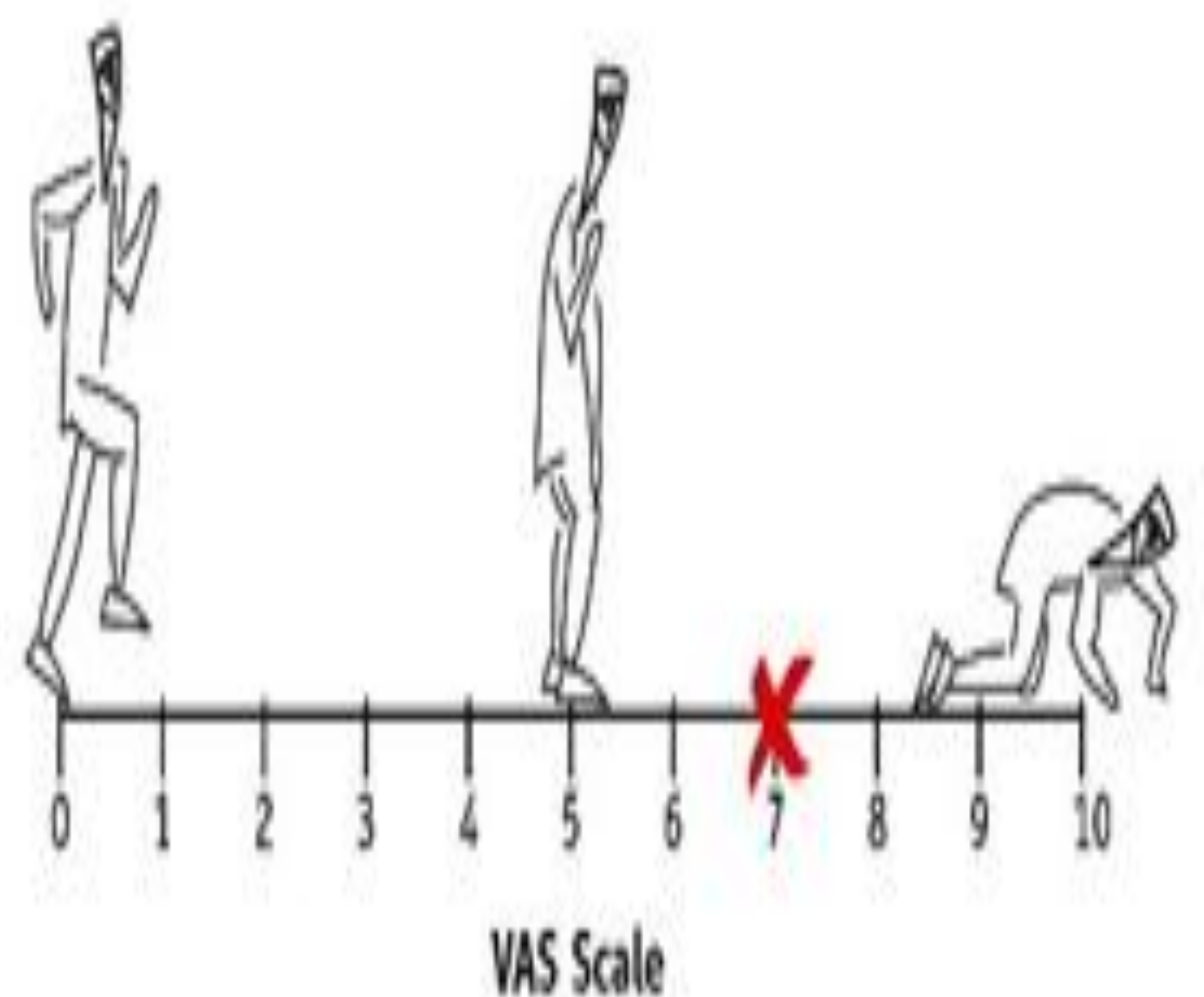
COLOCACIÓN DEL IMPLANTE Y CEMENTACIÓN

- Introducimos las prótesis sin liberarlas
- Preparamos el cemento
- Liberamos las prótesis
- Comenzamos a inyectar el cemento 5 min tras su preparación
- Observamos posibles complicaciones
 - Fugas venosas
 - Fugas a disco
- Rellenamos el cuerpo hasta alcanzar el objetivo deseado
- Tiempo máximo de inyección - 15 min



VALORACIÓN DEL DOLOR

- Escala visual analógica (EVA)
 - 0-3 dolor leve
 - 4-6 dolor moderado
 - 7-10 dolor intenso
- Valoración previa al tratamiento
- Valoración posterior al tratamiento (consulta)
- Grado de mejoría:
 - Diferencia EVA antes
 - EVA después
- Valorar nuevas fracturas



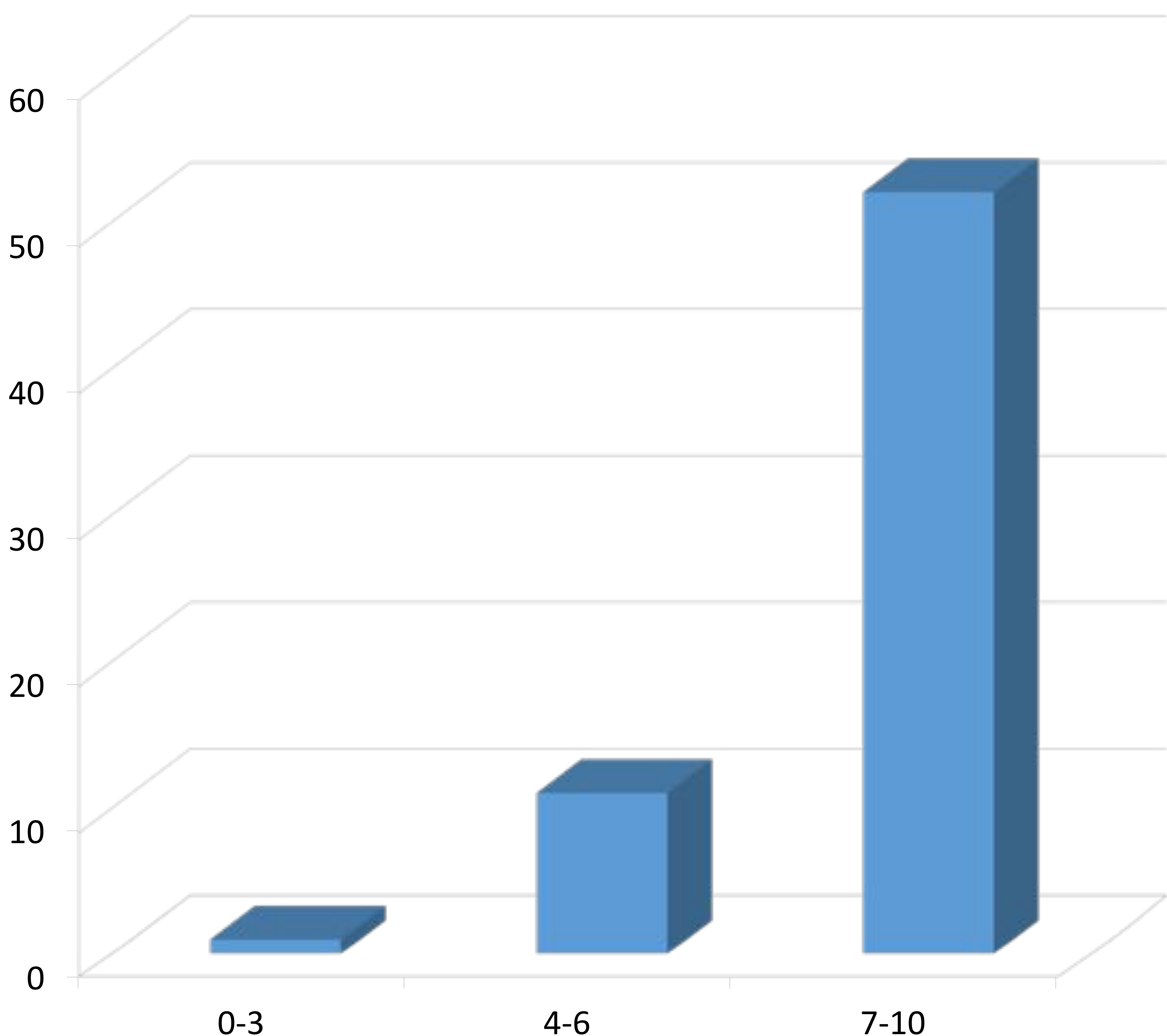
RESPUESTA ANALGÉSICA: EVA ANTES

N= 64

Edad 73 ± 11

Sexo ♂ 24 (37,5%) / ♀ 40 (62,5%)

EVA ANTES: $7,1 \pm 1,25$



ANÁLISIS RESPUESTA ANALGÉSICA

RESPUESTA ANALGÉSICA: EVA DESPUÉS

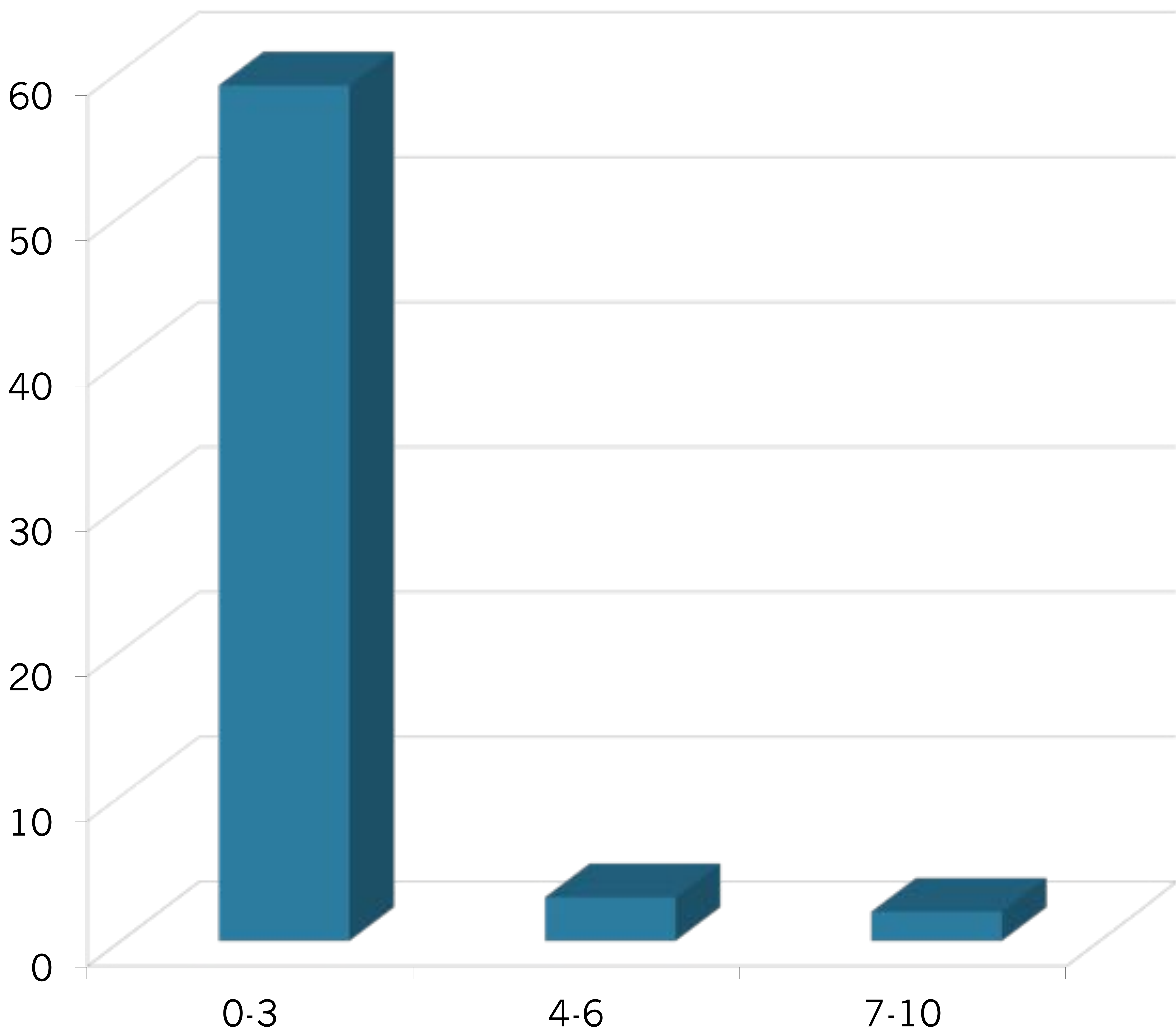
N= 64

Edad 73 ± 11

Sexo ♂ 24 (37,5%) / ♀ 40 (62,5%)

EVA DESPUÉS: $2,1 \pm$

1,52



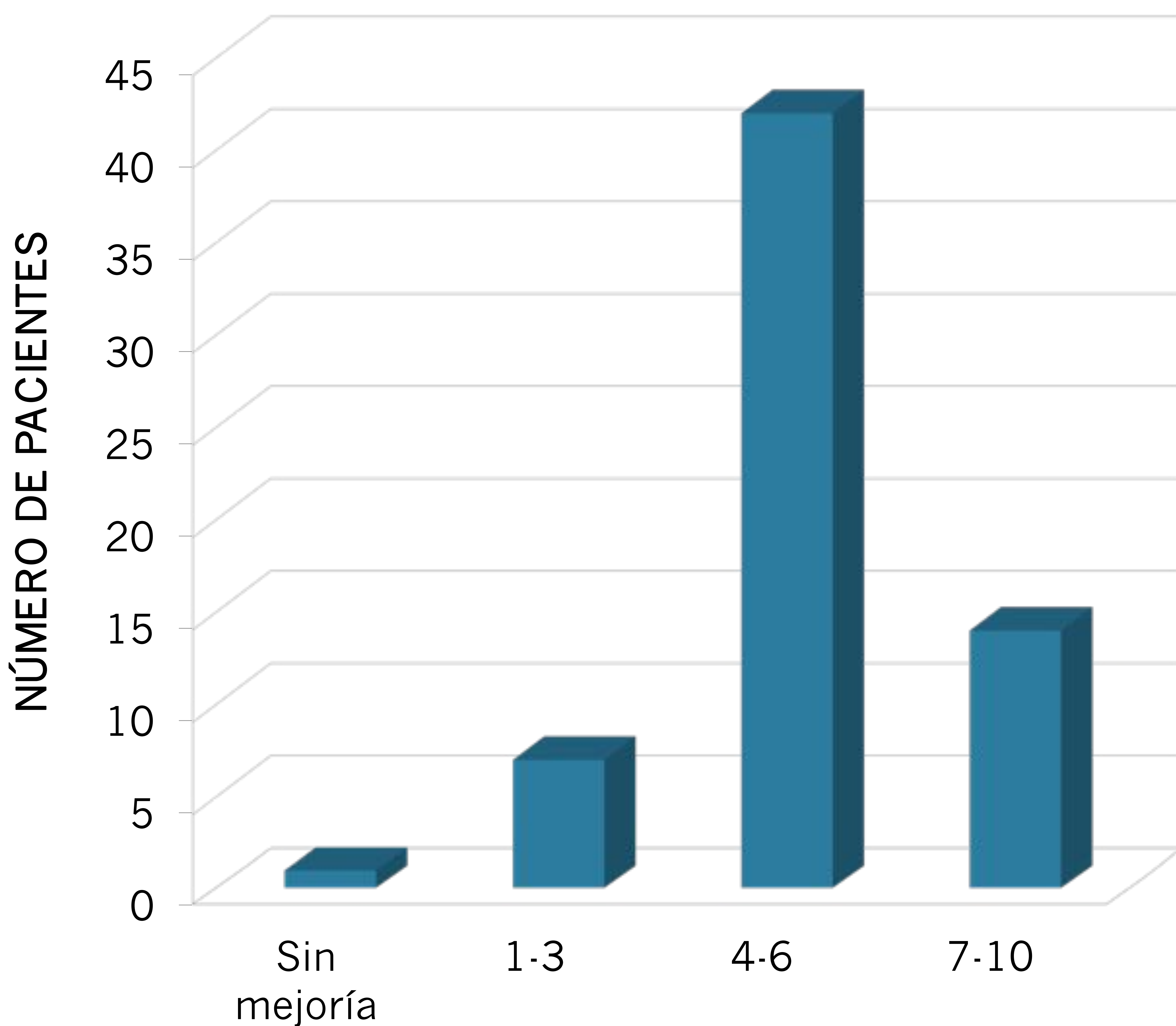
RESPUESTA ANALGÉSICA: REDUCCIÓN DEL EVA

N= 64

Edad 73 ± 11

Sexo ♂ 24 (37,5%) / ♀ 40 (62,5%)

DISMINUCIÓN DEL EVA: $5,1 \pm 1,82$



RESULTADO MORFOLÓGICO

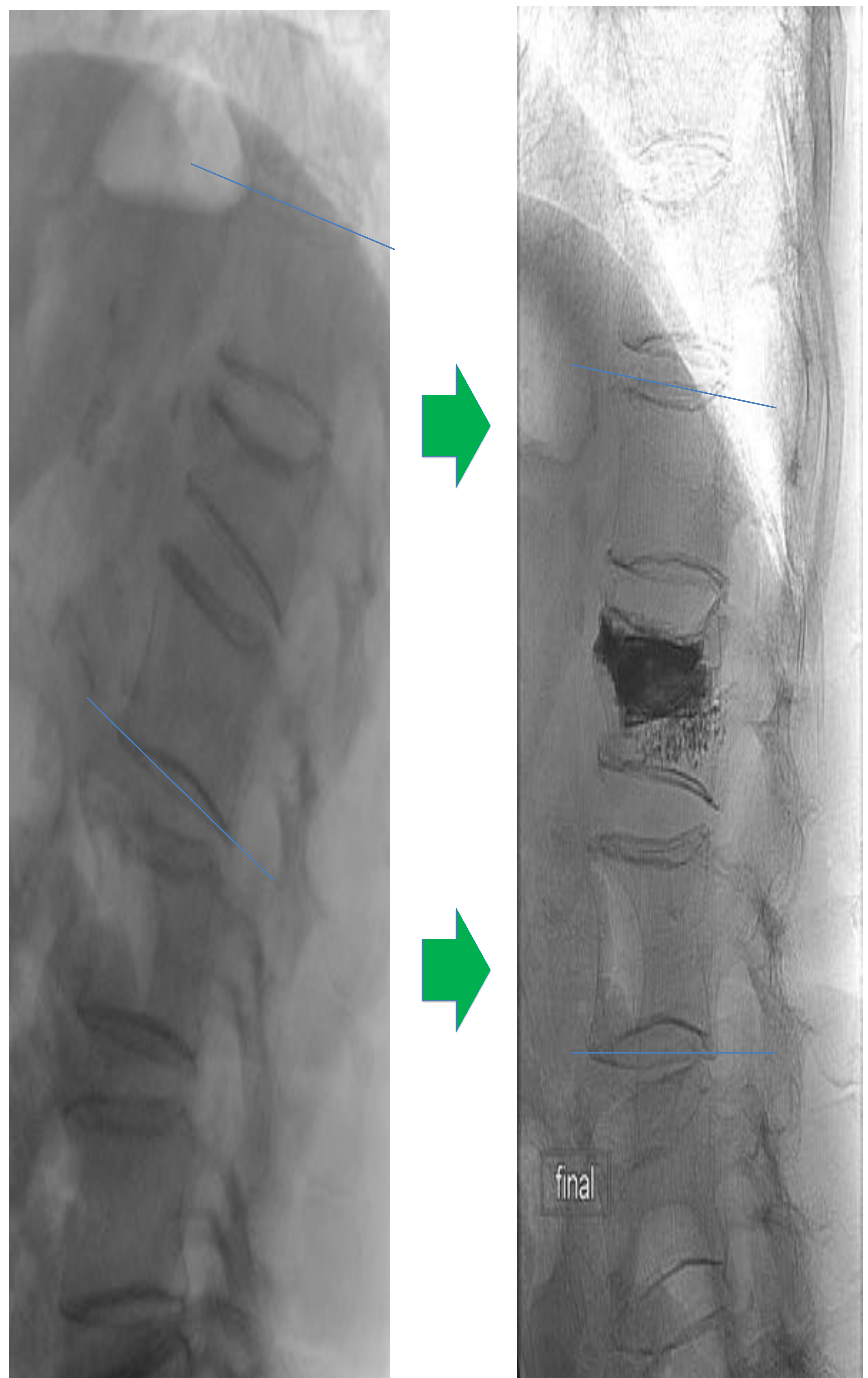
- Aumentamos la altura del cuerpo vertebral
- Devolvemos la horizontalidad al platillo superior
- Disminuimos el ángulo de cifosis

T7 (2/64) T9 (1/64) T11

(5/64) T12 (16/64) L1

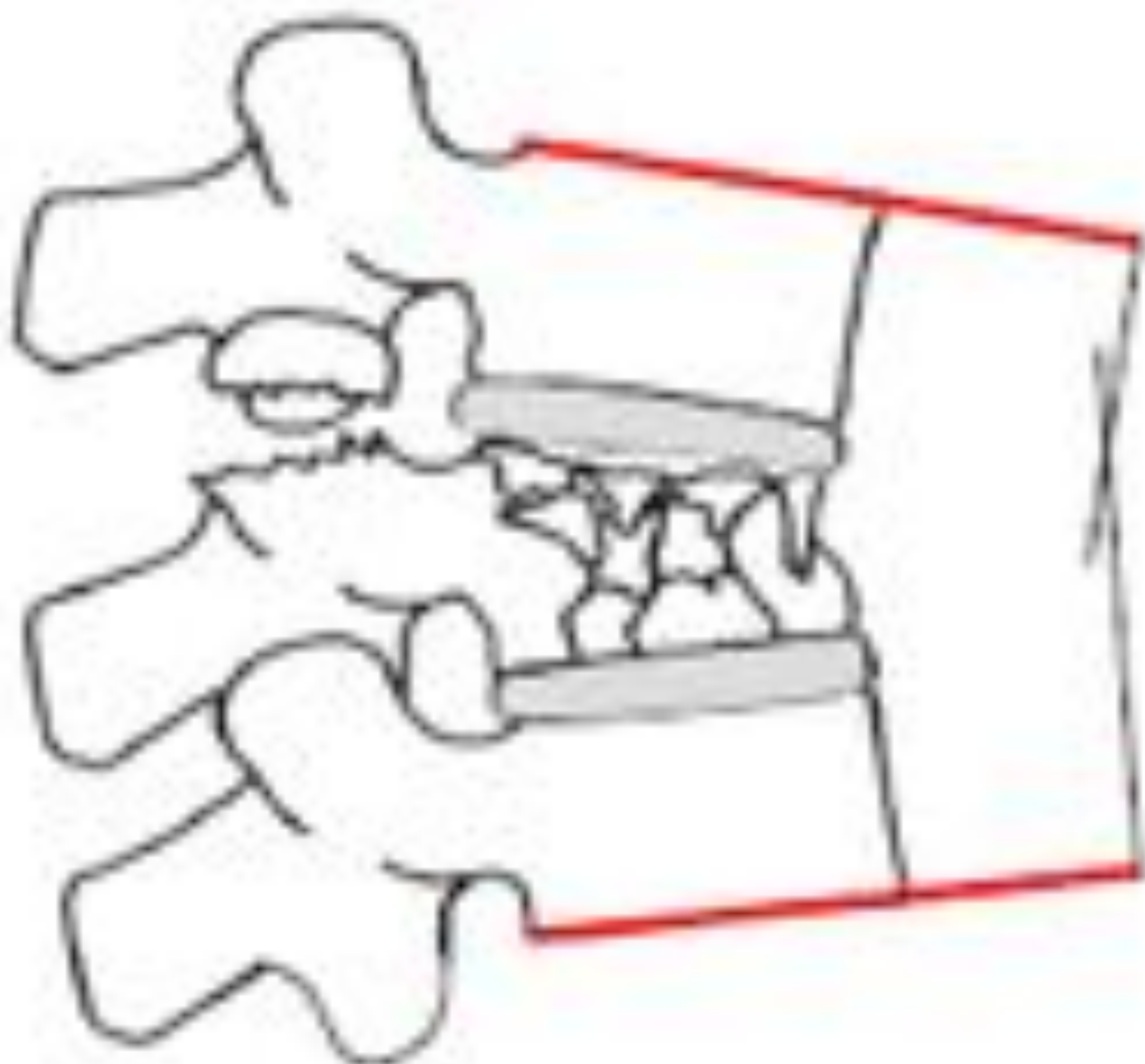
(21/64) L2 (11/64) L3 (5/64)

L4 (4/64)



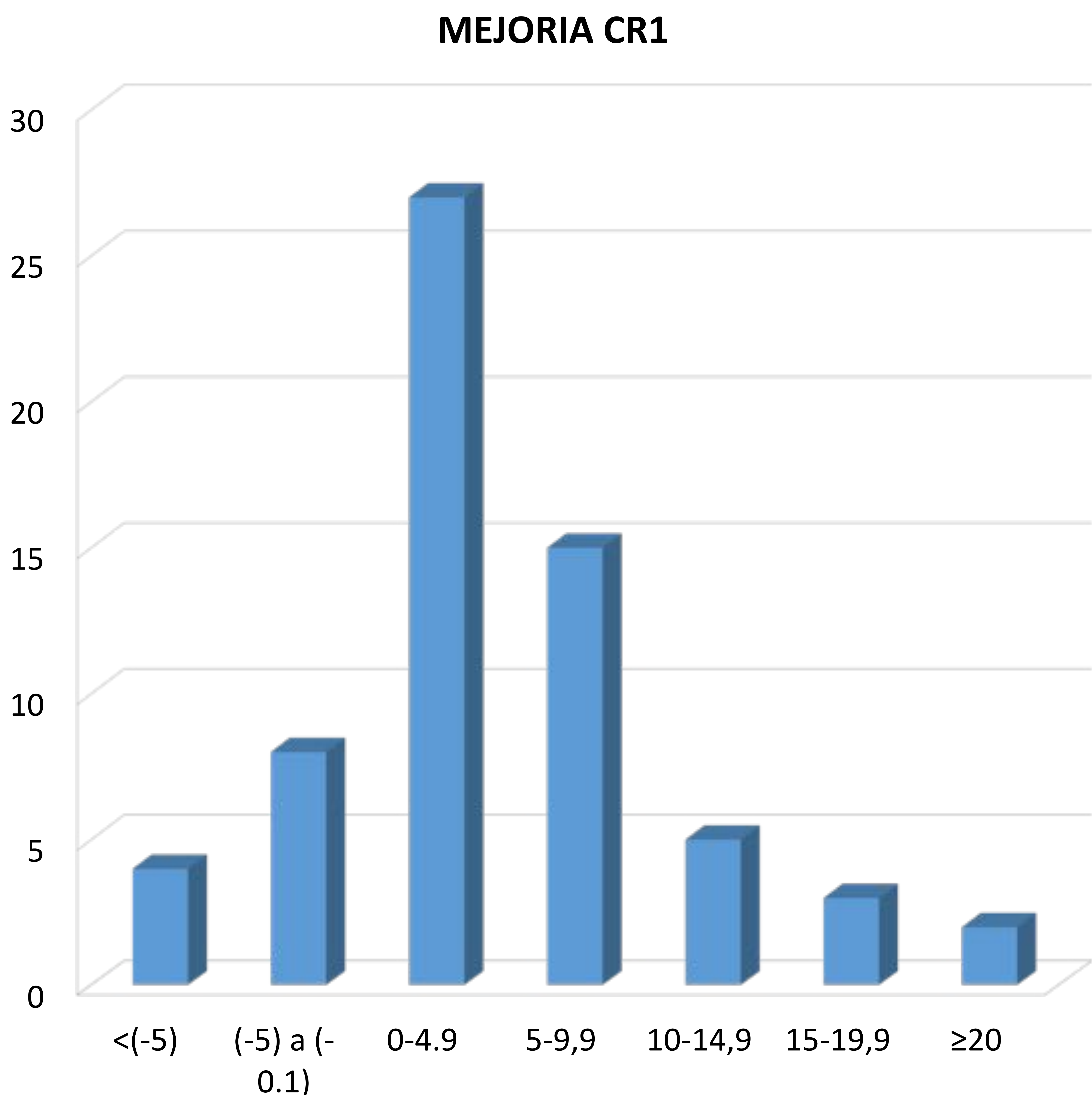
¿Cómo calculamos el ángulo CR1?

- Definido como el ángulo entre el platillo superior de la vértebra un nivel por encima y el platillo inferior de la vértebra un nivel por debajo a la vértebra fracturada medido mediante el método de Cobb (ver figura). Llamada cifosis local o cifosis regional.
- Los valores angulares **positivos** han sido considerados como una deformidad en **cifosis**. Mientras que los valores angulares **negativos** han sido considerados como una deformidad en **lordosis**.
- El ángulo de Cobb ha sido definido como el ángulo formado por la intersección de la perpendicular de cada línea paralela. Este sistema de medición se ha extrapolado a otros sistemas conociéndose como método de Cobb.



MEJORÍA MORFOLÓGICA MEDIDA CON ÁNGULO CR1

Hemos analizado la modificación de la angulación utilizando el ángulo de CR1 medido según el método de Cobb para valorar la respuesta morfológica.

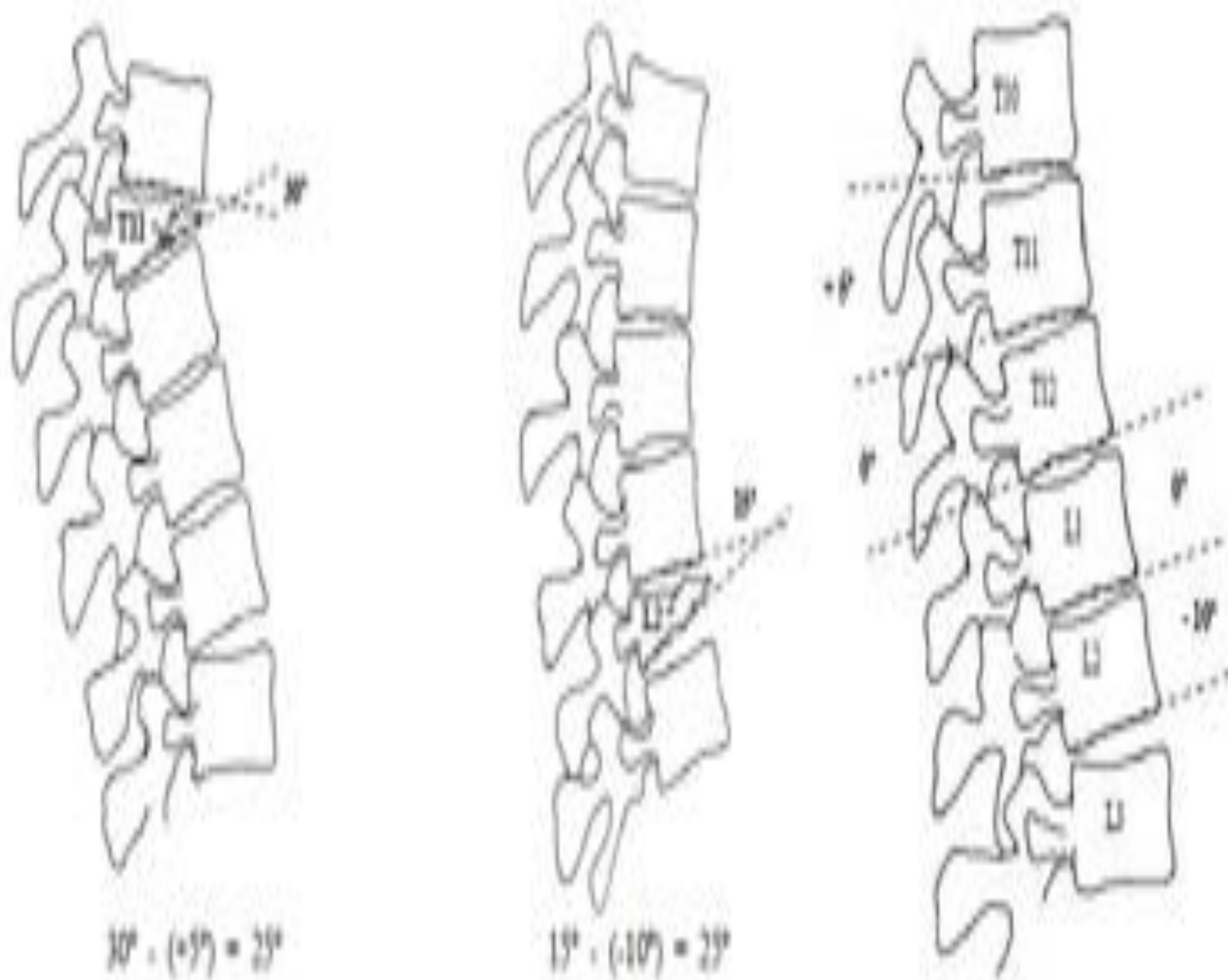


¿Cómo calculamos el ángulo de Farcy?

- Definido por Farcy y cols.
- Define la cifosis segmentaria de un segmento móvil (vértebra + disco).
- Mide el ángulo formado por el platillo inferior de la vértebra fracturada y el platillo inferior de la vértebra superior mediante el método de Cobb, ajustado al contorno sagital basal fisiológico del nivel afecto (ver figuras). La deformidad cifótica fue definida como una medida positiva.
- Como estimación de la curva basal sagital fisiológica, se seleccionan 5° en los segmentos torácicos, 0° en la unión tóraco-lumbar (T12-L1) y -10° en los segmentos lumbares.

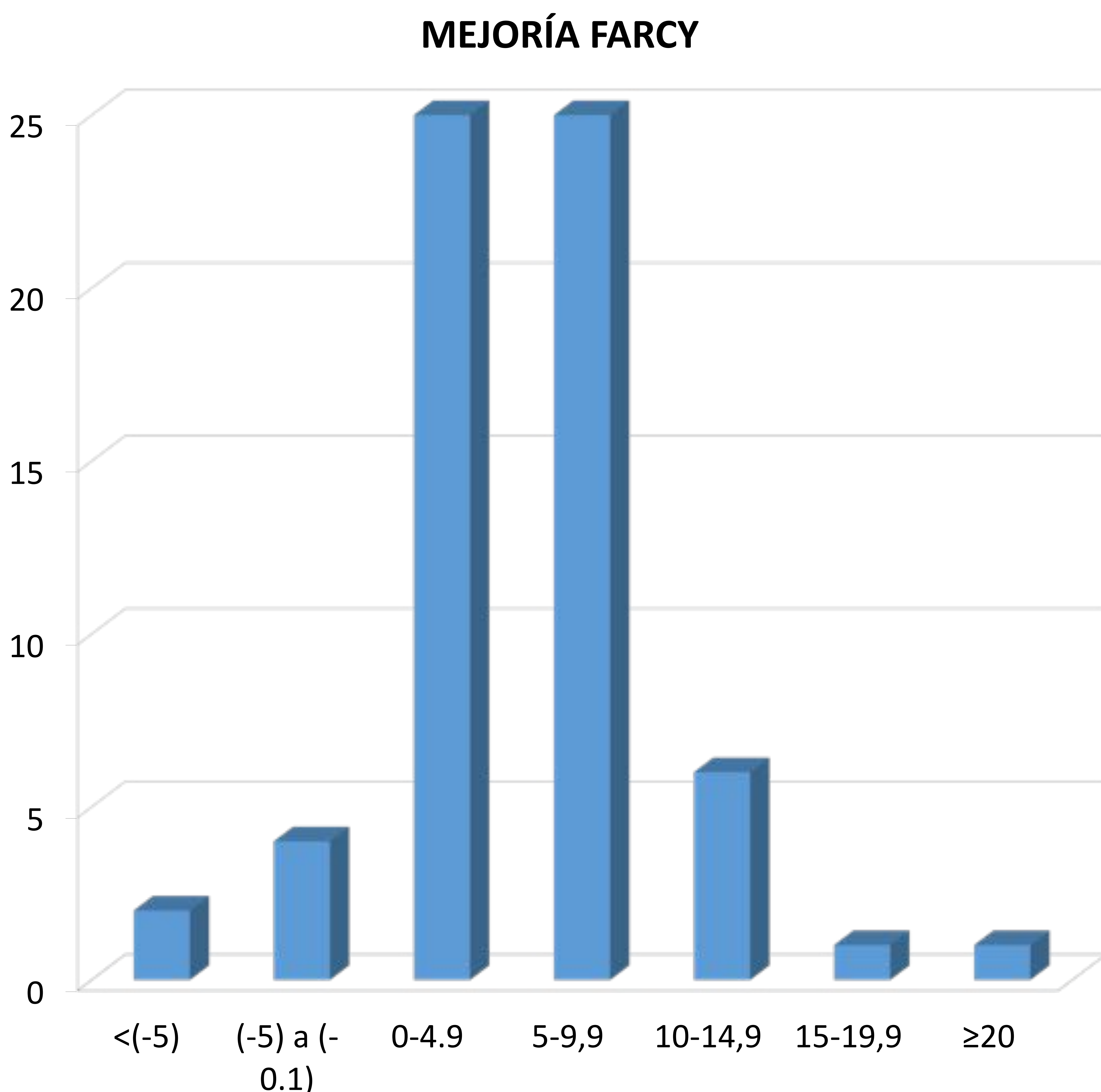
Índice Sagital = deformidad cifótica segmentaria – curva sagital basal del nivel de la

fractura (T11= $+5^\circ$ / T12-L1= 0° / L2= -10°)



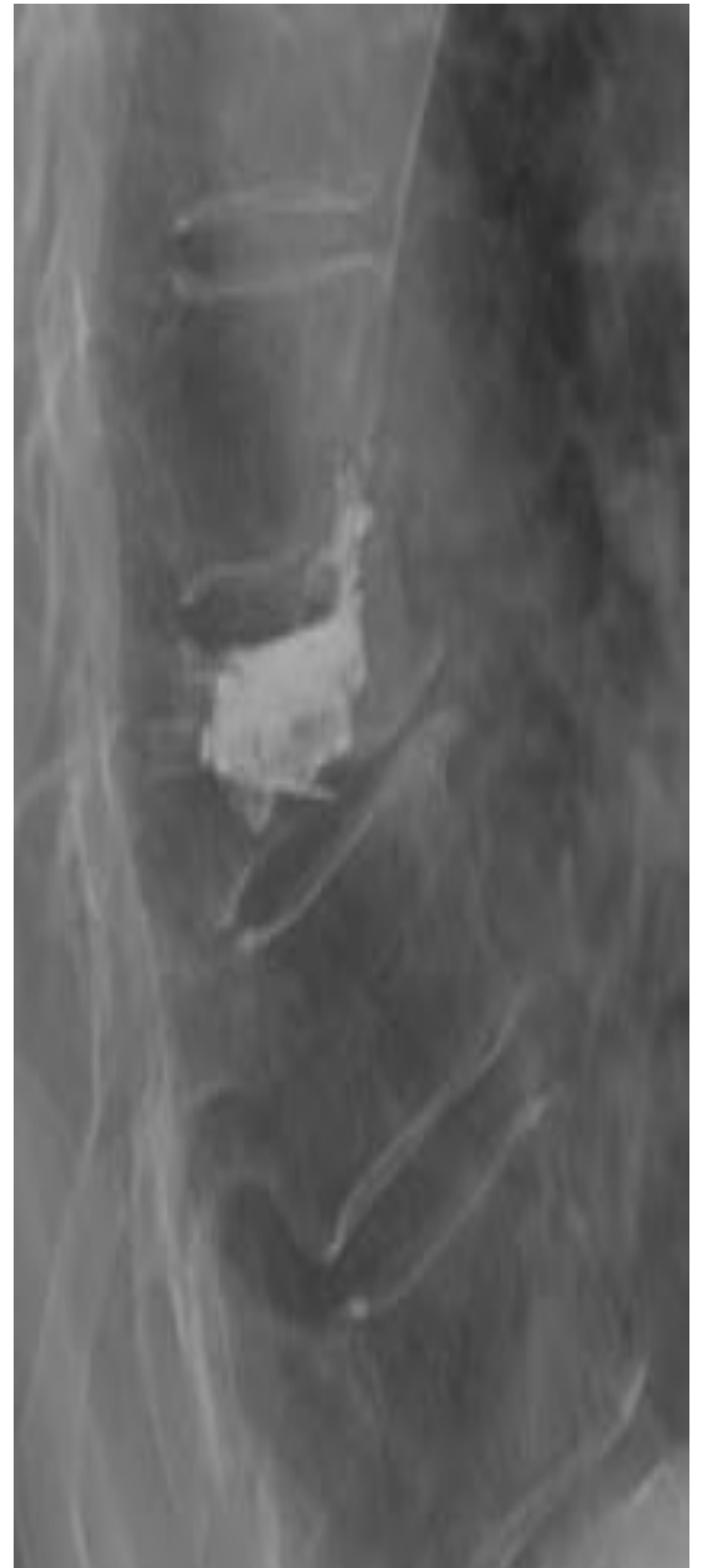
MEJORÍA MORFOLÓGICA MEDIDA CON ÁNGULO FARCY

También hemos analizado la modificación de la angulación utilizando el ángulo de Farcy medido según el método de Cobb para valorar la respuesta morfológica.



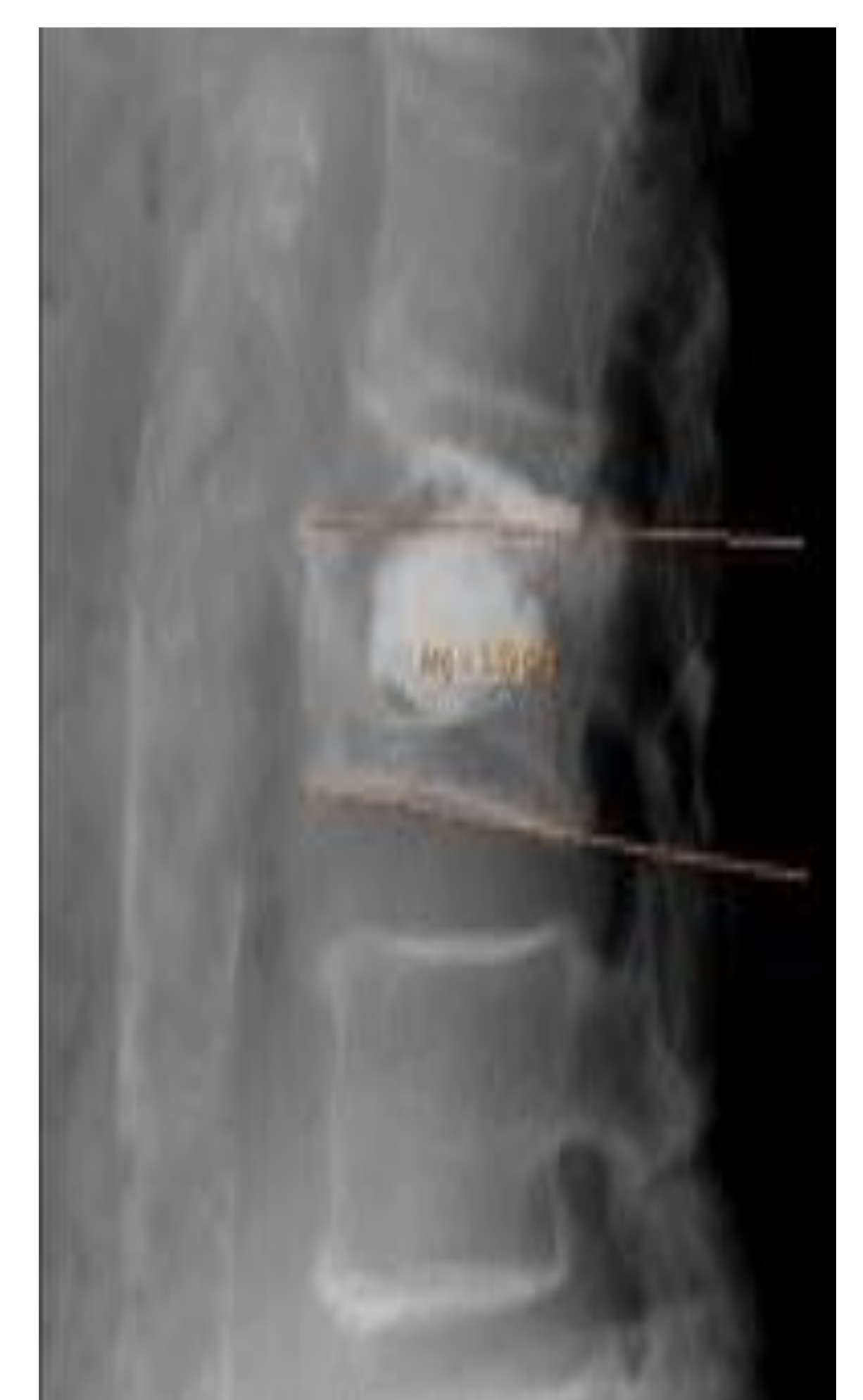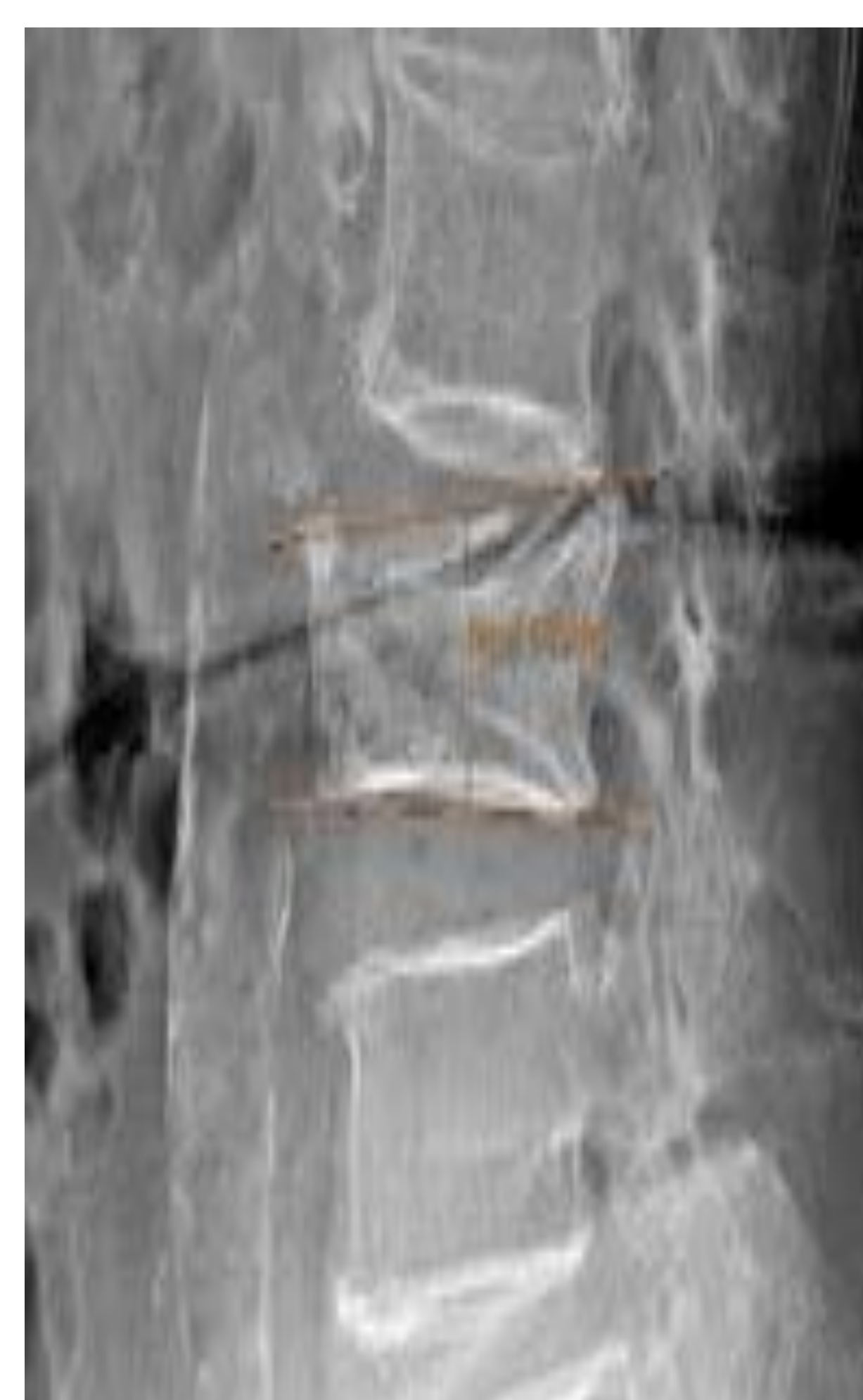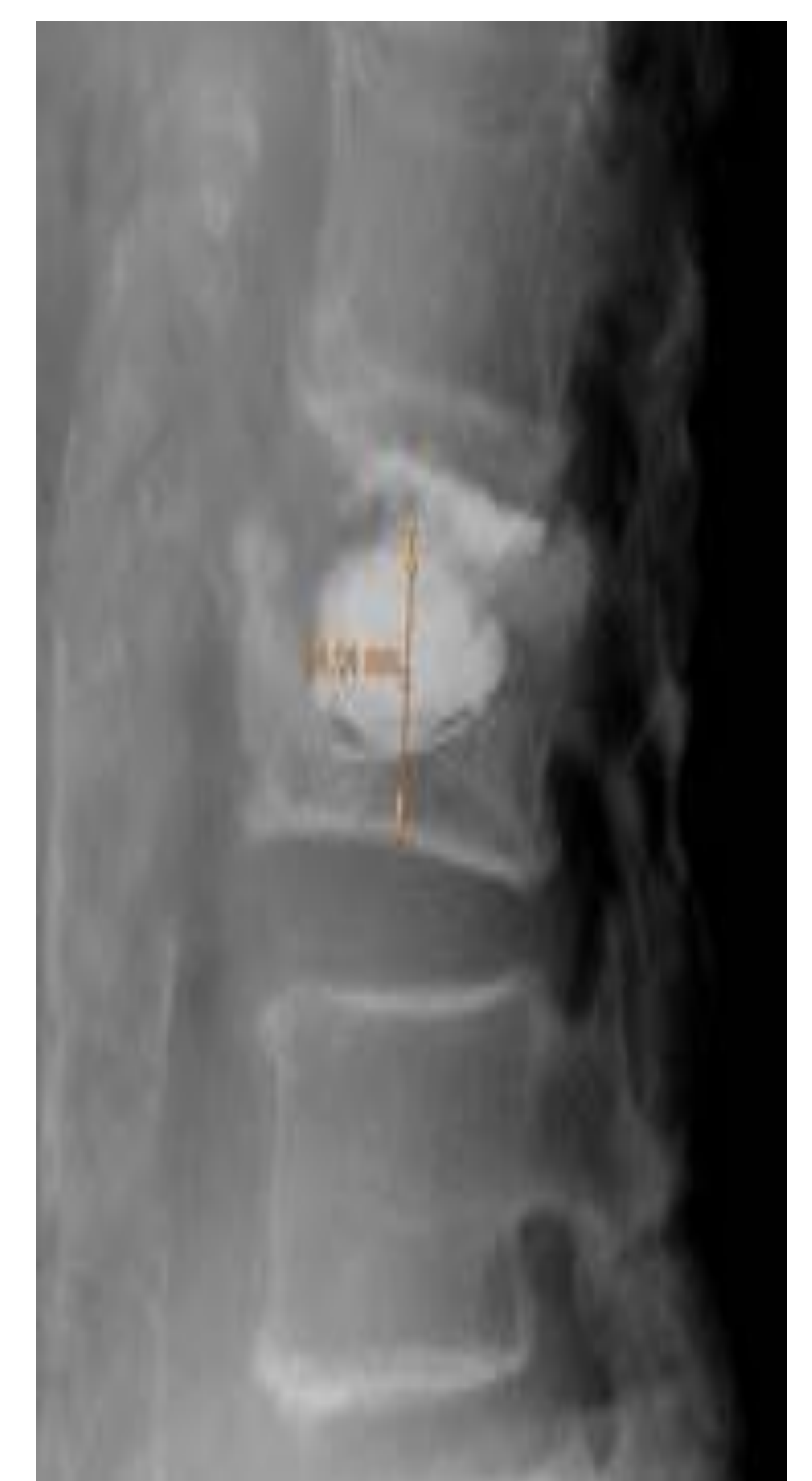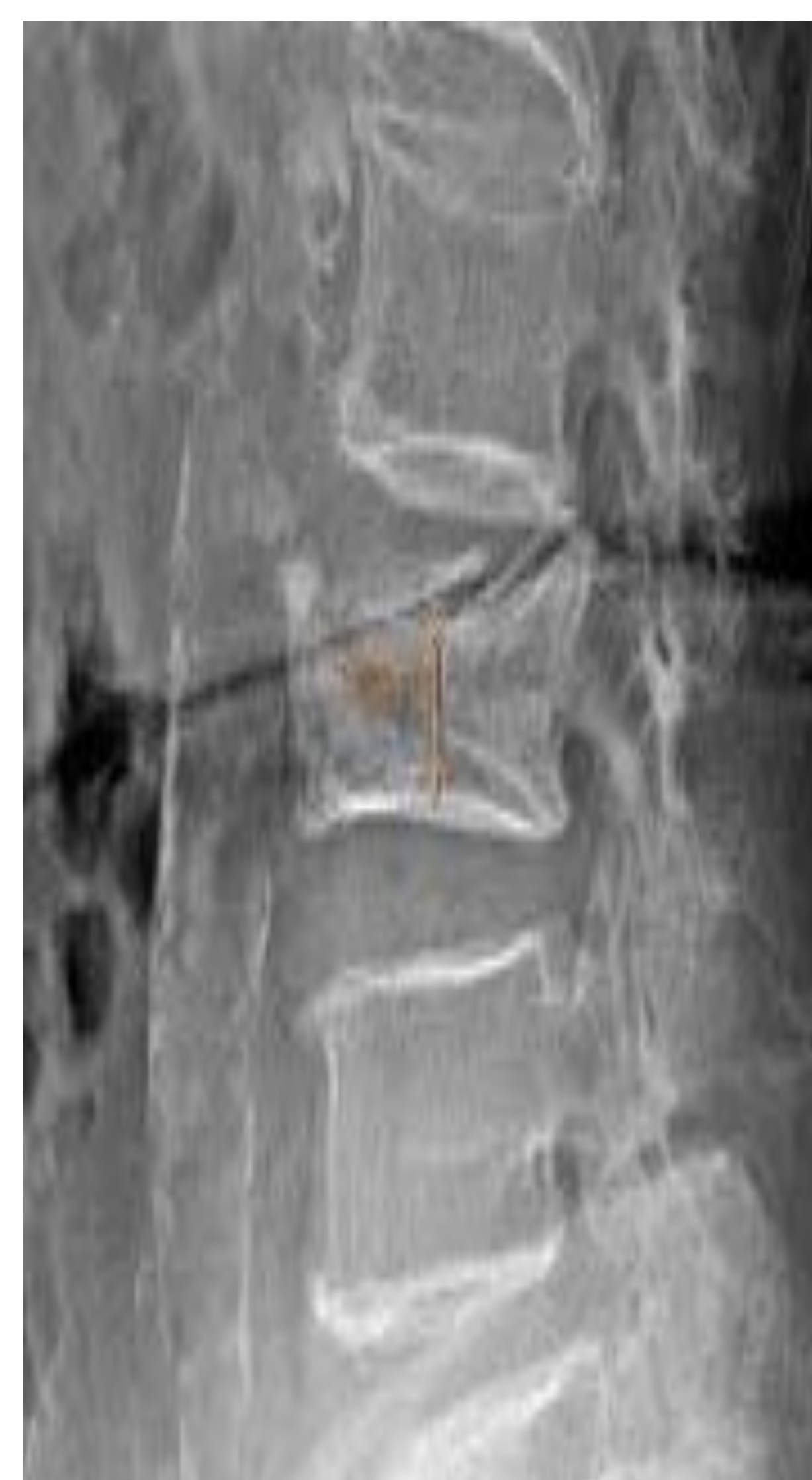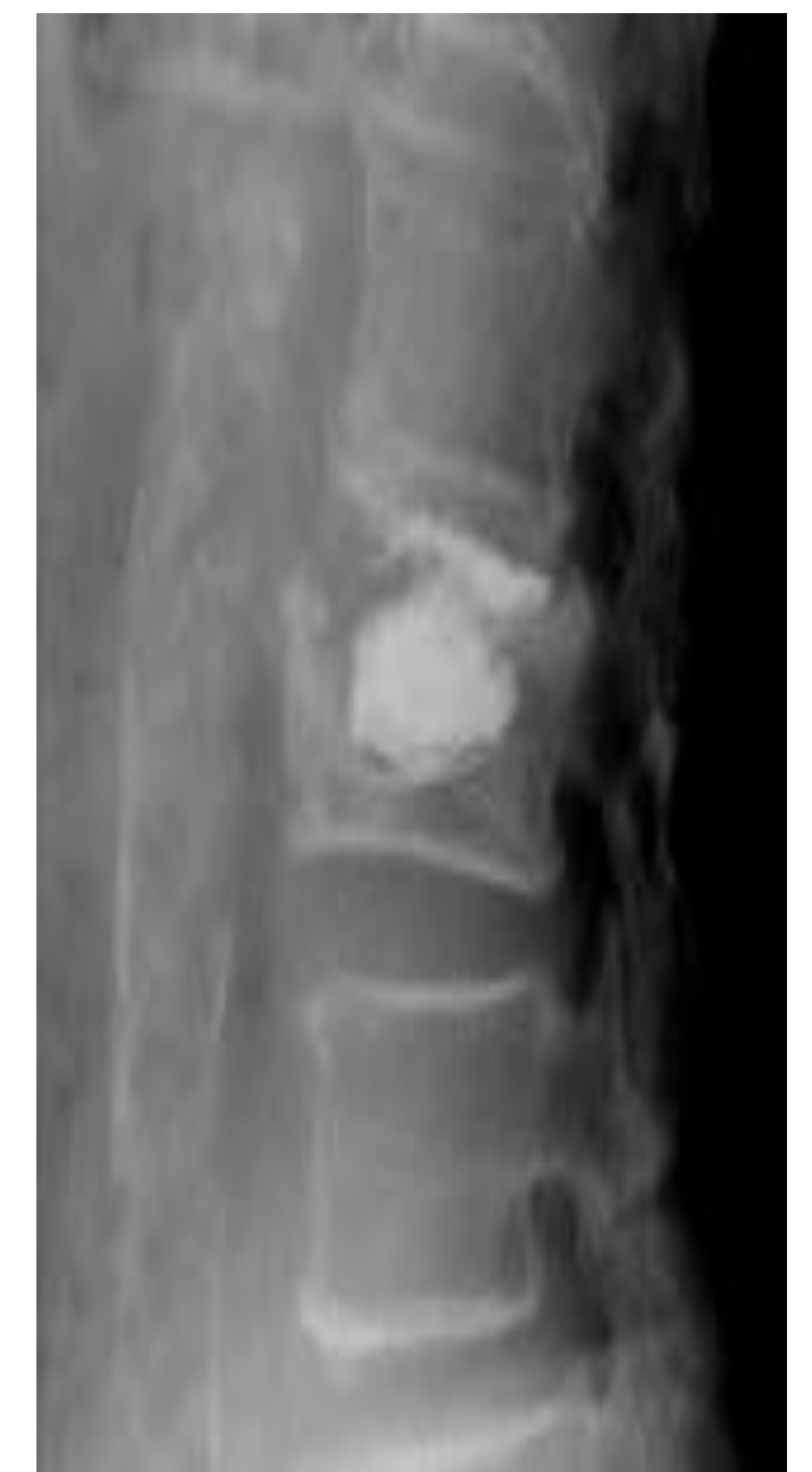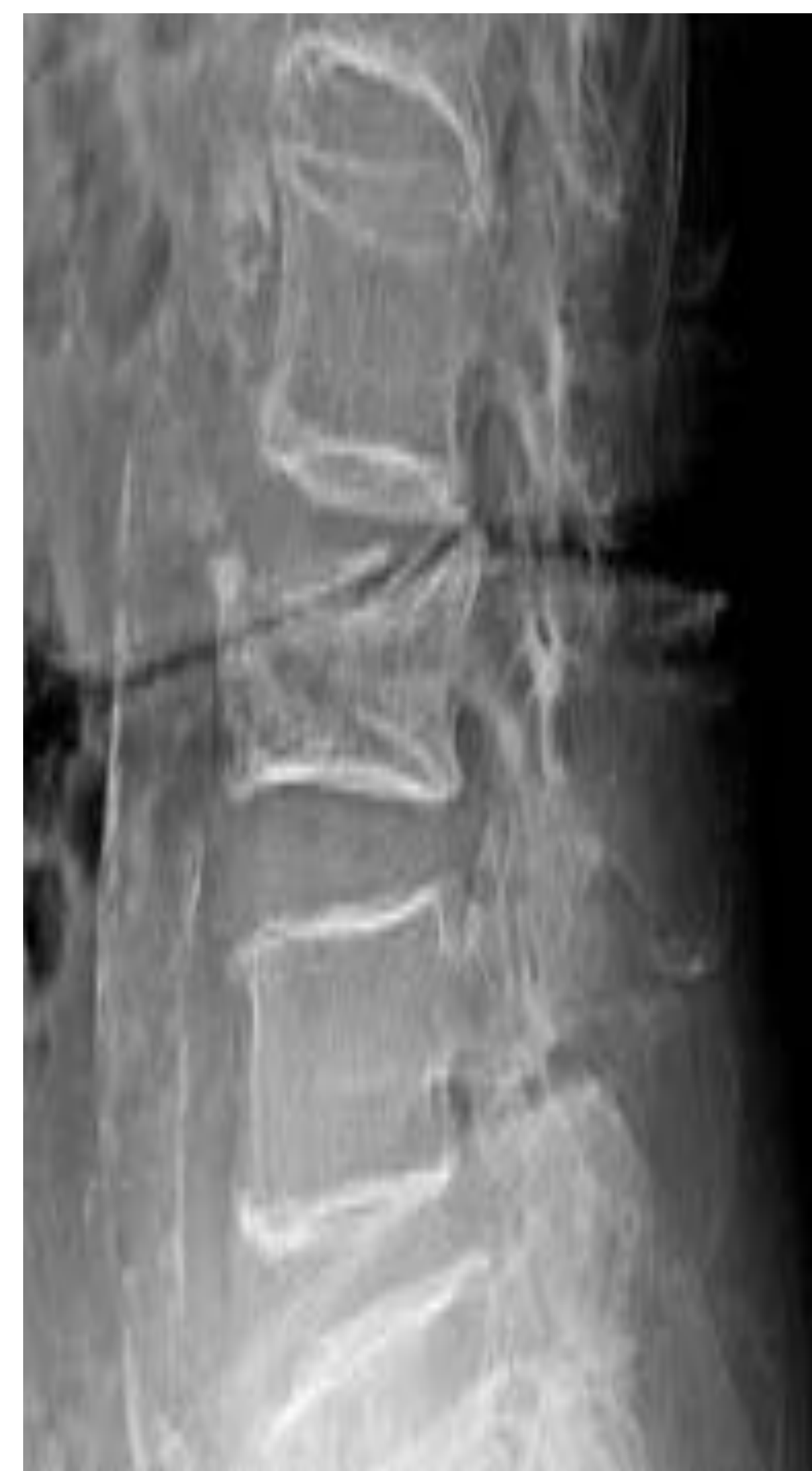RESPUESTA CLÍNICA DEL PACIENTE

- Mejoría del dolor dorsal/lumbar con respecto a la situación inicial
- Rápida recuperación
 - Respuesta inmediata tras el procedimiento
 - Comienzo de deambulacion en primeras 12 h
 - Alta hospitalaria a las 24 h
- Complicaciones:
 - Nuevas fracturas (4 casos / 6%)
 - Fugas sintomáticas (Ningún caso)



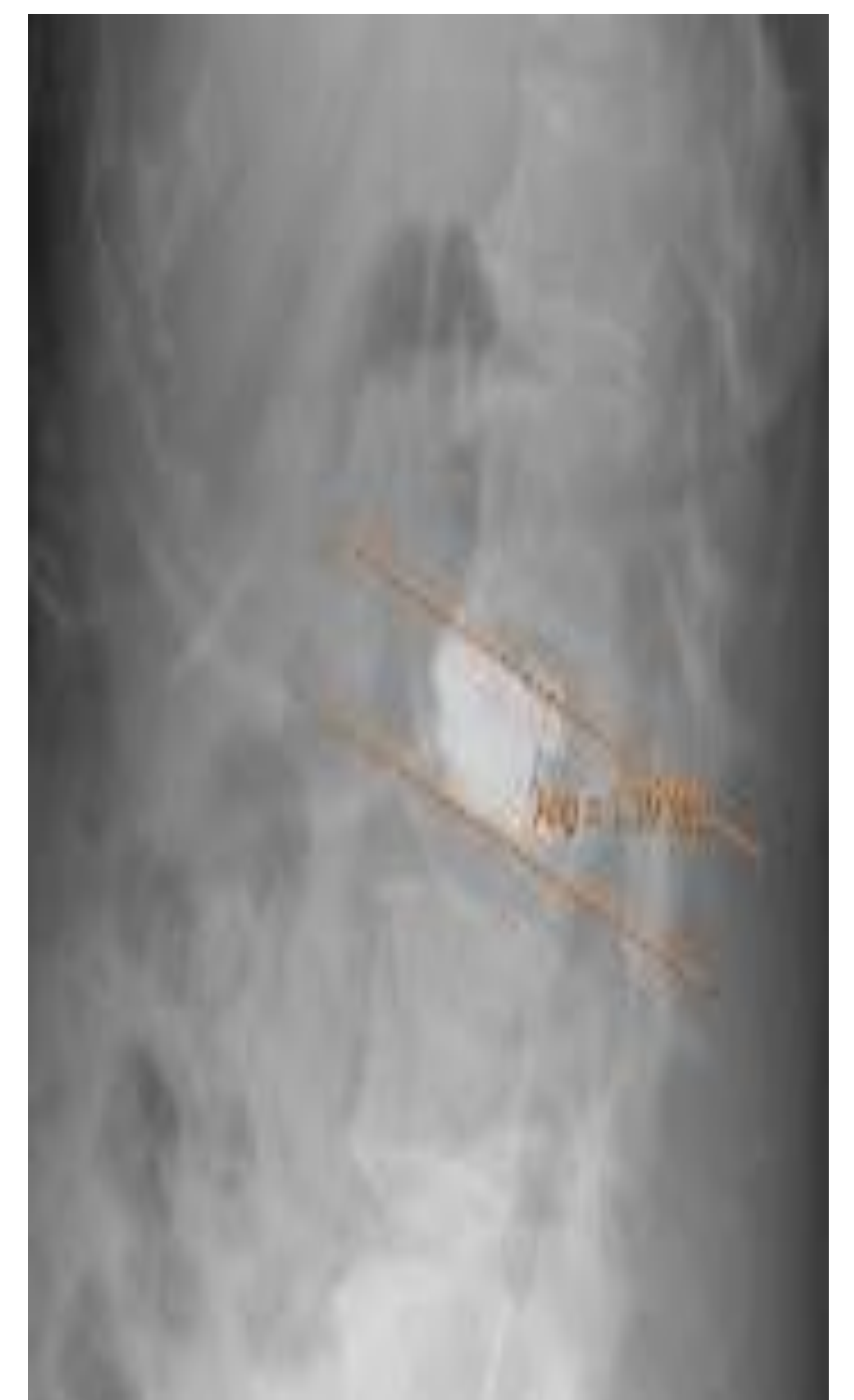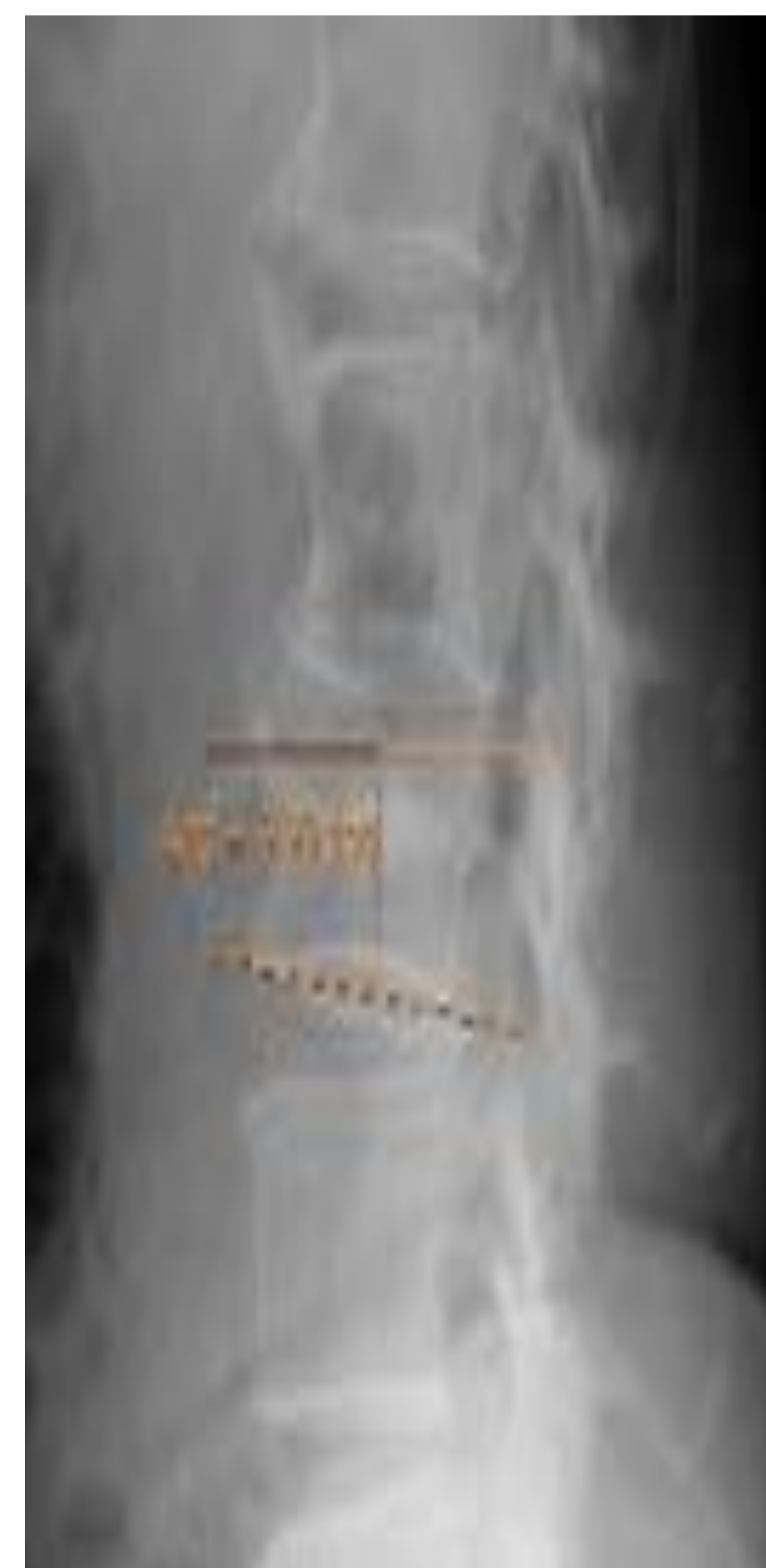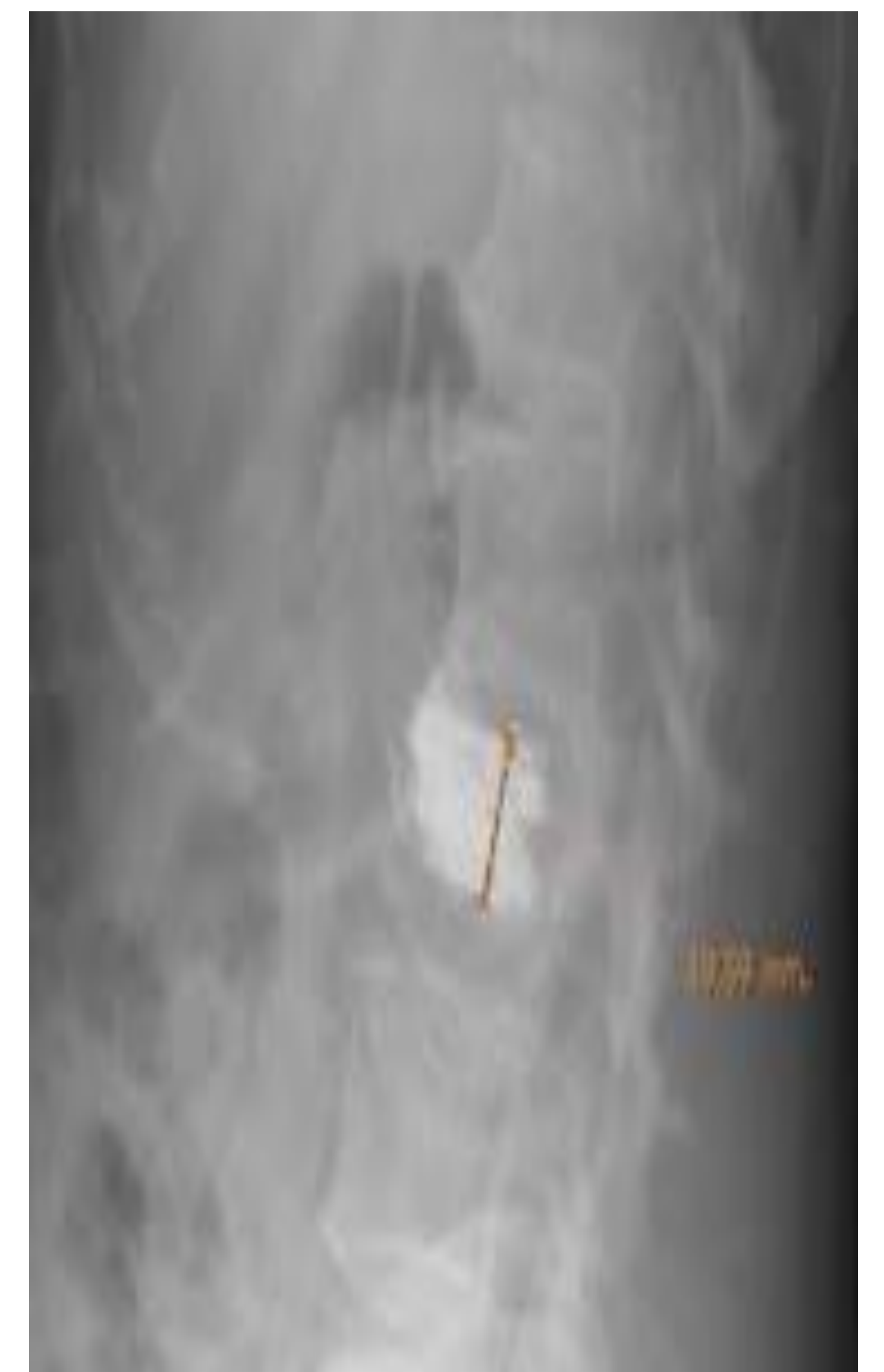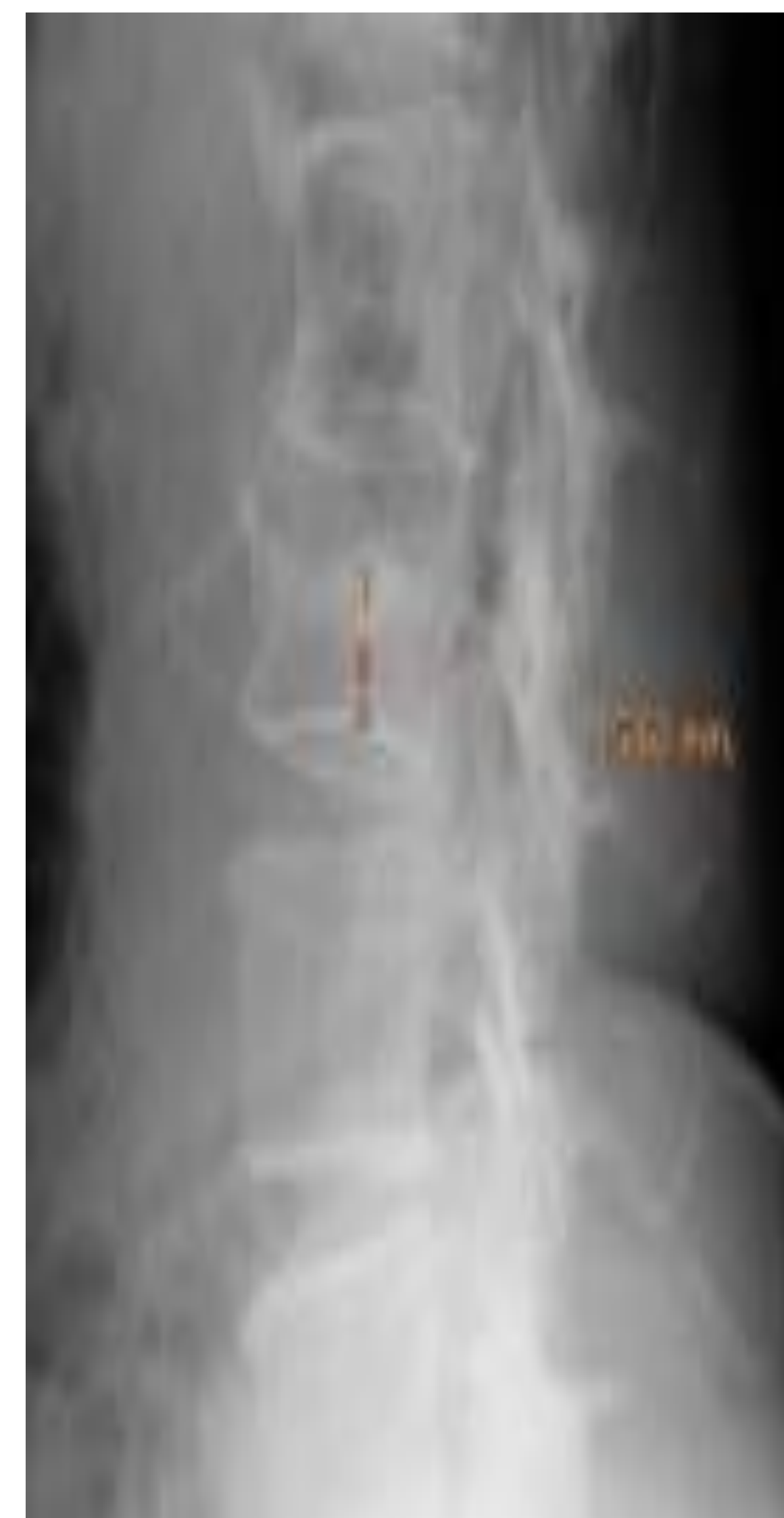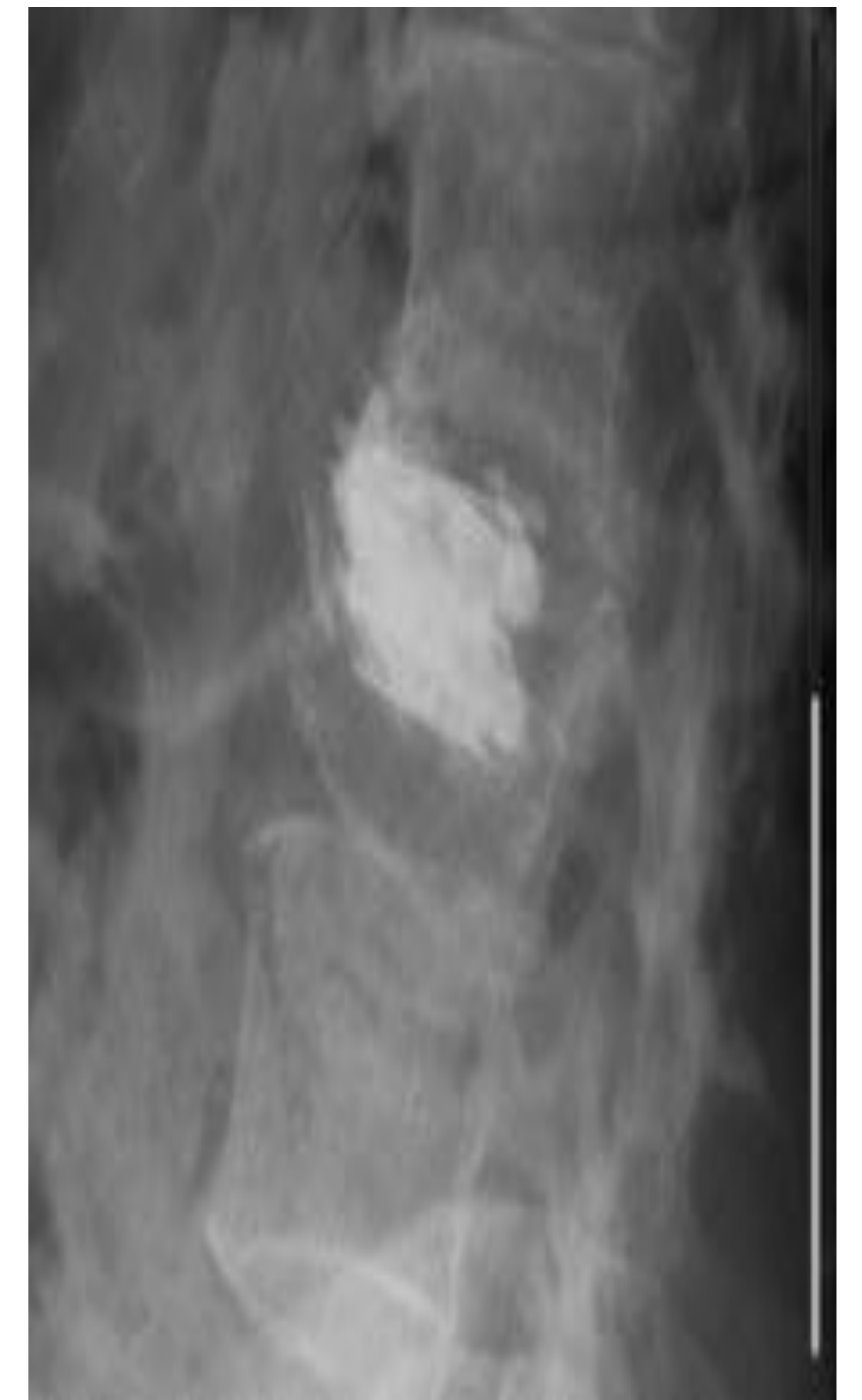
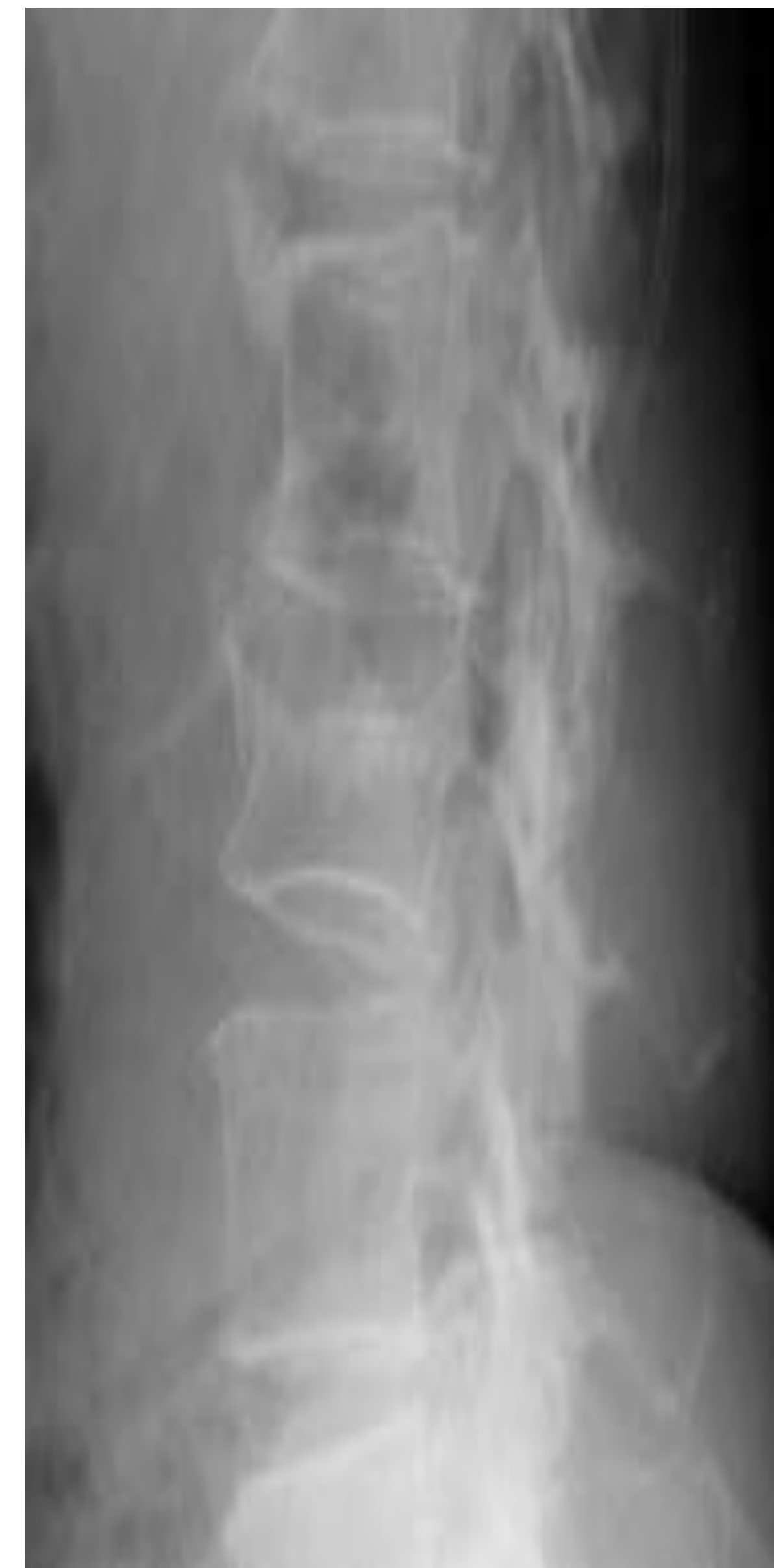CASO CLÍNICO 1

- Mujer de 66 años que tras caída hacia atrás, comienza con importante dolor más intenso al incorporarse y en sedestación, con un dolor en decúbito tolerable con analgésicos (EVA 7).
- SJ de L3 el 03/08/2015.
- Al alta con buen control analgésico sin déficit neurológico.
- Consulta 08/09/2015: Ya no toma nada de analgesia, aunque presenta discretas molestias cuando pasa tiempo sentada (EVA 1).



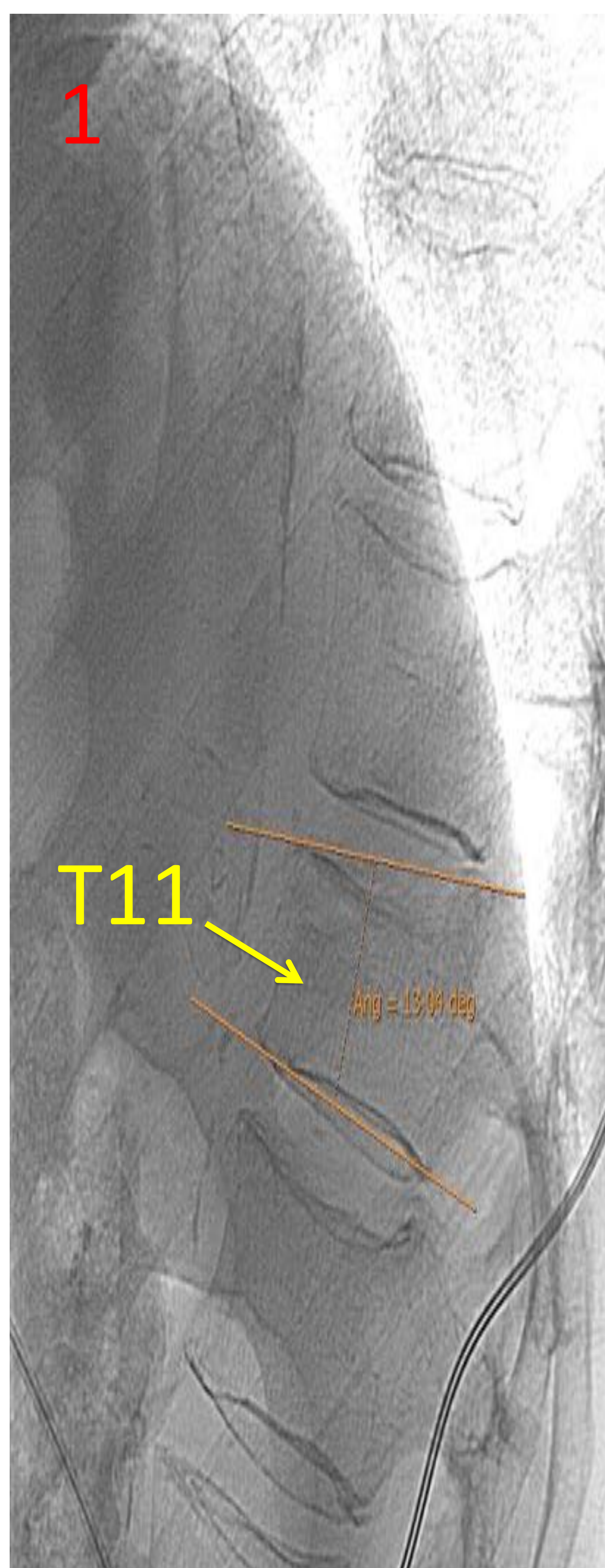
CASO 2

- Mujer de **93 años** que refiere lumbalgia baja de 2 meses de evolución de inicio súbito, sin traumatismo o esfuerzo previo, que mejora parcialmente con tratamiento analgésico (EVA 7,5).
- Se realiza SJ de L3 con buen resultado morfológico y sin complicaciones.
- Al alta la paciente se encuentra libre de dolor, sin focalidad neurológica, y deambulando con andador.
- Consulta un mes después no presenta dolor (EVA 0).

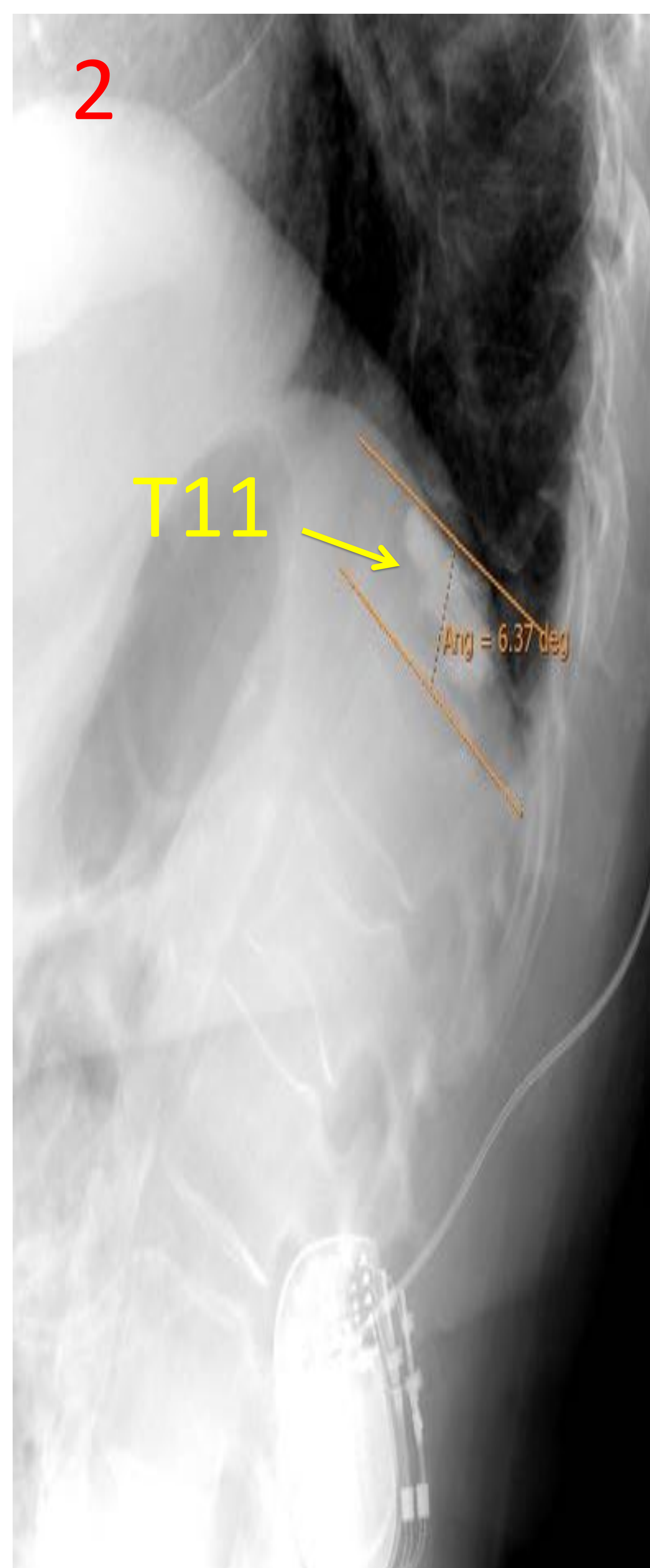


CASO 3

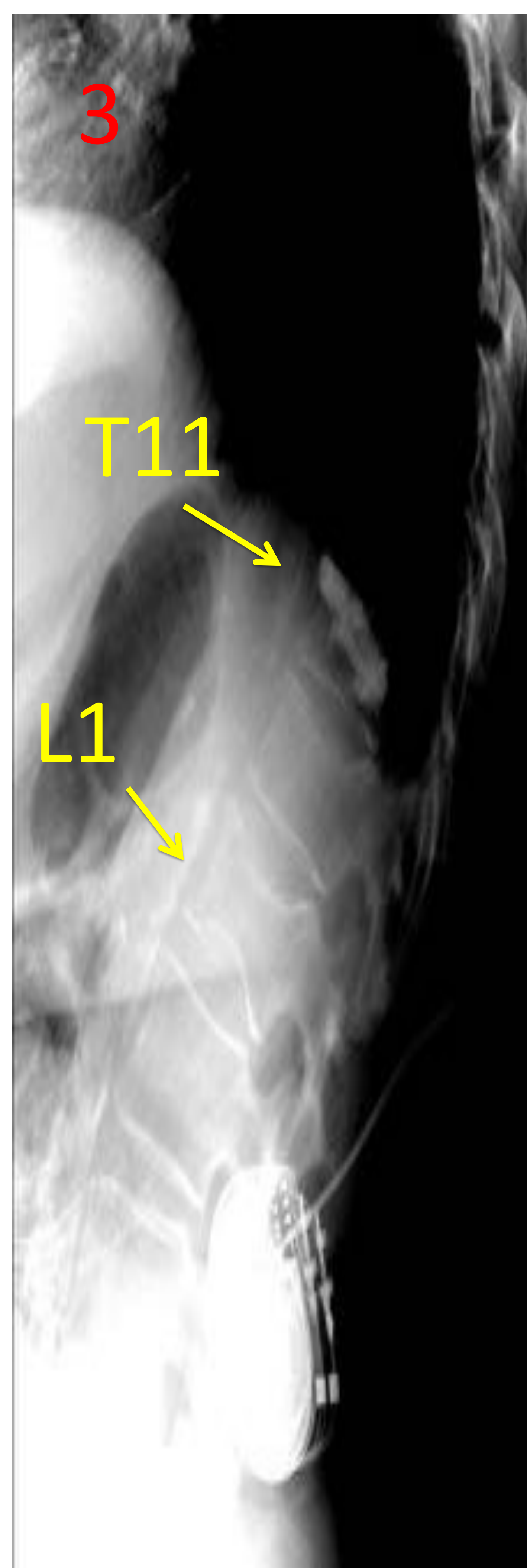
1. Mujer de 58 años que refiere dolor lumbar de inicio espontáneo desde el 8/01/15 que empeoró debido a fractura T11 osteoporótica.
2. Preciso tratamiento con SJ de T11, con mejoría inicial, pero con reaparición precoz de dolor espontáneo, mecánico e invalidante.
3. Diagnosticada de fractura osteoporótica L1 el 09/04/2015 y se decide nuevo SJ de ese cuerpo vertebral así como refuerzo de T12 con vertebroplastia.
4. En el control en consulta post-procedimiento se constata una significativa reducción del dolor (EVA 0)



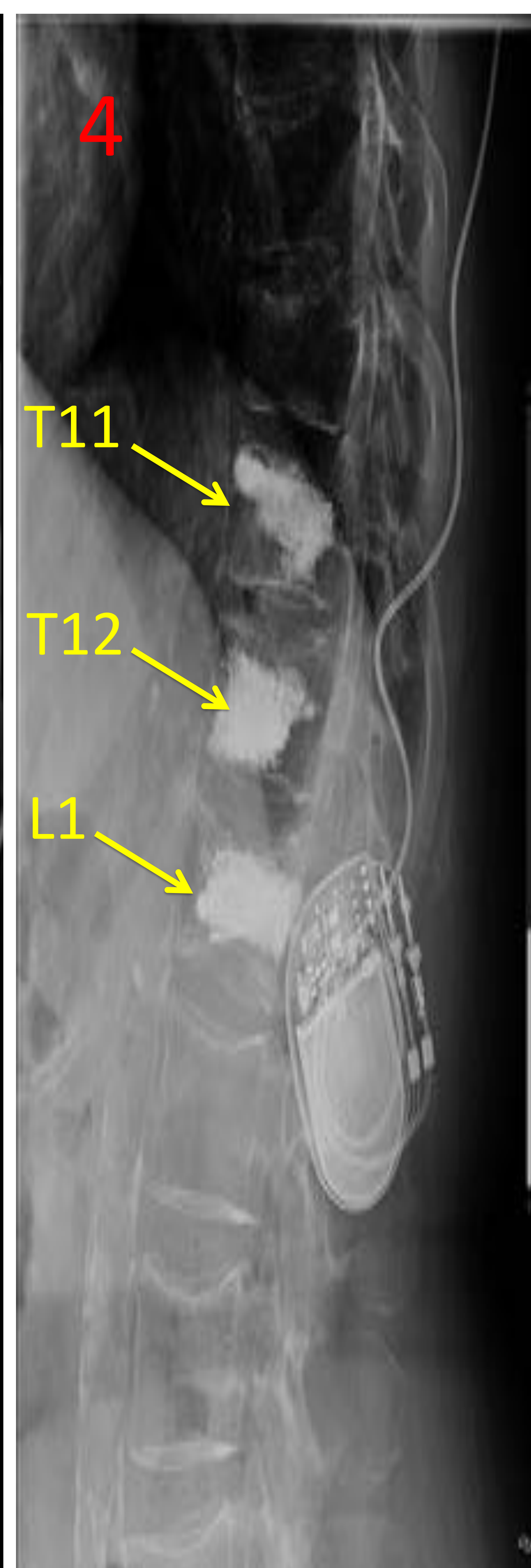
EVA 7



EVA 7



EVA 9



EVA 0

CONCLUSIONES

- 1. La fractura vertebral por compresión supone un problema de salud muy importante por su alta incidencia y su coste.**
- 2. El tratamiento con Spine-Jack consigue una mejoría significativa tanto del dolor dorso-lumbar.**
- 3. Se consigue también una satisfactoria corrección morfológica del cuerpo vertebral, y con ello se mejora la estática de la columna y la actividad funcional del paciente tratado.**

BIBLIOGRAFÍA

1. *Mathis JM, Barr JD, Belkoff SM, et al. Percutaneous vertebroplasty: a developing standard of care for vertebral compression fractures. Am J Neuro-radiol 2001; 22:373-381*
2. *Garfin SR, Yuan HA, Reiley MA. New technologies in spine: kyphoplasty and vertebroplasty for the treatment of painful osteoporotic compression fractures. Spine 2001; 26:1511-1515*
3. *Armsen N, Boszczyk B. Vertebro-/kyphoplasty history, development, results. Eur J Trauma 2005; 31: 433 - 4 41*
4. *McGraw JK, Cardella J, Barr JD, et al.; Society of Interventional Radiology Standards of Practice Committee. Society of Interventional Radiology quality improvement guidelines for percutaneous vertebroplasty. J Vasc Interv Radiol 2003; 14(9 Pt 2):S311-S315*
5. *Noriega D, Maestretti G, Renaud C, et al. Clinical Performance and Safety of 108 SpineJack Implantations: 1-Year Results of a Prospective Multicentre Single-Arm Registry Study. BioMed Research International. 2015;2015:173872.*