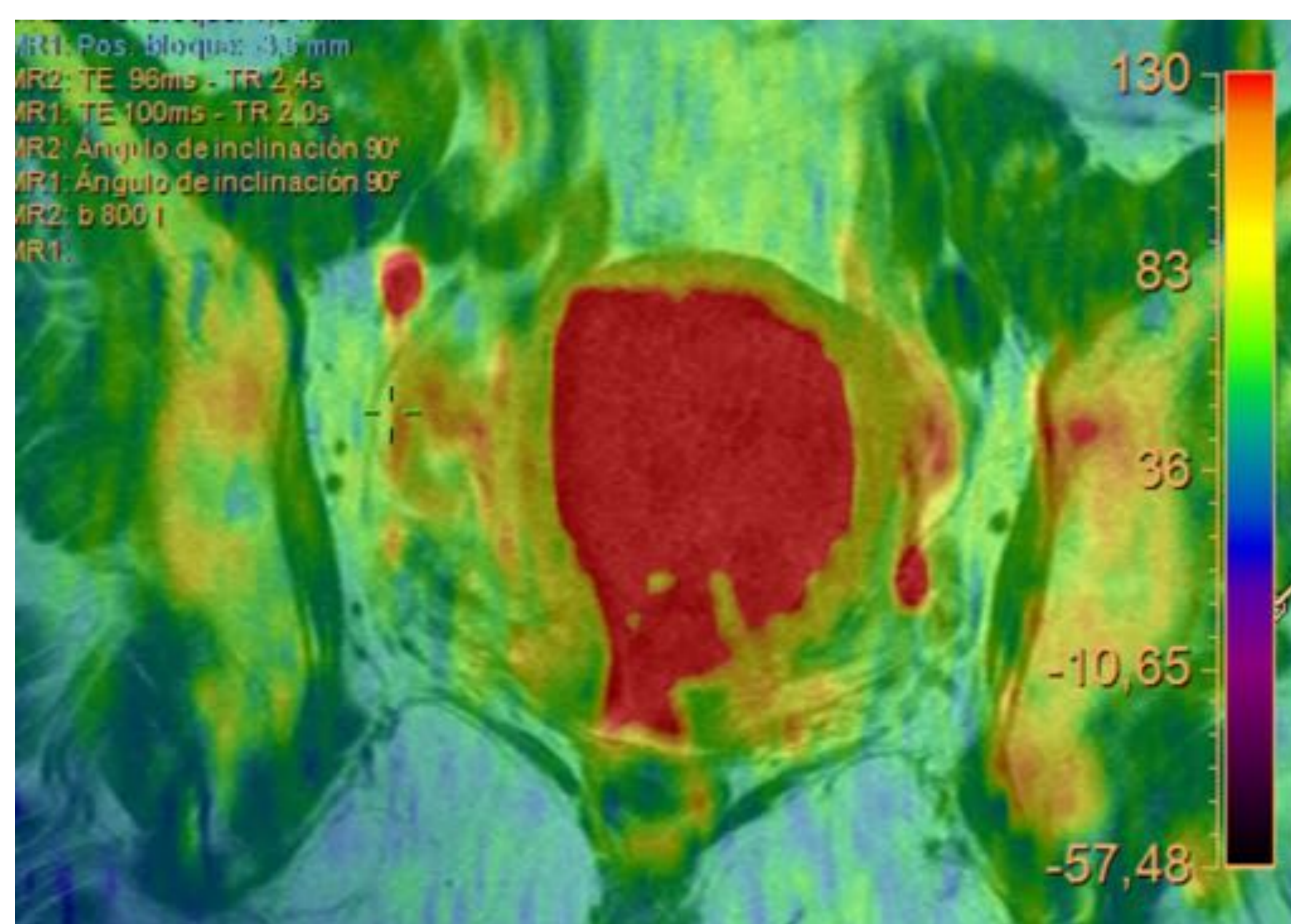


Correlación entre valor del Coeficiente de difusión ADC y el grado histopatológico del cáncer de endometrio

Saad Eddine Bencheikh. María Felez Carballada, Sara Amado Cabana, Ana Porta Vila, Marta Alvarez Lafuente


**Complejo Hospitalario Universitario de Ferrol
"Arquitecto Marcide", Ferrol, España**

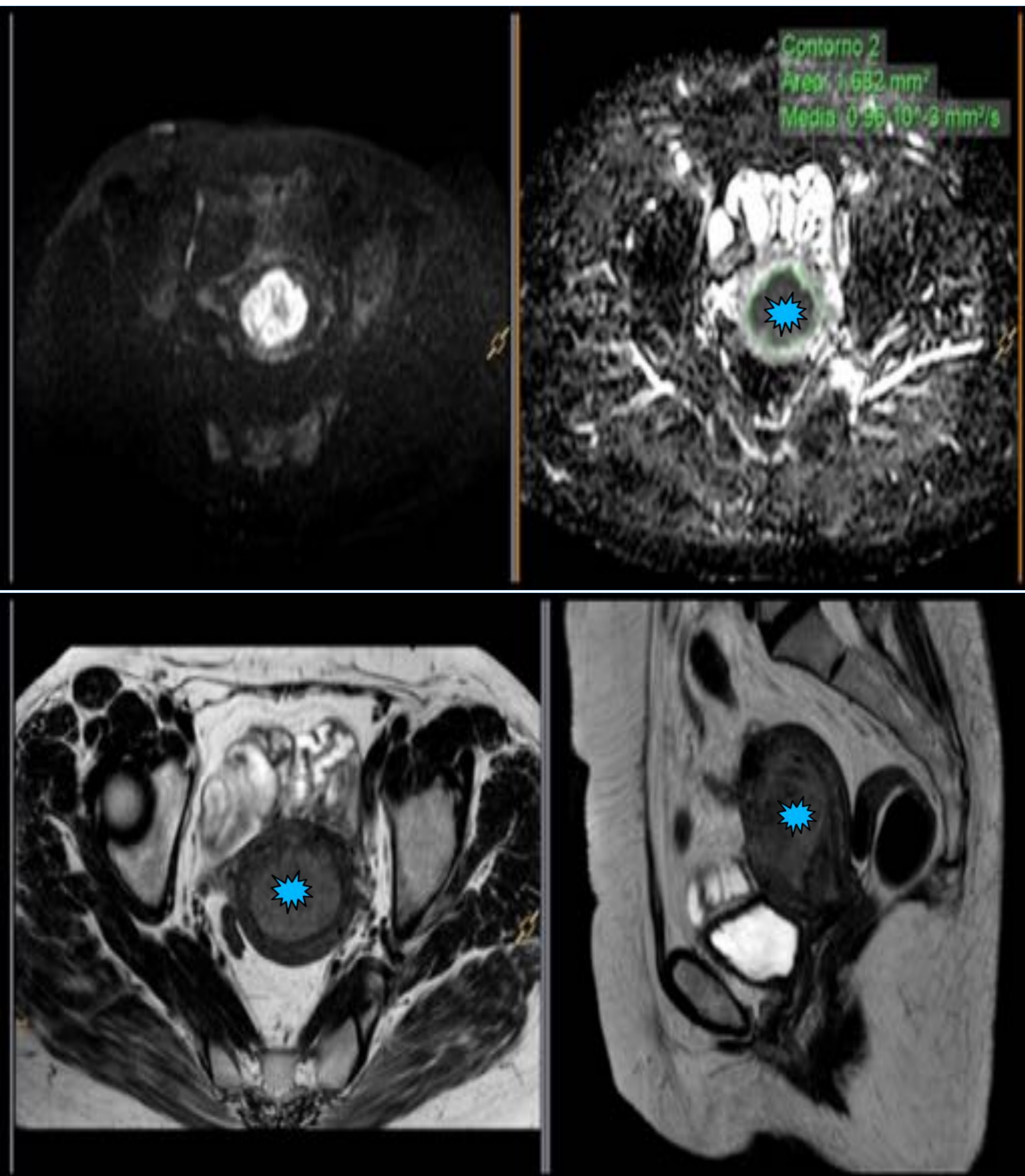


OBJETIVO

- Determinar si el valor del coeficiente de difusión aparente (ADC) permite predecir el grado histológico del cáncer de endometrio.
- La imagen ponderada en difusión (DWI) se basa en la detección del movimiento libre de las moléculas de agua que puede estar restringida en determinadas condiciones patológica. Es una secuencia T2 (tiempo de excitación TE largo donde se intercalan dos gradientes (fase y refase). El grado de potenciación en difusión lo marca el valor b (medido en s / mm^2) que indica la magnitud y la duración de los gradientes aplicados y el tiempo entre los dos gradientes. A menor valor b mayor sensibilidad pero menor especificidad y viceversa.

- El carcinoma de endometrio es una de las neoplasias ginecológicas malignas más frecuentes detrás del cáncer de mama.
- Clínicamente suele presentarse como sangrado vaginal en mujeres postmenopáusicas.
- El examen inicial consiste en ecografía transvaginal. Si se identifica un engrosamiento endometrial mayor de 4 mm se debe realizar biopsia.
- La RM permite definir detalles de suma importancia para la planificación quirúrgica como estadiaje locorregional, tamaño uterino, infiltración del miometrio, la presencia de enfermedad anexial, implantes peritoneales, que determinan el tipo de cirugía a realizar (laparoscópica vs. cirugía abierta), invasión cervical/parametrial (cirugía simple vs. radical) y adenopatías pélvicas o paraaórticas (extensión de la linfadenectomía).

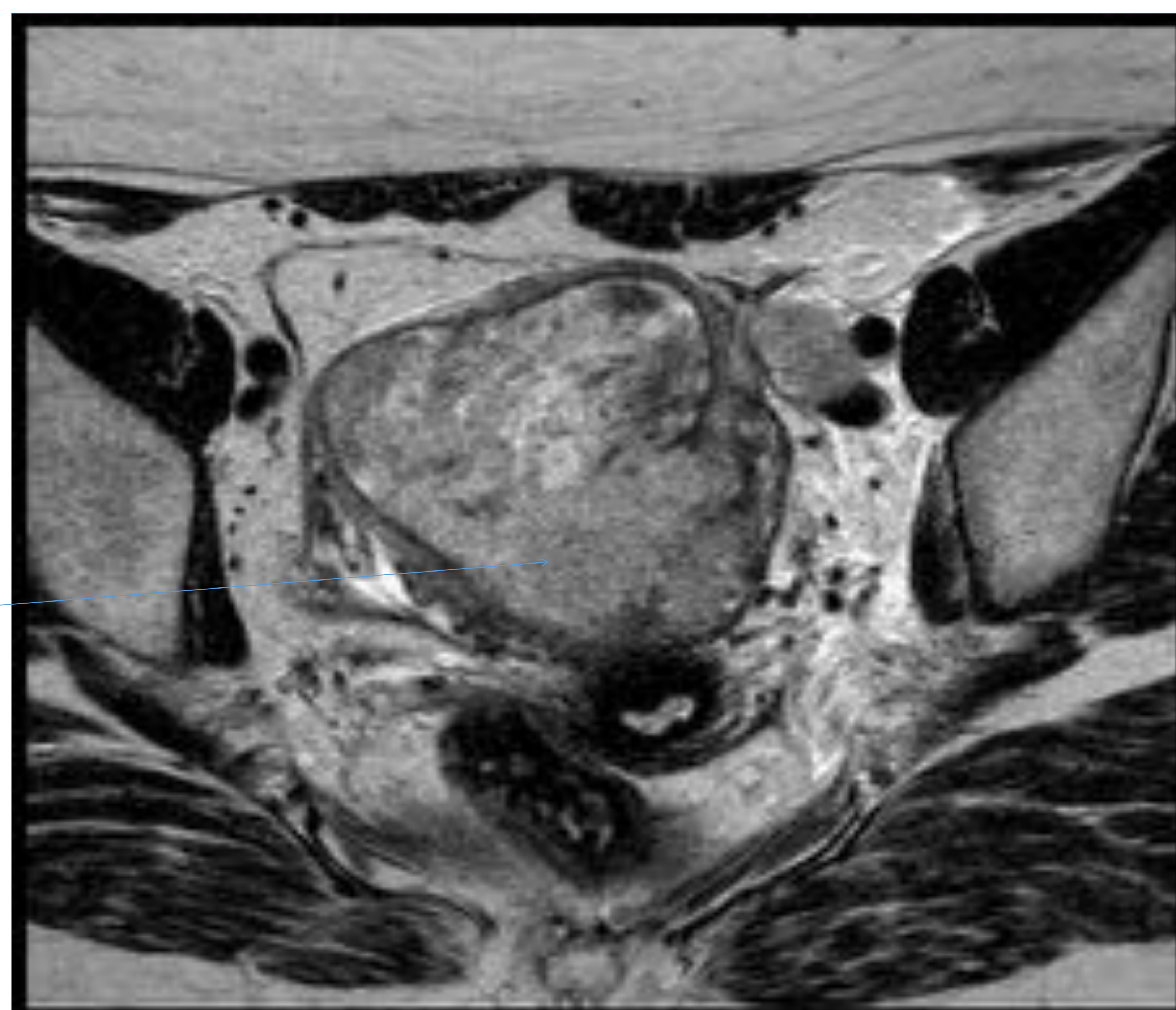
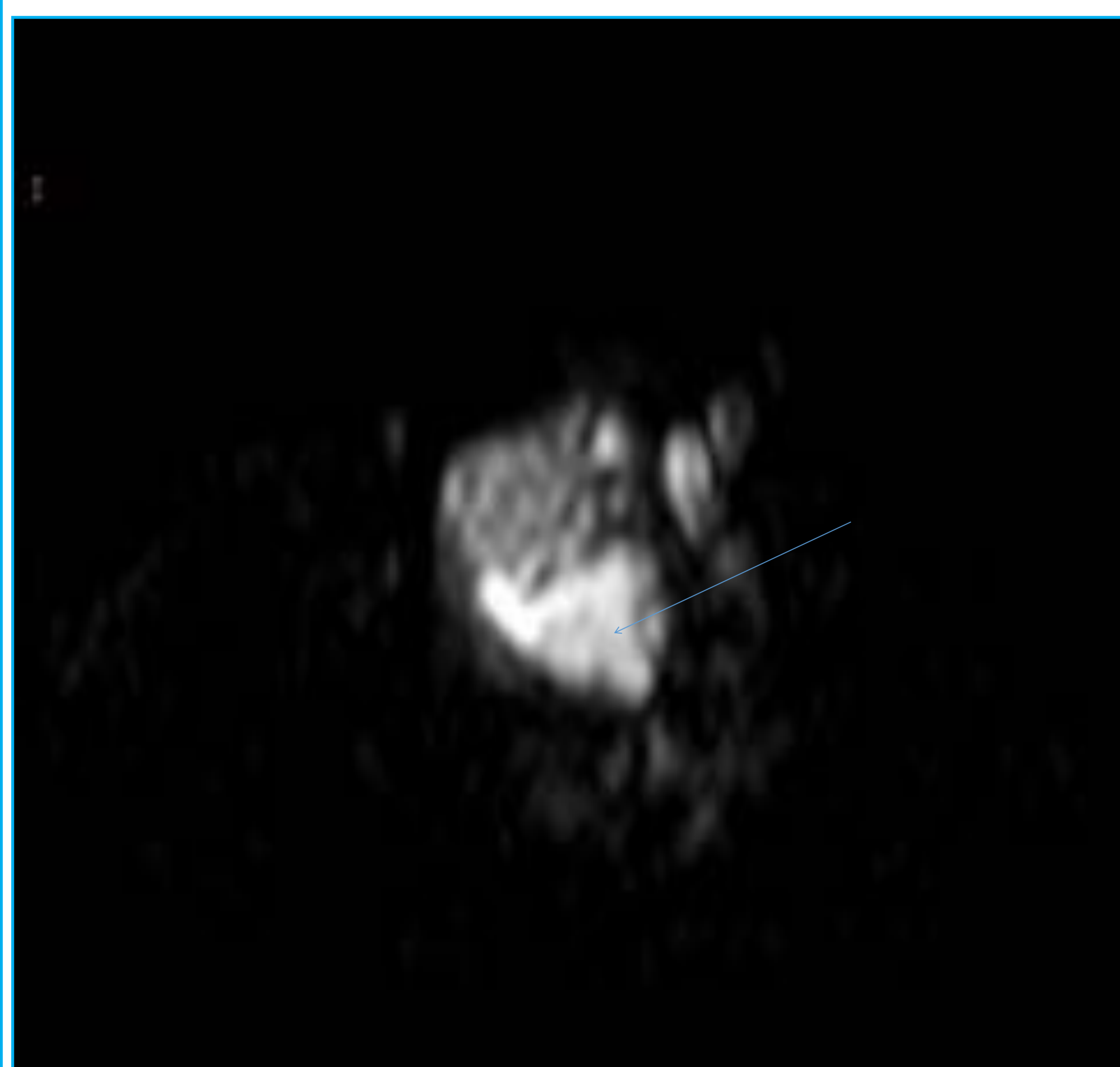
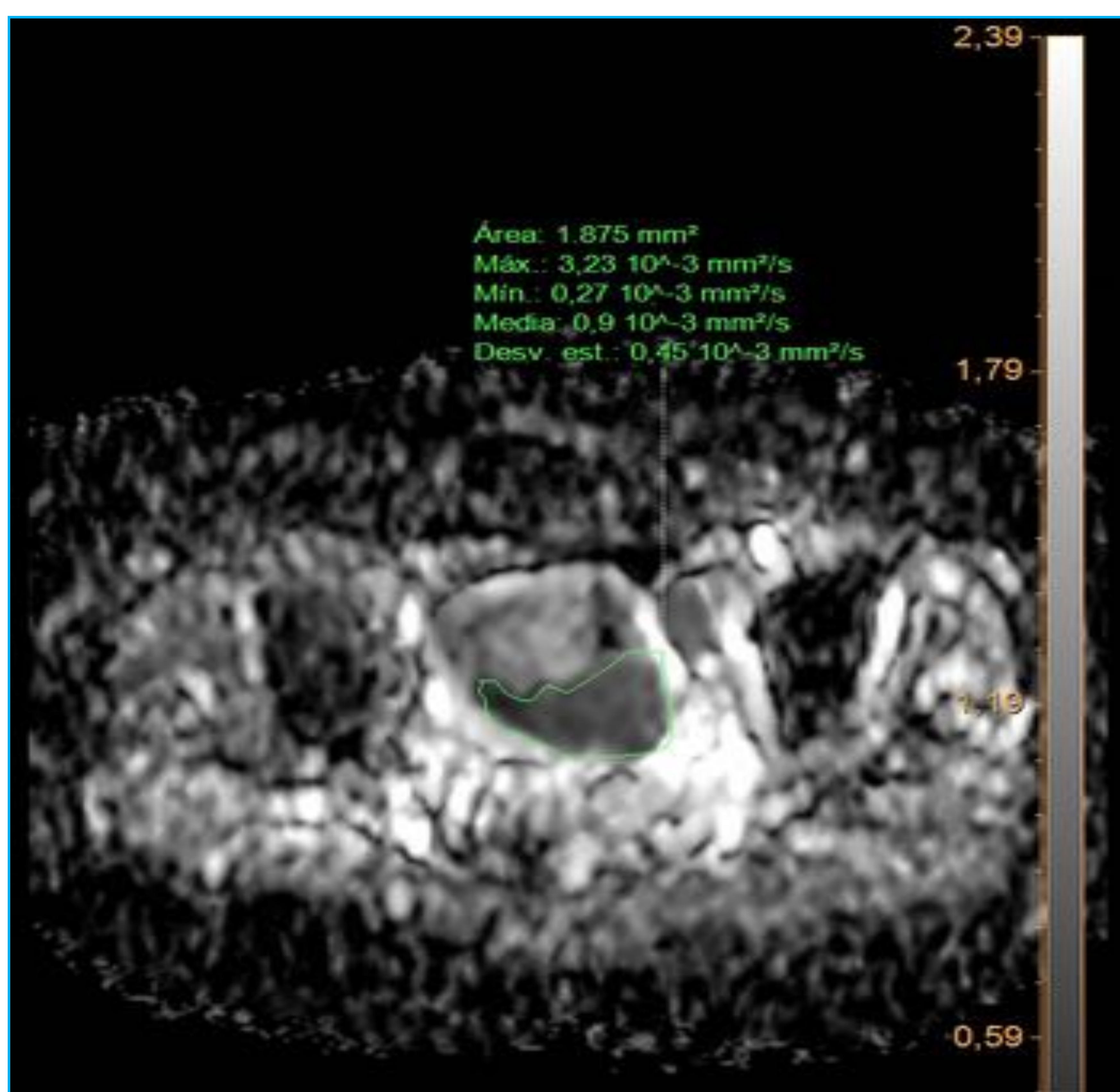
FIG 1: Masa()en cavidad endometrial que presenta invasión miometrial focal del 50% en cuerno derecho, así como extensión al canal endocervical .



MATERIAL Y METODO:

- Estudio retrospectivo desde 2012 al 2016.
- Serie de 86 pacientes consecutivos de nuestra área sanitaria con cáncer de endometrio(con edades comprendidas entre 39 y 84 años).
- Los tumores de endometrio se clasifican en base al sustrato anatomopatológico en dos tipos:
 - **Bajo grado:** (subtipo endometrioides G1 y G2, Endometrioides con diferenciación escamosa, Mucinoso).
 - **Alto grado** (endometrioides G3 y resto de tipos histológicos: Células claras, Seroso, Indiferenciado y carcinosarcoma).
- Teóricamente, se esperan valores de ADC bajos cuando el tumor es de alto grado porque típicamente tienen mayor densidad celular que restringe la difusión del agua.

Fig2: Gran masa que ocupa la totalidad de la cavidad uterina, infiltra el miometrio aparentemente en su totalidad, mostrando además invasión serosa.



Material y método

- Se realiza estudio de resonancia magnética abdominopélvica prequirúrgica incluyendo secuencias de difusión con valores b 0-800 s/mm². Se calcula el valor ADC de cada paciente por parte de dos observadores de forma independiente (radiólogo médico residente de 4º año y radiólogo facultativo especialista de área con más de 15 años de experiencia) y se compara con el resultado anatomopatológico de la pieza quirúrgica.
- Cuando no se detecta el tumor claramente en los mapas ADC, el ROI se establecía en base a las imágenes ponderadas en DWI con valores $b=800$.
- Para determinar diferencias entre los grupos bajo-alto grado en cuanto a la media de valores del mapa ADC se realizó el test T-student para muestras independientes.
- Se midió la concordancia entre observadores usando el coeficiente de correlación intraclass que se clasifica bajo los supuestos de Landis y Koch en :
 - valor de kappa $< 0,20$ representa una pobre concordancia.
 - de 0,21-0,40 leve.
 - de 0,41-0,60 moderada.
 - de 0,61-0,80 buena.
 - de 0,81-1,00 excelente.
- Se representó gráficamente el análisis estadístico mediante las curvas de Características Operativas para el Receptor (COR) en base a los resultados obtenidos por ambos examinadores para predecir la relación entre el tipo histológico y el valor del ADC utilizando el área bajo la curva.

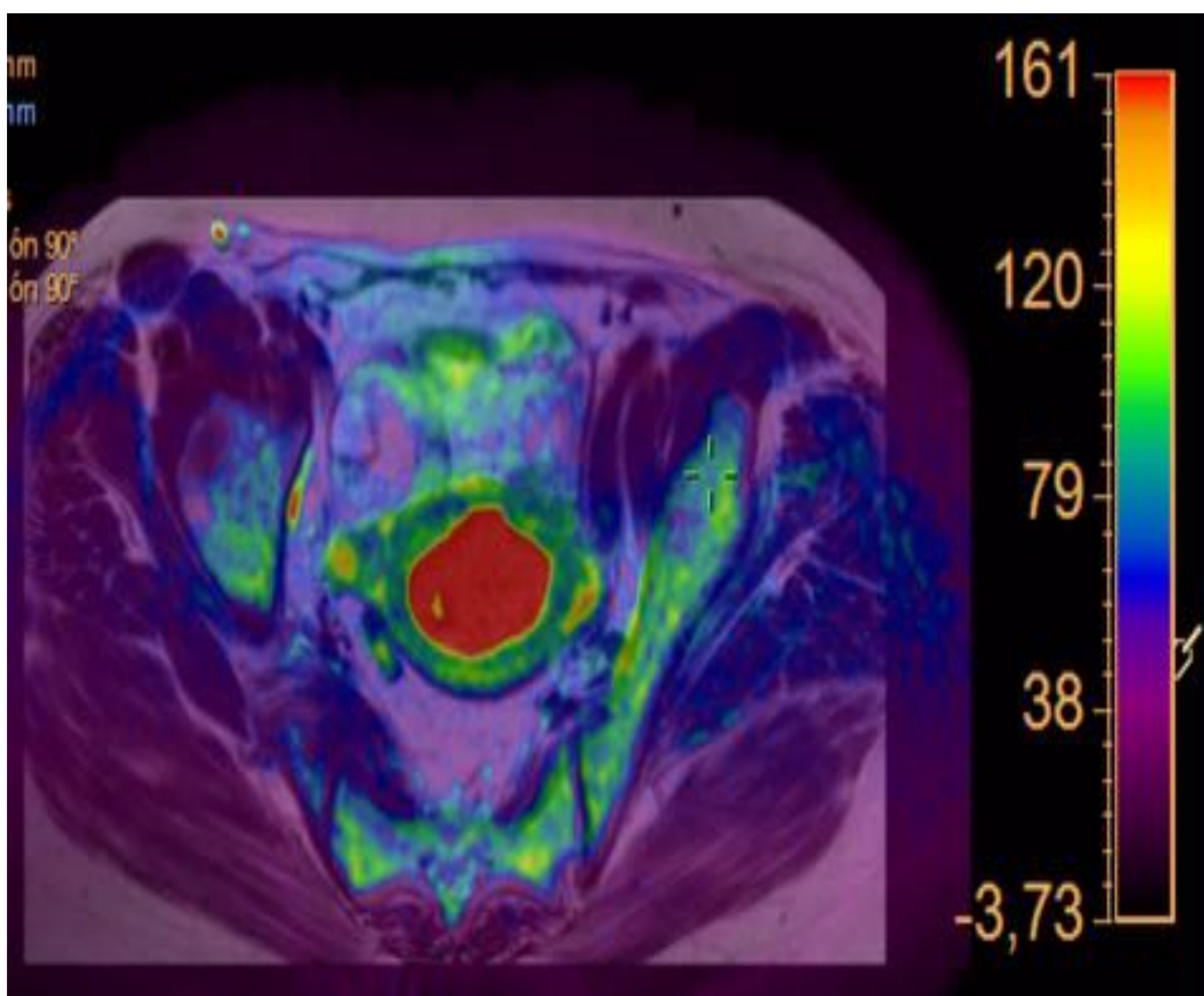
MRI protocolo ESUR “*European Society of Urogenital Radiology*”

- Los estudios fueron realizados en un equipo de 1T, siguiendo el protocolo recomendado por la ESUR en 2009, con una antena phased-array de pelvis. La paciente acude en ayunas con vejiga y colon vacíos. Se usaron fármacos antiperistálticos cuando no había contraindicación para ello. Se realizaron planos axiales, coronales y sagitales con secuencias ponderadas en T2, T1+gadolinio, difusión DWI y mapas ADC con los siguientes parámetros (Tabla 2):
 - DWI se realizó a lo largo del plano axial con TR / TE de 1900 / 1 ms y factores b de 0 y 1000 s / mm². Los mapas de ADC fueron generados a posteriori “post procesamiento”.
 - T2W sagital, axial y coronal a la cavidad uterina con (tiempo de repetición TR / tiempo de excitación TE, 4000 / 90 ms; grosor de corte / espacio de intersección, 4 / 0.0mm; sin supresión grasa
 - Dinámico T1W SE sagital (TR / TE, 6.2 / 3.1 ms; grosor de corte / espacio de intersección, 4 / -2 mm; con supresión grasa SPIR.
 - T2W sagital “abdomen” (TR/TE: 2311/100 ms), Grosor de corte/espacio de intersección 10 / 1 mm. con supresión grasa SPIR.

Parámetros de RM utilizados TABLA2

SECUENCIAS	TR/TE	PLANO	GROSOR DE CORTE	GAP	FAST SUPRESION SPIR
DWI	1900/ 132 ms	AXIAL	6mm	1mm	SI
T2	4000/90 ms	AXIAL CORONAL SAGITAL	4 mm	0 mm	NO
DINAMICO	6,2/3,1 ms	SAGITAL	4mm	-2mm	NO
T2 ABDOMEN HASTA HILIOS RENALES	2311/100 ms	Sagital	10 mm	1 mm	SI

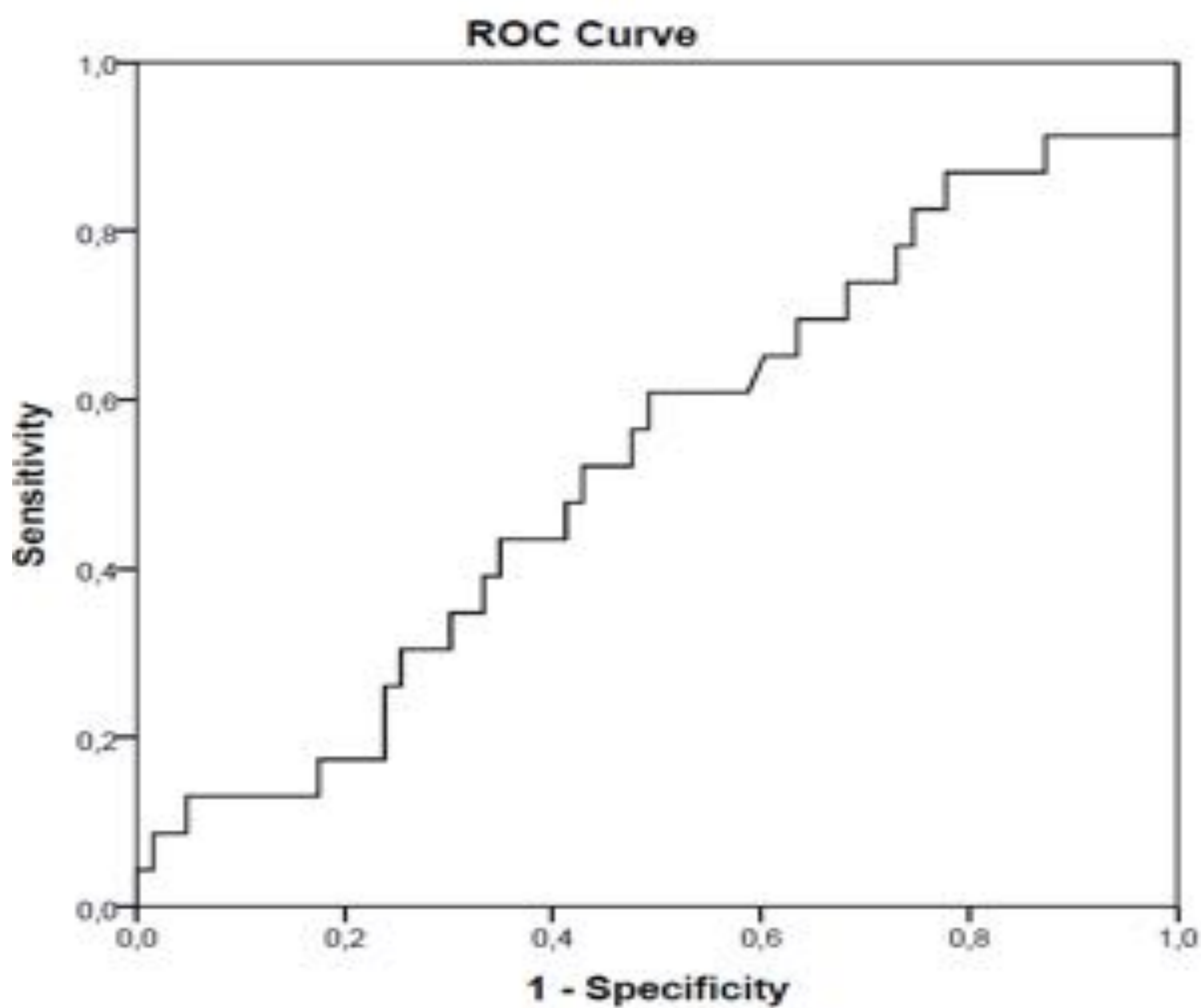
Fig 3: Masa en cavidad endometrial con invasión miometrial focal del 50% en cuerno derecho, así como extensión al canal endocervical sin clara afectación del estroma cervical.



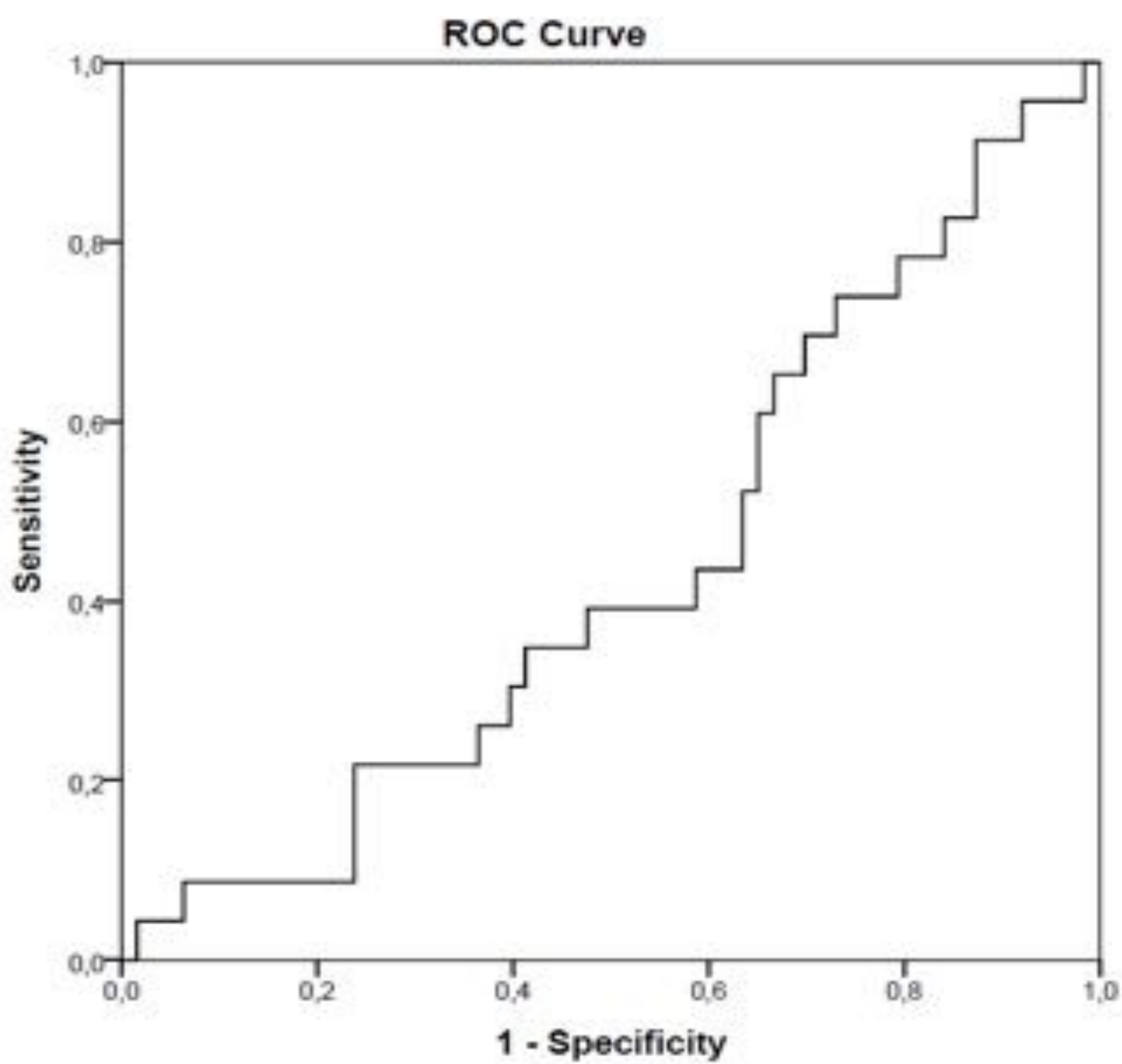
Resultados

- El coeficiente de correlación interobservador Kappa fue de 0,73 (IC 95%) que corresponde a concordancia buena en nuestro estudio según la clasificación de de Landis y Koch.
- El área bajo la curva COR en ambos casos es inferior o igual a 0,5 con curvas cercanas a la diagonal indicando baja exactitud entre ambas medidas con lo cual hay baja capacidad diagnóstica del ADC para la predicción del tipo histológico del cáncer de endometrio.
- La media de ADC de pacientes con tumor de bajo grado fue 1,063 para el observador 1 con una desviación de +/- 0,29 y de 1,136 para el observador 2 con una desviación de +/- 0,33.
- Para los pacientes de alto grado fue de 1,09 para el observador 1 con una desviación de +/- 0,32 y de 1,07 para el observador 2 con una desviación de +/-0,29.
- No se observaron diferencias estadísticamente significativas entre ambos grupos.

Curva COR para el observador 1. Área bajo de la curva de $Az = 0,530$.



Curva ROC para el observador 2. Área bajo la curva de AZ= 0,435



Resultados concordancia: método de Bland y Altman

Observación 1: obs1
Observación 2: obs2

Datos:

Nº de sujetos: 86
Nivel de confianza: 95,0%

Resultados:

	Valor	IC (95,0%)	
Meda de las diferencias	-0,0483	-0,0957	-0,0008
DE de las diferencias	0,2214		
Meda-1,96DE*	-0,4822	-0,5634	-0,4011
Meda+1,96DE*	0,3857	0,3046	0,4669

*DE: desviación estándar

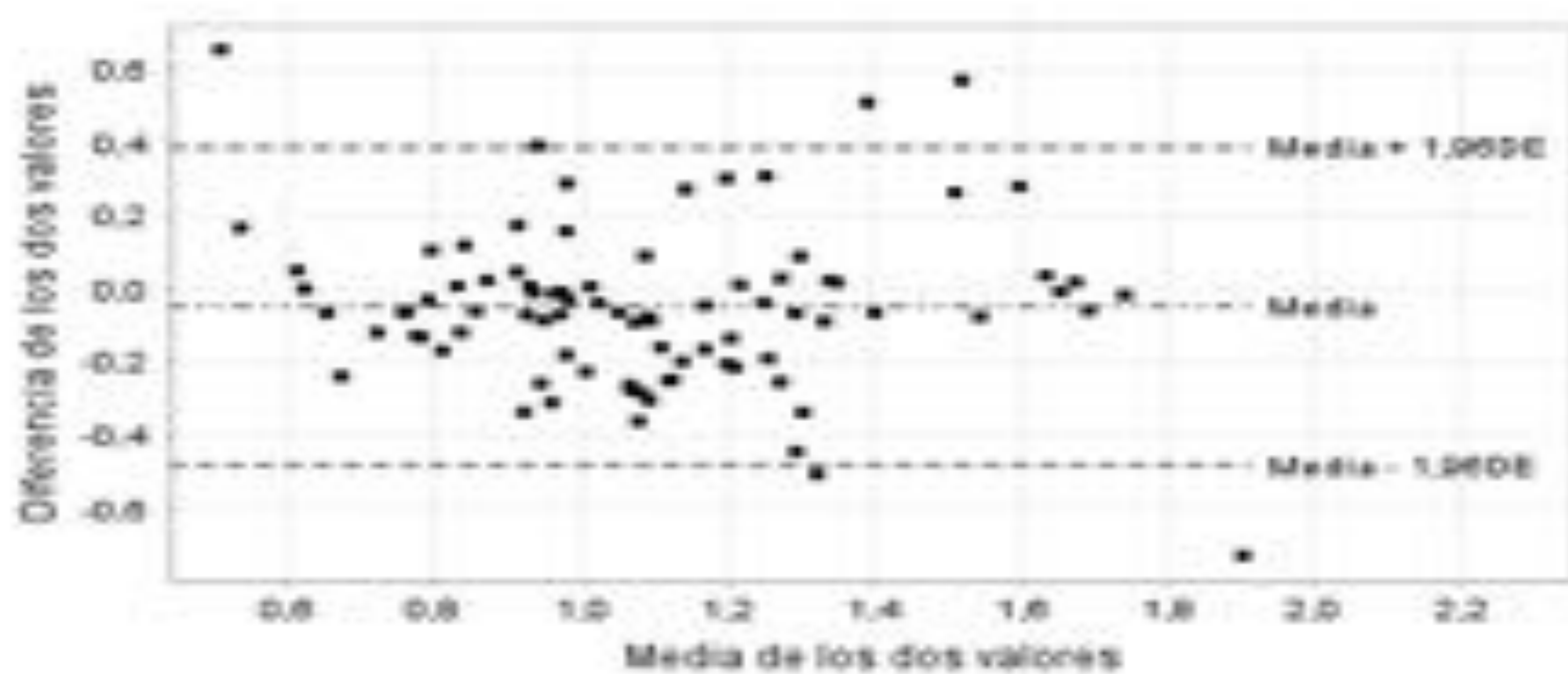
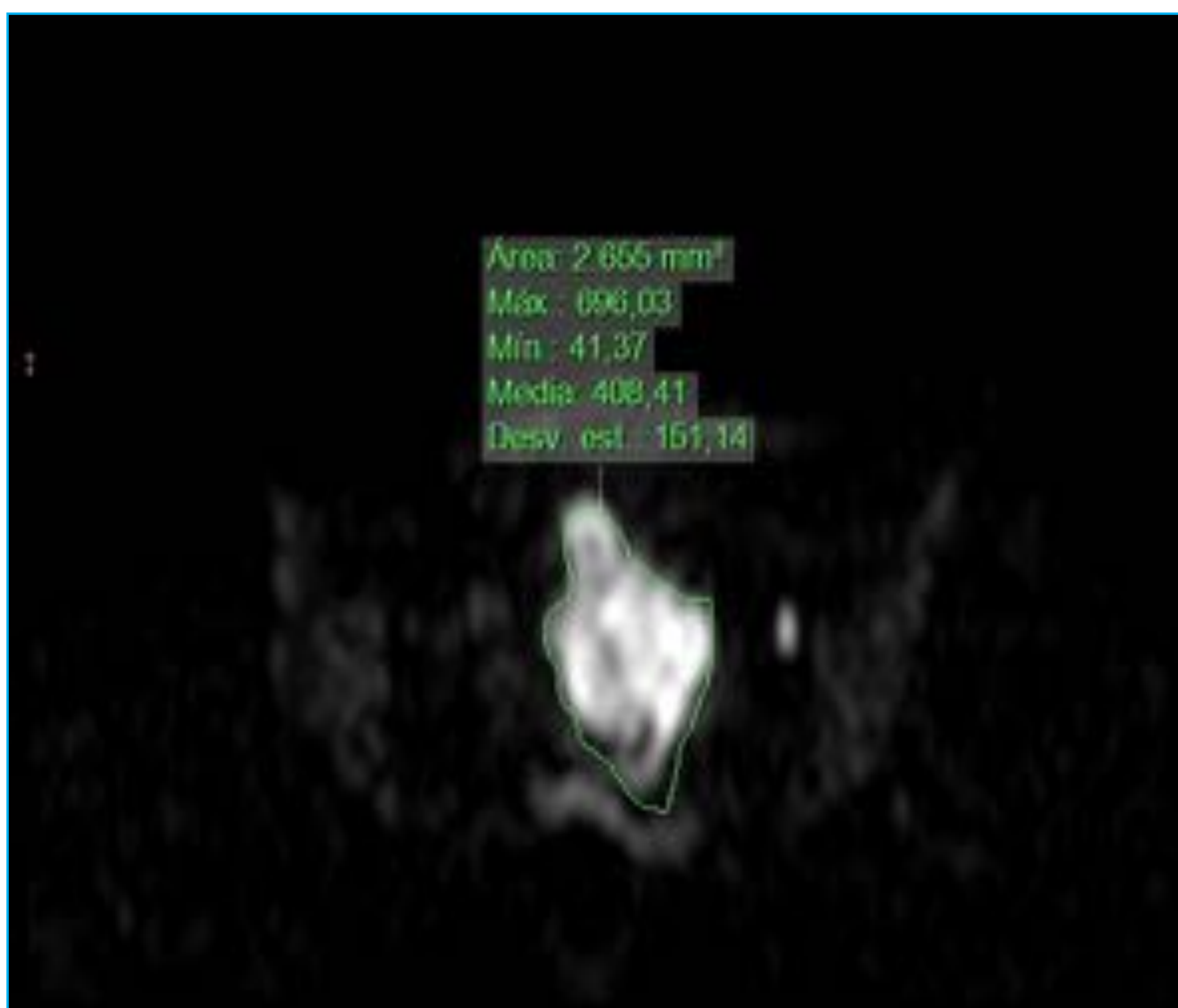
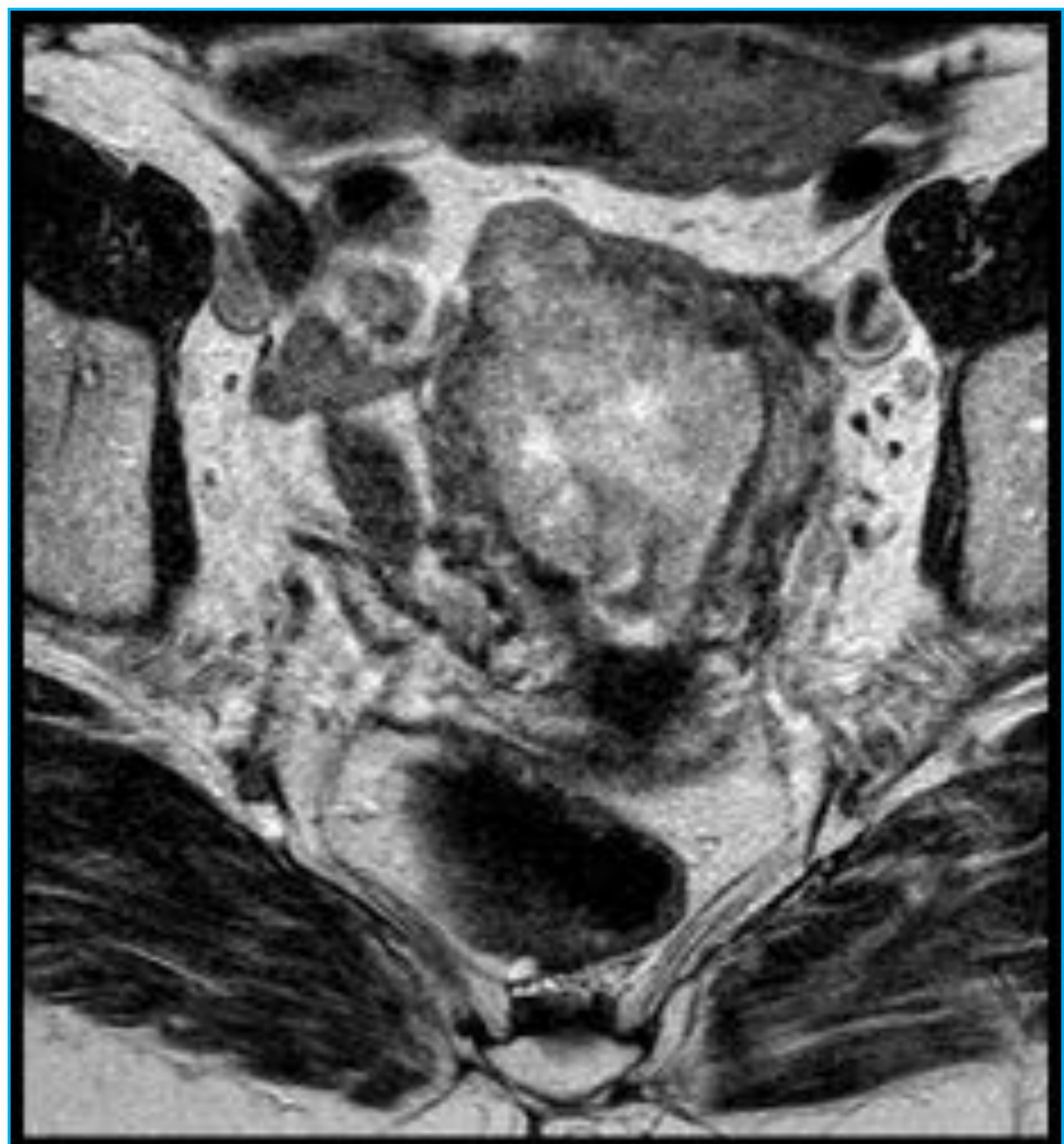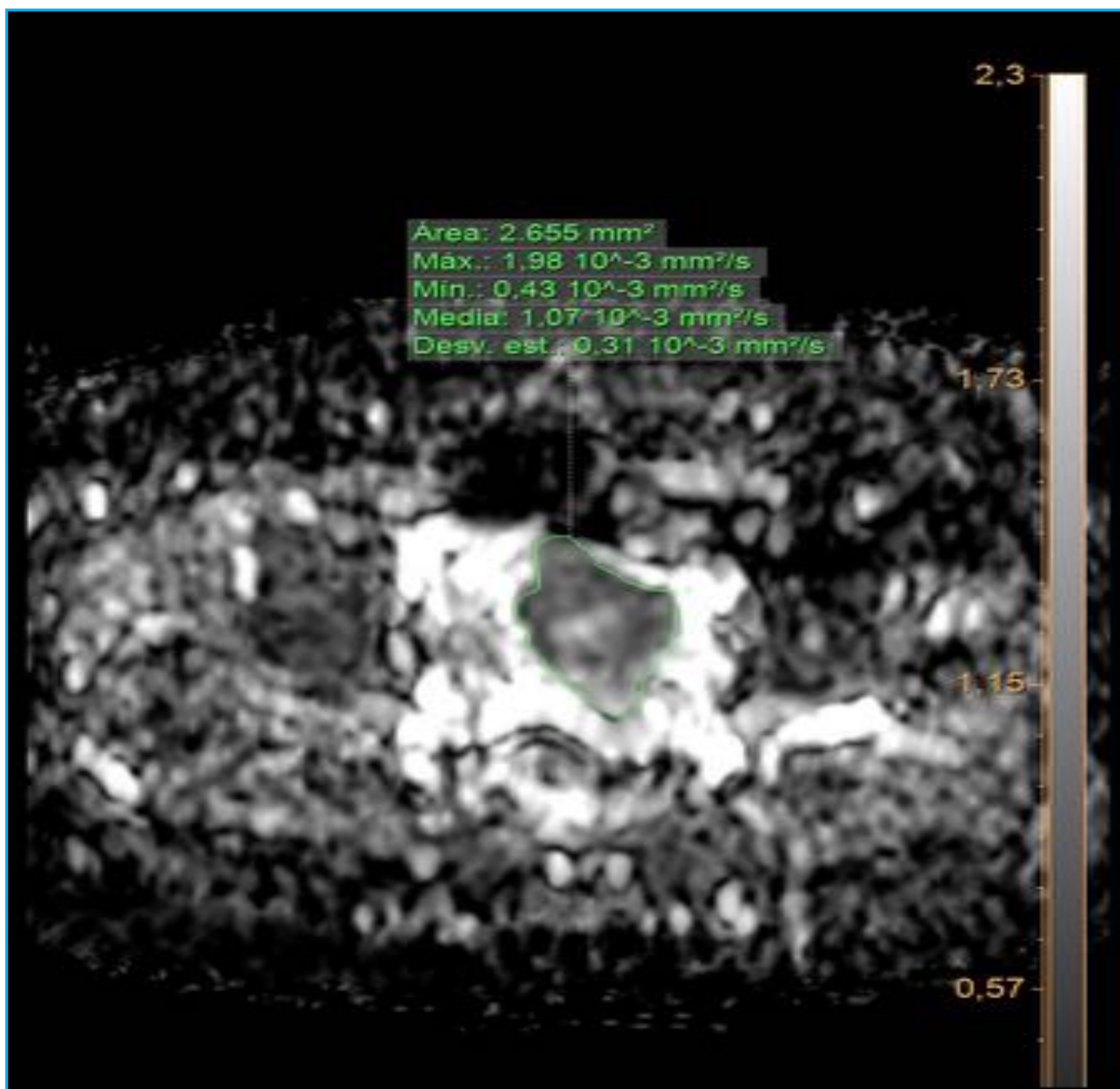


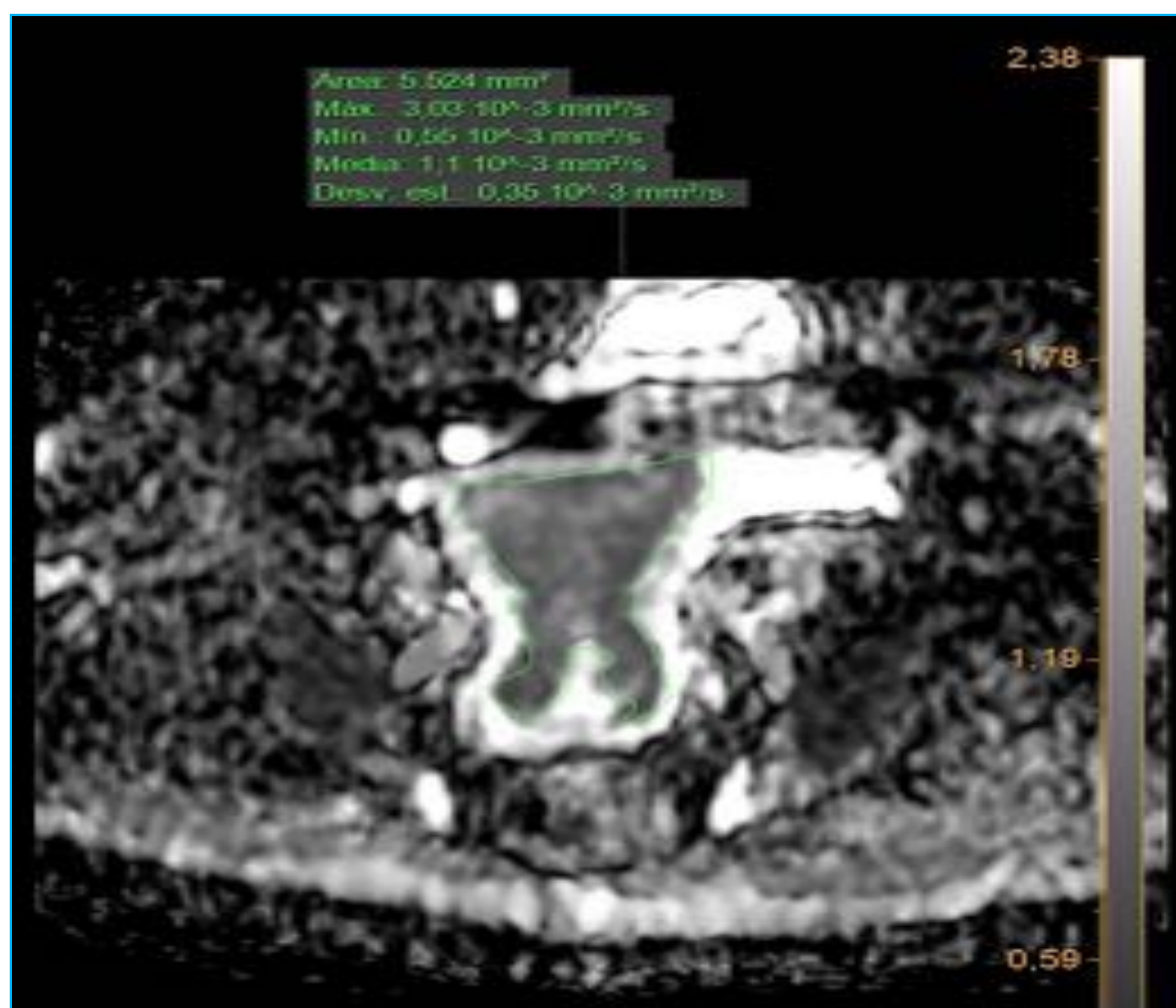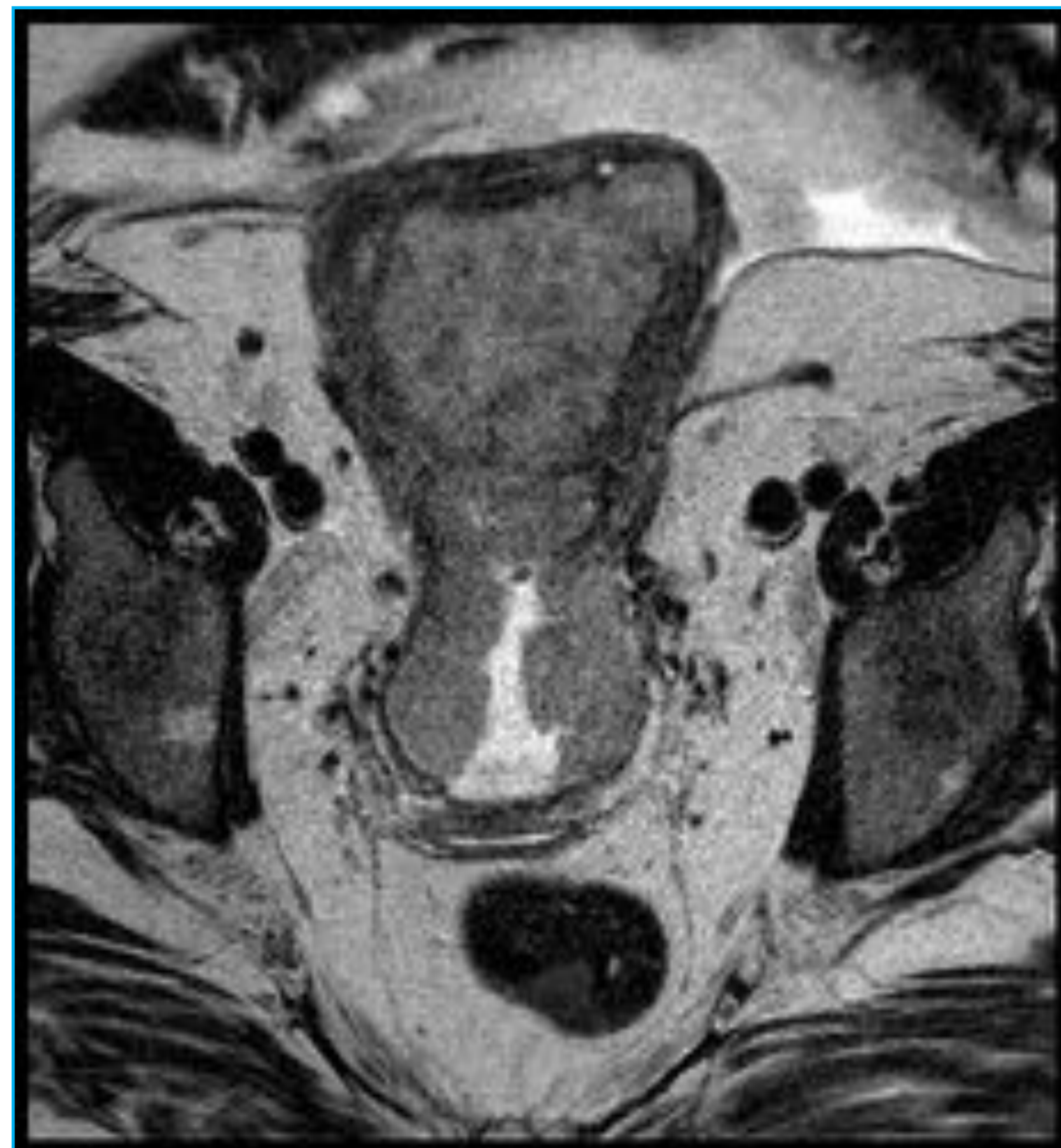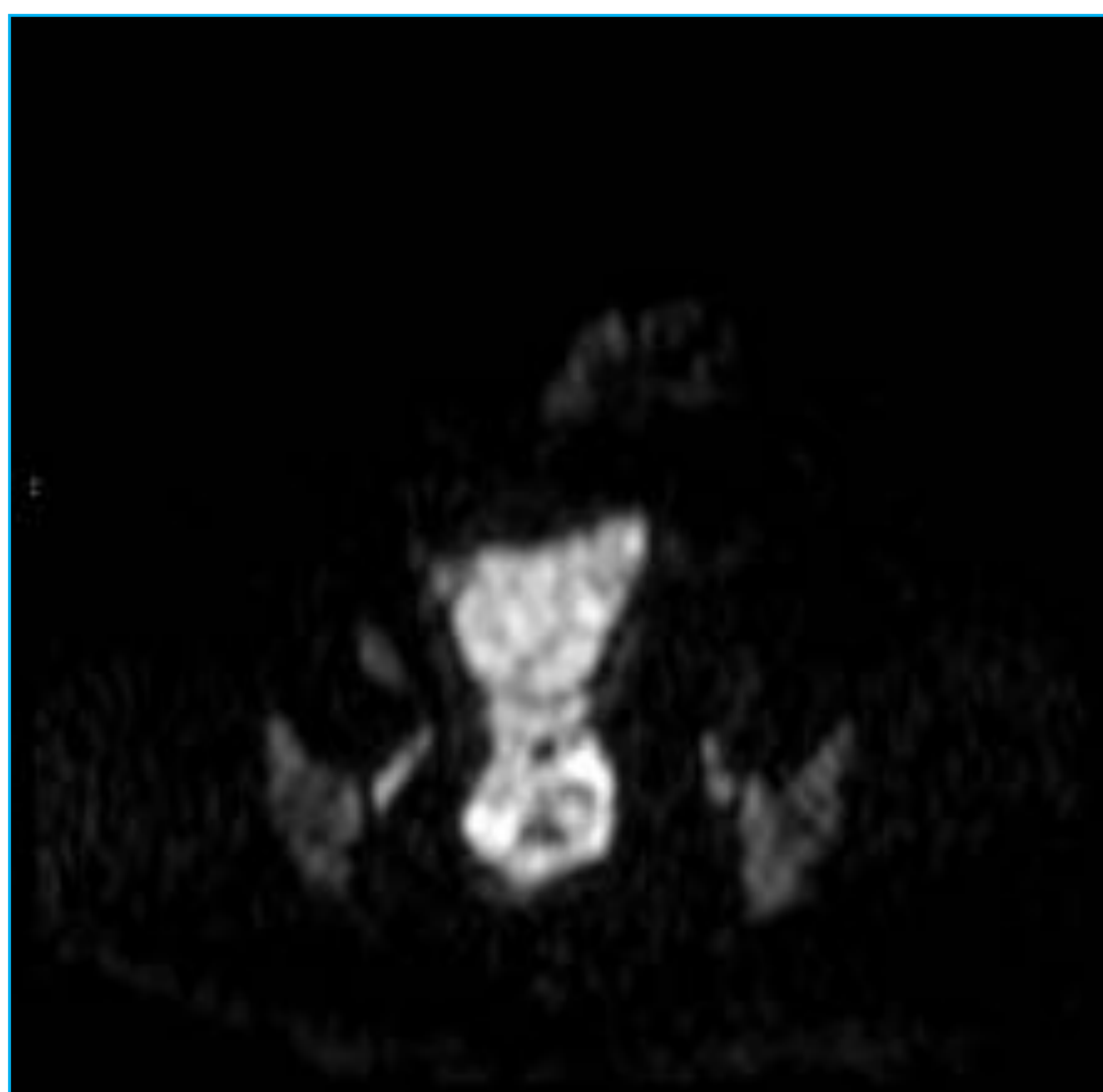
Fig4: Cavidad uterina ocupada por una masa que invade el miometrio, fundamentalmente a nivel del fundus en la totalidad del espesor.



Conclusión:

- Los carcinomas de endometrio de grado bajo (G1) muestran baja celularidad y alto movimiento de moléculas de agua por lo tanto, se espera que tengan un mayor valor de ADC ; por el contrario, los carcinomas endometriales de alto grado (G3) típicamente tienen alta densidad celular, por lo que se espera tener valores ADC más bajos
- Hay muy pocos estudios que sugieren una tendencia hacia valores de ADC pequeños en cánceres endometriales de mayor grado .
- En nuestro estudio vemos que hay una correlación buena entre observadores en cuanto a la medición del ADC.
- La medida de ADC preoperatorio no permite predecir el grado de diferenciación tumoral del cáncer de endometrio ya que no se observó ninguna relación significativa entre los valores de ADC y el grado tumoral y no se encontraron diferencias significativas en el valor promedio de ADC observado entre los tumores G1, G2 y G3.

Fig 5: Ocupación de prácticamente la totalidad de la cavidad endometrial por una masa que invade el miometrio en algunos puntos, aparentemente en profundidad (mayor de 50%) y también muestra invasión del cuello, afectando a todo el estroma cervical.



BIBLIOGRAFIA

- Keiko Kishimoto, Shinya Tajima, Ichiro Maeda, Masayuki Takagi, Takahiko Ueno, Nao Suzuki and Yasuo Nakajima. Endometrial cancer: correlation of apparent diffusion coefficient (ADC) with tumor cellularity and tumor grade Acta Radiol. 2016 Aug;57(8):1021-8.
- Rechichi G , Galimberti S , Signorelli M , y col. Cáncer endometrial: correlación del coeficiente de difusión aparente con el grado tumoral, la profundidad de la invasión miometrial y la presencia de metástasis en los ganglios linfáticos . AJR Am J Roentgenol 2011 ; 197 (1): 256 - 262 .
- Woo S , Cho JY , Kim SY , Kim SH . Análisis de histograma del mapa del coeficiente de difusión aparente de la resonancia magnética ponderada por difusión en cáncer de endometrio: un estudio de correlación preliminar con grado histológico .Acta Radiol 2014 ; 55 (10): 1270 - 1277
- Guo Y, Cai YQ, Cai ZL, et al. Differentiation of clinically benign and malignant breast lesions using
- Diffusion-weighted imaging. J Magn Reson Imaging 2002; 16:172–178
- Wakefield JC, Downey K, Kyriazy S, de Souza NM. New MR techniques in gynecologic cancer. AJR 2013;200:249-60.
- Rechichi G, Galimberti S, Signorelli M, Perego P, Valsecchi MG, Sironi S. Myometrial invasion in endometrial cancer: diagnostic performance of diffusion-weighted MR imaging. Eur Radiol 2010;20:754-62.
- Beddy P, Moyle P, Kataoka M, Yamamoto AK, Joubert I, Lomas D, et al. Evaluation of depth of myometrial invasion and overall staging in endometrial cancer: Comparison of diffusion-weighted and dynamic contrast-enhanced imaging. Radiology 2012;262:530-7.