



# ESCROTO AGUDO: SIGNOS DE ALARMA

ANDUEZA A<sup>1</sup>, GARCÍA AF<sup>1</sup>, PARDO JA<sup>2</sup>

<sup>1</sup>Hospital Universitario Puerta del Mar 1, Cádiz.

<sup>2</sup>Hospital Universitario Puerta del Mar 3, Cádiz.



## OBJETIVO DOCENTE

- Enumerar las diferentes causas que requieren ecografía- Doppler escrotal de manera urgente.
- Describir los hallazgos ecográficos en cada una de las patologías, así como los signos de alarma que determinan el pronóstico y realizar un diagnóstico diferencial.

## REVISIÓN DEL TEMA

El dolor testicular es causa frecuente de consulta tanto en adultos como en niños. En muchos casos sólo con la clínica y la exploración no es suficiente para realizar un diagnóstico y valorar el alcance de la lesión, siendo necesario la realización de una ecografía-Doppler. [2]

Causas:

VASCULAR	INFECCIOSA	TRAUMÁTICA	MISCELÁNEA
Torsión testicular y del apéndice testicular.	Epididimitis y orquiepididimitis	Hematoma escrotal y del cordón testicular, hematocele, fractura y rotura testicular, epididimitis post-traumática	Hernia inguino-escrotal.

Tabla 1. [1]

### Torsión testicular

Es una emergencia urológica.

Sucede más comúnmente en neonatos y prepúberes, aunque puede ocurrir a cualquier edad.

Existen dos tipos de torsión testicular[3]: extravaginal (más frecuente en neonatos) e intravaginal (adolescentes).

Una inadecuada fijación testicular permite la torsión del cordón espermático que contiene los vasos espermáticos pudiendo condicionar el consecuente infarto de la glándula (a partir de las 8 horas).

La torsión testicular puede ser secundaria a un traumatismo o esfuerzo físico, pero también puede suceder de manera espontánea.

Cursa con dolor moderado-severo y náuseas. En la exploración el reflejo cremastérico suele estar abolido[1].



## Evaluación ecográfica

Al principio de la torsión el tamaño y la ecogenicidad testicular puede ser normal.

Los hallazgos posteriores incluyen: aumento del tamaño y de la ecogenicidad del testículo; el testículo puede estar elevado y orientado transversalmente en comparación con el contralateral. Puede haber hidrocele reactivo y un engrosamiento de la piel del escroto.

El cordón espermático debe ser evaluado en busca de vasos espirales, el llamado “signo de nudo de torsión” o “del remolino” (Fig.2).

Doppler: al principio la vascularización puede estar preservada (Fig.3). Posteriormente pueden verse registros de alta resistencia con inversión de la diástole y ausencia de flujo(Fig. 1)[3].

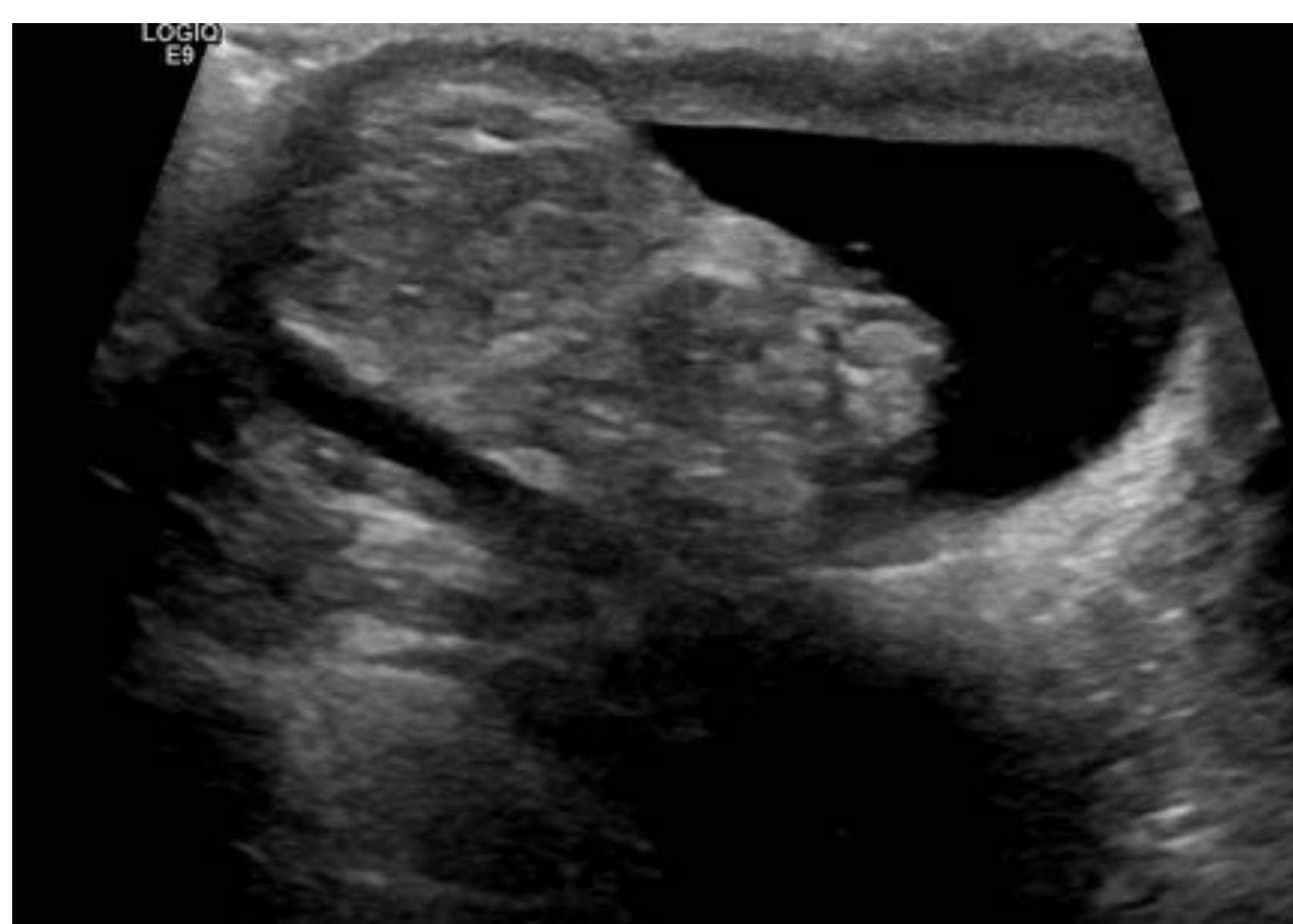
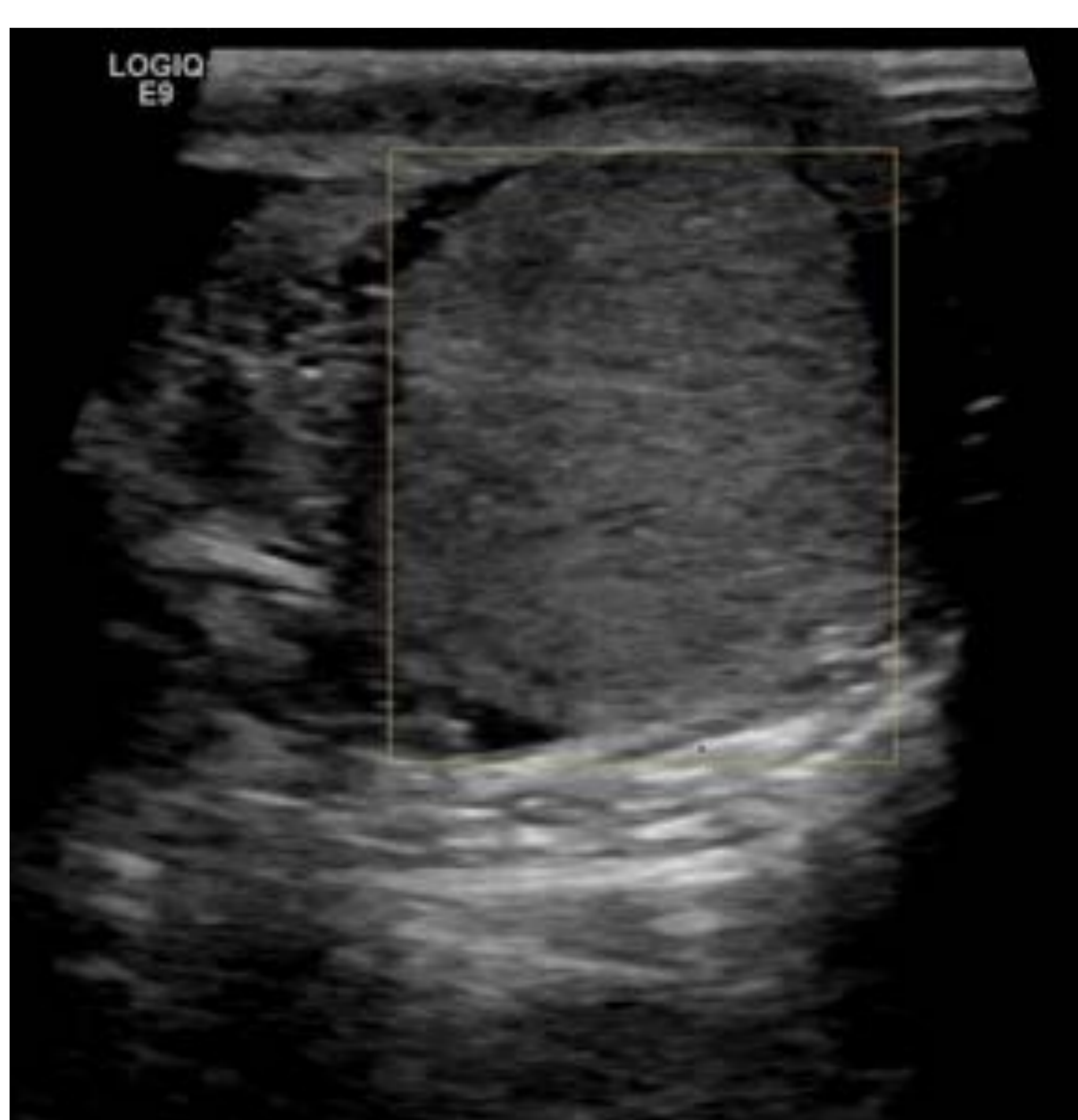
Figura 1 (Izda). Testículo derecho sin que se obtengan registros de flujo con el Doppler- color. Figura 2 (Dcha). Engrosamiento del cordón espermático ipsilateral, adquiriendo una morfología “en remolino”. Hidrocele derecho reactivo. Todo ello en relación con torsión testicular.

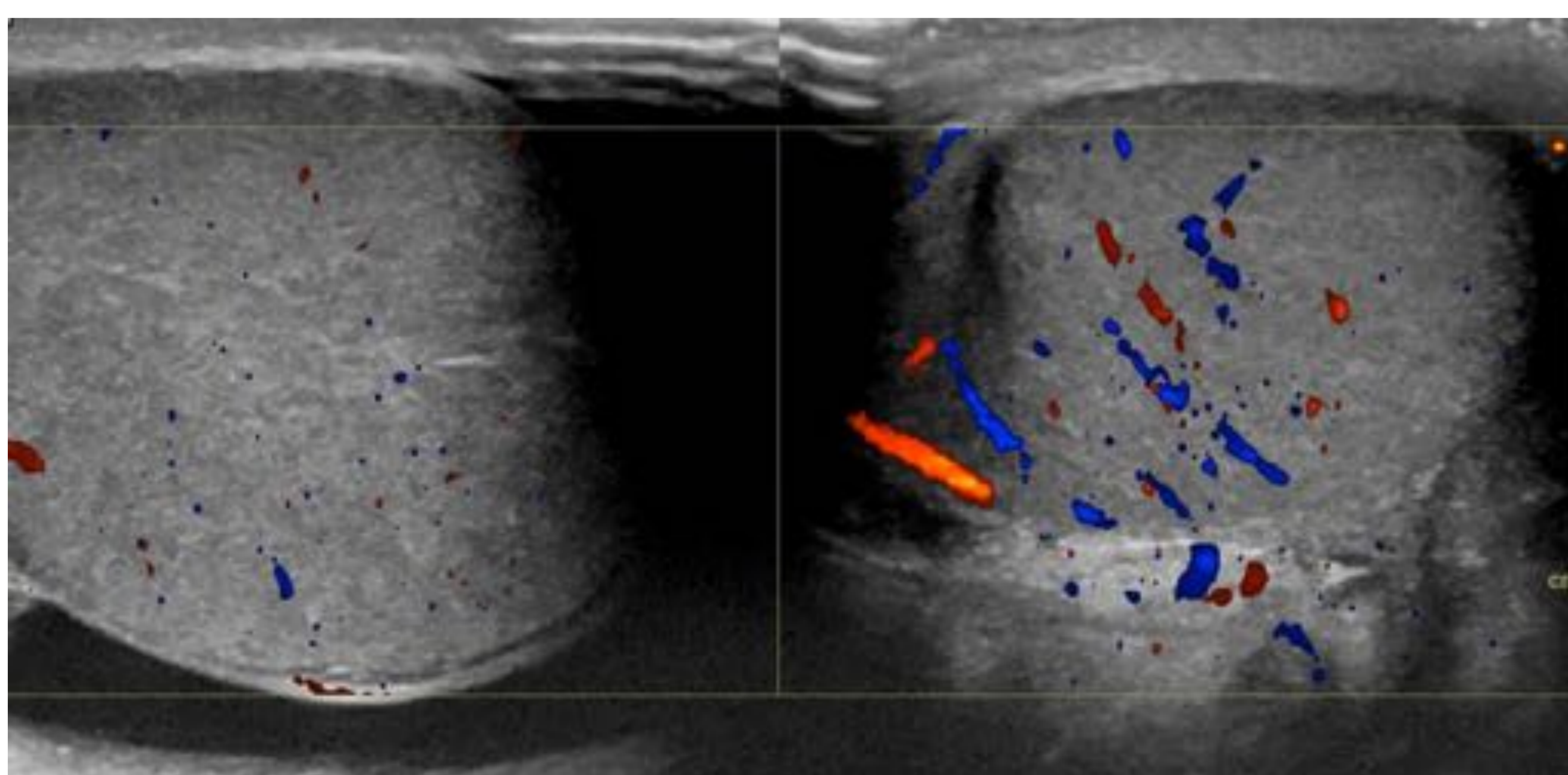


Figura 3. Testículo derecho aumentado de tamaño y con menor flujo mediante el Doppler color en comparación con el contralateral.

## Torsión del apéndice testicular

Apéndice testicular o hidátide de Morgagni.

Se trata de la causa más frecuente de dolor testicular agudo en población pediátrica. No precisa actuación quirúrgica urgente, a diferencia de la torsión testicular.

Mediante ecografía se puede identificar como una imagen ovalada avascular extratesticular en el polo superior del testículo.

Escrotolito o perla escrotal: remanente calcificado y desprendido del apéndice torsionado[3].



## Epididimitis y orquiepididimitis

Son dos causas frecuentes de dolor testicular.

Sin tratamiento adecuado se pueden complicar con absceso y/o infarto testicular.

El mecanismo más frecuente es la infección bacteriana retrógrada del tracto urinario inferior [1].

Inicialmente se afecta la cola y después el cuerpo y la cabeza del epidídimo.

Mediante ecografía el epidídimo puede verse agrandado, heterogéneo e hipocogénico con respecto al testículo debido al edema.

Suele haber aumento de la vascularización mediante el Doppler color (Fig. 4 y 5).

La visualización de un foco más hipocogénico en el interior con interrupción de la vascularización sugiere absceso.

La orquiepididimitis ocurre en un 20-40% de los pacientes con epididimitis y representa una progresión de la infección del epidídimo al parénquima.

La elevación del testículo, al contrario que en la torsión, alivia el dolor (signo de Prehn)

Mediante ecografía en la orquiepididimitis se puede apreciar cambios en la ecogenicidad del testículo con aumento de la vascularización en comparación con el teste contralateral (Fig.6).

[2]

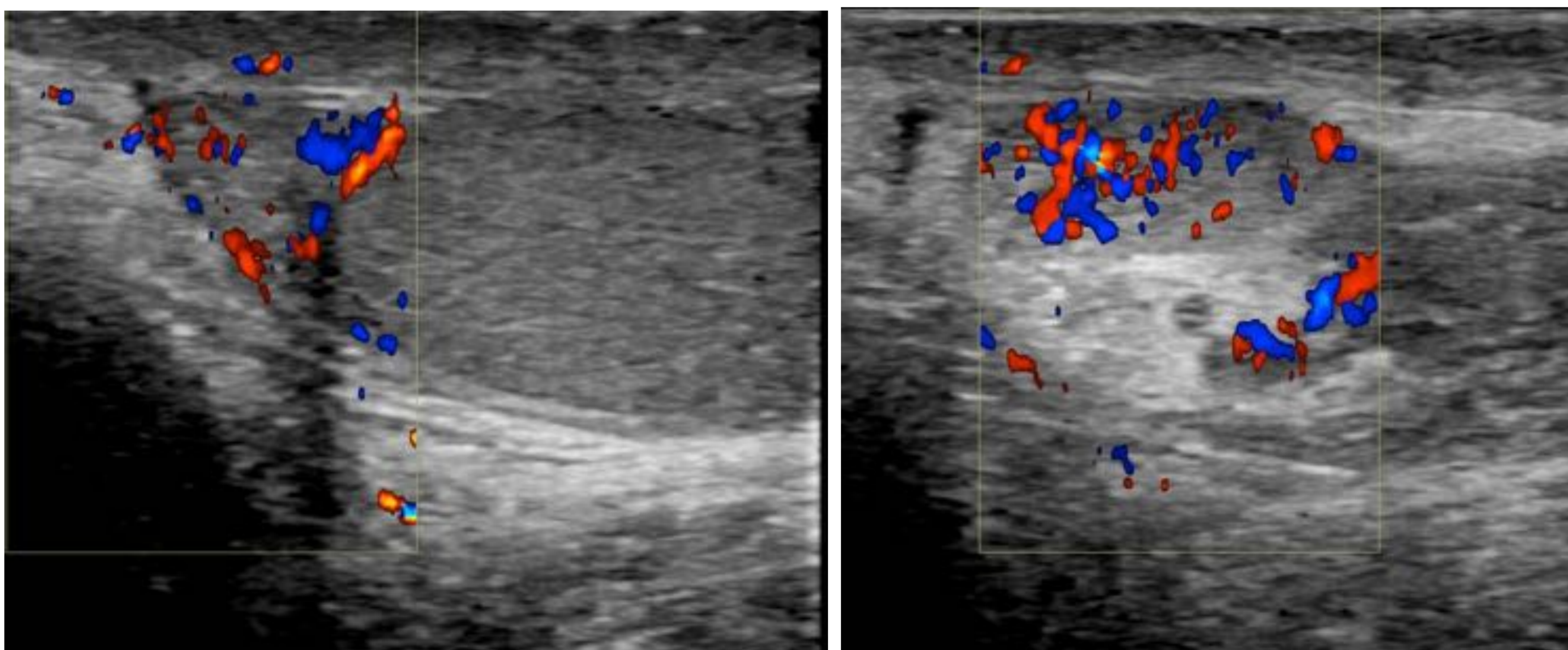


Figura 4 (Izda) y 5 (Dcha).  
Epididimitis derecha: Aumento de la vascularización demostrada mediante Doppler color de la cabeza, cuerpo y cola del epidídimo derecho.

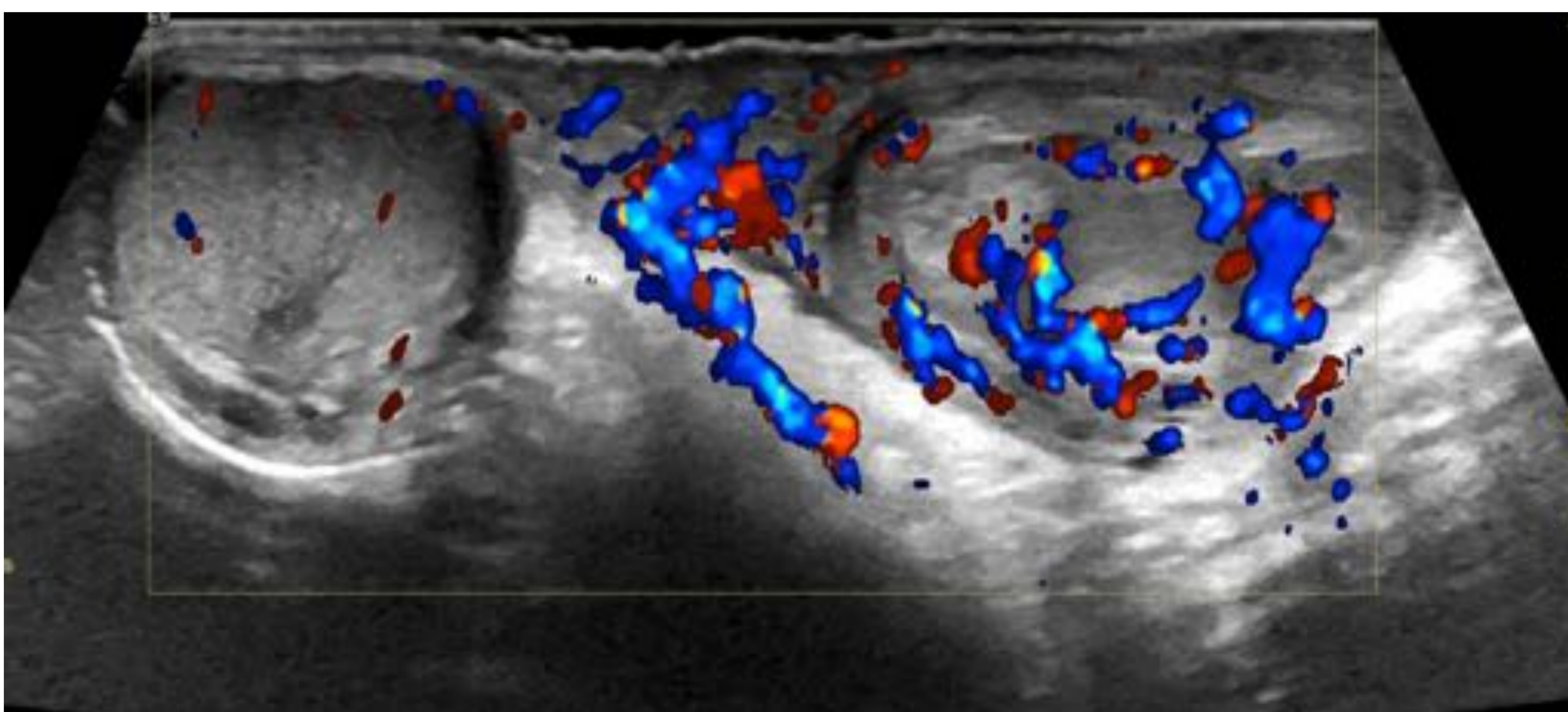


Figura 6. Orquiepididimitis izquierda: Aumento de la vascularización demostrada mediante Doppler color del epidídimo y testículo izquierdo en comparación con el contralateral.



## Hematomas

Se localizan intra y/o extratesticular.

Dependiendo de la locación y el estadio evolutivo, pueden ser focales, múltiples, hiperecogénicos o hipoecogénicos (Fig.7) [4].

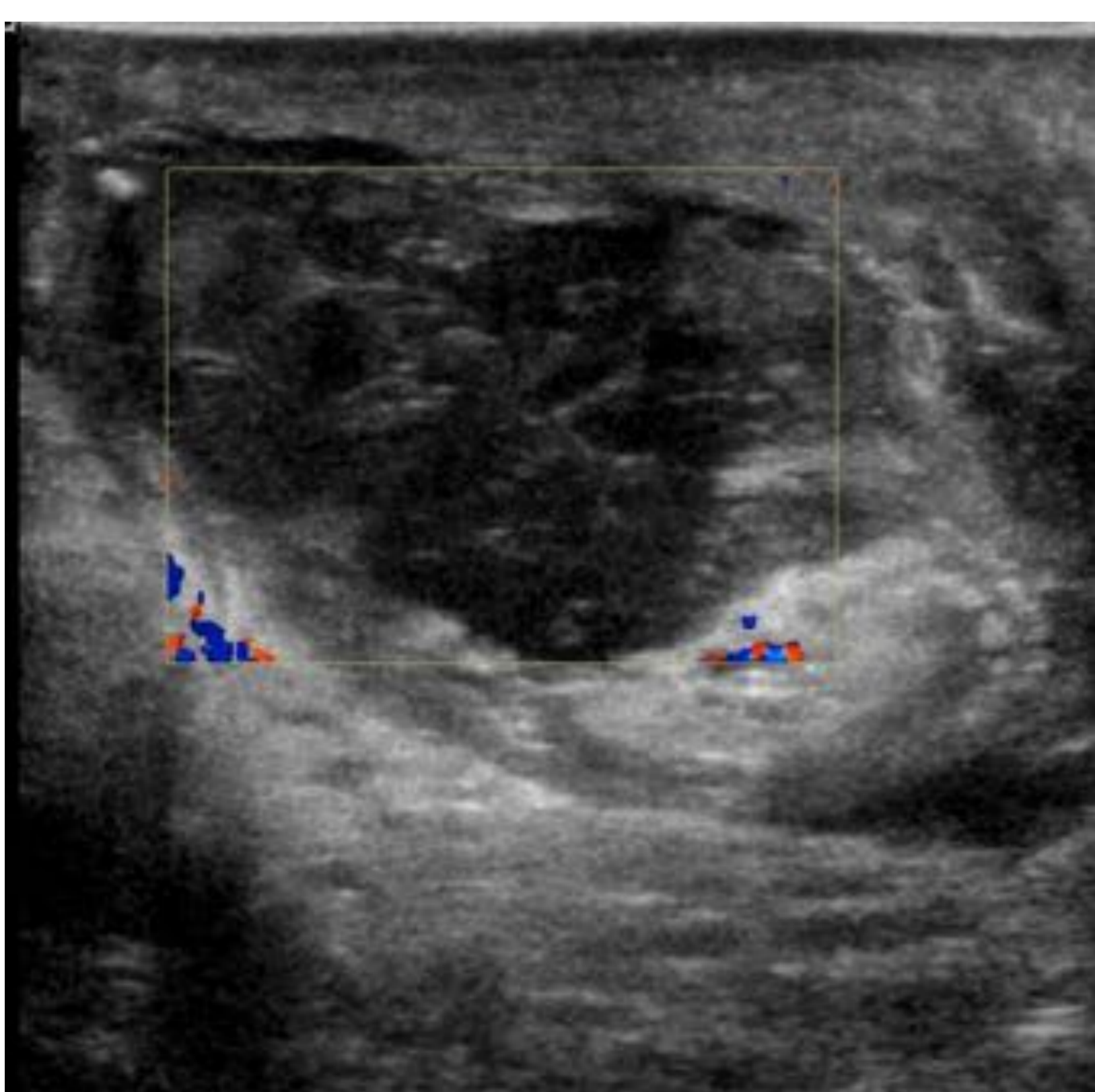

Figura 7. Colección extratesticular izquierda estratificada con septos en su interior, en el territorio quirúrgico (tras vasectomía), coincidiendo con el conducto deferente. La colección desplaza al teste ipsilateral de forma caudal en relación con hematoma.

## Hematocele

Como los hidroceles son colecciones complejas que separan la capa visceral y parietal de la túnica vaginal. Inicialmente pueden ser más ecogénicos e ir volviéndose más hipoecogénicos. [4]

## Fractura testicular

En la ecografía se visualiza una banda hipoecogénica lineal que interrumpe la arquitectura normal testicular. El contorno suele permanecer liso y la vascularización conservada.

Se puede acompañar de hematoma testicular o hematocele.

En caso de ausencia de flujo: requiere cirugía urgente [4].

## Rotura testicular

Mediante ecografía se visualiza el testículo con ecoestructura heterogénea, pérdida de contornos y disrupción de la túnica albugínea. Puede haber hematocele.

El flujo puede estar enlentecido o ausente (Fig.8).

Requiere cirugía para reparar la túnica albugínea, si se actúa precozmente puede evitar la pérdida de la viabilidad del testículo. [4]

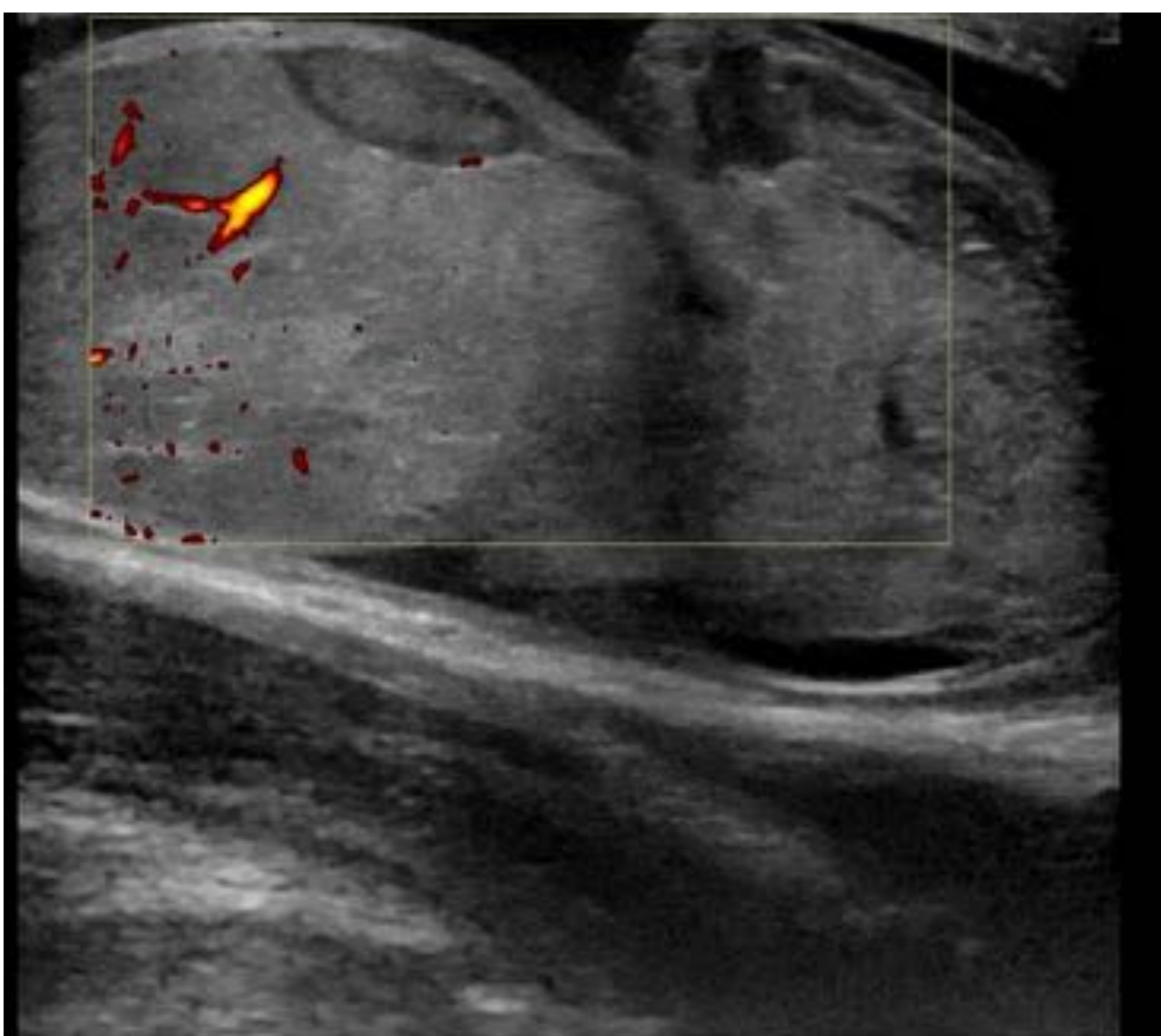


Figura 8. Aumento de tamaño del teste derecho con ecoestructura heterogénea y contornos mal definidos, identificándose en su interior pequeñas áreas focales hipoecogénicas, todo ello compatible con rotura testicular y hematomas intraparenquimatosos. Vascularización conservada en el polo superior, no detectándose flujo en el inferior.



## Hernia inguinoescrotal

Hernia de un asa intestinal o de epiplon (Fig. 9 y 10) o incluso de sigma (Fig. 11) a través del cordón espermático al escroto).

Puede provocar dolor y masa inguinal.

Es importante la exploración física, sino aparece, se puede realizar maniobras de provocación (valsalva, tos).

Si hay estrangulación de la hernia el dolor será intenso. En este caso se hará cirugía de urgencia. [1]

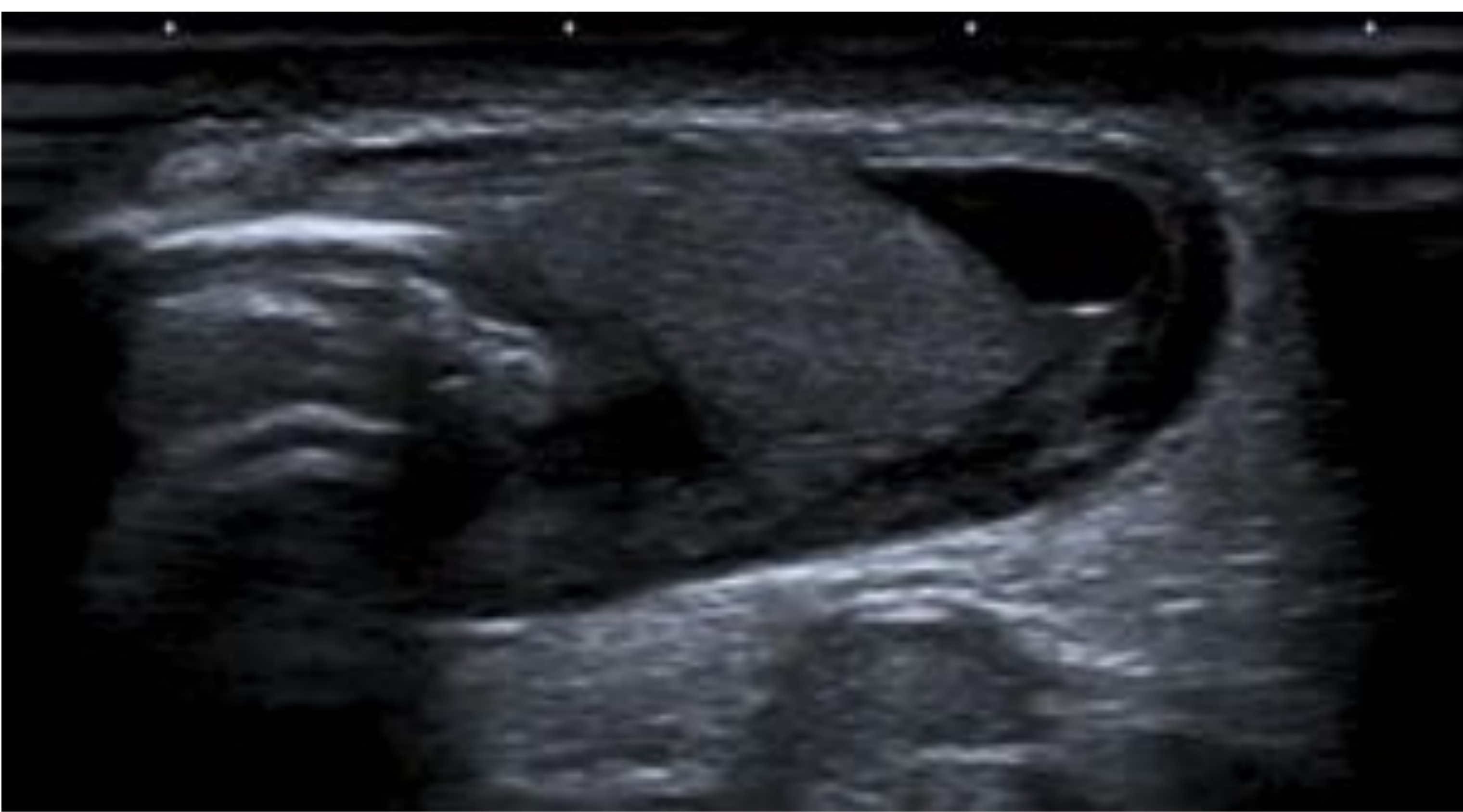

Figura 9. Hernia inguinoescrotal con contenido intestinal, peristaltismo conservado e hidrocele ipsilateral.

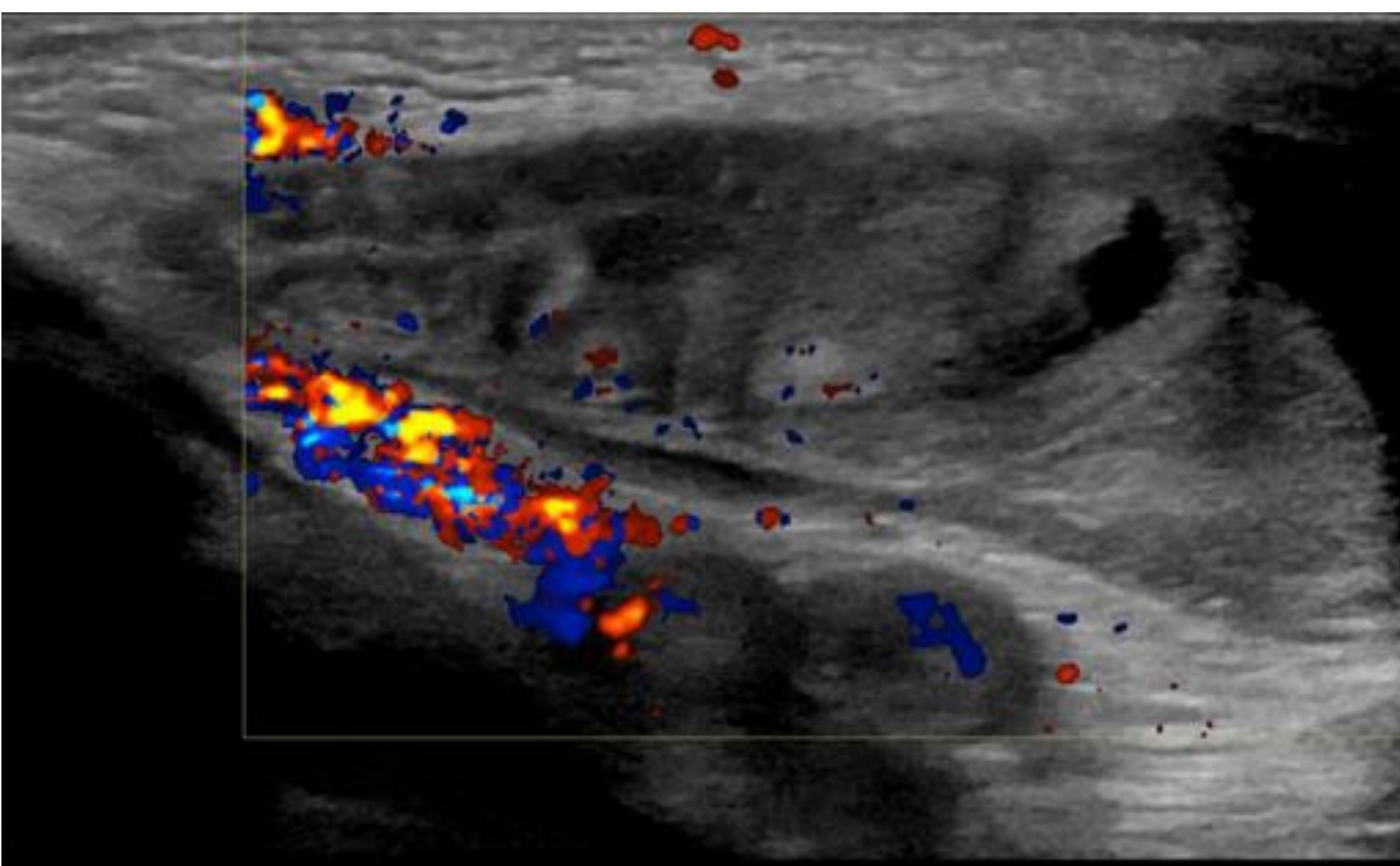


Figura 10. Hernia inguinoescrotal con contenido intestinal y grasa de epiplon. Vascularización conservada de cordón espermático.

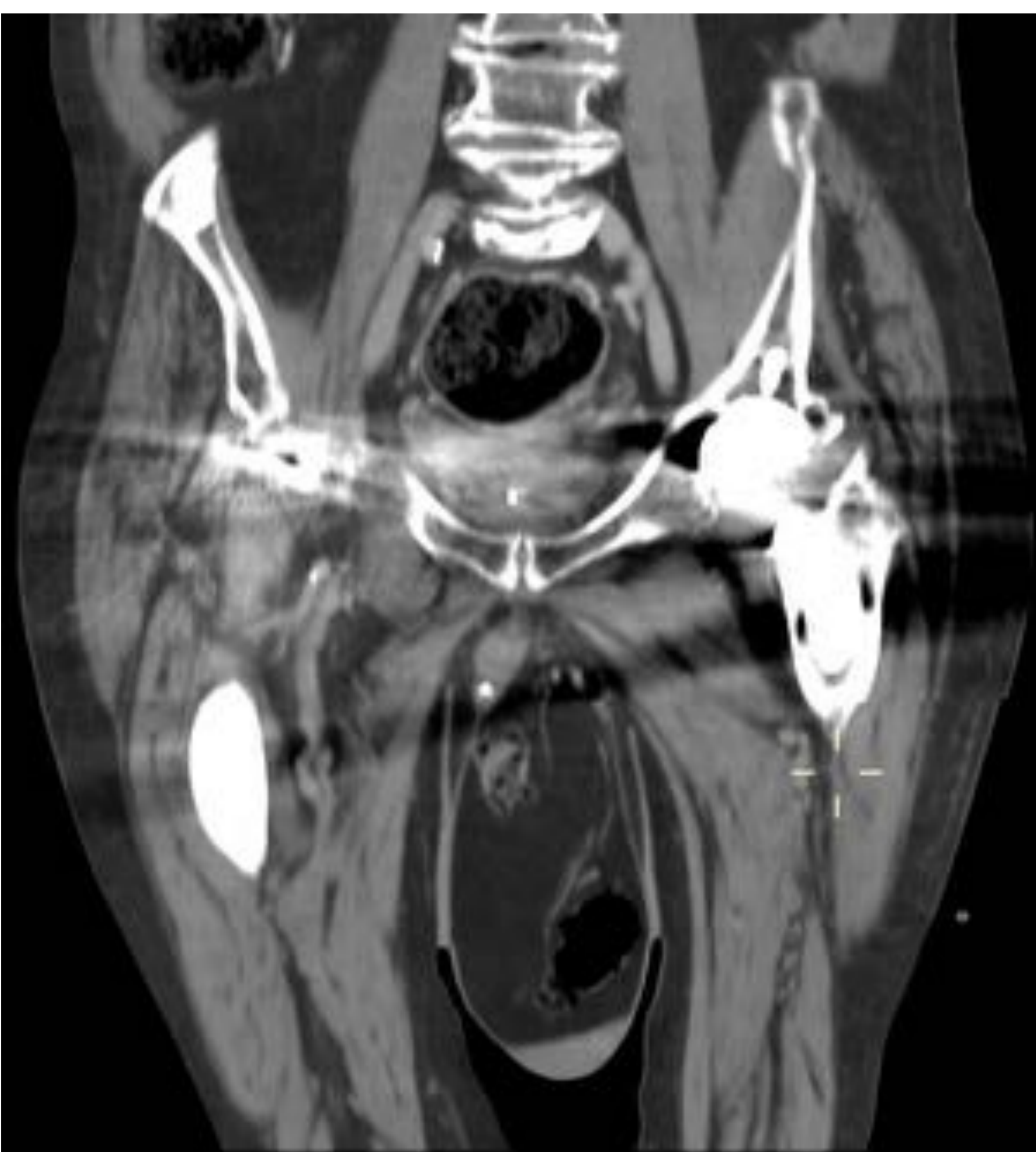

Figura 11. Hernia inguinoescrotal con contenido graso y segmento de sigma con divertículos en su interior, sin signos de complicación en corte coronal de TC con contraste intravenoso. El testículo izquierdo queda desplazado caudalmente. Artefacto metálico por prótesis de cadera bilateral.



## CONCLUSIONES

- La ecografía-Doppler es la técnica de elección por su disponibilidad, efectividad e inocuidad para los pacientes.
- Los radiólogos debemos conocer el espectro de hallazgos de imagen ya que hay patologías que requieren una actitud quirúrgica urgente para preservar la viabilidad del testículo.

## REFERENCIAS

- [1] Eyre RC, Evaluation of acute scrotal pain in adults. UpToDate. 2020.  
[https://ws003.sspa.juntadeandalucia.es:2060/contents/evaluation-of-acute-scrotal-pain-in-adults?search=acute%20scrotum&source=search\\_result&selectedTitle=1~39&usage\\_type=default&display\\_rank=1#references](https://ws003.sspa.juntadeandalucia.es:2060/contents/evaluation-of-acute-scrotal-pain-in-adults?search=acute%20scrotum&source=search_result&selectedTitle=1~39&usage_type=default&display_rank=1#references)
- [2] Avery LL, Scheinfeld MH. Imaging of Penile and Scrotal Emergencies. RSNA. 2013. Vol. 33 No.3. Pag. 721-740.
- [3] Lubner MG, Simard ML, Peterson CM, Bhalla S, Pickhardt PJ, Menias CO. Emergent and Nonemergent Nonbowel Torsion: Spectrum of Imaging and Clinical Findings. RSNA. 2013. Vol. 33, No. 1. Pag. 155-173.
- [4] Deurdulian C, Mittelstaedt CA, Chong Wk, Fielding JR. US of Acute Scrotal Trauma: Optimal Technique, Imaging Findings, and Management. RSNA. 2007. Vol. 27 No. 2. Pag. 357-369.