



## ECOGRAFÍA OCULAR

### UTILIDAD EN LA URGENCIA Y CORRELACIÓN ANATÓMICA CON RESONANCIA MAGNÉTICA

Adriana Ibáñez Jiménez, Jose Tomás Sánchez  
Martin, Julio Fernández Mata, Vicente Martínez de  
Vega, M<sup>ª</sup> del Mar Jiménez de la Peña.

**Hospital Universitario Quironsalud Madrid**, Pozuelo  
de Alarcón.

Departamento de Diagnóstico por la Imagen



## Introducción:

La ecografía ocular es una prueba sencilla y poco invasiva, con una buena sensibilidad para la detección de la patología intraocular más habitual, si bien, no es una prueba muy utilizada en nuestro medio.

Esto se debe probablemente a que exploraciones como el fondo de ojo han sustituido a esta prueba en el diagnóstico, no obstante, cuando el fondo de ojo no es concluyente, la ecografía ocular es una buena opción diagnóstica y accesible, especialmente en los casos de urgencia

En los servicios de Radiodiagnóstico no se suele utilizar, probablemente debido a la falta de experiencia y a que existen otras pruebas como la RM que ofrecen una visión más global de la patología orbitaria

En este poster vamos a describir:

- Protocolo de exploración de la ecografía ocular.
- Visión práctica de la anatomía ecográfica básica del globo ocular y las estructuras vasculonerviosas intraconales con correlación con las imágenes por RM, a las que el radiólogo está más familiarizado
- Serie de casos de nuestra práctica clínica diaria.

Cuyo objetivo principal es una guía rápida y práctica para radiólogos no familiarizados con la ecografía ocular, en caso de tener que realizar un estudio urgente.



## PROTOCOLO DE EXPLORACIÓN

Ecógrafo Toshiba Aplio 400

Sonda lineal multifrecuencia de 18 MHz.

No se necesita preparación previa.

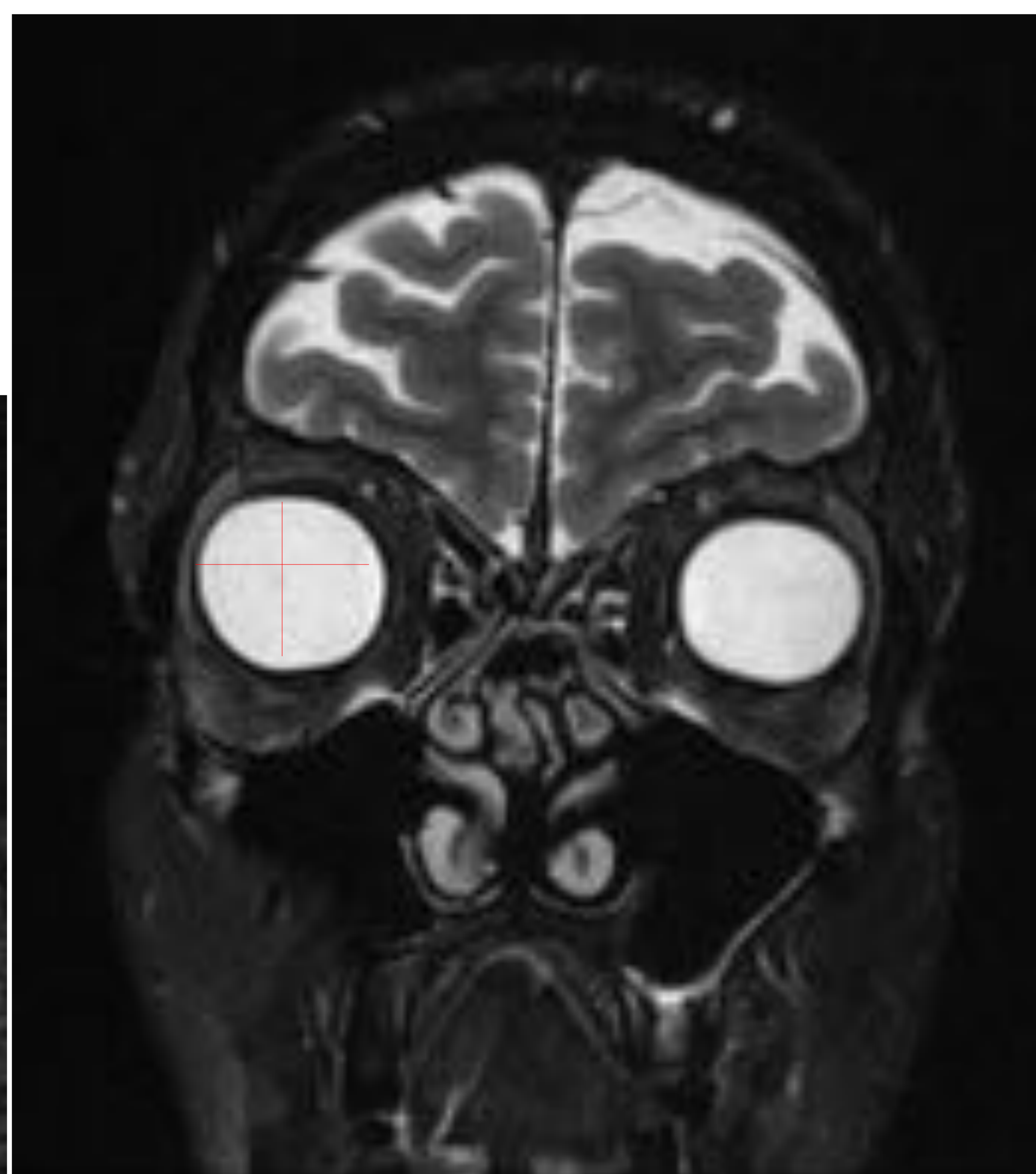
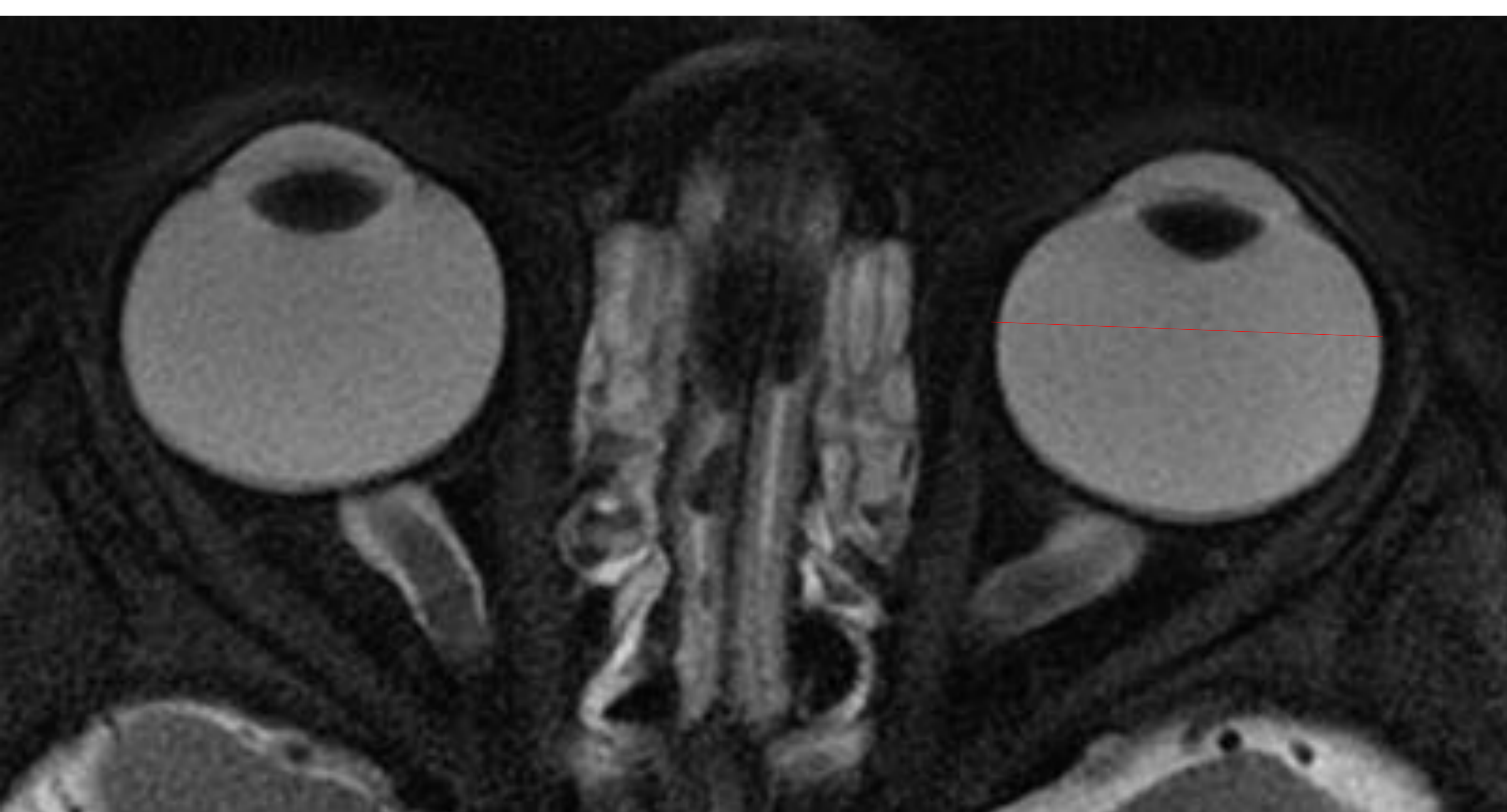
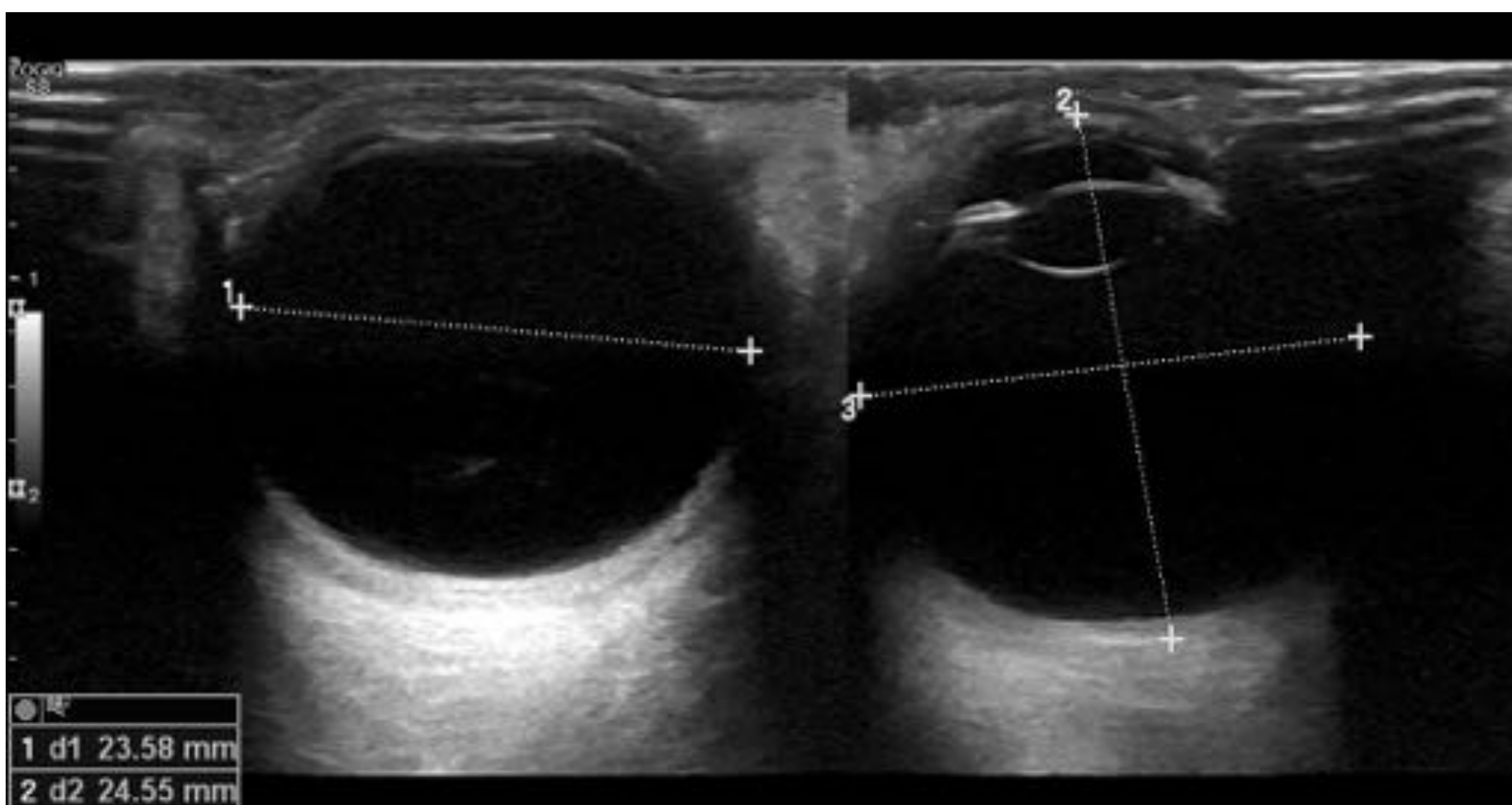
Se realiza el estudio con el paciente en decúbito supino, por vía transparpebral, realizando imágenes longitudinales y transversales, generalmente de forma bilateral y comparativa. El globo ocular debe estudiarse tanto en planos axiales-oblicuos como sagitales, transcorneal y transescleralmente.

### **Caracterización ecográfica en función de la ecogenicidad, localización y vascularización.**

1. Volumen ambos globos oculares.
2. Segmento anterior (Cámara acuosa anterior y cámara acuosa posterior). Grosor corneal. Ángulo iridocorneal. Iris. Pupila. Cristalino. Cuerpos ciliares.
3. Segmento posterior. Papila. Humor vítreo. Membranas posteriores (Coroides. Retina. Esclera. Hialoidea posterior).
4. Elementos intraconales. Grasa intraconal. Nervio óptico. Estructuras vasculares de la órbita. (Arteria oftálmica y arteria central de la retina, así como su drenaje venoso del mismo nombre)



**BIOMETRÍA.** El globo ocular tiene unas dimensiones aproximadas de **25 x 23.5 x 23 mm** (CC x TR x AP) con un volumen entre 6.5 a 7 cc.

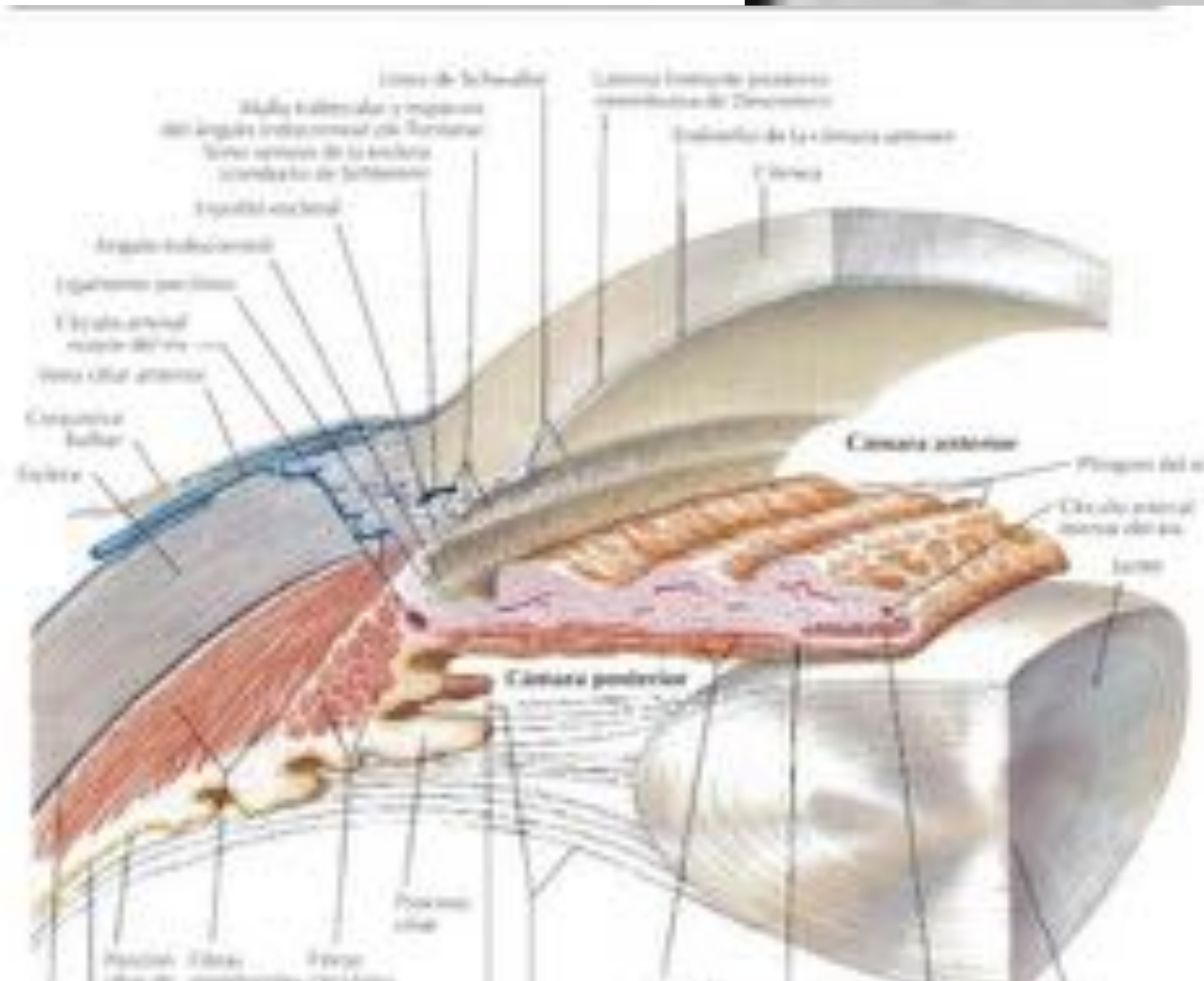
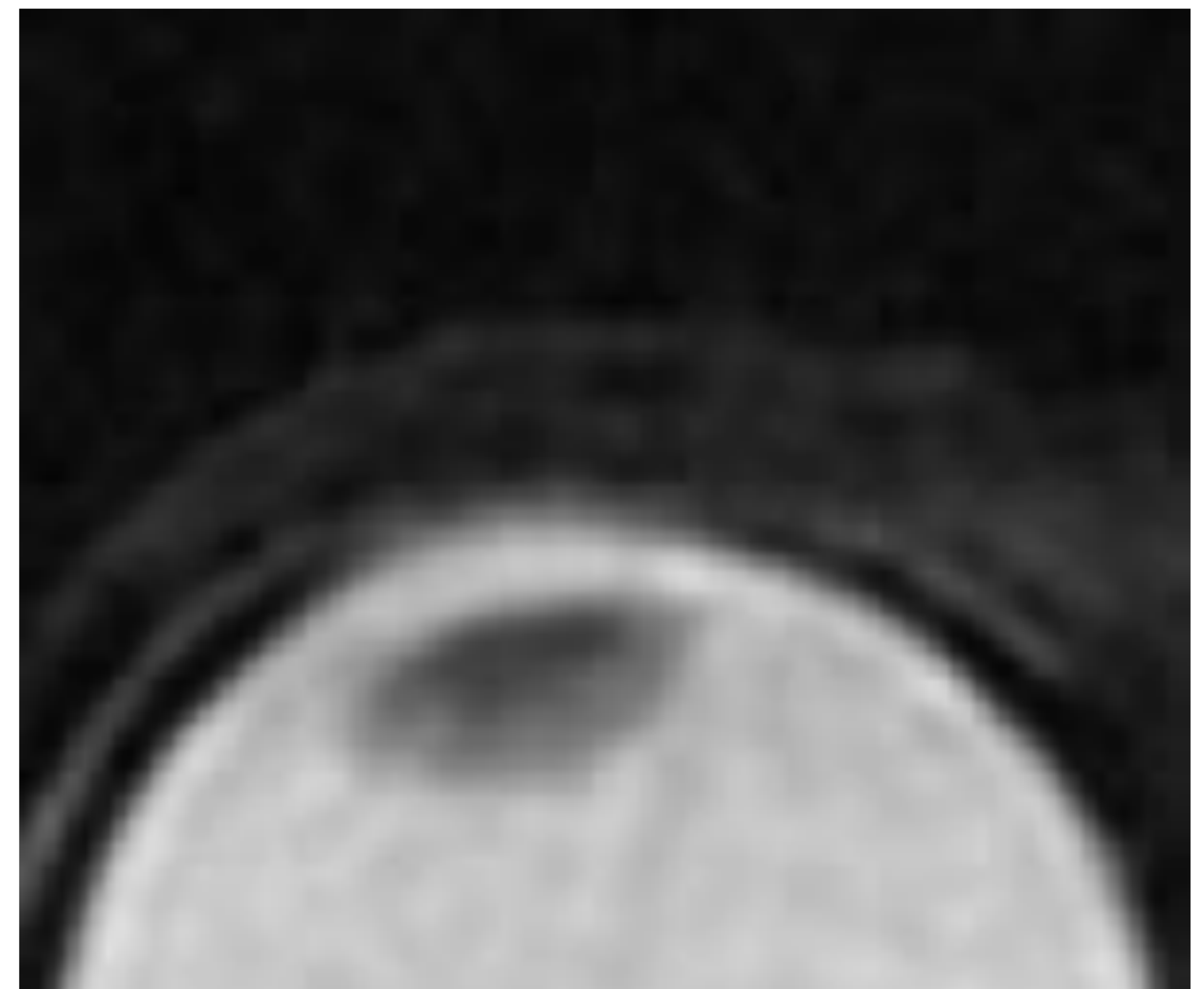
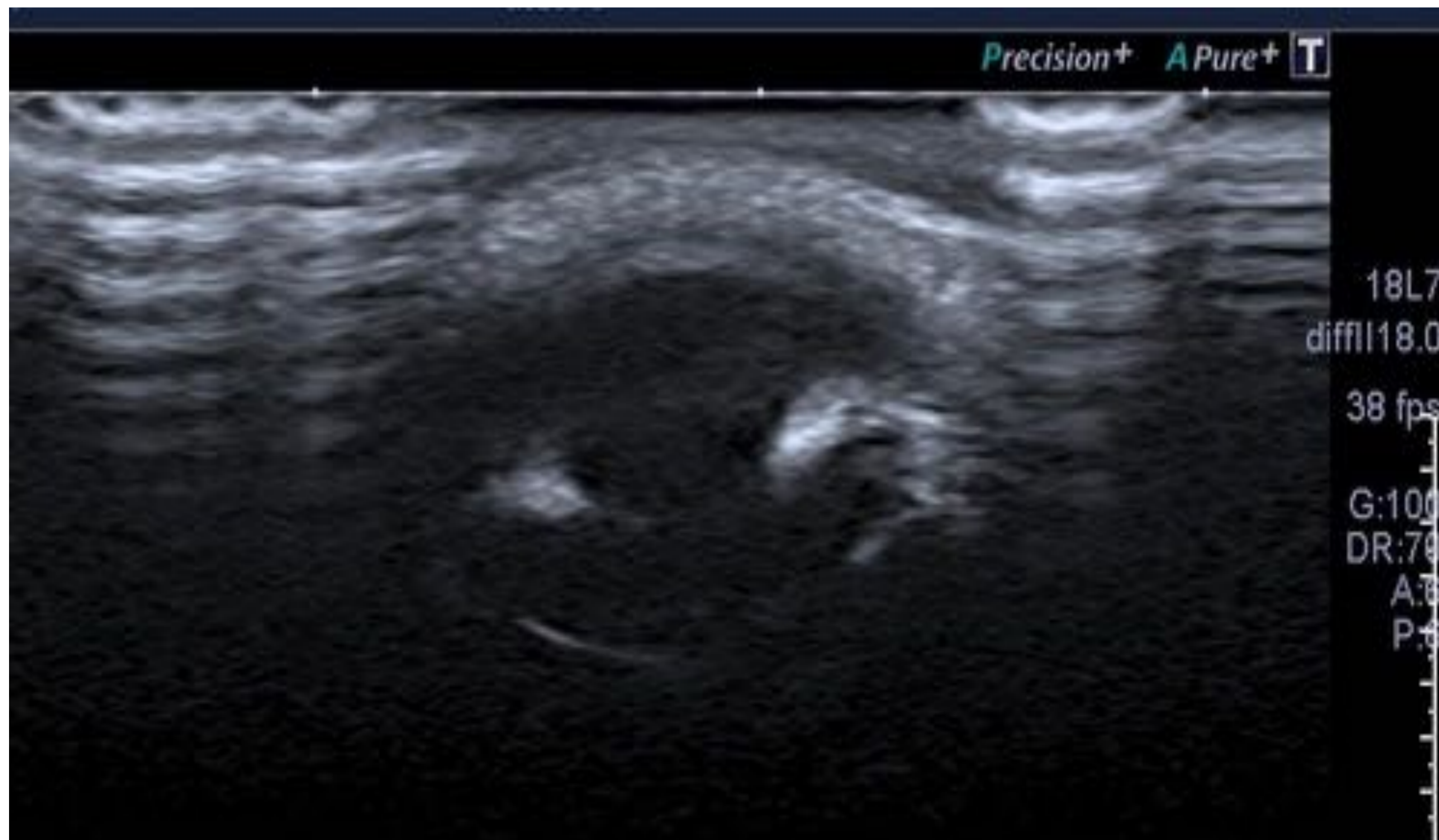


# ANATOMIA OCULAR

**SEGMENTO ANTERIOR.** Se encuentra limitada posteriormente por el iris a través de la pupila y la cara anterior del cristalino; y lateralmente por el ángulo iridocorneal.

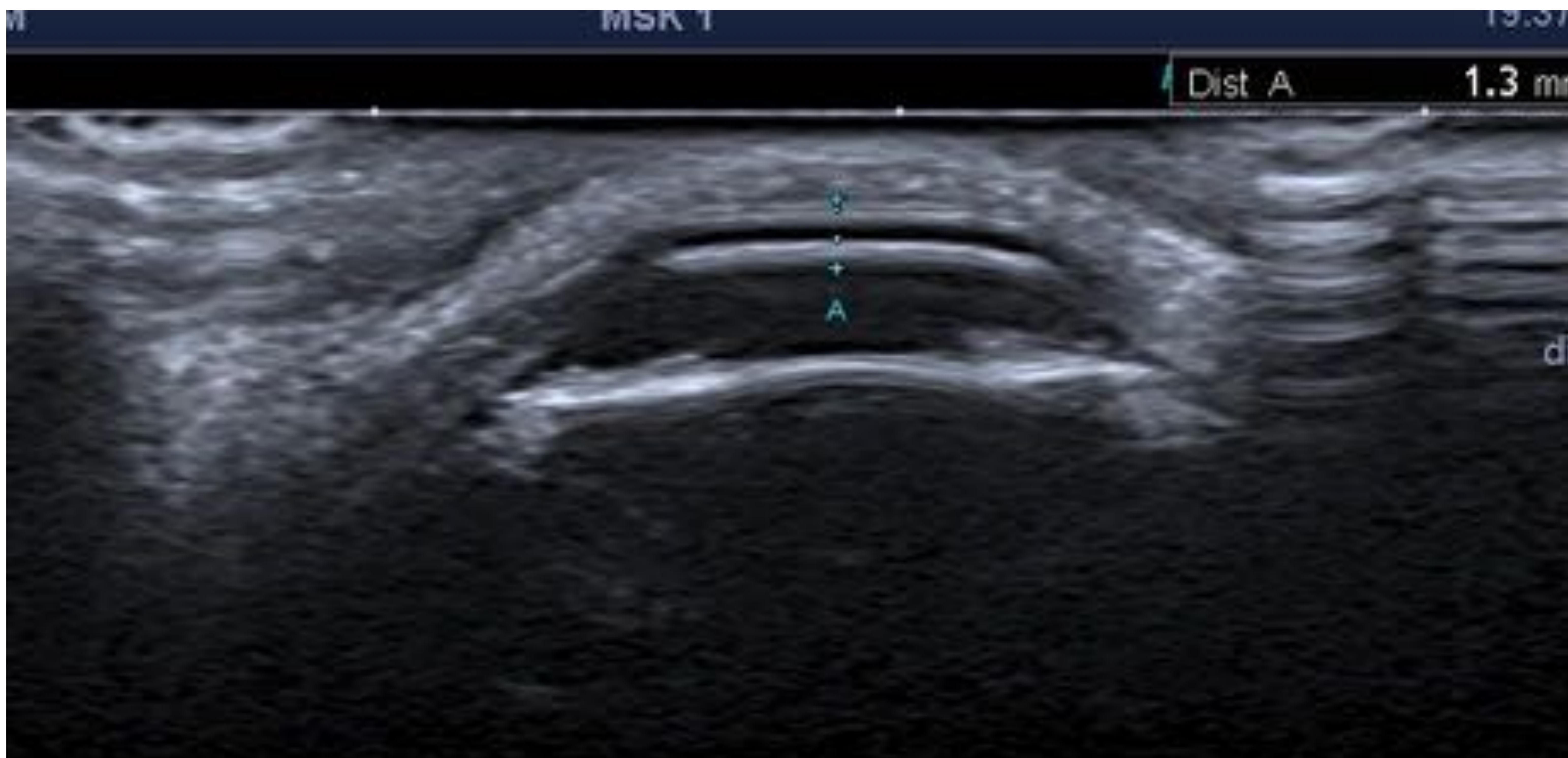
SEGMENTO ANTERIOR:

- Córnea
- Iris
- Pupila
- Ángulo iridocorneal
- Cristalino
- Cuerpo ciliar

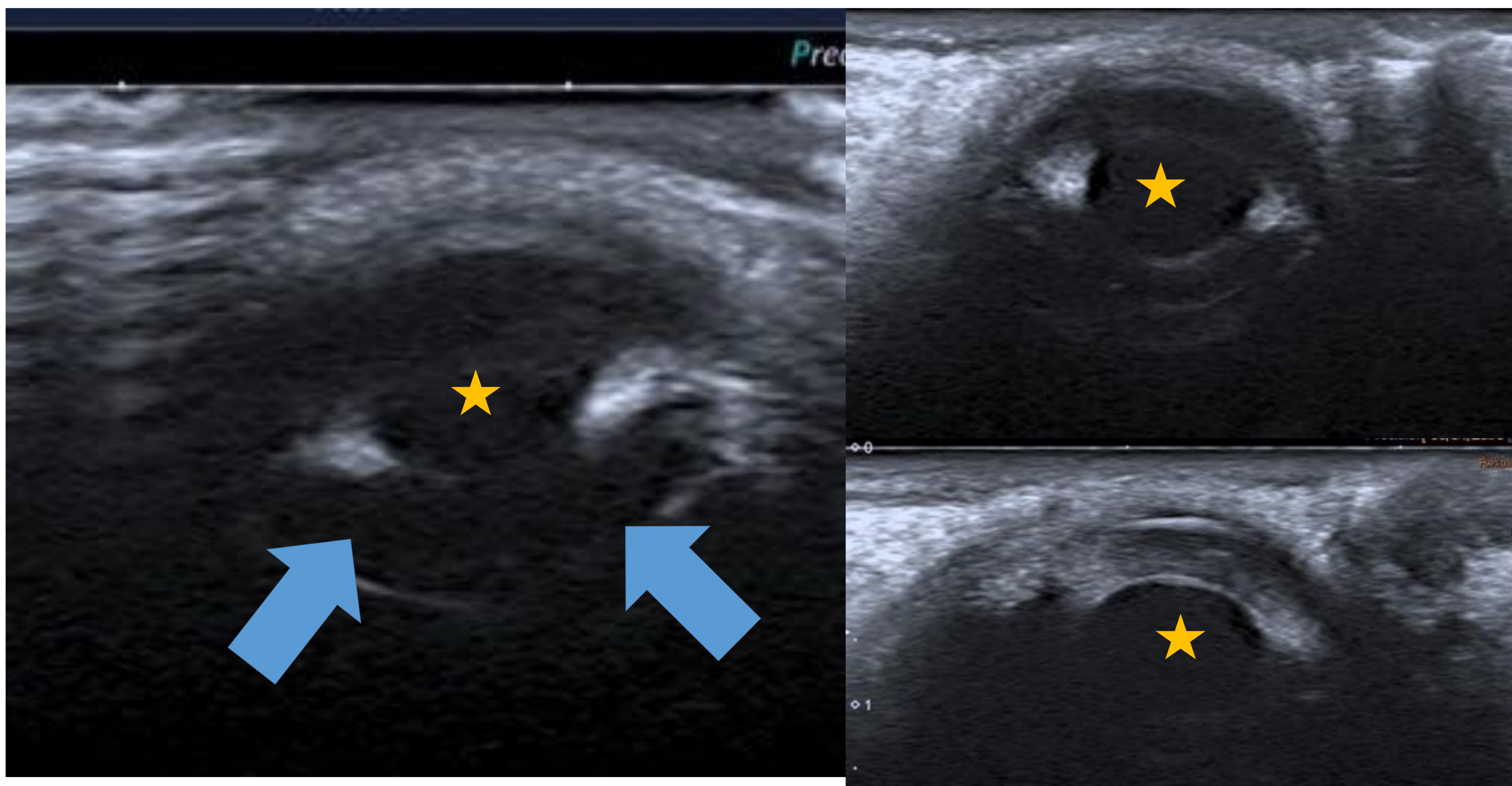




## CORNEA



Grosor corneal. Véase la cornea en el estudio ecográfico como una estructura trilaminar, con dos láminas hiperecogénicas y una hipoeecogénica central.

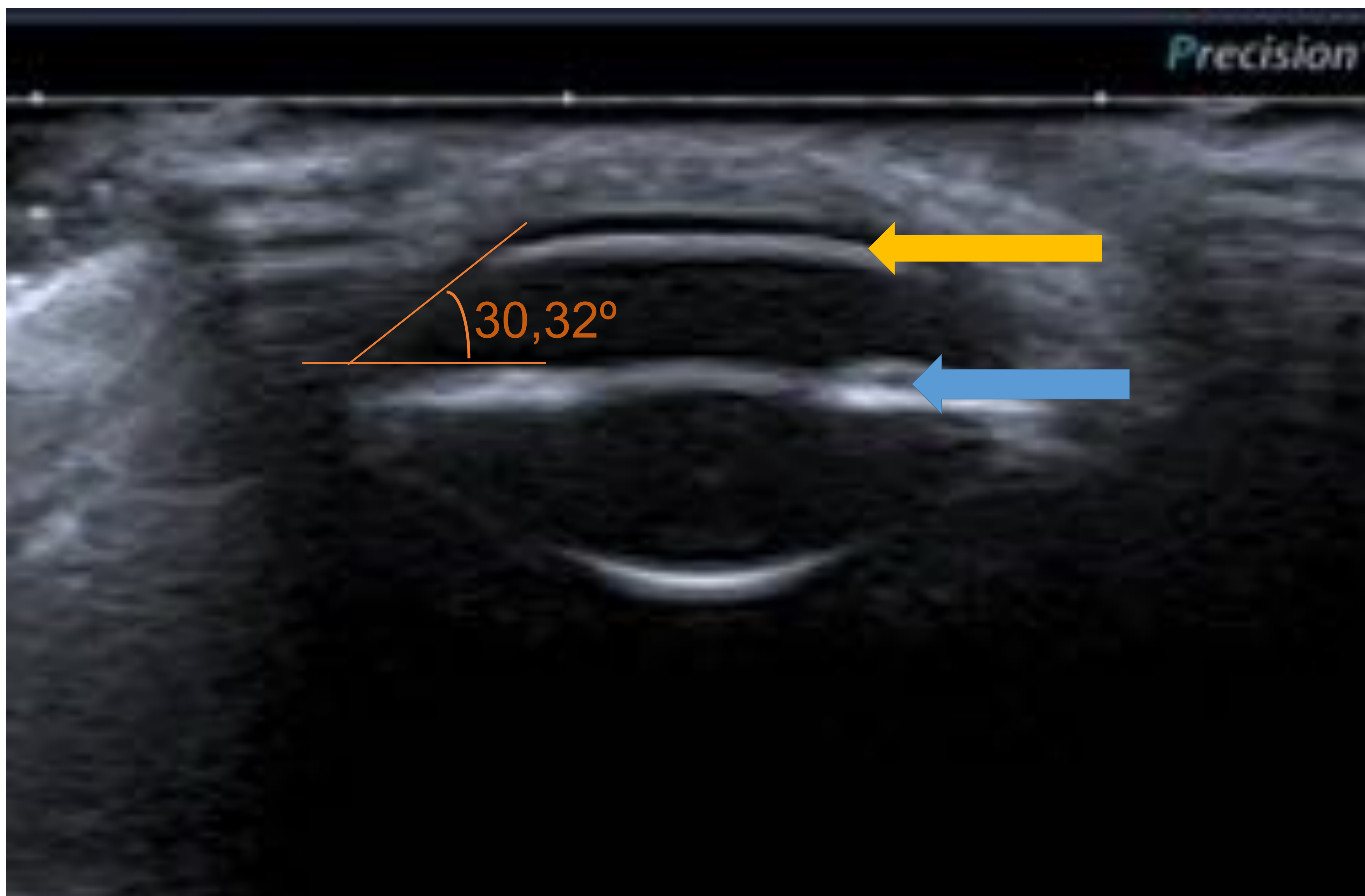


## PUPILA E IRIS.

El Iris se identifica como dos bandas laterales hiperecogénicas ( flechas) a ambos márgenes de la pupila anecoica central (\*)



## ANGULO IRIDO-CORNEAL



Punto de unión del iris (flecha azul) y la córnea (flecha amarilla), donde se localiza el canal de Schlemm, por el cual se elimina el humor acuoso sobrante.

Por lo que se mantiene un equilibrio entre la eliminación y producción del humor acuoso para el normal funcionamiento del ojo.

A partir de  $25^\circ$  aproximadamente su valor es normal.

Si aumenta la presión del ojo por obstrucción del canal de Schlemm, que impide la eliminación del humor acuoso, se produce el glaucoma.

Por lo que el Glaucoma se conoce como aumento de la presión intraocular.

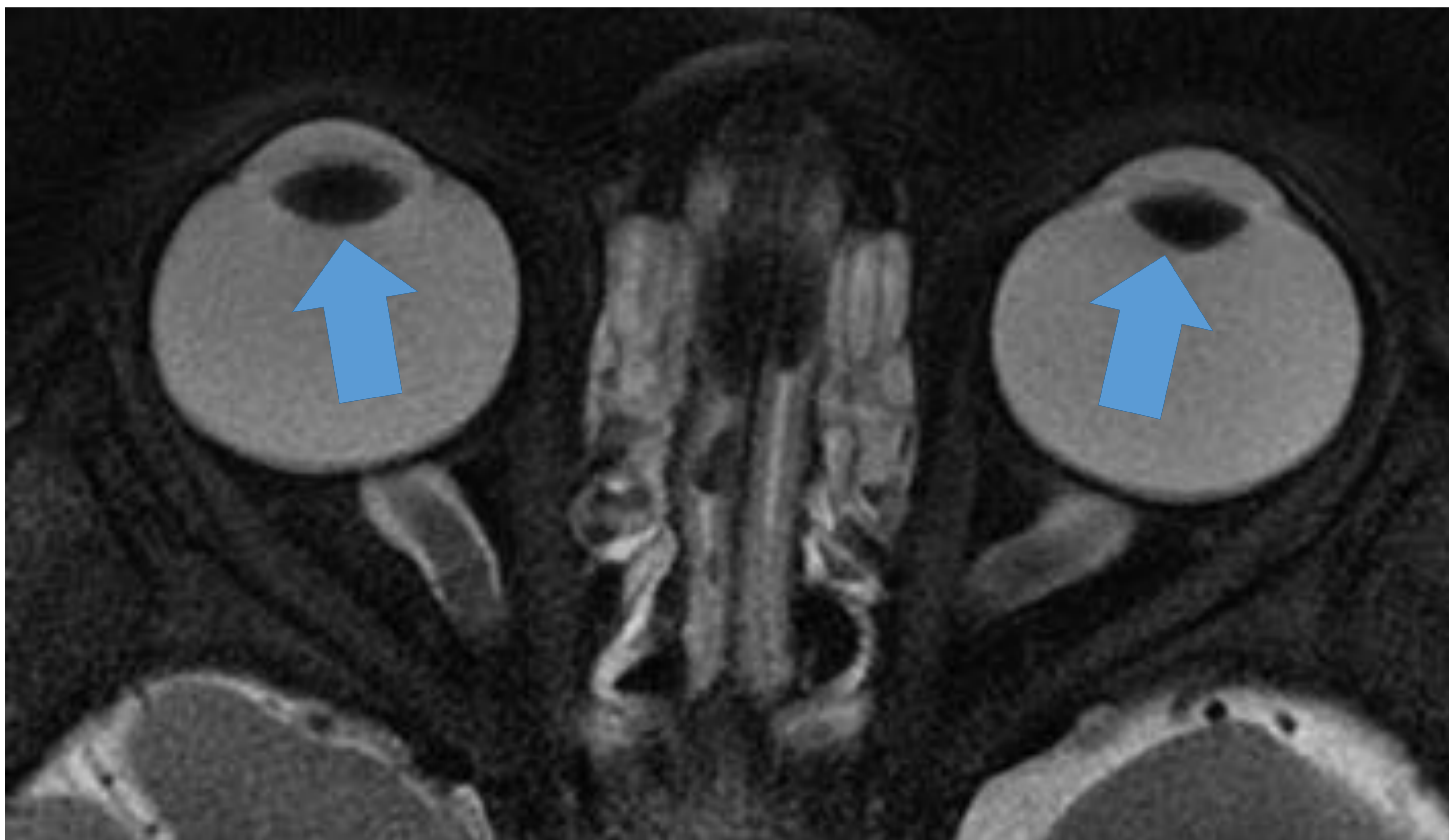



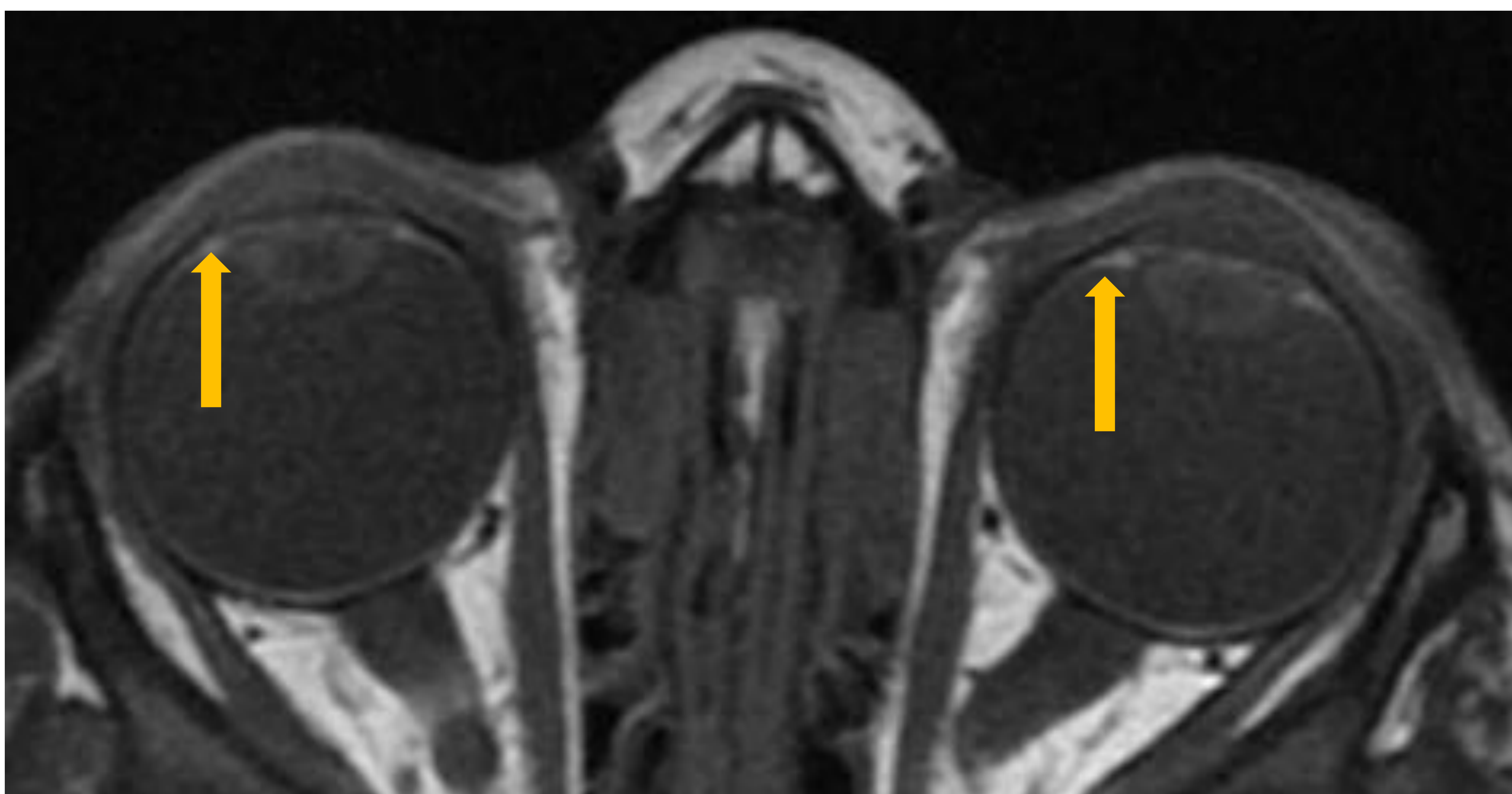


El **CRISTALINO** se ve hipointenso en secuencias potenciadas en T2

Se ve la separación entre segmentos anterior y posterior



El **CUERPO CILIAR** se ve hiperintenso en secuencias potenciadas en T1

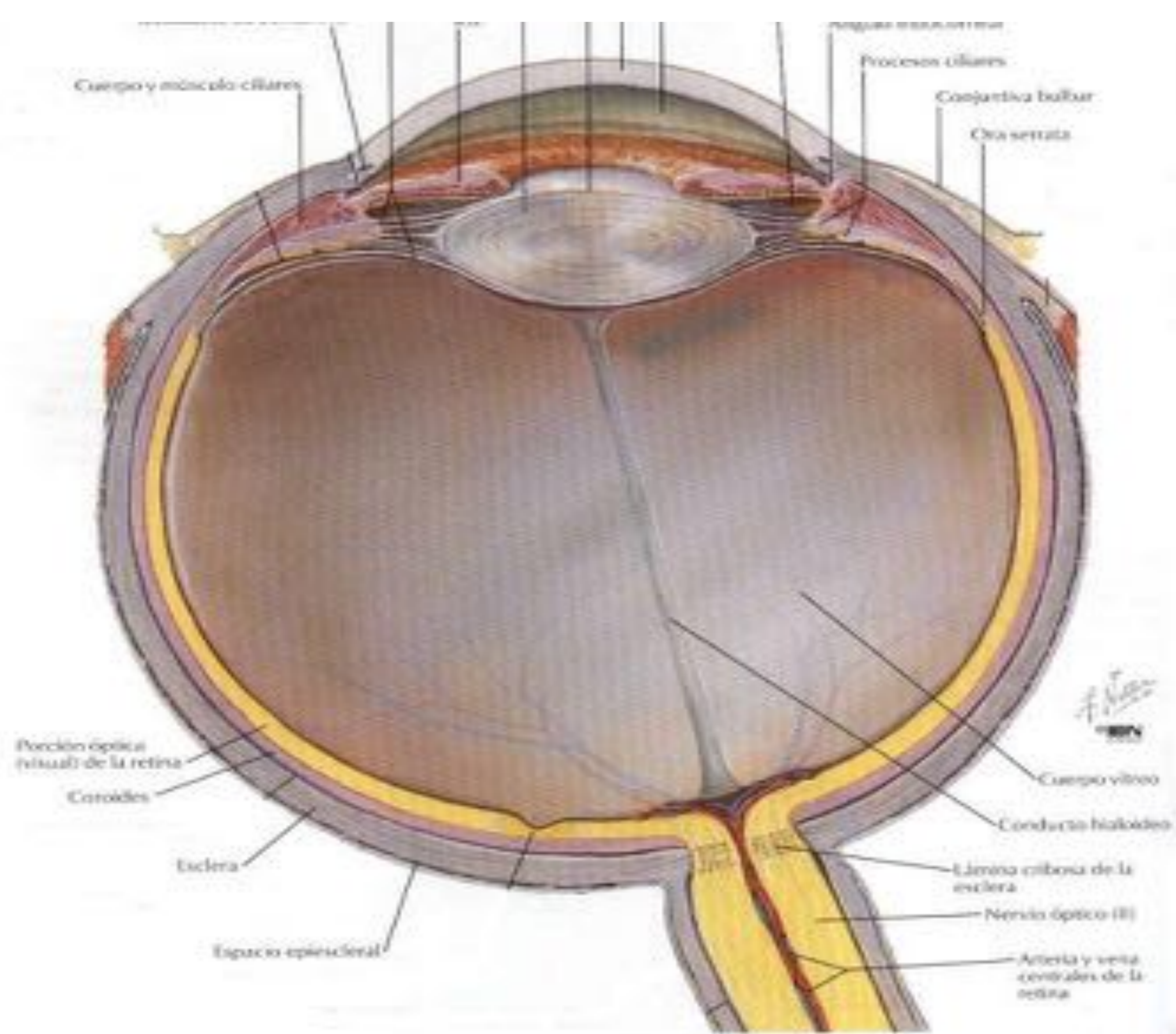
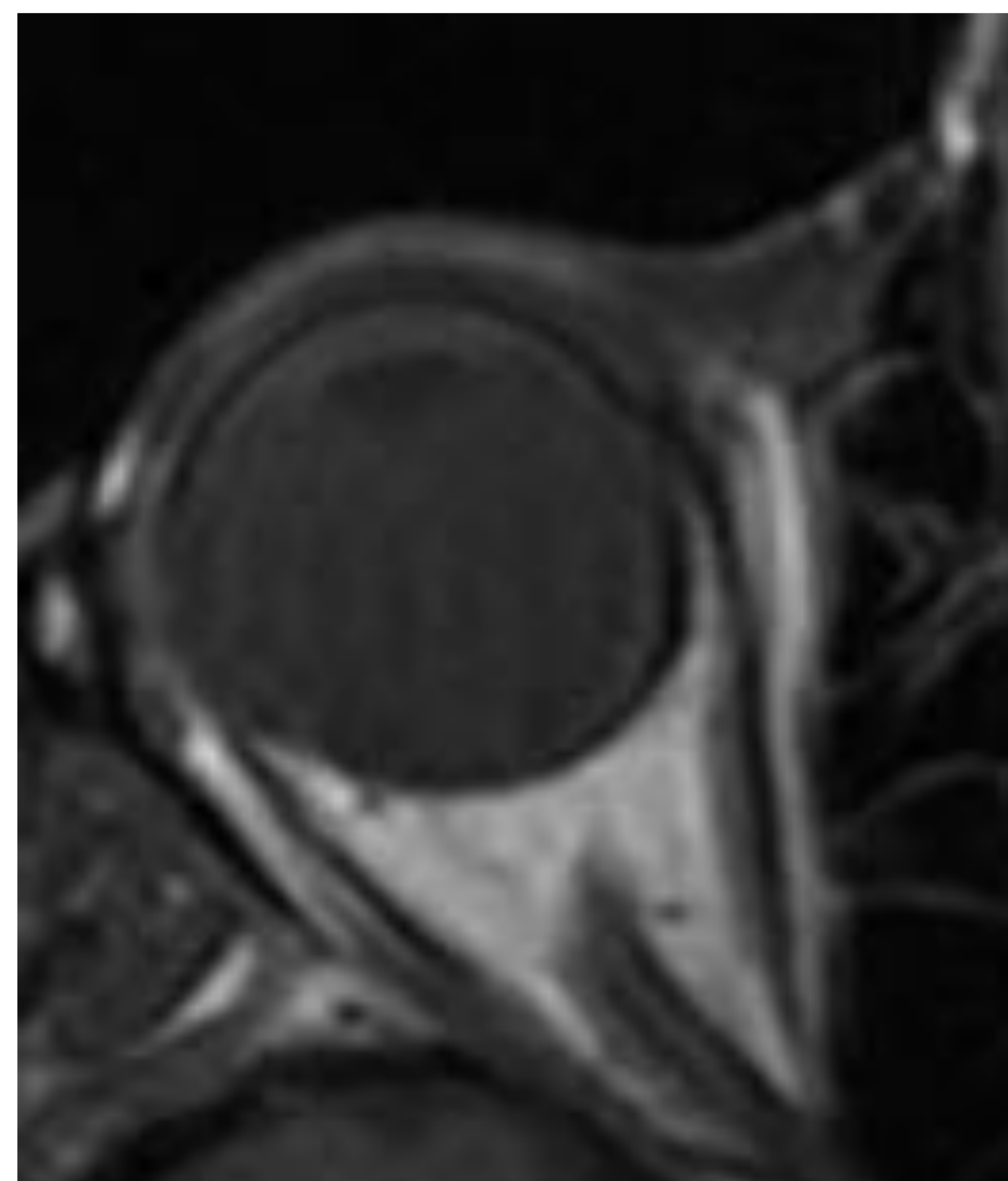
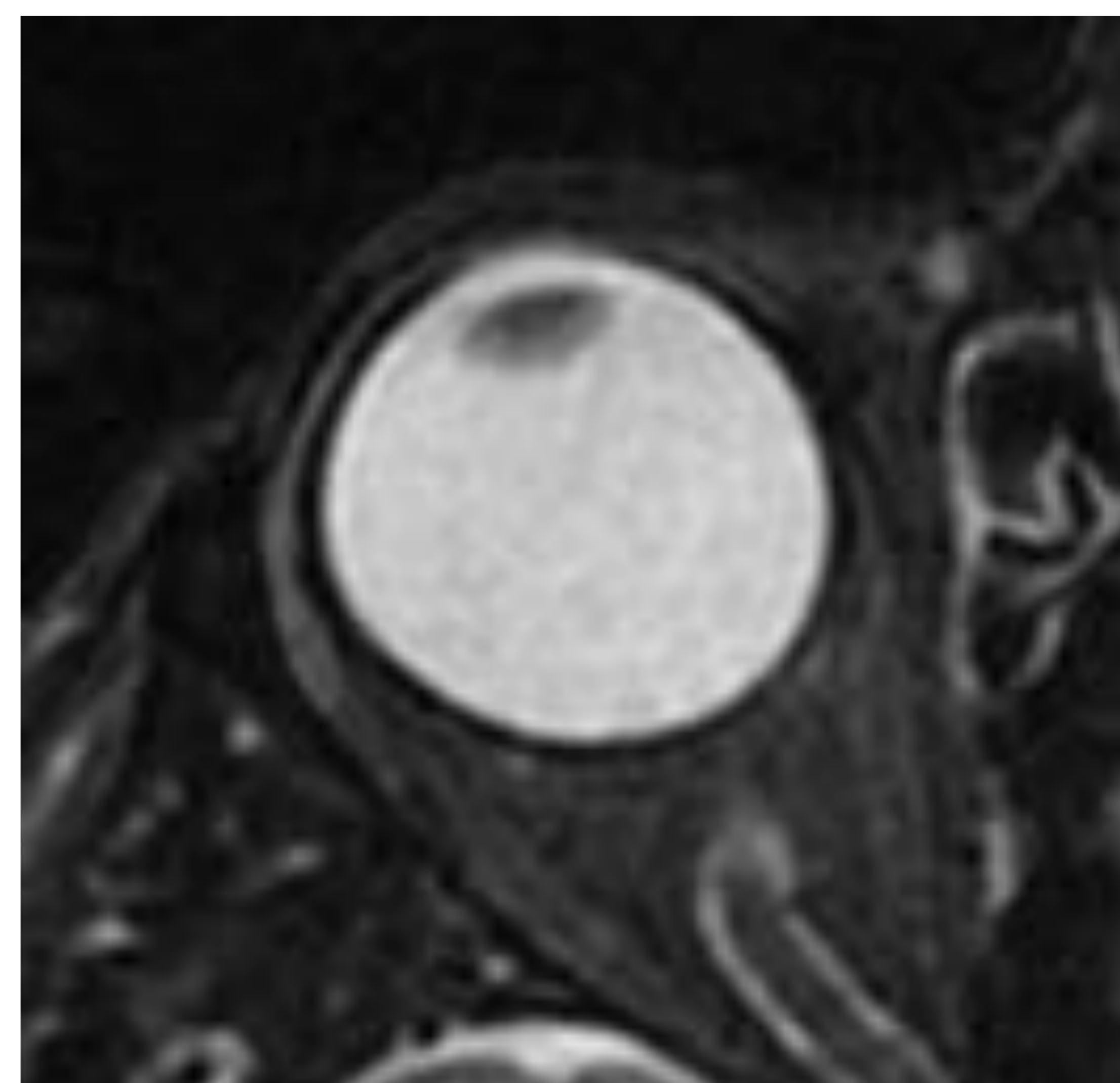
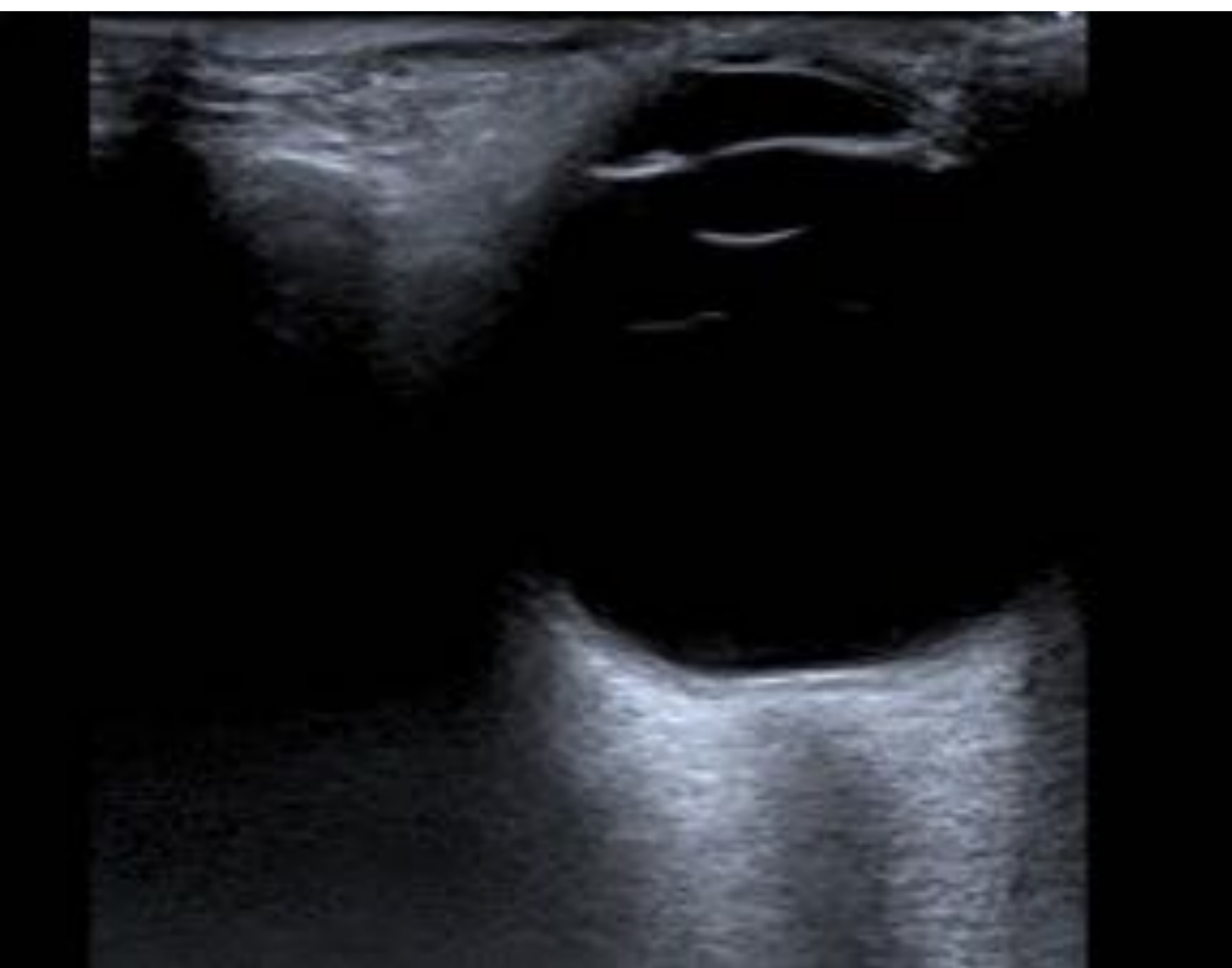


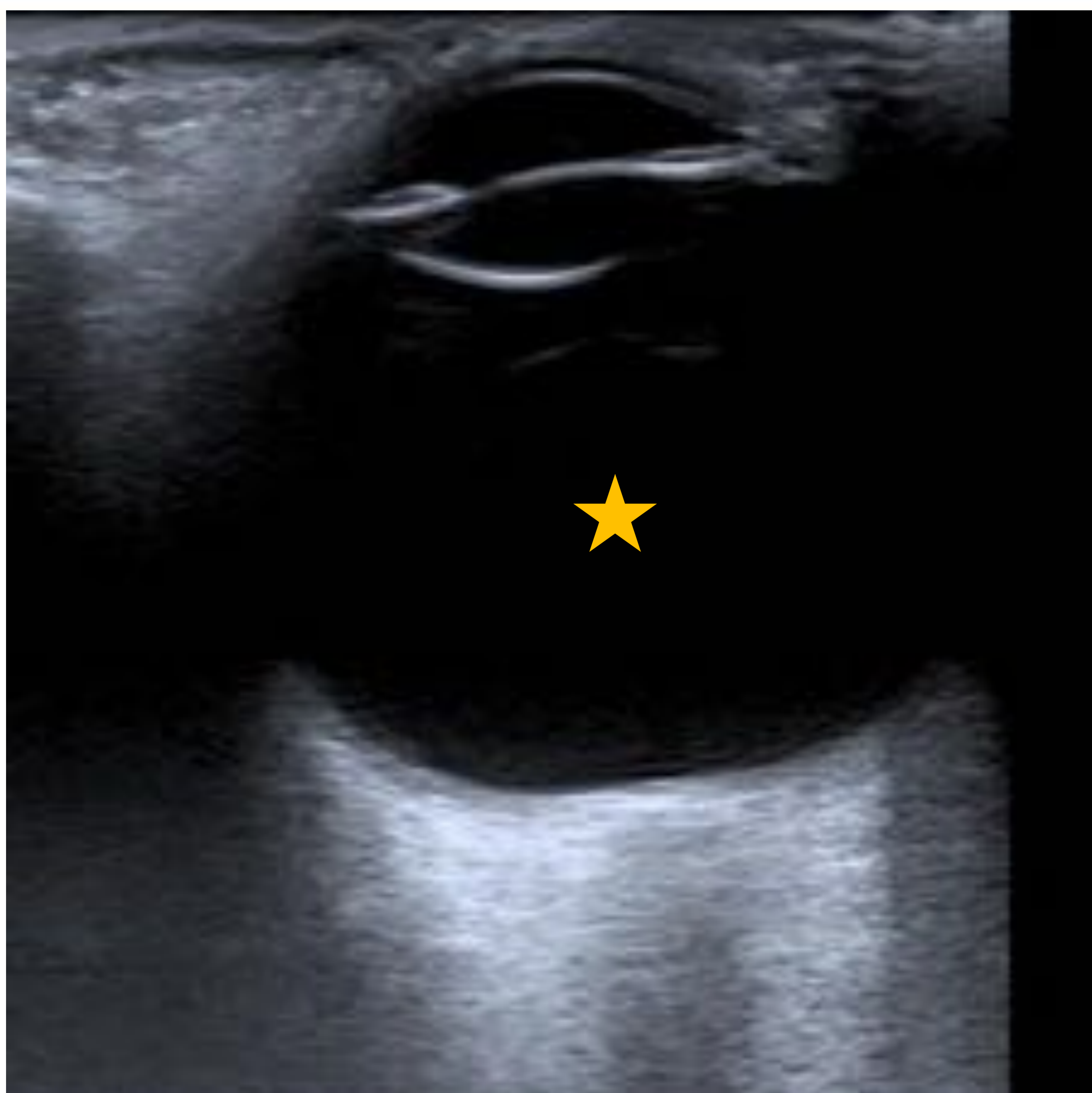


**SEGMENTO POSTERIOR.** Se encuentra limitada anteriormente por la cara posterior del cristalino hasta la esclera posterior, que es la capa mas externa de las membranas posteriores.

SEGMENTO POSTERIOR:

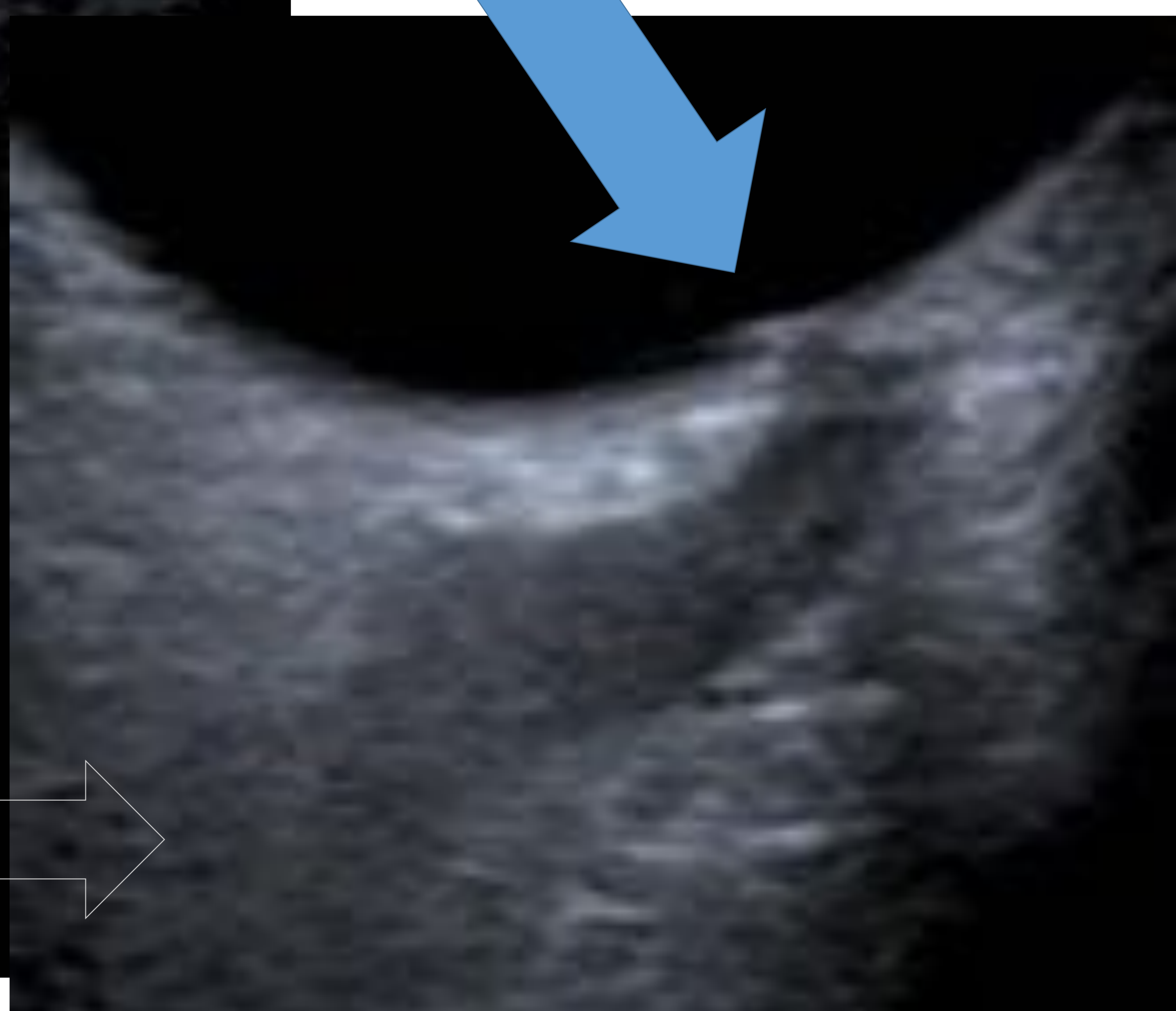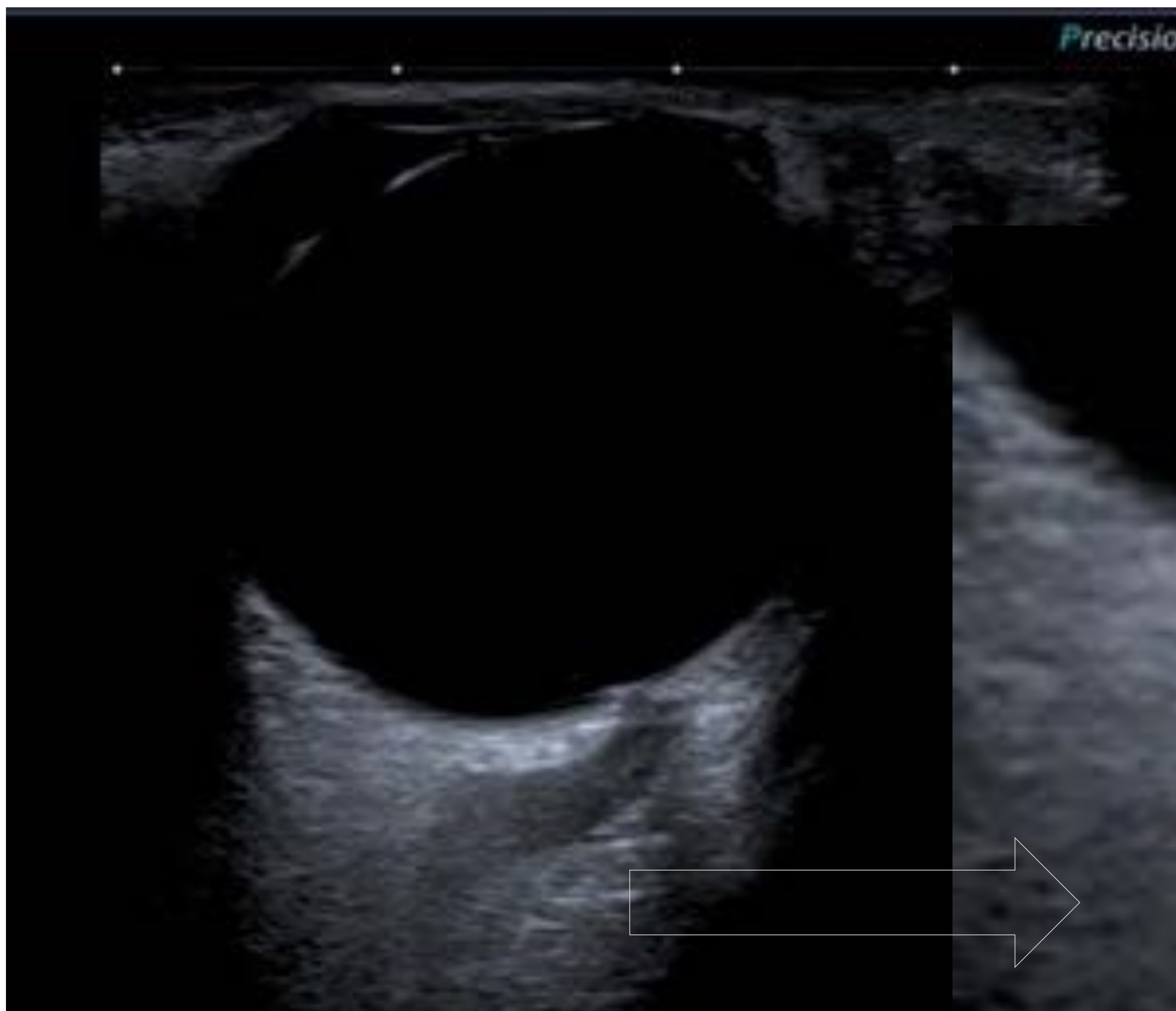- Papila
- Humor vítreo
- Membranas posteriores
  - Hialoidea posterior
  - Retina
  - Coroides
  - Esclera





## HUMOR VITREO

El humor vítreo ocupa gran parte del segmento posterior, anecoico (normal), sin ecos internos.

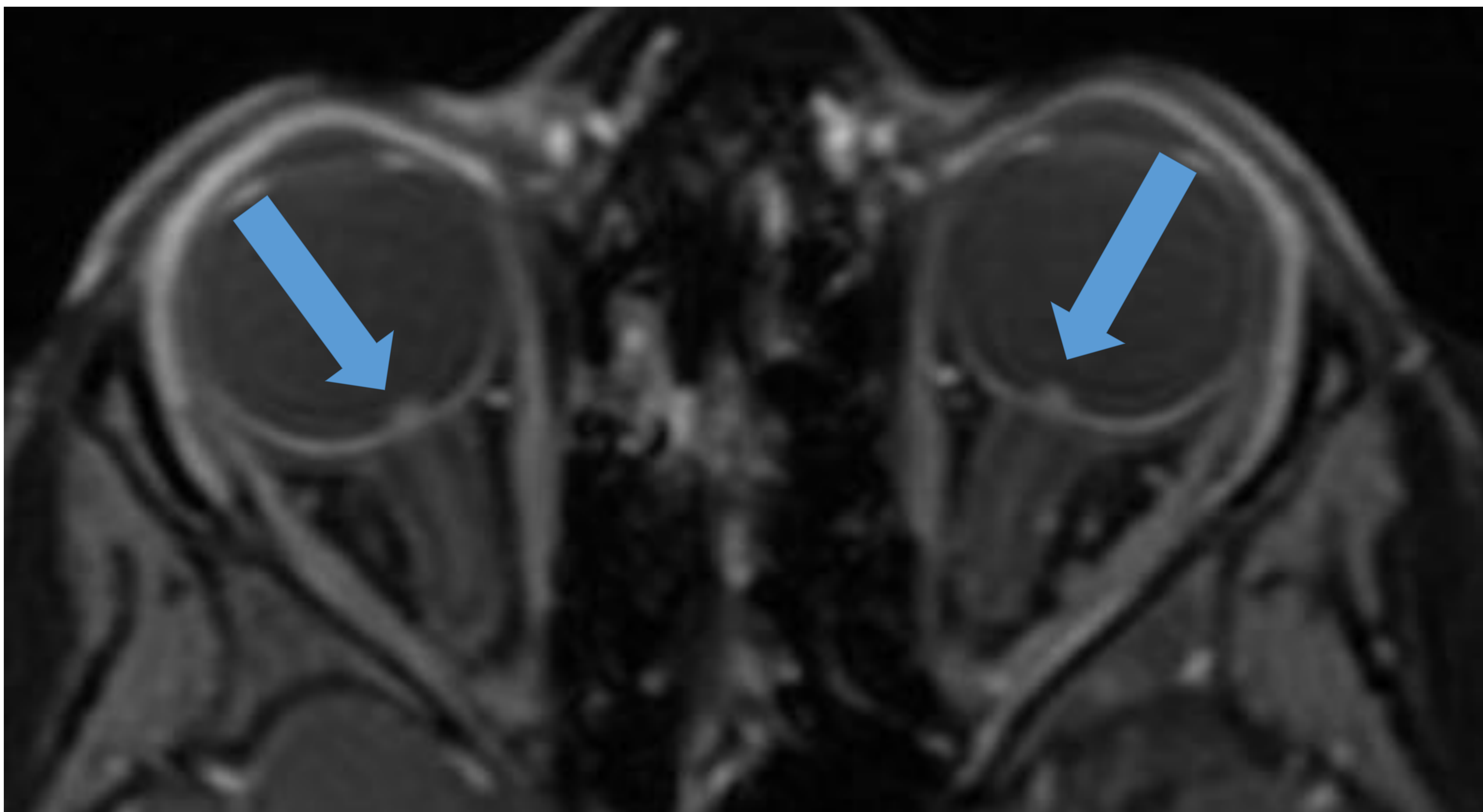


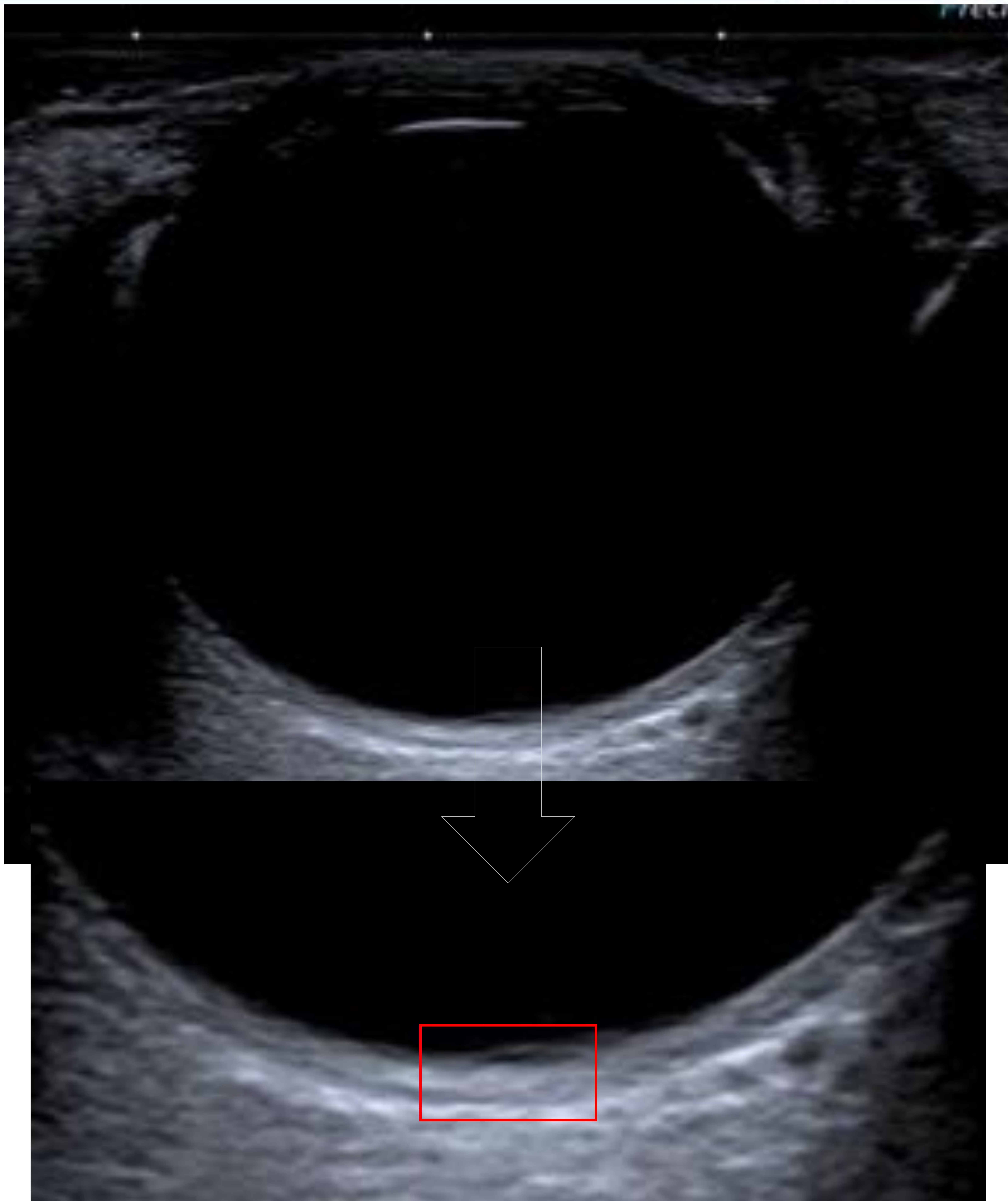
## PAPILA

Punto de entrada del nervio óptico, en la región posterior del globo ocular, identificándose como una pequeña prominencia hiperecogénica que protruye hacia el humor vítreo.



**PAPILAS.** En el estudio mediante RM, tras la administración de Gadolinio, puede existir realze de las papilas, visualizándose discretamente hiperintensas.



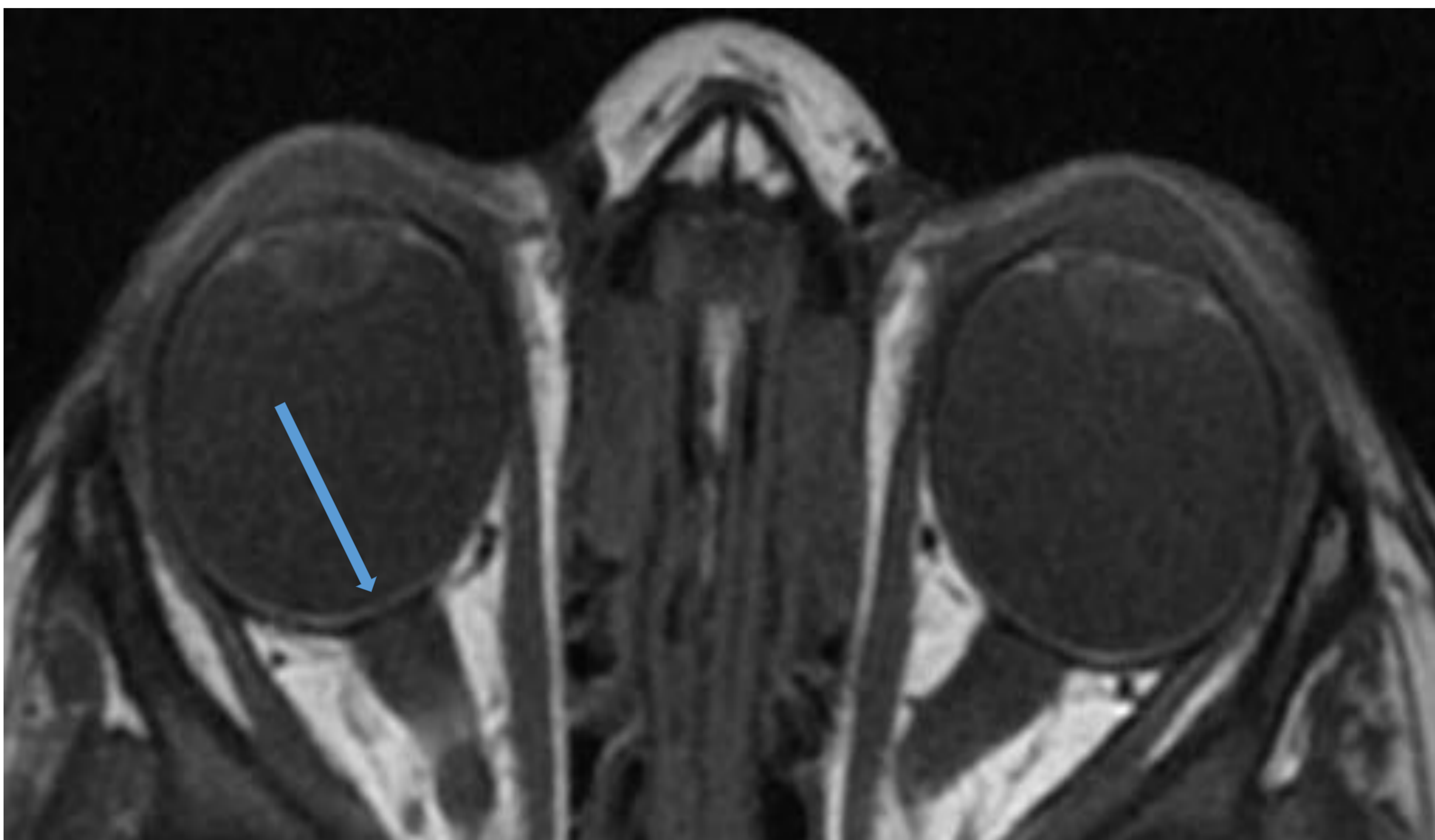


Las **MEMBRANAS POSTERIORES** son indistinguibles exceptuando la hialoidea que se sitúa en la línea central del ojo, y en su conjunto, deben medir de entre 1-1,5mm, en condiciones normales.



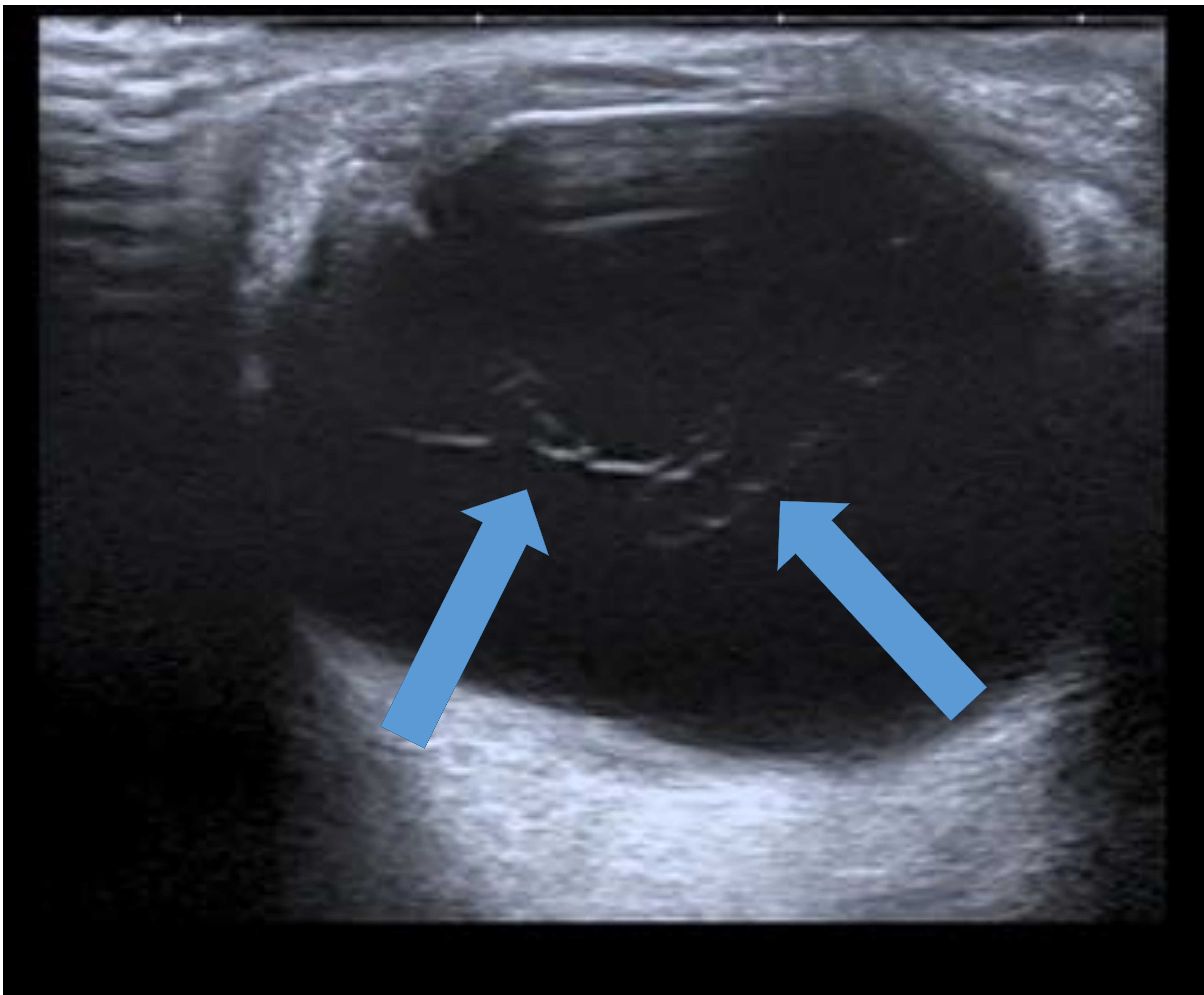
## MEMBRANAS POSTERIORES. RM

La **MEMBRANA COROIDES** se ve hiperintensa en secuencias potenciadas en T1 en condiciones normales (flecha azul), sin engrosamientos nodulares.

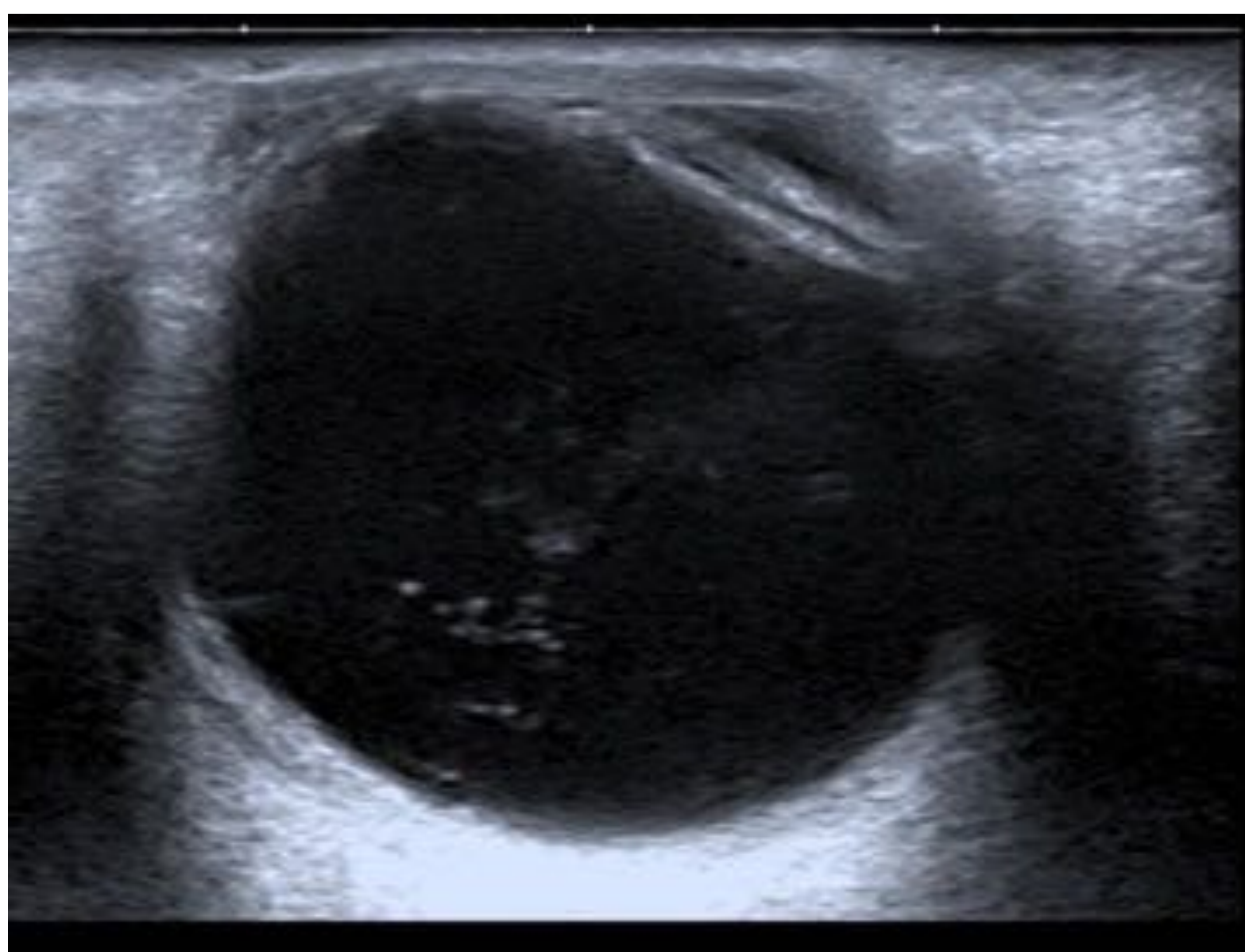




## MEMBRANA HIALOIDEA



La membrana hialodea posterior situada en línea media, visualizada como una fina línea hiperecogénica, se suele visualizar con mayor frecuencia en pacientes de edad avanzada.





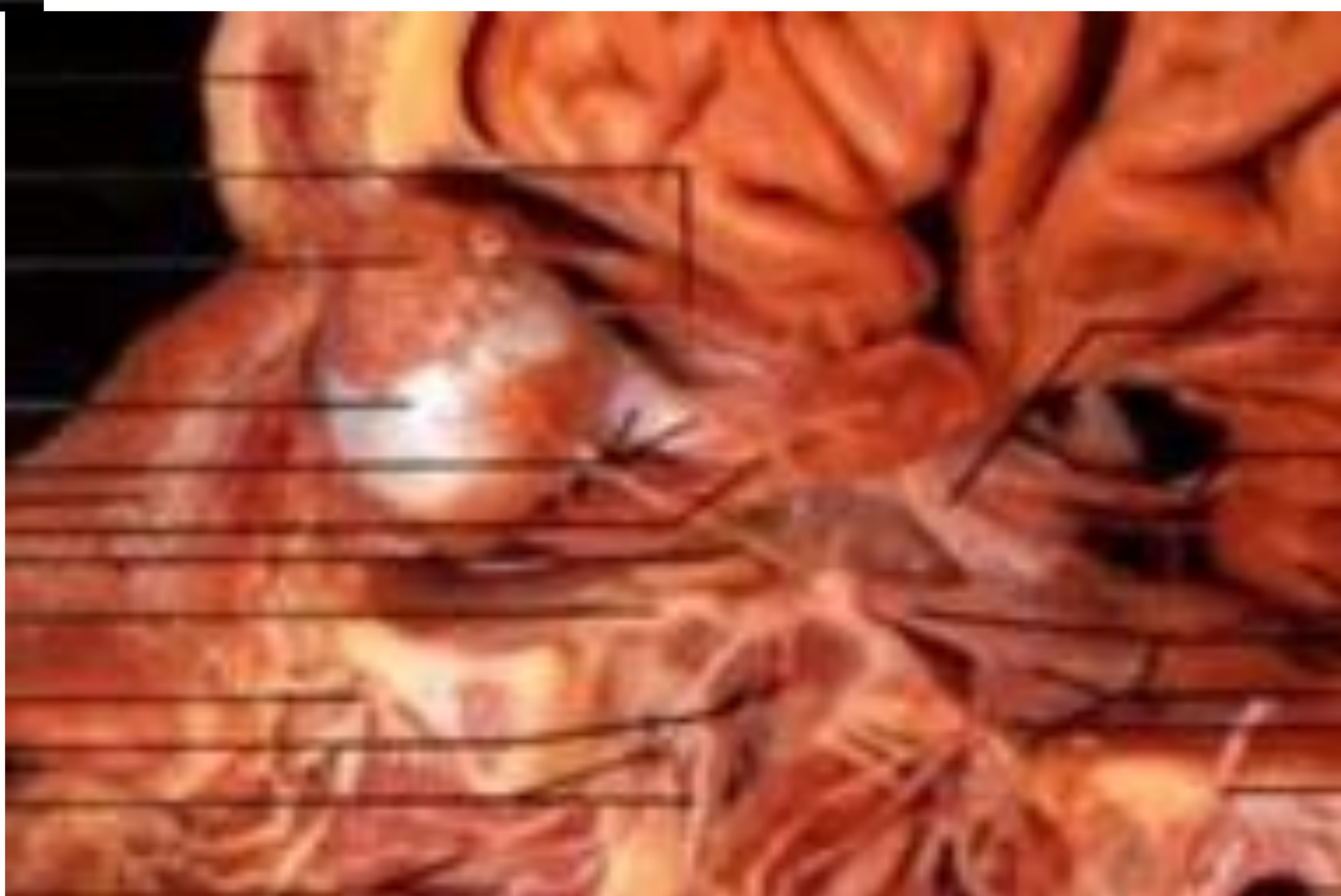
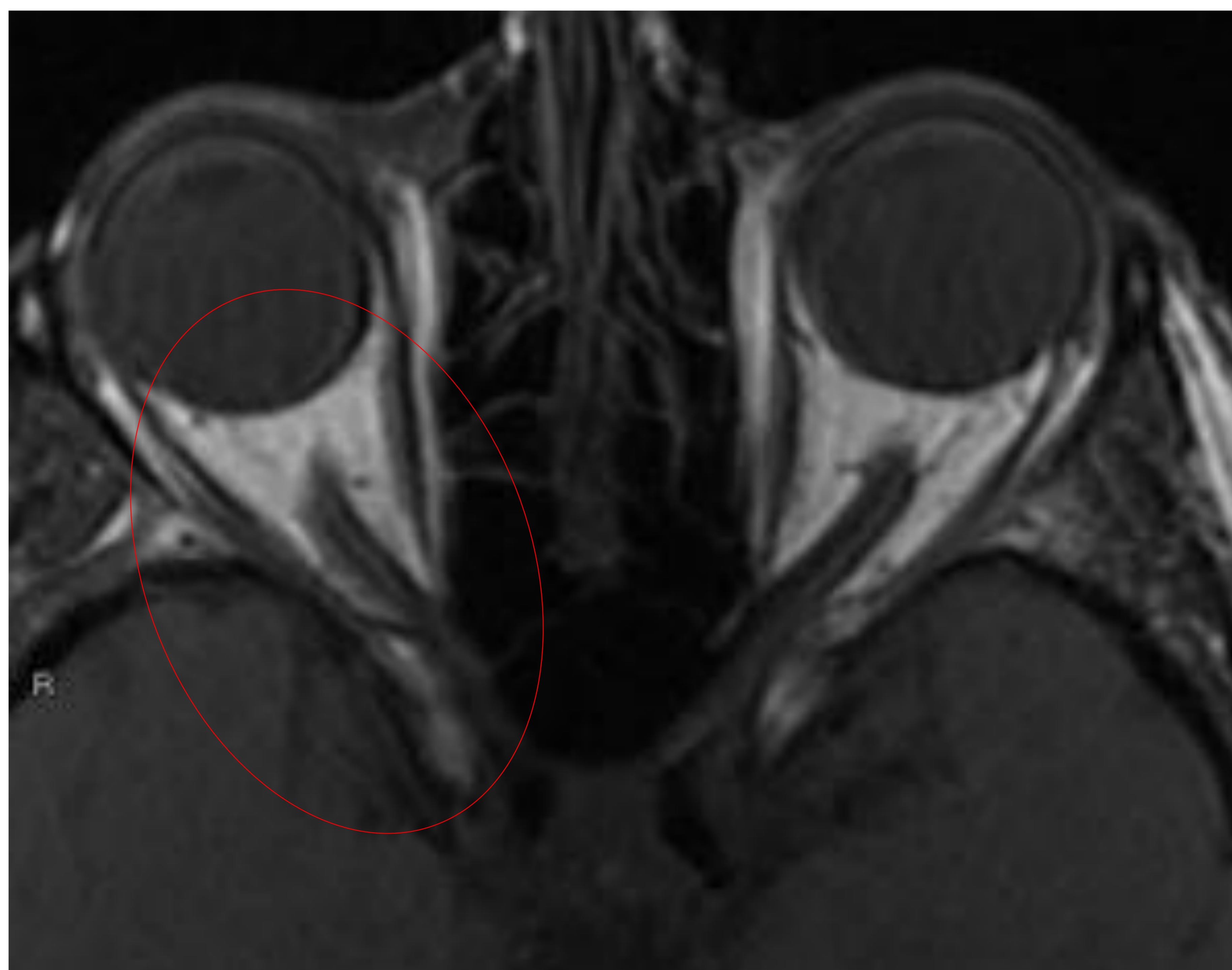
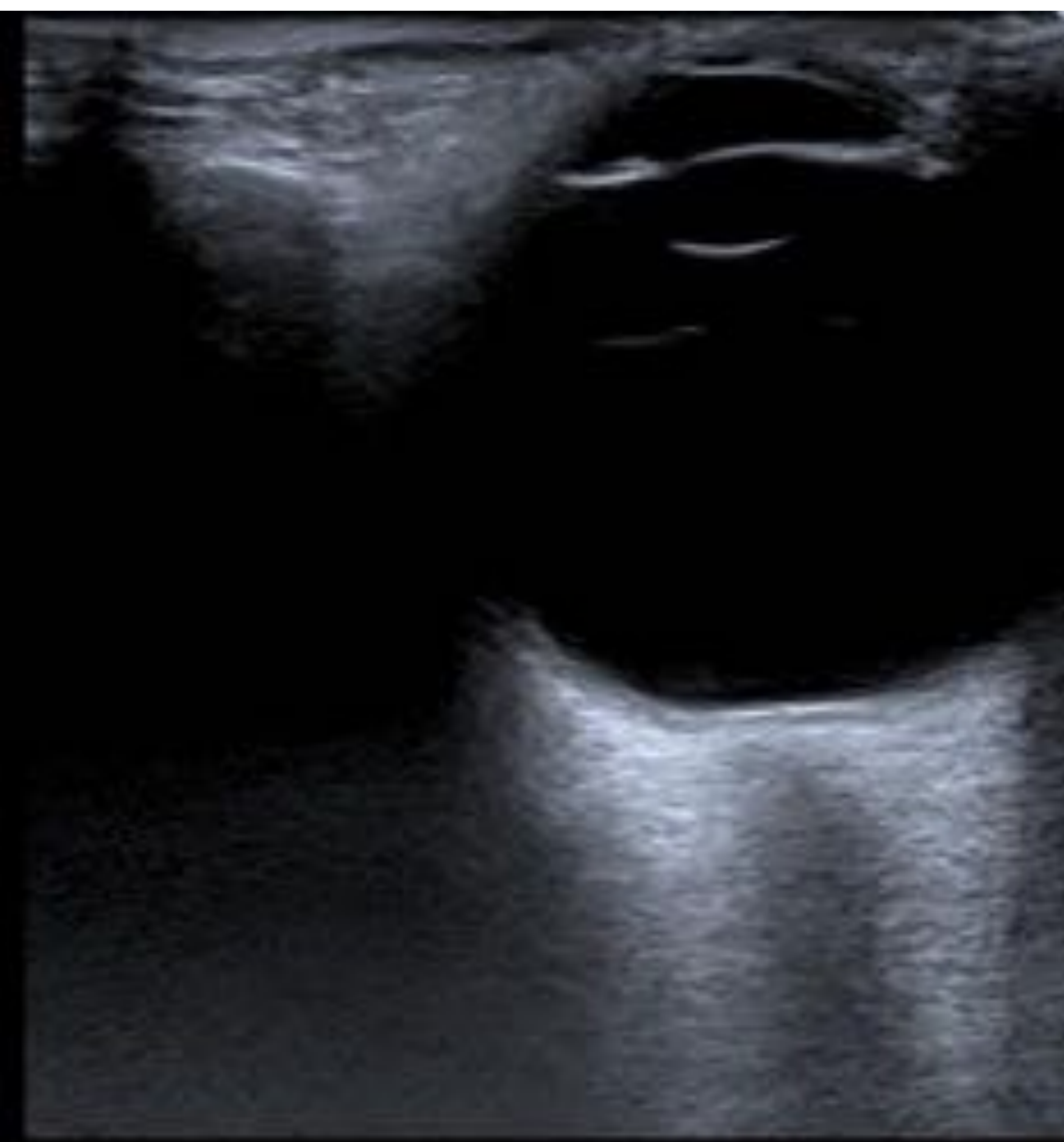
## ELEMENTOS INTRACONALES

El espacio intraconal, esta constituido en su mayoría por la grasa intraconal, que sirve de sujeción a estructuras como el nervio óptico, estructuras vasculares de la órbita (arteria oftálmica, y arteria central de la retina, drenaje venoso y a la musculatura ocular extrínseca

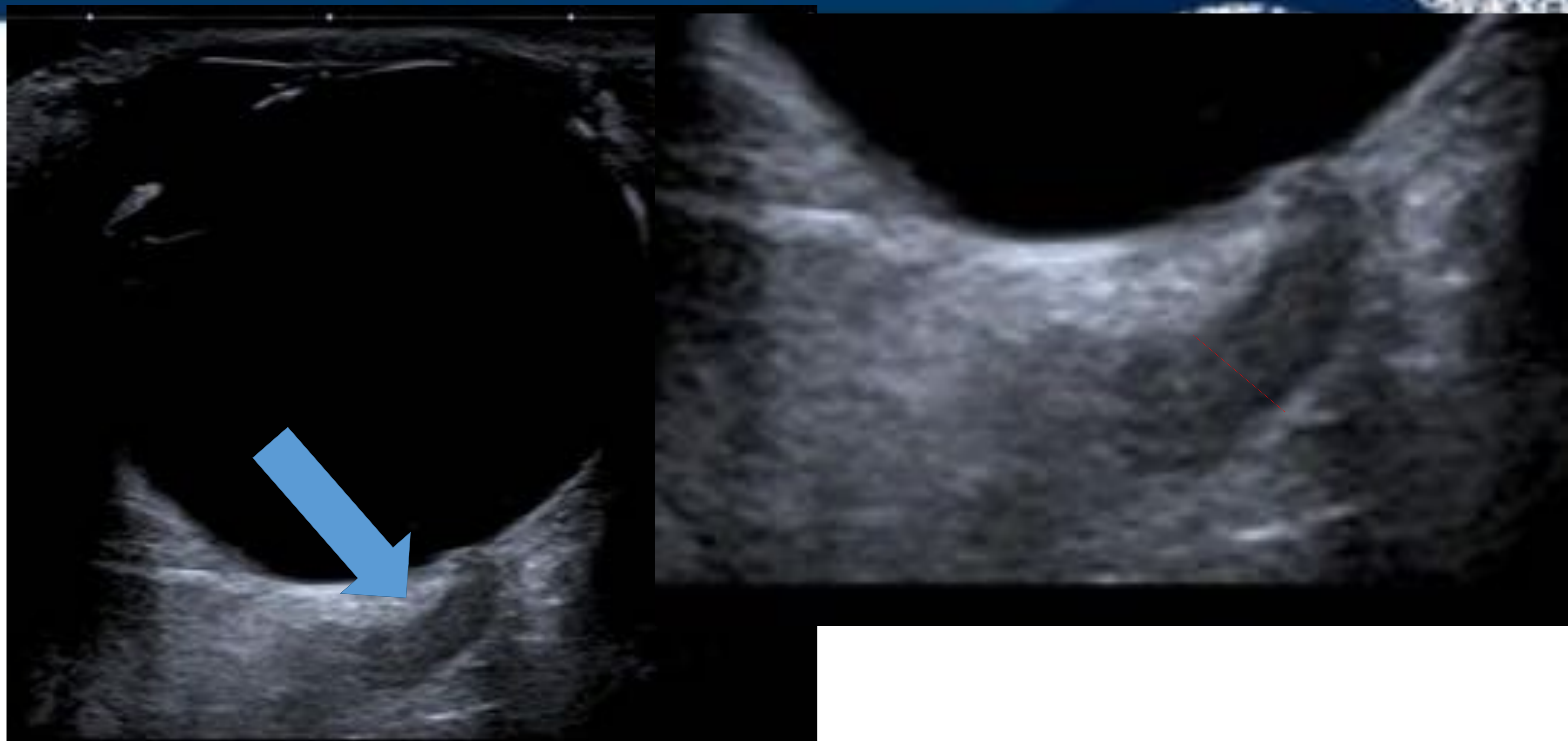Esta musculatura no es valorable por este método de imagen dado su profundidad y posicionamiento.

ELEMENTOS INTRACONALES:

- Nervio óptico
- Grasa intraconal
- Vasos del globo ocular



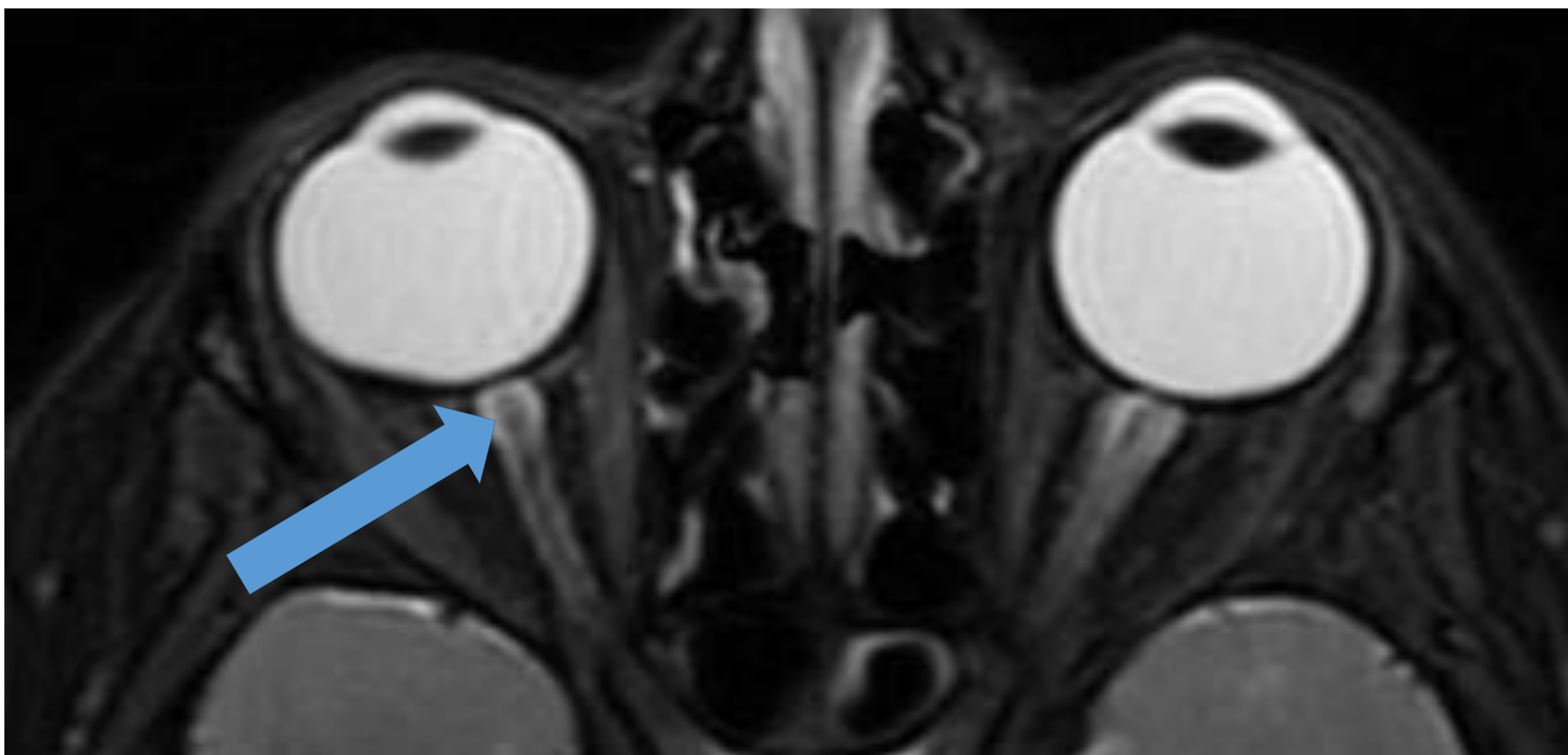




## NERVIO OPTICO

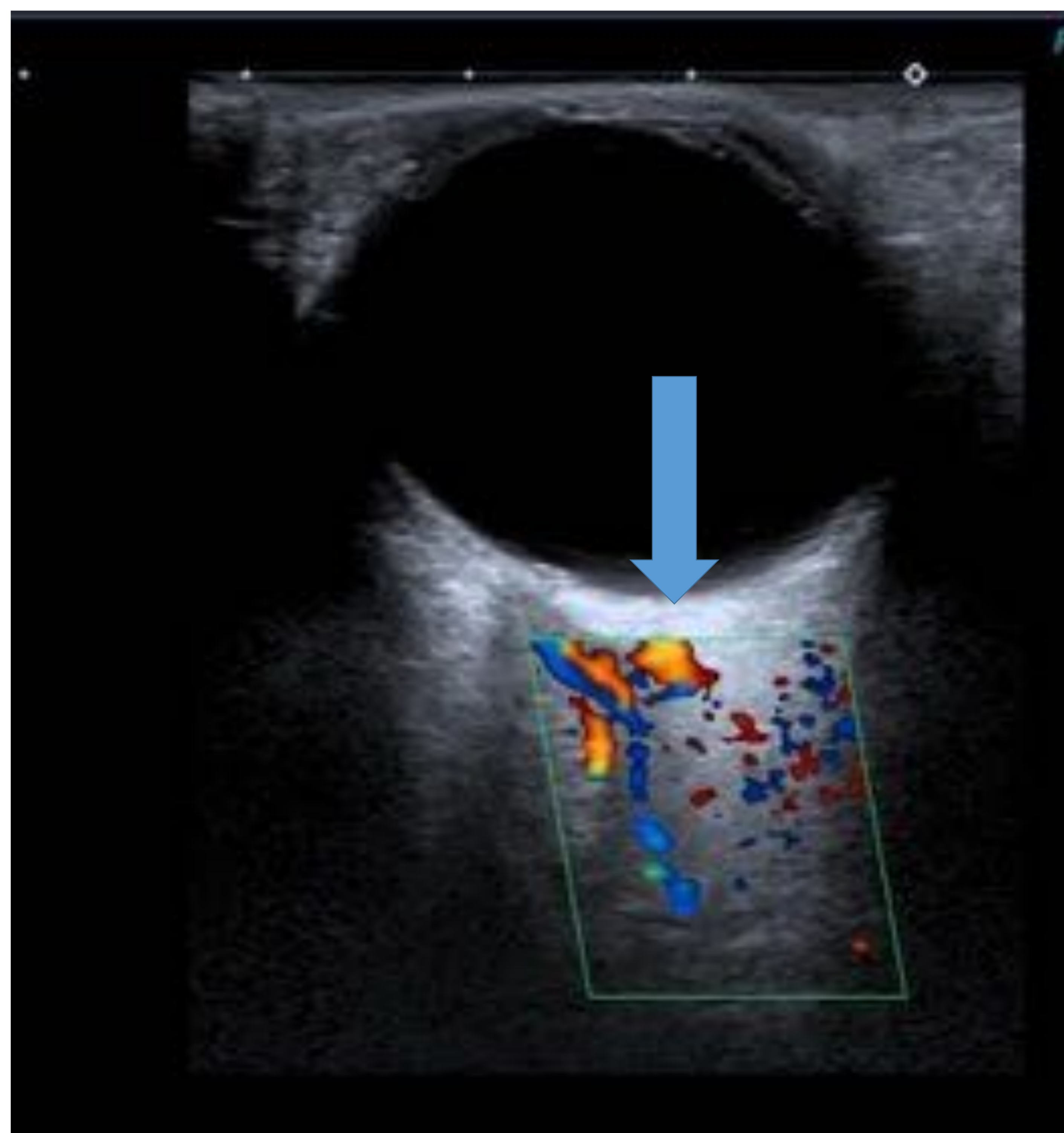
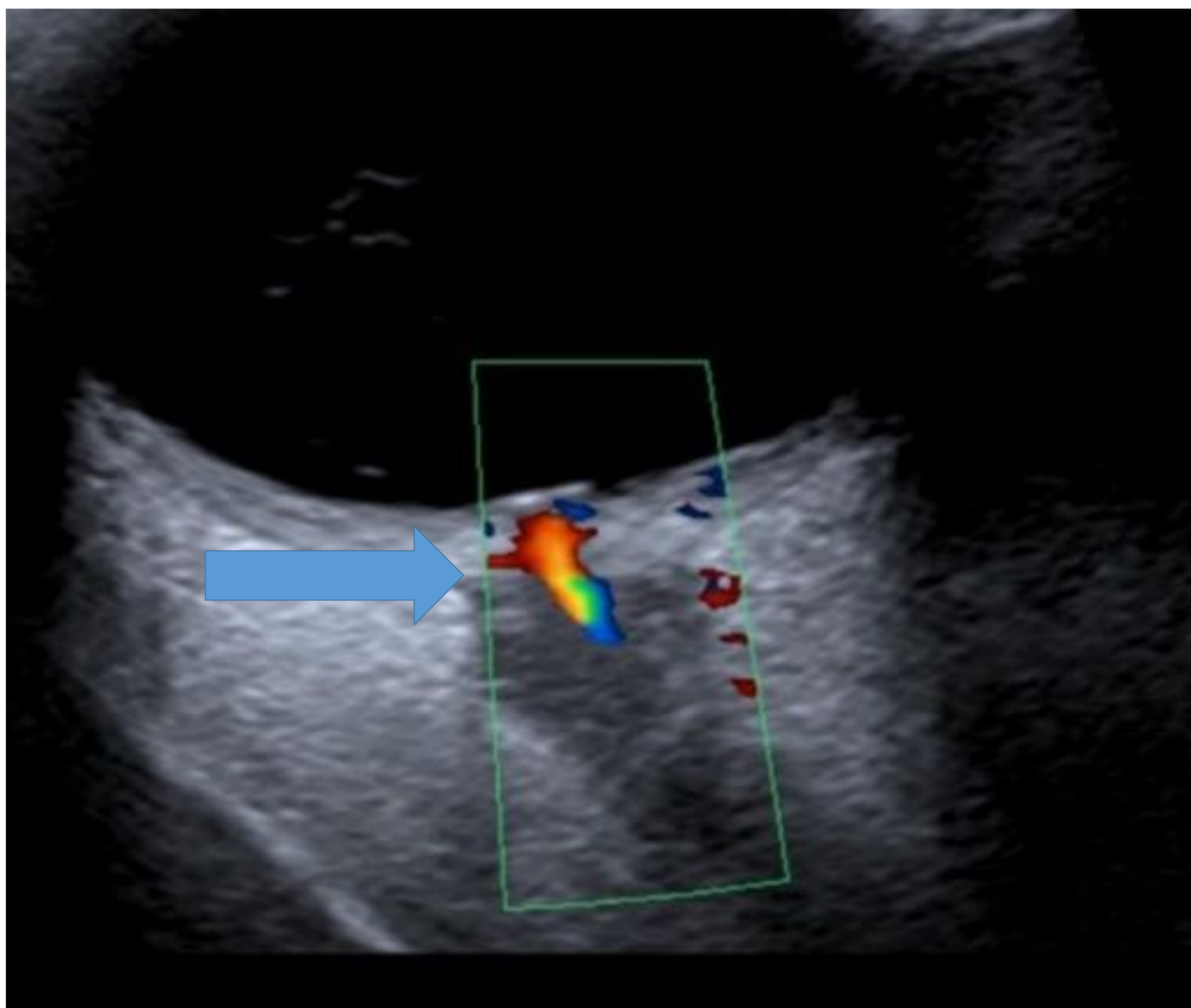
En la imagen superior se identifica el nervio óptico (flecha azul), como una estructura alargada, hipoecogénica. Su diámetro máximo no debe superar los 5 mm (línea roja), medido a 3 mm de la papila

El **NERVIO OPTICO** es hipointenso en secuencias potenciadas en T2. Siempre rodeado de pequeña cantidad de líquido en la vaina (hiperintenso), no significativo





## ARTERIA CENTRAL DE LA RETINA



La arteria central de la retina se localiza a 2 mm por detrás del disco óptico, en el espesor del complejo nervio óptico-vaina, y tiene la peculiaridad de ser inseparable de la vena central de la retina. El IR de la arteria central de la retina es de 0,68 (baja resistencia) y una VPS de  $11,3 \pm 2,2$  cm/seg.

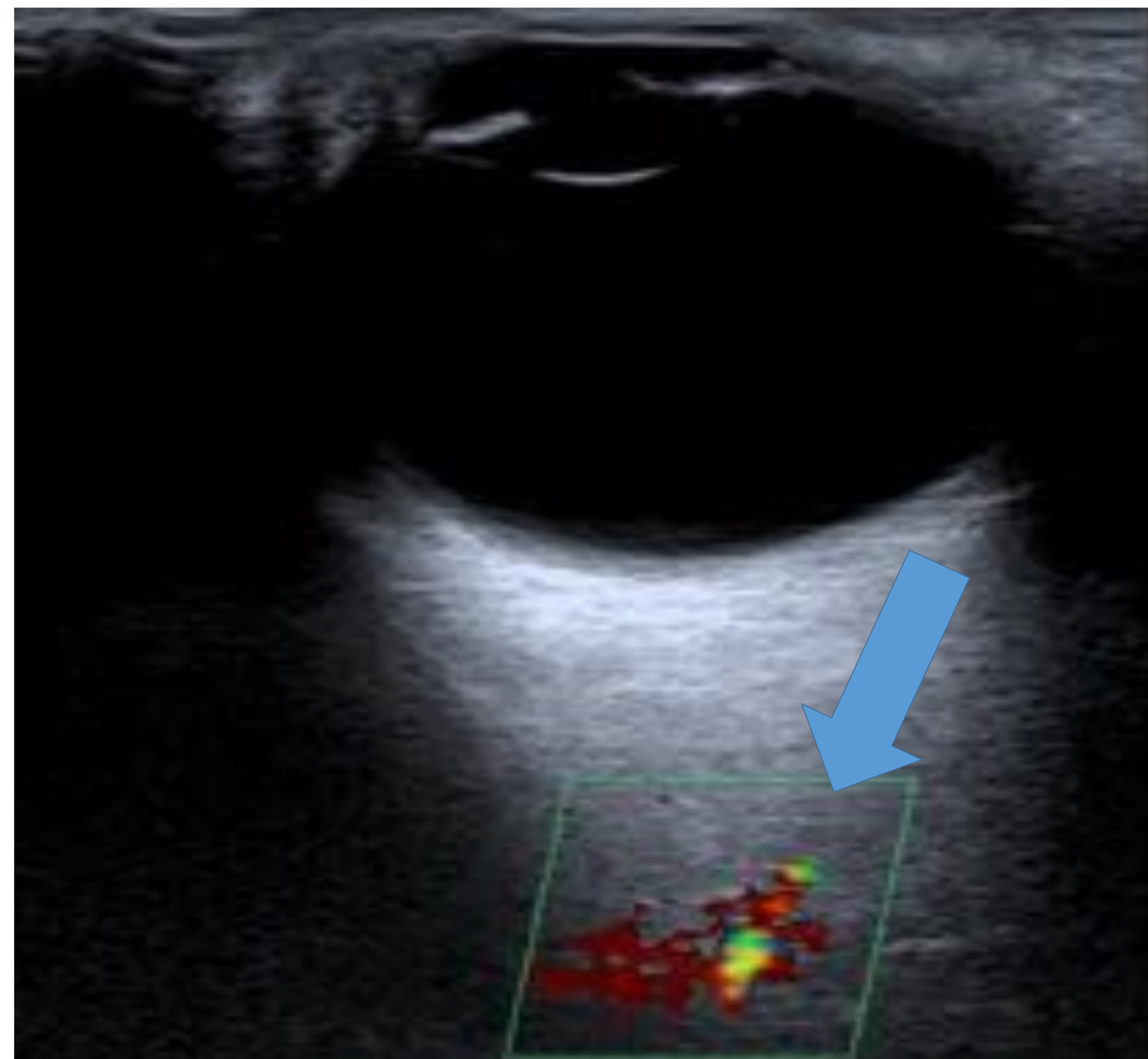
Permeabilidad de la vena y arteria central de la retina (no olvidar modificar el PRF con flujos bajos para este estudio)

La representación espectral de la arteria central de la retina también es característica. Se reconocen dos curvas en su registro Doppler, una con velocidades positivas, picos sistólicos redondeados y flujo continuo durante la diástole, que corresponde a la arteria; y otra curva de menor tamaño, con velocidades negativas y picos que pertenece a la vena central de la retina.



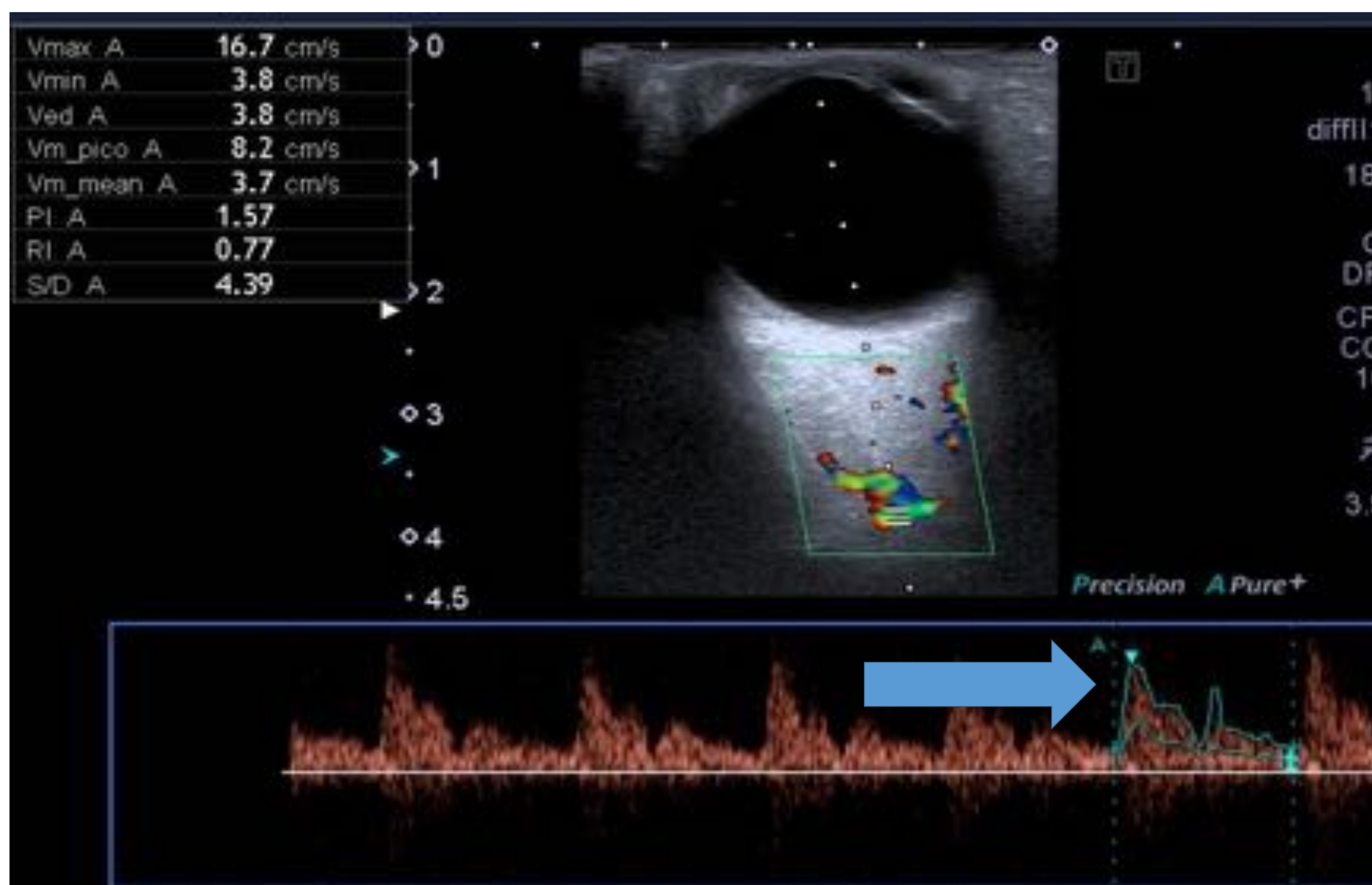
## ARTERIA OFTÁLMICA

La arteria oftálmica (flecha azul) penetra en la órbita a través del canal óptico en compañía del nervio óptico, que se ubica a 1,5 -2 cm del globo ocular, y en posición nasal respecto a dicho nervio, por lo que en la práctica ecográfica de inicio se identifica, en modo B, la sombra acústica que representa al complejo nervio-óptico vaina, y seguidamente se activa el modo Doppler color, orientando la sonda superior y nasalmente a este complejo, hasta distinguir la arteria oftálmica.



El registro Doppler de la arteria oftálmica es similar a la de la arteria carótida interna de la cual se origina, que muestra características de relativa alta resistencia, lo que se refleja en la morfología de su curva espectral, la cual típicamente presenta un pico sistólico máximo marcado y abrupto; y velocidades diástolicas reducidas.

Tiene un IR de mas de 0,75 (alta resistencia) y que su VPS normal es de  $37 \pm 7$  cm/seg

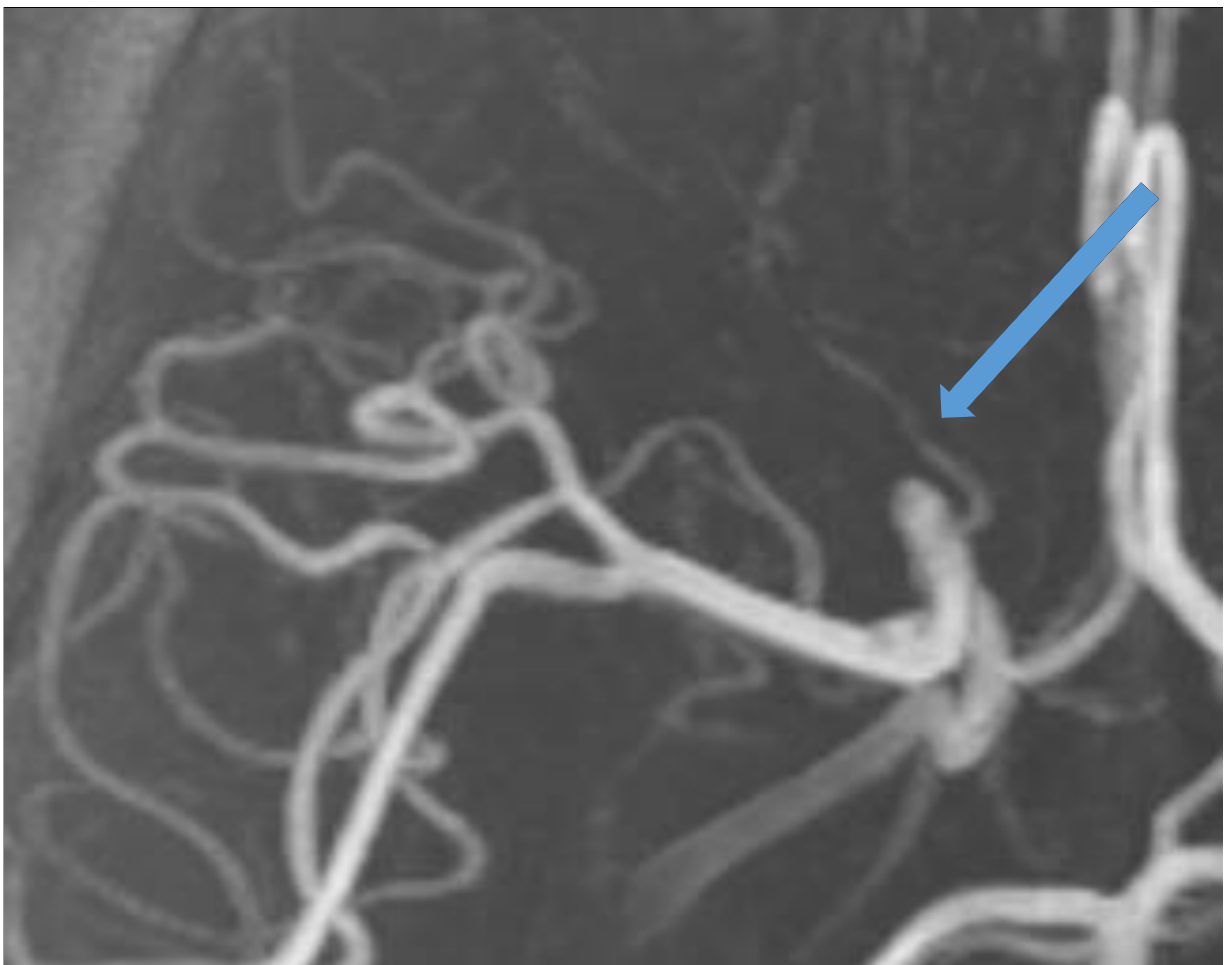




La **ARTERIA OFTÁLMICA**, se identifica con RM en todo su trayecto desde su origen en la carótida interna.

Por el contrario, no se evidencia la arteria central de la retina.

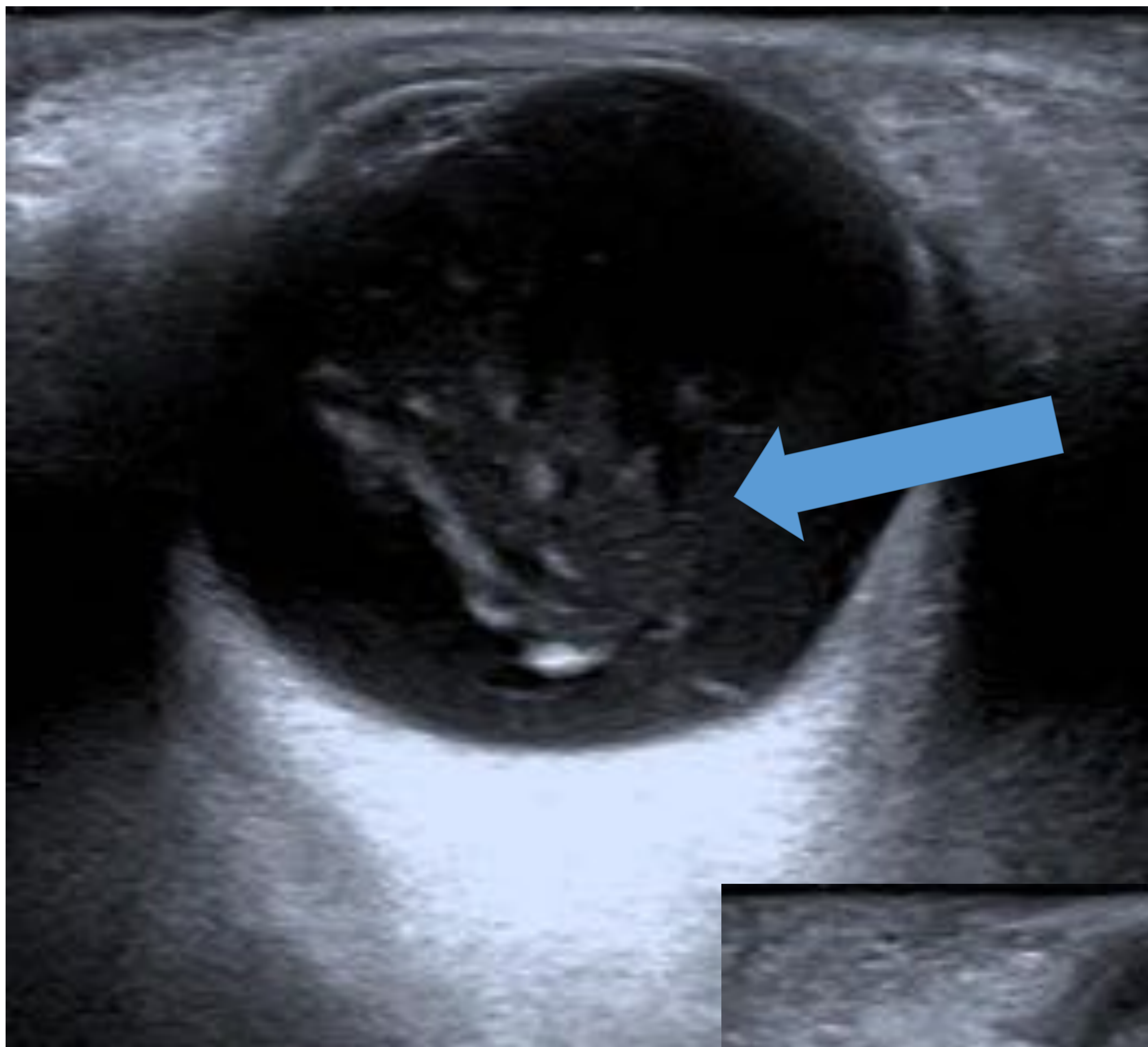
Mediante el estudio de resonancia magnética, no se pueden valorar velocidades ni resistencias de los vasos.



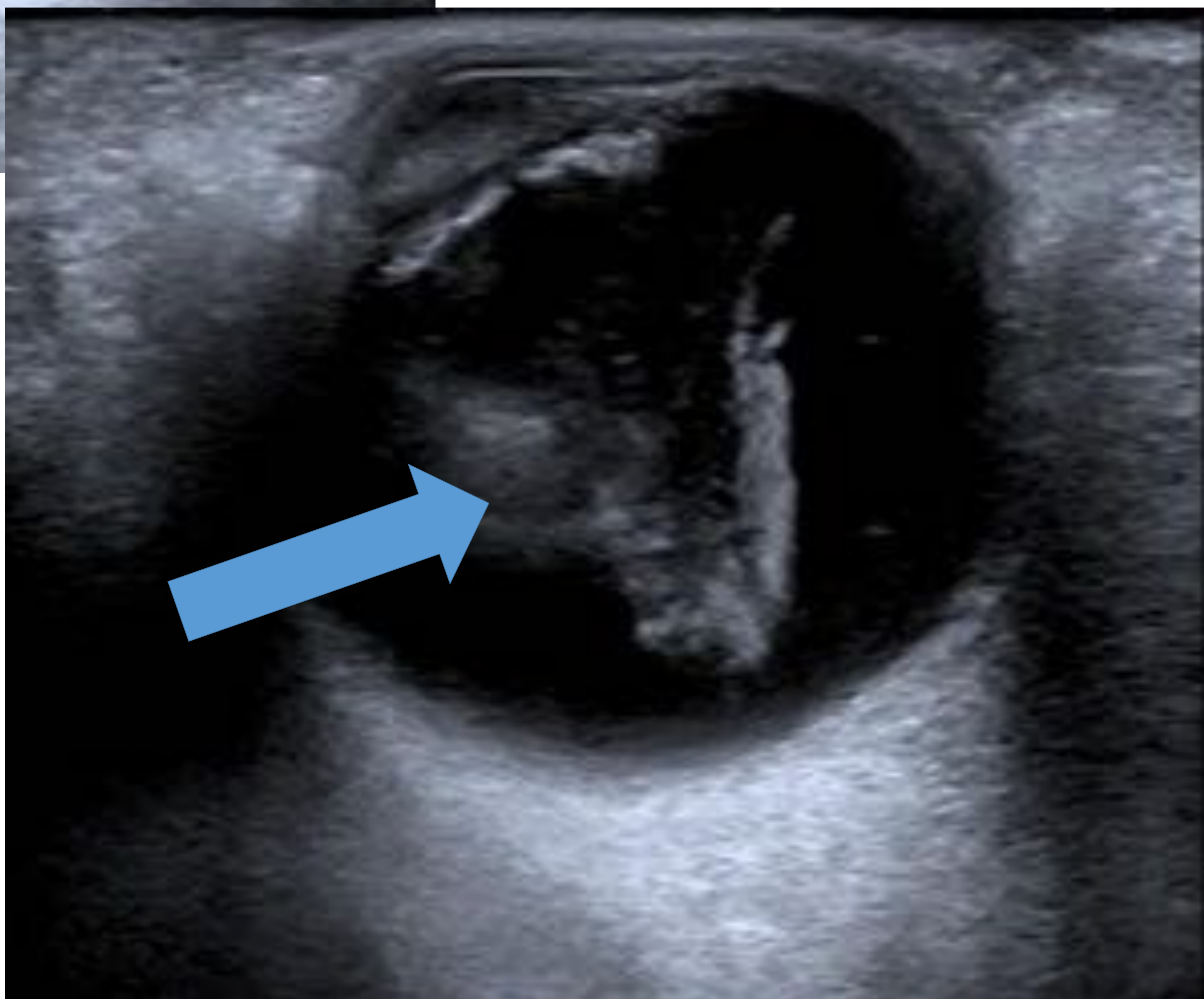


## SERIE DE CASOS CLINICOS

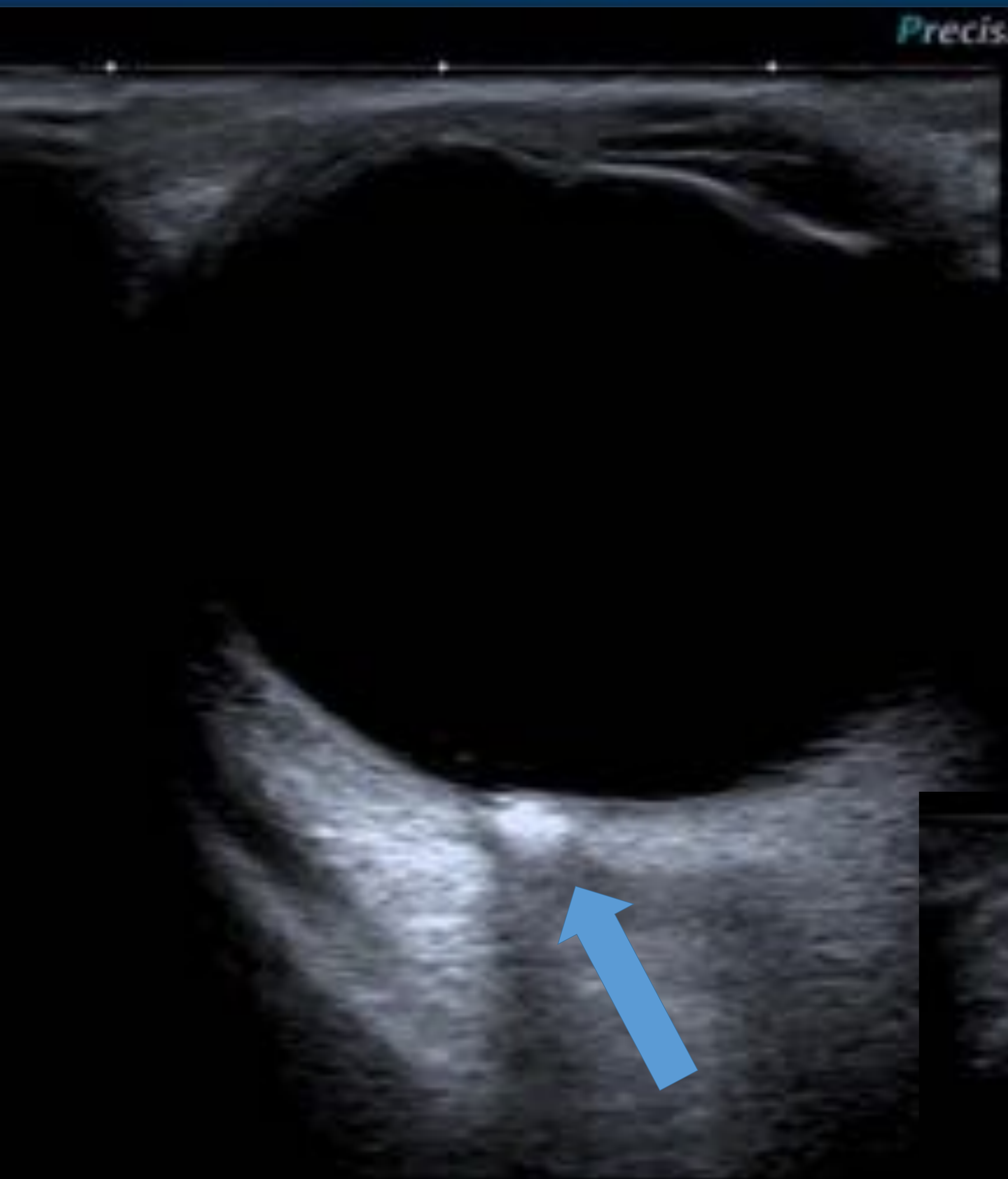
A continuación mostramos ejemplos de patología intraocular, de segmento anterior a posterior, especialmente casos procedentes de la urgencia oftalmológica



**HEMOVITREO**

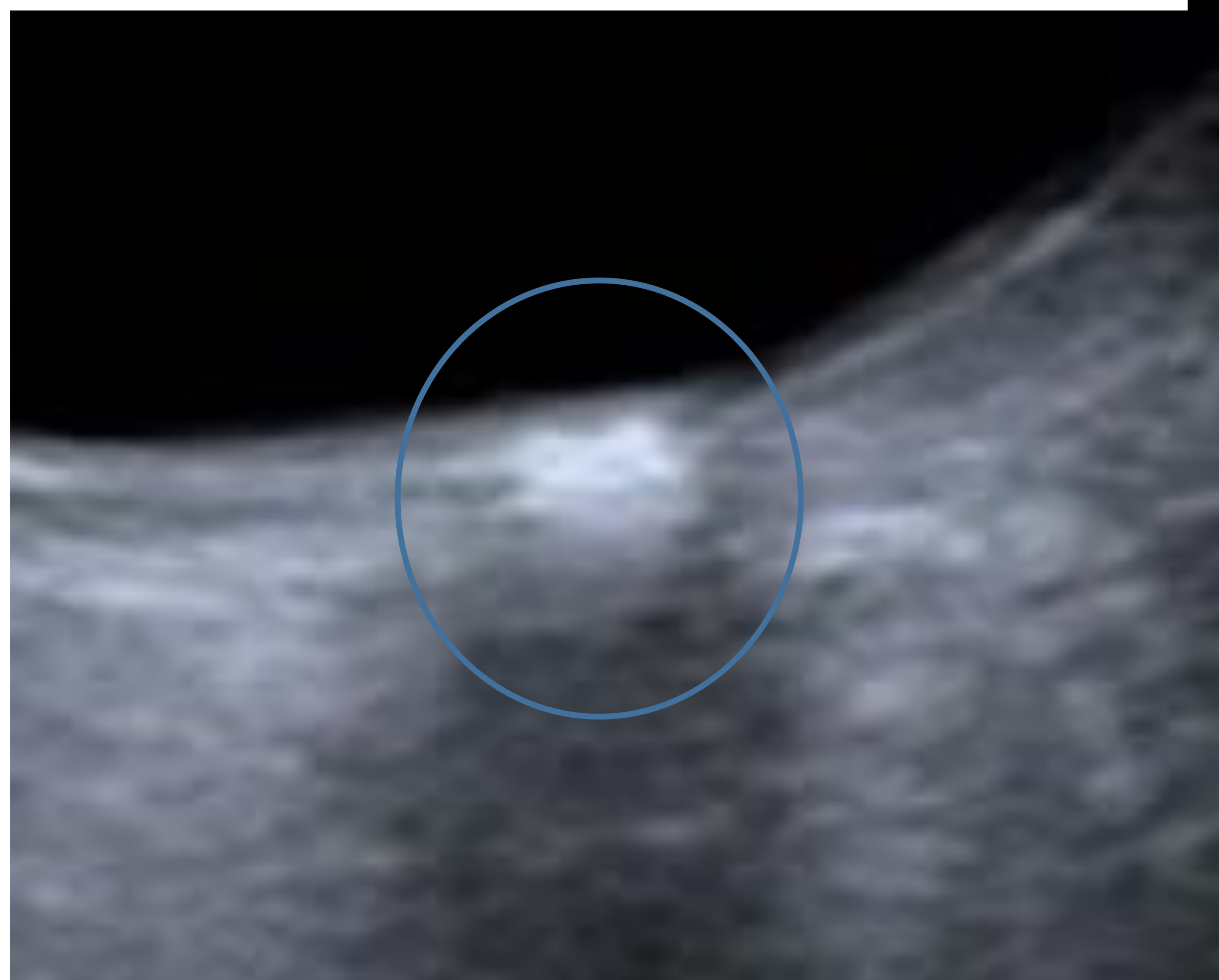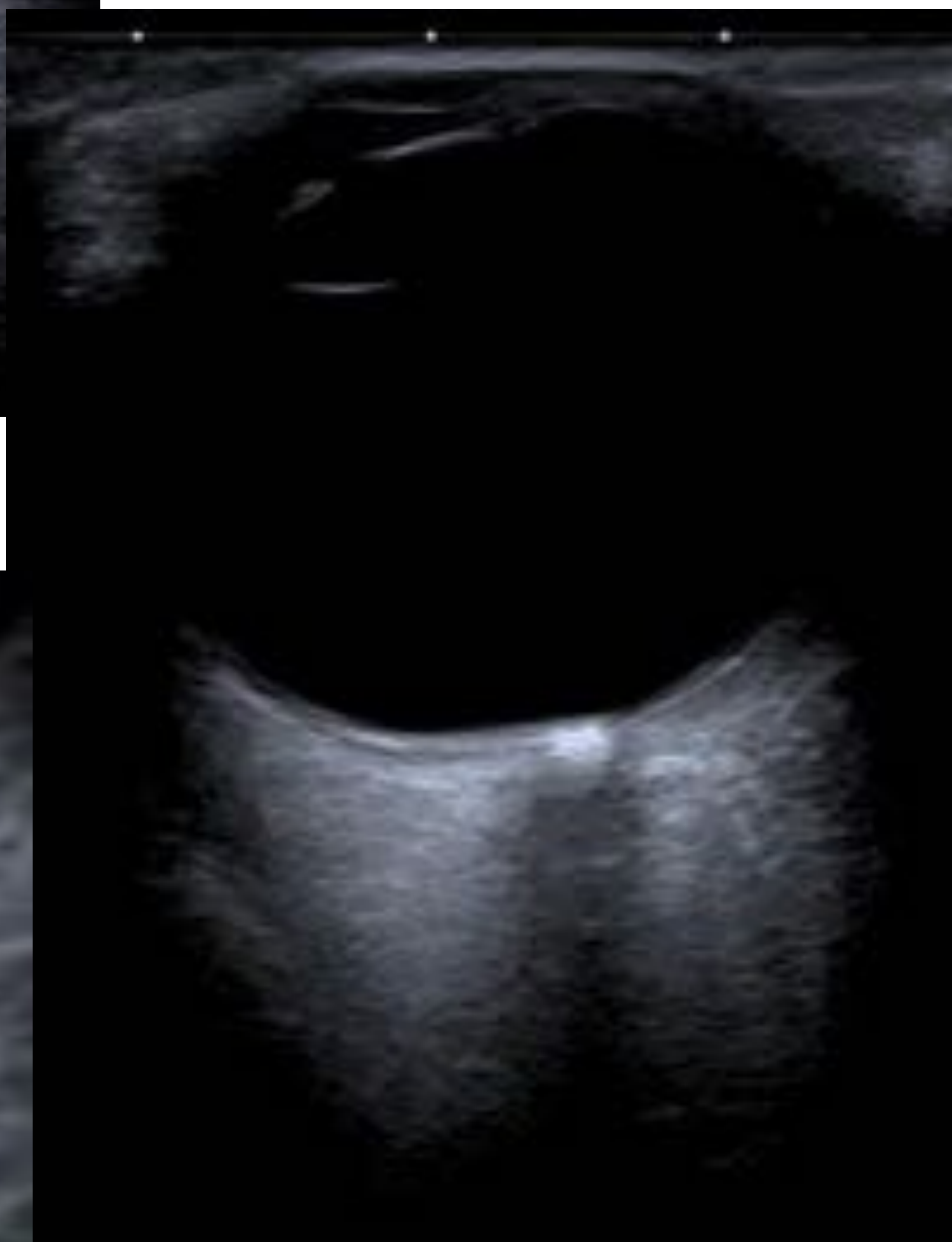


Paciente de 62 años con vitrectomía previa, que presenta marcada alteración de la visión de inicio brusco. Véase el contenido ecogénico en cámara vítrea, compatible con hemovítreo, complicación post-quirúrgica mas frecuente.



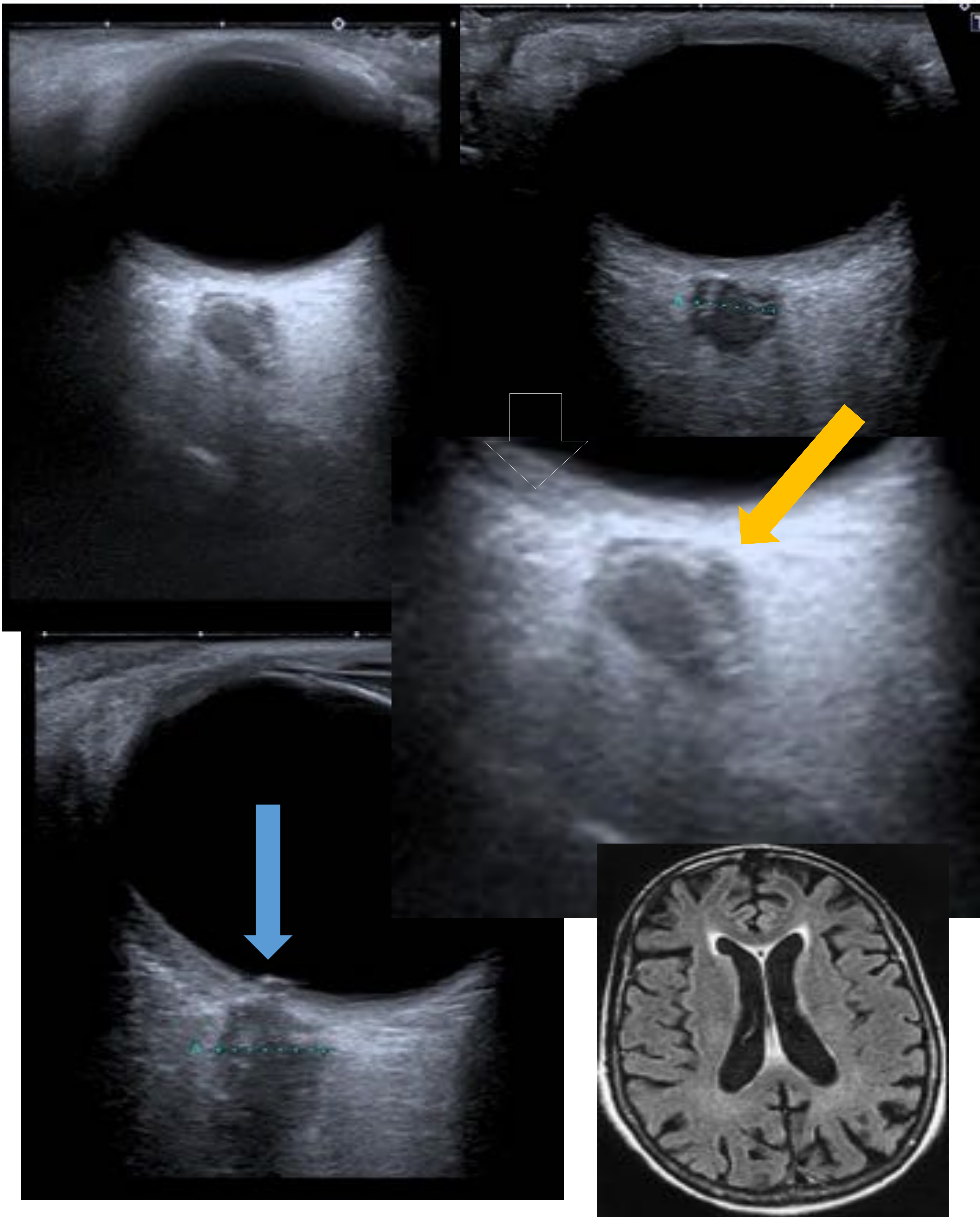
## DRUSAS

Paciente con alteración de la campimetría bilateral, presenta drusas en ambos nervios ópticos, producidas por la acumulación de depósitos, en su mayor parte lípidos, por debajo de la retina.

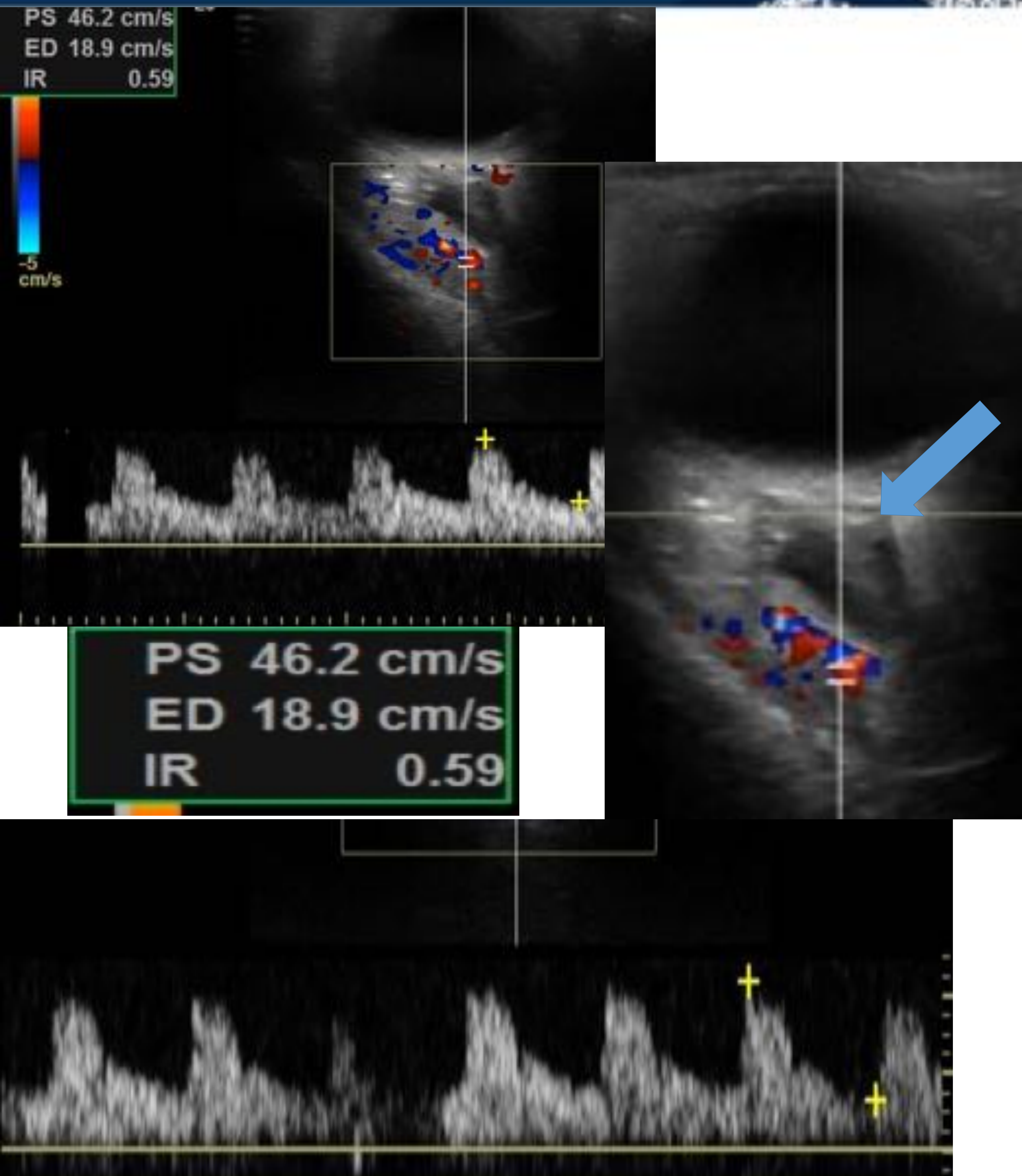


Se identifica como una imagen hiperecogénica con sombra acústica posterior, que no debemos confundir con edema de papila, donde se visualizan lengüetas de líquido alrededor del nervio óptico.

Nótese en la imagen previa la ausencia de líquido en la vaina del nervio óptico, sin engrosamiento del nervio ni prominencia de la papila

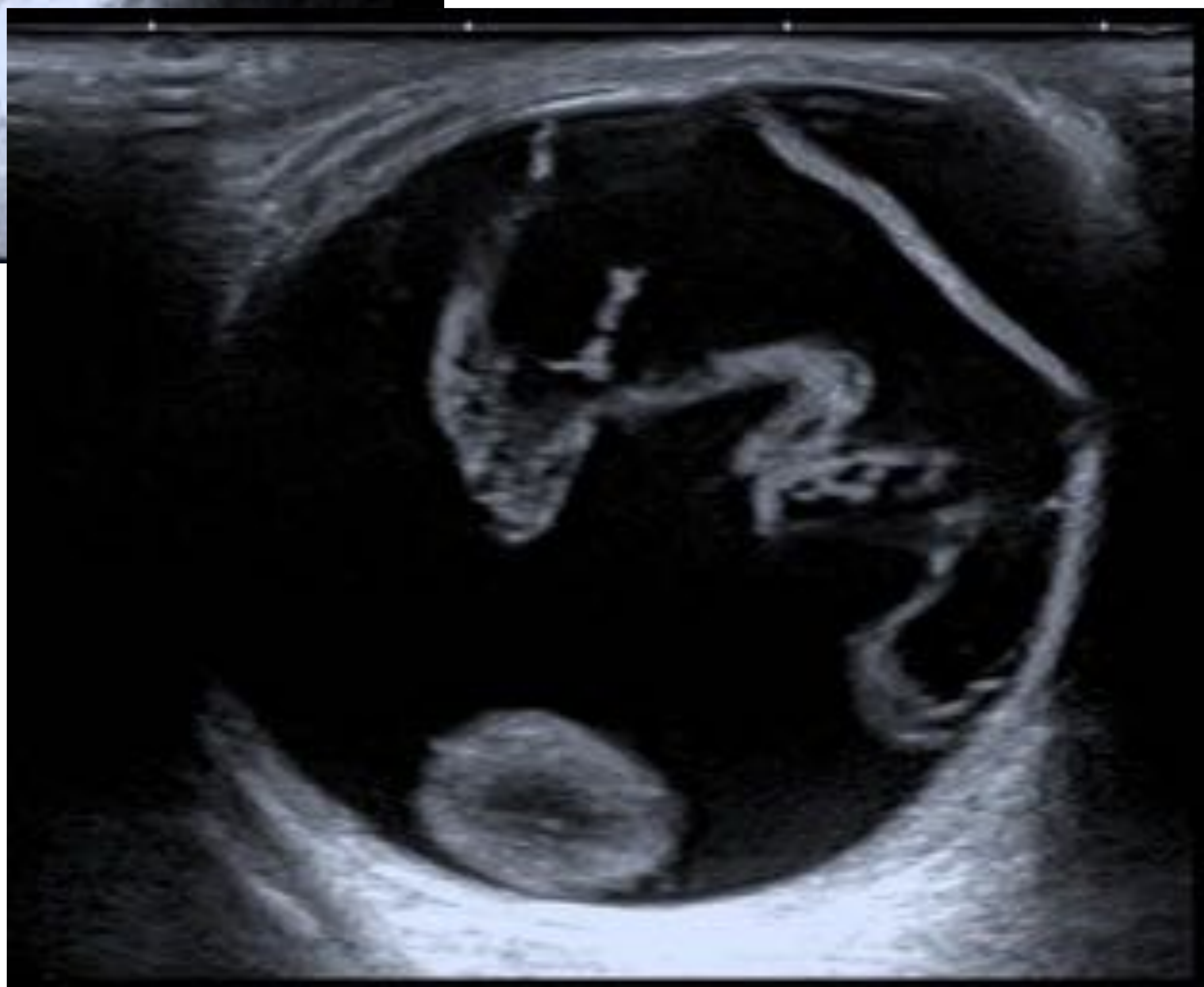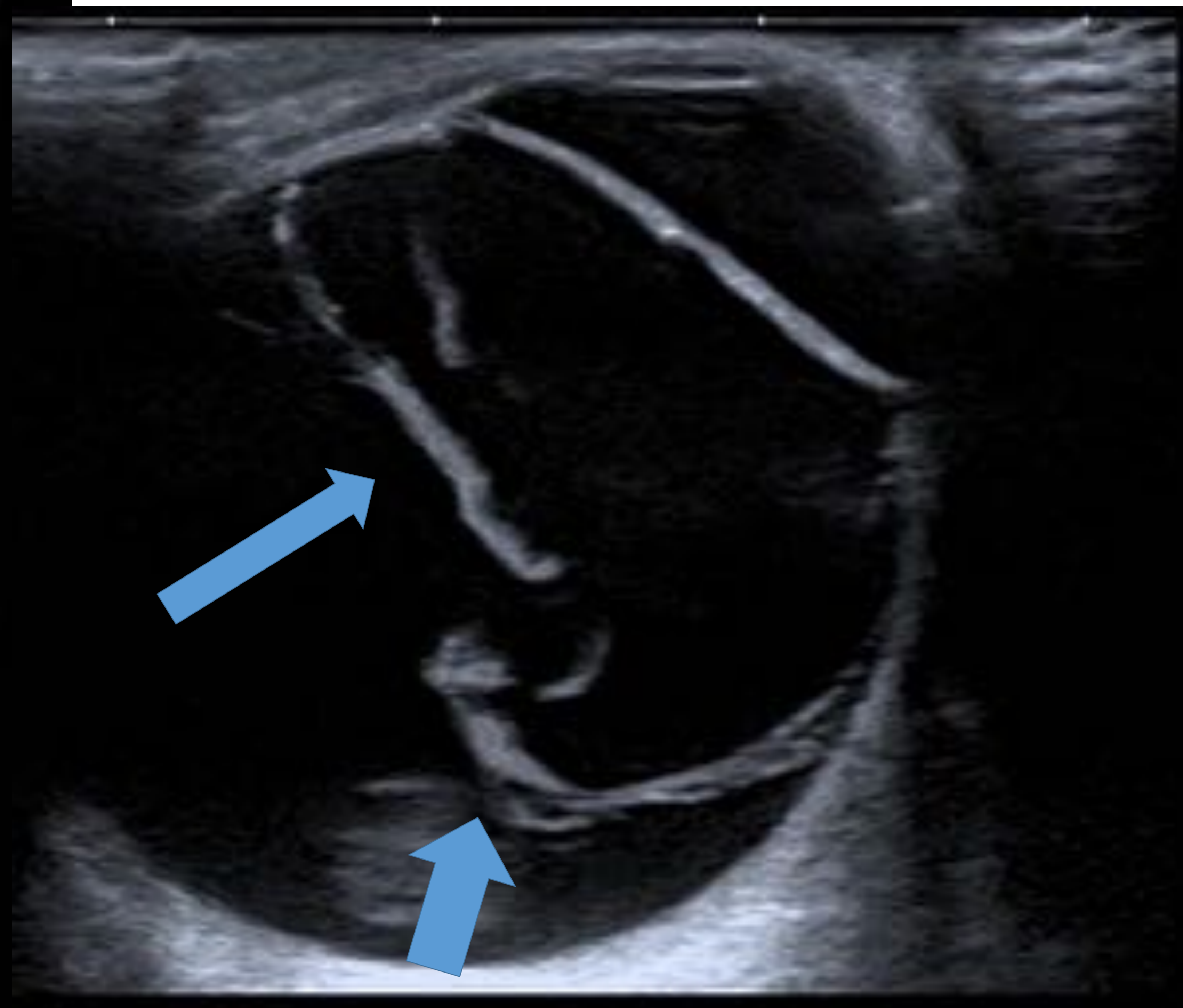

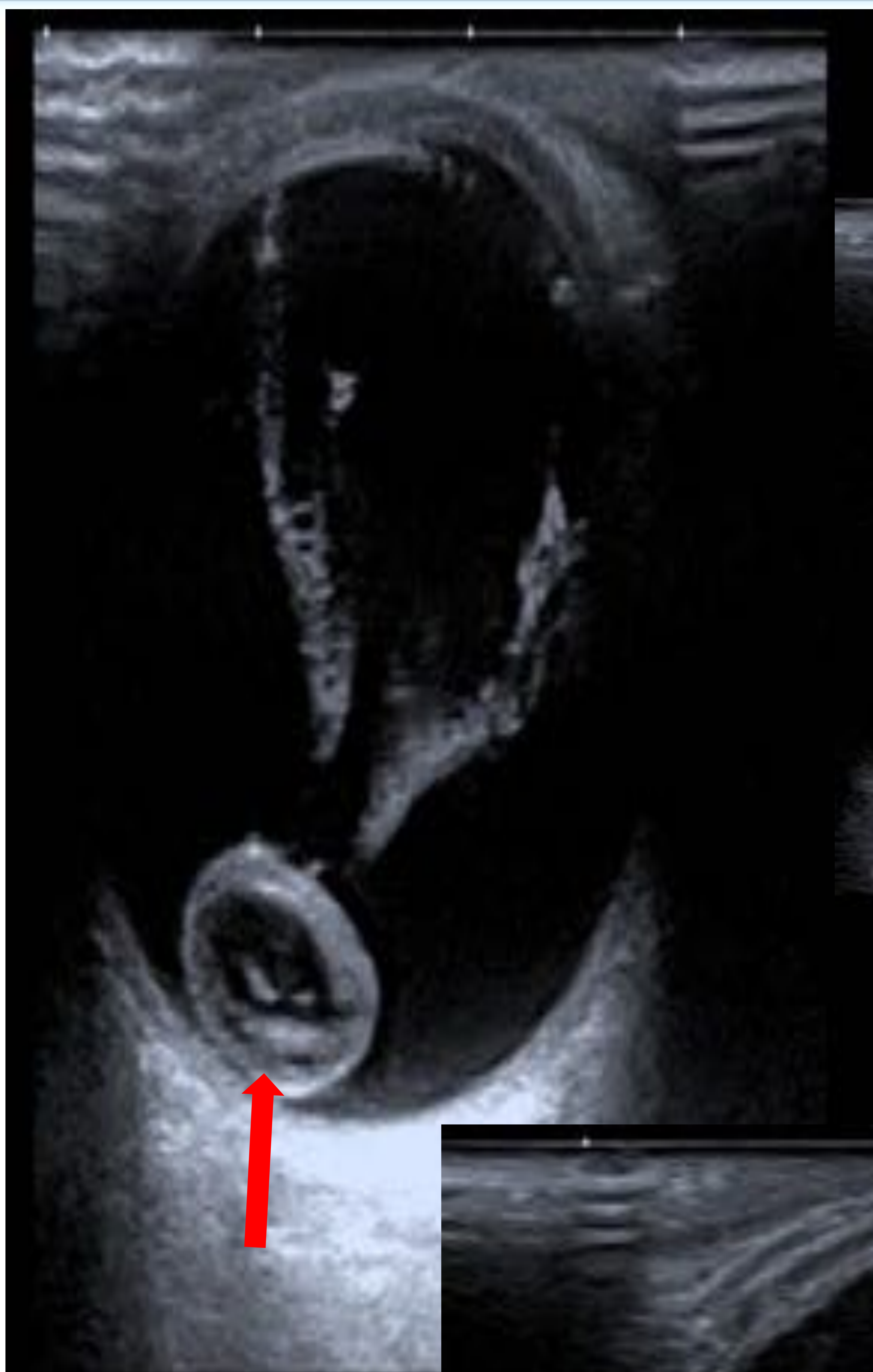
Paciente con hipertensión intracraneal idiopática, Ecográficamente presenta hallazgos sugestivos de edema de papila, con engrosamiento del nervio óptico, incremento de líquido subaracnoideo en la vaina (flecha naranja) y prominencia de la papila óptica (flecha azul).

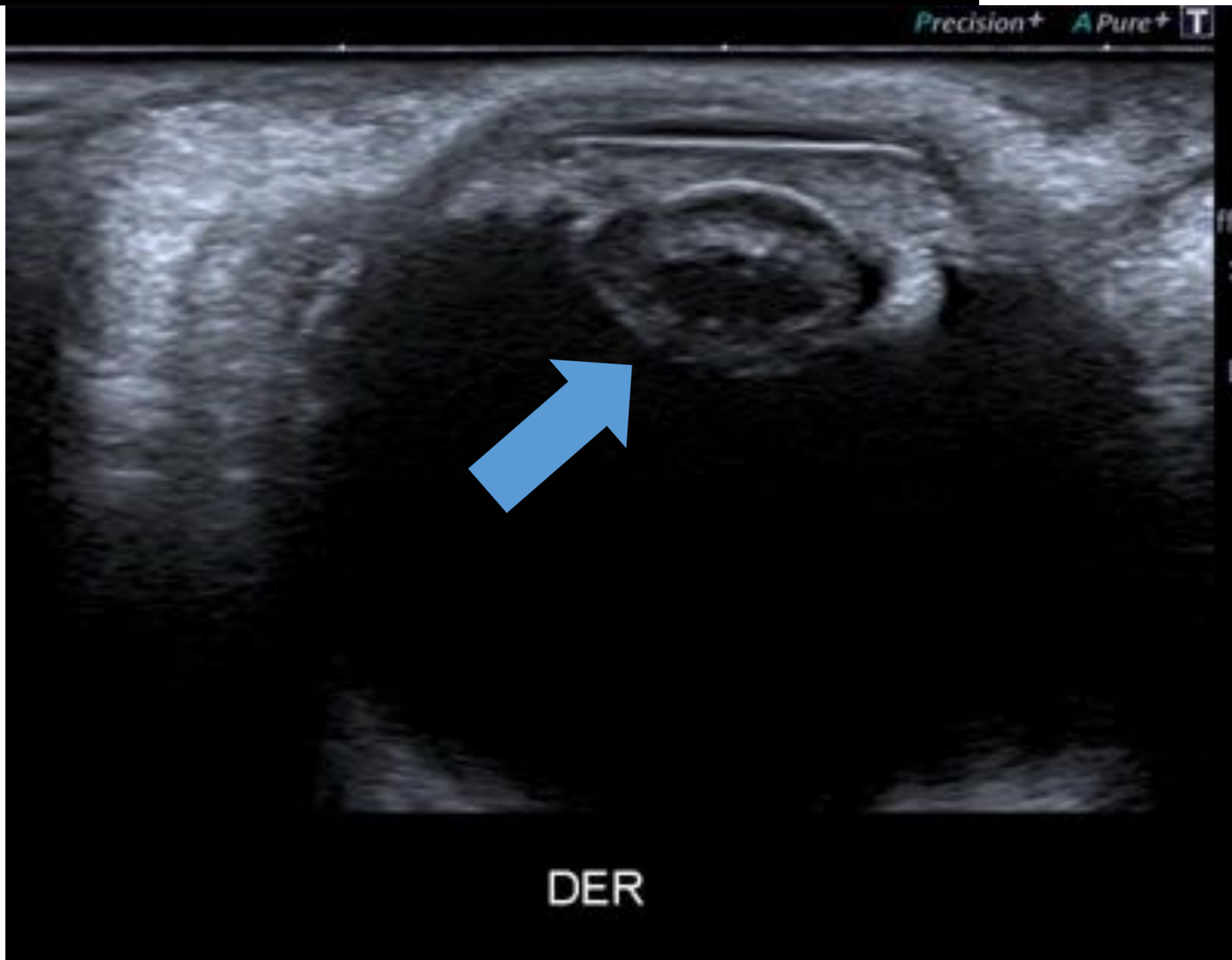
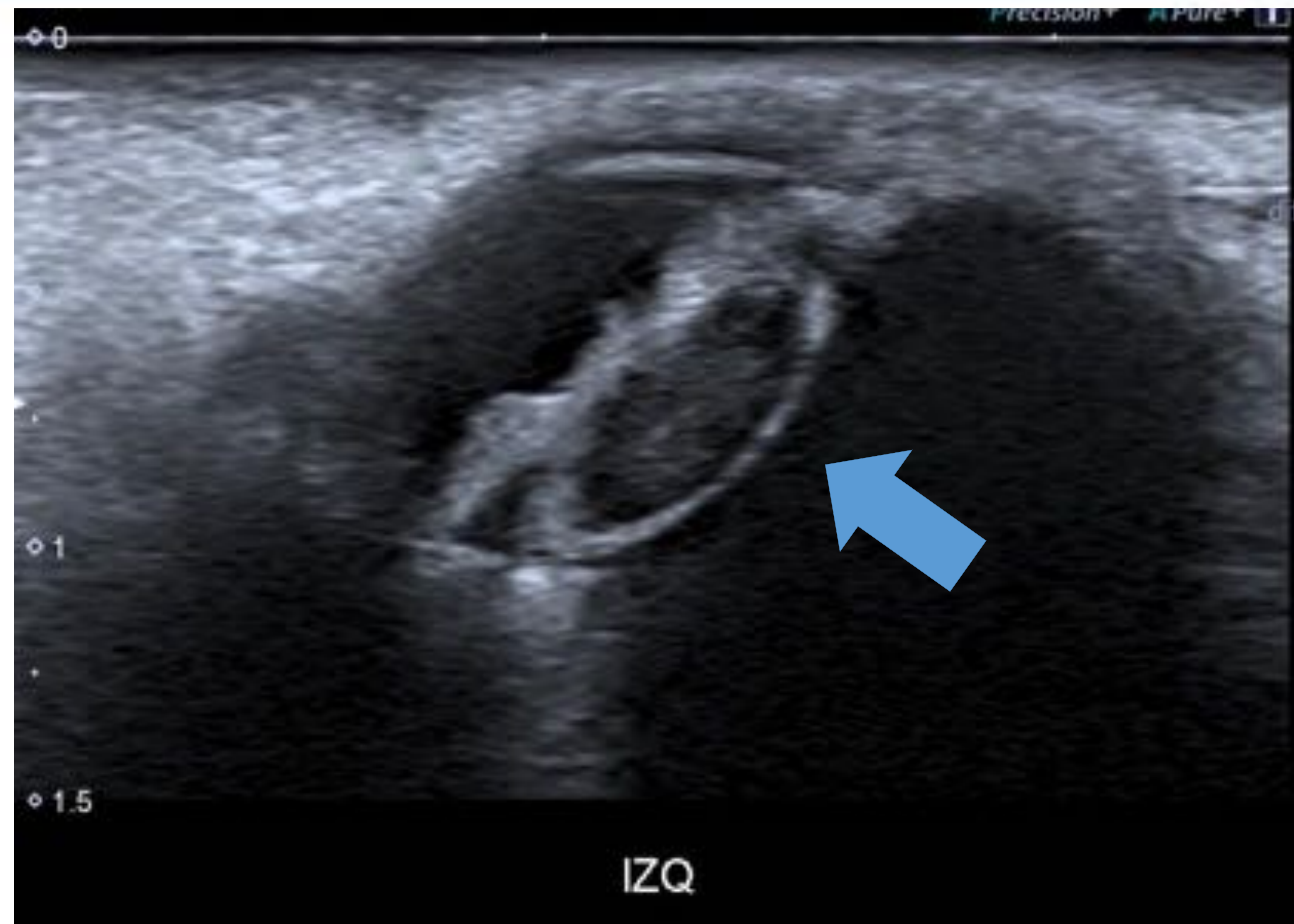


Paciente con alteración de la visión (visión borrosa), que presentó extensa ateromatosis carotídea, y se decidió valoración de la arteria oftálmica presentando esta elevación de la velocidad telediastólica, en relación con cierto grado de estenosis de la arteria. Leve incremento de líquido en la vaina del nervio óptico, sin prominencia de la papila (flechas)





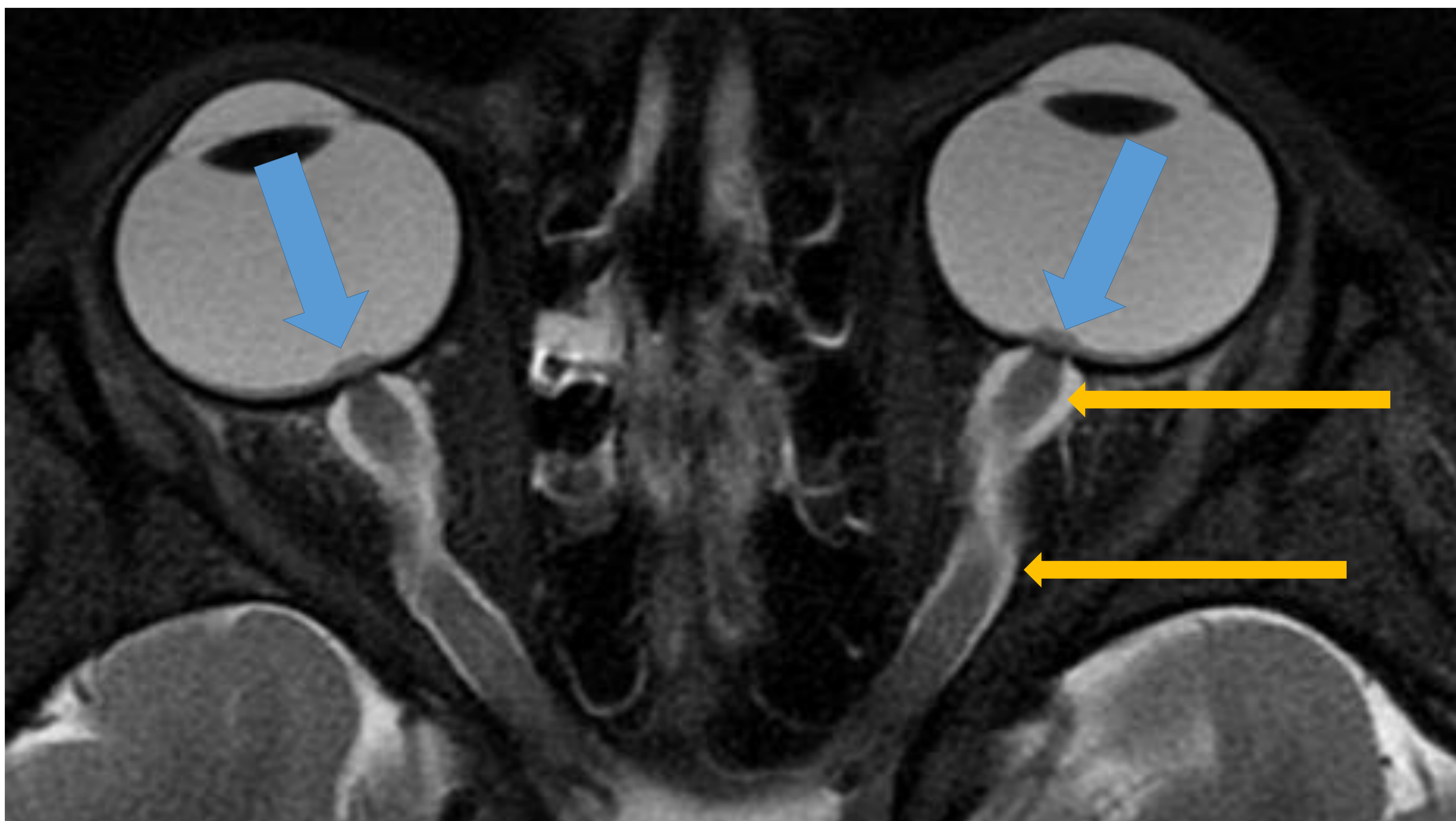
Paciente que presenta ceguera completa tras traumatismo directo en el ojo derecho, véase el cristalino en el fondo del ojo (flecha roja), y los ligamentos suspensorios libres (flechas azules).



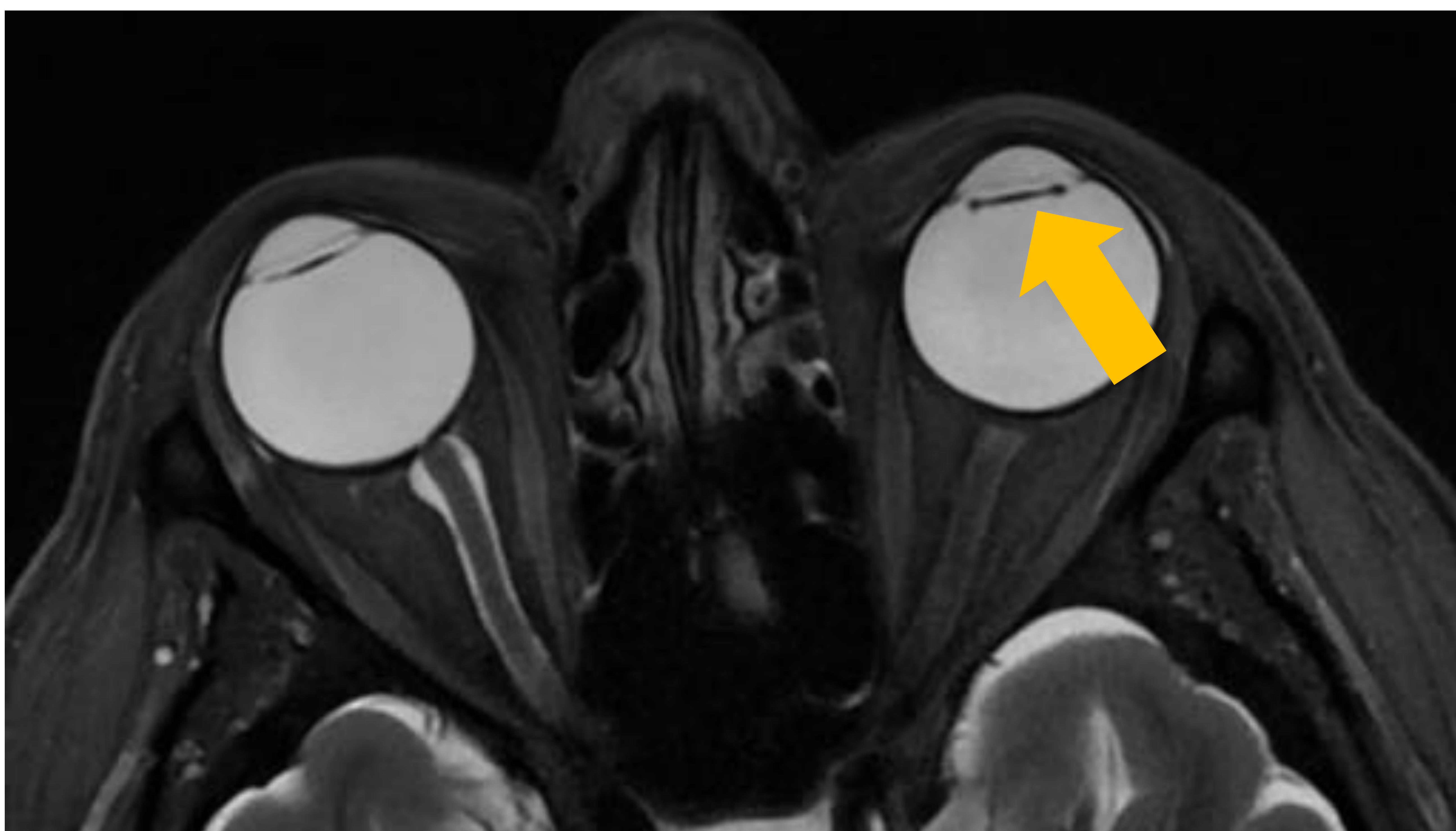
Pacientes remitidos por el servicio de oftalmología por no visualización del fondo de ojo, que presentaron, ambos, cataratas maduras (véase el engrosamiento del cristalino en ambos pacientes).

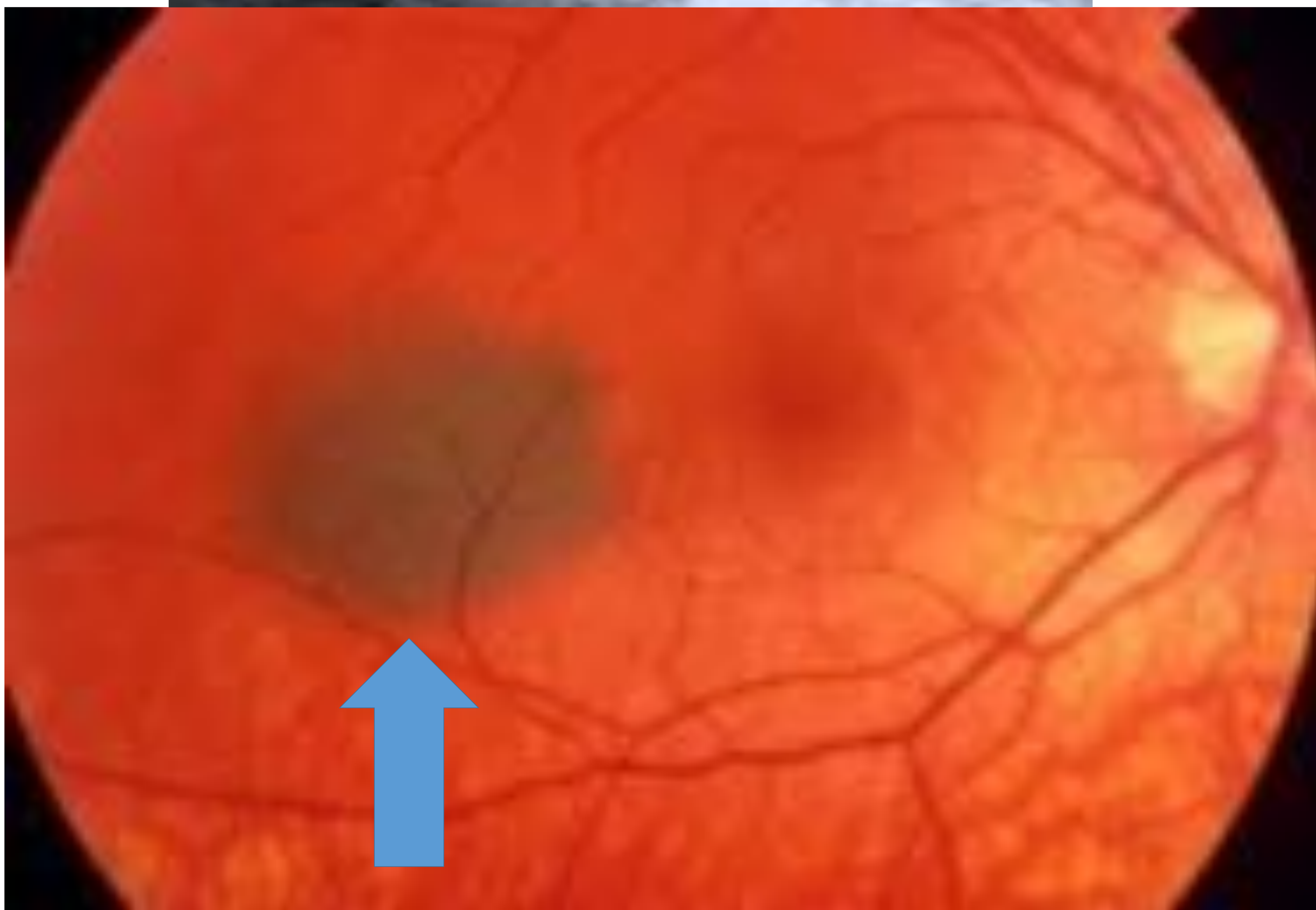
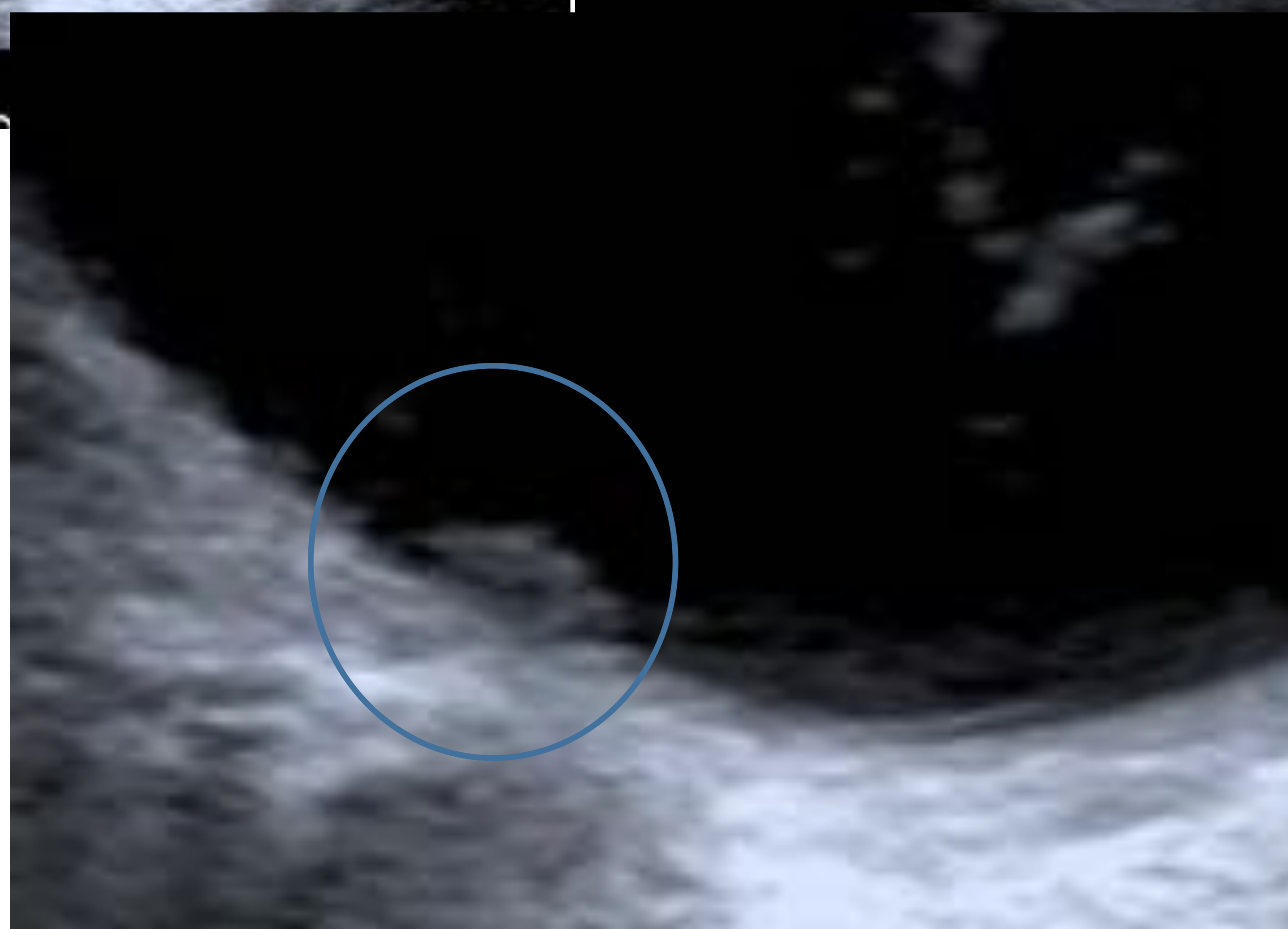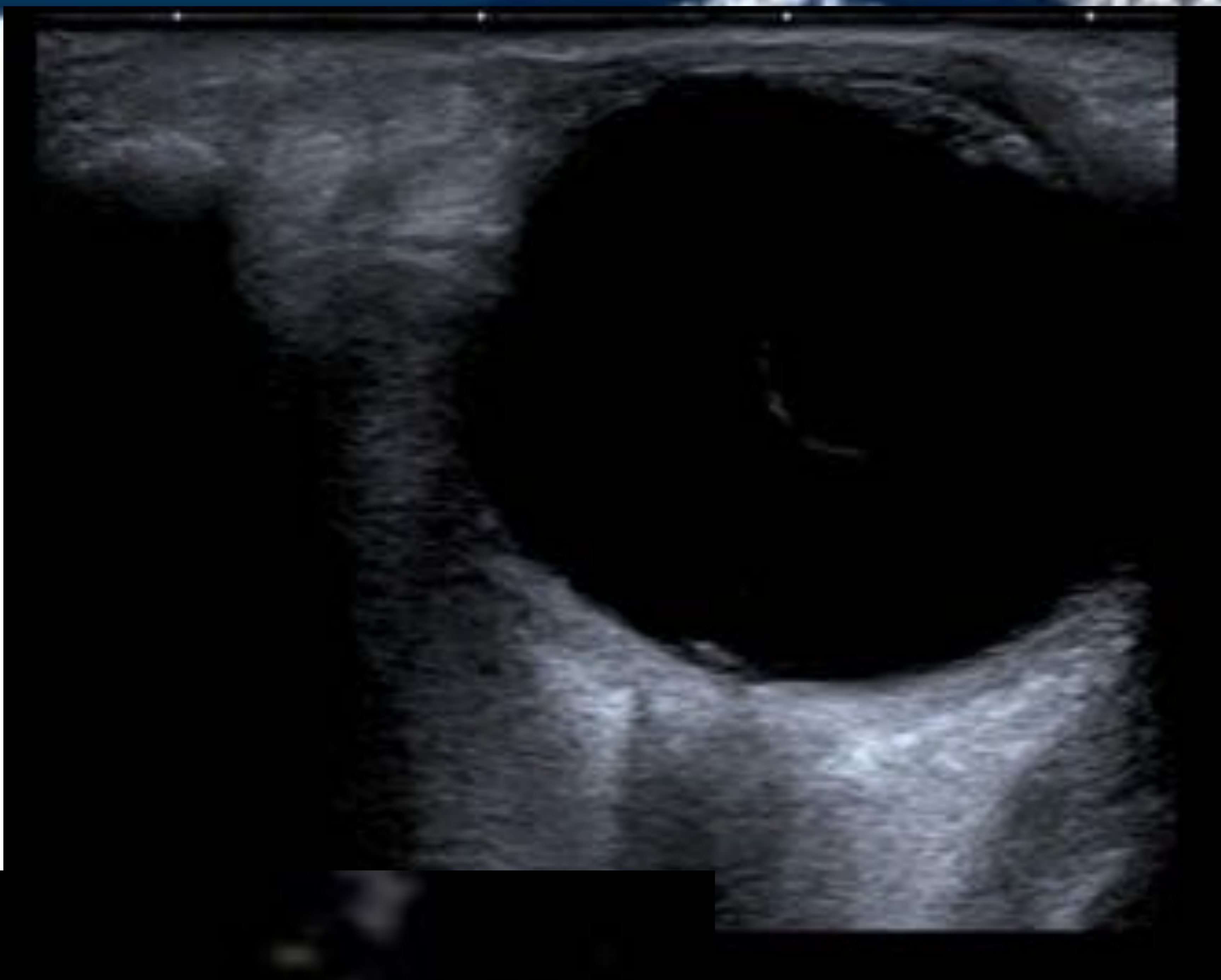

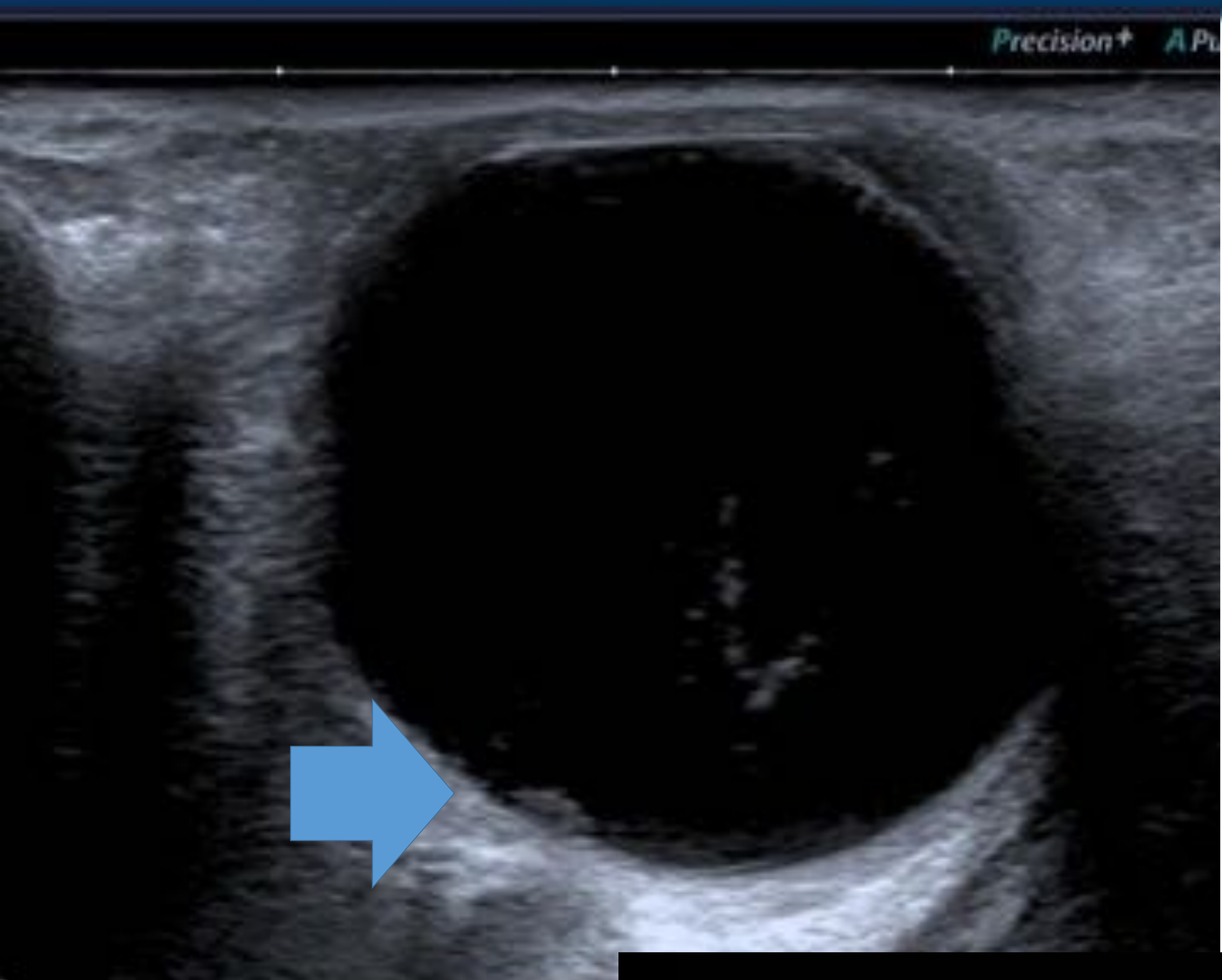
**EDEMA DE PAPILA.** Papilas muy prominentes (flechas azules), engrosamiento proximal del nervio óptico y angulación, importante cantidad de líquido en la vaina (flechas naranjas)



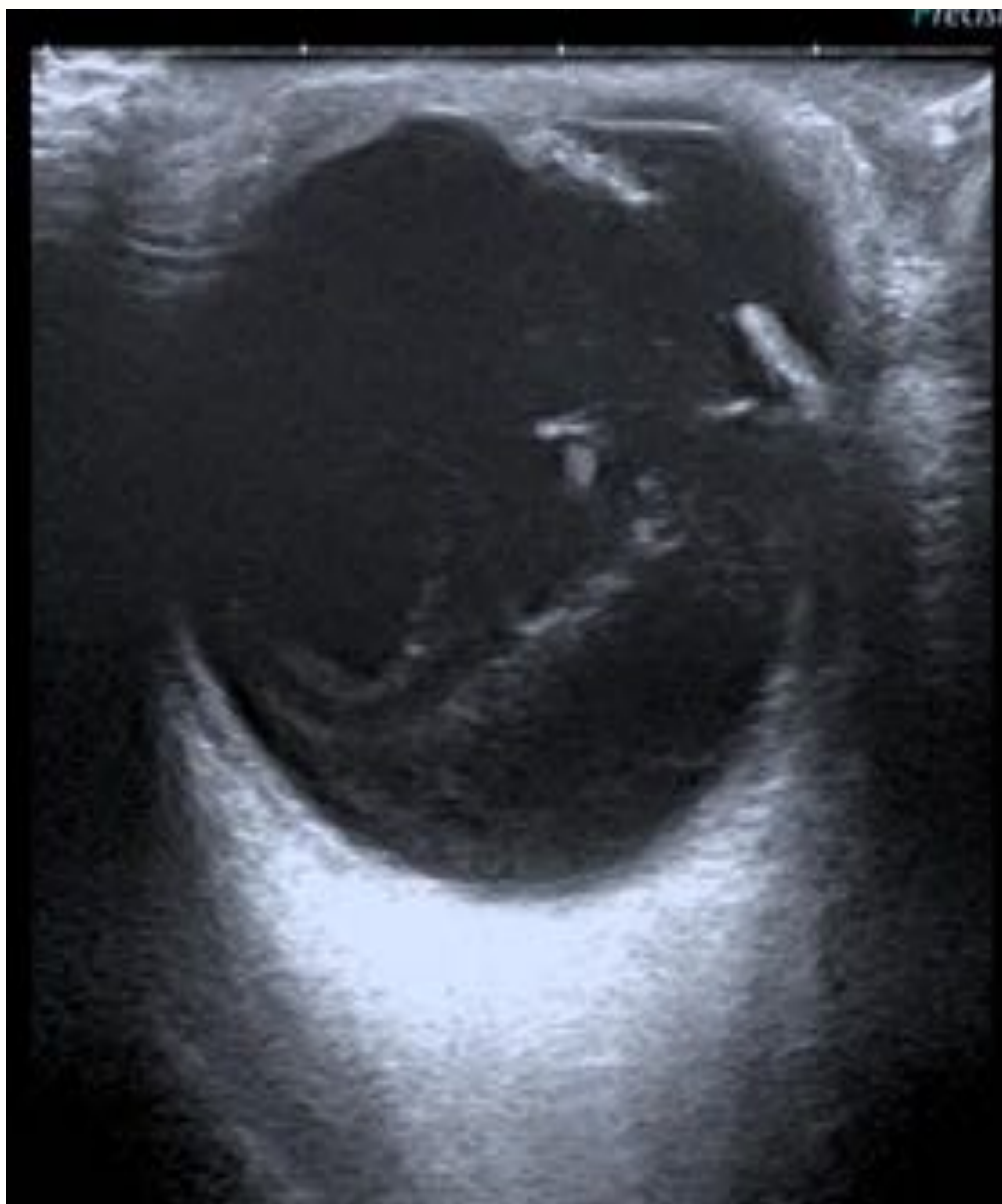Ejemplo de extracción del **CRISTALINO** y colocación secundario a cataratas (flecha naranja)



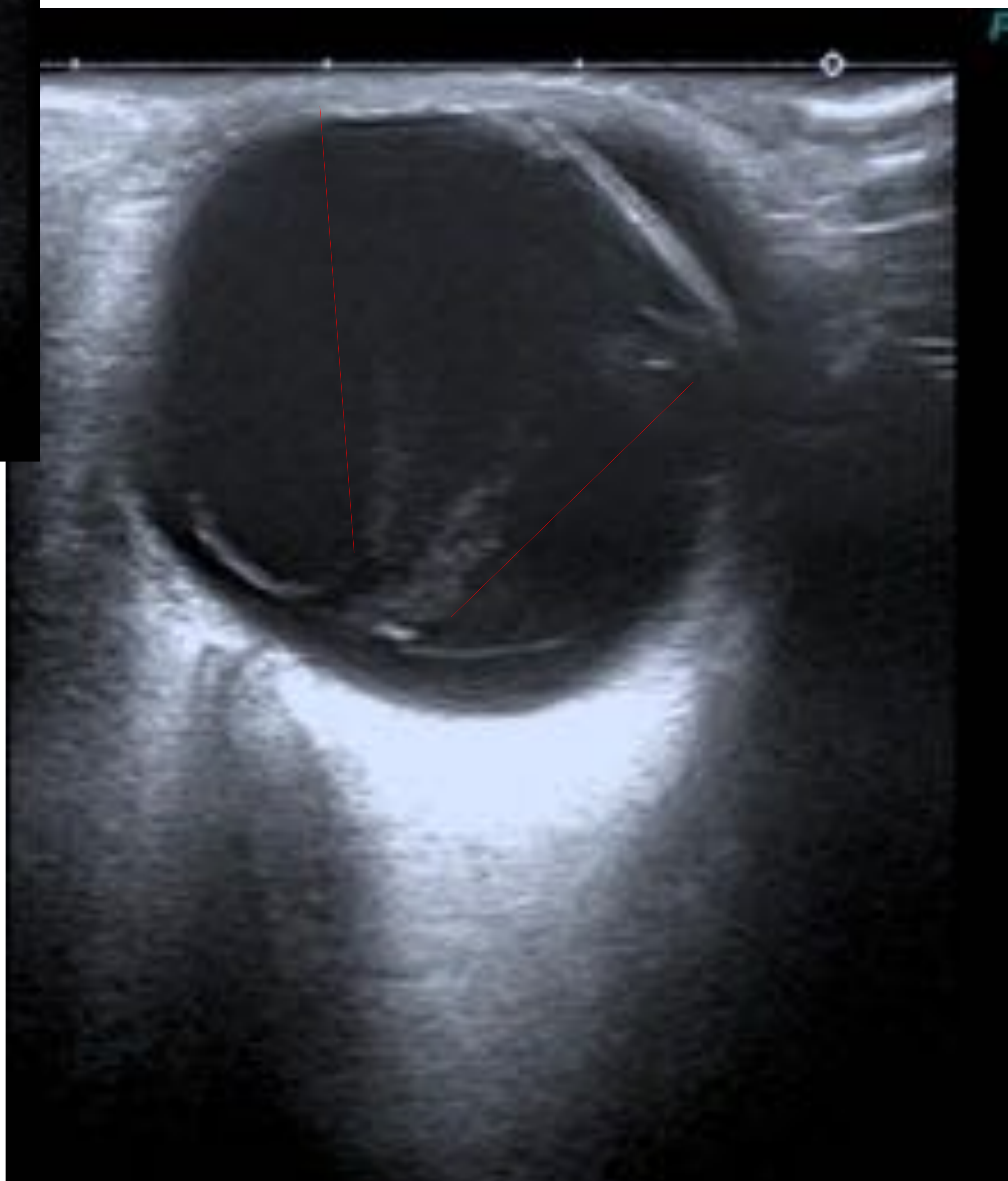

Imágenes cedidas por el servicio de oftalmología del Hospital universitario Quirónsalud Madrid

Nevus corideo en fondo de ojo, confirmación por ecografía modo B



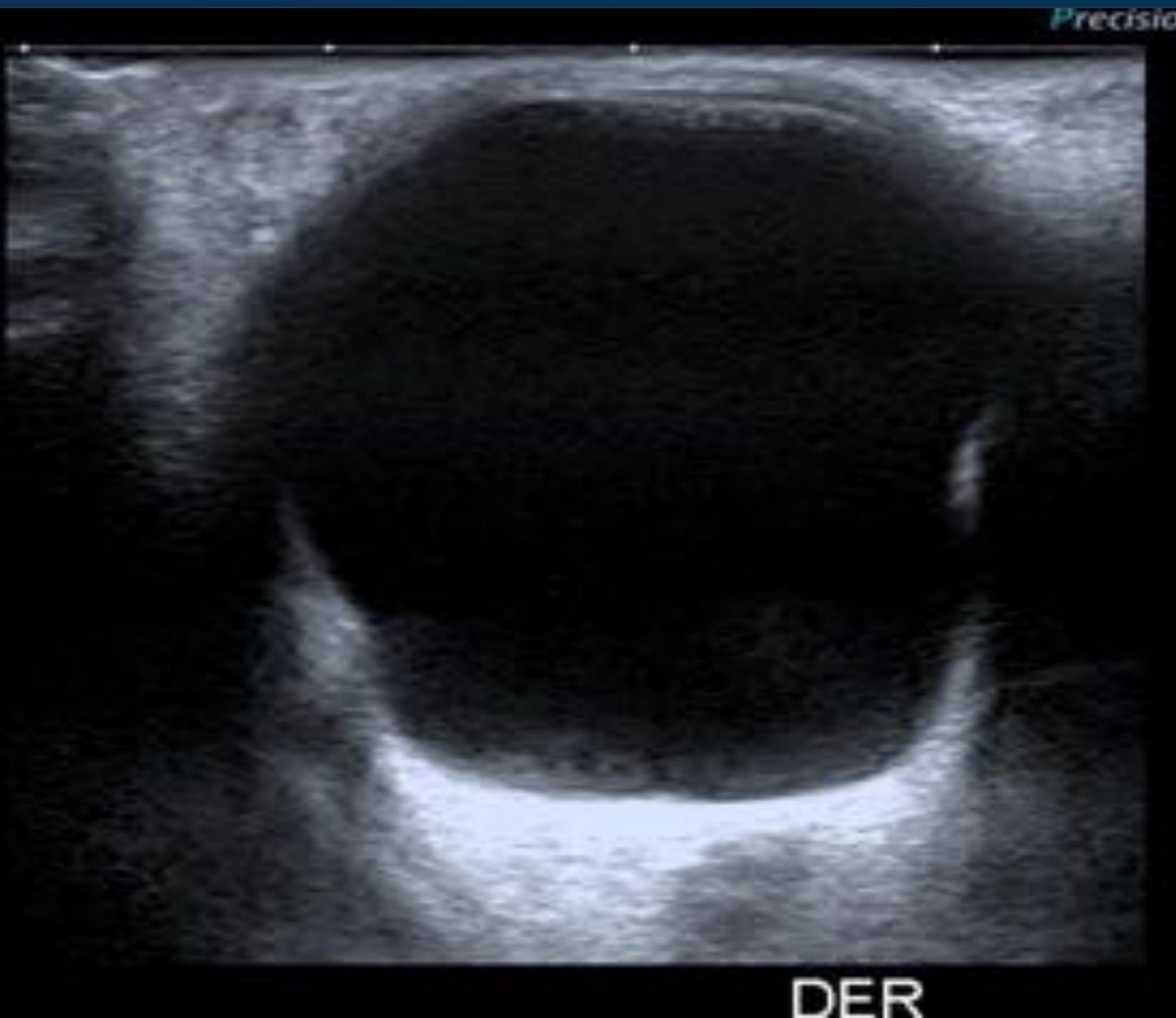## DESPRENDIMIENTO DE MEMBRANA HIALOIDES POSTERIOR Y RETINA



Paciente remitida por fotopsias y miodesopsias, con alteración de la visión en las formas, secundario a traumatismo. Presenta ligero hemovítreo y desprendimiento de la retina (en forma de "V"), desde la papila.

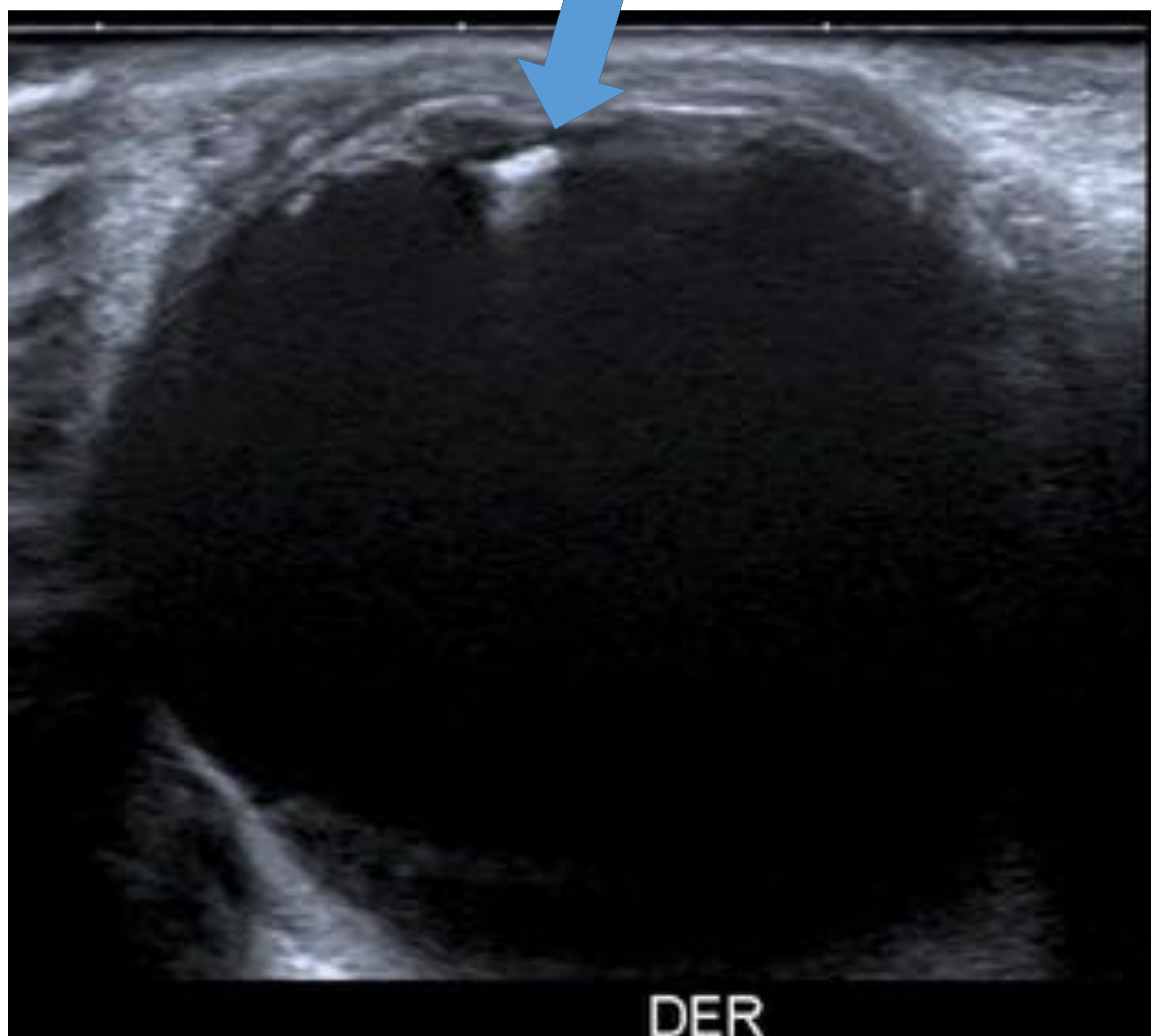
Diagnostico diferencial con el desprendimiento de la membrana hialoidea posterior, que supone la separación del humor vítreo y la retina y es un proceso degenerativo y benigno, en persona con edad avanzada (a partir de los 60 años), que por lo general no precisa de tratamiento, pero puede evolucionar a una complicación grave como es el desprendimiento de la retina. Por lo que lo correlacionaremos con la clínica del paciente

No confundir con desprendimiento coroideo, ya que la membrana se desprende desde las paredes laterales del globo hasta el vítreo.



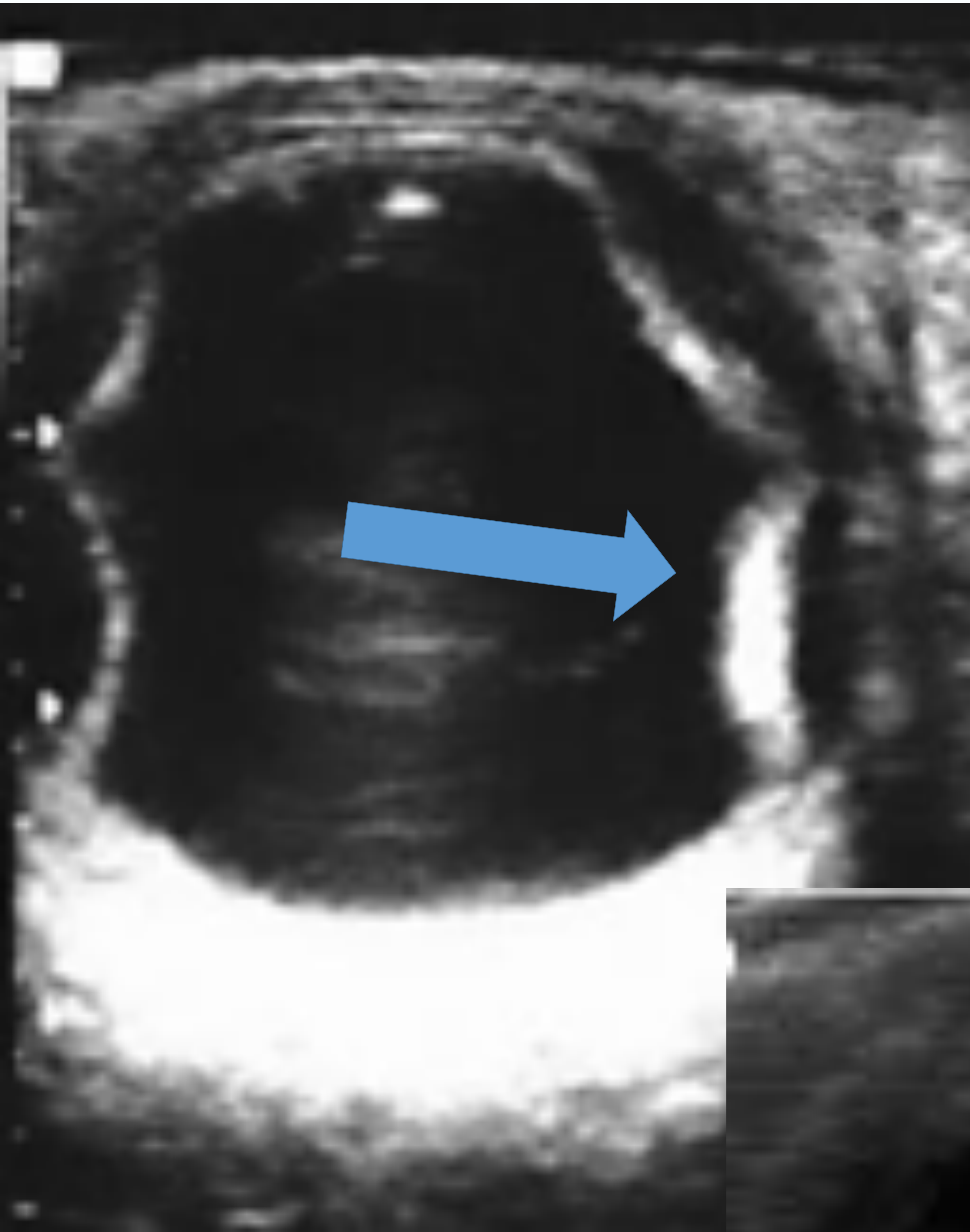
## DESPRENDIMIENTO DE RETINA MAL TRATADO

Paciente con desprendimiento de retina previo, tratada con gas y ácido hialurónico, que presenta pérdida de la morfología normal ocular, post-tratamiento.



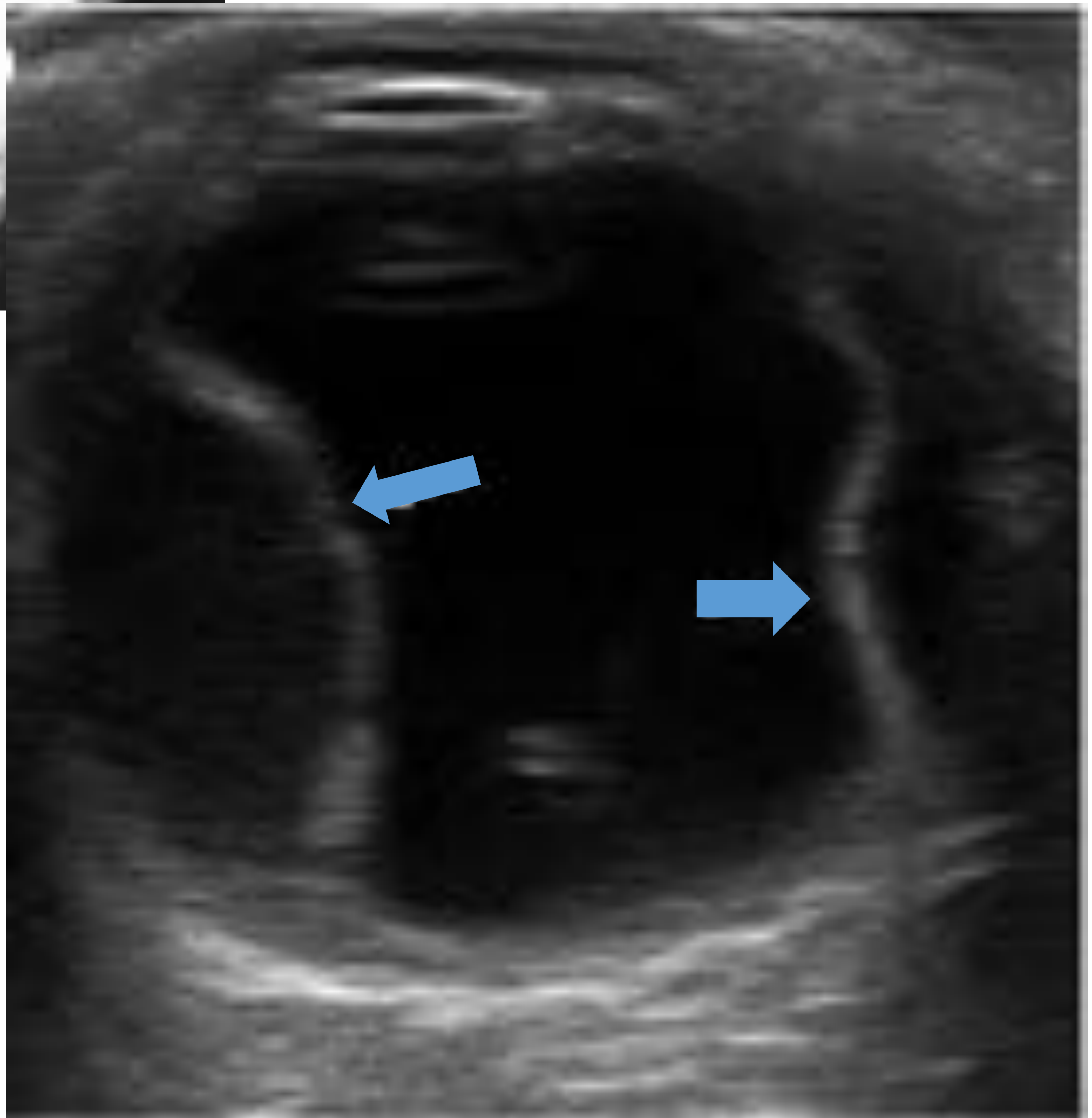
El tratamiento con gas favorece la reparación de la retina que se adhiere por la presión de dicho gas, que es absorbido progresivamente. Un postoperatorio mal llevado conlleva que este gas no se reabsorba por completo.

La burbuja de gas (flecha azul) se identifica como una imagen hiperecogénica con refuerzo acústico posterior.



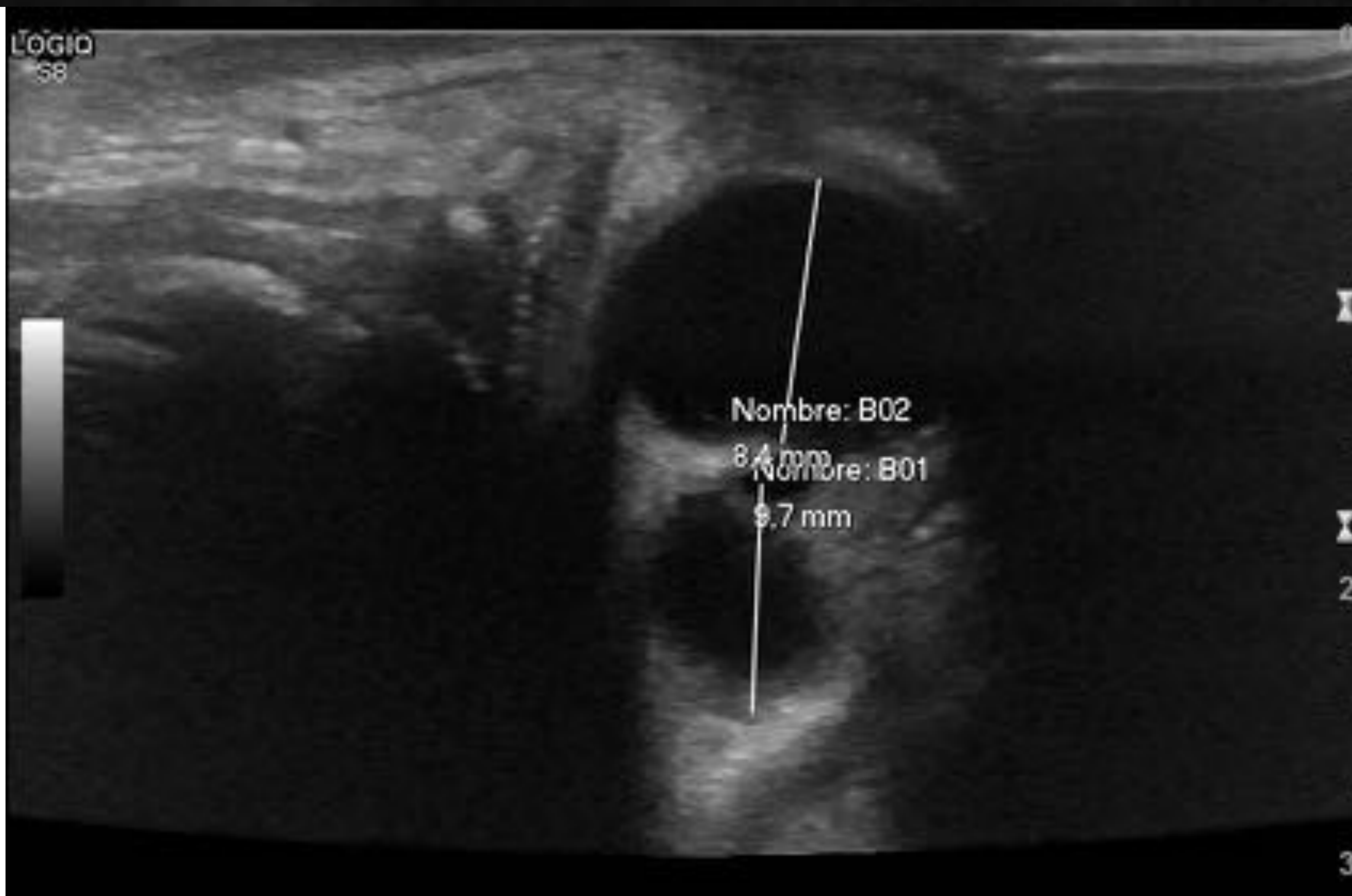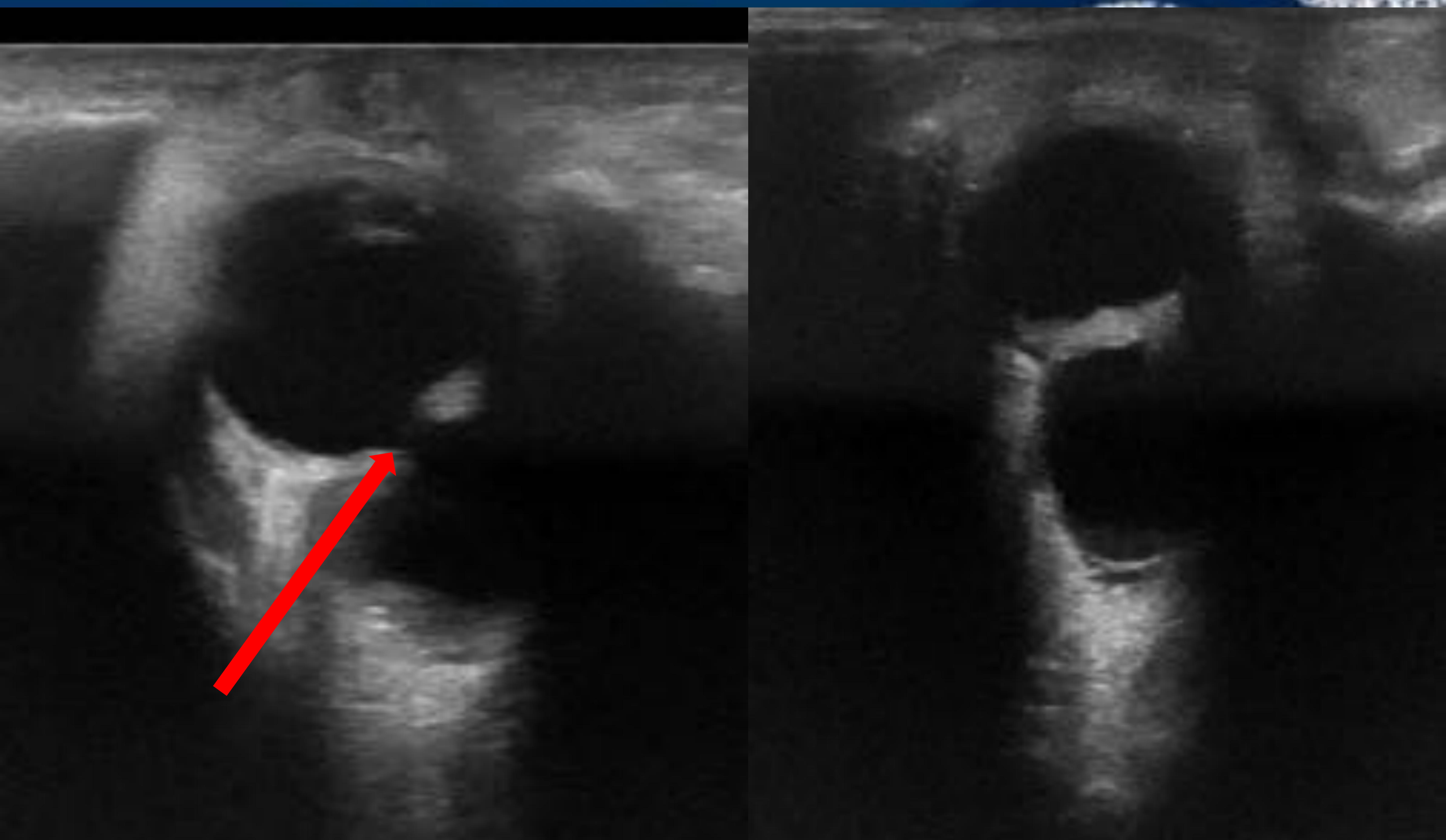
## DESPRENDIMIENTO COROIDEO

Paciente de 85 años en tratamiento con acenocumarol, que presenta dolor ocular a la palpación y visión borrosa. Se identifica una separación de la coroides y de la esclera con sangrado subcoroideo en la porción temporal del ojo izquierdo.



Línea ecogénica y convexa de localización periférica y alejada de la papila, que desde la pared del globo se extiende hacia el vítreo.

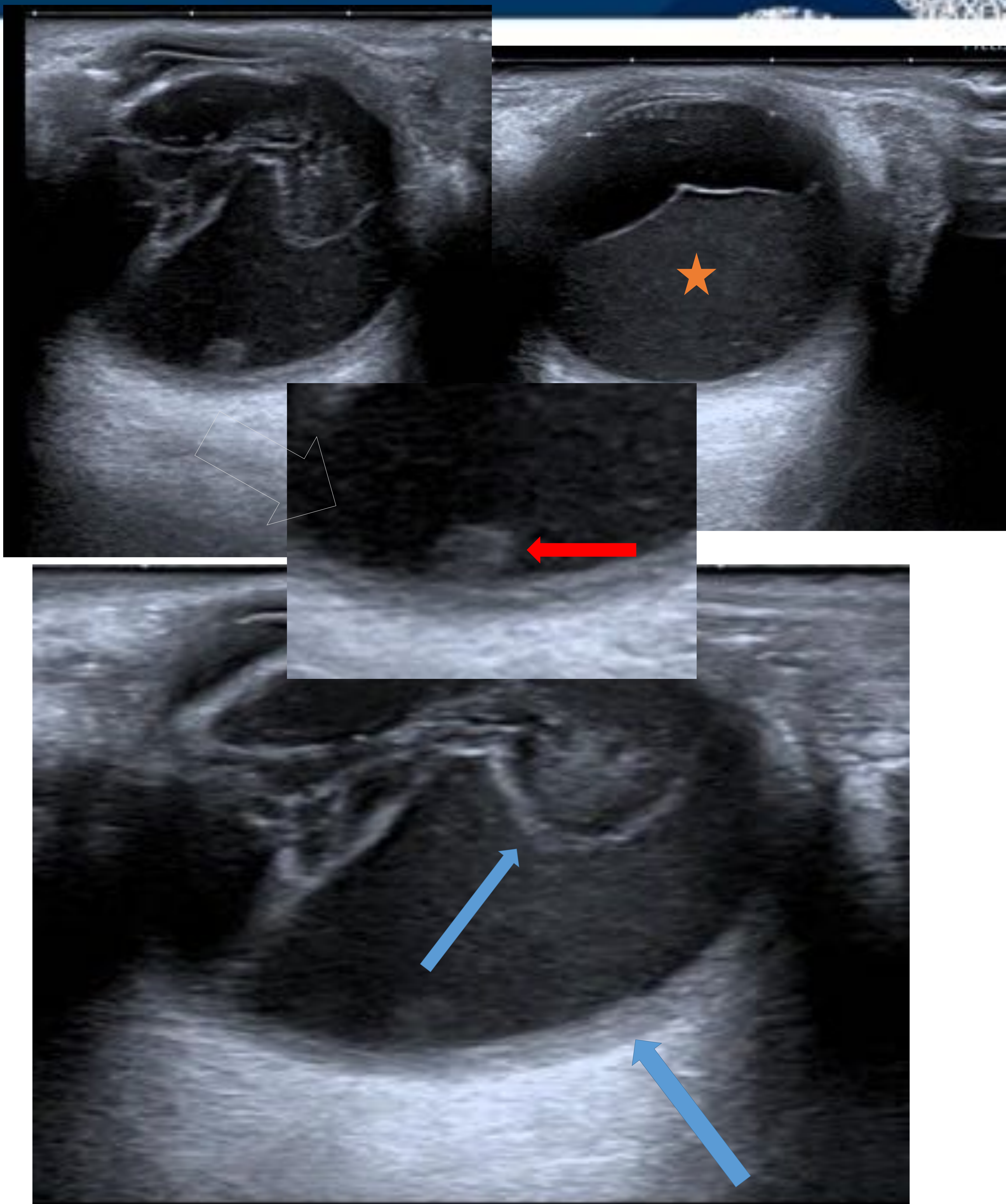
Es frecuente la aparición simultánea de varias líneas que tienden a unirse por sus convexidades hacia el centro del globo.



Imágenes cedidas por el Dr. Ignacio pastor Abascal  
(Hospital Quironsalud San José)

Paciente neonato con microftalmia, que se remite para valoración por imagen, donde se visualiza defecto de fusión posterior, en el contexto de coloboma (flecha roja).





Paciente con faquectomía previa, que presenta visión disminuida y dolor agudo en la órbita.

Véase piovíteo (\*), con engrosamiento de membranas posteriores (flecha azul) y bola fúngica en el fondo de ojo (centro de la imagen), relacionado con endoftalmitis fúngica por *Candida albicans* post-tratamiento.



## CONCLUSIONES

- La ecografía ocular es un método de imagen no invasivo y rápido del estudio del globo ocular y fondo de ojo, que complementa al estudio oftalmológico, tanto en la identificación de las estructuras anatómicas normales, como de la patología usual
- El ultrasonido evidencia una mayor resolución con respecto a la RM en la valoración del fondo de ojo, sobre todo en pacientes con difícil manejo en el estudio oftalmológico.
- Resulta fácil la identificación de la patología de estructuras acuosas y membranas, más comunes en la práctica clínica diaria.
- Existe una adecuada correlación de las estructuras anatómicas con respecto a los hallazgos de la resonancia magnética.

## OBJETIVO

El objetivo principal de este poster es una guía rápida y práctica para radiólogos no familiarizados con la ecografía ocular, en caso de tener que realizar un estudio urgente.



## BIBLIOGRAFIA

1. Berrocal Frutos T, Poyatos Toribio C, Pastor Abascal I, Prieto Arellano C, Gayá Moreno F. Avances en el diagnóstico ecográfico de la patología orbitaria pediátrica [consultado 5 May 2013]. Disponible en: <http://www.oftalmo.com/publicaciones/pediatrica/cap52.htm>
3. Amorós Olivero F, Lemos Zunzunegui J, Fuster Palacio C, Cerezo López E, Solla Camino M. La ecografía por armónico. Medicina General Mayo 2001 Núm. Extraordinario 121-125.
2. Lorente-Ramos RM, Armán JA, Muñoz-Hernández A, Gómez JM, de la Torre SB. US of the eye made easy: a comprehensive how-to review with ophthalmoscopic correlation. Radiographics. 2012 Sep-Oct; 32(5):E175-200..
3. Kendall CJ, Prager TC, Cheng H, Gombos D, Tang RA, Schiffman JS. Diagnostic Ophthalmic Ultrasound for Radiologists. Neuroimaging Clin N Am. 2015 Aug; 25(3):327-65.
4. Hilborn M et al. Sonography of Ocular Choroidal Melanomas. AJR Dec 1993 vol. 161 no. 6 1253-1257.
5. Berrocal T et al. Us and Color Doppler Imaging of Ocular and Orbital Disease in the Pediatric Age Group. Mar 1996 RadioGraphics, 16, 251-272.
6. Ludwig B et al. Diagnostic Imaging in Nontraumatic Pediatric Head and Neck Emergencies. RadioGraphics May 2010 , 30, 781-799