

# **PUNCION ARTERIAL Y VENOSA ¿ES UTIL UTILIZAR EL ULTRASONIDO?**

Sandra Liliana Barrero Varon, Asuncion Pastor Artigues, Carolina Nieto García, María Rodríguez Eiriz, Reda Britel Britel, Melisa Guadalupe Tito Mollo.

Hospital Universitario Son Espases.  
Sección Radiología Vascul ar intervencionista  
Palma de Mallorca. España.

## Objetivo docente:

El objetivo de este trabajo es:

-Hacer una revisión sobre la anatomía de los vasos femorales.

-Explicar cómo se puede realizar una punción vascular femoral, mediante referencias anatómicas.

-Describir la técnica de cómo se debe realizar una punción femoral con guía ecográfica.

-Dar a conocer algunos ejemplos de complicaciones.

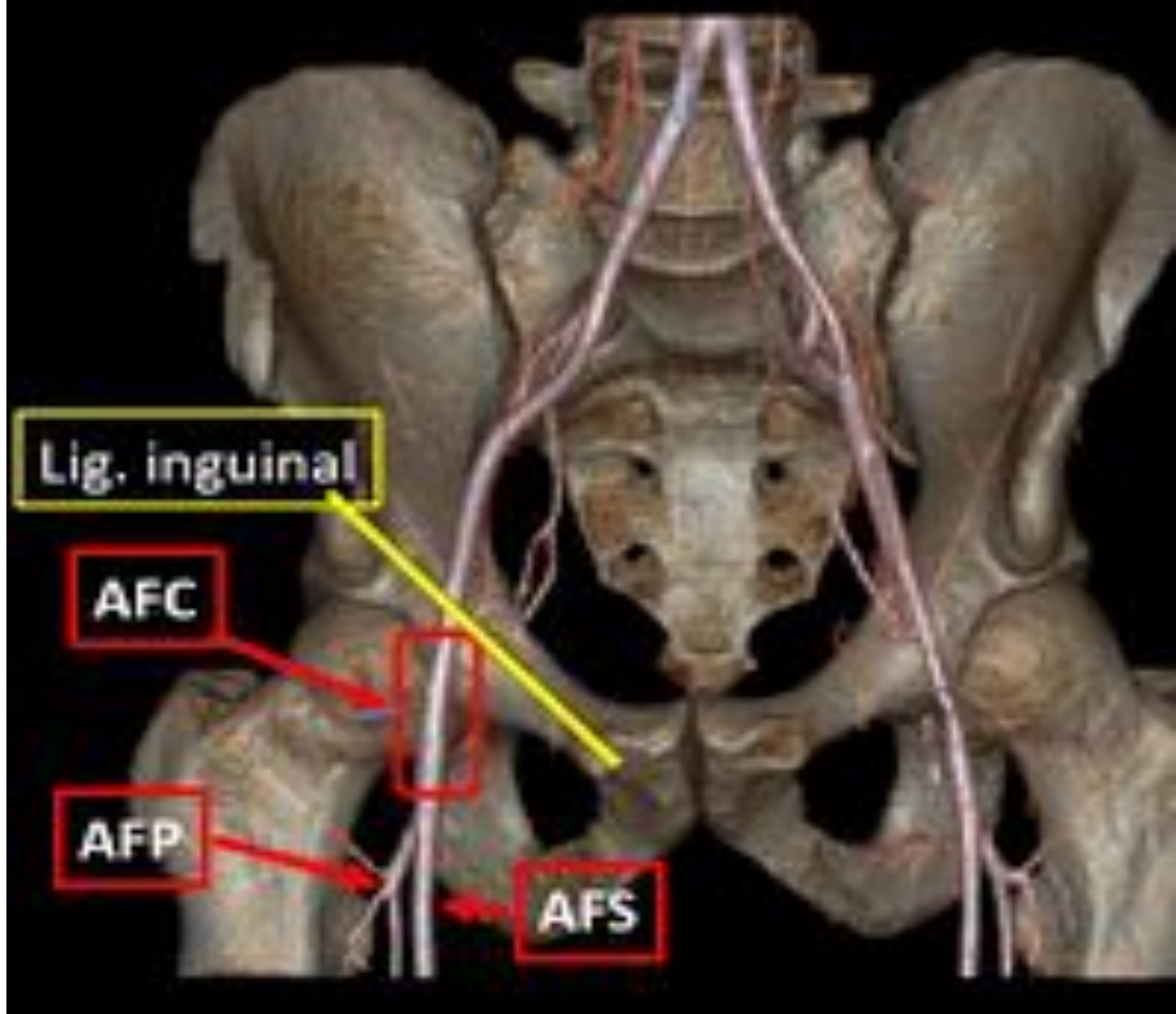
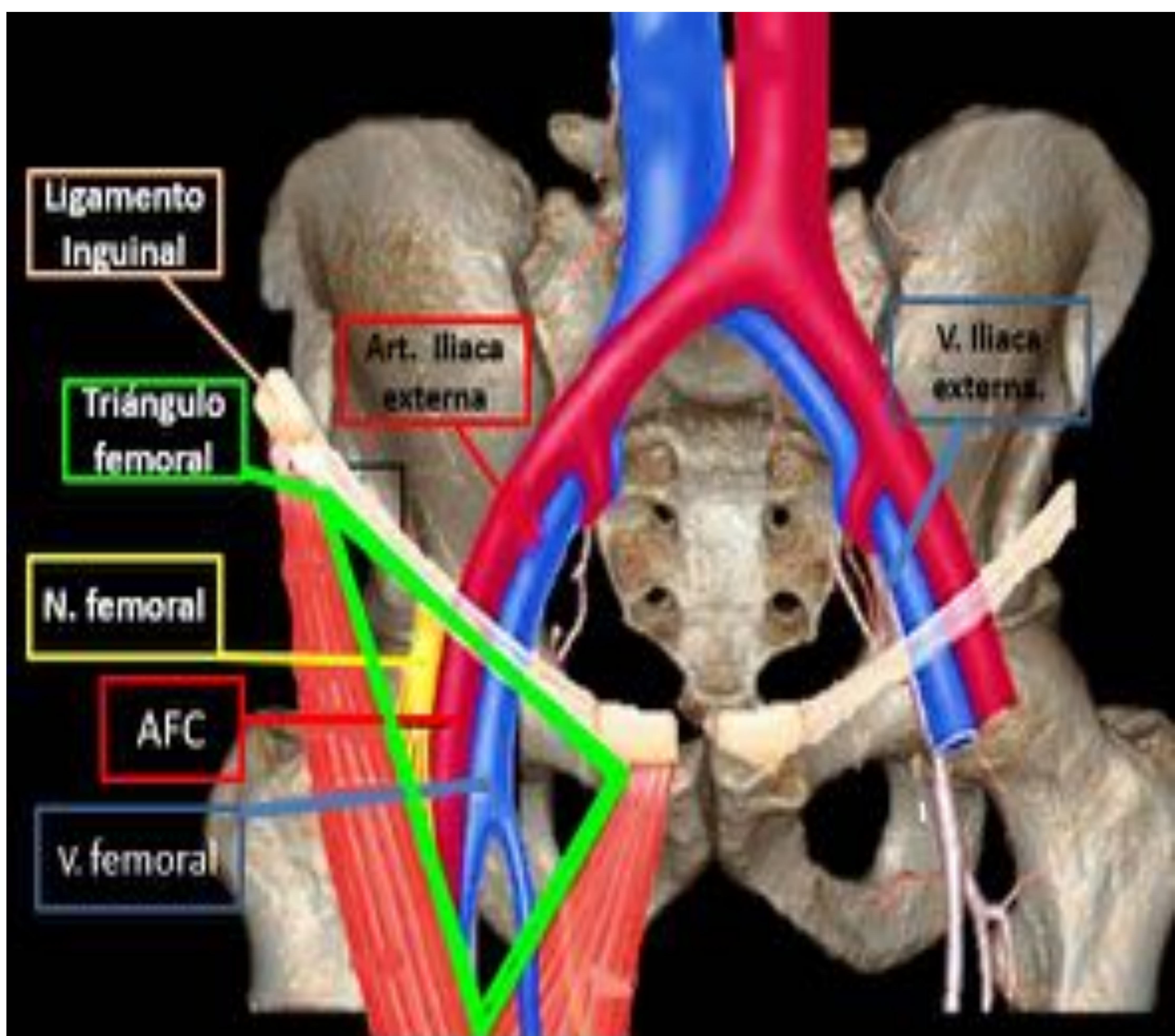
## Revisión del tema:

### Anatomía:

La arteria femoral común (AFC) es continuación de la arteria iliaca externa (AIE). Entre la espina ilíaca anterosuperior y la sínfisis púbica hay una banda fibrosa que es el ligamento inguinal. La AIE pasa debajo del ligamento inguinal hacia el triángulo femoral y se convierte en AFC, normalmente cerca de la cabeza del fémur.

La AFC comienza en el triángulo femoral, el cual es punto de referencia anatómico situado en el tercio superior de la cara antero medial del muslo. El triángulo contiene, de medial a lateral, la vena, arteria y nervio femoral, con la nomenclatura "V-A-N".

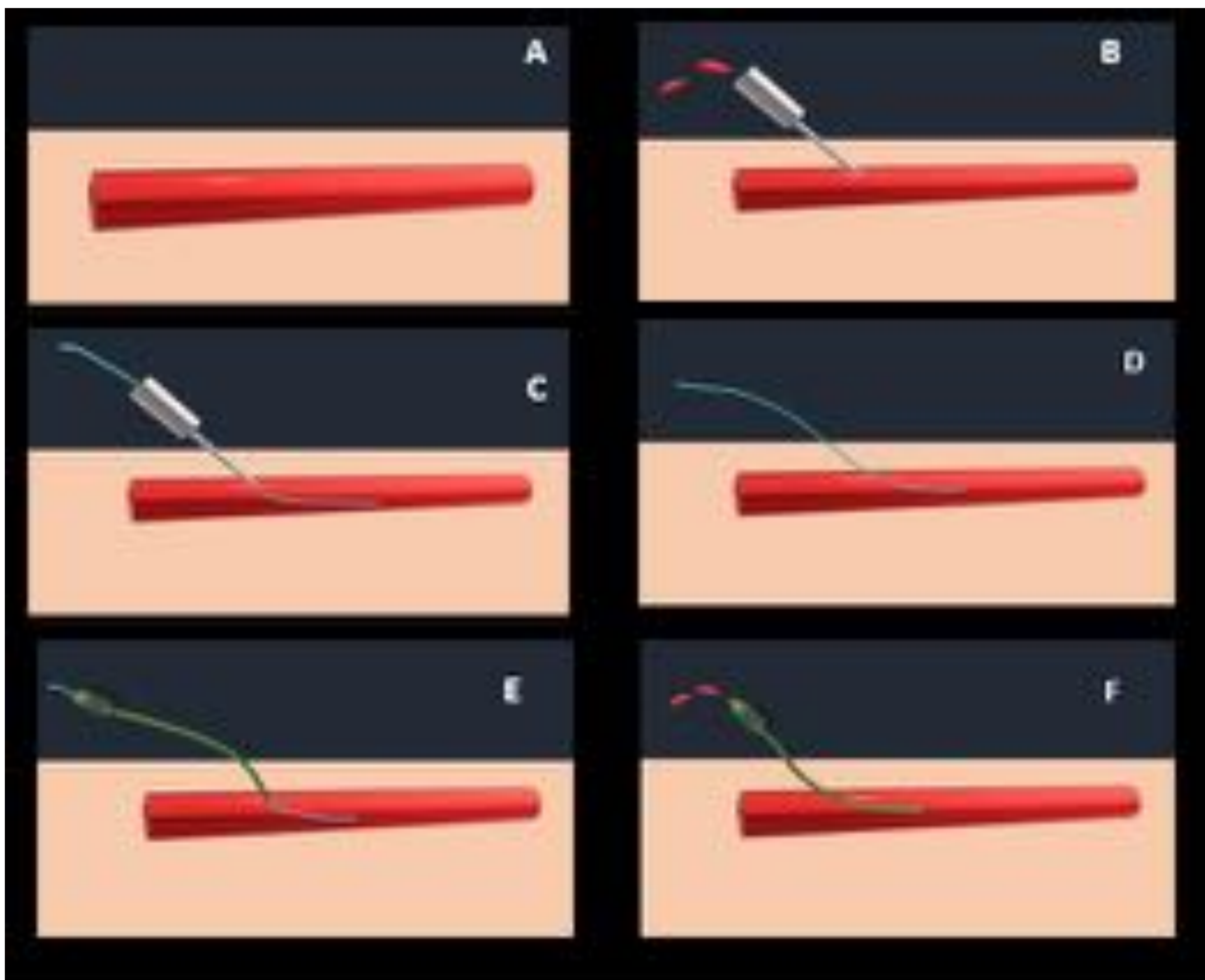
La AFC abandona el *triángulo femoral* a través de un ápice por debajo del músculo sartorio, y se divide en arteria femoral profunda (AFP) y arteria femoral superficial (AFS).



## Técnica de Seldinger:

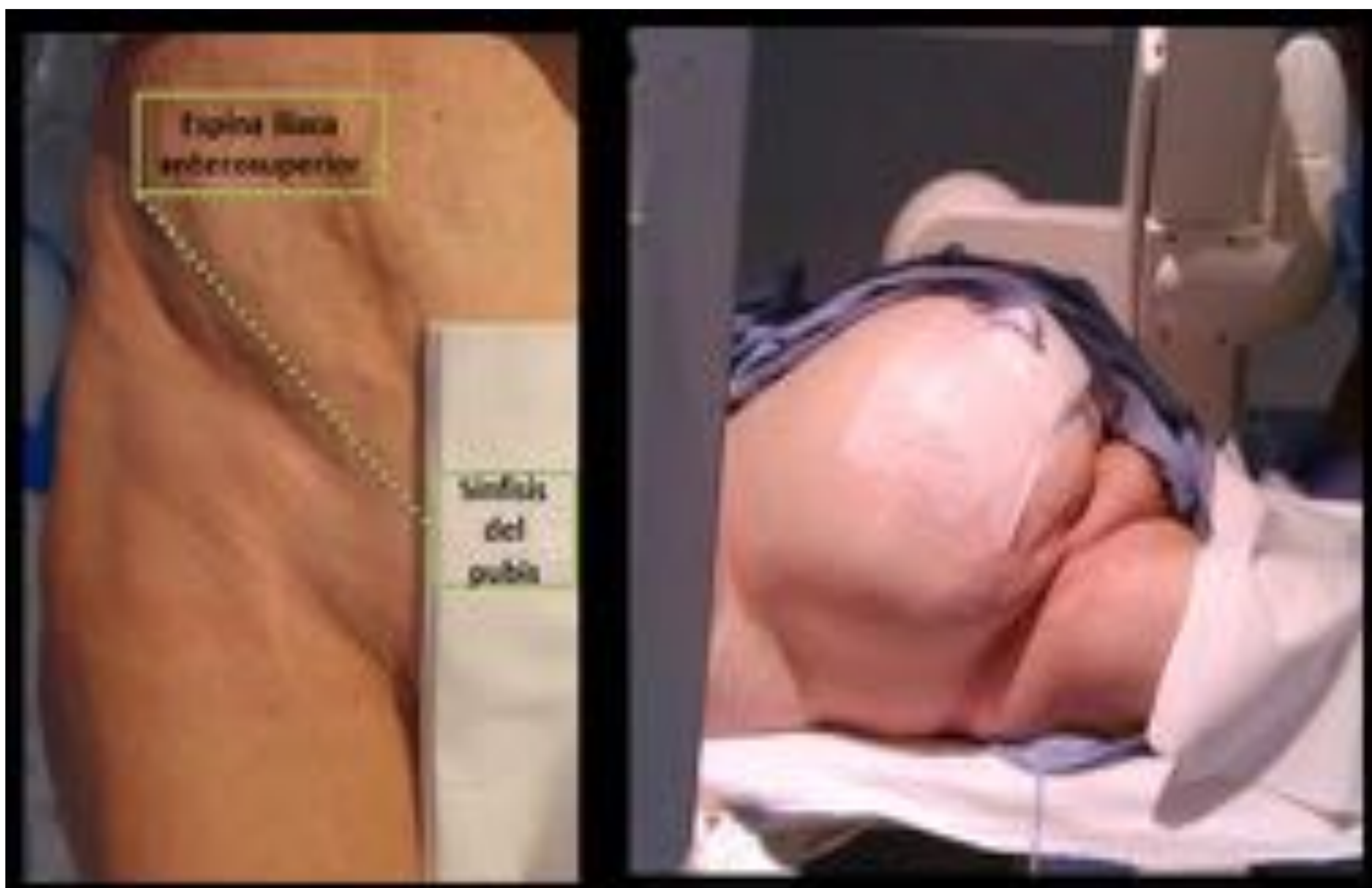En el año 1953 el Dr. Sven Ivar Seldinger introdujo la nueva técnica para la cateterización vascular mediante la utilización de aguja, guía y catéter para realizar arteriografías. Dicha técnica fue publicada en: SELDINGER SI. Catheter replacement of the needle in percutaneous arteriography; a new technique. *Acta radiol.* 1953 May. Desde entonces ha sido utilizada para la punción venosa o arterial.

La técnica consiste en realizar la punción de un vaso con una aguja hueca en ángulo de 45°, se confirma que estamos en el interior del vaso porque hay salida de sangre y avanzamos una guía a través de la aguja dentro de la luz del vaso. Posteriormente se retira la aguja y pasamos sobre la guía un introductor.

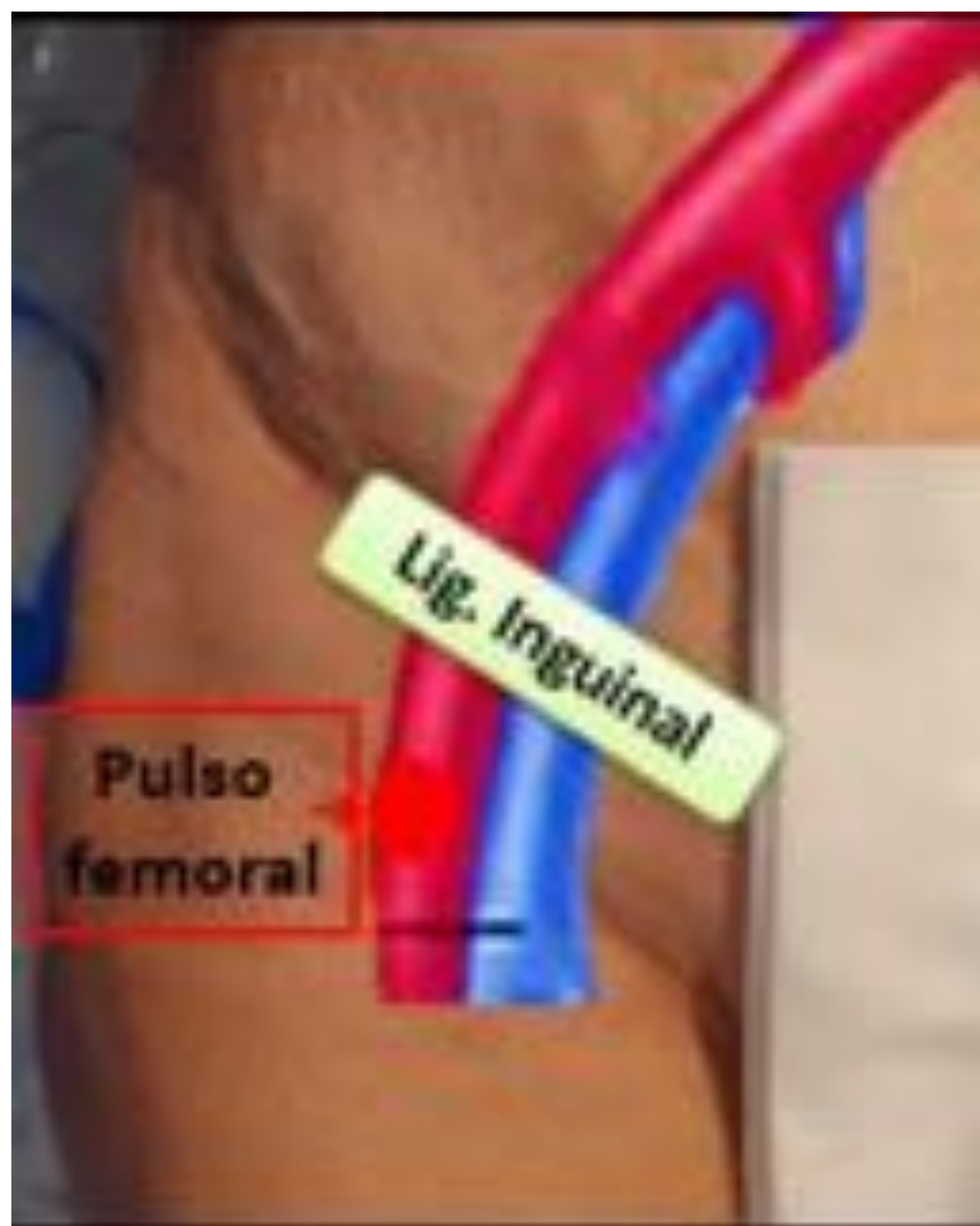

## PUNCIÓN FEMORAL POR REFERENCIAS ANATÓMICAS/ASISTENCIA RADIOSCÓPICA:

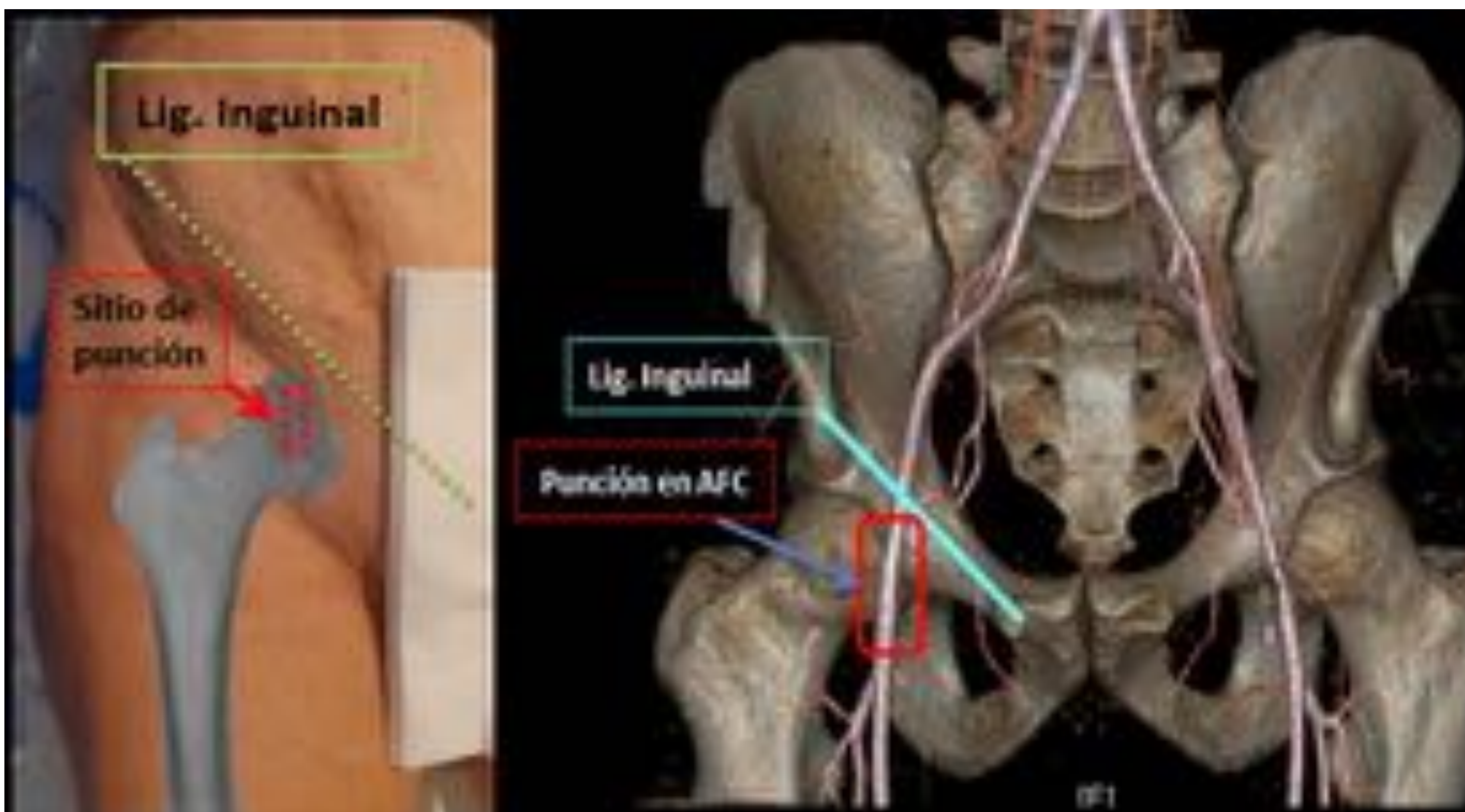
El objetivo de la punción femoral es realizar la punción en la región proximal-medial de la AFC, que suele estar en el centro de la cabeza femoral. El operador identifica la espina ilíaca anterosuperior y la sínfisis del pubis para localizar el ligamento inguinal. El pliegue cutáneo inguinal suele estar donde deberían estar el ligamento inguinal y la arteria femoral, aunque en algunos pacientes obesos puede haber varios pliegues cutáneos por debajo y por encima de la supuesta línea del ligamento inguinal, lo que a veces hace imposible localizar el sitio correcto de punción.



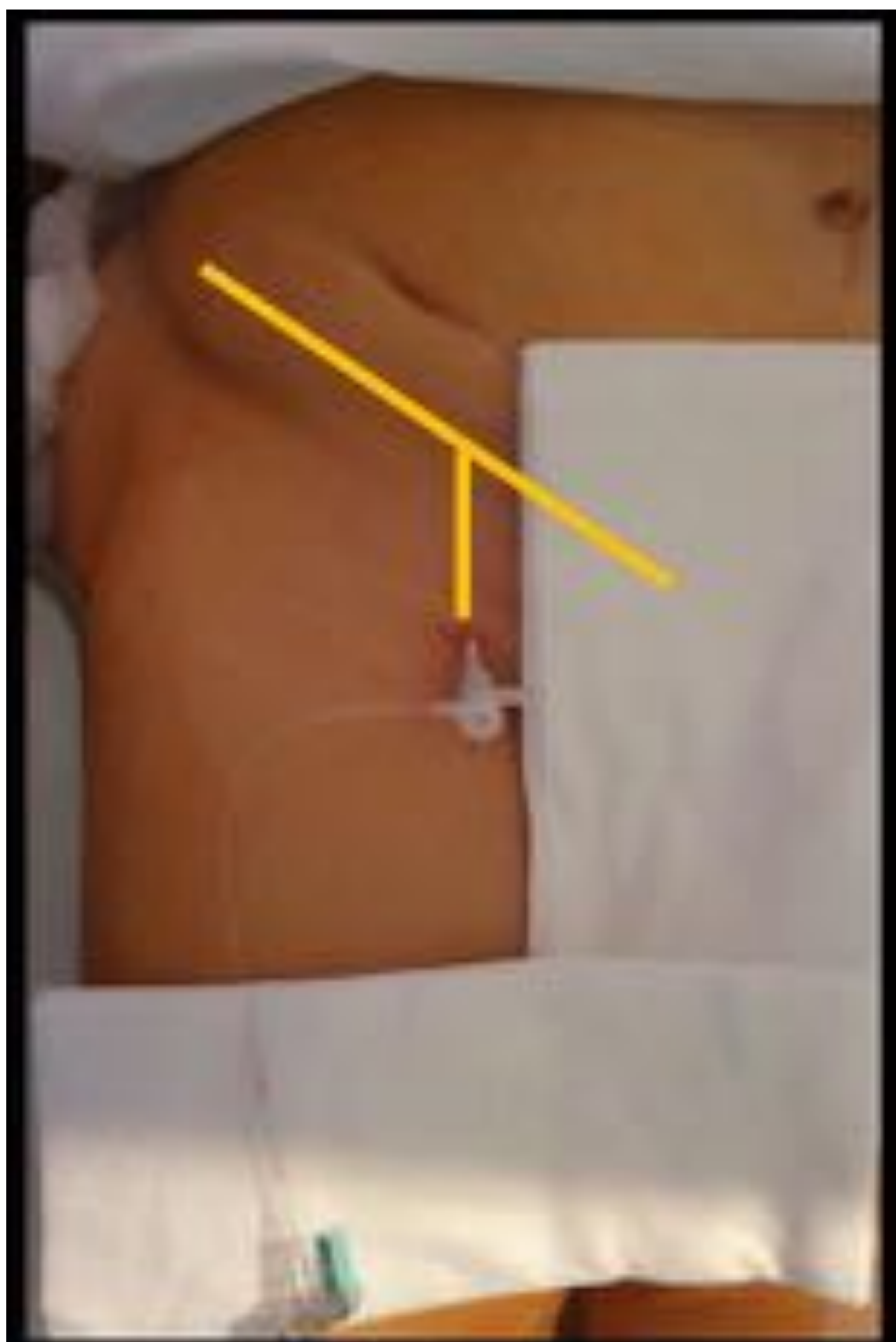Se localiza la arteria femoral palpando su pulso en la unión del tercio medio y los dos tercios laterales del ligamento inguinal. La vena femoral está situada medial a la arteria femoral y se localiza a 1-1,5cm medial al lugar donde se palpa el pulso y 2-3cm por debajo del ligamento inguinal



En el caso de la AFC derecha, se palpa la arteria con los dedos de la mano izquierda y se realiza la punción con la mano derecha, sosteniendo una aguja de 18g con una angulación de 45° y dirigiendo la aguja entre el segundo y tercer dedo. El vaso se localiza entre 2-5cm de distancia a la piel.



Cuando se ha conseguido la salida pulsátil de sangre, la mano izquierda se usa para sujetar la aguja, mediante el pulgar y el tercer dedo. La guía se avanza con la mano derecha a través de la aguja. Si se conoce o sospecha la presencia de lesión vascular cerca del punto de punción, se debe seguir el avance de la guía con fluoroscopia. Una vez se ha avanzado la guía lo suficiente, se retira la aguja y se comprime suavemente con la mano izquierda el punto de punción. A continuación, se introduce el introductor con el dilatador a través de la guía hasta la luz interior del vaso. El último paso consiste en la retirada del dilatador. Tras obtener un acceso vascular seguro, se procederá con el catéter angiográfico según el tipo de procedimiento que se ha de realizar.

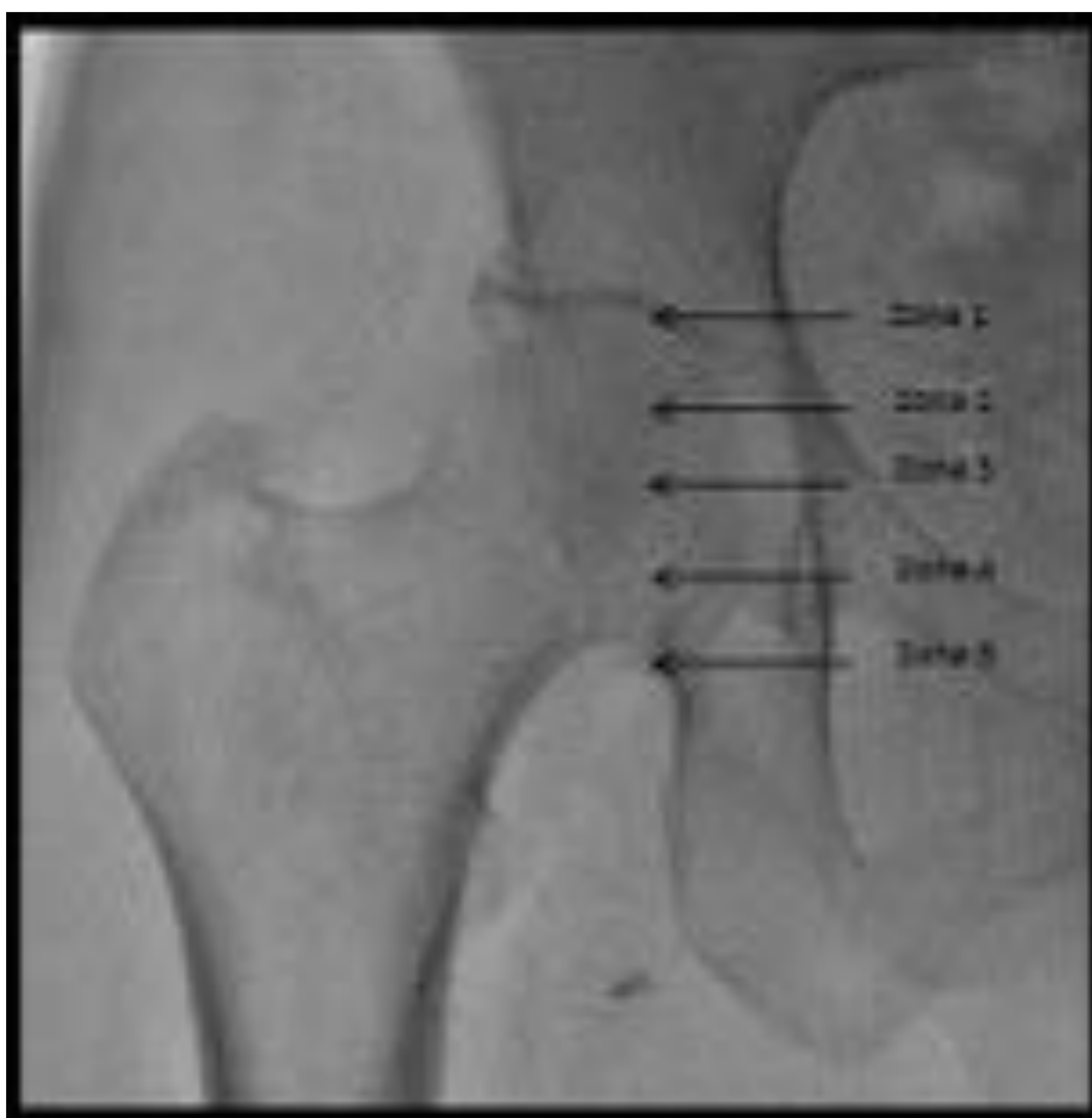

## PUNCIÓN FEMORAL POR REFERENCIAS ANATÓMICAS/ASISTENCIA RADIOSCÓPICA

Para punciones dificultosas, pacientes con pulso débil o ausente o pacientes obesos se puede realizar la punción guiada con escopia, utilizando las referencias anatómicas (tercio medio-superior de la cabeza femoral).

La cabeza del fémur se puede dividir en 5 zonas, zona 1 y 5 o superior e inferior a la cabeza del fémur. Las zonas 2, 3, 4 se dividen en tercio superior, medio e inferior.

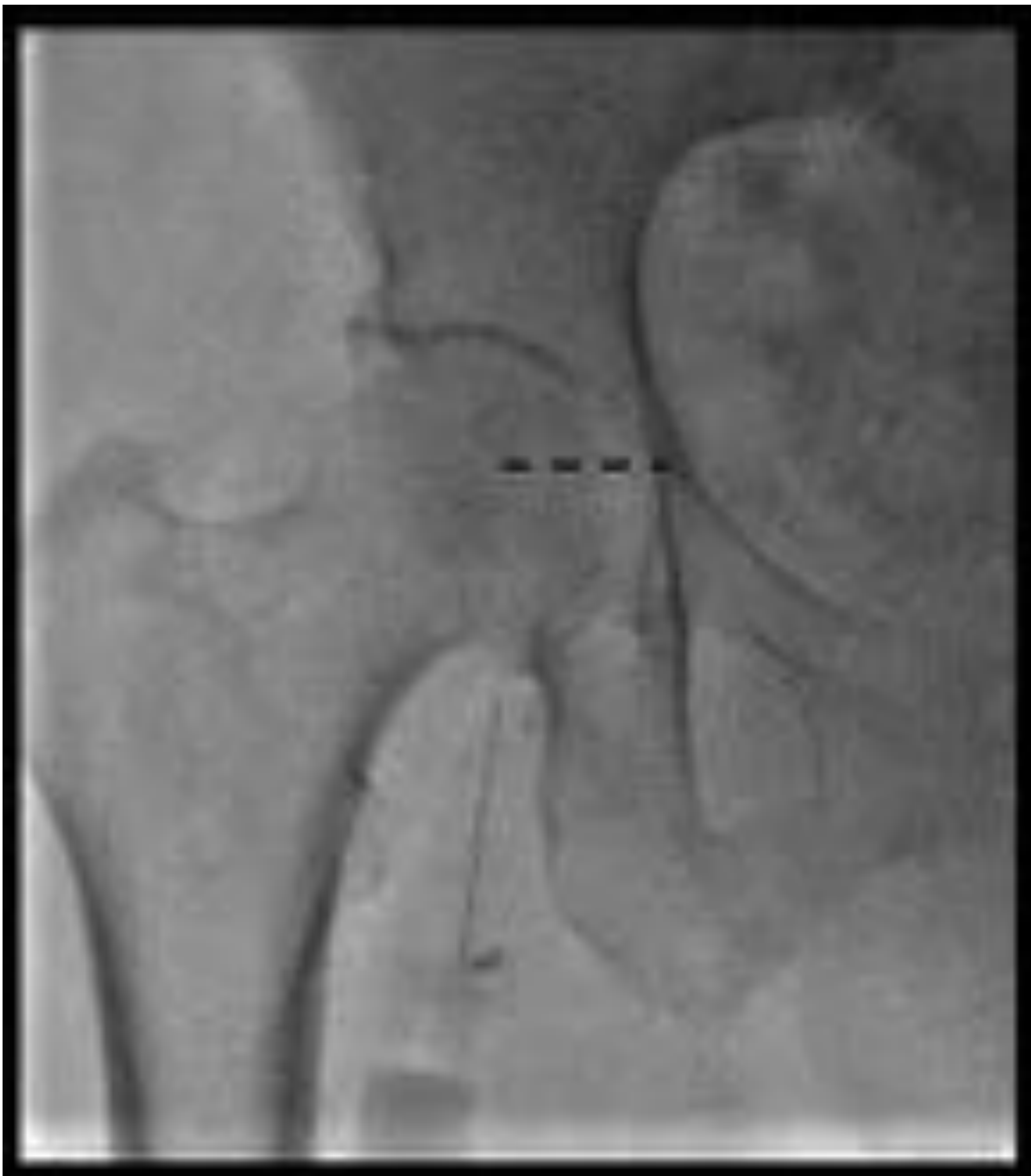La bifurcación del AFC ocurre en el 90% de los casos en el tercio inferior de la cabeza femoral o por debajo del borde inferior de la cabeza femoral.





## ¿Cómo se realiza la punción?

Se localizará en primer lugar la cabeza del fémur en la imagen radiográfica, y se marcará el borde inferior de la cabeza femoral (zona 5) para a continuación intentar cateterizar la arteria femoral eligiendo un punto de punción entre 2 y 3 cm por encima de marca, que corresponde con Zona 3. Las posibilidades de pinchar la AFC son cercanas al 95%.



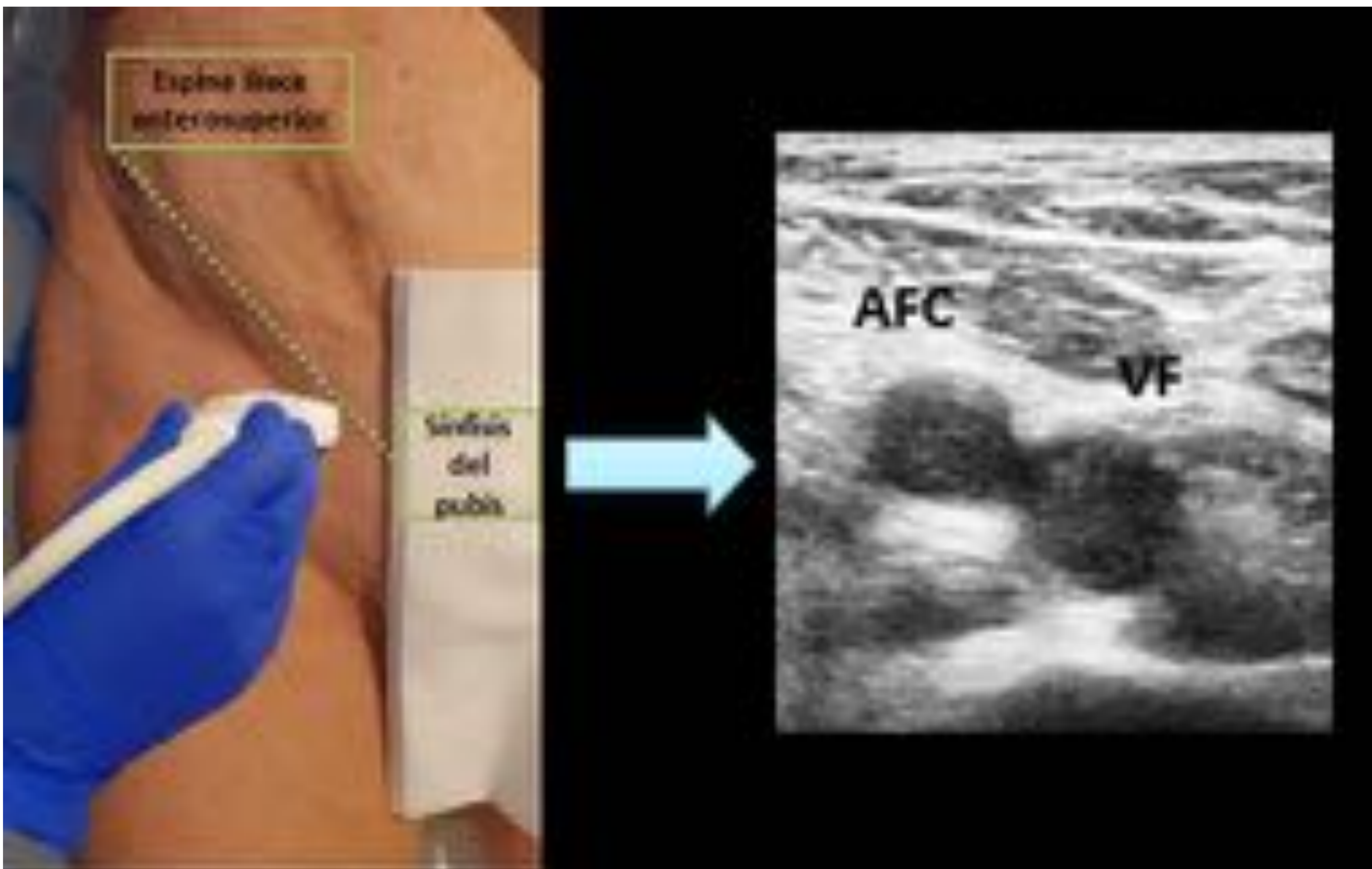
## PUNCIÓN FEMORAL GUIADA POR ECOGRAFÍA.

El transductor más empleado para el abordaje vascular son las sondas lineales de 5-13Mhz de frecuencia. Estas sondas proporcionan una buena resolución y permiten ver estructuras próximas a la superficie.

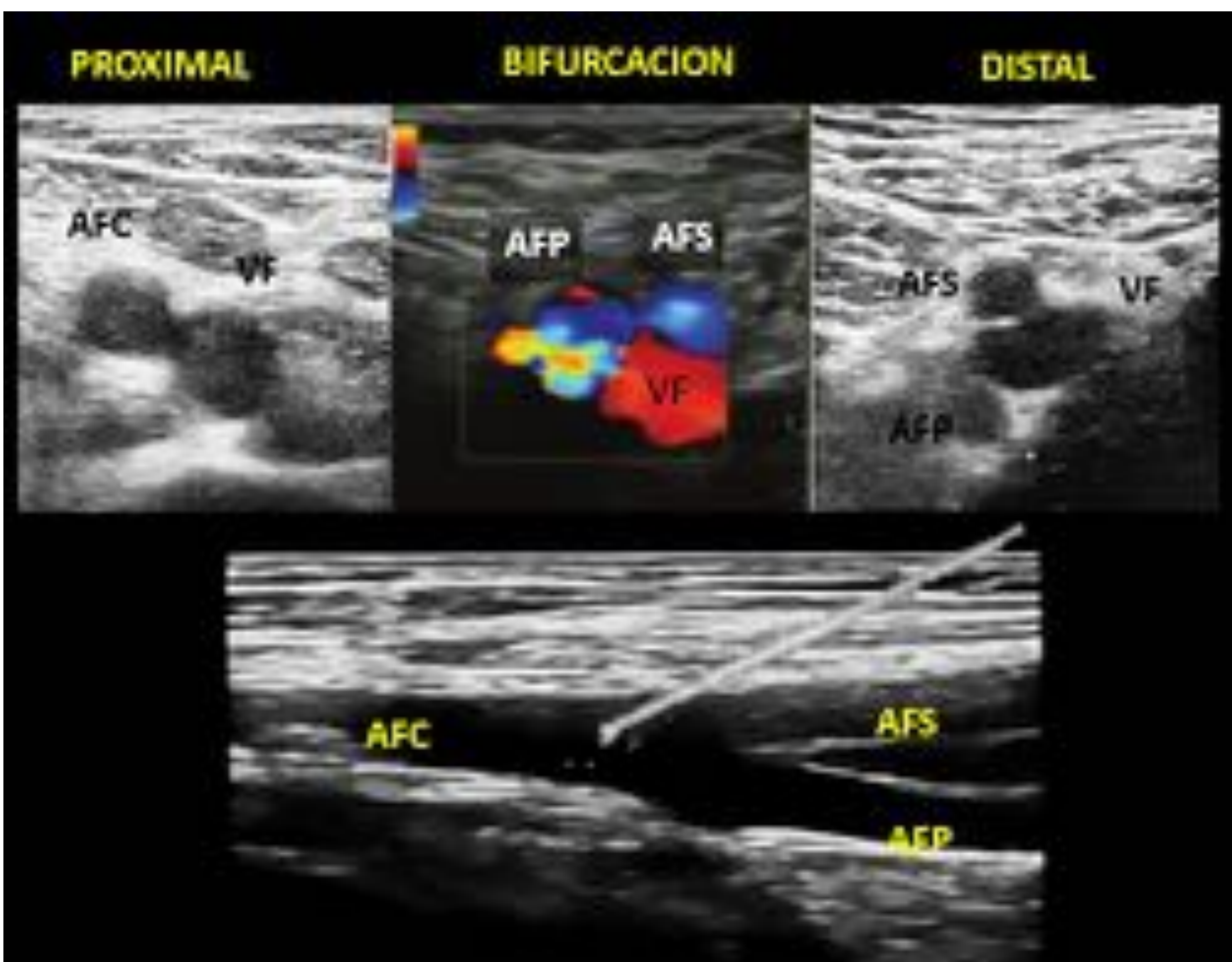
Es importante diferenciar la arteria y la vena en ecografía:

- La **arteria** es pulsátil, no es fácil de comprimir, de morfología redonda y con flujo doppler arterial. Su pared es ecogénica y más gruesa.
- La **vena** no es pulsátil, es fácil de comprimir, con morfología elíptica y presenta señal doppler continua que cambia con la respiración y con el Valsalva. Su pared es hipoecoica y delgada.

Se sitúa el transductor en la unión del tercio interno y tercio medio de la línea que une la sínfisis pubiana y la espina iliaca anterosuperior. Se desliza el transductor en transversal desde el ligamento inguinal hacia distal e identificamos la vena femoral (medial) y la arteria femoral común (Lateral).

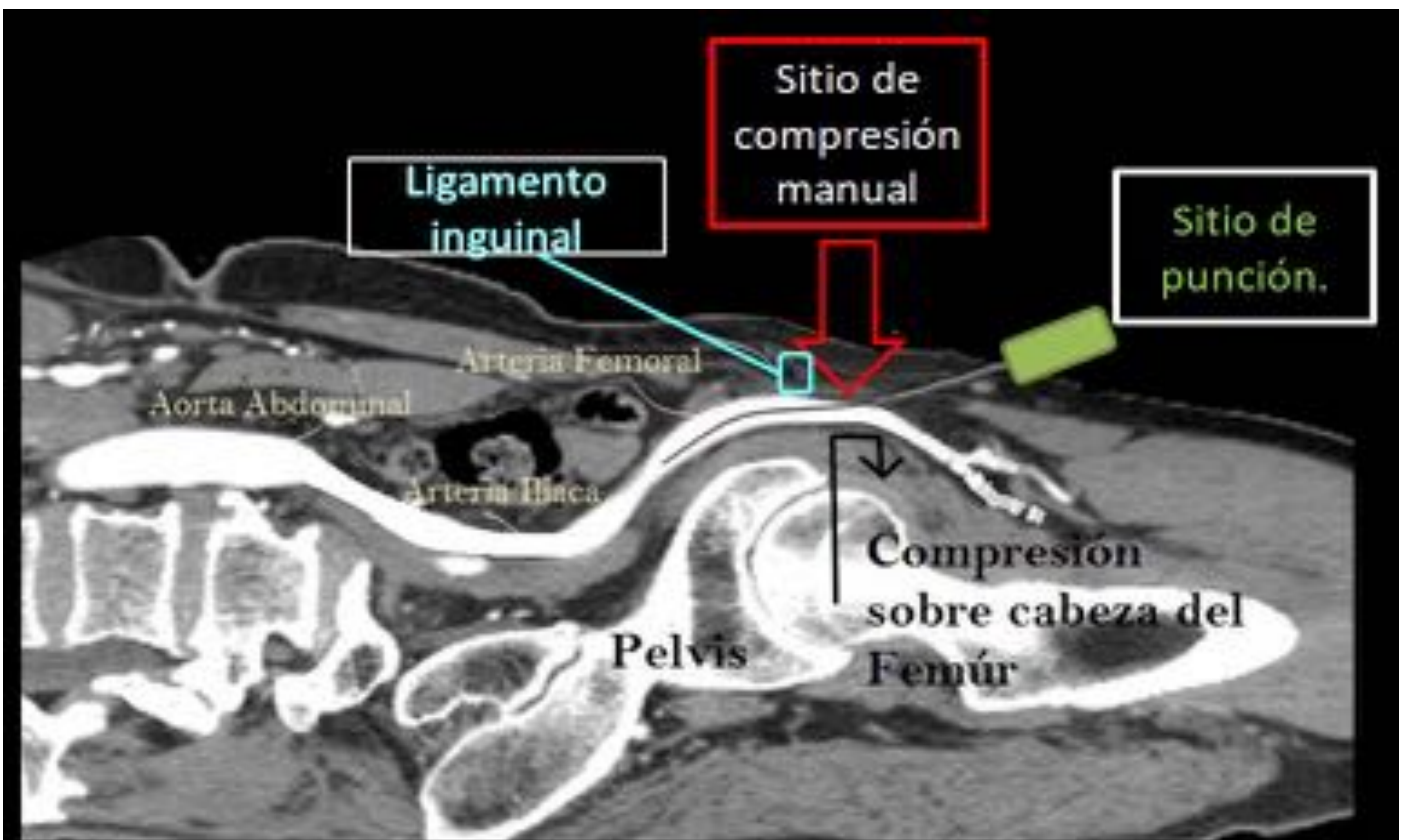


Si desplazamos el transductor distalmente observamos como la AFC se bifurca AFS y AFP, y la vena se situado cada vez más profunda. La compresión se usa para diferenciar las arterias de la vena femoral. Desplazamos nuevamente la sonda hacia arriba hasta que se visualiza nuevamente (AFC) y la vena femoral que es el sitio de punción



Tras realizar un abordaje vascular, una vez finalizado el procedimiento, deben de realizarse una serie de maniobras con el fin de evitar las complicaciones.

Tras retirar el material utilizado para la exploración, se tiene que realizar una compresión efectiva sobre la zona puncionada (aproximadamente 15-20 min). El trayecto de la vena y la arteria femoral común coincide por debajo con la cabeza femoral, y esta relación con el hueso facilita la compresión manual, reduciendo así el riesgo de sangrado después de la retirada del catéter.



## **COMPLICACIONES DE LA PUNCIÓN DE VASOS FEMORALES:**

Este acceso vascular puede ser complicado en pacientes obesos, en presencia de variantes anatómicas (bifurcación “alta” de la AFC) y en estados de bajo gasto cardiaco. De la misma manera, el antecedente de múltiples intentos de punción fallidos puede hacer el procedimiento más difícil.

Un punto de punción “inadecuado” conlleva un mayor riesgo de complicaciones en el acceso de los vasos femorales. La cateterización por encima del ligamento inguinal conlleva un mayor riesgo de hemorragia retroperitoneal, mientras que la cateterización por debajo de la bifurcación de la arteria femoral común aumenta el riesgo de formación de pseudoaneurisma arterial con o sin hematoma, fístula arteriovenosa y catéteres mal posicionados.

La punción guiada por ecografía puede facilitar el acceso vascular ayudando a localizar el punto óptimo de punción y guiando la inserción de la aguja. Esta técnica tiene el potencial de disminuir el tiempo de punción, el número de intentos de punción y la incidencia de complicaciones.

Las ventajas de las punciones realizadas por ecografía son:

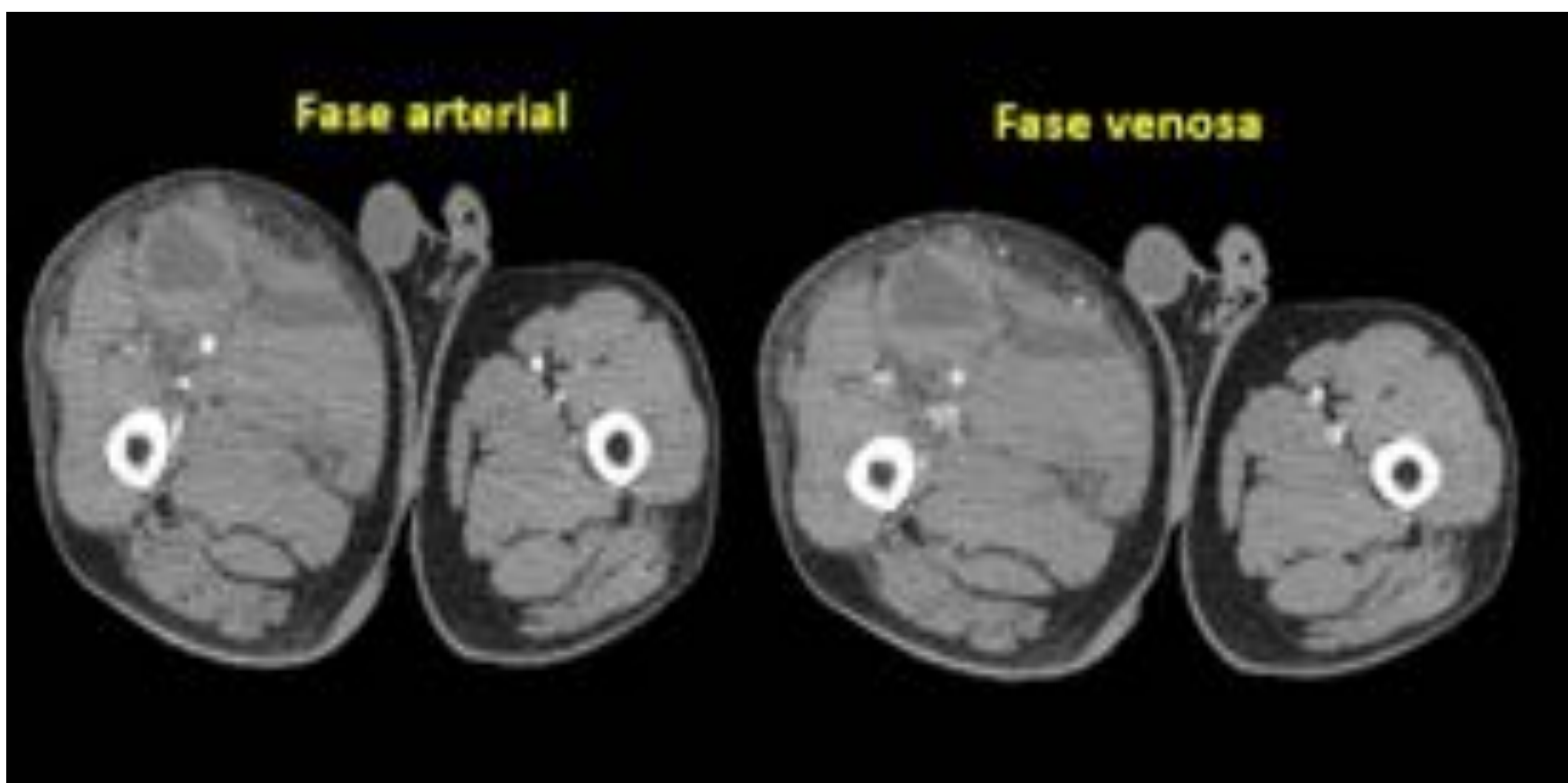
- Mayor proporción de canulaciones al primer intento.
- Menor número de intentos de punción.
- Menor incidencia de punción venosa accidental.
- Menor tiempo de punción.

La incidencia de complicaciones vasculares es significativamente menor cuando el abordaje de femoral es guiado por ECO.

## CASOS CLINICOS DE COMPLICACIONES DEL CATETERISMO DE ARTERIA Y VENA FEMORAL:

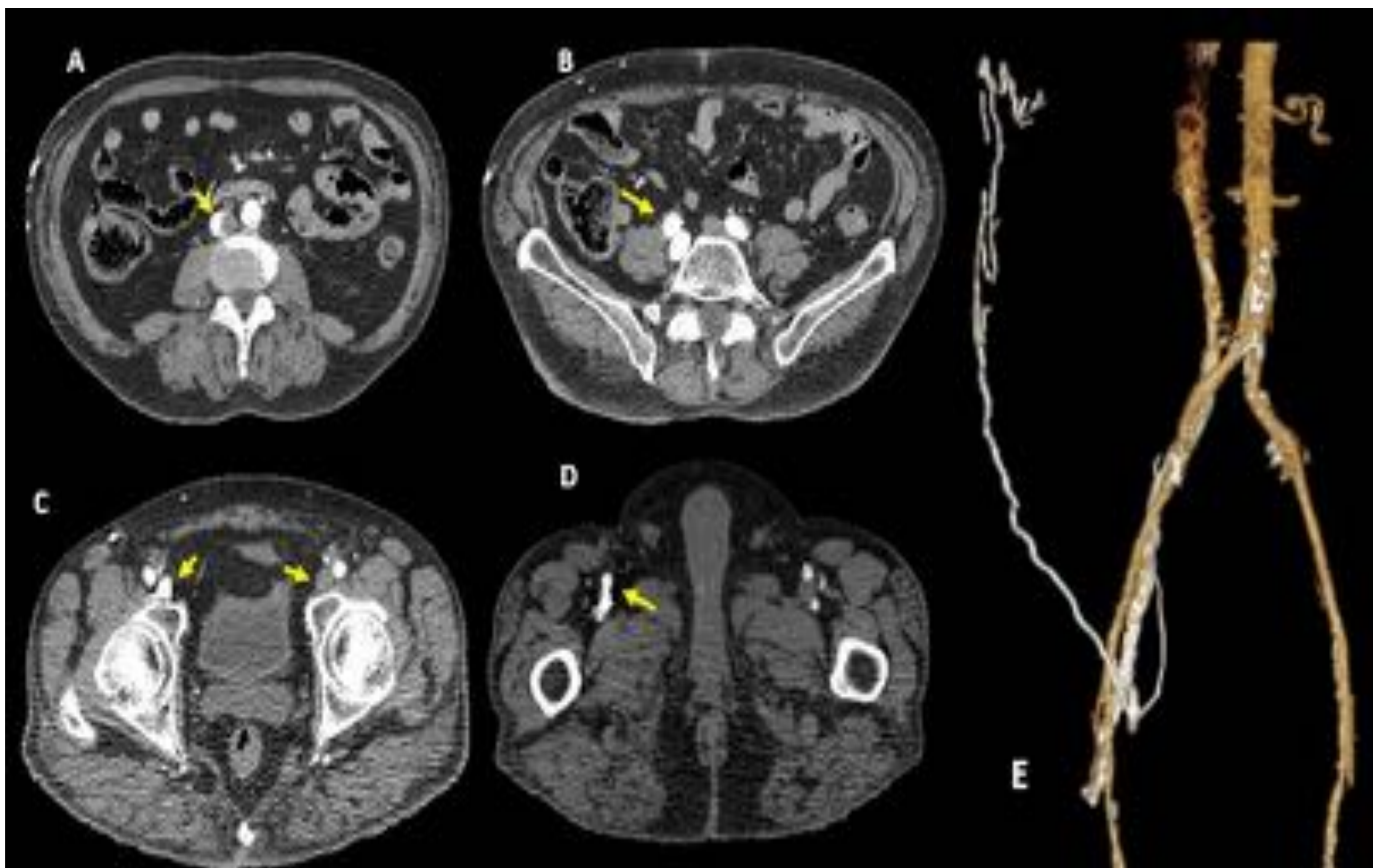**1) Hematoma inguinal:** Paciente ingresado, con antecedente de punción de arteria femoral derecha y tratamiento fibrinolítico intraarterial por oclusión en la femoral superficial distal de MII. Posterior al procedimiento el paciente refiere dolor en la ingle derecha y se observa hematoma inguinal en el sitio de la punción.

**Se realiza Angio-Tc de abdomen:**



**Angio-Tc:** Gran hematoma con aumento de partes blandas que se extiende desde la región inguinal hasta el tercio medio del muslo derecho, presenta nivel líquido-líquido en su interior en relación con sangrado. En la fase venosa no se aprecia extravasado de contraste que sugiera sangrado activo.

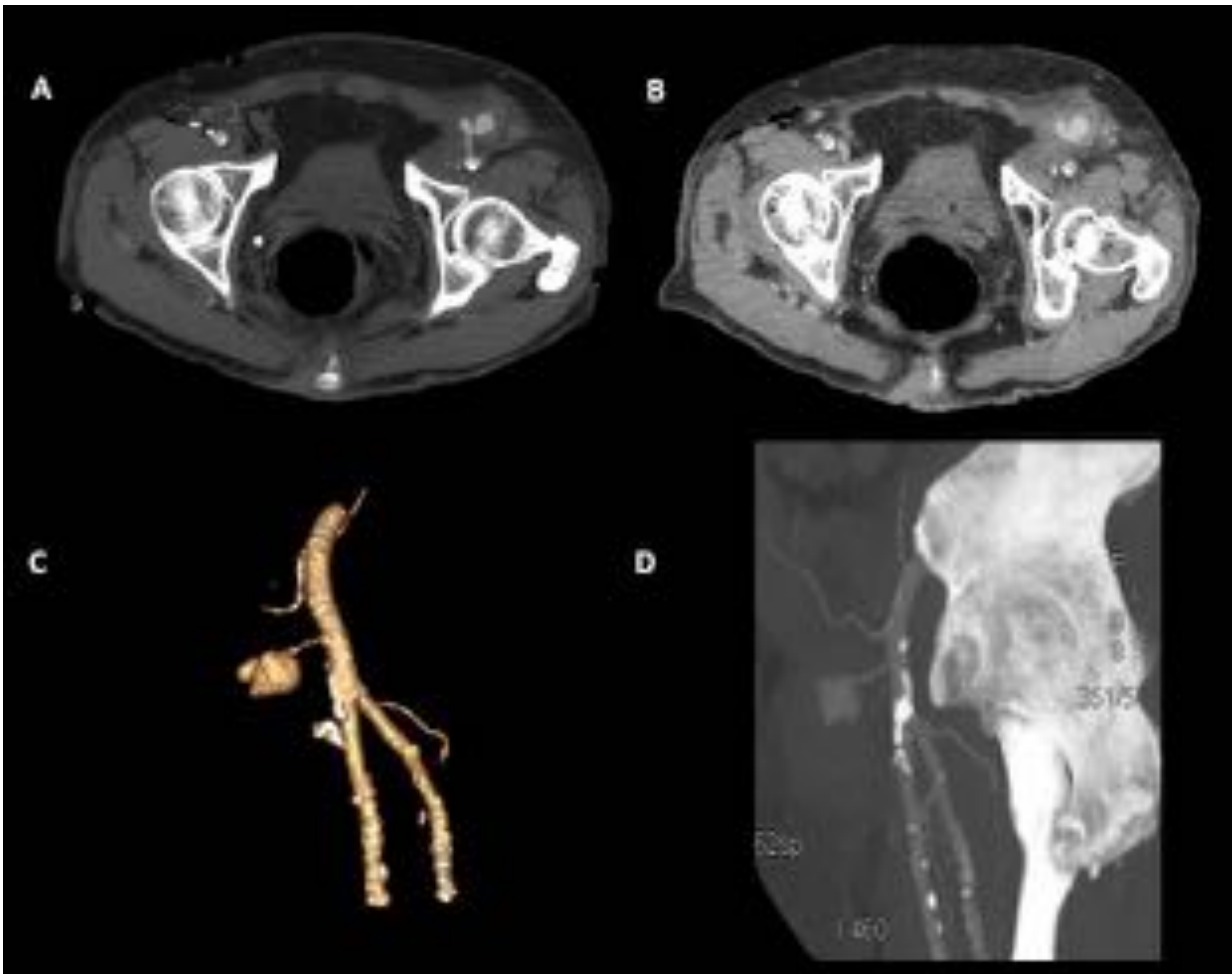
**2) Fístula Arterio-Venosa:** Se realiza Angio-Tc de Aorta abdominal y MMII en estudio de isquemia crónica MMII. Paciente con antecedentes de múltiples cateterismos en AFS derecha, para estudio de fístula Humero-Basílica.



**A y B)** Opacificación precoz en fase arterial de VCI y del eje venoso iliaco derecho. **C)** En fase arterial se observa opacificación anómala de la vena femoral derecha, con ausencia de opacificación de la vena femoral izquierda. **D)** Opacificación de la arteria y vena femoral superficial con comunicación entre ambas en relación con fístula arterio-venosa. **E)** Reconstrucción 3D donde se observa opacificación del eje venoso iliaco derecho, vena cava inferior, y también realce precoz y persistente de venas colaterales hipertróficas de la pared abdominal derecha debido a la fístula.

**3) Pseudoaneurisma de AFC:** Paciente ingresado; antecedente de punción arterial femoral izquierda por tratamiento fibrinolítico por isquemia aguda en MID. Posterior al procedimiento refiere masa pulsátil y dolor ingle izquierda.

Se le realiza Angio-Tc de Aorta abdominal.



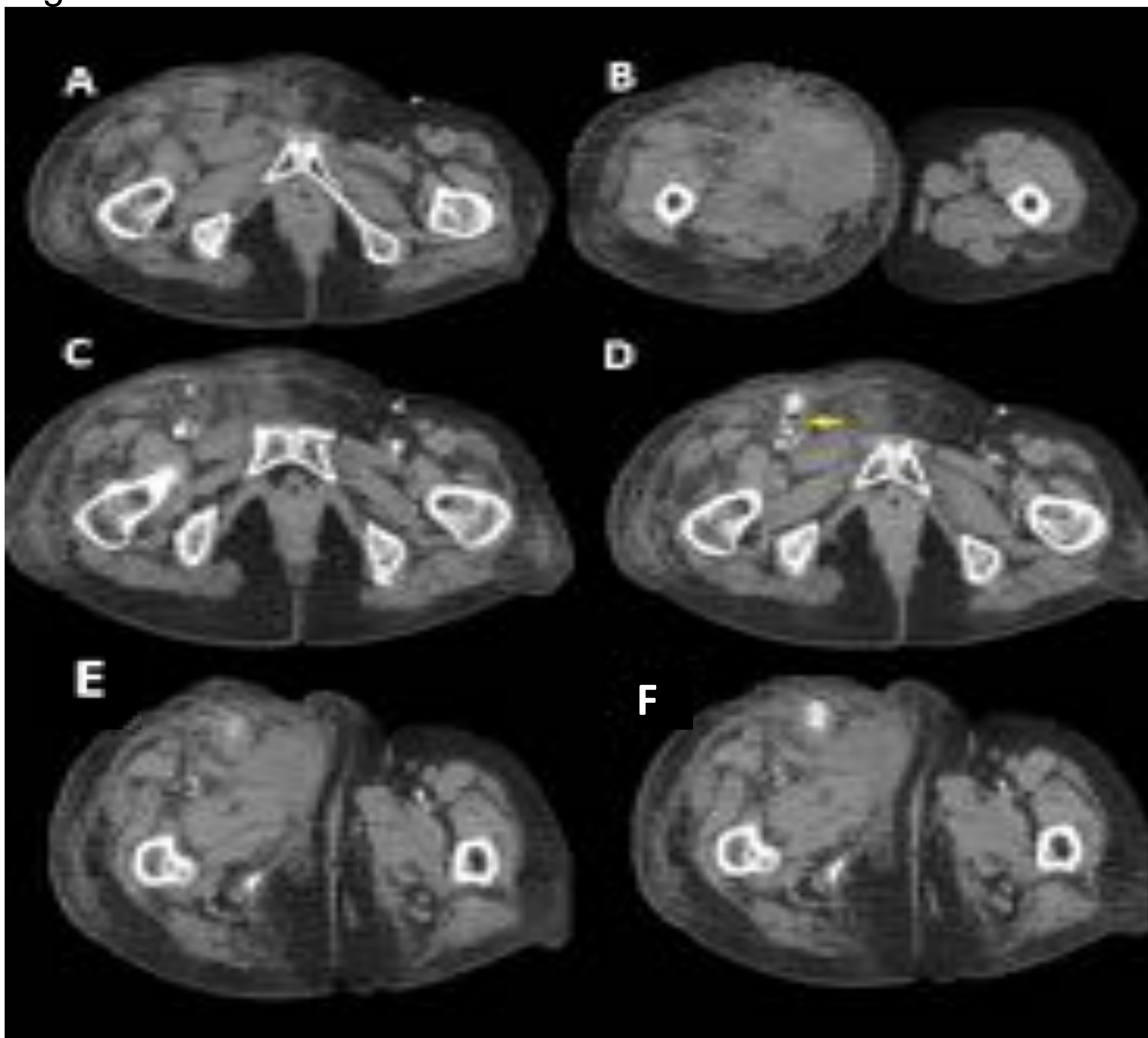
**A y B).** TC en fase arterial donde se observa extravasado de contraste en AFS izquierda e imagen sacular que persiste en fase venosa en relación con pseudoaneurisma de AFC.

**C y D).** Reconstrucción en sagital donde se observa pseudoaneurisma inguinal izquierdo en la zona de punción. El cuello del aneurisma se origina en la pared anterior de la AFC izquierda.



#### 4) Pseudoaneurisma femoral con hematoma asociado:

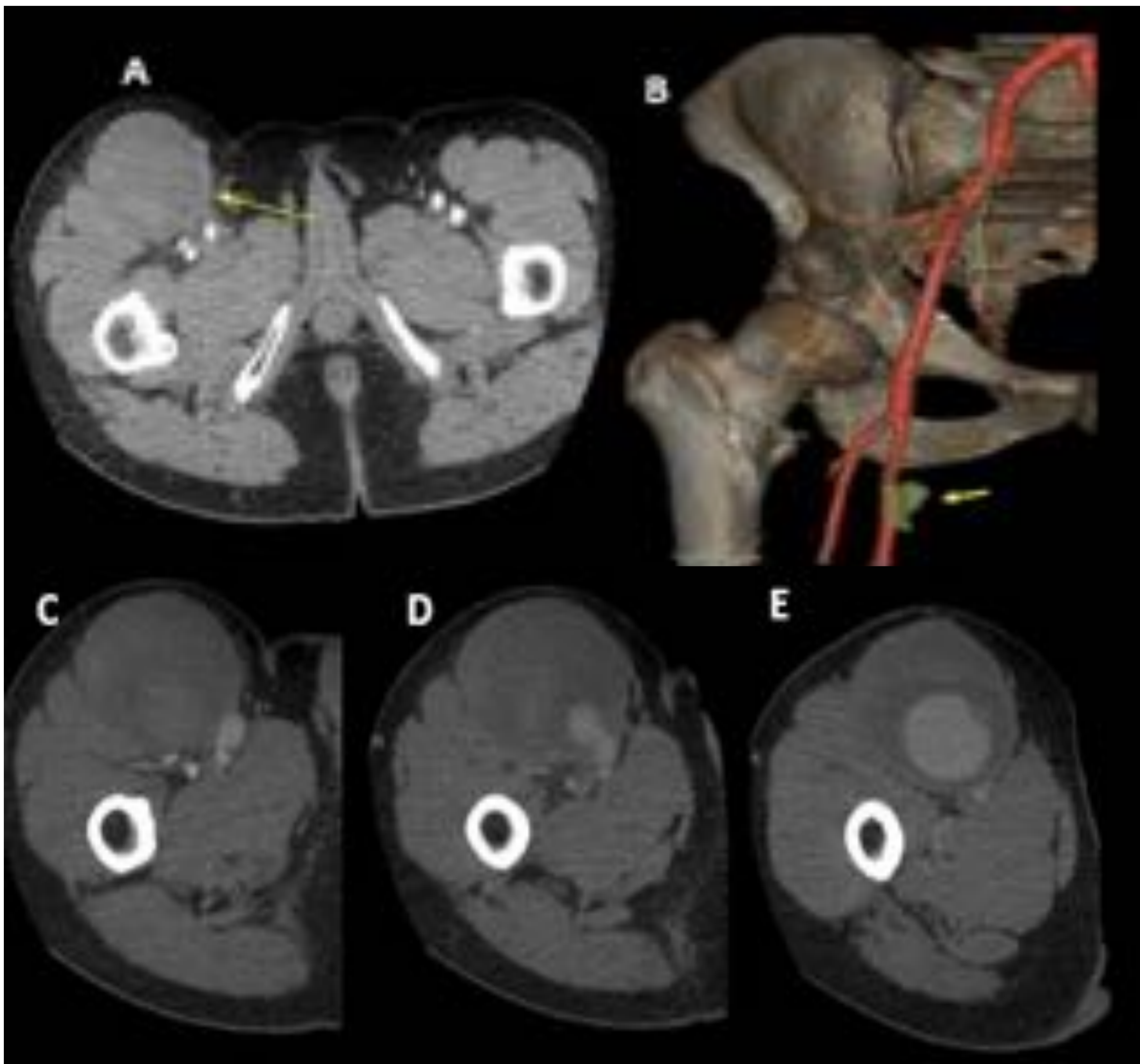
Paciente ingresado por embolización de aneurisma cerebral, el acceso vascular se hizo a través femoral derecha. Posterior al procedimiento presenta dolor en región inguinal y hematoma en ingle derecha.



A y B) TC sin contraste, importante aumento de partes blandas en región inguinal y cara antero medial del muslo derecho, en relación con **HEMATOMA**. C y D) Extravasación de contraste desde cara anterior de la AFS derecha con cuello largo y estrecho formando una colección multilobulada comunicada con la arteria femoral en relación con **PSEUDOANEURISMA**. E y F) Se observa el pseudoaneurisma en fase arterial, siendo más visible en fase venosa.

**5) Pseudoaneurisma de AFSD parcialmente trombosado:**

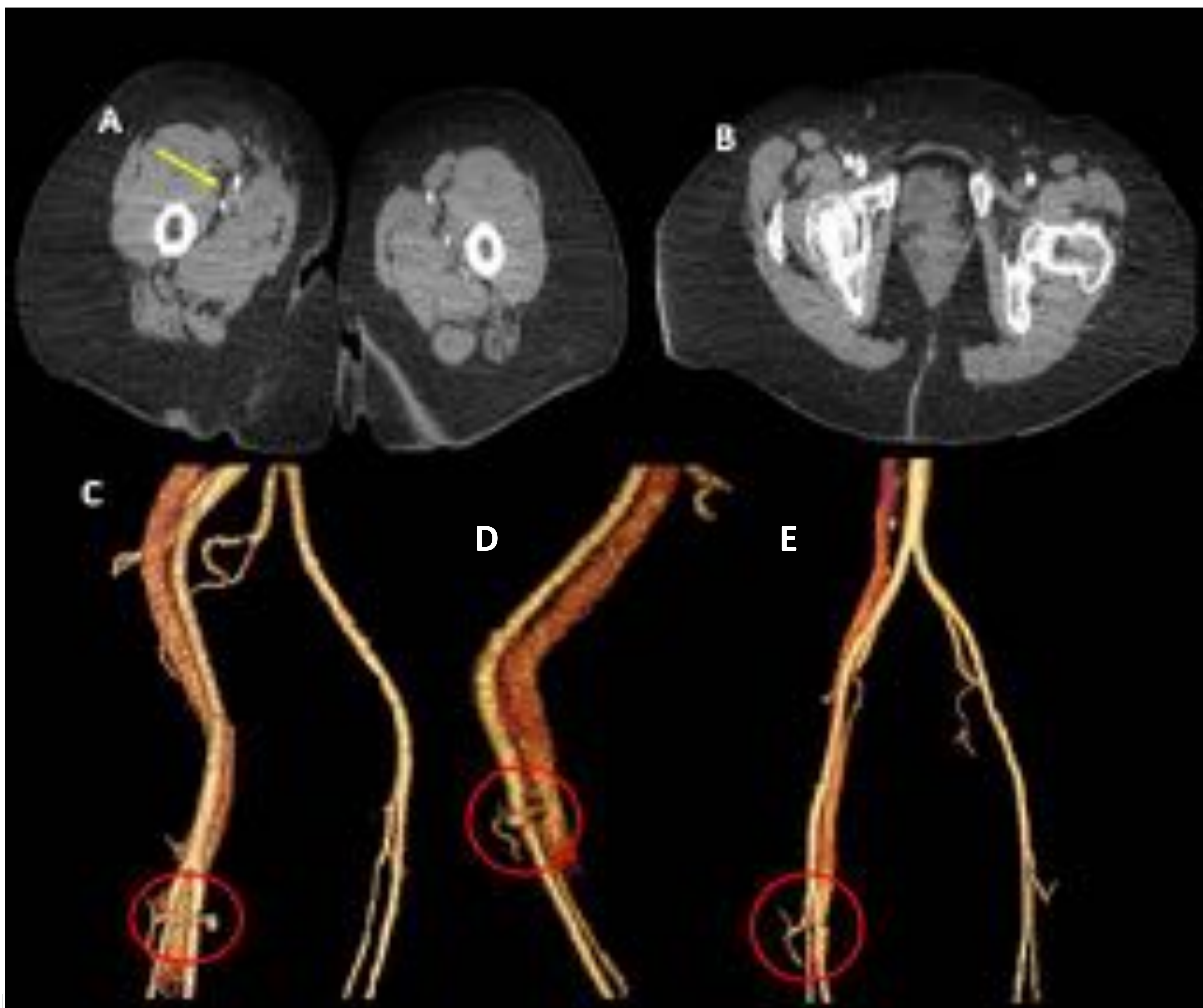Varón de 40 años, se solicita angio-TC MMII por presentar aumento del perímetro proximal de MID. Antecedente de cateterismo cardiaco. En el Angio Tc se observa:



A) Aumento de partes blandas en región inguinal derecha, adyacente a la AFS y AFP. B) Reconstrucción 3D, pseudoaneurisma que depende de la AFSD. C) Cuello del pseudoaneurisma que depende de la AFS derecha. D y E) Gran pseudoaneurisma parcialmente trombosado, presenta zona focal de abombamiento en región subcutánea de la cara anterior del muslo.

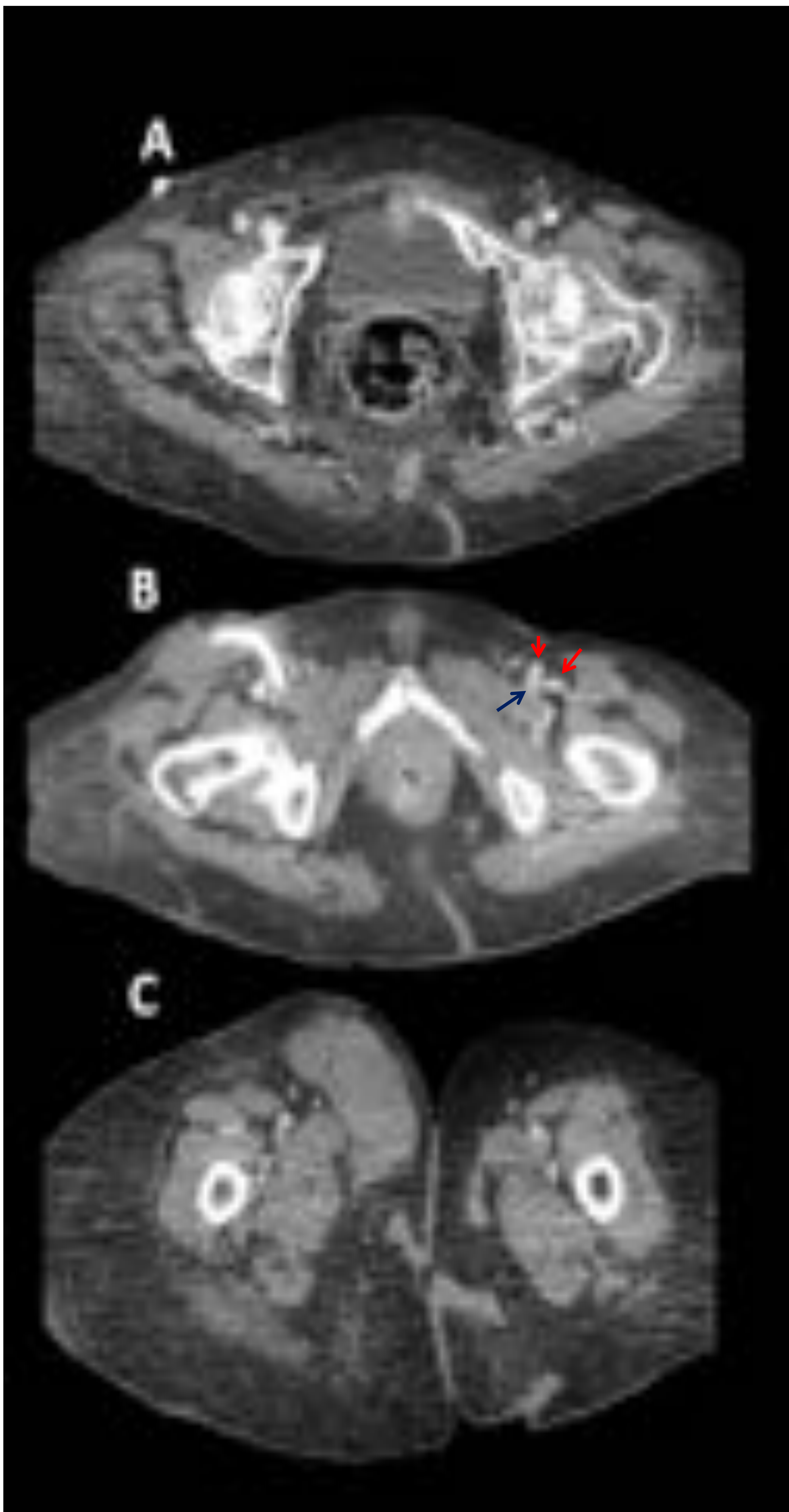
**6) Fístula A-V con aneurisma en la AFC y trombo en VFC:**

paciente con antecedente de punción de arteria femoral derecha por cateterismo cardiaco. Refiere dolor en región inguinal derecha. Se le realiza Angio-Tc de aorta donde se observa:



A) Defecto de repleción en la vena femoral superficial derecha, en relación con trombosis no oclusiva. B) TC en fase arterial, se observa la opacificación anómala de la vena femoral superficial derecha que provoca realce precoz del eje venoso iliaco derecho en relación con FAV. Nótese la ausencia de opacificación en el lado contralateral. C) Reconstrucciones 3D, se observa el cuello de un pequeño pseudoaneurisma de AFS derecha. D-E) Comunicación anómala de la AFSD con la VFSD y la opacificación precoz del eje venoso iliaco derecho en relación con FAV.

## 7) Fístula A-V y lesión de AFS secundaria a catéter tunelizado derecho

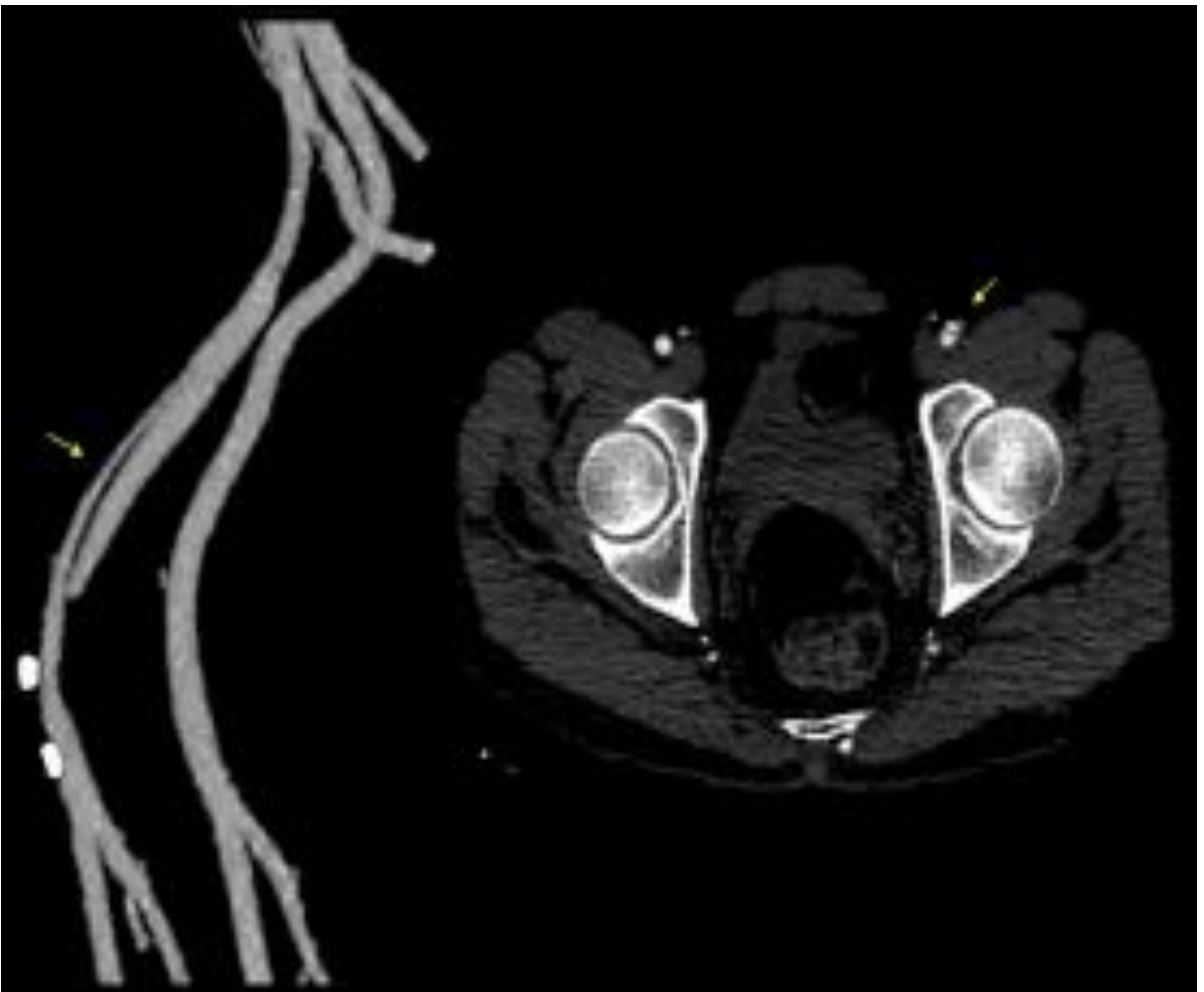


A)TC en fase arterial, con opacificacion precoz de la VFS derecha, observando catéter en vena, en relación con fístula.

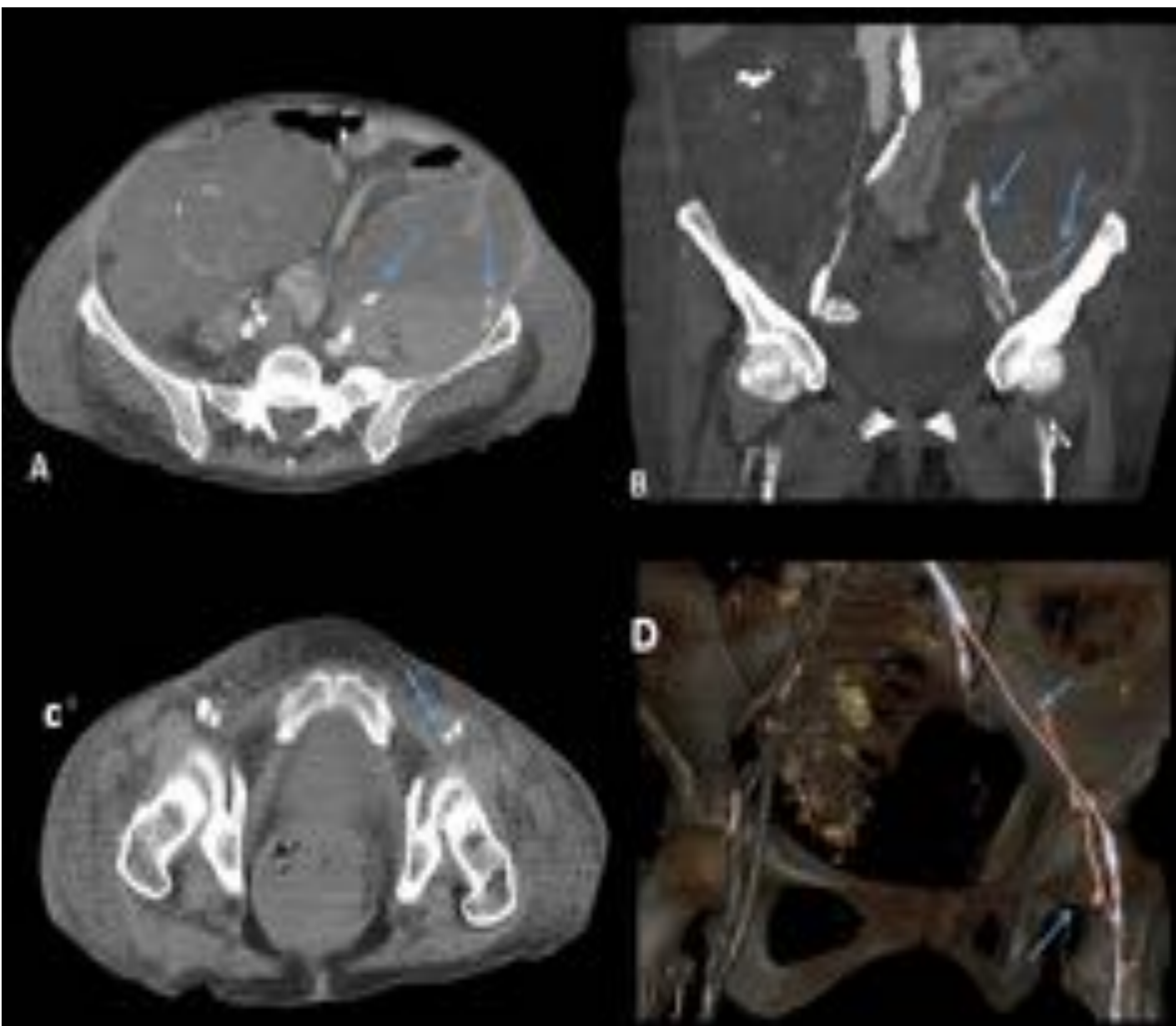
B)En el lado izquierdo se observa la VF, la AFS y AFP. En el lado derecho no se ve la AFSD, porque el catéter la sobrepasa al entrar en la vena.

C) Ocasionando lesión arterial con gran hematoma de partes blandas.

**8. Diseción de arteria iliaca externa:** Se realiza Angio-Tc de Aorta abdominal y MMII en paciente con claudicación intermitente. Paciente con antecedente de ictus isquémico que se le realizo trombectomía, el acceso vascular fue femoral izquierdo. En el angio-Tc se observó diseción de arteria iliaca externa izquierda.



**8) Hematoma retroperitoneal por pseudoaneurisma roto de AFC:** Paciente con hipotensión arterial después de intentar implantar catéter central en AFC izquierda. Se realiza angio-Tc de aorta abdominal donde se observa: .



A y B) Angio-Tc en fase arterial con gran hematoma retroperitoneal izquierdo y extravasado de contraste en relación con signos de sangrado activo. C) Imagen de pseudoaneurisma que depende de la AFC izquierda. E) Reconstrucción en 3D, donde se observa el pseudoaneurisma con signos de sangrado activo.

## Conclusiones:

- El ultrasonido es esencial para realizar una punción vascular, porque se ha demostrado que disminuye las complicaciones asociadas a la técnica de punción, especialmente en aquellos pacientes con bifurcación arteria femoral alta.
- Las ventajas de la punción guiada por ecografía son: disminuye el número de intentos, el tiempo de canulación, el riesgo de punción venosa accidental y la incidencia de complicaciones vasculares durante la punción femoral.
- Las referencias anatómicas son de gran utilidad al realizar una punción vascular pero, siempre que sea posible, recomendamos realizar la punción guiada por ultrasonido. Sin embargo, debido a las condiciones físicas de algunos pacientes, por ejemplo obesidad, el ultrasonido no está completamente libre del riesgo de complicaciones.

## Referencias bibliográficas:

1) Real-time ultrasound guidance facilitates femoral arterial access and reduces vascular complications: FAUST (Femoral Arterial Access With Ultrasound Trial).

PMID: 20650437 DOI: [10.1016/j.jcin.2010.04.015](https://doi.org/10.1016/j.jcin.2010.04.015)

2) Ultrasound guidance versus anatomical landmark approach for femoral artery access in coronary angiography: A randomized controlled trial and a meta-analysis, First published: 25 January

2018, <https://doi.org/10.1111/joic.12492>

3)- Hind D, Calvert N, McWilliams R, Davidson A, Paisley S, Beverley C, et al. Ultrasonic locating devices for central venous cannulation: meta- analysis. BMJ.

2003;327(7411):361-368. ([PubMed](#)) ([pdf1](#)) ([pdf2](#))

4)- Troianos CA, Hartman GS, Glas KE, Skubas NJ, Eberhardt RT, Walker JD, et al. Special Articles: Guidelines for Performing Ultrasound Guided Vascular Cannulation:

Recommendations of the American Society of Echocardiography and the Society of Cardiovascular Anesthesiologists. Anesthesia and Analgesia. 2012

ene;114(1):46-72. ([PubMed](#))