



TRATAMIENTO ENDOVASCULAR DE LOS ANEURISMAS ESPLÉNICOS

AUTORES: JESÚS ALDEA MARTÍNEZ; GONZALO VEGA MUÑOZ; JOSÉ LUIS LÓPEZ MARTÍNEZ; ELIZABETH CÓRDOBA MONCADA; JESÚS DAVID VENEGAS GÓMEZ;

RADIOLOGÍA VASCULAR E INTERVENCIONISTA.

HOSPITAL UNIVERSITARIO DE BURGOS



OBJETIVO DOCENTE

- ▶ **Mostrar las diferentes técnicas de tratamiento endovascular de los aneurismas esplénicos.**
- ▶ **Revisión del tema en la literatura.**
- ▶ **Indicaciones de tratamiento ante el diagnóstico de un aneurisma esplénico.**
- ▶ **Riesgos y complicaciones del tratamiento endovascular.**
- ▶ **Presentación de casos.**

REVISIÓN DEL TEMA

- ▶ Los aneurismas de la arteria esplénica (AAE) ocupan el tercer lugar en frecuencia de los aneurismas de abdominales precedidos de los de aorta e ilíacas.
- ▶ De los aneurismas de arterias viscerales (AAV), los más frecuentes son los de la arteria esplénica (58-70% según series), seguido de la arteria hepática (25%), arteria mesentérica superior (5%) y el resto ramas como la gastroduodenal, pancreáticas, gástrica...
- ▶ Hay un 20% de aneurismas múltiples.
- ▶ La frecuencia diagnóstica está aumentando debido también al avance (tanto en calidad como en número) de las pruebas diagnósticas.
- ▶ Los AAV representan una emergencia clínica con una mortalidad en torno al 8,5% de los pacientes.
- ▶ El 22 % de los aneurismas de los AAV se presentan con rotura.
- ▶ El riesgo de rotura espontánea de un pseudoaneurisma está en torno al 100%, con una mortalidad del 90% de los pacientes no tratados y del 12,5% de los pacientes tratados.
- ▶ La mortalidad de los AAE después de la rotura es del 10-25%, pero si se rompen en el embarazo llega al 70% de la madre y al 90% del feto.

REVISIÓN DEL TEMA

- ▶ En condiciones normales, la arteria esplénica es una arteria de morfología larga y tortuosa, con un diámetro aproximado de $5,6 \pm 1,3$ mm.
- ▶ Se considera aneurisma cuando se duplica el diámetro transversal normal.
- ▶ La mayoría de los aneurismas de la AE tienen de 2 a 3 cm, y en la mayoría de los casos se localizan en los segmentos intermedios o distales de la arteria.
- ▶ Riesgo de rotura de los menores de 2 cm. del 2- 5% (J Vasc Ther 2002;9:38-47).
- ▶ Patologías favorecen la formación de aneurismas y pseudoaneurismas esplénicos: sexo femenino (2/1), multiparidad y embarazo, arteriosclerosis, enfermedades del tejido conectivo (PAN y Lupus), infeccioso, pancreatitis, trauma, trasplante hepático, yatrogenia...

CLÍNICA

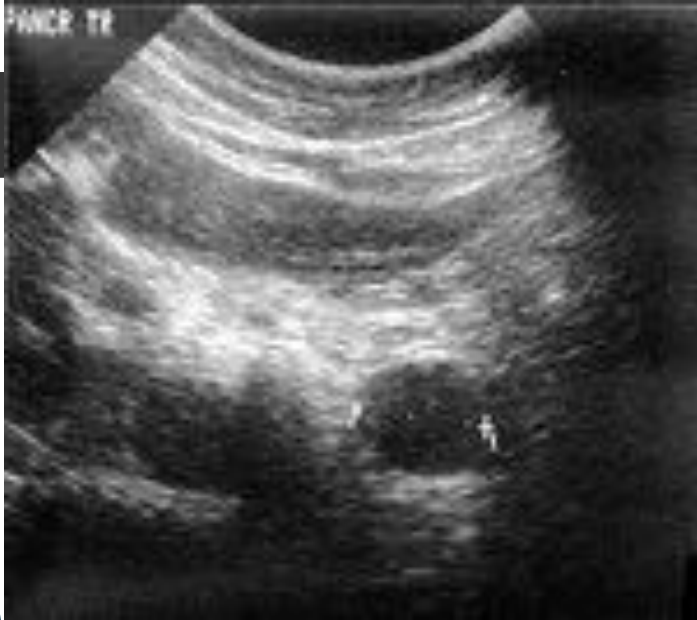- ▶ La mayoría son asintomáticos.
- ▶ Si hay síntomas, se sospechará rotura.
- ▶ Los beta-bloqueantes previenen la rotura (Ann Vasc Surg. 2002 Jul;16(4):442-9).
- ▶ Los síntomas consistirán en dolor en cuadrante superior izquierdo irradiado a espalda y hombro izquierdo (Signo de Kehr) y shock hipovolémico.
- ▶ Se puede romper a peritoneo(a veces en dos fases, primero contenido por el epiplon y posteriormente rotura a cavidad peritoneal), a víscera hueca (hemorragia digestiva alta) y muy raro a conducto pancreático (hemossucus pancreático).
- ▶ Hay predictores positivos de evolución fatal de ésta patología como fallo renal, Enf. Pulmonar crónica, cirrosis hepática, cirugía abdominal previa y neoplasia

DIAGNÓSTICO

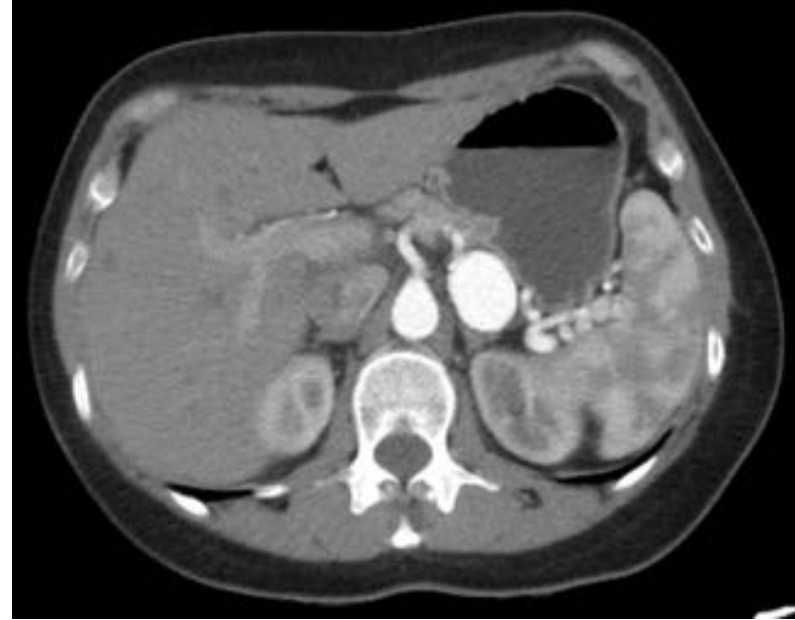- **ECO Doppler**: Masa anecoica con flujo doppler arterial interno turbulento (Imagen 1A y 1B).
- **AngioTC (Imagen 2A y 2B)**: Aporta el origen vascular arterial, la relación con los órganos adyacentes, y posibilidad de reconstrucciones multiplanares, que van a ayudar en la intervención.
- **AngioRM**: Similar al TC. No radia.
- **Arteriografía (Imagen 3A y 3B)**: Localización exacta de la lesión y la posibilidad de realizar el tratamiento en la misma exploración.

“Recomendamos: Eco doppler + AngioRM o AngioTC, según disponibilidad y aparataje para diagnóstico y arteriografía para mapa vascular completo, colateralidad y realizar tratamiento”

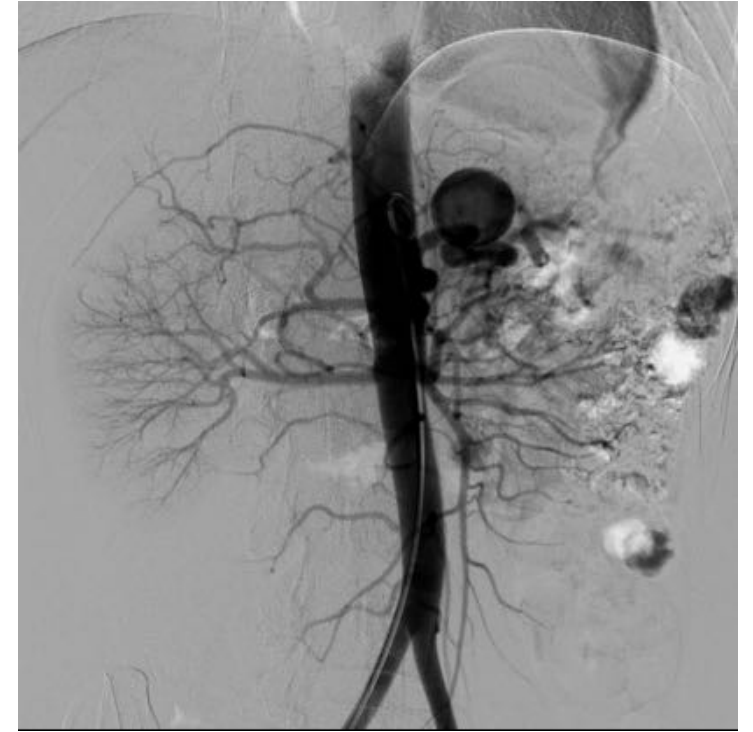
Ecografía (1A)



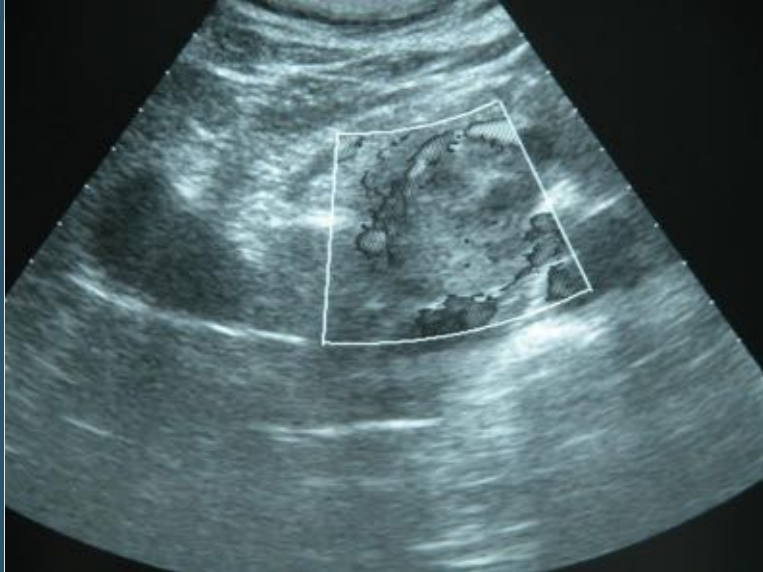AngioTC (2A)



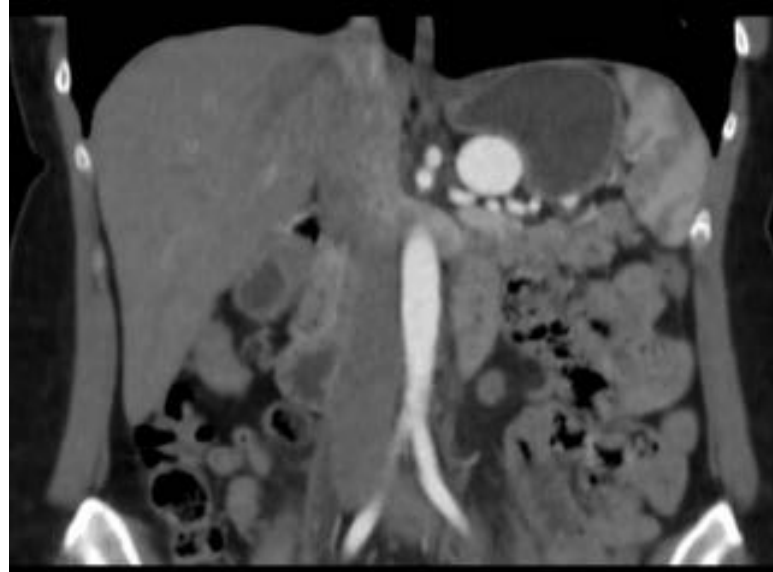
Arteriografía (3A)



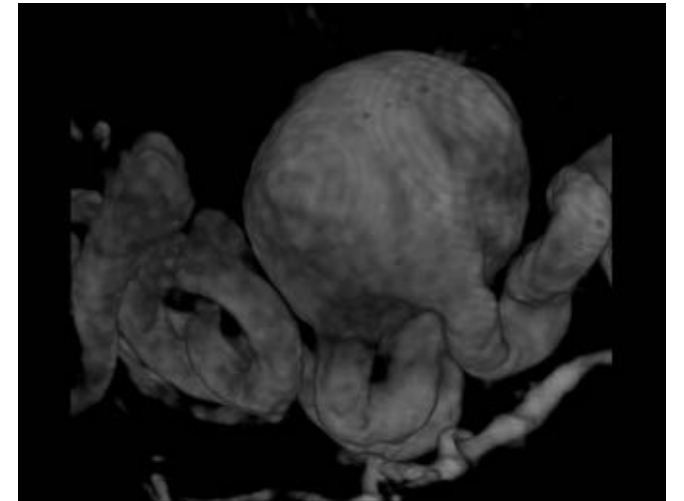
Eco doppler (1B)



AngioTC (2B)



Arteriografía 3D (3B)



¿CUÁNDO SE DEBEN TRATAR LOS ANEURISMAS ESPLÉNICOS

No existe documentación de muerte atribuible a AAE en aneurismas < 2cm asintomático = en estos casos actitud expectante” (Am J Surg 1995; 169(6):580-4)

Según Trancet:

- ▶ Cuando crecen
- ▶ Cuando son > de 2 cm.
- ▶ Cuando son sintomáticos.
- ▶ En mujeres en edad fértil o embarazadas.

Otros autores, añaden:

- ▶ Receptores de transplante hepático
- ▶ Aneurismas múltiples
- ▶ Cuando son pseudoaneurismas, siempre (Cardiovasc Intervent Radiol 2003; 26:256-260).



¿CUÁNDO TRATAMIENTO ENDOVASCULAR?

- ▶ Tto individualizado en cada paciente, aunque en principio, siempre.
- ▶ Cuando se considera que se puede llegar con un catéter pre y postaneurisma (localización proximal e intermedia).
- ▶ Cuando se presuponga que se va a preservar la perfusión del órgano por colaterales.
- ▶ Cuando la cirugía esté contraindicada.

TRATAMIENTO: TÉCNICA ENDOVASCULAR

- La finalidad del tratamiento es la exclusión del flujo sanguíneo al aneurisma o pseudoaneurisma.
- Lo primero que hacemos es la cateterización selectiva de arteria esplénica vía arteria braquial derecha (preferiblemente) o arteria femoral común derecha.
- Generalmente se utilizan catéteres (4 o 5F) que tienen curvas adecuadas a la anatomía del tronco celiaco y arteria mesentérica: Simon 1 y Cobra 1, para hacer el mapa arterial y si hubiera que trabajar dentro del vaso distalmente se utilizan microcatéteres (1,9 a 2,8 F) por dentro de los anteriores.
- La utilización de introductores largos de 80-90 cm con curva distal en 45°, pueden ayudar como soporte para el tratamiento posterior.

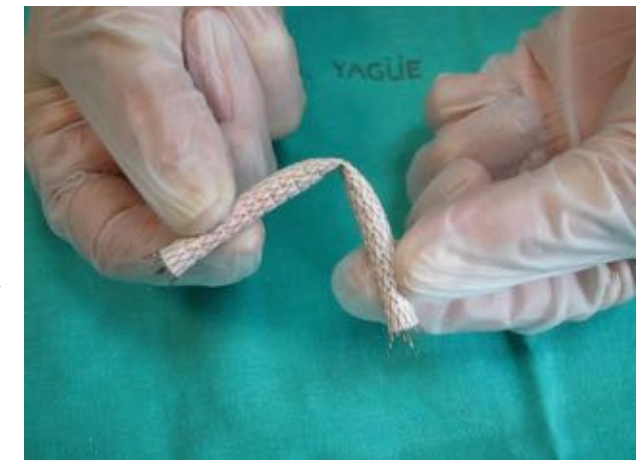
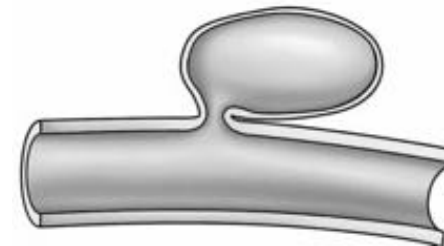
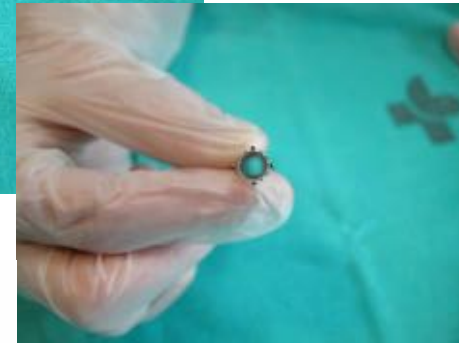
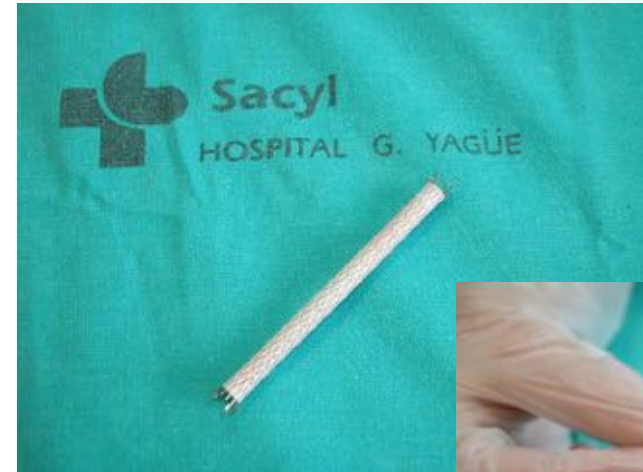

TRATAMIENTO ENDOVASCULAR

- ▶ **Varias posibilidades, en dependencia del tamaño y localización del saco aneurismático y experiencia del Radiólogo en los diferentes materiales de embolización:**
 - ▶ **Stent o prótesis recubierta.**
 - ▶ **Microesferas o gelfoam.**
 - ▶ **Coils con/sin glue u onix.**

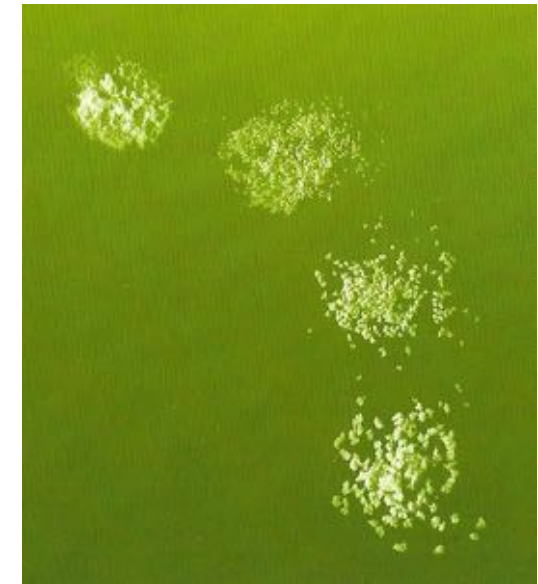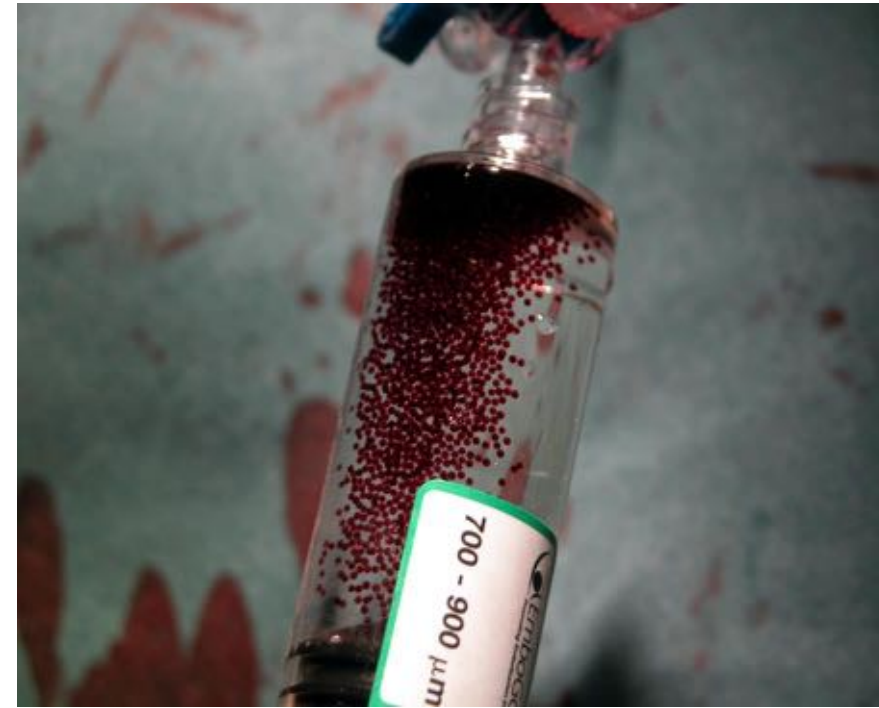1.- STENT RECUBIERTO

- Son unos “tubos”, la mayoría de nitinol o acero, rodeados de una tela impermeable, adaptados al diámetro de la arteria, que ocluyen la entrada al saco aneurismático.
- Es una muy buena opción para aneurismas del 1/3 proximal de la arteria.
- Difícil de utilizar distalmente por la rigidez del sistema de liberación que hace difícil progresar por una arteria muy tortuosa como es la AE.
- Problemas: “Kinking”, migración, trombosis.



2.- MICROESFERAS

- ▶ Son de PVA, no reabsorvibles.
- ▶ Diferentes tamaños (40-900 micras)
- ▶ Se sueltan desde un catéter dirigido a la lesión mezcladas con contraste y bajo escopia, y van taponando el vaso causante de la hemorragia.
- ▶ Se utiliza para aneurismas o pseudoaneurismas distales (intraparenquimatosos o distales a las ramas polares).
- ▶ Su principal problema es el paso de microesferas a ramas no deseadas, produciendo infartos esplénicos.



3.-GELFOAM

- ▶ Espongostan o surgicel.
- ▶ Se trocea lo más pequeño posible, se disuelve en suero y contraste, y se inyecta por el microcatéter a taponar el vaso nutriente del aneurisma o pseudoaneurisma.
- ▶ Tiene las mismas indicaciones y problemática que las micro esferas, y prácticamente sustituido por ellas.



4.-COILS

- ▶ Son unos “muelles” de diferentes tamaños y longitudes que se acoplan al diámetro del vaso, que producen la formación de coágulo por contacto.
- ▶ Se pueden utilizar dos técnicas:
 - ▶ Packing: relleno del saco con coils (se utilizará cuando son aneurismas saculares).
 - ▶ Sándwich: coils pre y post saco aneurismático, que evite la llegada de flujo sanguíneo tanto en dirección anterógrada como retrógrada. Ésta técnica se utilizará cuando por dificultades técnicas no se puede poner el stent recubierto. Se puede utilizar tanto para aneurismas saculares como fusiformes.
 - ▶ Técnica mixta: relleno del saco y embolización de las ramas aferente y eferente(lo más efectivo).

El principal problema de los coils es la migración del mismo a un lugar no deseado, bien por salto del catéter guía o por haber calculado mal el tamaño del coil, requiriendo su retirada mediante lazos vasculares.



- Mujer de 57 años con traumatismo abdominal grave. Hipotensión progresiva por lo que se realiza TC abdominal donde se evidenció rotura muscular de pared abdominal con evisceración y perforación intestinal, laceración esplénica múltiple y gran hematoma de la pared abdominal.
- Se interviene quirúrgicamente, con hemostasia pero sin esplenectomía.
- Presenta anemia lenta y constante, por lo que se realiza nuevo TC con evidencia de pseudoaneurisma esplénico (Imagen 1).
- Se decide realizar arteriografía, confirmando la existencia de un pseudoaneurisma (flecha) (Imagen 2).
- Se realiza tratamiento endovascular: embolización con Gelfoam desde catéter guía (Imagen 3).
- El paciente mejora clínica y analíticamente.

Imagen 1

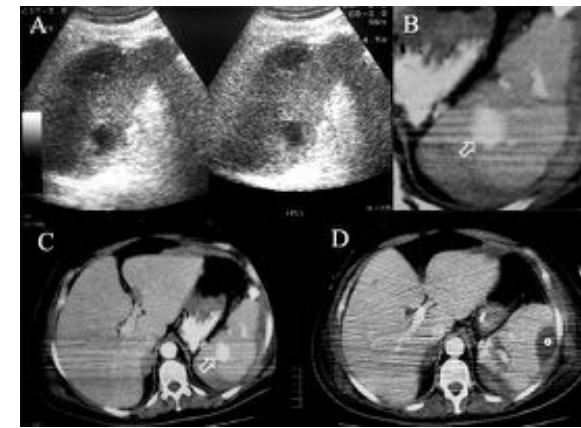


Imagen 2

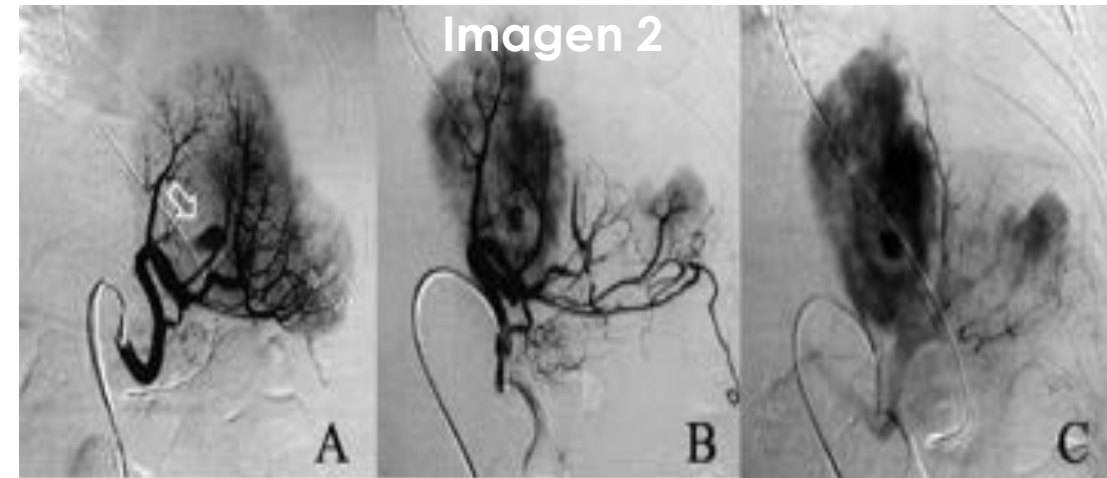
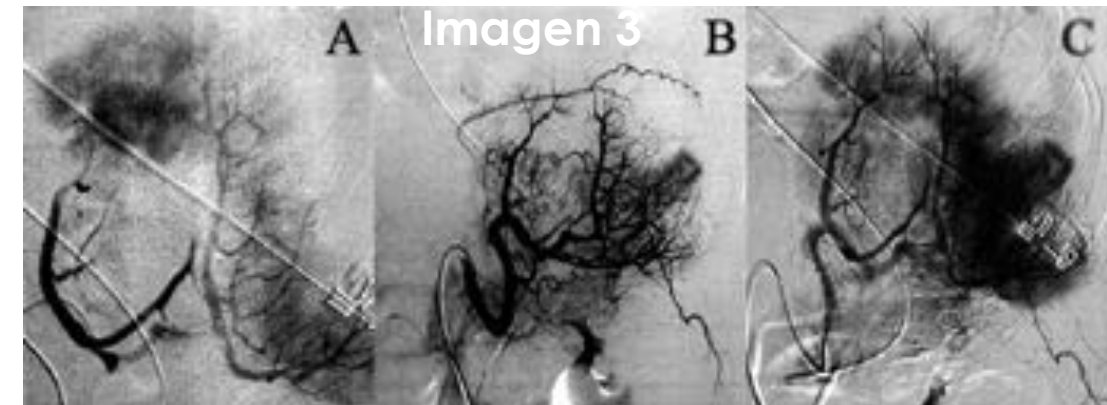
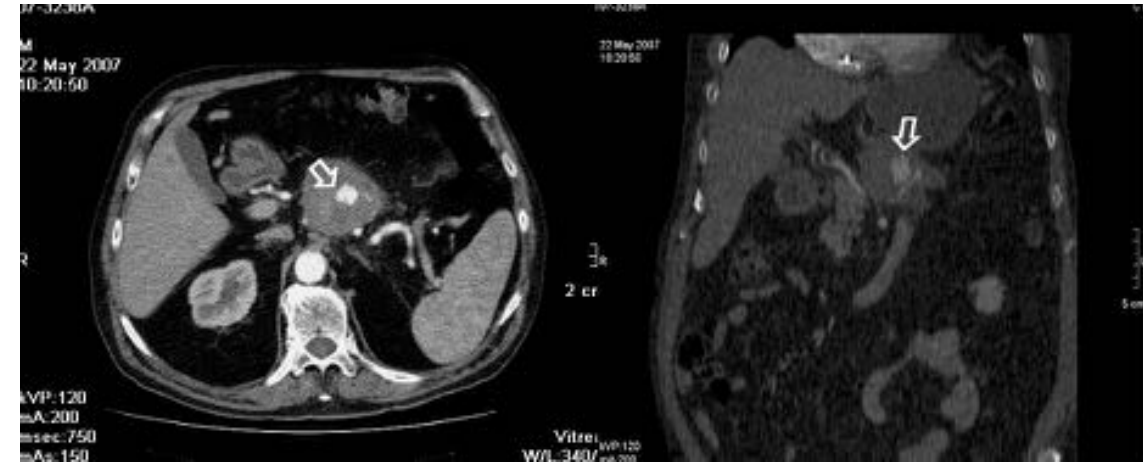


Imagen 3



CASO 2: AAE TERCIO MEDIO.
Tratamiento: coils en "Sandwich".

Imagen 1



- Varón de 77 años. Aneurisma esplénico sintomático descubierto mediante angioTC (Imagen 1).
- Se decide realizar arteriografía (imagen 2), confirmando la existencia de un AAE en tercio medio.
- Se realiza embolización del aneurisma con coils mediante técnica de "Sandwich", confirmando la presencia de trombo intrasaco (imagen 3).
- Se confirma embolización completa del saco aneurismático en Tc a las 24 horas (imagen 4).

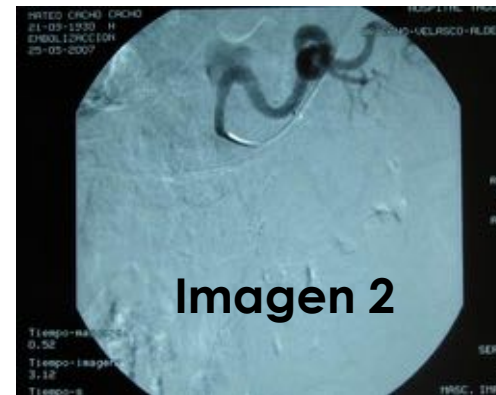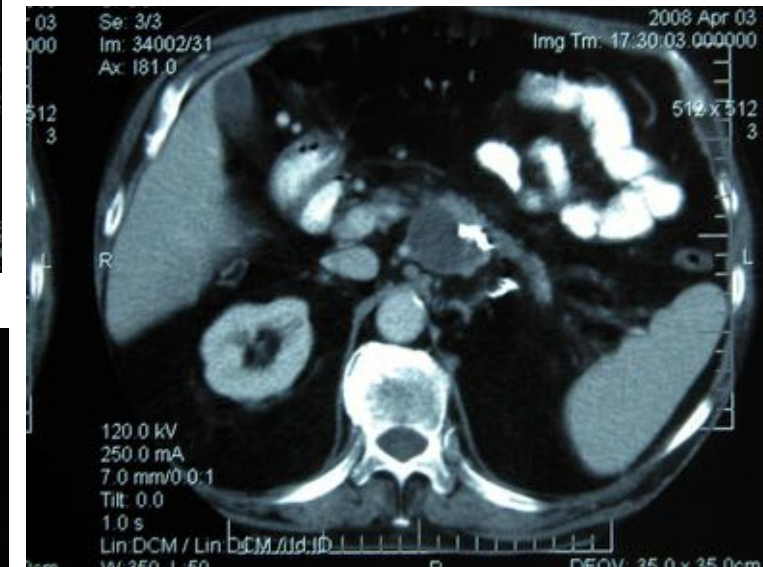


Imagen 2

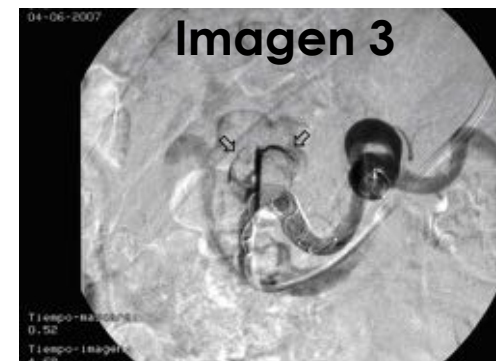

Imagen 3

Imagen 4



CASO 3: AAE PROXIMAL. Tratamiento: Stent recubierto

- Mujer de 30 años , con 21 semanas de gestación, sin antecedentes familiares conocidos, con el diagnóstico de forma casual de AAE en ecografía de rutina por dolor lumbar.
- Se realizó RM (imagen 1), eco doppler (imagen 2), angiografía diagnóstica (imagen 3). Se confirma la existencia de un aneurisma de unos tres centímetros de diámetro en la arteria esplénica, la cuál nace de un tronco común con la arteria mesentérica superior.
- Dado el riesgo de rotura por el embarazo y tamaño del aneurisma, se decide tratamiento con protección radiológica, mediante stent recubierto (imagen 4).

Imagen 1

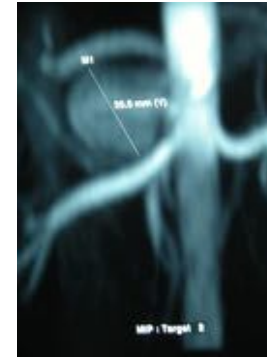


Imagen 2

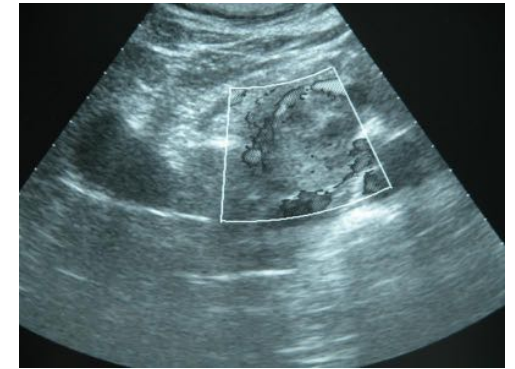

Imagen 3

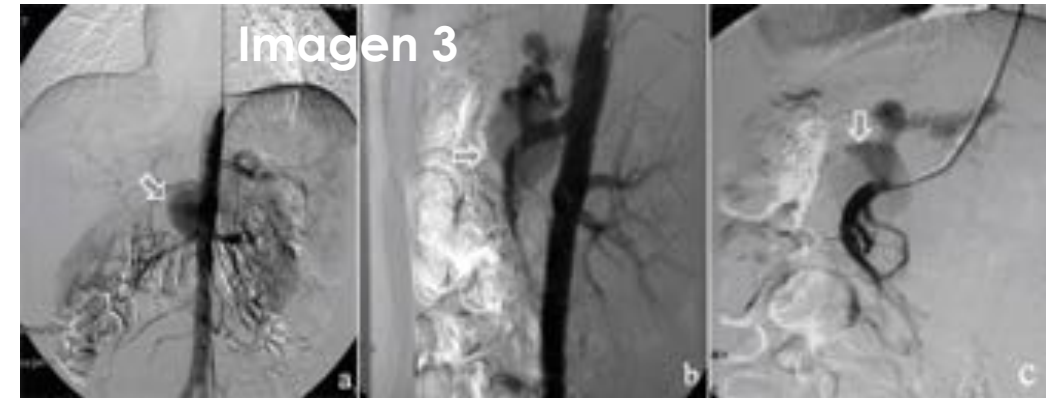
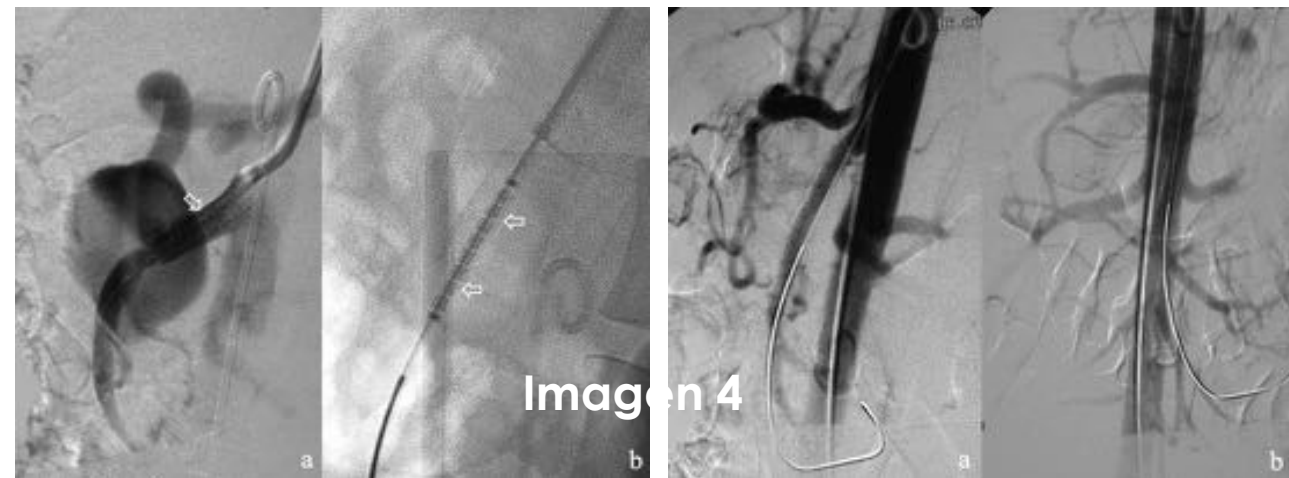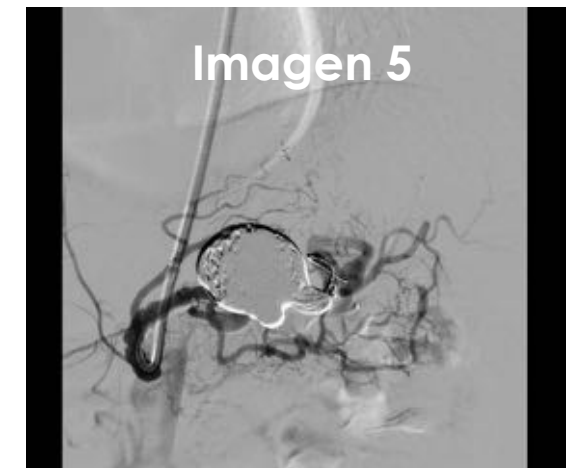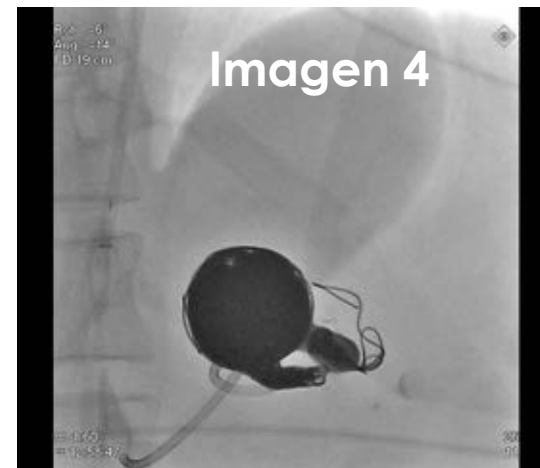
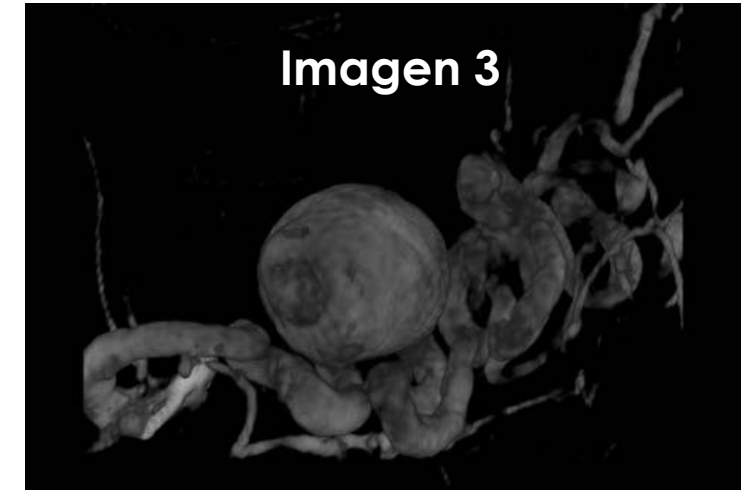
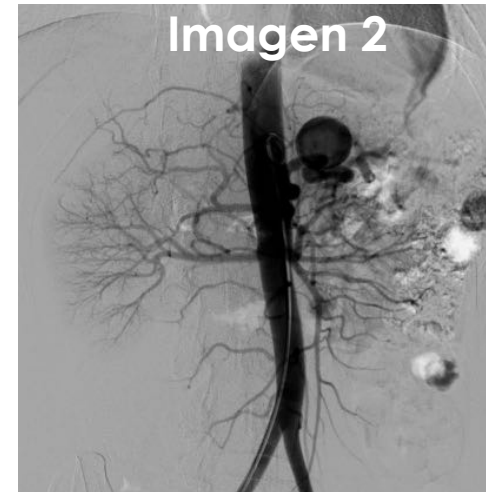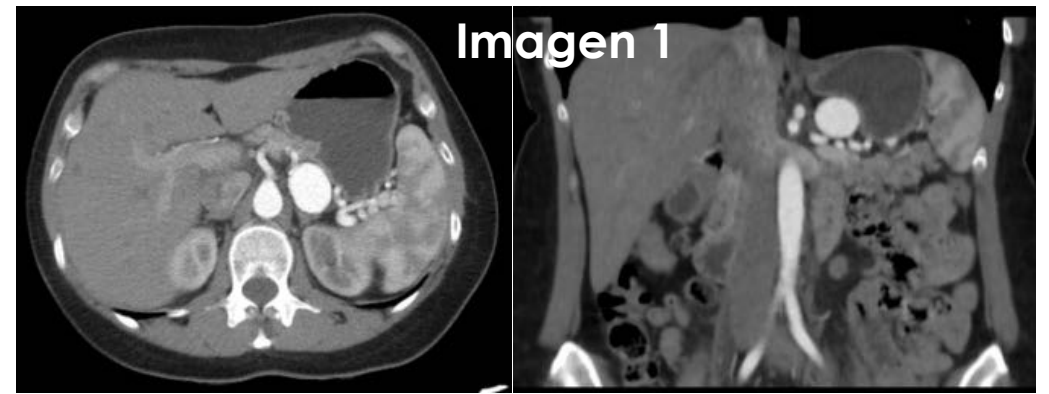


Imagen 4



CASO 4: AAE TERCIO MEDIO. Tratamiento: coils en Sandwich + Onix

- Mujer de 47 años. Dolor abdominal recurrente con analíticas normales.
- Se realiza Tc abdominal (imagen 1), identificando un AAE de tercio medio de 3,5 x 3 cm.
- Posteriormente se realiza arteriografía diagnóstica (imagen 2) con angio 3D (imagen 3), confirmando el diagnóstico.
- Se realiza embolización del saco aneurismático con coils en “sandwich” completando con Onix en las ramas aferente y eferente (imagen 4) del aneurisma para completar la embolización y preservar el flujo distal de la arteria esplénica por colateralidad (imagen 5).





CONCLUSIONES

- Los aneurismas esplénicos son infrecuentes.
- Su diagnóstico suele ser casual.
- Las indicaciones de cuándo tratar un aneurisma esplénico están descritas en la literatura.
- El tratamiento endovascular es la primera opción.
- Existen varias posibilidades de tratamiento endovascular, y la mejor opción terapéutica dependerá de la localización del aneurisma y la habilidad del radiólogo en el uso de los diferentes agentes embolizantes.
- En manos expertas, los resultados son excelentes.