

DIAGNOSTICO DE VIH-SIDA EN LA URGENCIA.

MANIFESTACIONES Y HALLAZGOS RADIOLOGICOS MAS COMUNES

Ignacio Alba de Cáceres ¹, Lain Ibañez Sanz¹,
Laura Koren Fernandez¹, Andrés Abellan Albert ¹,
Elena Martinez Chamorro ¹

¹Hospital 12 de Octubre, Madrid .

OBJETIVO DOCENTE

- Revisión retrospectiva de las patologías mas frecuentes atendidas en la urgencia en pacientes VIH+ , los cuales desconocen su estado serológico o no asumen el tratamiento retroviral
- Hallazgos con técnicas de imagen de las diversas entidades encontradas , de predominio en pulmones y SNC.

REVISIÓN DEL TEMA

Se han logrado grandes logros en el tratamiento del VIH y el número de muertes relacionadas ha disminuido drásticamente.

Según datos de la OMS; 37,9 millones de personas vivían con el VIH en todo el mundo a finales de 2019, y solo 770.000 murieron por enfermedades relacionadas con el SIDA.

Desafortunadamente, todavía hay muchos pacientes infectados que no lo saben, así como muchos otros que se han negado durante mucho tiempo a realizar el tratamiento y el control.

Todos estos llegan al servicio de urgencias, con patologías, la mayoría infecciones oportunistas.

Las patologías más frecuente suelen ser infecciones pulmonares y del SNC , aunque existen otras entidades que conviene conocer

Las infecciones por vía respiratoria son , sin duda , la causa con la que mas debutan los pacientes sin tratamiento, resumimos aquí las principales infecciones típicas y atípicas , así como otras alteraciones pulmonares no infecciosas.

Las alteraciones en el SNC son la segunda localización donde mas frecuentemente hallamos afecciones con la que debutan pacientes VIH sin tratamiento, algunos ya en estado avanzado de la enfermedad , SIDA.

Las lesiones que afectan al SNC pueden ser por infecciones oportunistas o por neoplasias asociadas , pero también hay entidades que aparecen por afectación directa por el virus.

En nuestro servicio hemos encontrado otras alteraciones que con mucha menor frecuencia han llevado al diagnostico de inmunosupresión debido al virus , como cardiopatías asociadas al VIH , HTP por afectación directa del VIH , colangiopatía VIH , quistes linfopiteliales de parótidas y esofagitis infecciosa por inmunosupresión

INFECCIONES PULMONARES

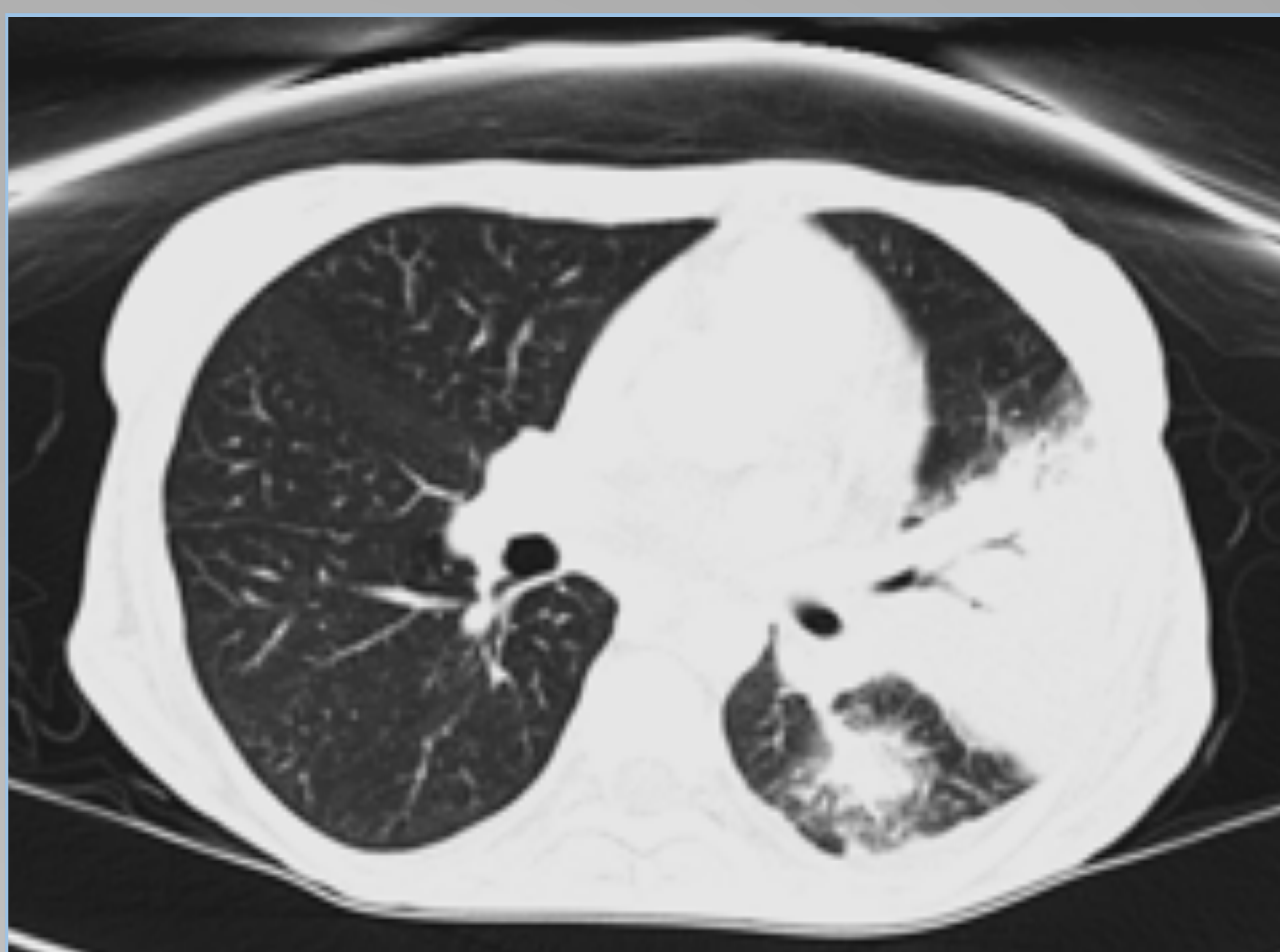
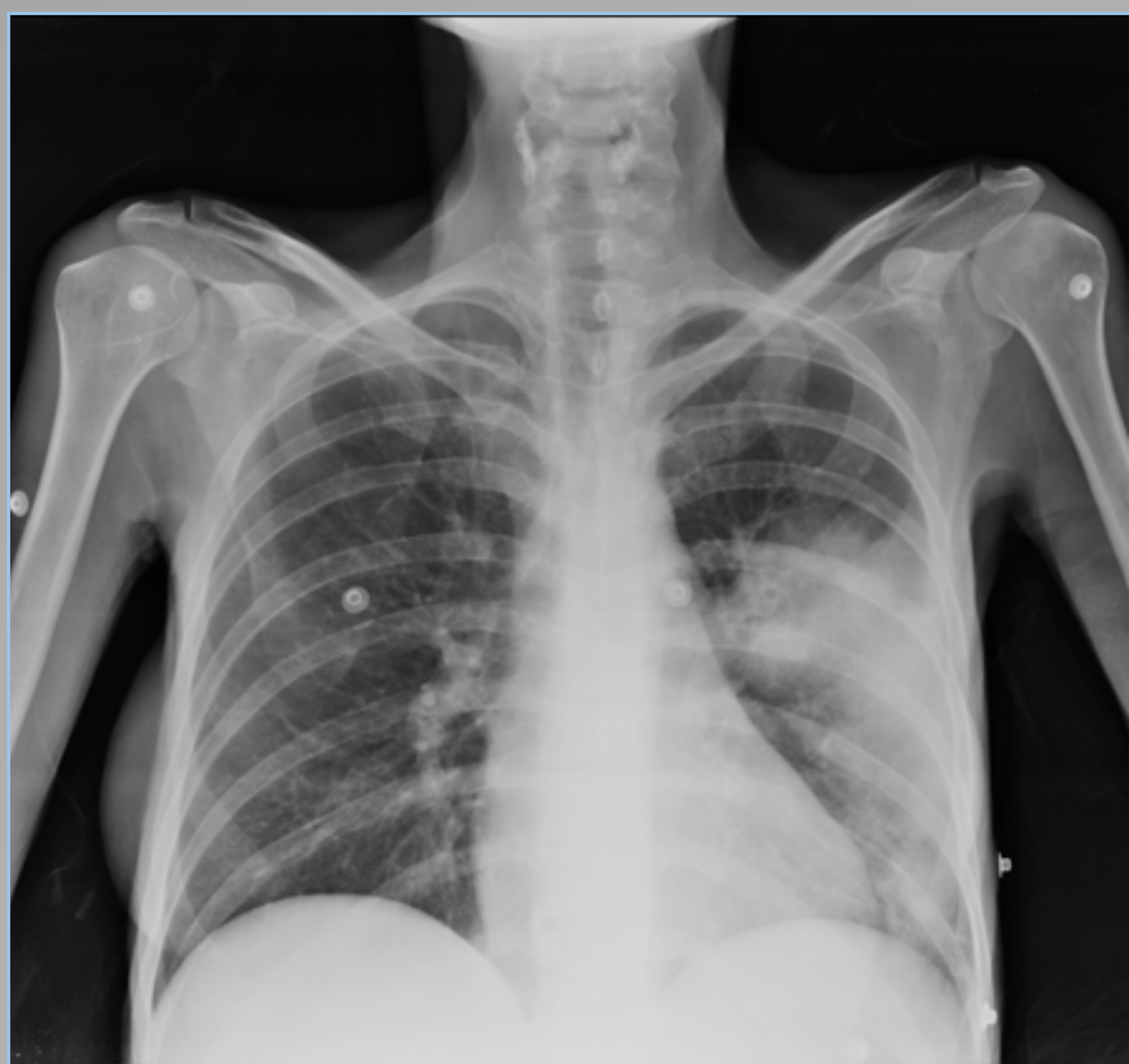Las infecciones del tracto respiratorio superior e inferior suelen ser la causa más frecuente de infección en el paciente con VIH con cualquier recuento de CD4, y de hecho, suelen ser la causa de cualquier síntoma respiratorio.

NEUMONÍA BACTERIANA

Es la causa más común de infección pulmonar en el paciente seropositivo.

Los hallazgos de imagen son similares a los de los pacientes inmunocompetentes; Áreas de consolidación únicas o multifocales.

La causa más común es *Streptococcus pneumoniae*, como en los inmunocompetentes. Otros microorganismos frecuentes, que suelen producir bronconeumonía, son *haemophilus influenzae*, *pseudomona aeruginosa*, *staphhylococcus aureus*, *enterobacter*



–Neumonía neumocócica en mujer de 47 años infectada por el VIH desde hace 30 años, que no cumple con el TAR de forma habitual, acude al servicio de urgencias con malestar general y fiebre (CD4 = 1)

NEUMONÍA NEUMOCISTIS JIROVECII

Si el recuento de células CD4 cae por debajo de 200 células / mm³, aumenta el riesgo de desarrollar neumonía por *Pneumocystis jirovecii*.

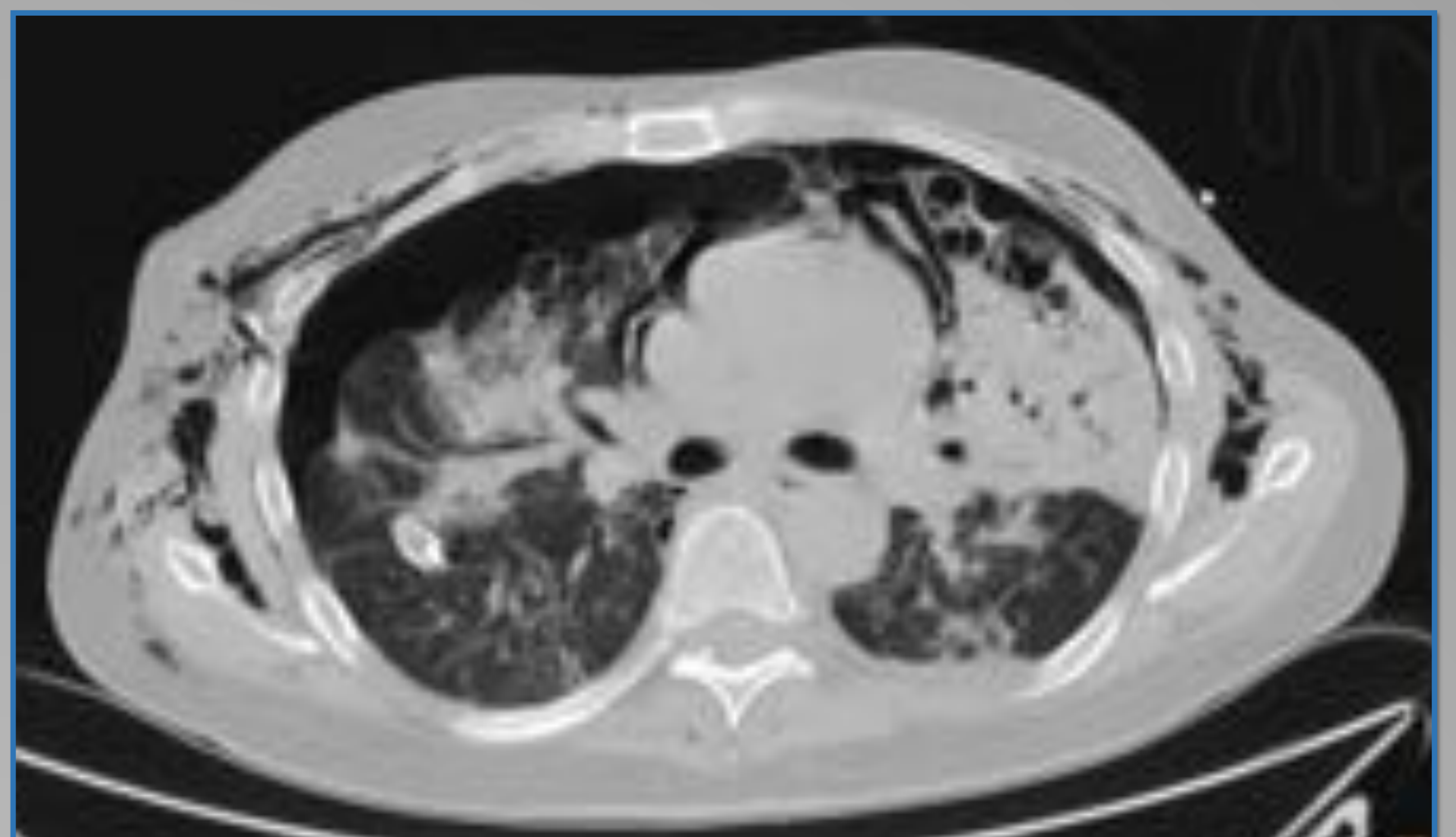
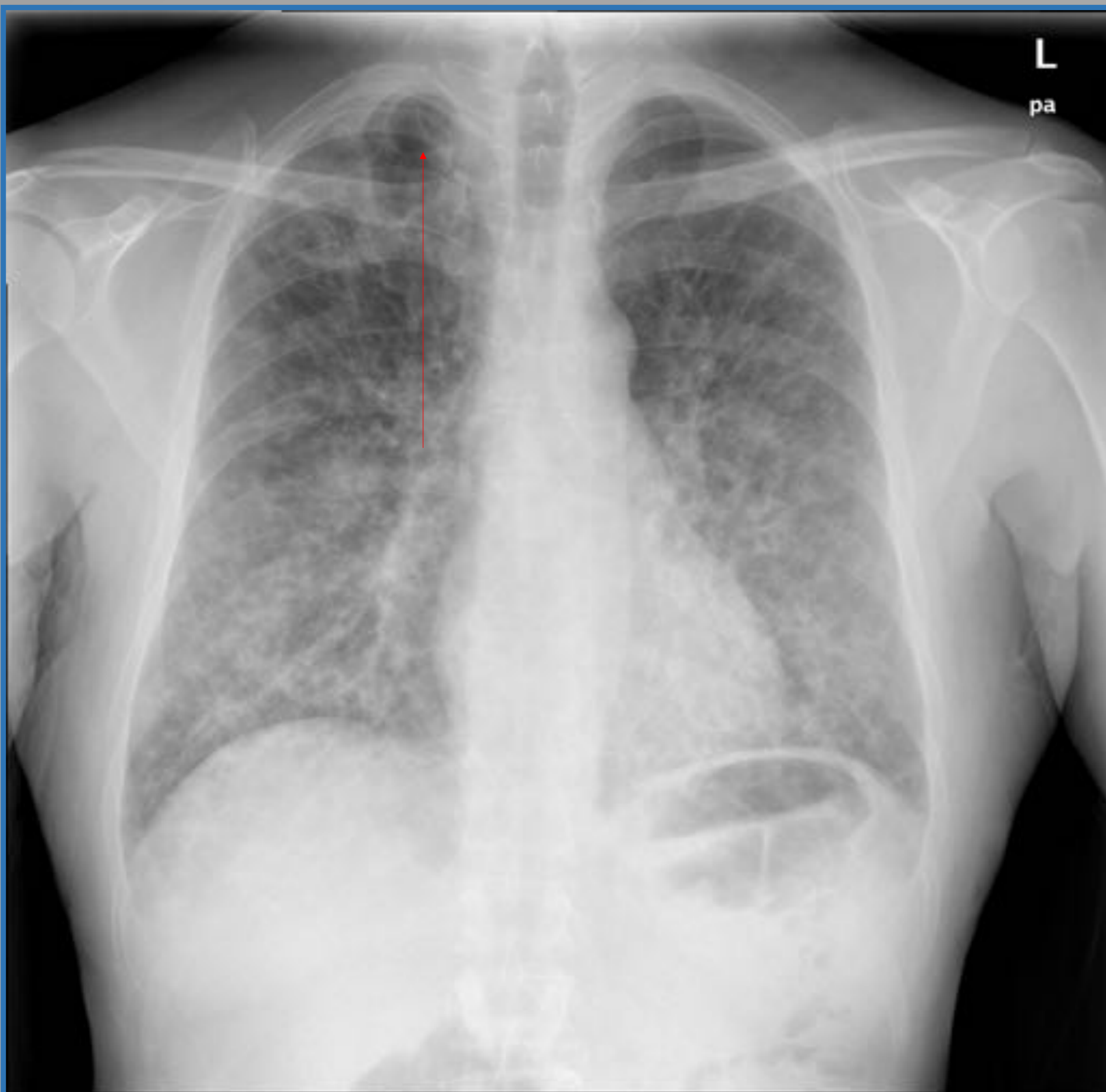
Hallazgos en Rx simple y TC

Las opacidades en vidrio deslustrado están en relación con la presencia de células y líquido dentro de los alvéolos, y es el hallazgo más común, altamente sospechoso de neumocistis en el contexto clínico. Tiene distribución variable, preservación periférica, parcheada y difusa.

Otros hallazgos son; quistes pulmonares secundarios a necrosis tisular (predominio en lóbulos superiores). La ruptura de los quistes fistulizan al espacio pleural produciendo neumotórax y neumomediastino

También se puede ver un engrosamiento de los septos interlobulillares asociados a veces con las densidades en vidrio deslustrado, formando un patrón en empedrado. Las consolidaciones difusas son otro hallazgo

La infección de forma crónica puede mostrar una distorsión de la arquitectura pulmonar



Hallazgos ; En la radiografía de tórax se observa un patrón pulmonar reticular difuso con neumatoceles periféricos (flecha).

Posteriormente se le realizó una TC objetivándose un neumotórax y neumomediastino, así como consolidaciones en vidrio deslustrado

NEUMONÍA POR CITOMEGALOVIRUS

El CMV se detecta comúnmente en el lavado de BA en pacientes con SIDA, pero en un número pequeño de pacientes puede provocar una infección diseminada y neumonía. Aparece por debajo de 100 células CD4 / mm³.

Los hallazgos de la TC en neumonía son heterogéneos; consolidación, opacidades en vidrio esmerilado, pequeños nódulos de distribución aleatoria. De hecho, es difícil diferenciarlo de la neumonía por neumocistis

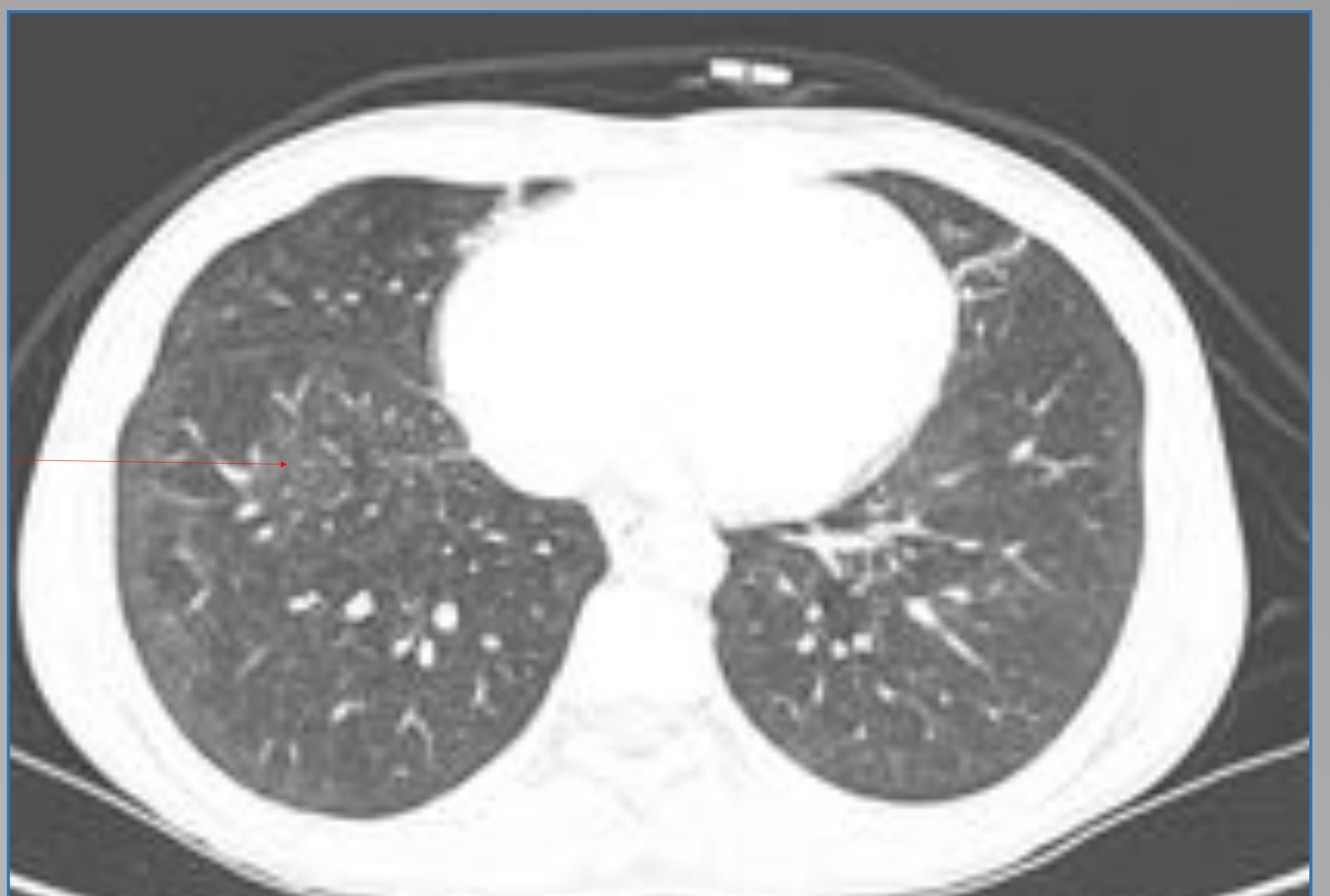
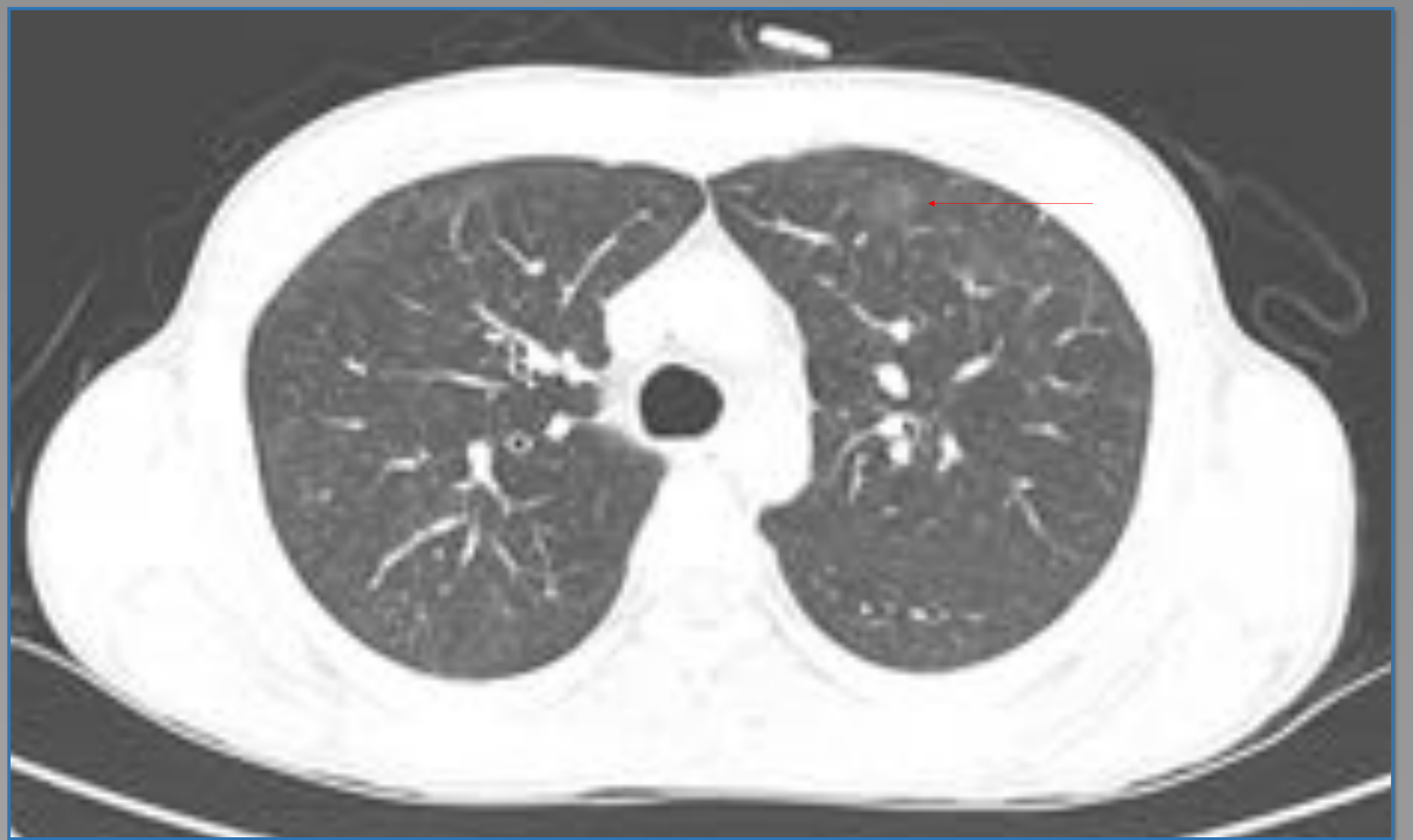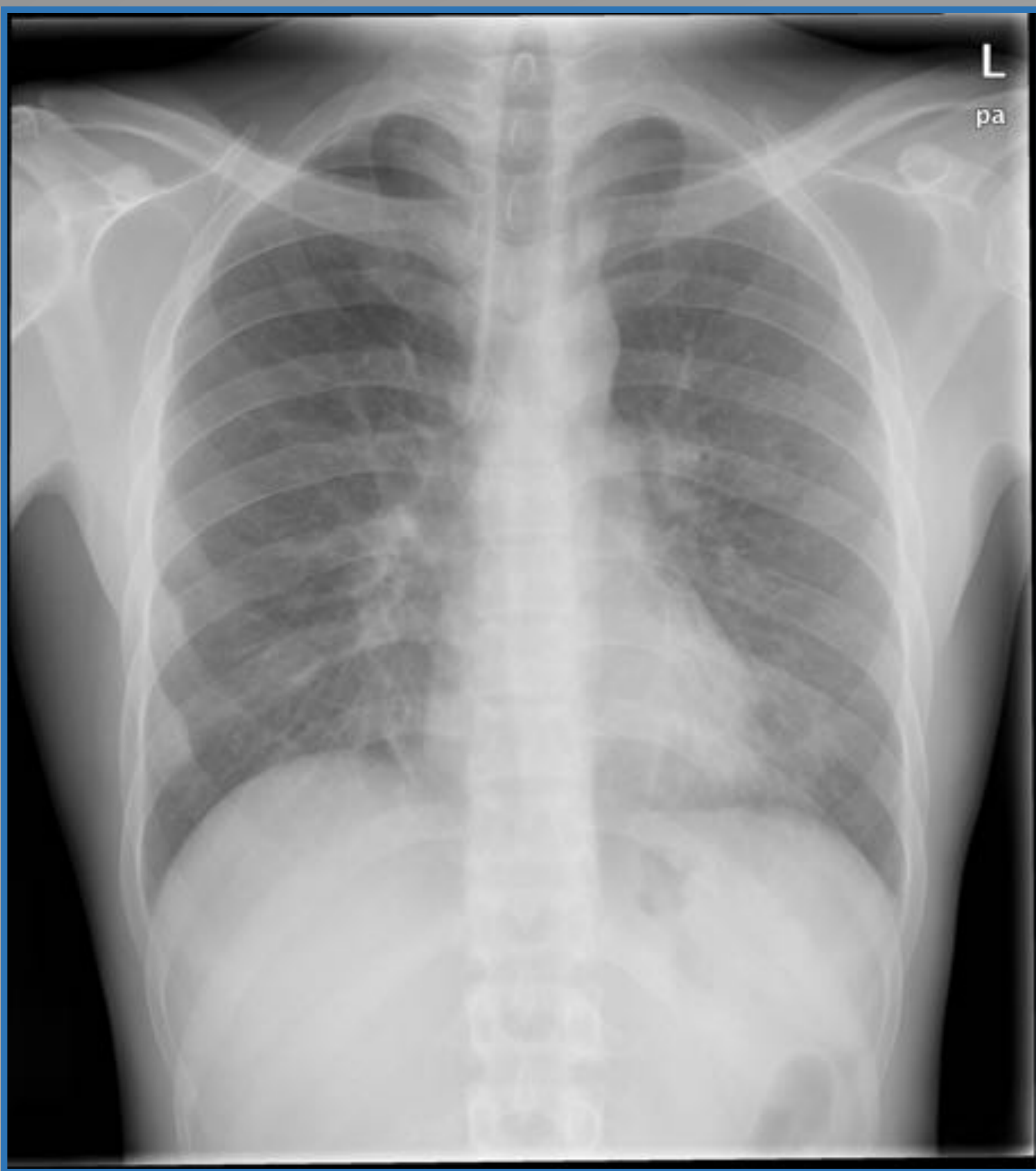


Figura 3; La radiografía de tórax en el servicio de urgencias muestra alta densidad bilateral, más evidente en la língula. TC de tórax, una semana después muestra opacidades bilaterales en vidrio deslustrado (flechas)

TUBERCULOSIS Y MICOBACTERIAS NO TUBERCULOSAS

Los pacientes con SIDA tienen un mayor riesgo de desarrollar tuberculosis, asociadas a una mayor mortalidad.

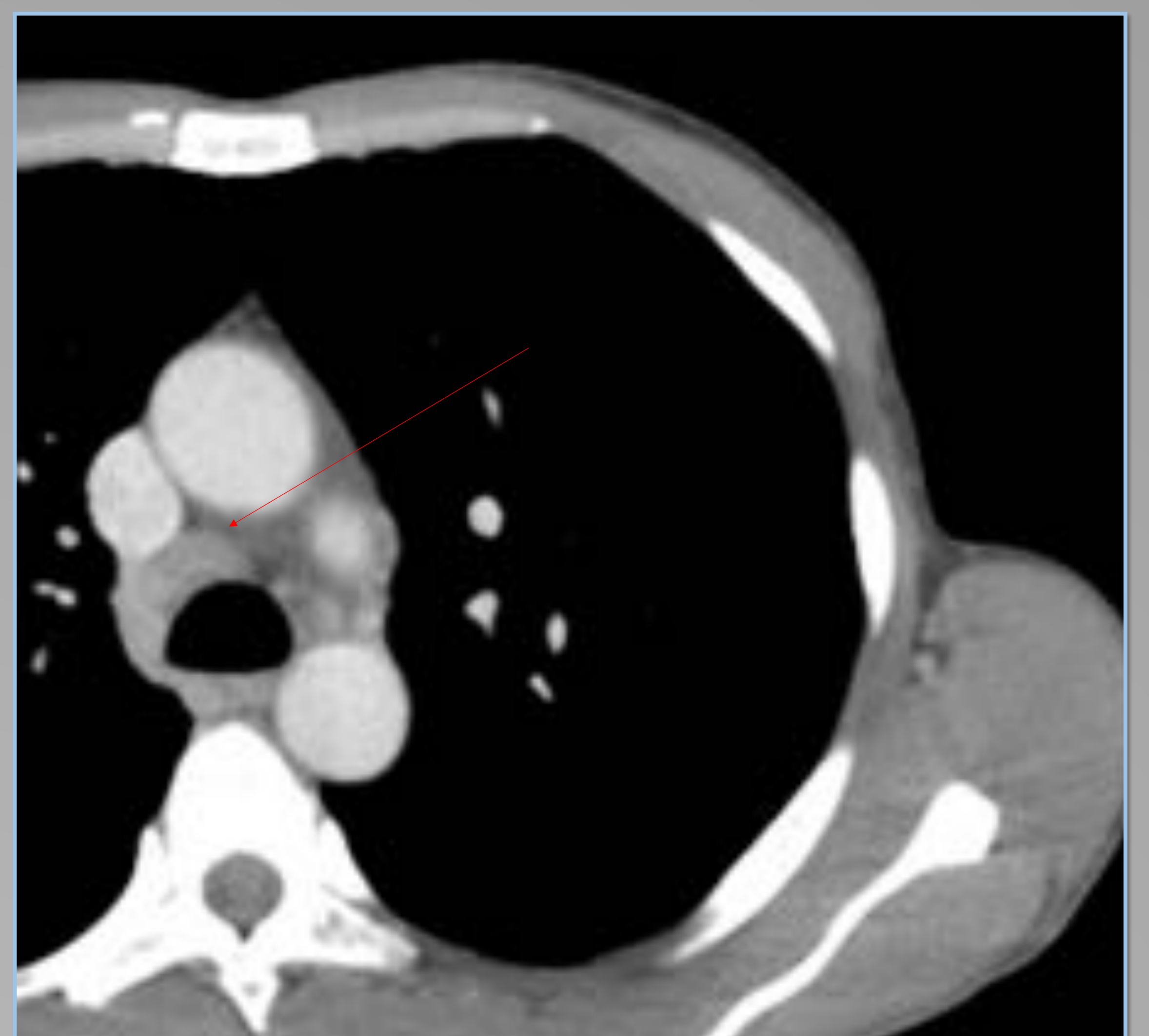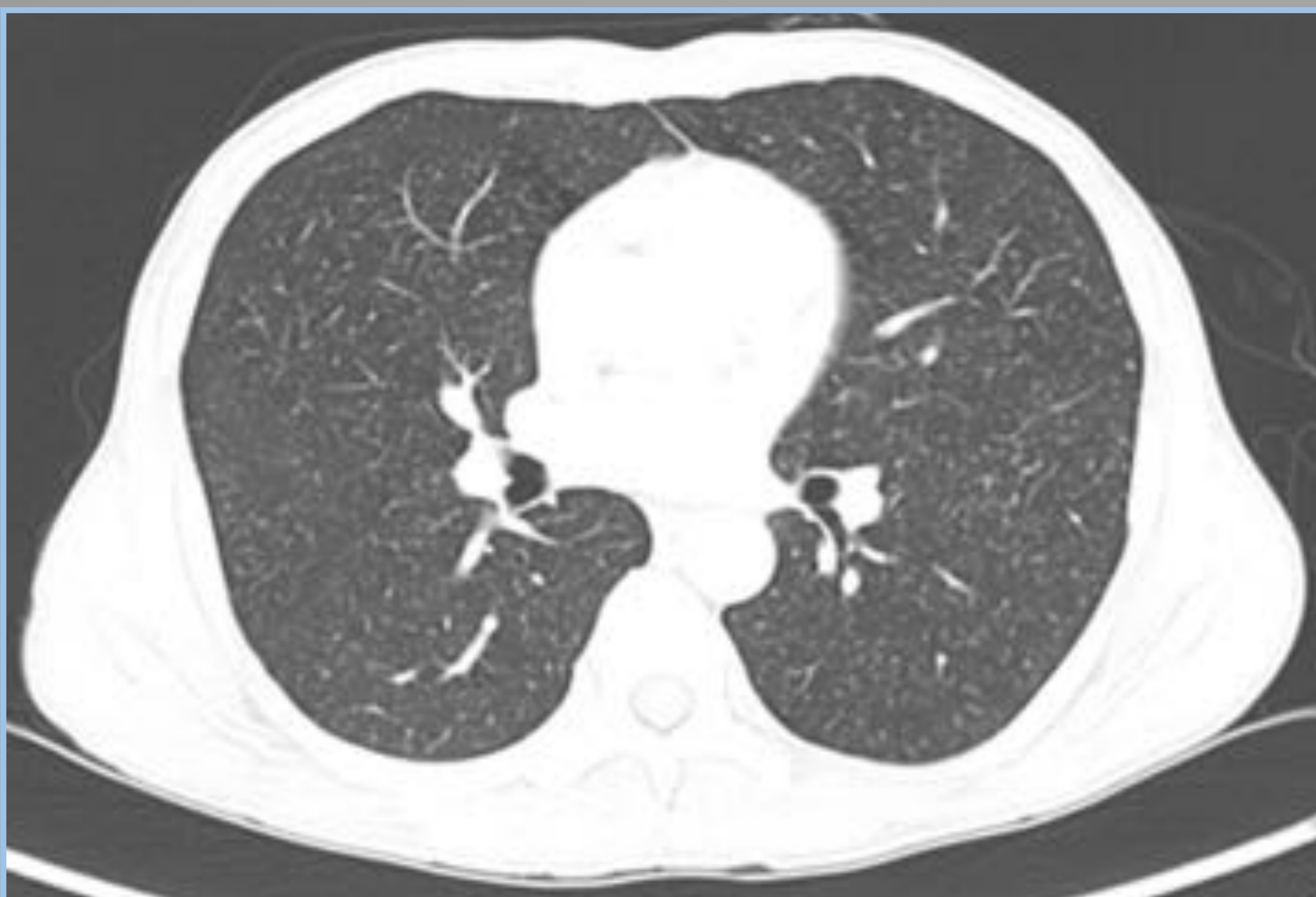
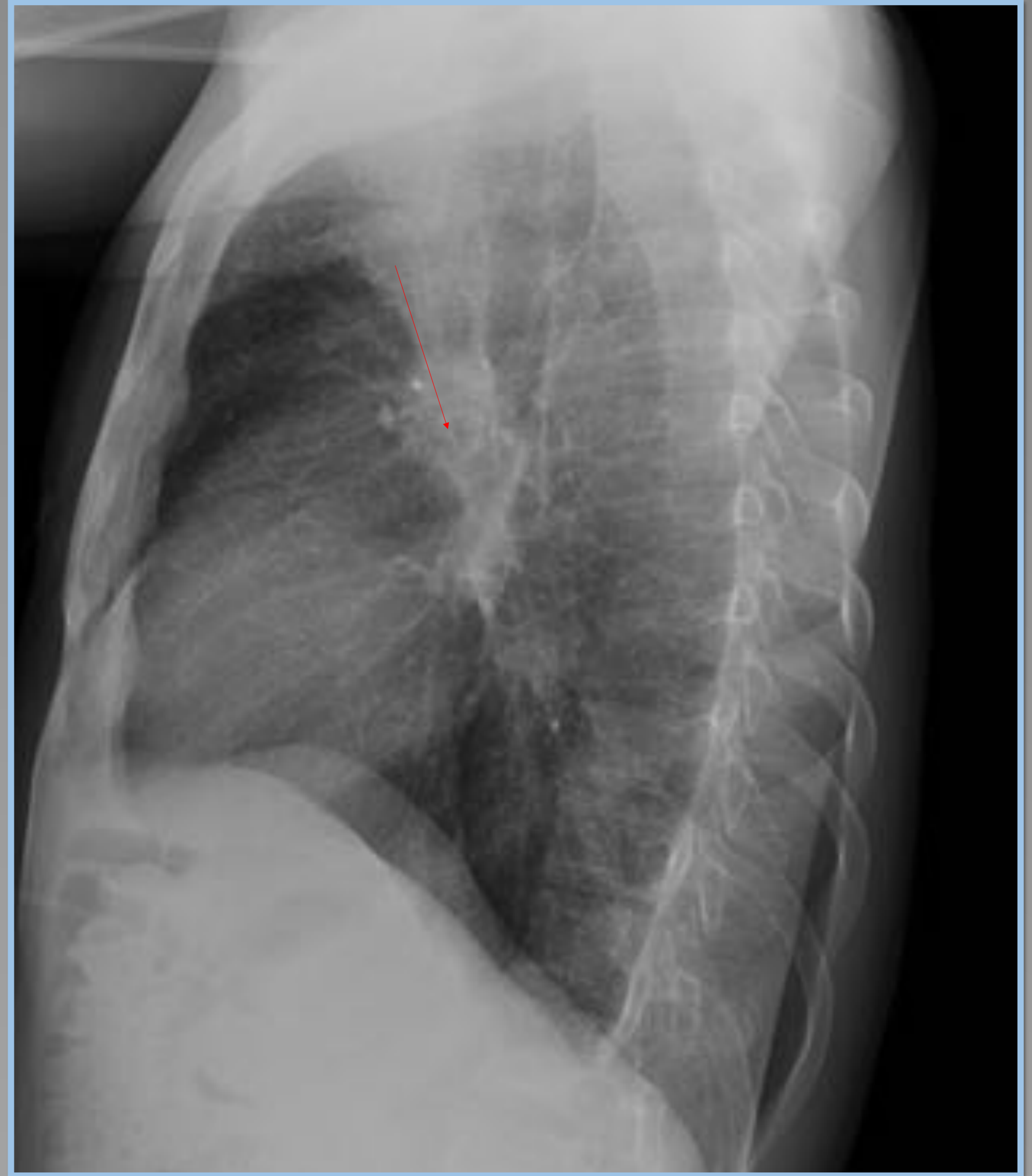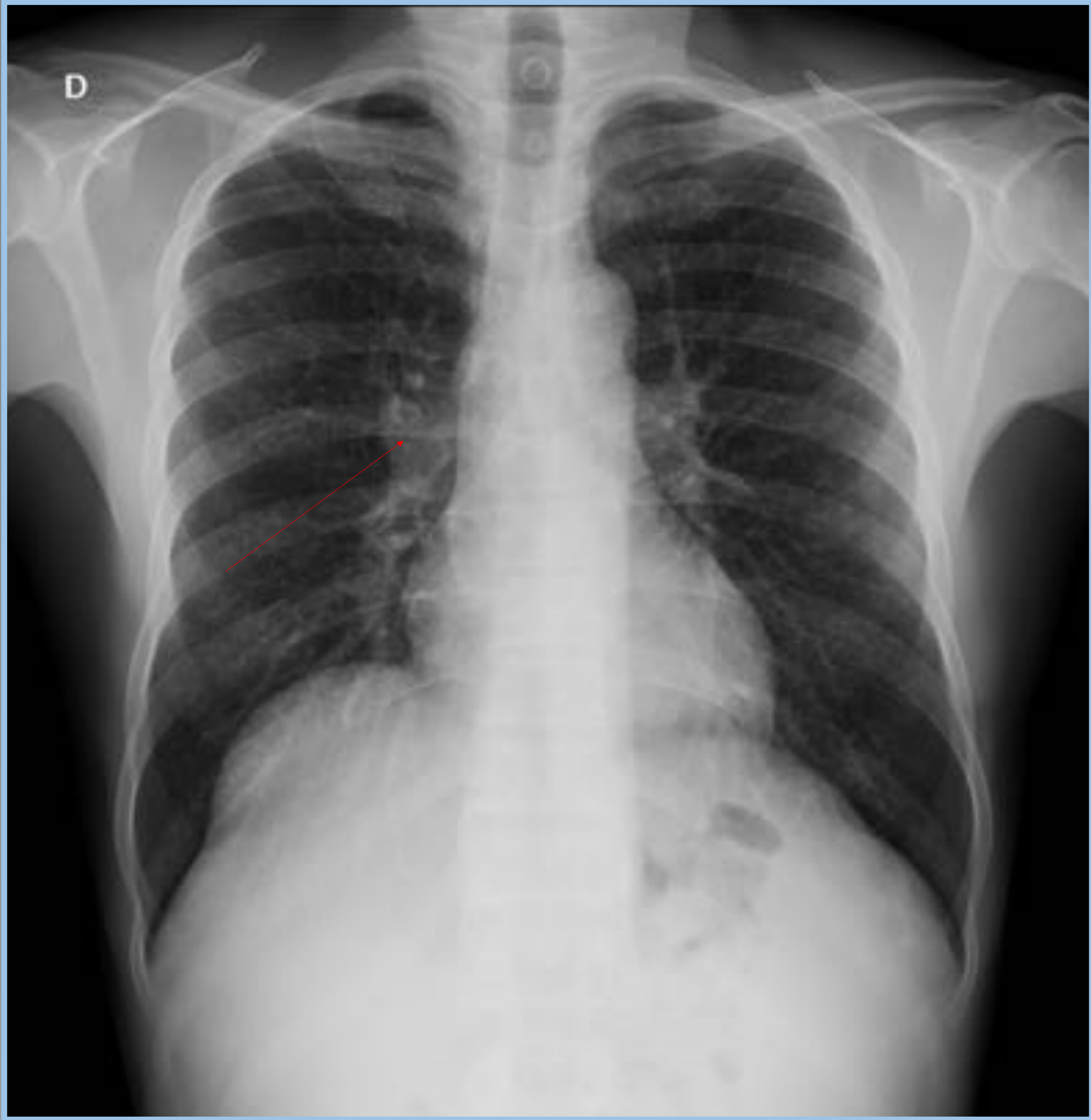
Las manifestaciones radiológicas dependen del grado de inmunidad.

Por encima de 200 células / mm³ de recuento de CD4, los hallazgos de imagen son los de la reactivación tuberculosa en el huésped normal: nódulos únicos o múltiples de 1-3 cm, consolidación, cavitación que afecta los lóbulos superiores y patrón de árbol en brote debido a diseminación endobronquial (fig 3).

Entre 50 y 200 CD4 / mm³, los hallazgos suelen corresponder a los de la infección primaria con patrón miliar, áreas de consolidación, derrame pleural y agrandamiento ganglionar con centro hipodenso. (figura 4)

Por debajo de 50 células / mm³, la manifestación radiológica puede ser cualquiera, no son específicas; opacidades, consolidación en vidrios deslustrado

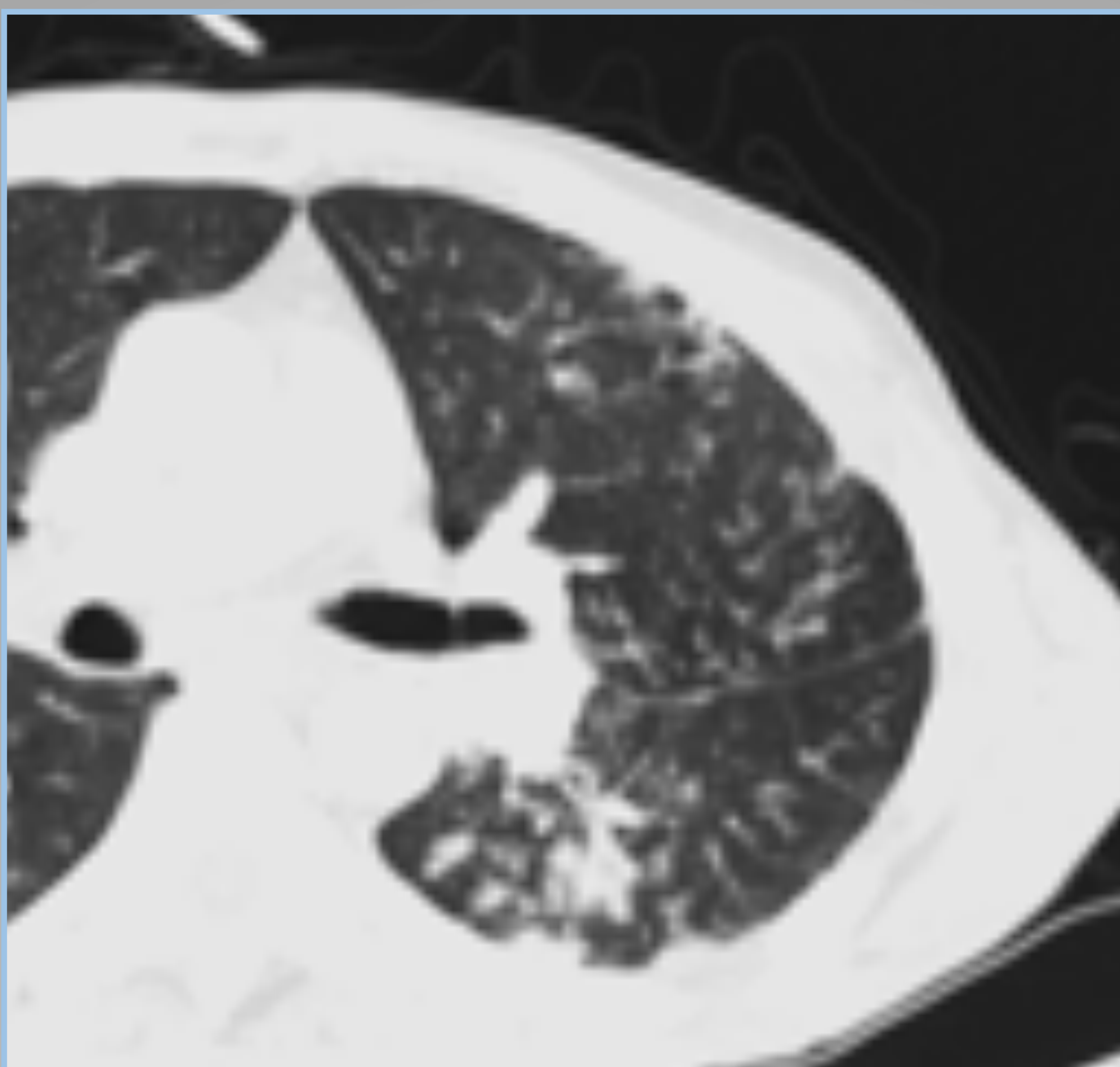
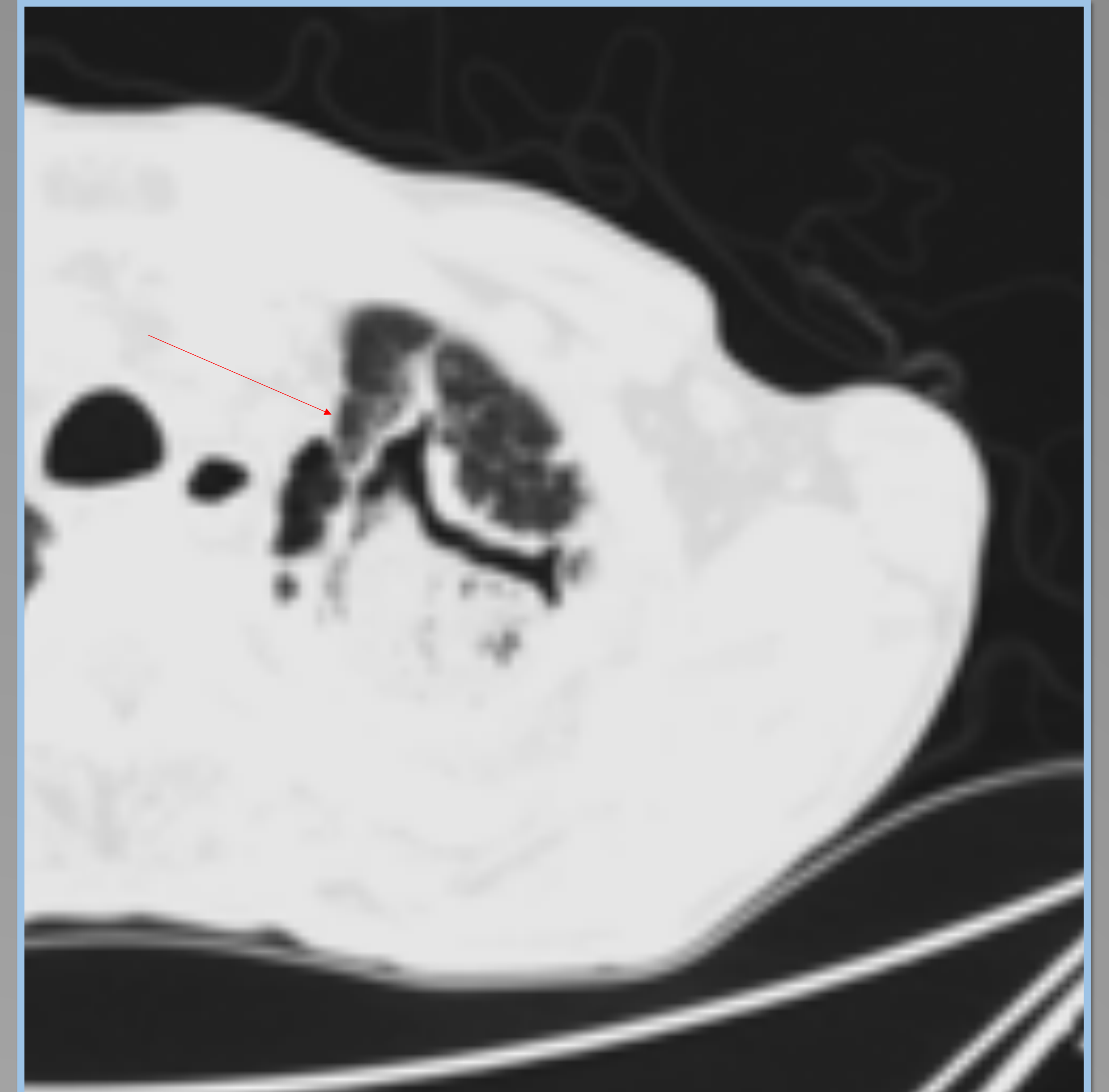
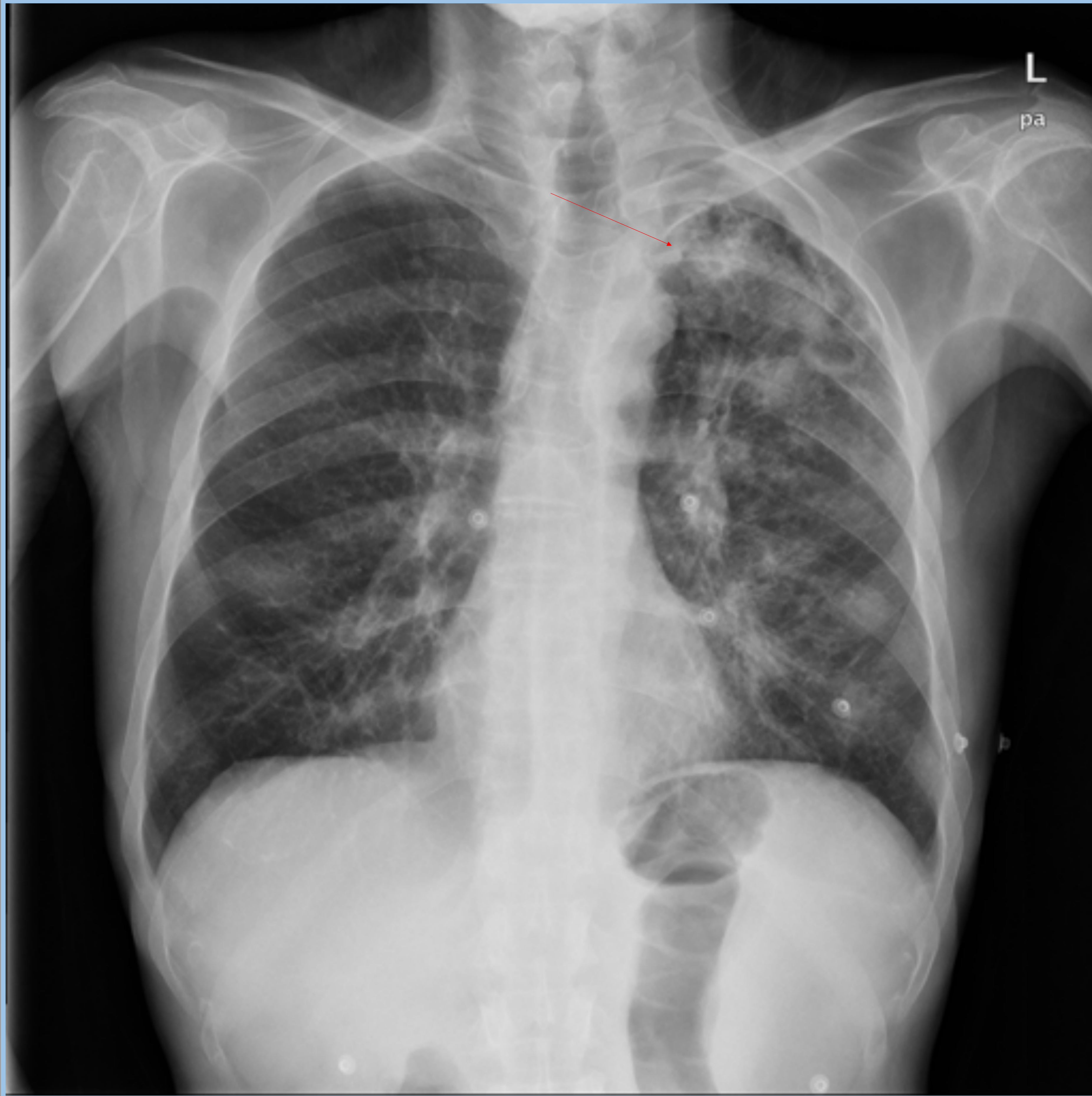PATRÓN DE TBC PRIMARIA



En la radiografía de tórax, en urgencia, se observa un patrón miliar bilateral (más evidente en proyección lateral) y agrandamiento hiliar bilateral.

La tomografía computarizada confirmó el patrón miliar y linfadenopatías con centro hipodenso.

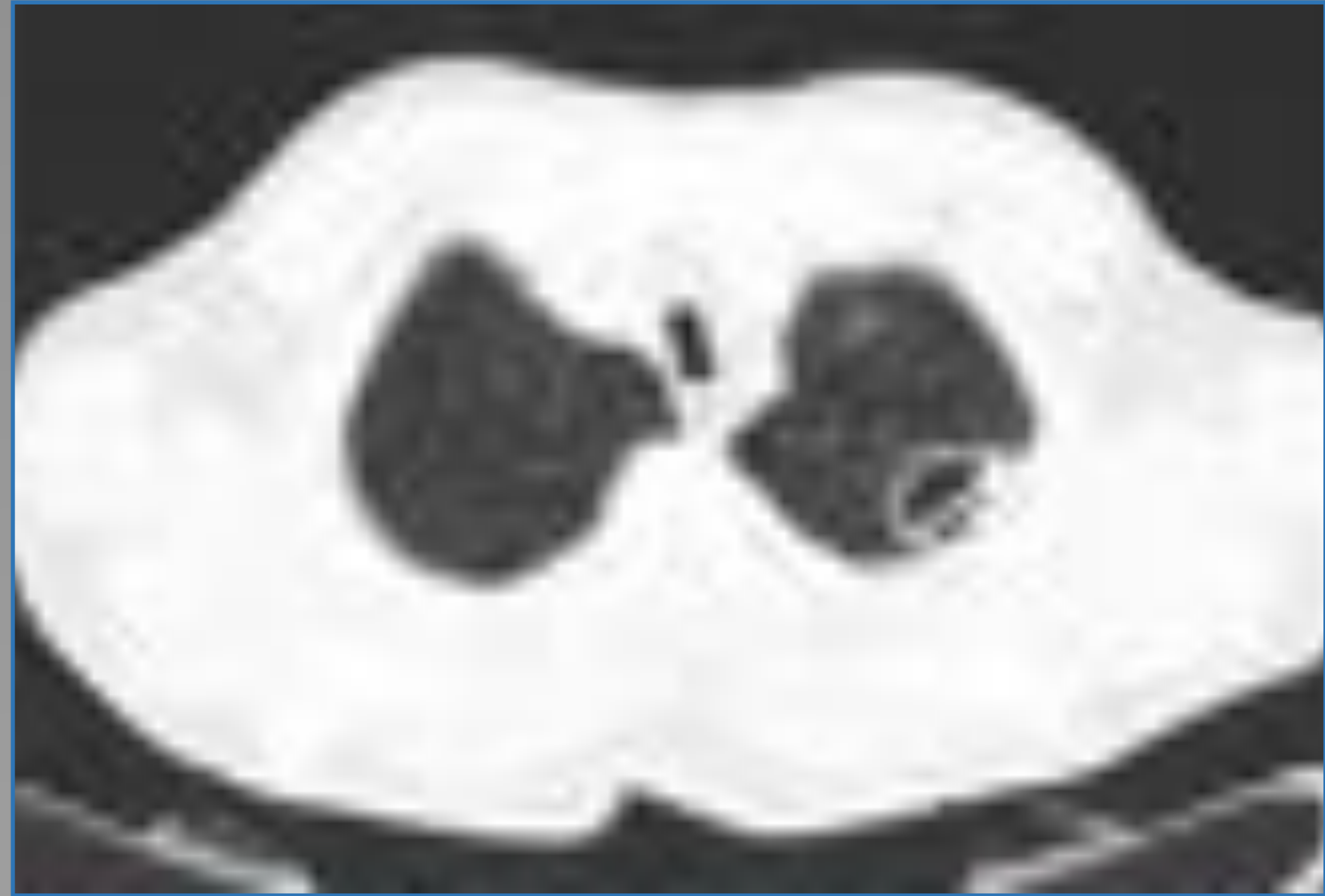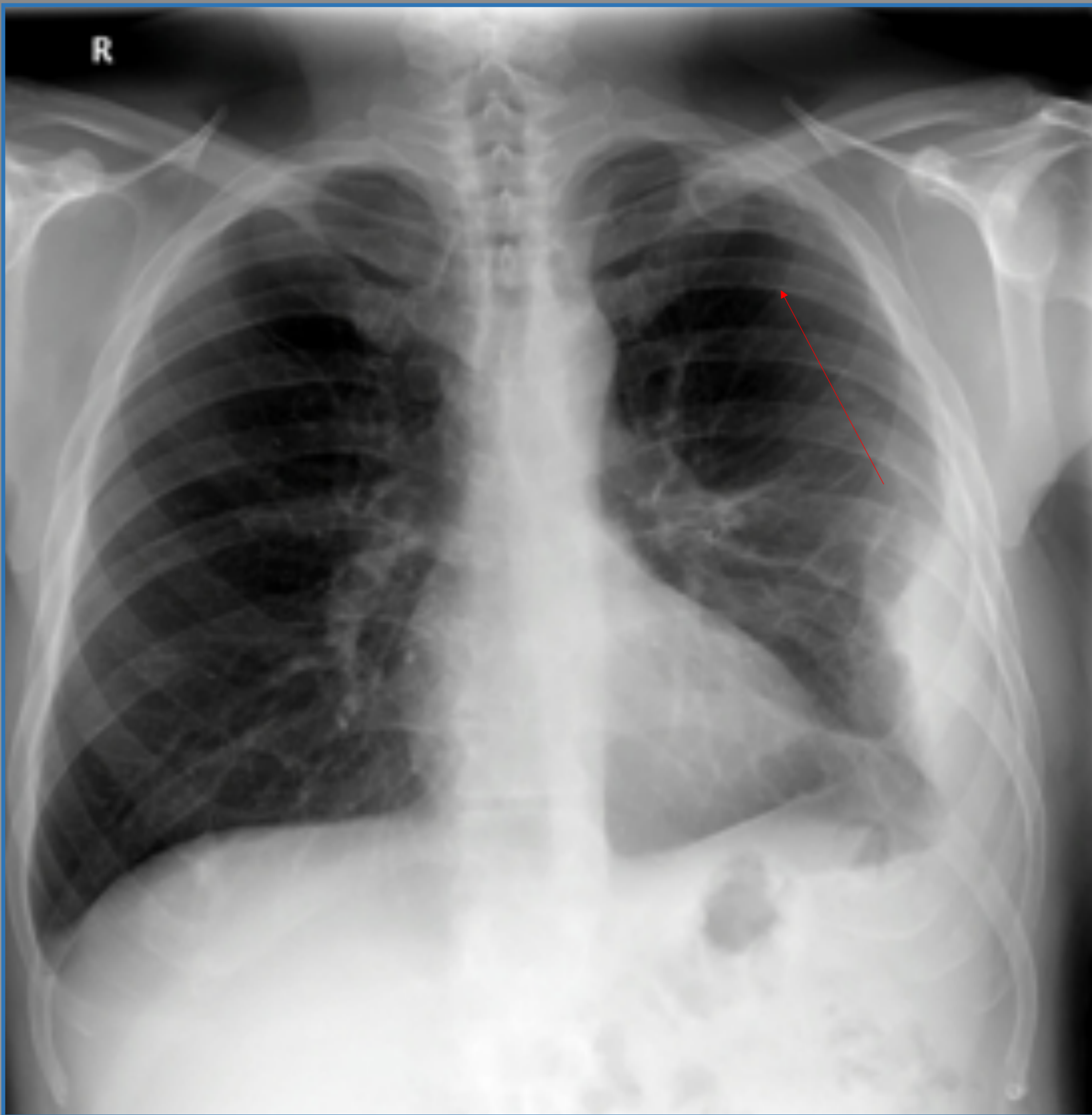PATRÓN DE REACTIVACION TUBERCULOSA



Radiografía y TC de tórax. Cavitación en lóbulo superior izquierdo (flecha) y patrón micronodular centrolobulillar con ramificaciones lineales, patrón de árbol en brote (pulmón izquierdo) en relación con diseminación endobronquial

CRIPTOCOCOSIS PULMONAR

La criptococosis es una micosis sistémica causada por *C. neoformans* y *C.gattii*. Puede aparecer con un recuento por debajo de 200 células CD4 / mm³.



La radiografía de tórax y la tomografía computarizada muestran una cavidad solitaria en la zona periférica del lóbulo superior izquierdo. También se observa derrame pleural.

Se trataba de un varón de 51 años seropositivo para el VIH , que desconocía su estado.

Empezó con fiebre y tos , posteriormente tuvo alteraciones neurológicas.

Esporas de criptococo fueron aisladas en esputo y LCR

HISTOPLASMOSIS Y COCCIDIOMICOSIS

Los pacientes con SIDA, previamente expuestos a estas esporas de hongos, tienen un mayor riesgo de tener una afectación diseminada. Sin embargo, ambos son endémicos en el sureste y suroeste de EE. UU. Los hallazgos de la TC consisten en un patrón miliar (diseminación hematológica) o consolidación difusa del espacio aéreo

EMBOLOS SÉPTICOS

Nódulos pulmonares de distribución periférica o subpleural, en forma de cuña y con cavitación a menudo, es más frecuente en paciente que toma drogas intravenosas (*staphylococcus aureus*)

TUMORES MALIGNOS PULMONARES

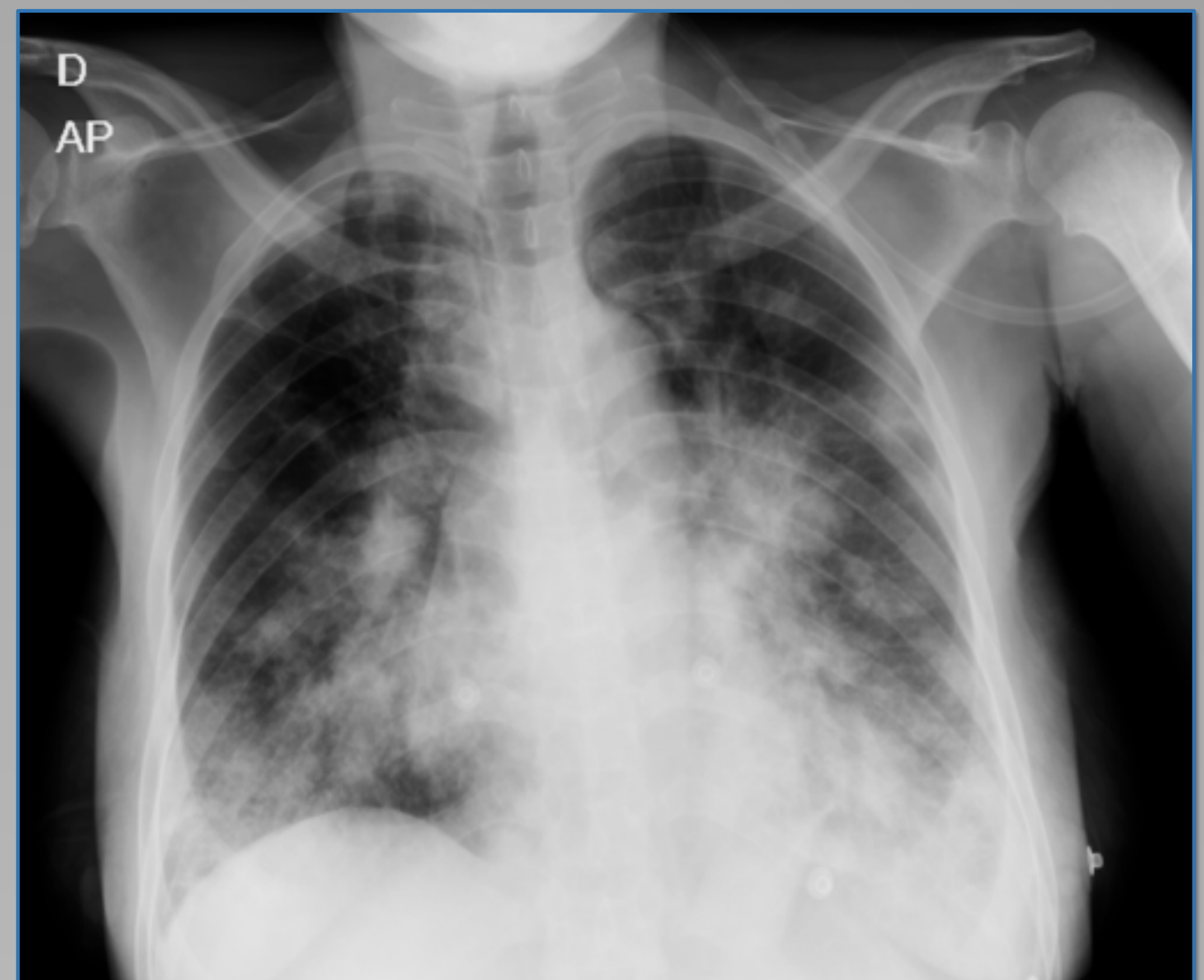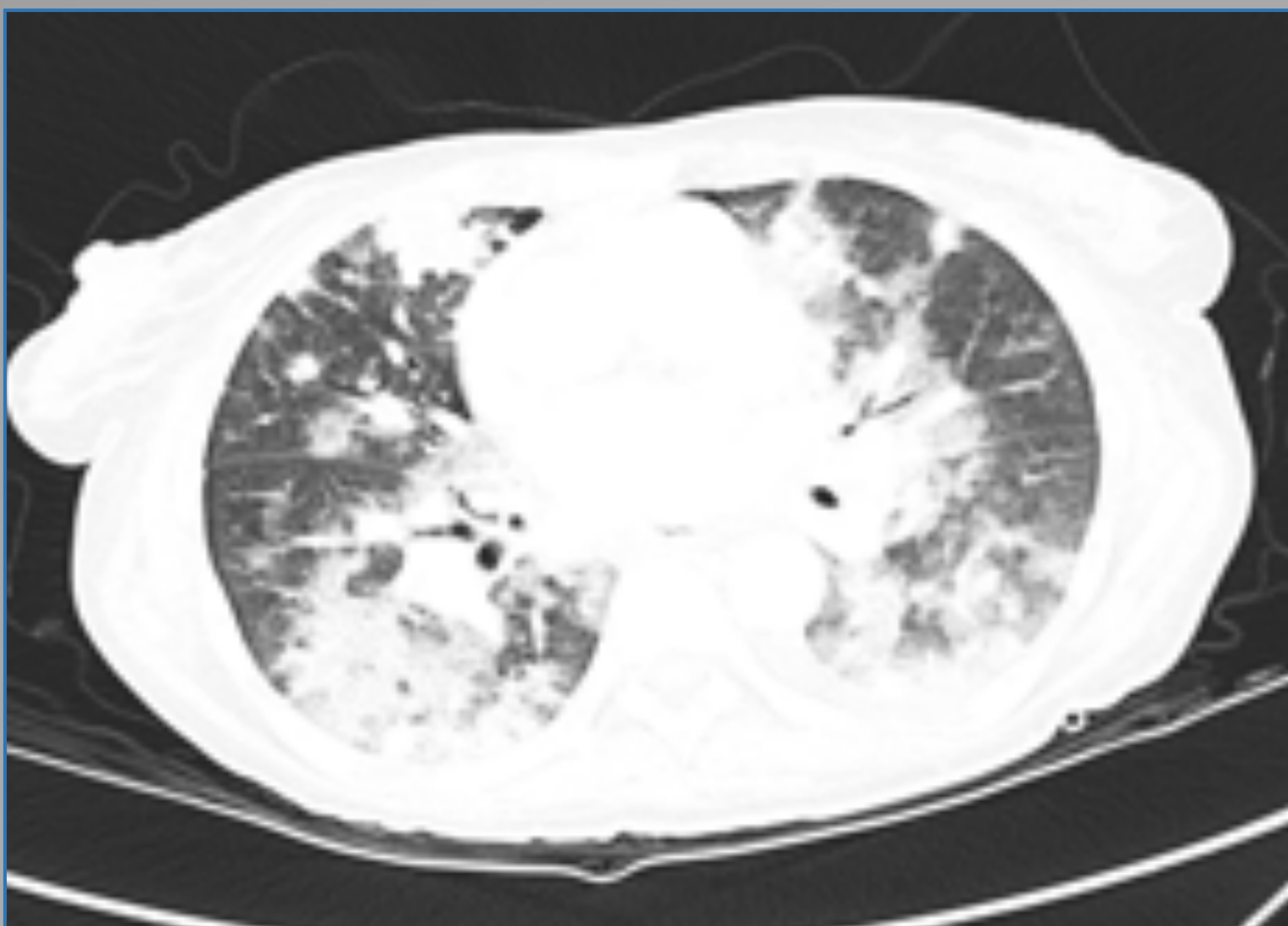
El riesgo de sarcoma de Kaposi y linfoma no Hodgkin (LNH) es significativamente mayor entre las personas infectadas por el VIH. Por lo tanto, estos tipos de cáncer se incluyen como una condición que define el SIDA.

SARCOMA DE KAPOSI (AIDS-SK)

Neoplasia mesenquimatosa de bajo grado que afecta a los vasos sanguíneos y linfáticos, causada por el virus herpes HHV-8 (afecta principalmente a la piel, pero luego causa enfermedad diseminada). La mayoría de los pacientes tienen menos de 200 células CD4 / mm³.

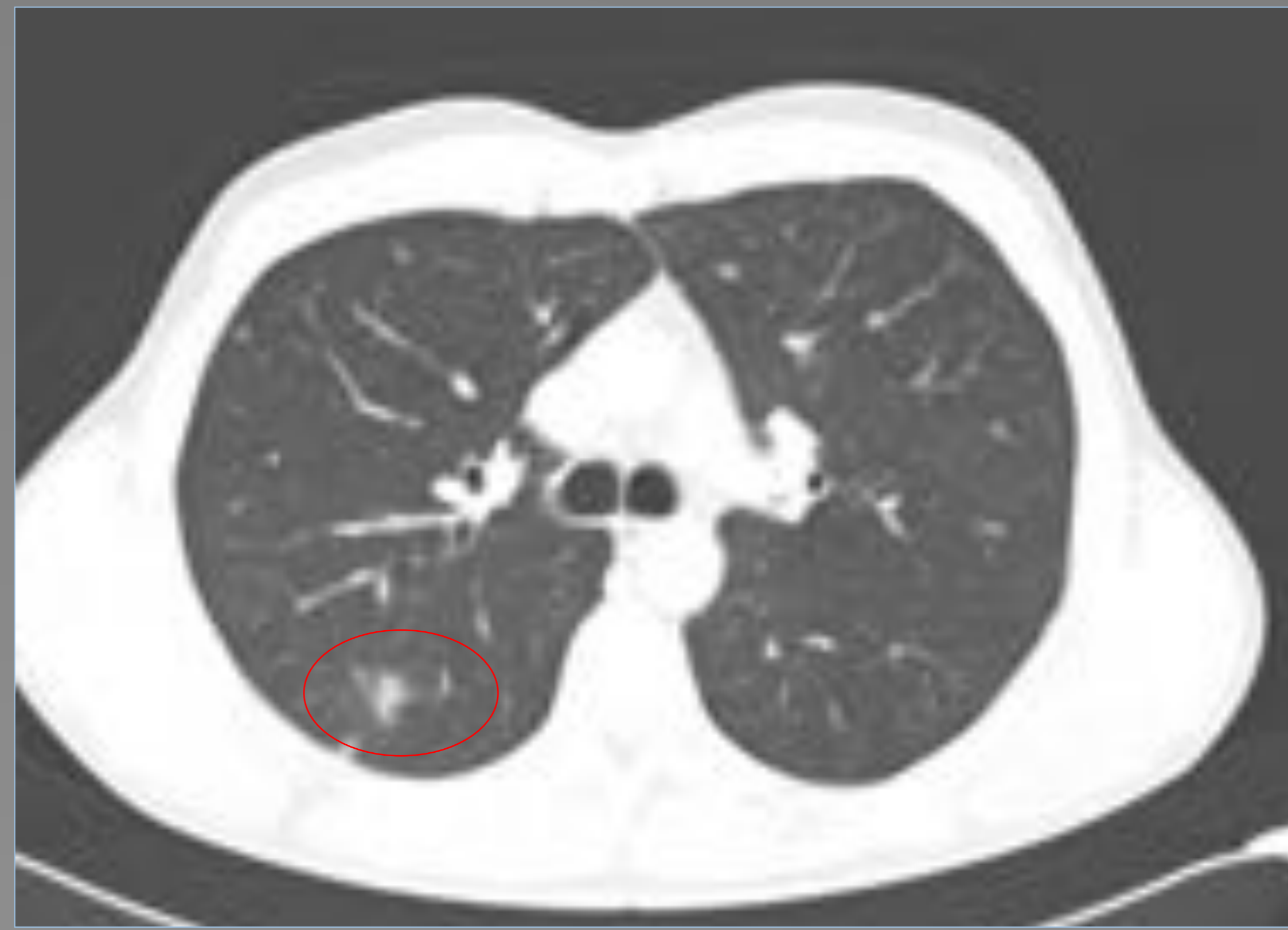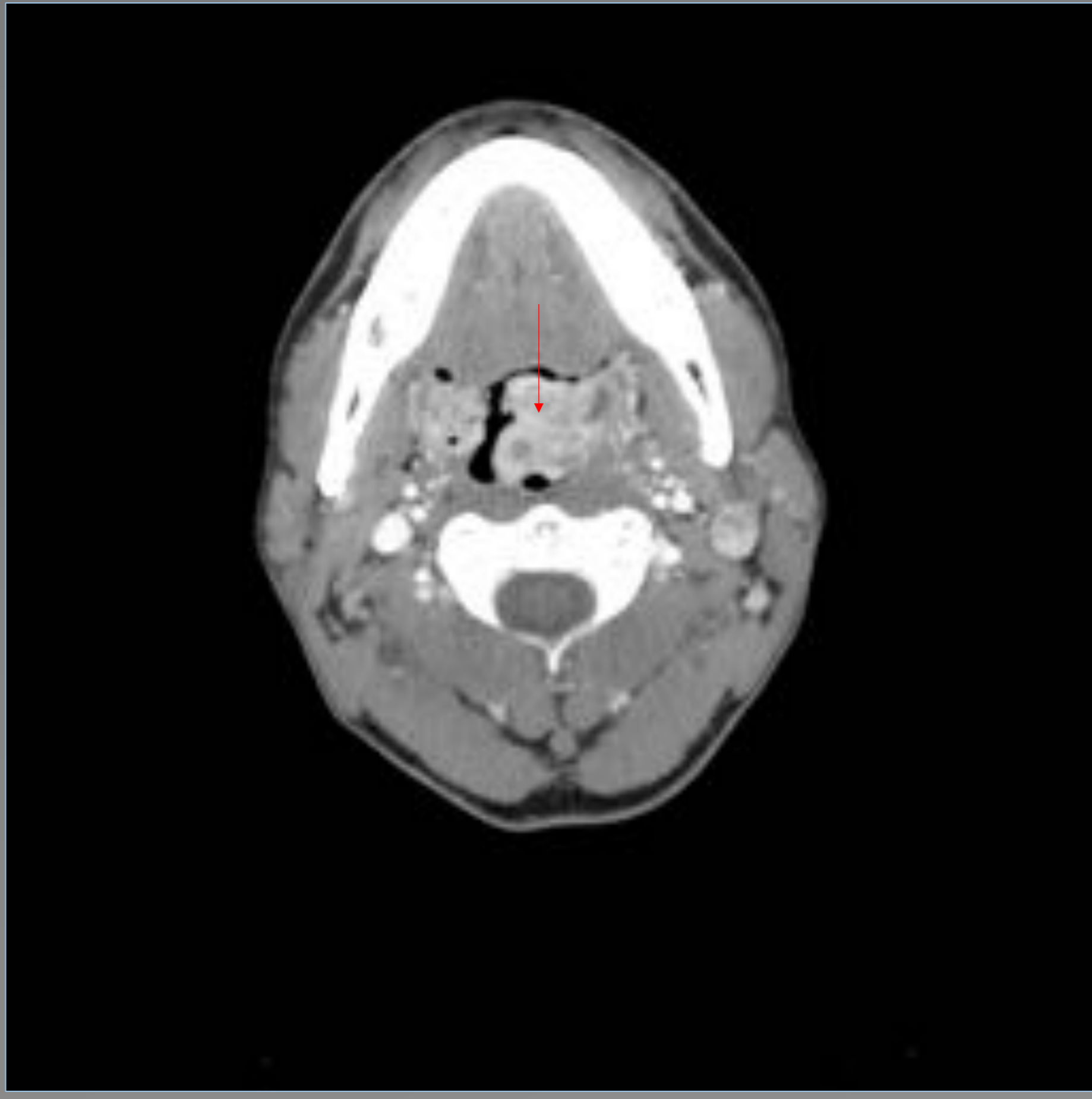
Los hallazgos de la TC y la radiografía de tórax son de predominio peribroncovascular y central, con nódulos y opacidades pulmonares con signo de halo y lesiones flamígeras.

El engrosamiento de los septos interlobulillares y el derrame pleural son otros hallazgos



La radiografía AP de tórax muestra opacidades nodulares mal definidas que se extienden desde el hilio bilateralmente

La TC muestra una distribución peribroncovascular de las lesiones en forma de llama, y lesiones nodulares mal definidas. También se aprecian opacidades (algunas con halo en vidrio deslustrado)



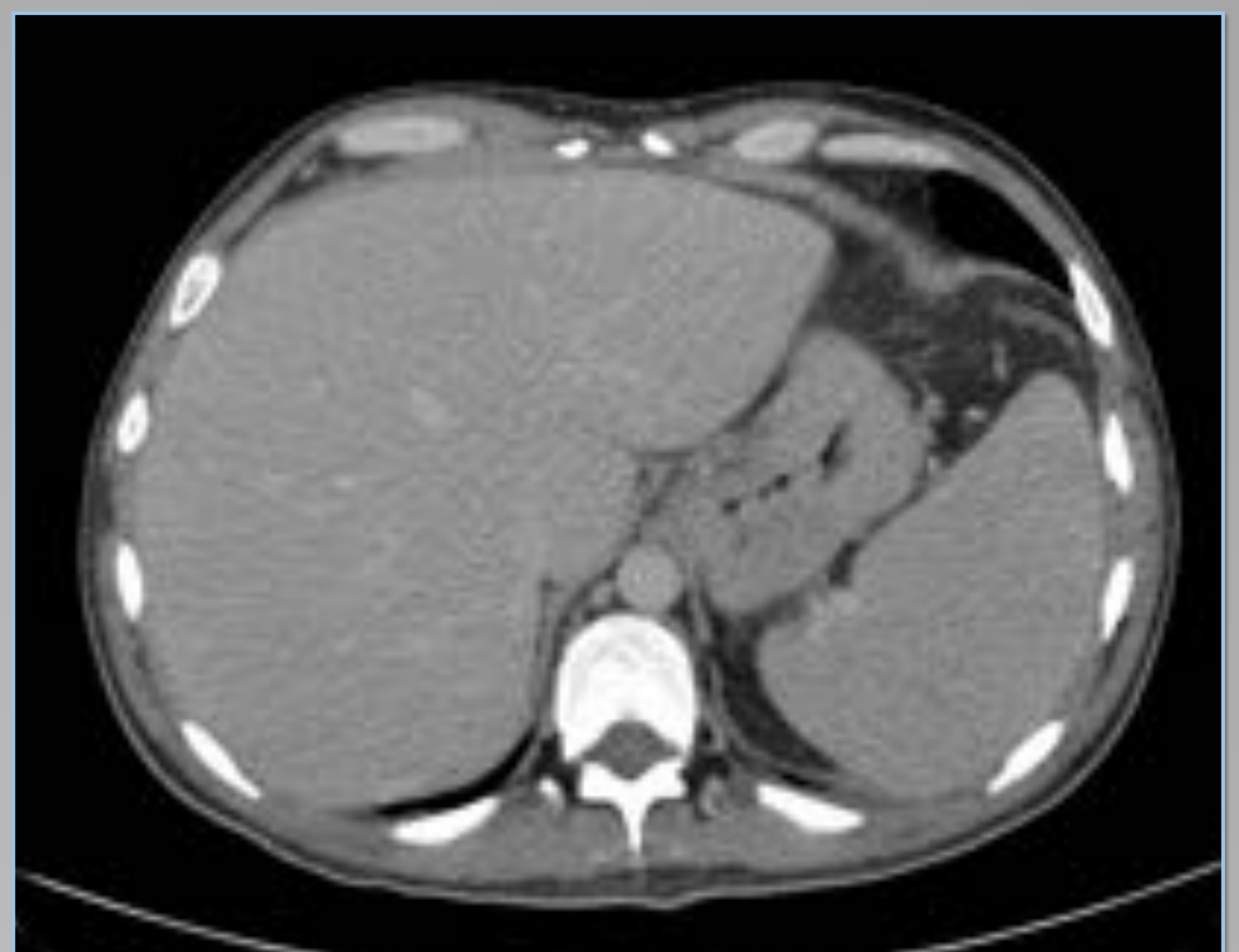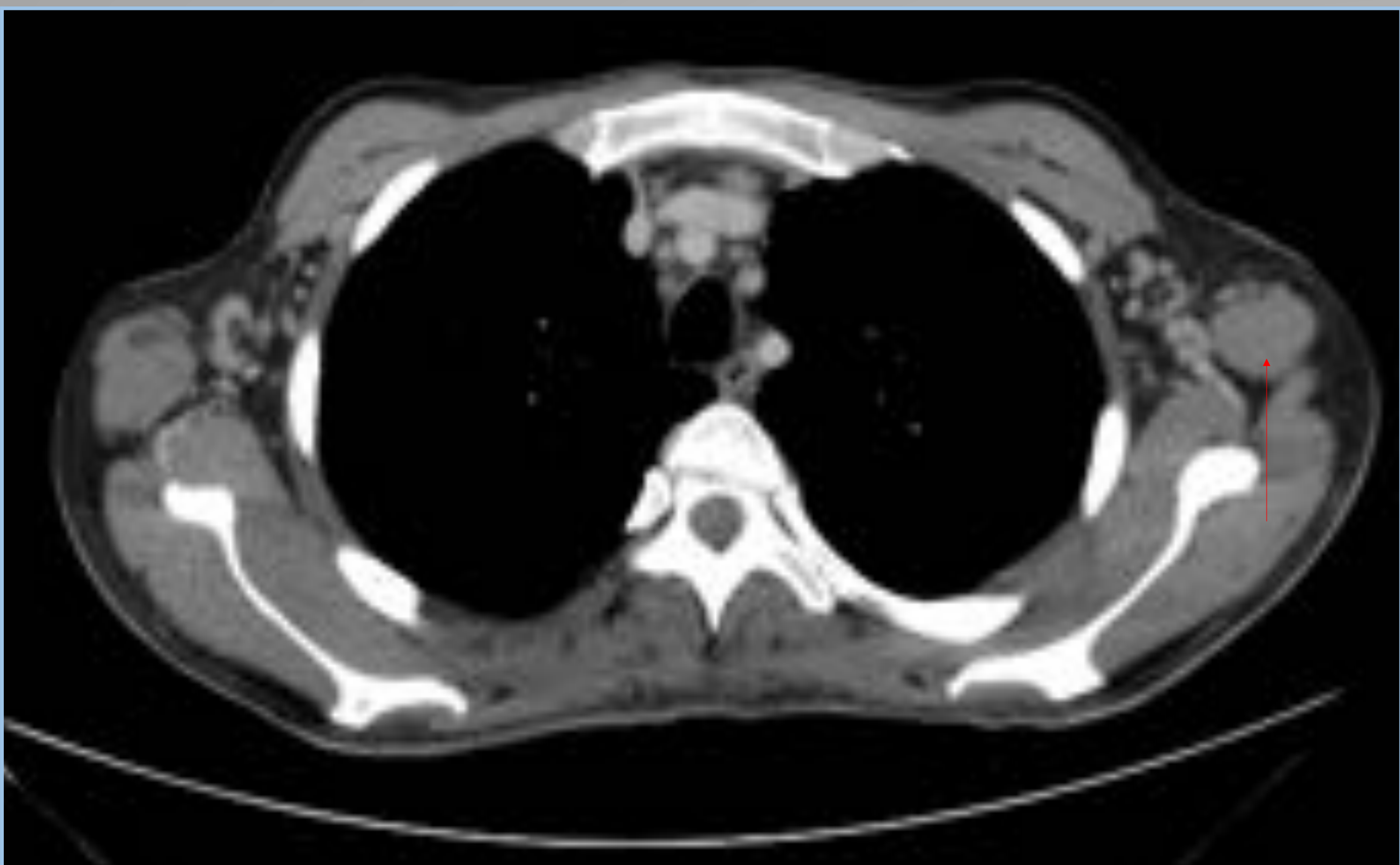TC de cuello y torax de paciente varón de mediana edad que debuta con sarcoma de Kaposi orofaríngeo (masa hipervascular) y pulmonar (infiltrado inespecífico)

LINFOMA DIFUSO DE CÉLULAS B GRANDES

Es el linfoma más frecuente asociado a SIDA, se presenta en estadio avanzado, casi siempre con síntomas B y enfermedad extraganglionar, principalmente en pacientes severamente inmunodeprimidos.

Esta asociado al virus EB (oncogénico) en el 90% de los casos
A recuento más bajo de CD4, peor pronóstico.

Los hallazgos suelen limitarse al mediastino sin enfermedad extratorácica en el momento del diagnóstico.



TC toracoabdominopélvico en paciente que llega a la urgencia con fiebre, adenomegalias y hepatoesplenomegalia. El diagnóstico positivo para el virus fue concomitante al proceso linfoproliferativo

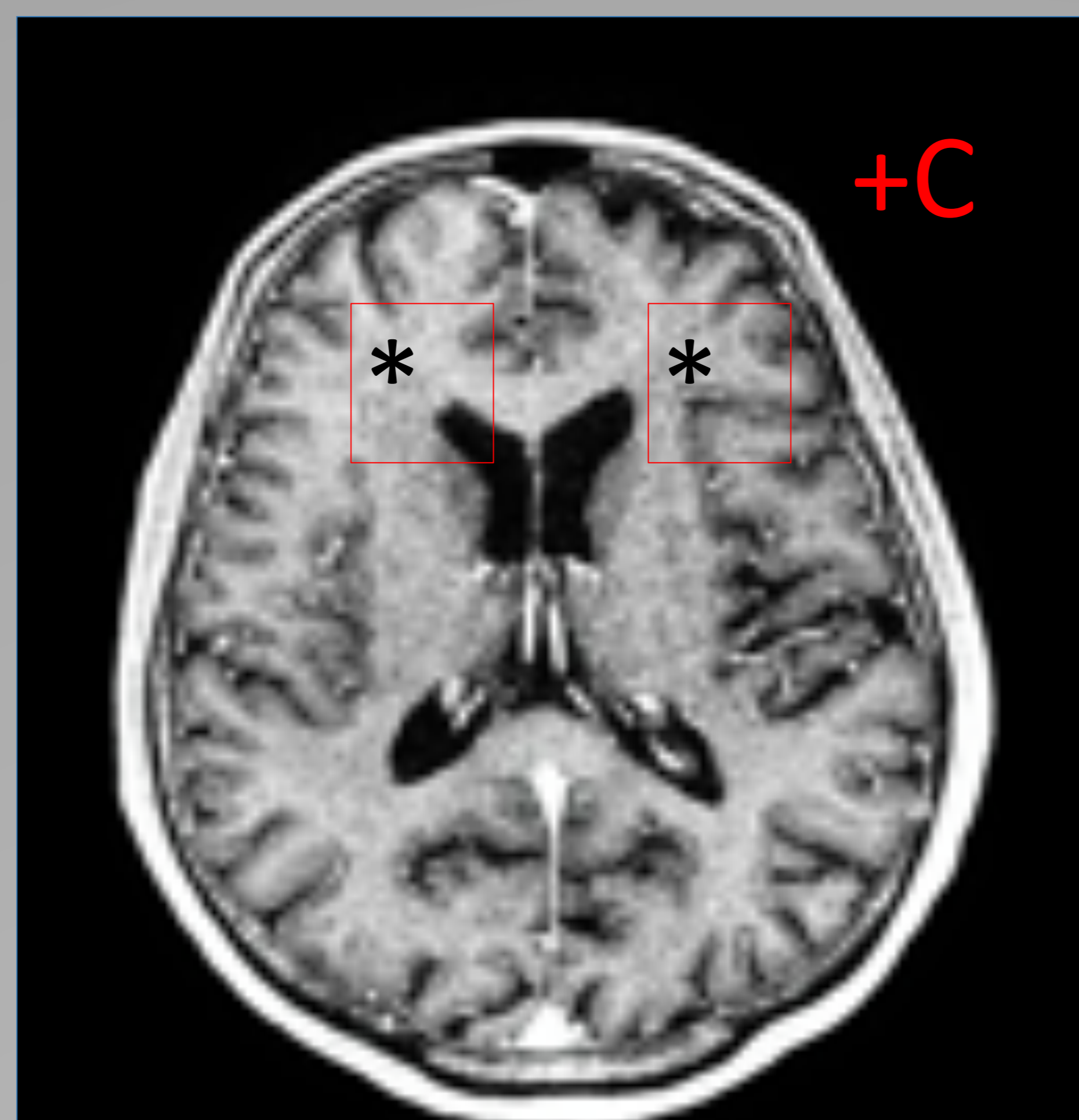
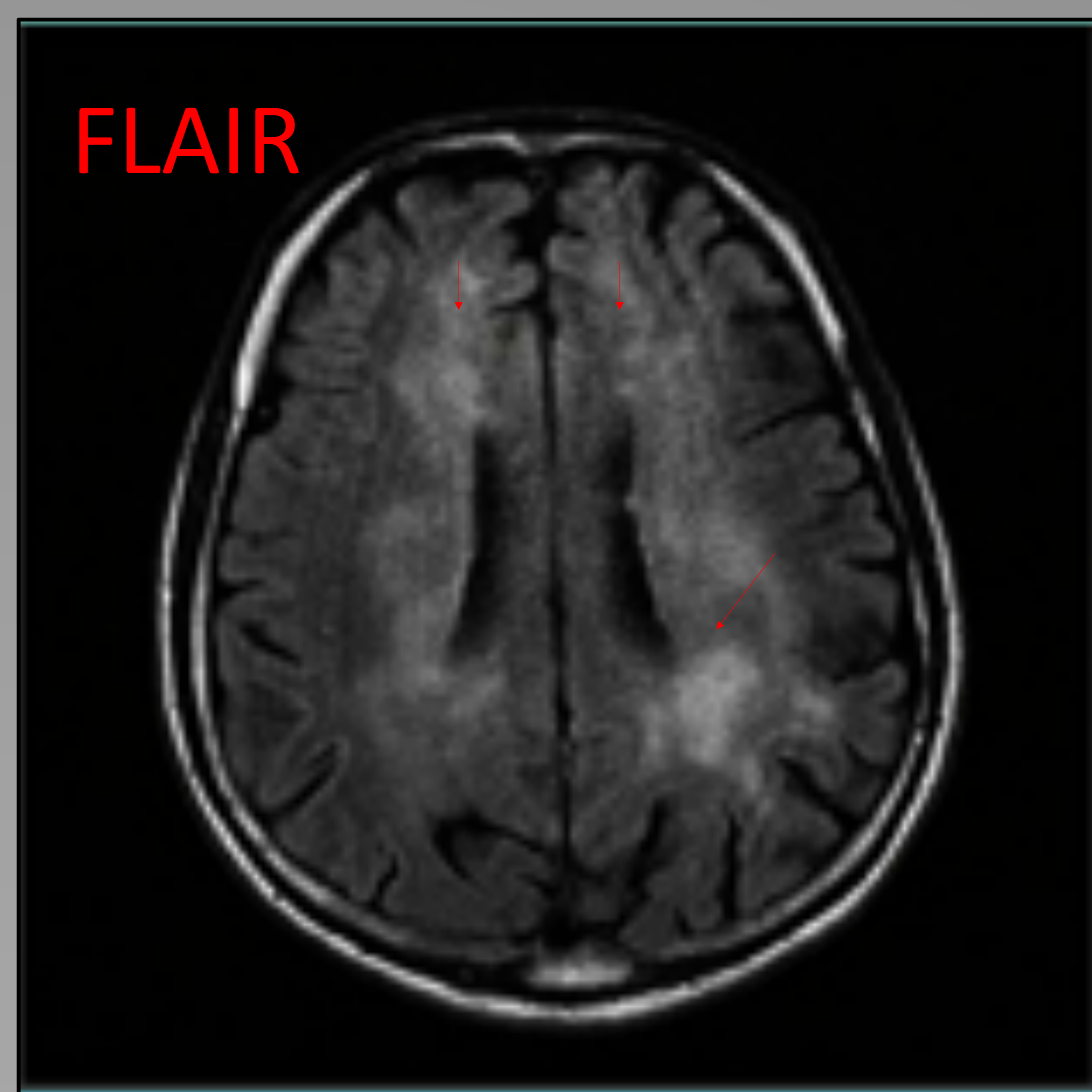
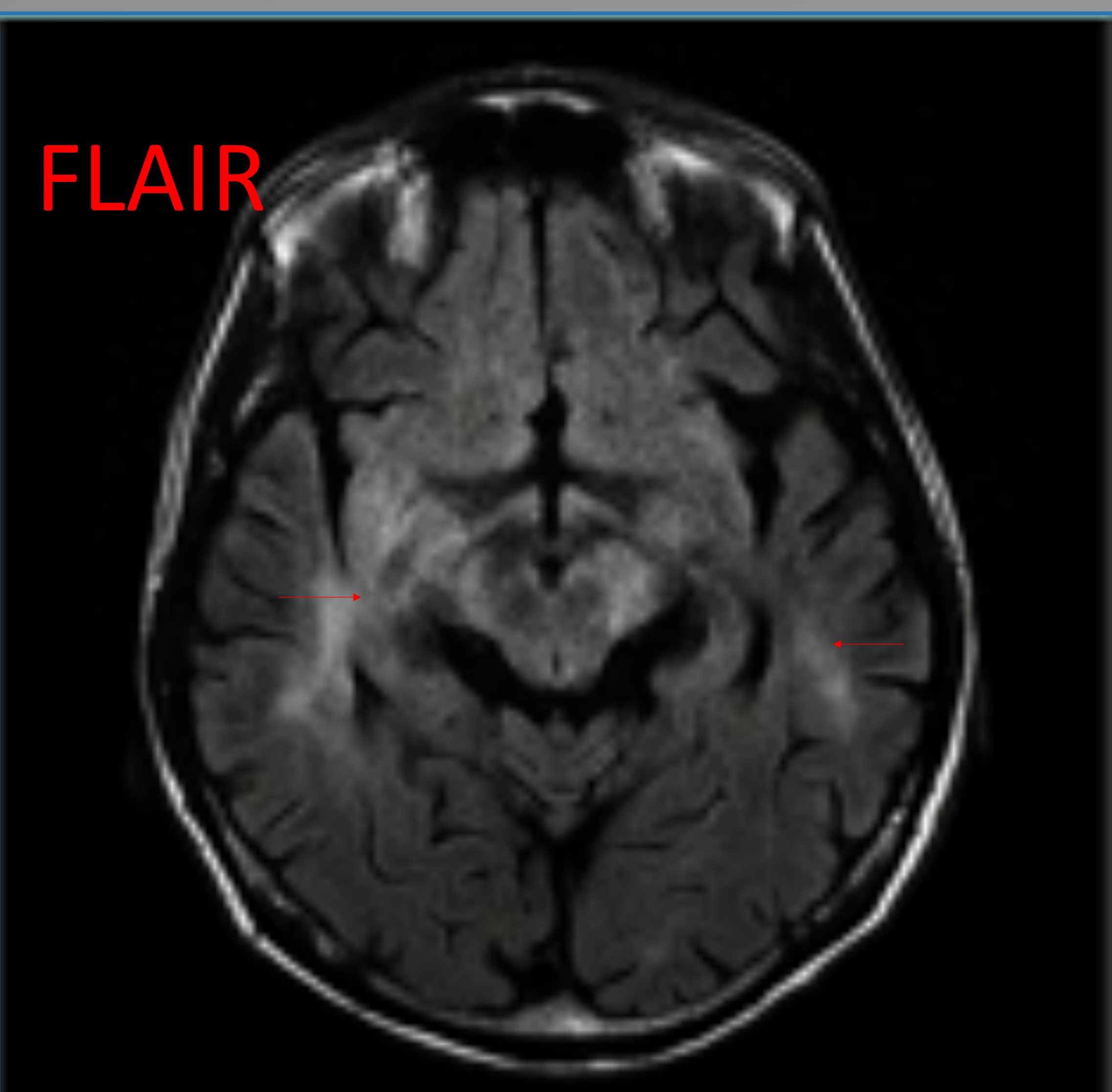
AFECTACION DEL SNC

Encefalopatía HIV - complejo demencia SIDA

Es la manifestación neurológica mas frecuentemente asociada a la infección y es por acción directa del propio virus.

No asociada a infecciones oportunistas. Se suele objetivar fundamentalmente atrofia cerebral por muerte neuronal y alteración de la SB profunda de predominio periventricular, hipodensa en TC e hiperintensa en T2 y FLAIR (flechas) .

Típicamente la afectación no realza (asterisco) , de hecho si realizase habría que pensar en una infección oportunista.



Varón de 51 años ex-ADVP sin tratamiento A.R . desde hace 7 años.
Debuta con cuadro confusional y diarrea de 24 h, con deterioro neurológico progresivo , ideas delirantes y alucinaciones auditivas

Mielopatía vacuolar asociada a HIV

Se trata de la forma mas común de afección del cordón medular asociada a la infección por HIV. De difícil diagnostico dado que tiene un amplio diagnostico diferencial , como tumores , sífilis , déficit de B12 , tuberculosis , herpes simple , varicela zoster, CMV , enterovirus.

Suele producir hiperseñal T2 en cordones posteriores y atrofia medular de predominio en región torácica .

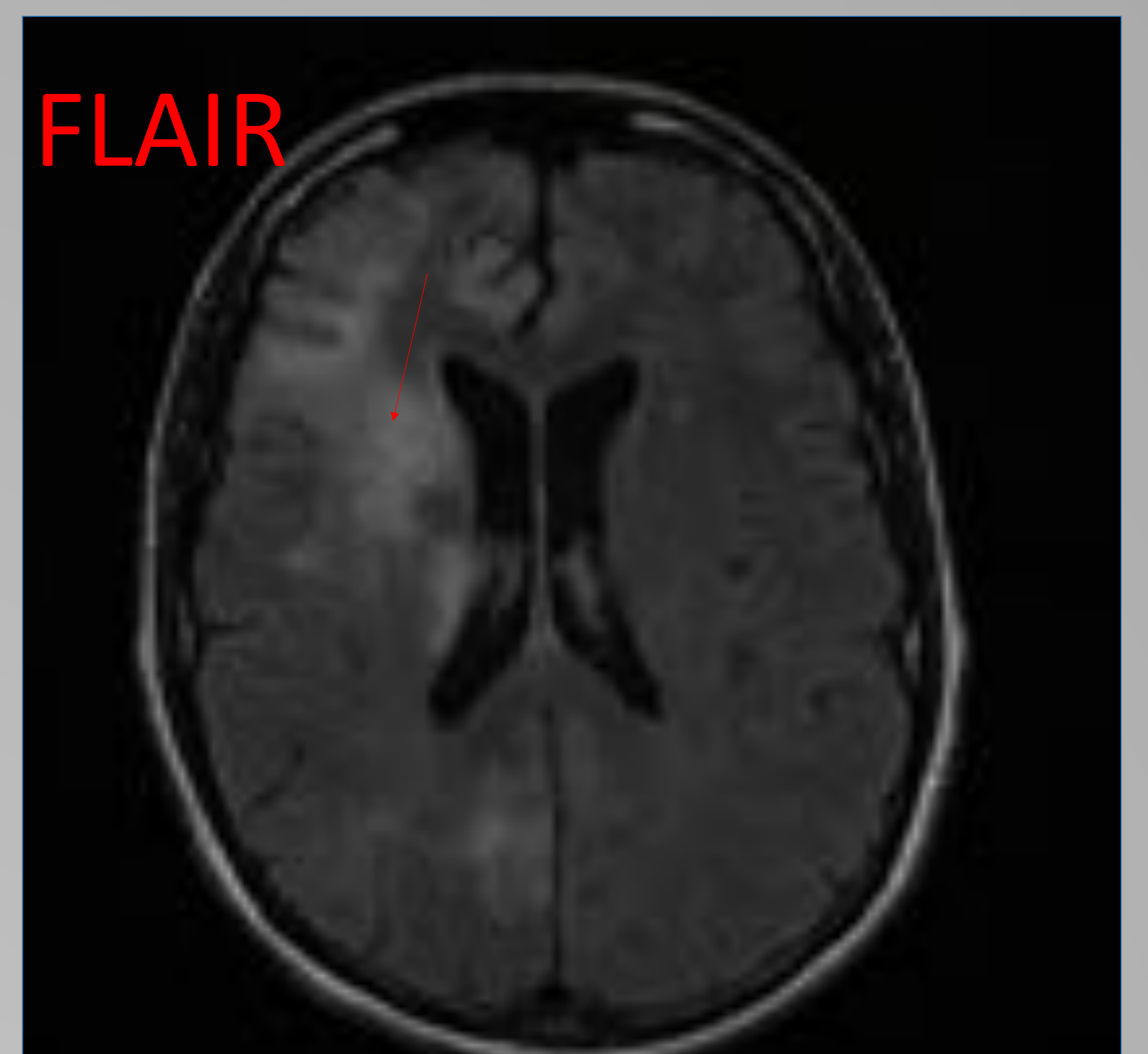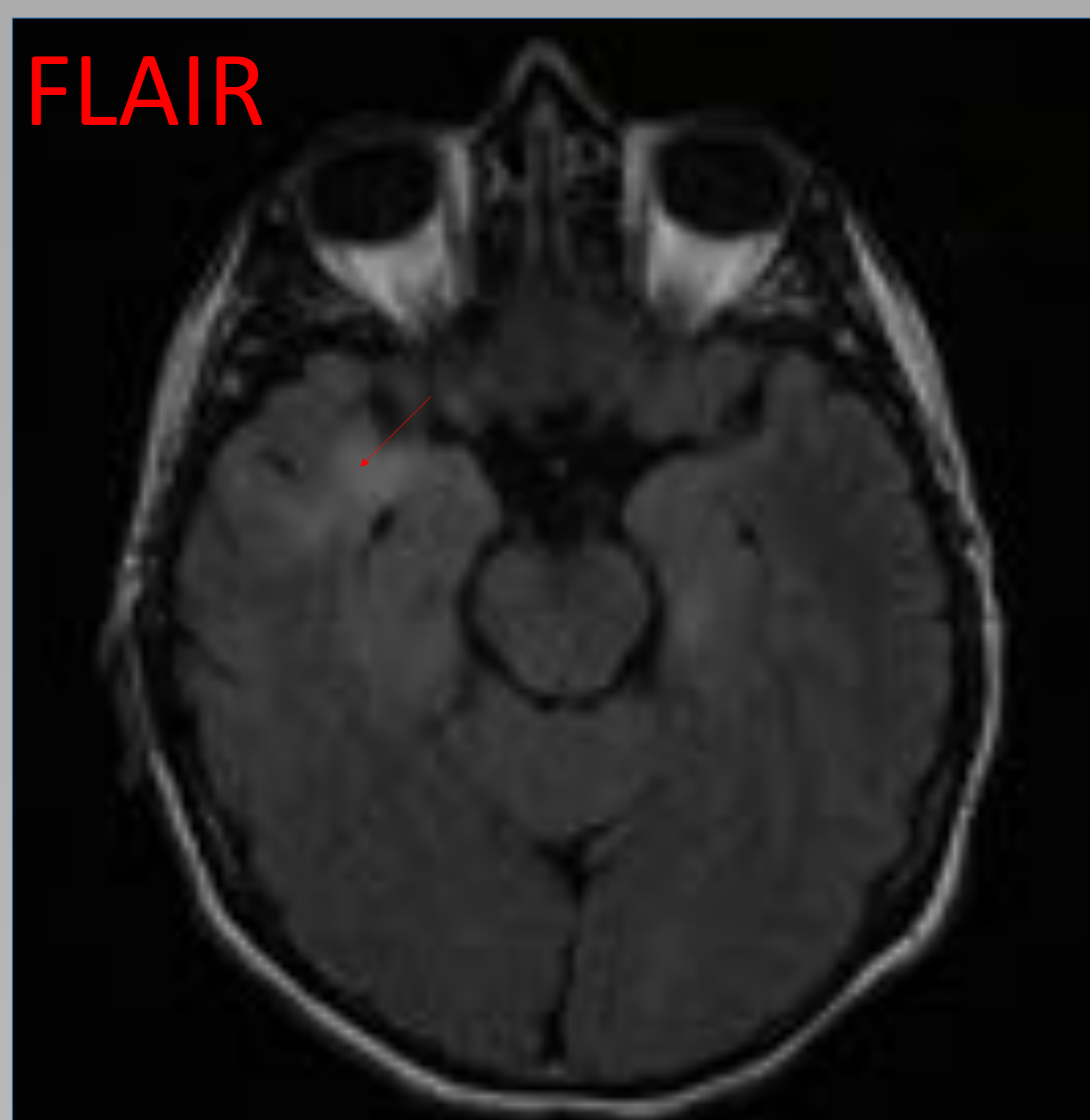
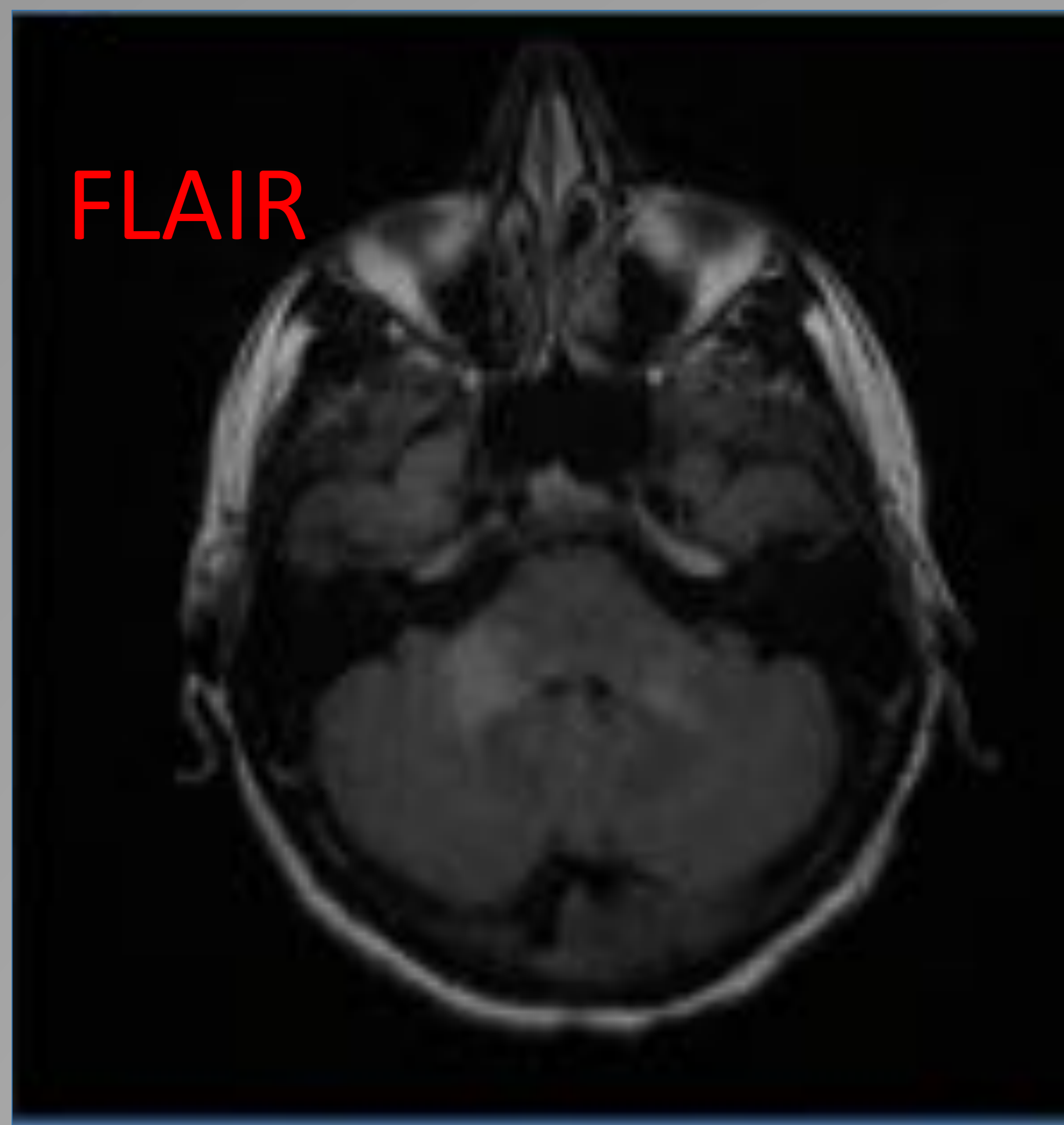
INFECCIONES OPORTUNISTAS

Leucoencefalopatía multifocal progresiva (LMP)

Enfermedad desmielinizante y progresiva del SNC , causada por el virus JC , en casos de inmunosupresión muy severa $CD4 < 50$.

Se aprecian áreas de hipodensidad de SB subcortical en TC, o hiperintensidad en T2 y FLAIR subcorticales bilaterales que típicamente son asimétricas, a diferencia que en la encefalopatía VIH que son simétricas. Usualmente frontal o parieto-occipital , pero también puede haber afectación del tronco y del cerebelo.

No realzan, no hay efecto de masa , y es típico que afecten a fibras en U (flechas)



Varón de 42 años que ingresa por cuadro de desorientación , pensamiento lento, marcha inestable , déficits visuales , lenguaje pobre e incoherente. PCR positiva para virus JC en LCR

TOXOPLASMOSIS

Es la infección oportunista parasitaria más frecuente en pacientes con SIDA , CD4 < 100 (condiciona la reactivación del parásito)

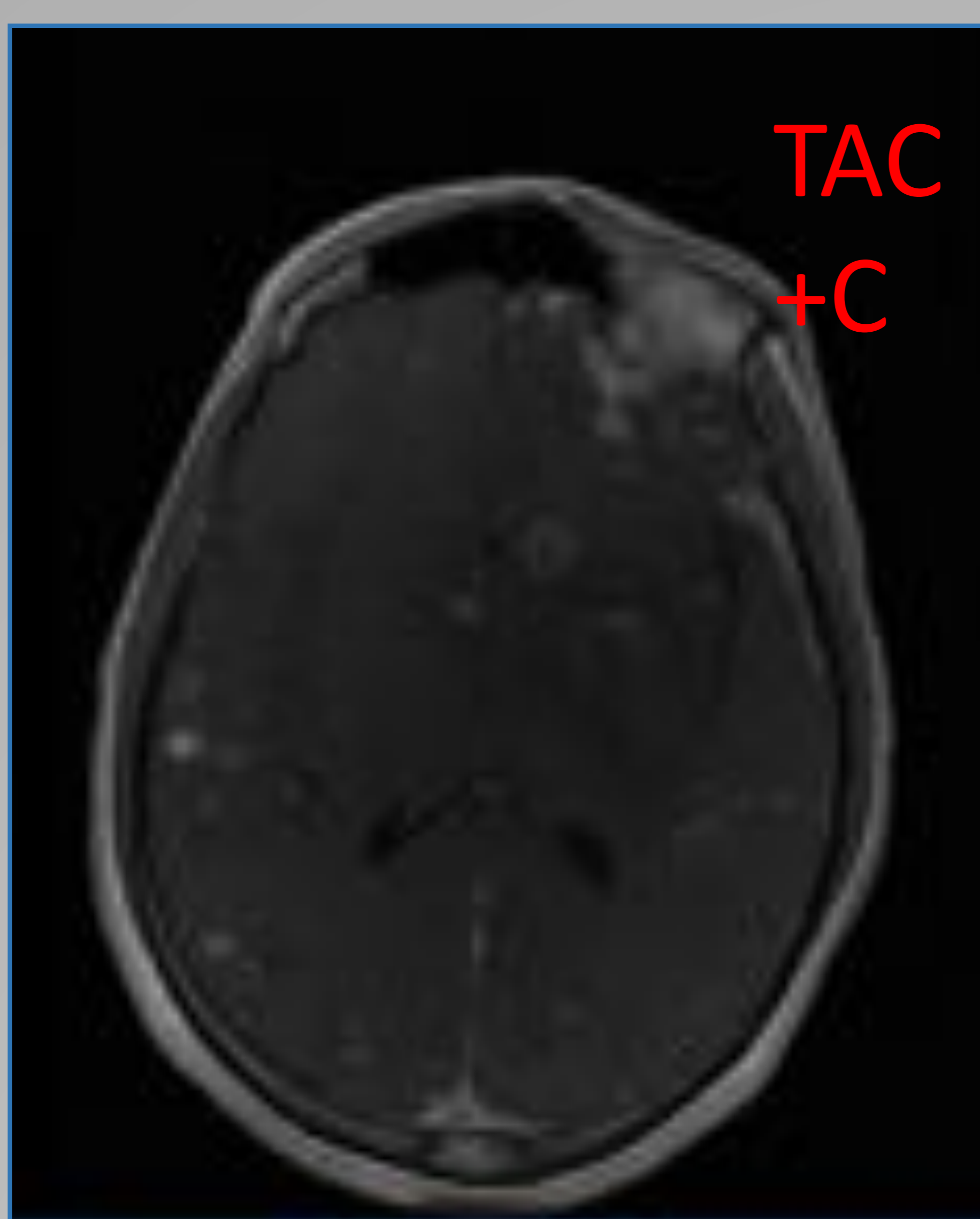
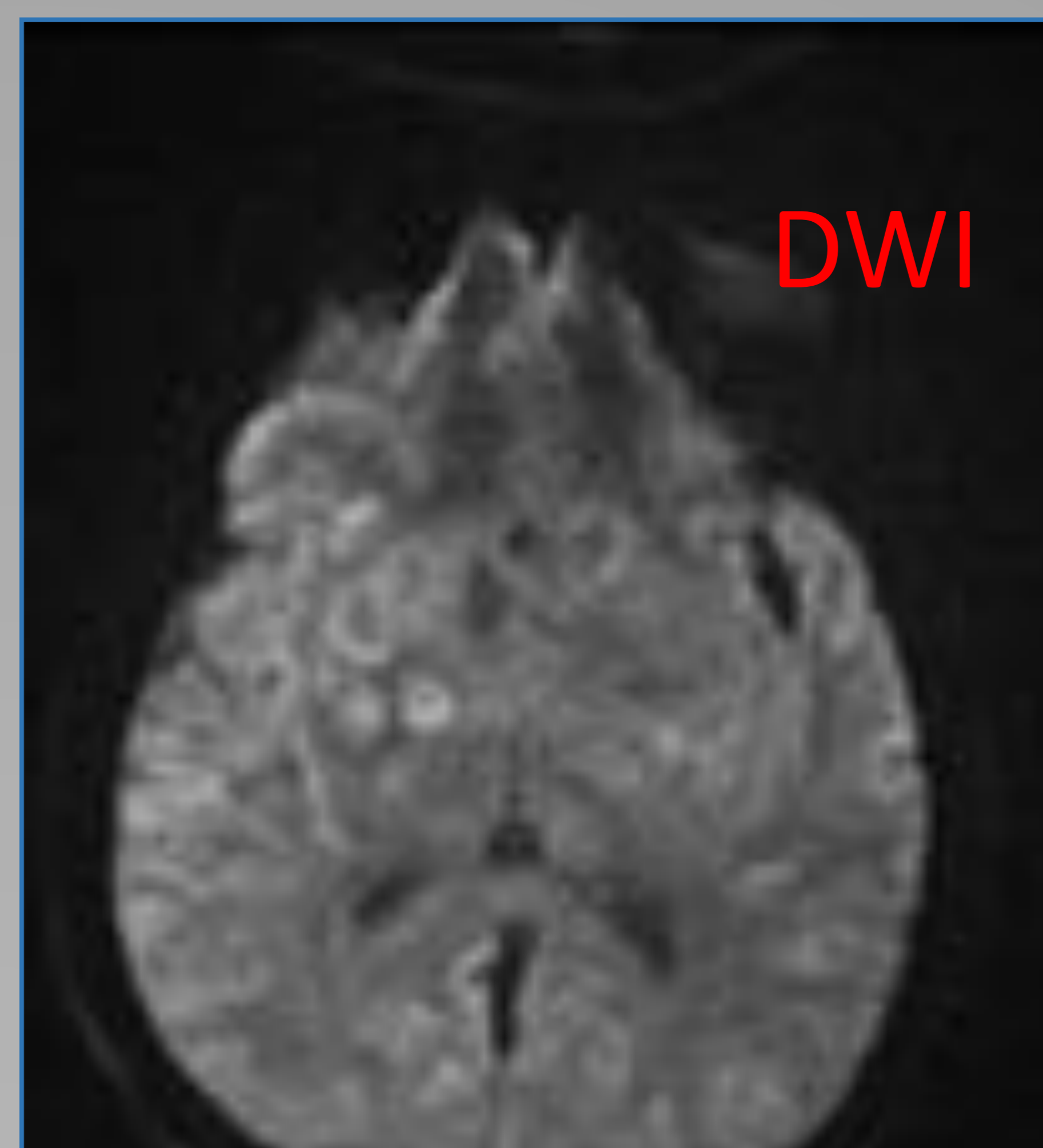
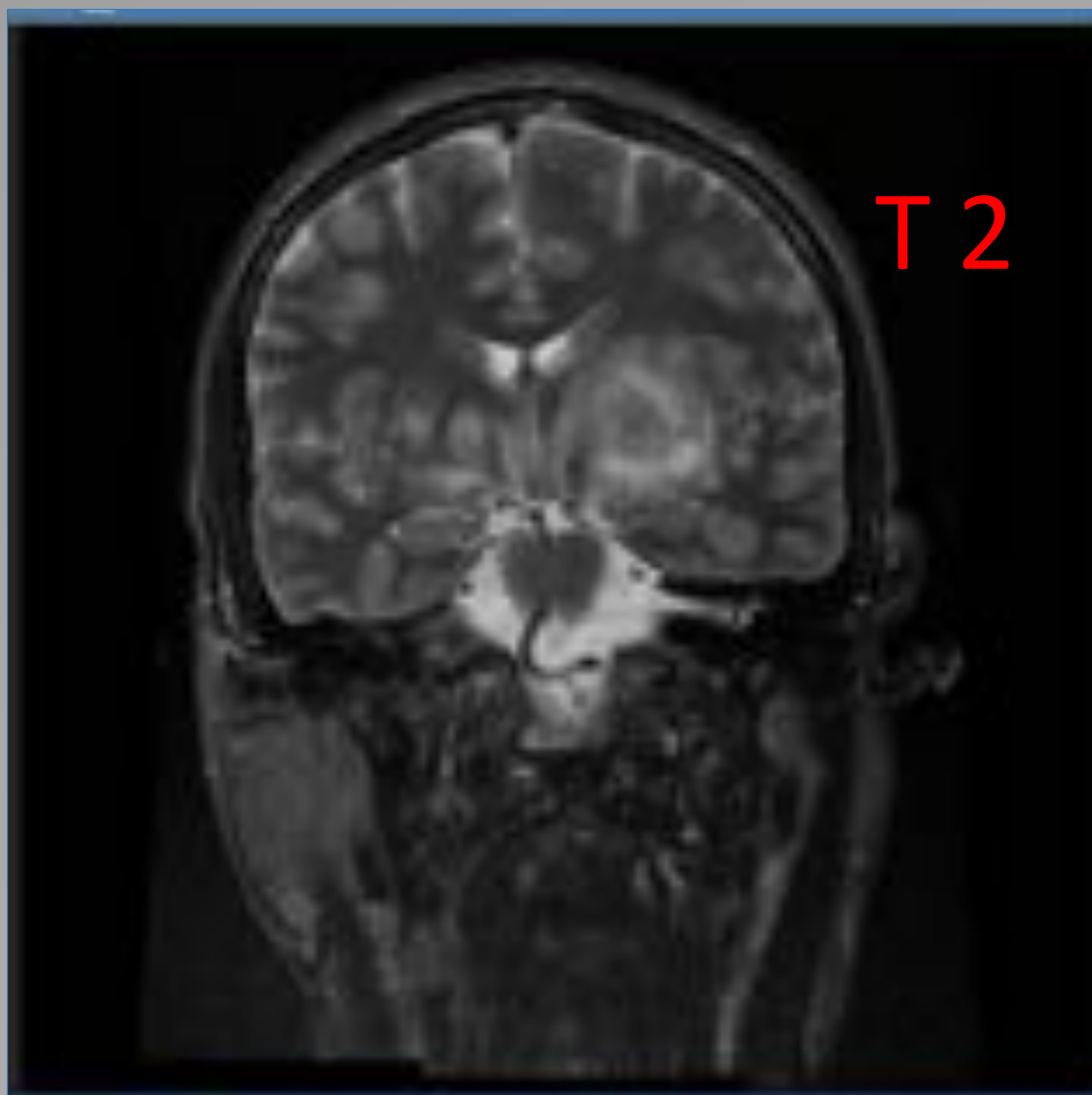
En técnicas de imagen se aprecian LOEs de distintos tamaños, redondeadas u ovals , de localización preferente en núcleos basales, áreas cortico-subcorticales y SB profunda periventricular.

Presentan edema vasogénico periférico , pero en menor volumen que en las metástasis.

En TC son hipodensas con realce anular (DD con linfoma que suele ser hiperdenso) y en RM son hipo en T1 e iso-hipo en T2 . Se puede observar un nódulo mural excéntrico al realce anular , lo que es una característica muy específica de la toxoplasmosis.

Restringen en DWI ,sobre todo en el centro necrótico, y suelen tener una disminución del volumen sanguíneo cerebral medio , a diferencia de los tumores (linfoma)

El DD es con otras infecciones oportunistas como el criptococo, y con el linfoma.



Varón de 28 años que desconoce su infección por VIH , llega a urgencias con afectación neurocognitiva severa . El diagnóstico por imagen mostró LOEs múltiples con ligero edema. Al diagnóstico tenía 29 CD4 . Respondió adecuadamente al tratamiento de toxoplasmosis

TUBERCULOSIS

Normalmente es secundaria a una afectación pulmonar y la localización mas frecuente son las meninges.

Si se observan meningitis asociada a lesiones en parénquima es altamente sugestivo, pero el DD con otras oportunistas es difícil en ausencia de afectación pulmonar (aunque la criptococosis también afecta típicamente a ambos órganos)

En TC se puede ver intenso realce leptomeningeo de predominio basal infratentorial, que afecta fundamentalmente a las cisternas basales y lesiones(tuberculomas) en cerebro .

Las lesiones son hipo o hiper con realce anular y marcado edema perilesional. A veces se ve un realce central y otro periférico.

En RM los tuberculomas caseificantes típicamente se ven hipointensos en T2 y los no caseificantes se ven hiper en T2 . Ambos son hipo en T1 y con realce periférico asi como edema perilesional

Los abscesos suelen ser multiloculados con realce periférico , hiper en T2 y con halo hipointenso , además como el resto de abscesos , restringen en Dwi .

El DD es con otras infecciones oportunistas , dado el contexto clínico ,aunque el realce meníngeo basal sea similar en sarcoidosis

CMV

La meningoencefalitis por CMV típicamente afecta a inmunodeprimidos SIDA o receptores de trasplante (CD4<50) , por reactivación del virus

Típicamente se observa ventriculitis y realce endodimario en las pruebas de imagen y clínicamente sugiere encefalitis por VIH con PCR positiva para el CMV en el LCR.

CRIPTOCOCOSIS

Infección fúngica oportunista ($CD4 < 50-100$)
causada por el *criptococo neoformans* o *C. Gatti*, que típicamente
afecta a pacientes inmunodeprimidos.

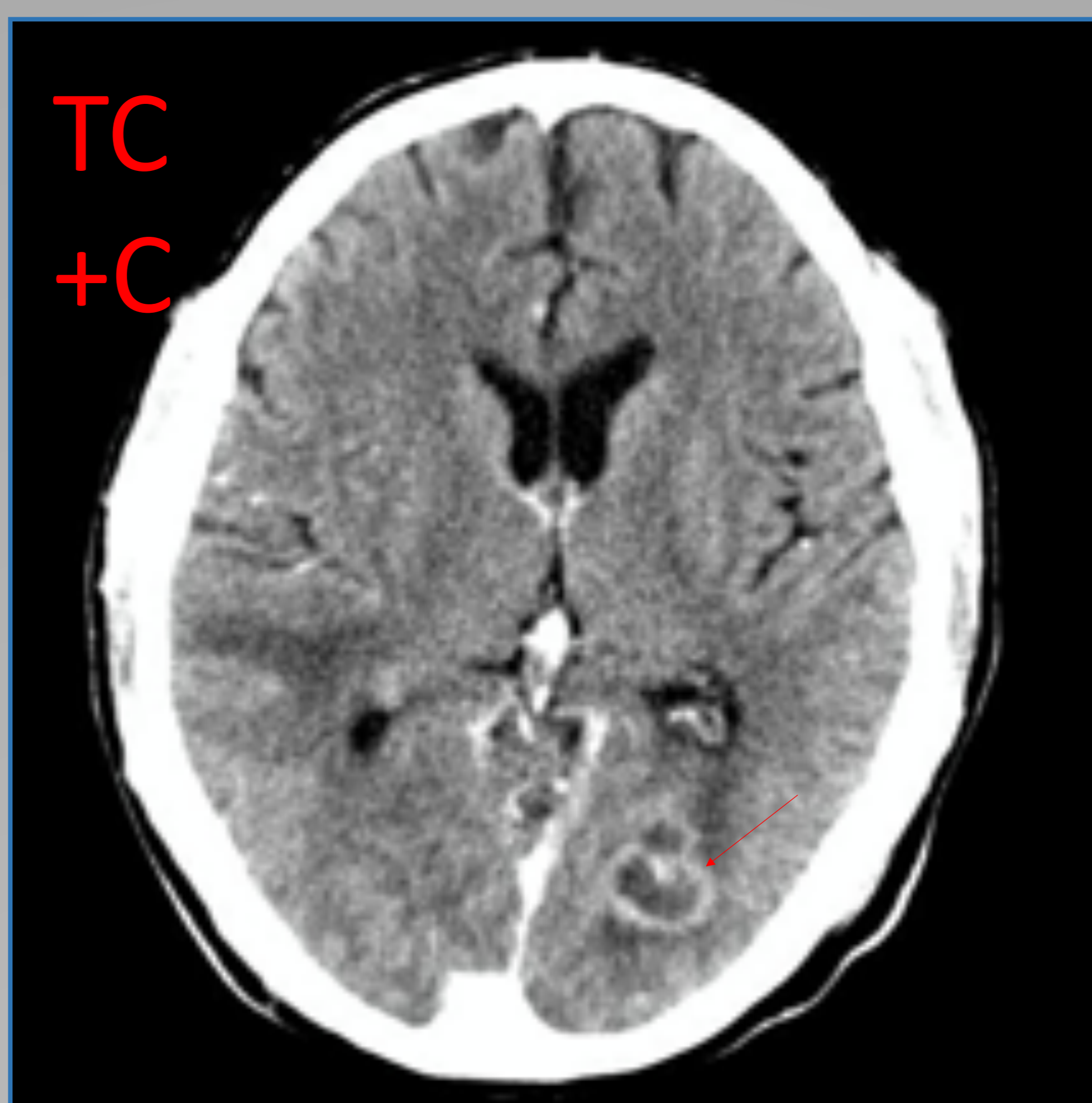
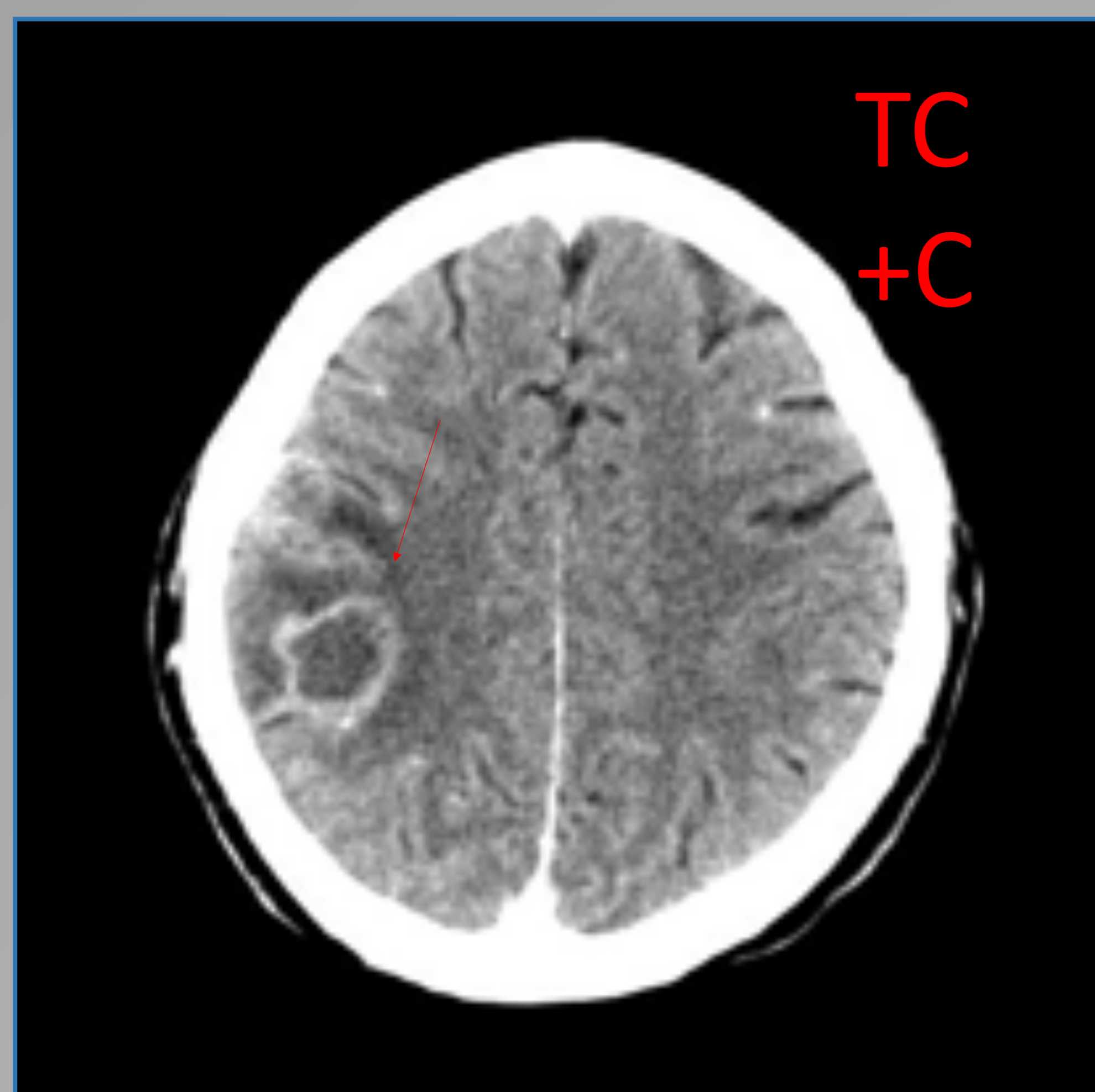
Se disemina a través de los espacios perivasculares
a GGBB, tálamo, cerebelo, tronco y sustancia blanca periventricular.

El *criptococo* se encuentra en las heces de mamíferos y aves; el
humano lo inhala produciendo en inmunodeprimidos primeramente
una infección pulmonar con posterior diseminación hematógica al
espacio subaracnoideo del SNC , de ahí a los espacios
perivasculares cerebrales y al resto del parénquima.

Puede identificarse realce leptomeníngeo micronodular y
pseudoquistes gelatinosos, pero también se pueden ver
criptococomas, lesiones de aspecto quístico con realce en anillo , o
lesiones solidas.

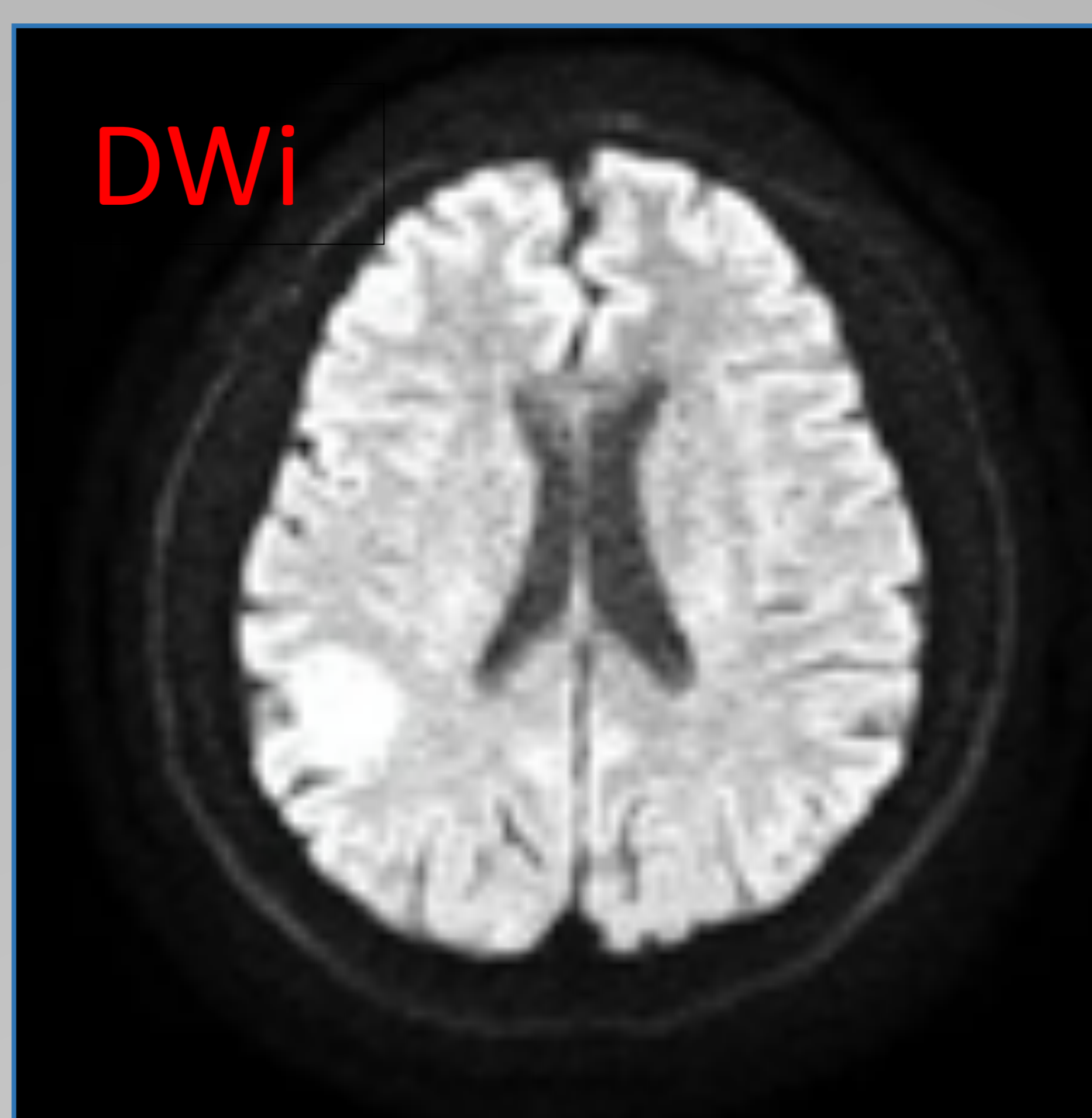
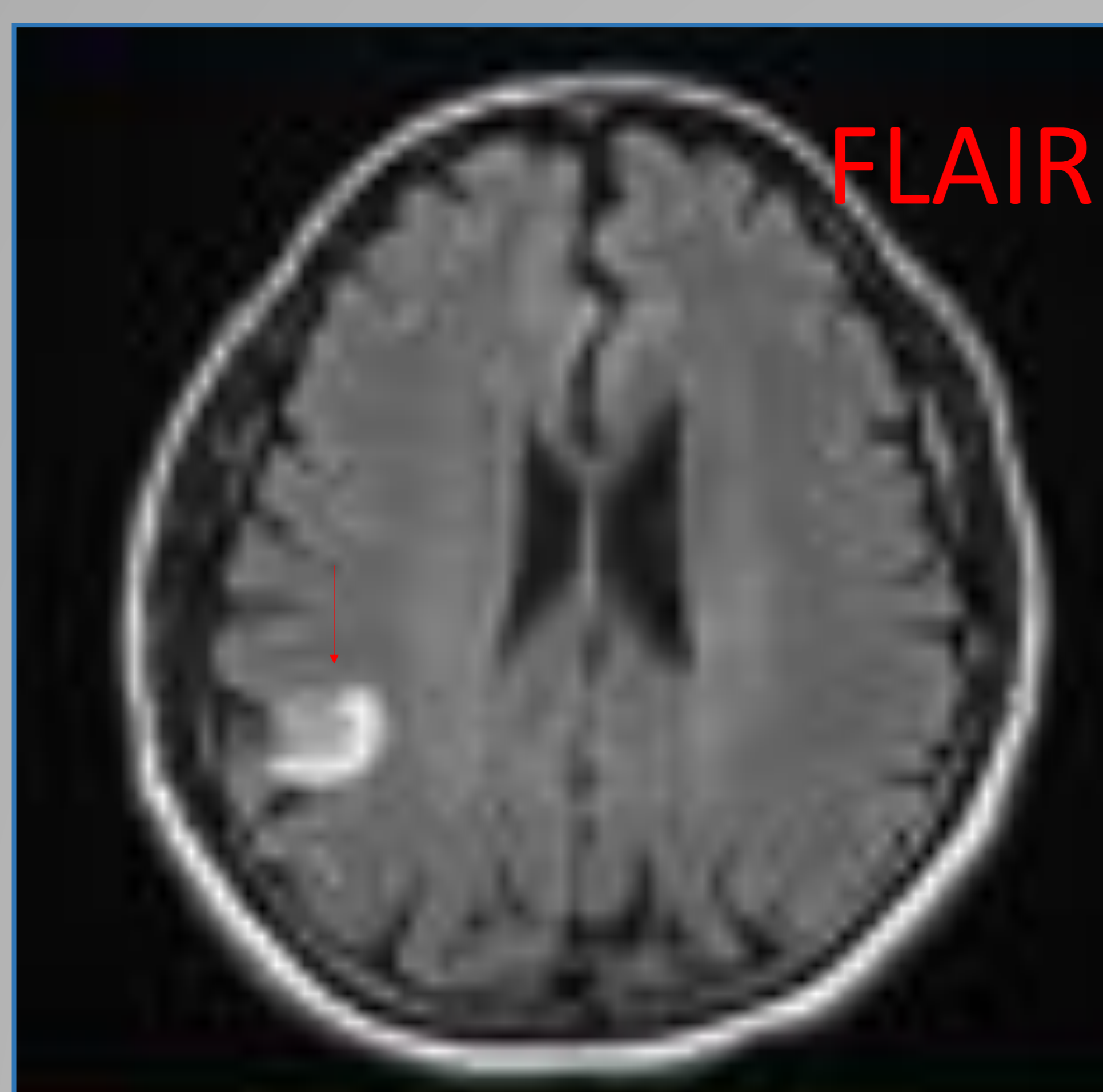La presencia de espacios perivasculares (que no suelen realzar) en
pacientes inmunodeprimidos , sugiere infección por *criptococo*.

El DD incluye TBC y toxoplasmosis, así como linfoma primario del
SNC.



Paciente VIH + que no sigue
Tratamiento.

Debuta con fiebre e infección
respiratoria, objetivándose
lesión cavitada en pulmón.
(Ver imágenes previas)



Posteriormente presenta
Hemiparesia asociada a
deterioro cognitivo,
objetivándose las lesiones
que se ven en TC y RM

Se cultiva *criptococo* en LCR

LINFOMA PRIMARIO

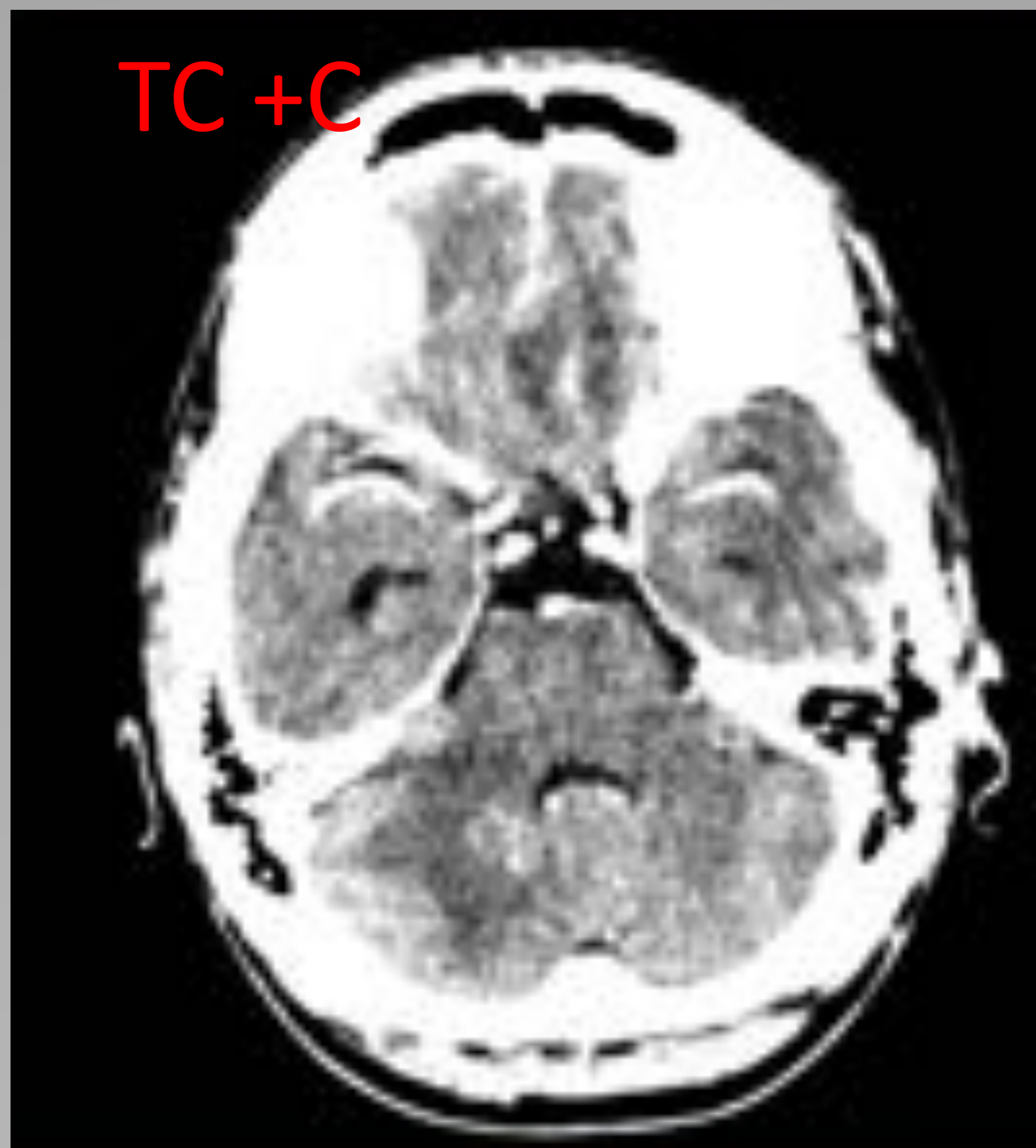
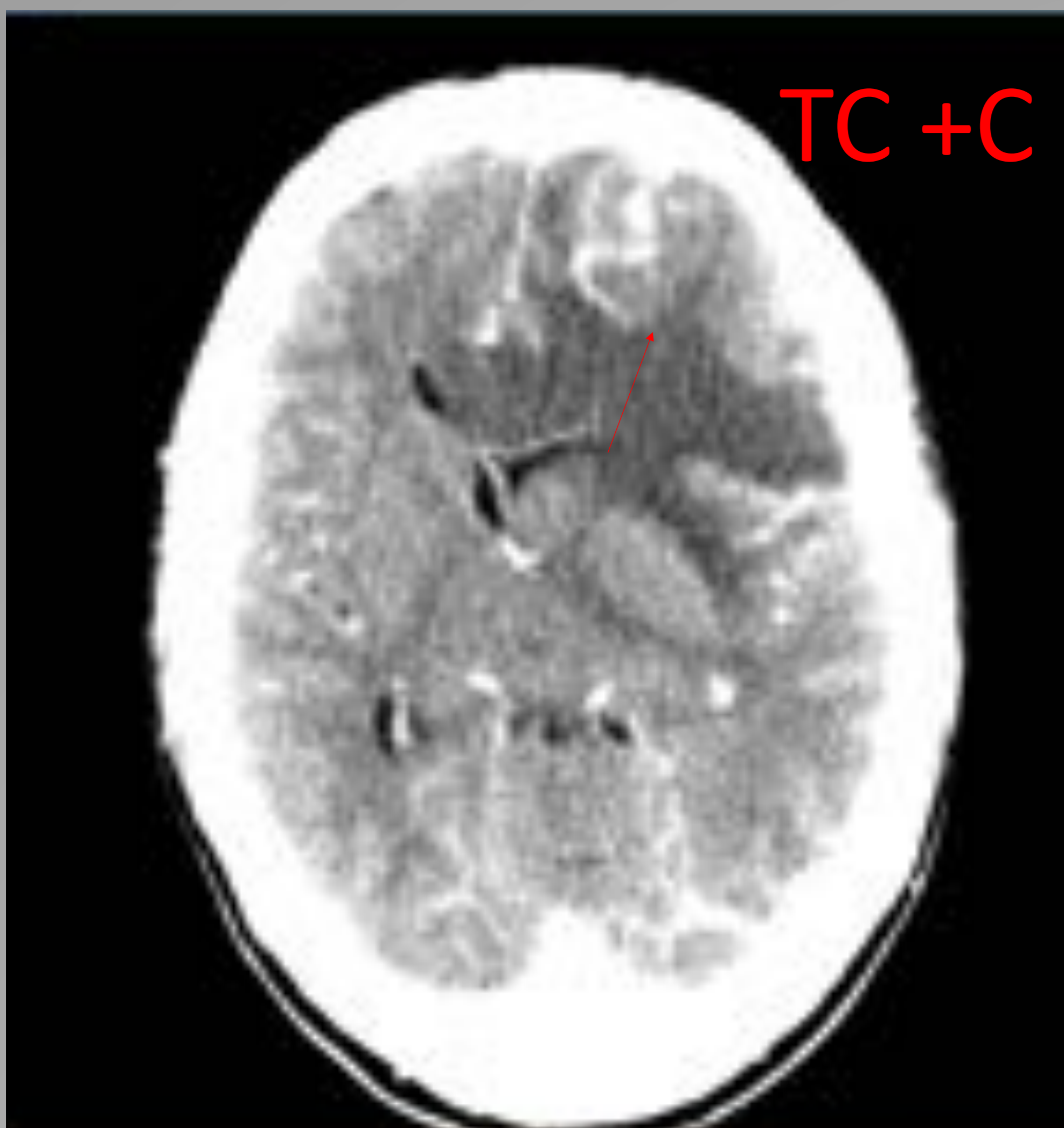
Son linfomas B difusos asociados a la inmunodepresión, algunos asociados al virus Epstein -Barr (peor pronóstico).

En técnicas de imagen se identifica lesión solitaria o múltiples lesiones necróticas que realzan en anillo, infiltrativas o circunscritas que afectan típicamente a hemisferios cerebrales y núcleos de la base, aunque también pueden ser infratentoriales.

Puede tener sangrado intralesional, con áreas hiperdensas en TC, hiperintensas en T1 o con baja señal en las secuencias GRE y SWi.

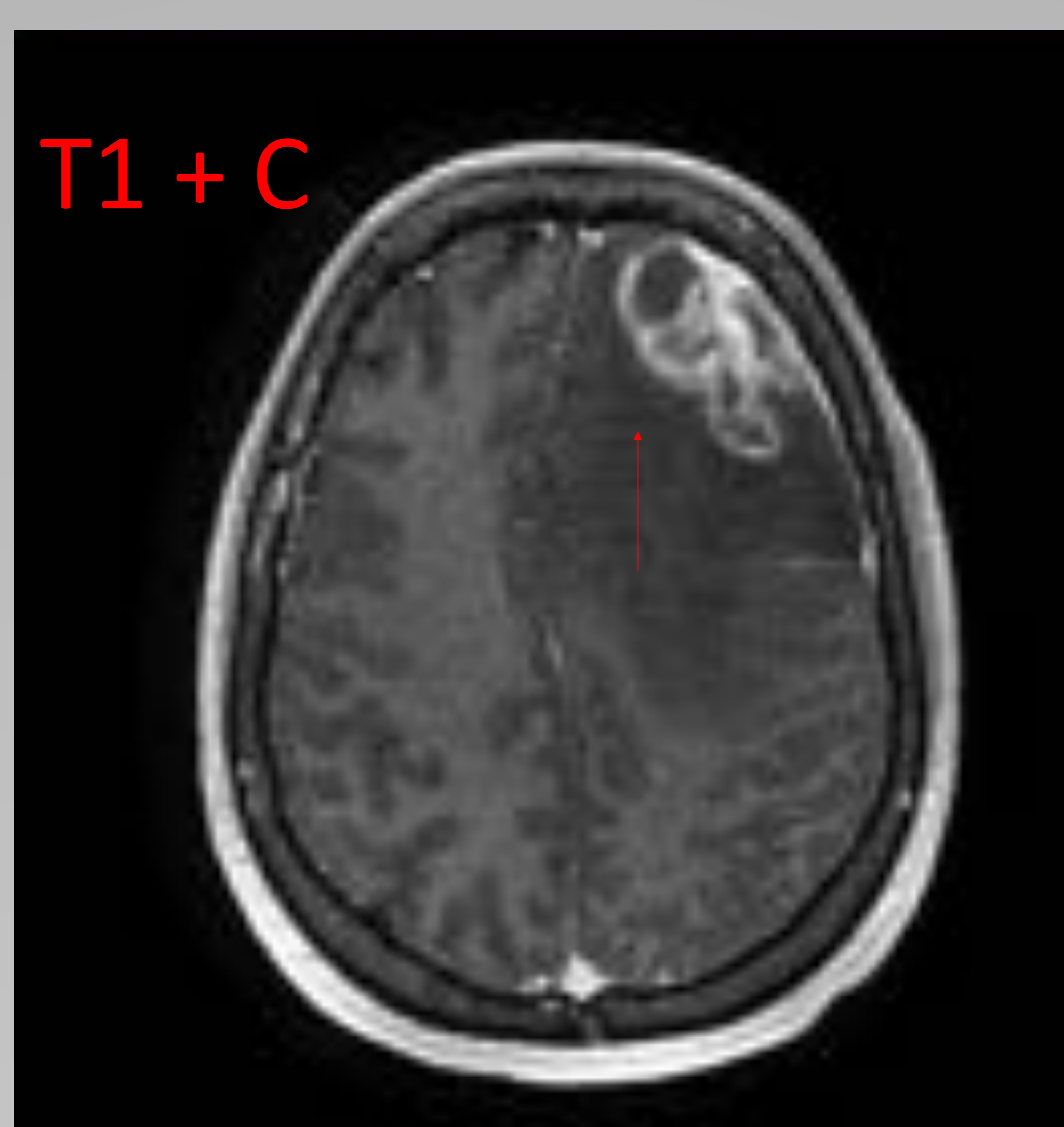
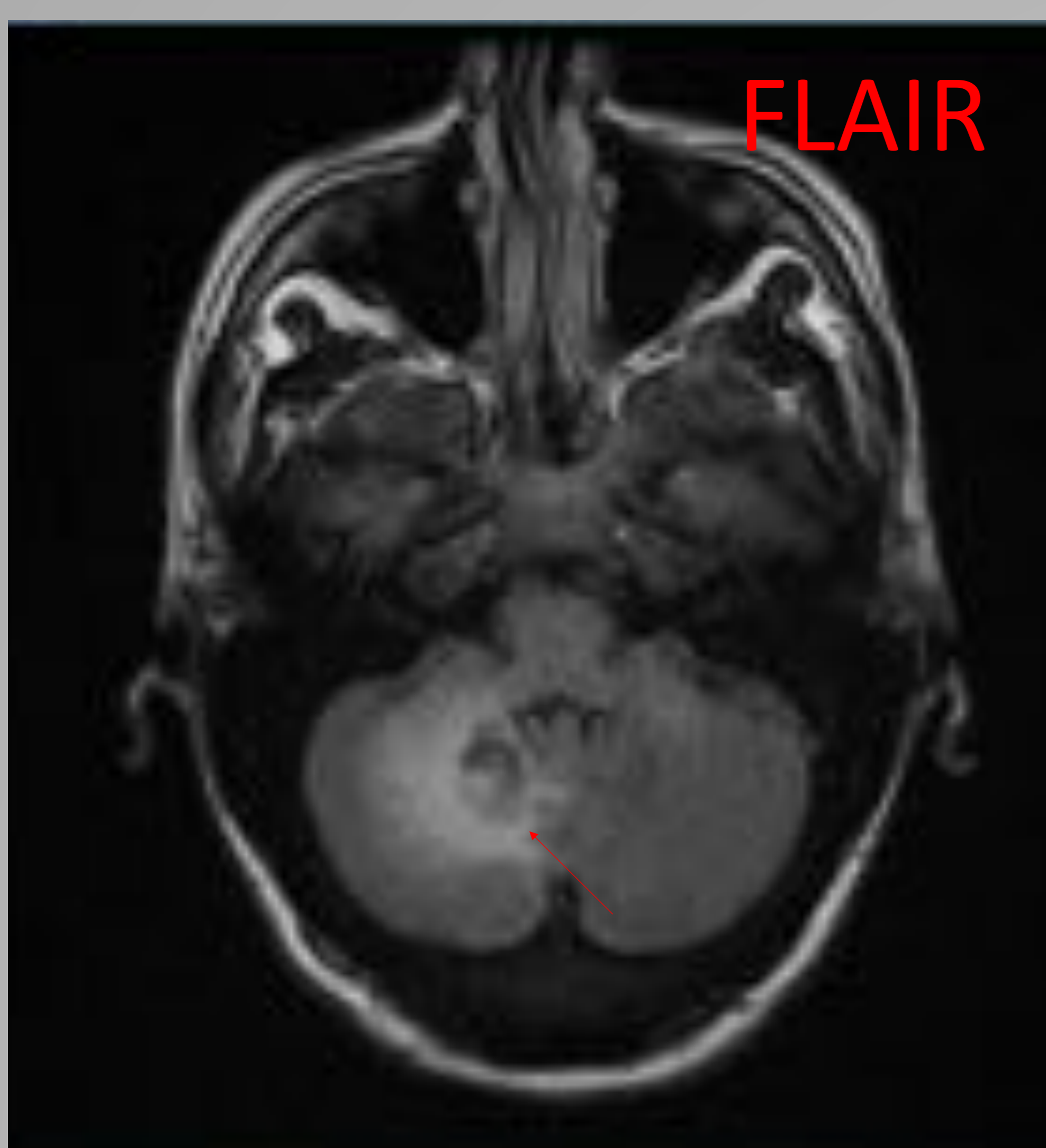
El DD mas importante y difícil es con la toxoplasmosis, a veces solo la respuesta al tratamiento de la infección dilucida el diagnostico .

Previo a eso el PET -TAC o el SPECT puede ayudar debido a su bajo.



Paciente VIH + que no sigue tratamiento con 4 CD 4.

Debuta con crisis convulsivas las lesiones que se ven en TC y RM (lesión supra e infratentorial)



El tratamiento para toxoplasmosis no funcionó

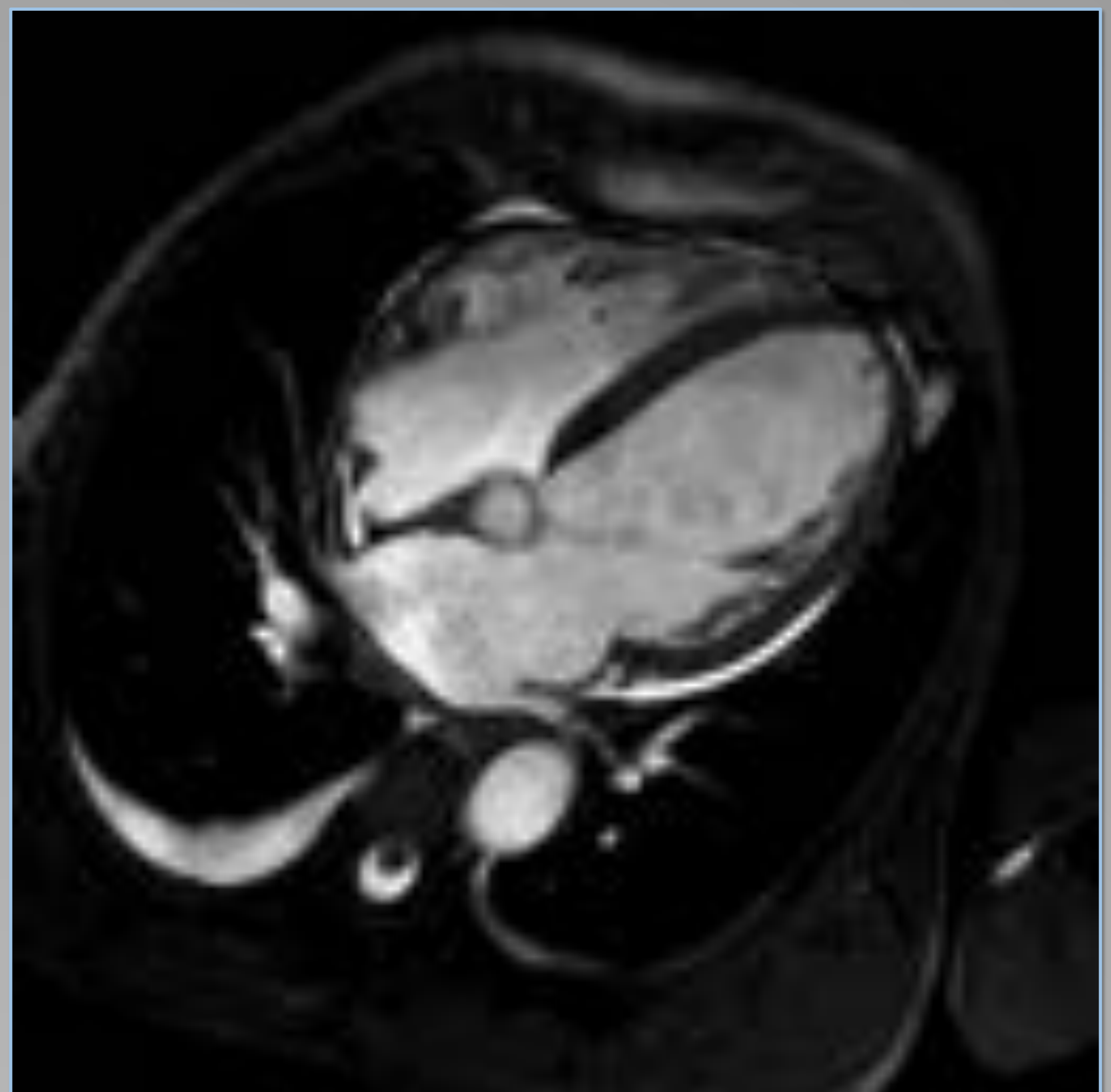
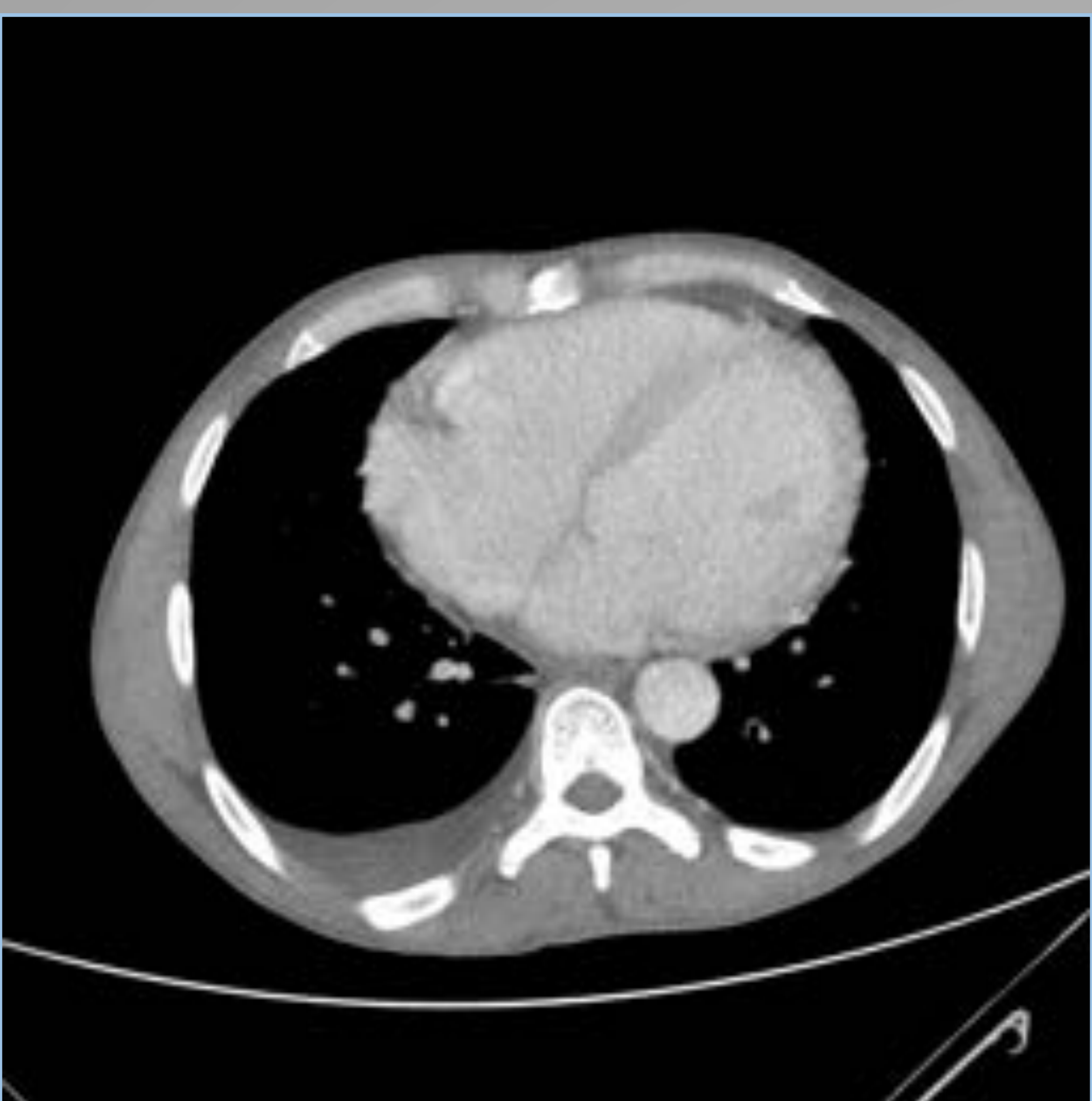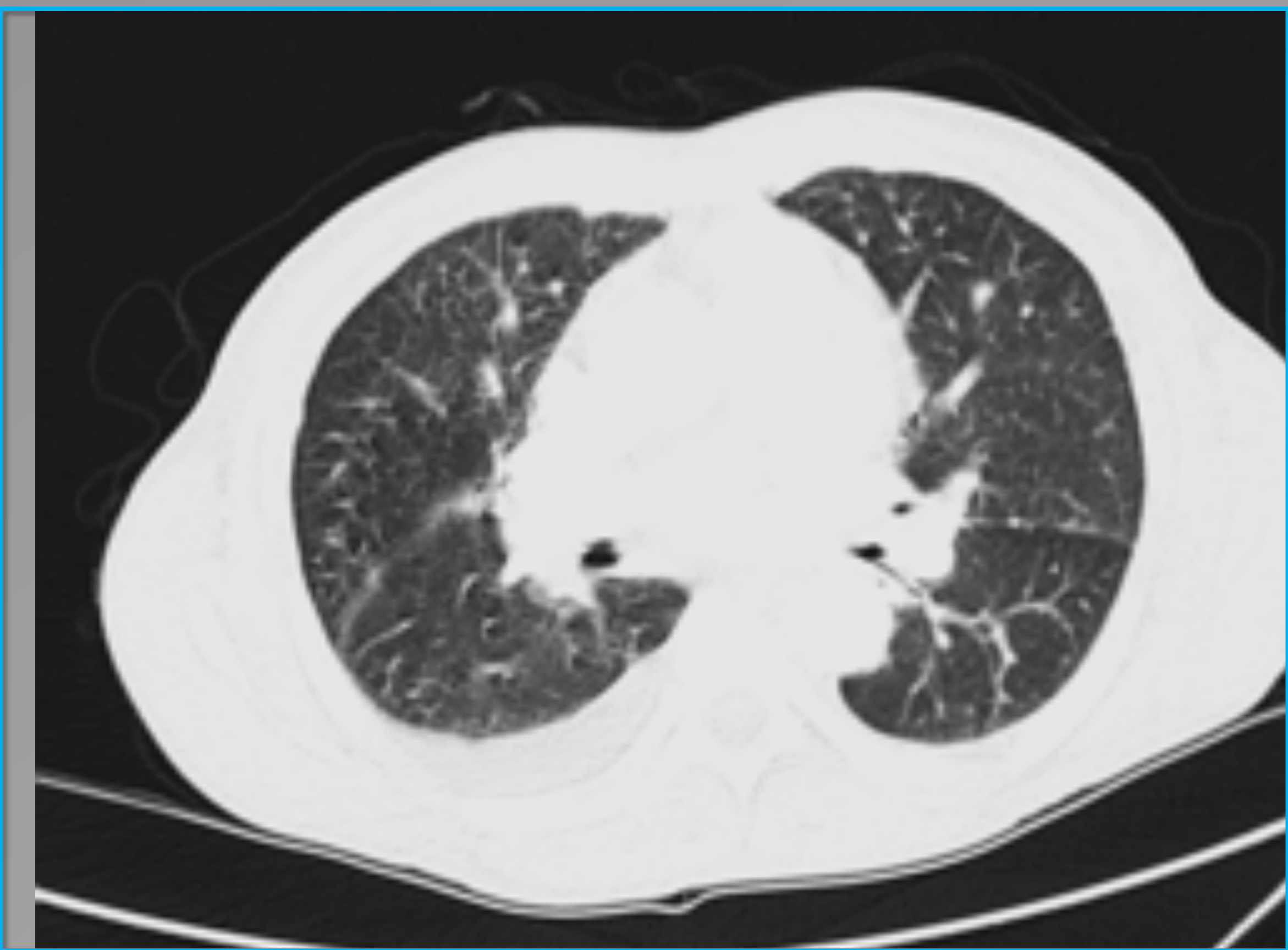
EL SPECT dilucidó el diagnostico de linfoma multicentrico

MISCELANEA DE MANIFESTACIONES

CARDIOMIOPATÍA ASOCIADA a VIH

La miocardiopatía tiene diferentes etiologías:

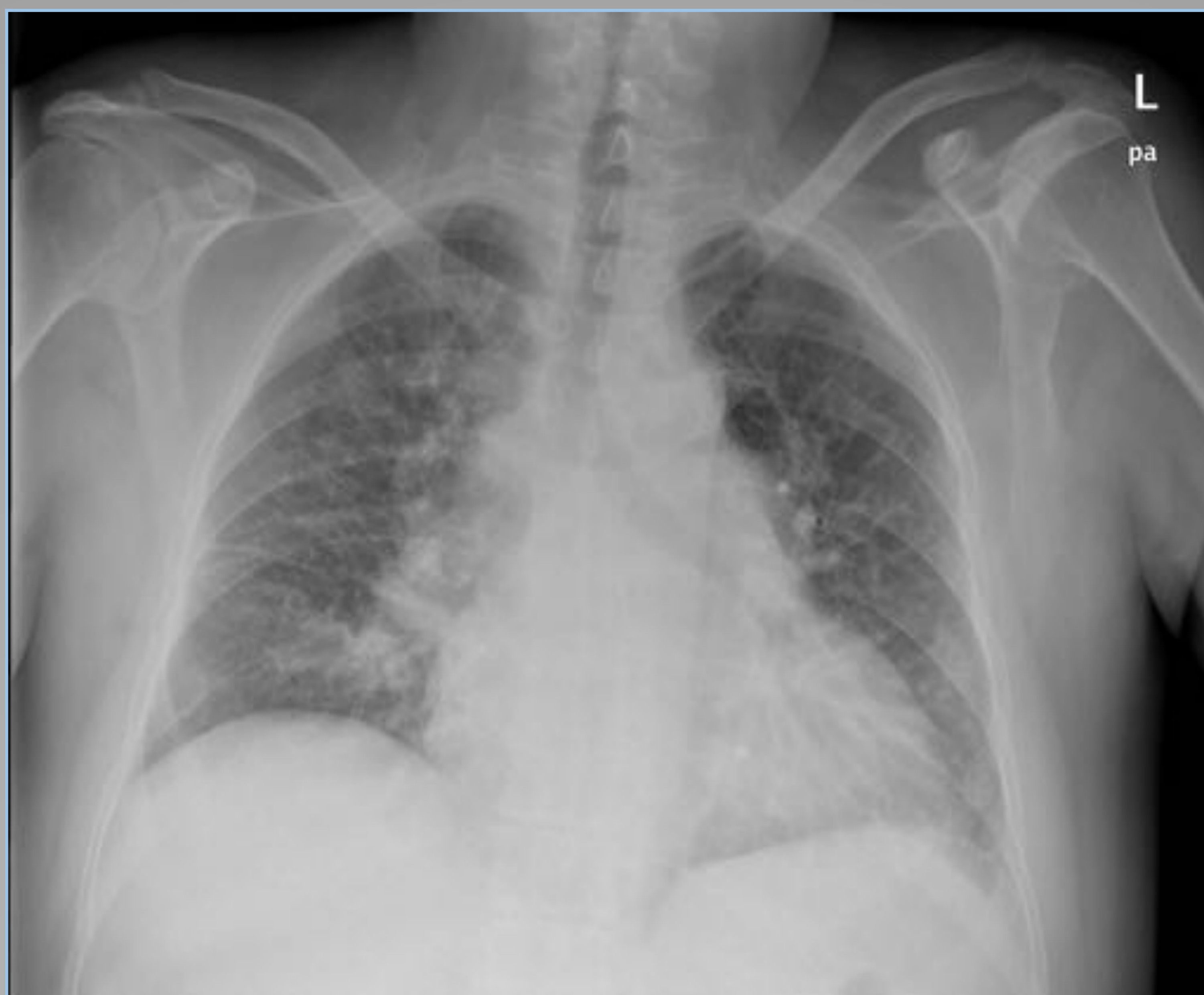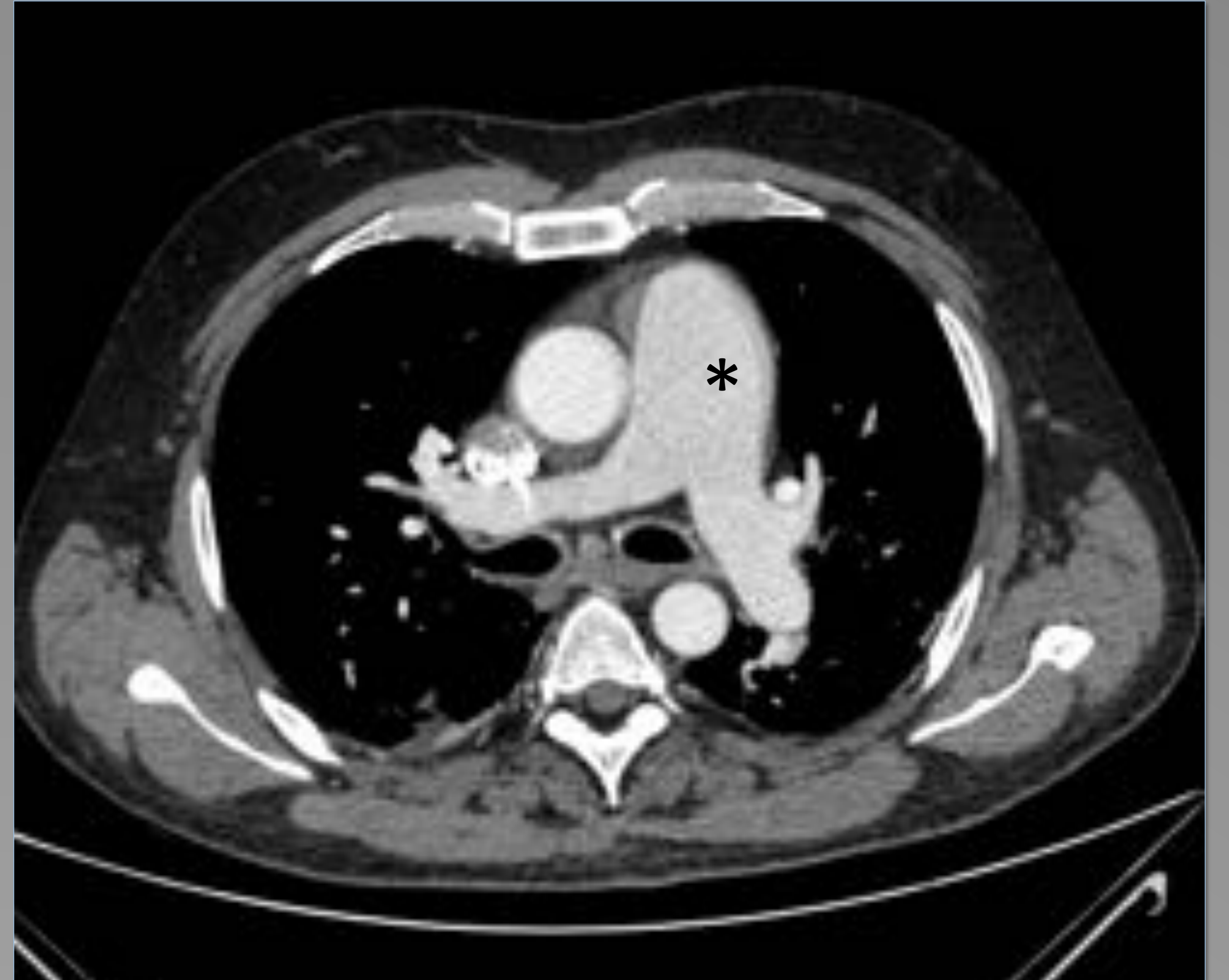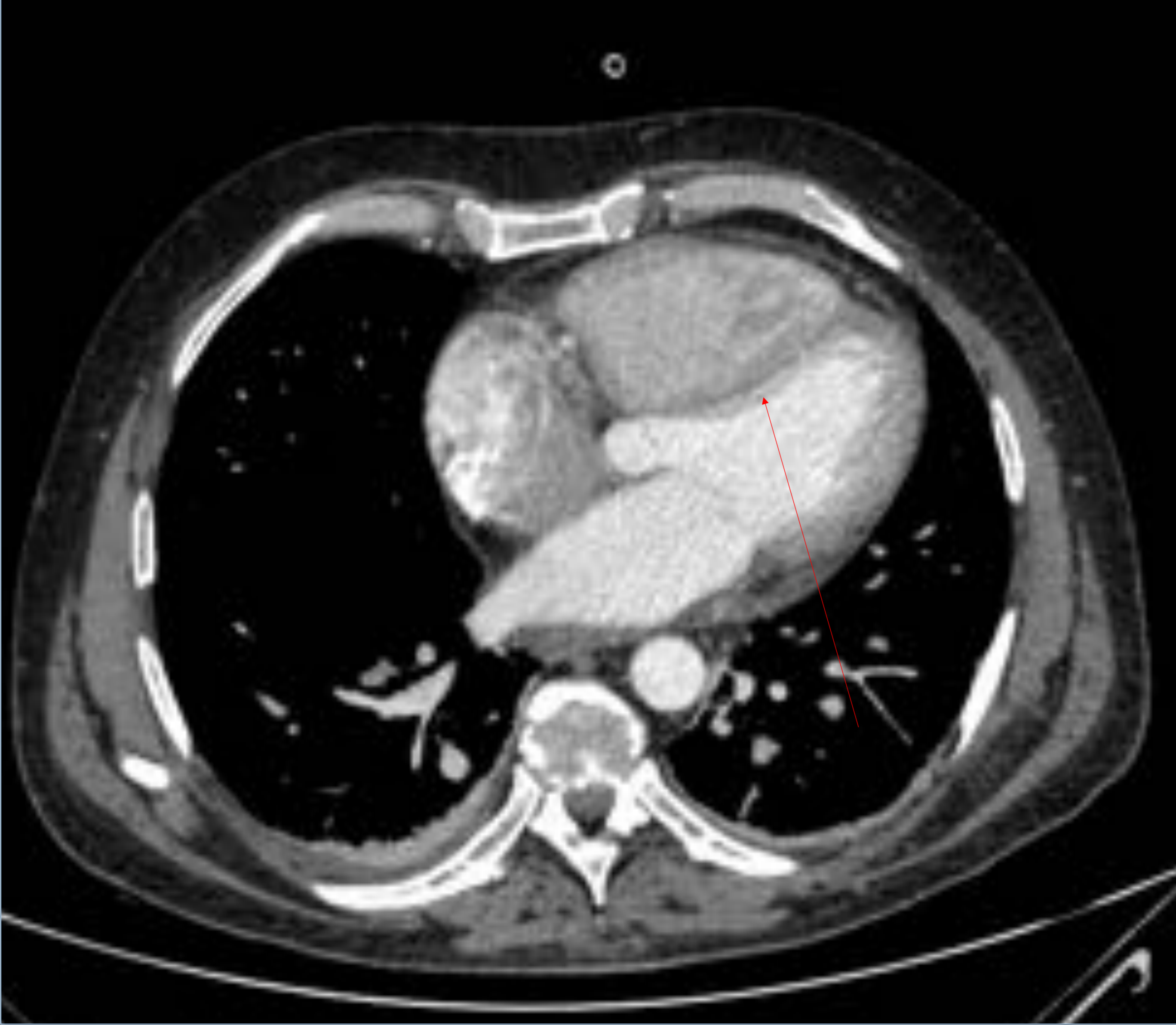- Miocarditis
- Miopericarditis tuberculosa (90% de derrames pericárdicos en paciente VIH *)
- Toxicidad directa por VIH ; Hipertensión pulmonar
- Infecciones oportunistas
- Deficiencia de micronutrientes
- Miocardiopatía dilatada ; un tercio de las muertes cardíacas y están asociadas a disfunción sistólica (fig 8)



MIOCARDIOPATÍA DILATADA

La RM cardíaca mostró insuficiencia cardíaca con miocardiopatía dilatada con disfunción sistólica. TC torácica muestra ventrículos dilatados , derrame pleural y signos de ICC en ventana pulmonar.

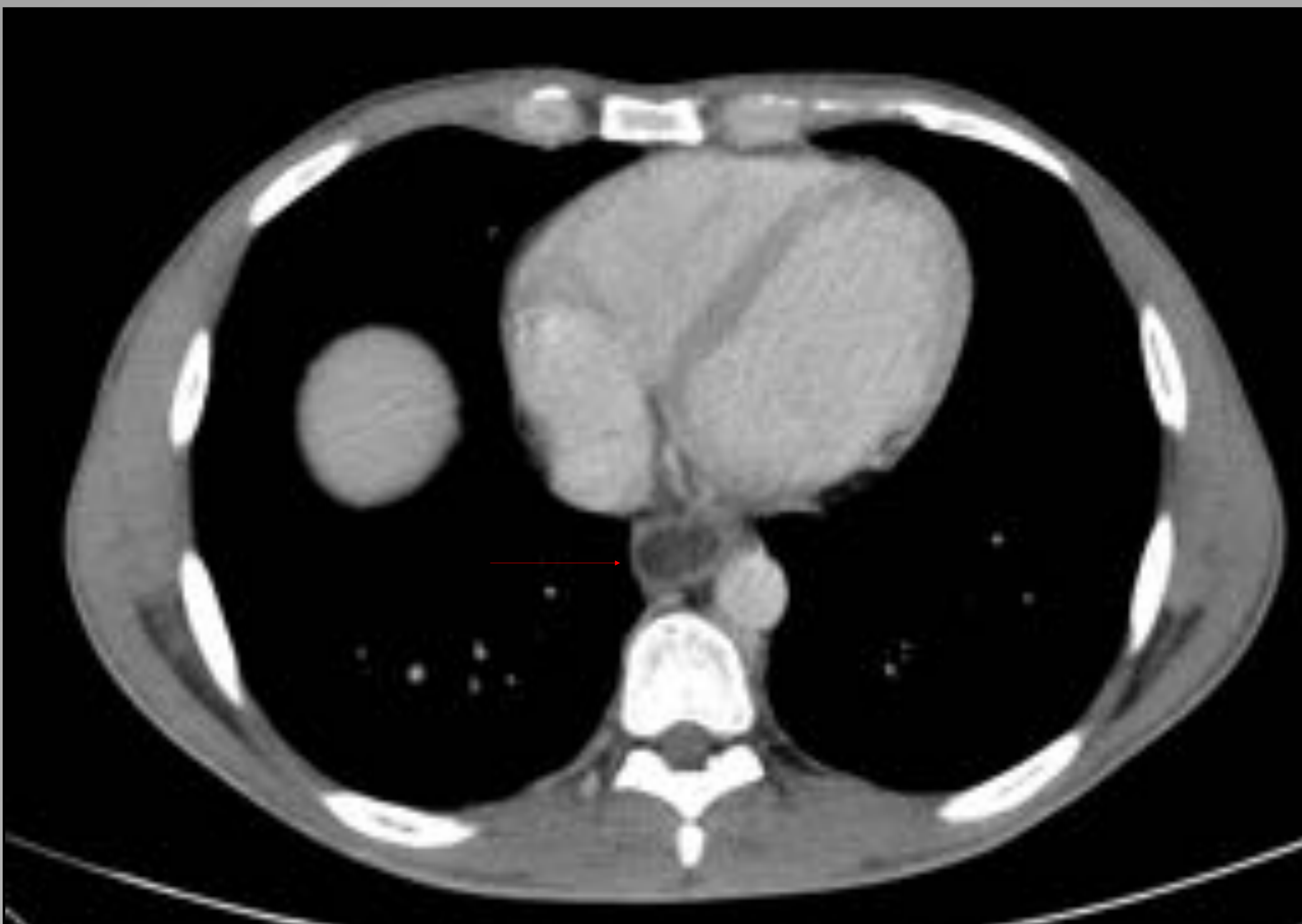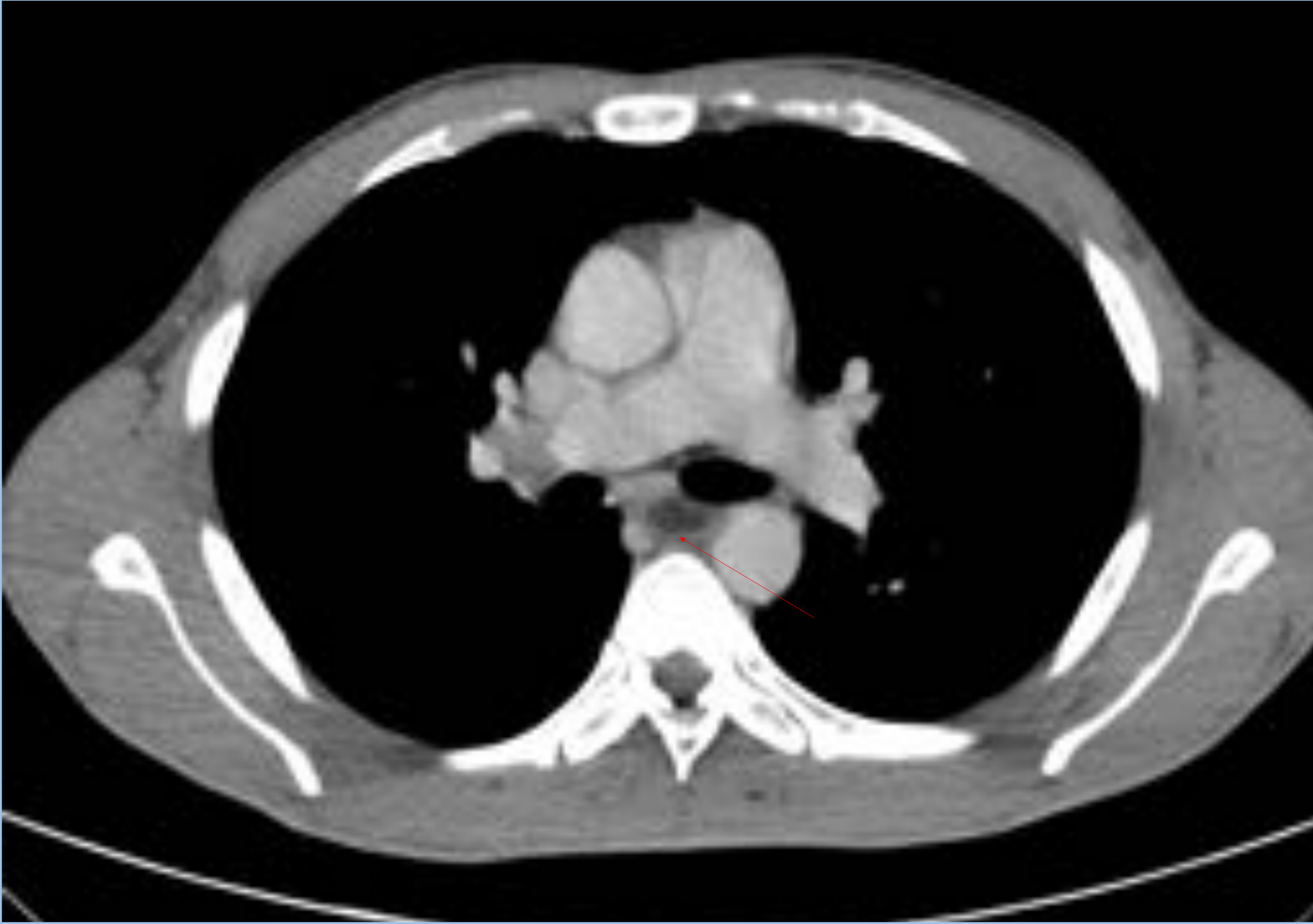HIPERTENSIÓN PULMONAR VIH - GRADO I



Angio- CT muestra dilatación de la arteria pulmonar principal y cavidades cardíacas derechas (asterisco) con desviación del tabique ventricular (flecha); se excluyeron otras causas de hipertensión pulmonar

Rx torax AP con patrón característico de insuficiencia cardíaca

ESOFAGITIS por CMV



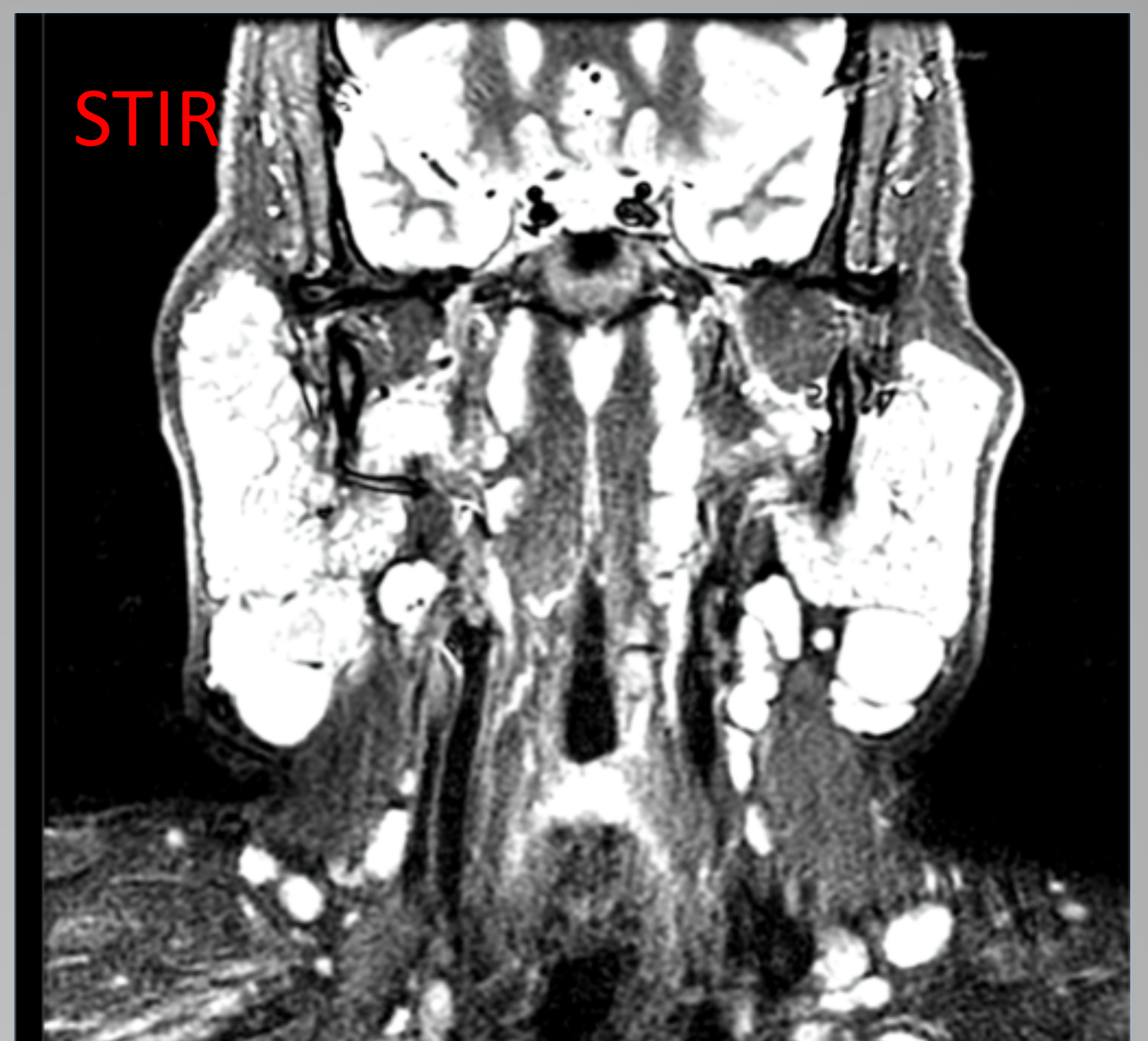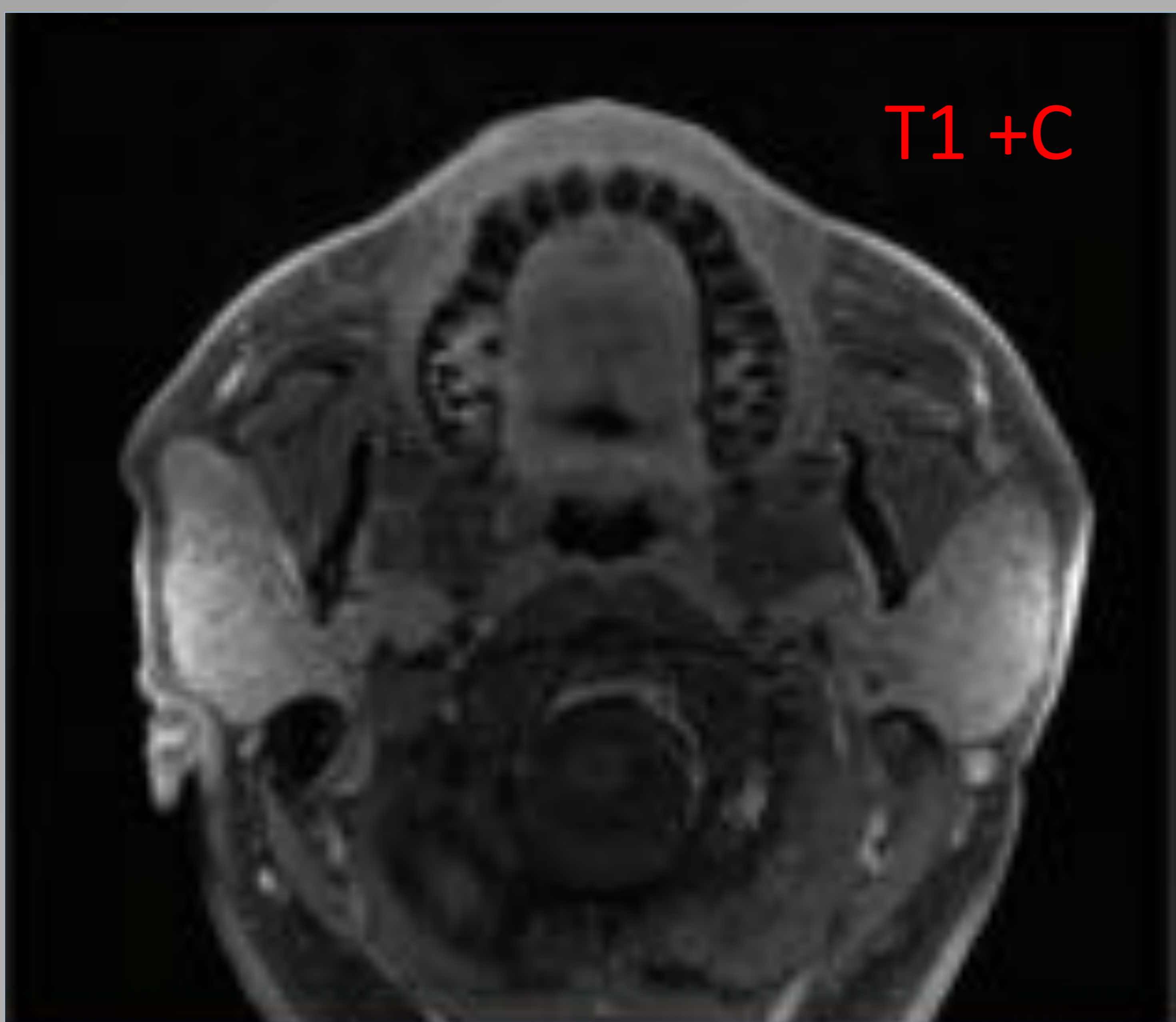
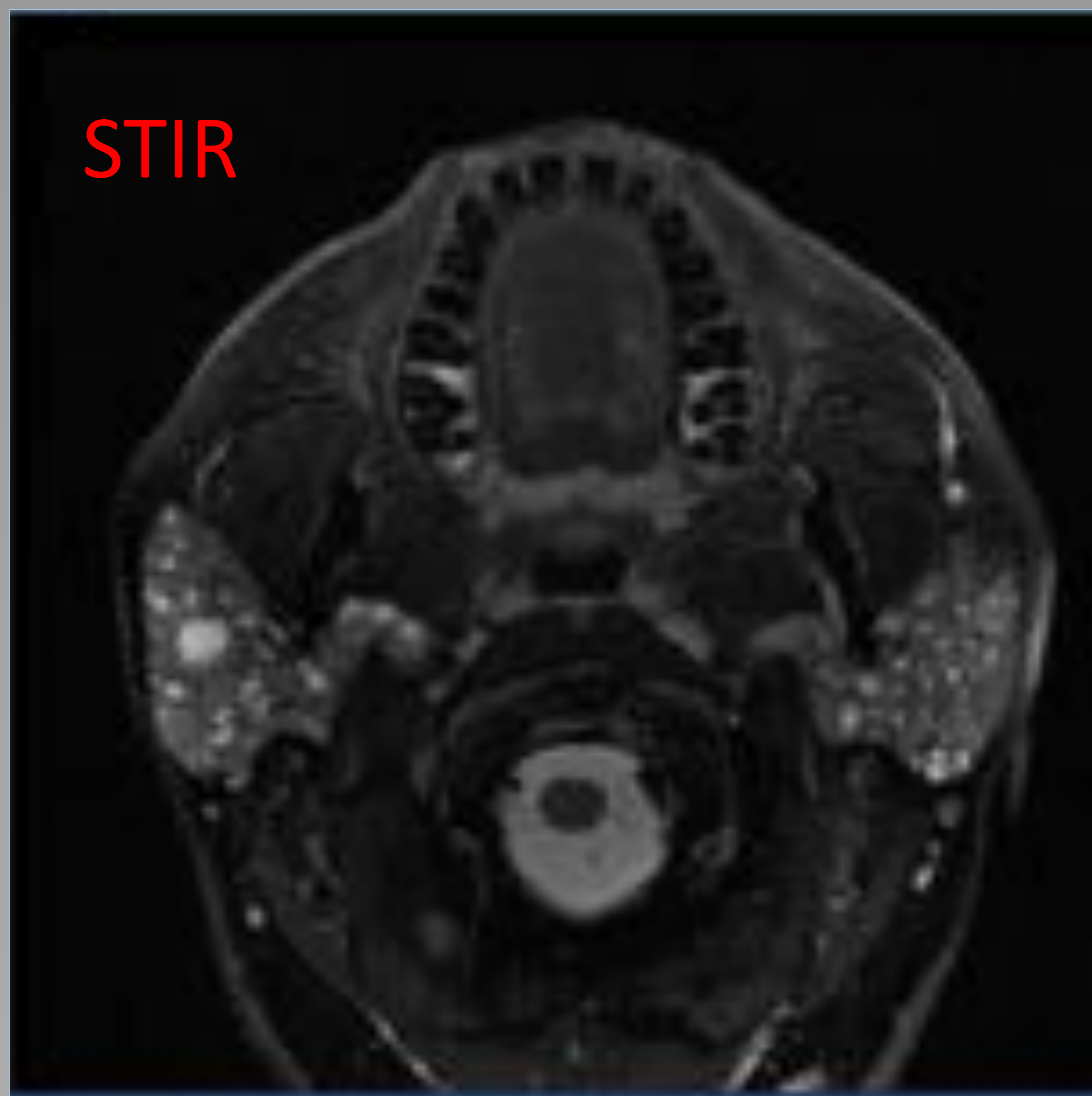
La TC muestra dilatación del esófago con engrosamiento parietal distal que se observa por encima de la unión gastroesofágica. En la endoscopia se observó una esofagitis infecciosa por CMV. La serología del VIH dio positivo en la urgencia

QUISTES LINFOEPITELIALES benignos de parotidas

Son quistes benignos intraparotídeos (a veces asociados a lesiones solidas) en glándulas aumentadas de tamaño y con adenopatías reactivas latero-cervicales.

Siempre hay que descartar infección por VIH , ya que hasta un 5 % de pacientes sin tratamiento desarrollan esta enfermedad

El DD es fundamentalmente con Sdr de Sjögren (puede cursar con afectación similar en parótidas), tumor de Warthin bilateral (lesiones quísticas pueden ser multifocales pero no incontables) , sarcoidosis con afectación de parotidas



Varón joven que en desconocimiento de su estado inmunitario consultó por aumento de tamaño de ambas parotidas y adenomegalias laterocervicales

CONCLUSIONES

- Desgraciadamente la infección por VIH es otra pandemia aún no resuelta. No obstante el tratamiento retroviral ha disminuido drásticamente las muertes y las infecciones
- Por ello es raro hacer el diagnóstico en la urgencia, pero existen muchos pacientes que abandonan el tratamiento o desconocen el diagnóstico.
- Es ahí donde el radiólogo puede aportar mucho al clínico si conoce las entidades más frecuentemente asociadas y sus manifestaciones por técnicas de imagen