

CUANDO LA BOMBA ESTALLA: rotura de aneurisma de aorta abdominal

María Ato González¹, Davinia Gea Martos², Pilar Rey Segovia³, María José Martínez Cutillas⁴, Gonzalo de Paco Tudela⁵, Irene Sánchez Serrano⁶

¹⁻⁶Hospital Universitario Virgen de la Arrixaca,
Murcia.

OBJETIVOS:

- Repasar el **concepto** de aneurisma de aorta abdominal, así como de los **hallazgos** típicos en imagen y del **protocolo** a realizar.
- Esquematizar las principales **complicaciones** derivadas de esta entidad y proporcionar claves para la realización de un diagnóstico precoz mediante casos clínicos.

REVISIÓN DEL TEMA:

DEFINICIÓN ANEURISMA DE AORTA ABDOMINAL (AAA) [1]

Dilatación focal de la aorta abdominal > 3 cm / > 50 % del diámetro proximal normal.

GENERALIDADES

- ❖ 90% de localización **infrarrenal** [2]
- ❖ Más frecuentes en varones mayores de 60 años [3].
- ❖ Típicamente **morfología fusiforme** (80%) → secundarios a aterosclerosis [2].
- ❖ La rotura es la complicación más común → Alta morbimortalidad.
- ❖ Clínicamente puede presentarse con la **tríada clásica** (dolor, masa pulsátil, hipotensión) hasta en un 25-50% de los pacientes.
- ❖ Otras manifestaciones menos habituales incluyen la parálisis transitoria de MMII, dolor / equimosis testicular o dolor en hemiabdomen derecho [1].

PAPEL DE LA IMAGEN EN EL MOMENTO AGUDO [4]

ECOGRAFÍA → Puede orientar el diagnóstico en pacientes con diferente sospecha clínica (EJ: cólico renal).

ARTERIOGRAFÍA → Diagnóstica y terapéutica.


PAPEL DE LA IMAGEN EN EL MOMENTO AGUDO [4]

TCMD



Prueba de elección

Rápido y ampliamente disponible.
Gran definición anatómica.
Permite planificación de tratamiento.
Permite diagnósticos alternativos.



PROTOCOLO:

TC SIMPLE: permite diferenciar calcificaciones / material quirúrgico dentro del saco aneurismático.

Puede ayudar a visualizar hematoma periaórtico / intramural.

FASE ARTERIAL: la mejor para evaluar el aneurisma, la aorta y el árbol vascular. Permite visualizar puntos de extravasación de contraste (sangrado activo).

Si el aneurisma es muy grande puede no rellenarse completamente.

FASE VENOSA: pueden verse fugas de contraste no visualizadas en la fase arterial.

RECONSTRUCCIONES : importantes para la planificación del tratamiento quirúrgico y para el seguimiento post-operatorio. Permite evaluación del aneurisma en los diferentes planos.

SIGNOS DE ROTURA EN TC [5]

❖ **Hematoma retroperitoneal**

Hallazgo **más frecuente**.

Espacio perirrenal y pararenal.

Densidad heterogénea con áreas de ↑ atenuación

❖ **Reticulación de la grasa periaórtica**

❖ **Extravasación de contraste**

Traduce sangrado activo.

Se visualiza en fases arterial y venosa.

SIGNOS DE ROTURA EN TC [5]

~ SIGNOS DE ROTURA CONTENIDA / INCIPIENTE

- ❖ Signo de la semiluna hiperdensa { Signo **precoz** y **específico** de rotura. Traduce un hematoma agudo en el interior del trombo mural o de la pared aneurismática
- ❖ Discontinuidad focal de las calcificaciones intimaes.
- ❖ Aumento de tamaño del aneurisma.
- ❖ Signo del abrazo aórtico [6] { Representa una **debilidad focal** de la pared aórtica o una fuga localizada. La pared posterior de la aorta no se identifica con claridad / sigue el contorno de la columna.
"Draped aorta sign"

~ FIGURAS

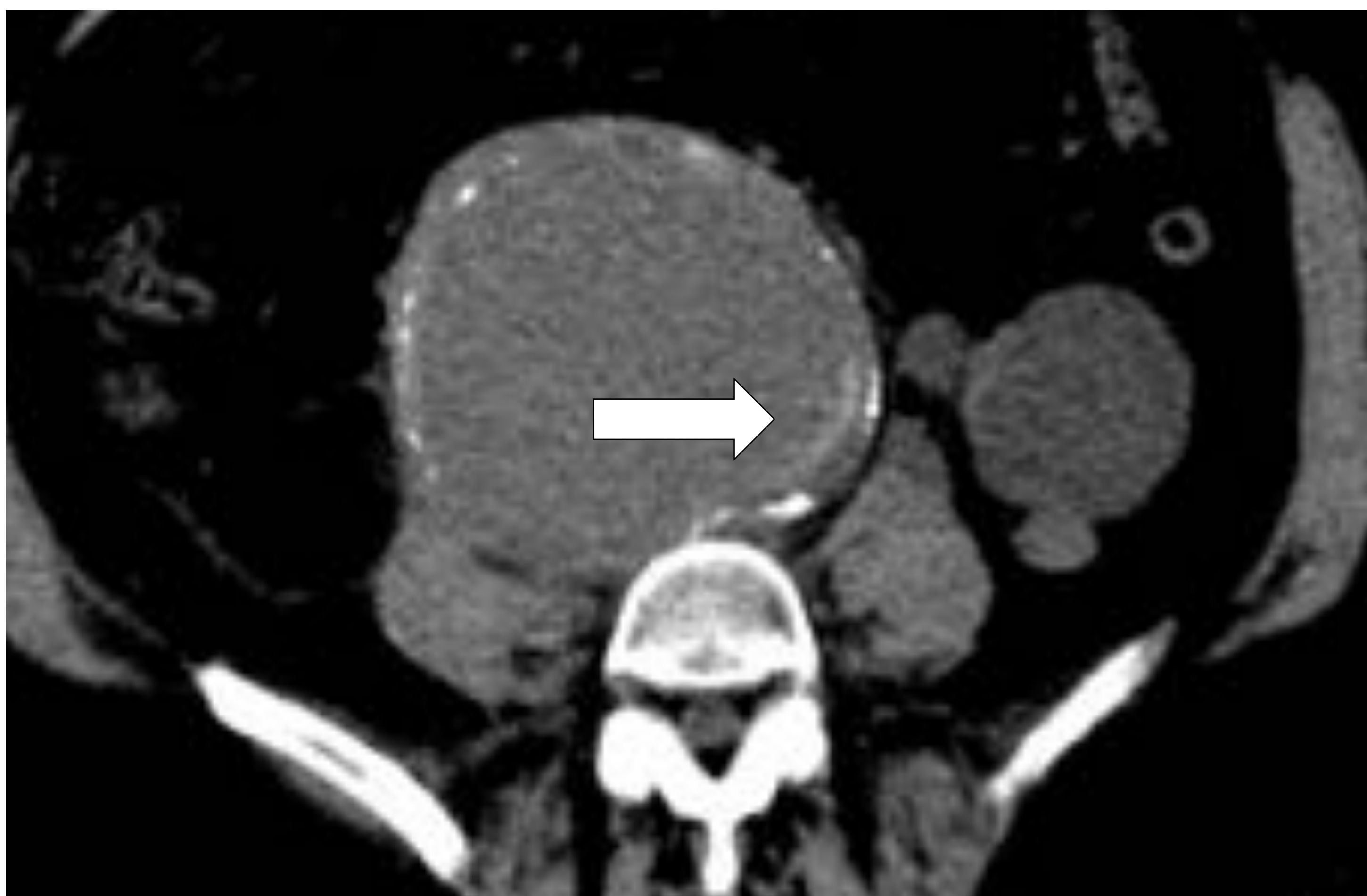

Figura 1. TCMD simple. Aneurisma de aorta en el que se observa el signo de la semiluna hiperdensa (flecha)

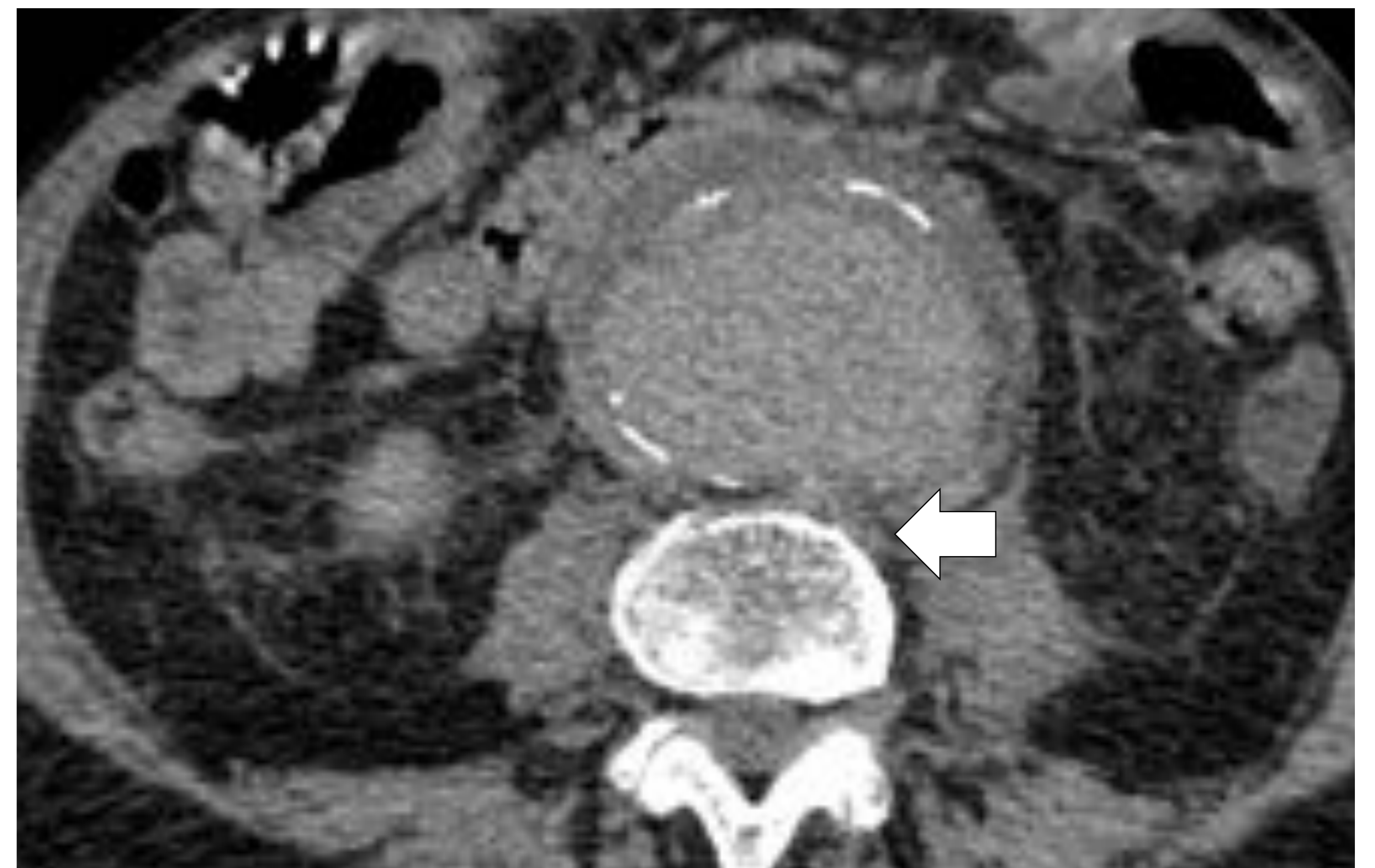

Figura 2. TCMD con contraste i.v. en fase venosa. Aneurisma de aorta con alteración de su morfología que presenta desdiferenciación de su pared posterior y sigue el contorno del cuerpo vertebral (flecha).

CASO 1

Varón de 78 años que consulta por dolor súbito en región lumbar que se acompaña de sudoración, hipotensión y taquicardia.

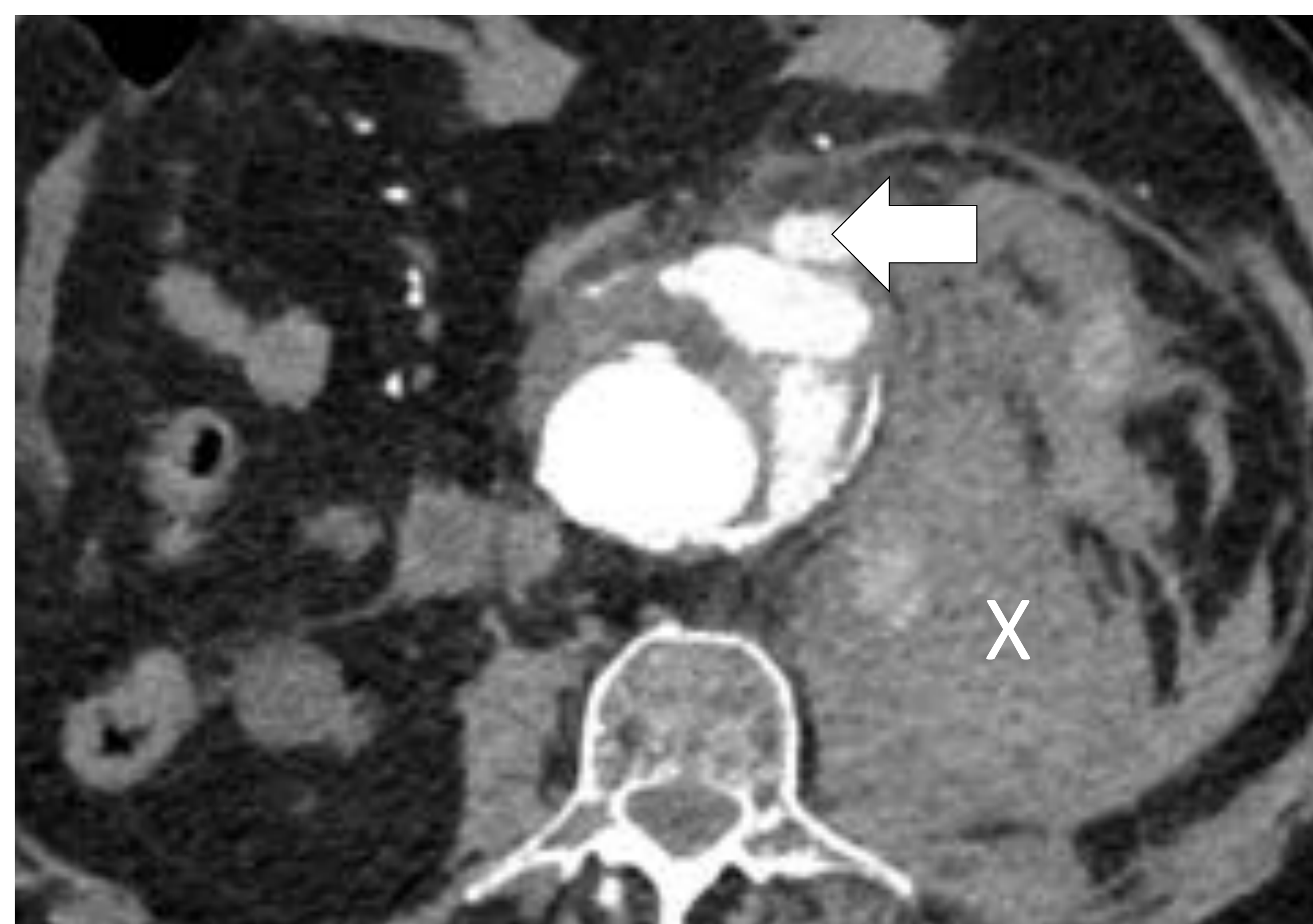
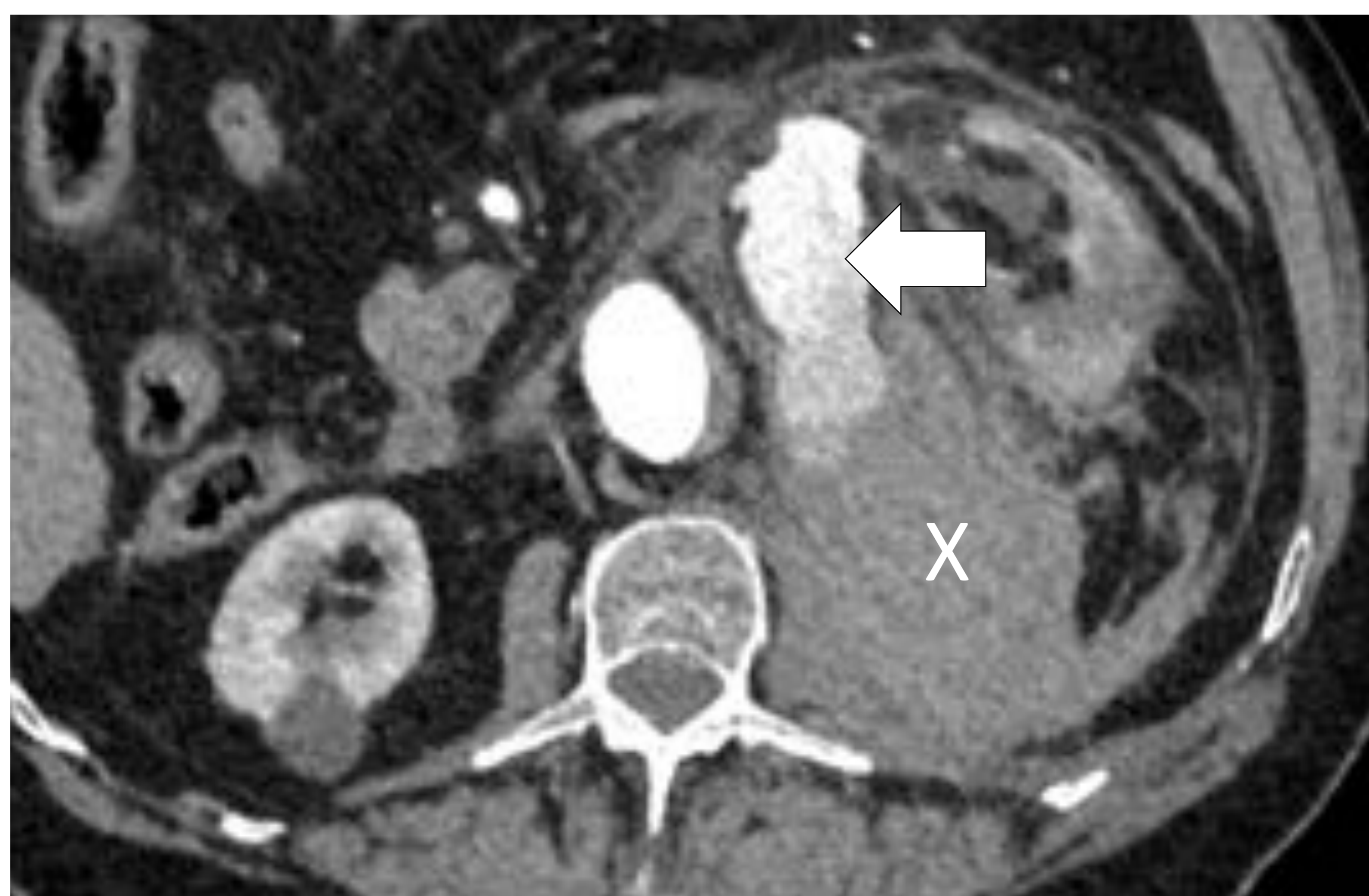

Figura 3. TCMD con contraste i.v. en fase arterial. Rotura de aneurisma de aorta con **hematoma retroperitoneal (X)** en región pararenal izquierda y psoas ipsilateral que desplaza anteriormente el riñón izquierdo. Gran **extravasación de contraste** que traduce sangrado activo (flechas).

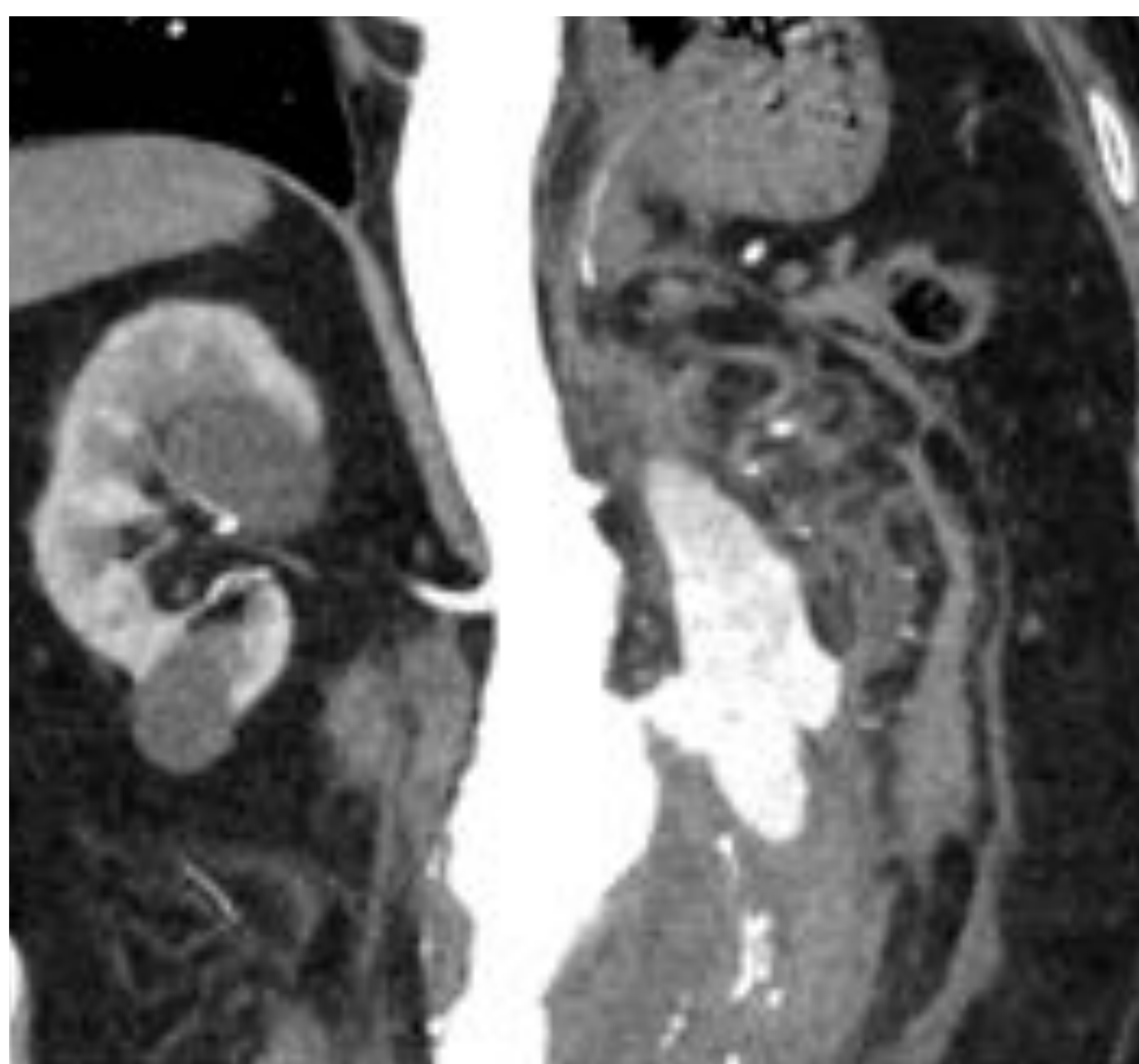


Figura 4. TCMD con contraste i.v. en fase arterial. Reconstrucción coronal.

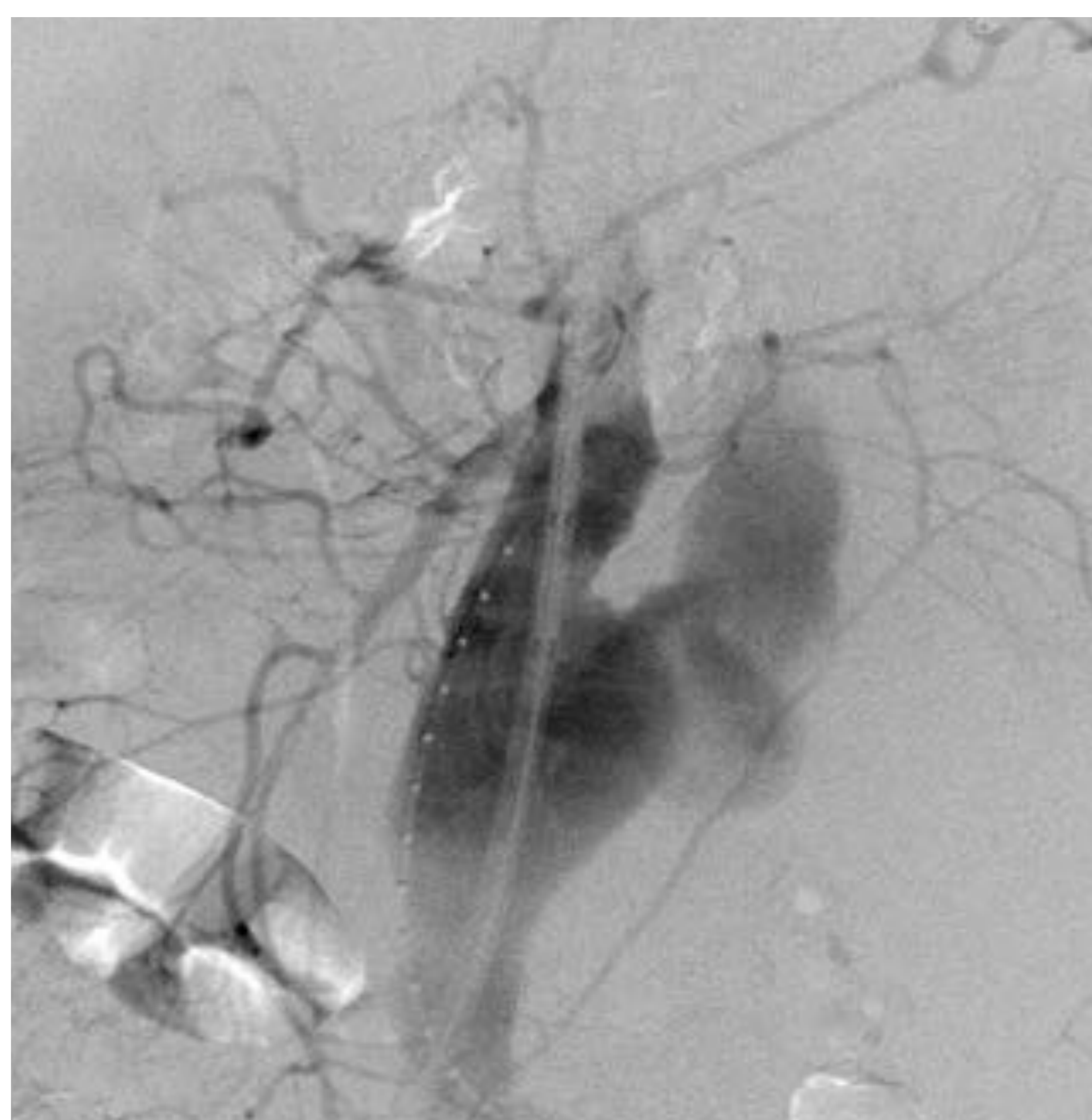


Figura 5. Arteriografía para colocación de prótesis aórtica en la que visualiza una extensa fuga de contraste.

DX: Rotura de aneurisma de AAA

CASO 2

Varón de 75 años derivado de otro hospital por sospecha de aneurisma de aorta visualizado en ecografía de aparato urinario por clínica de cólico renal.

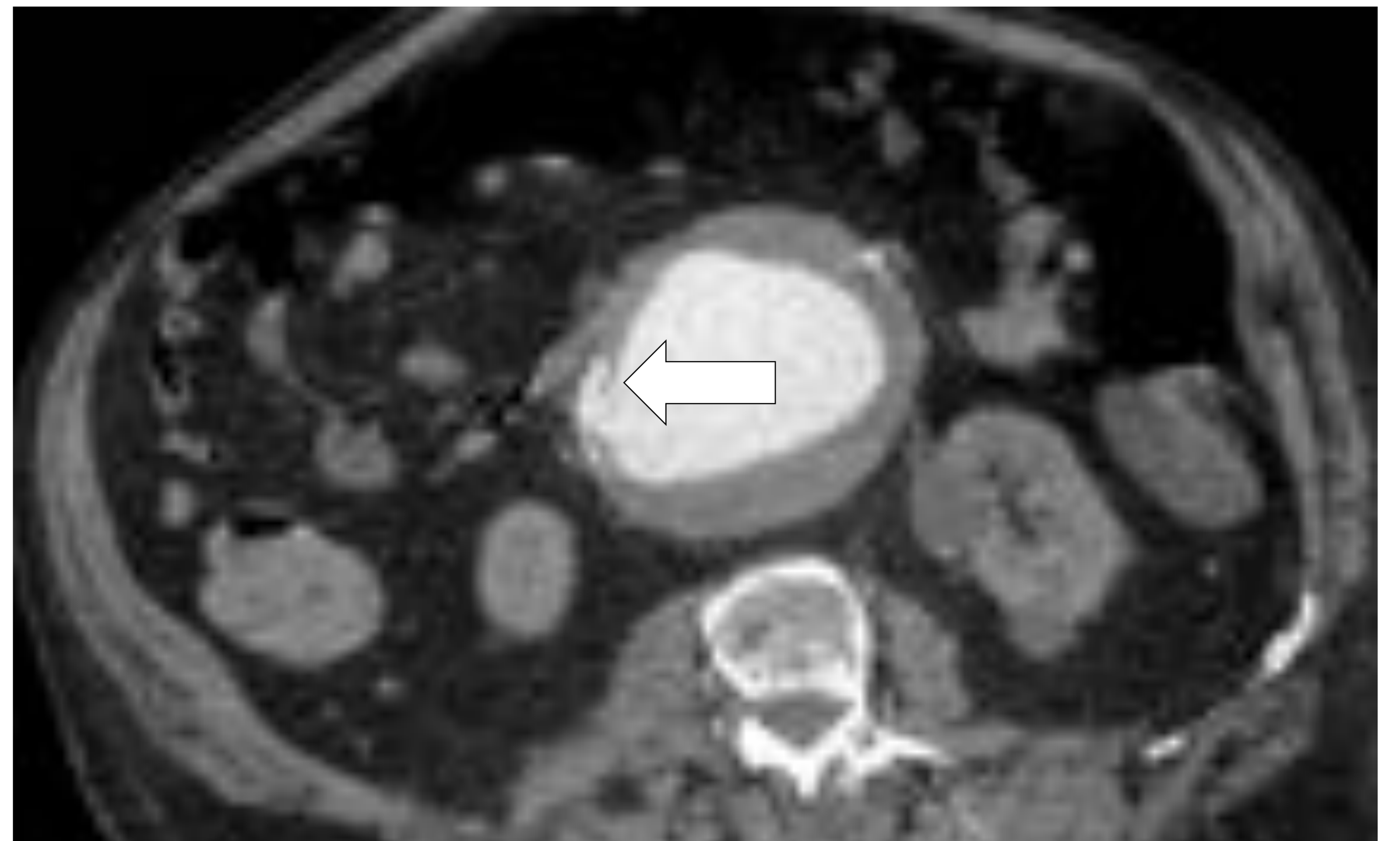
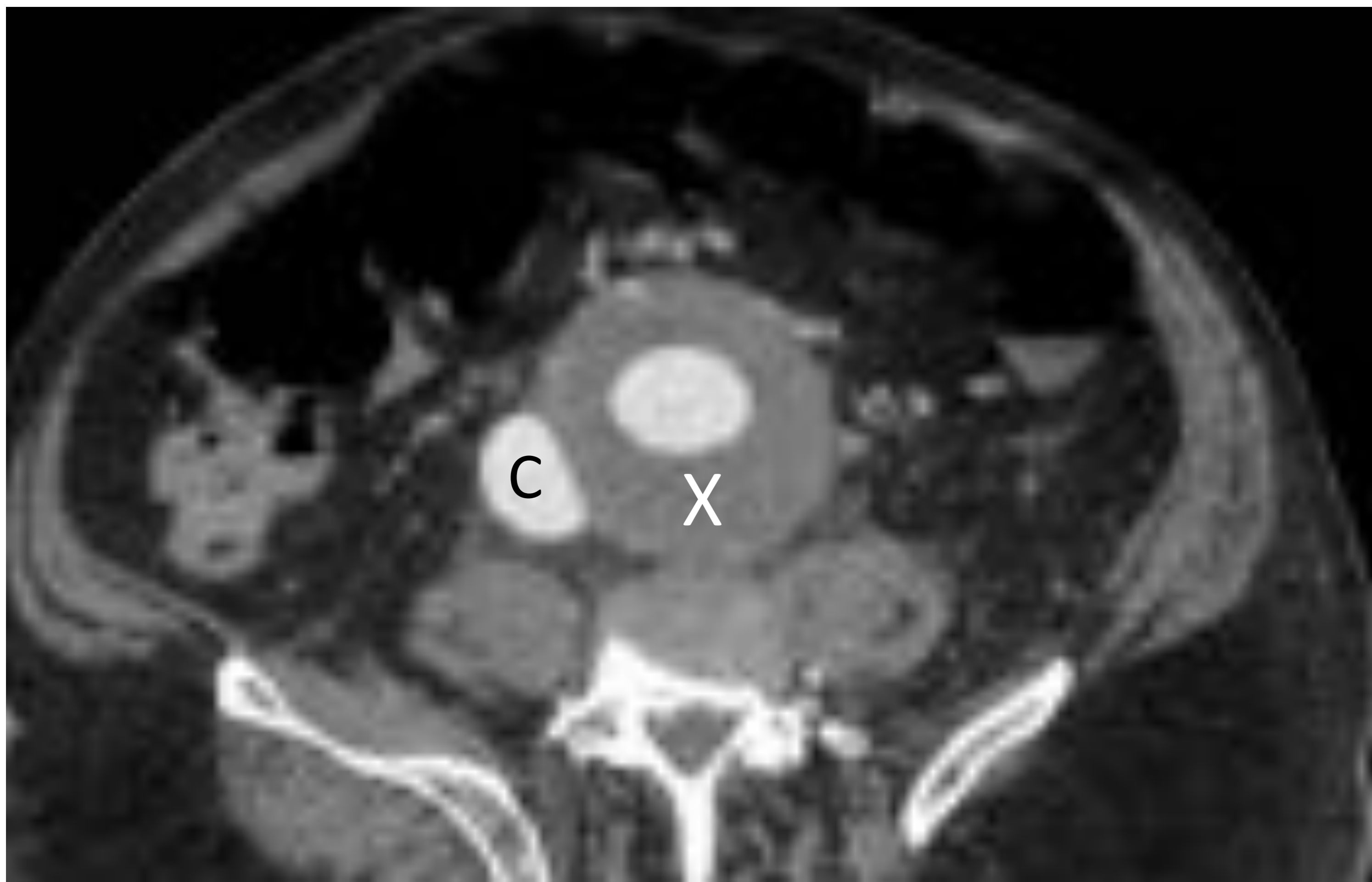

Figura 6. TCMD con contraste i.v. en fase arterial. Aneurisma de aorta infrarrenal con trombo mural (x). Se observa **relleno precoz de la vena cava (C)**, similar al de la aorta, y comunicación entre ambos vasos (flecha), todo ello compatible con fístula aorto-cava.

DX: *Fístula aorto—cava*

Complicación poco frecuente del AA. Comunicación patológica entre la aorta y la vena cava [7]

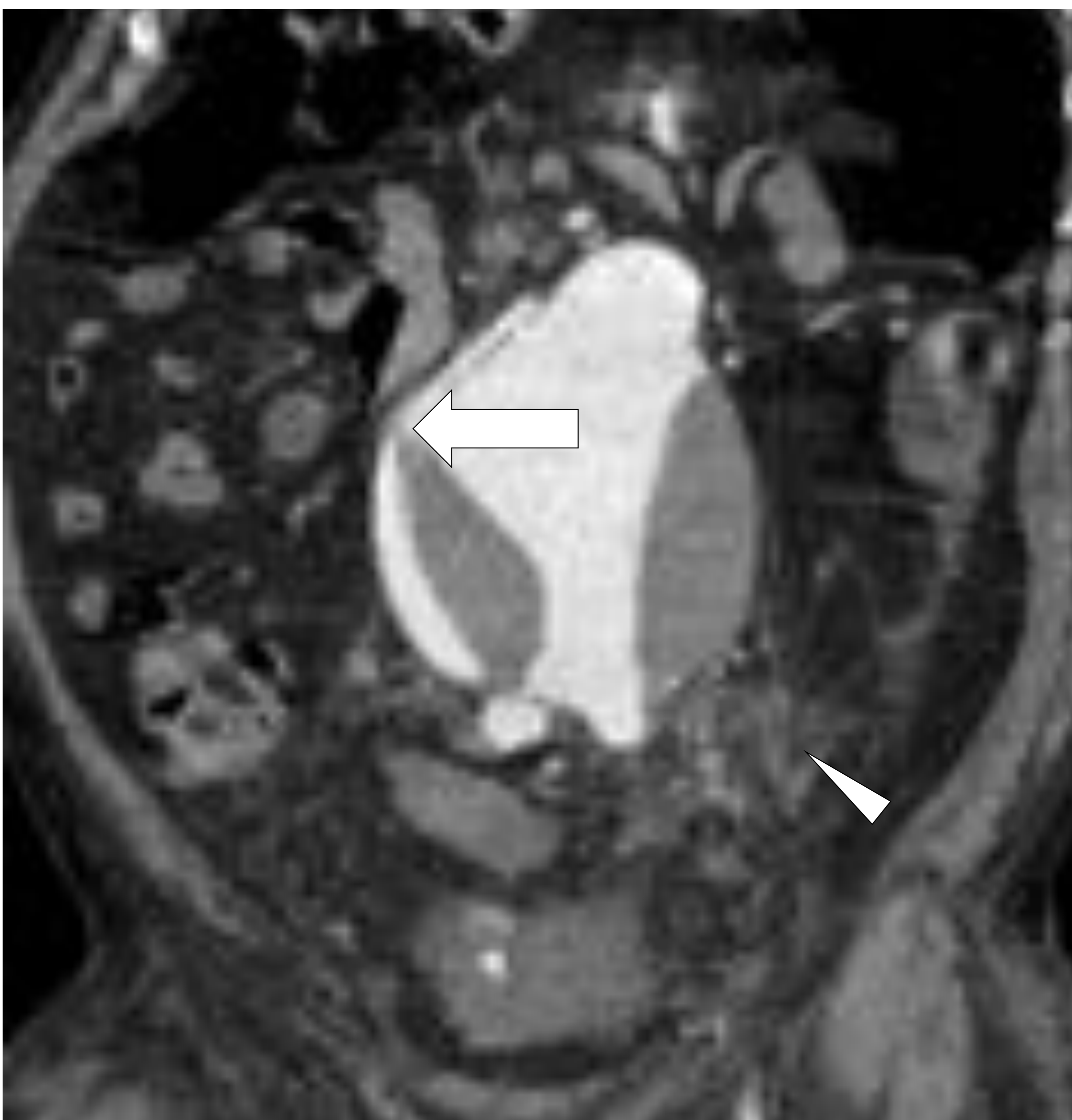

Figura 7. TCMD con contraste i.v. en fase arterial, reconstrucción coronal. Fístula aorto—cava (flecha). **Reticulación de la grasa periaórtica** (punta de flecha).

CASO 3

Varón de 60 años que consultó por episodio de vómitos hemáticos precedido de sensación nauseosa. Refería expulsión de sangre por las heces dos días antes.

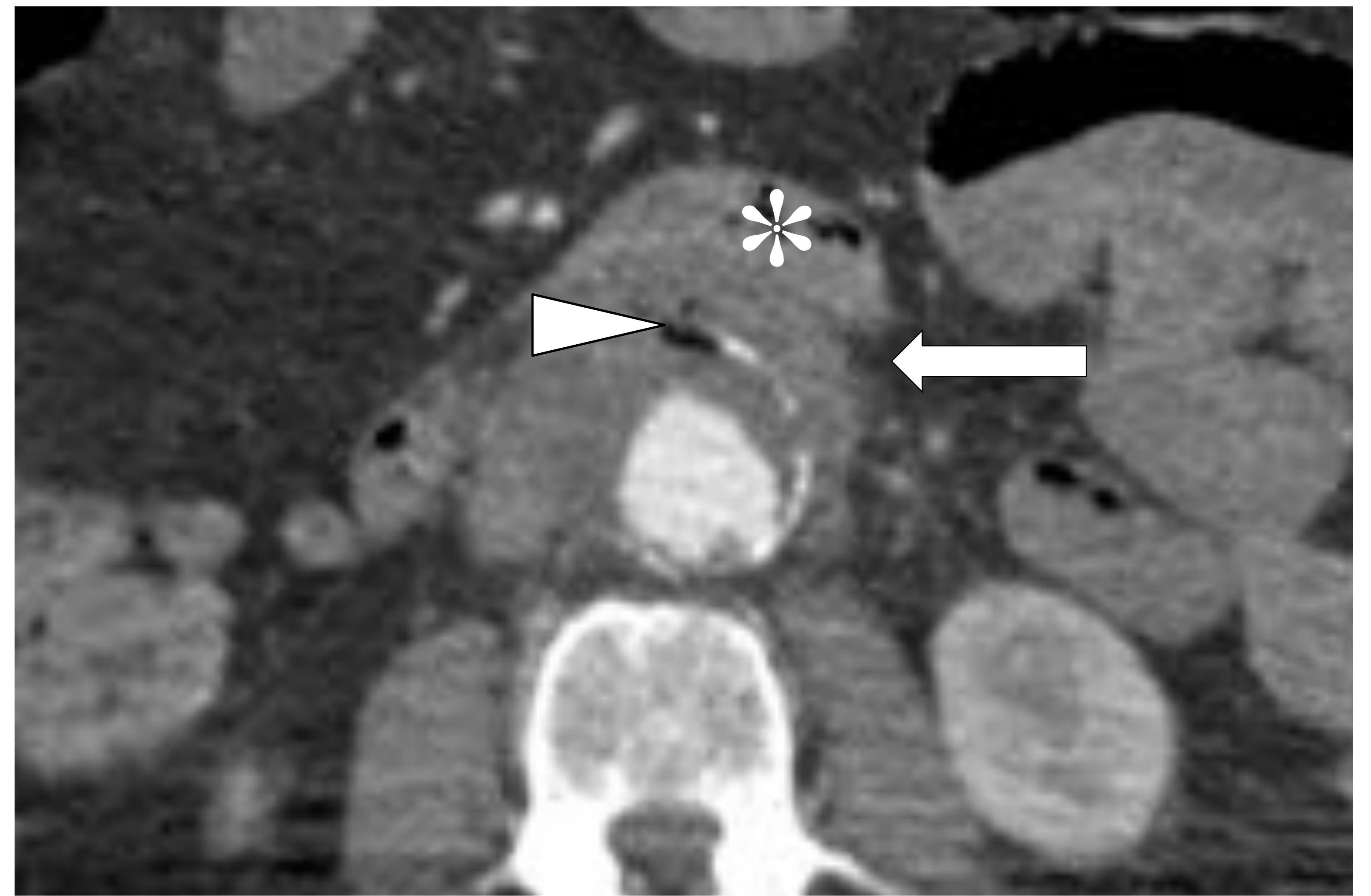
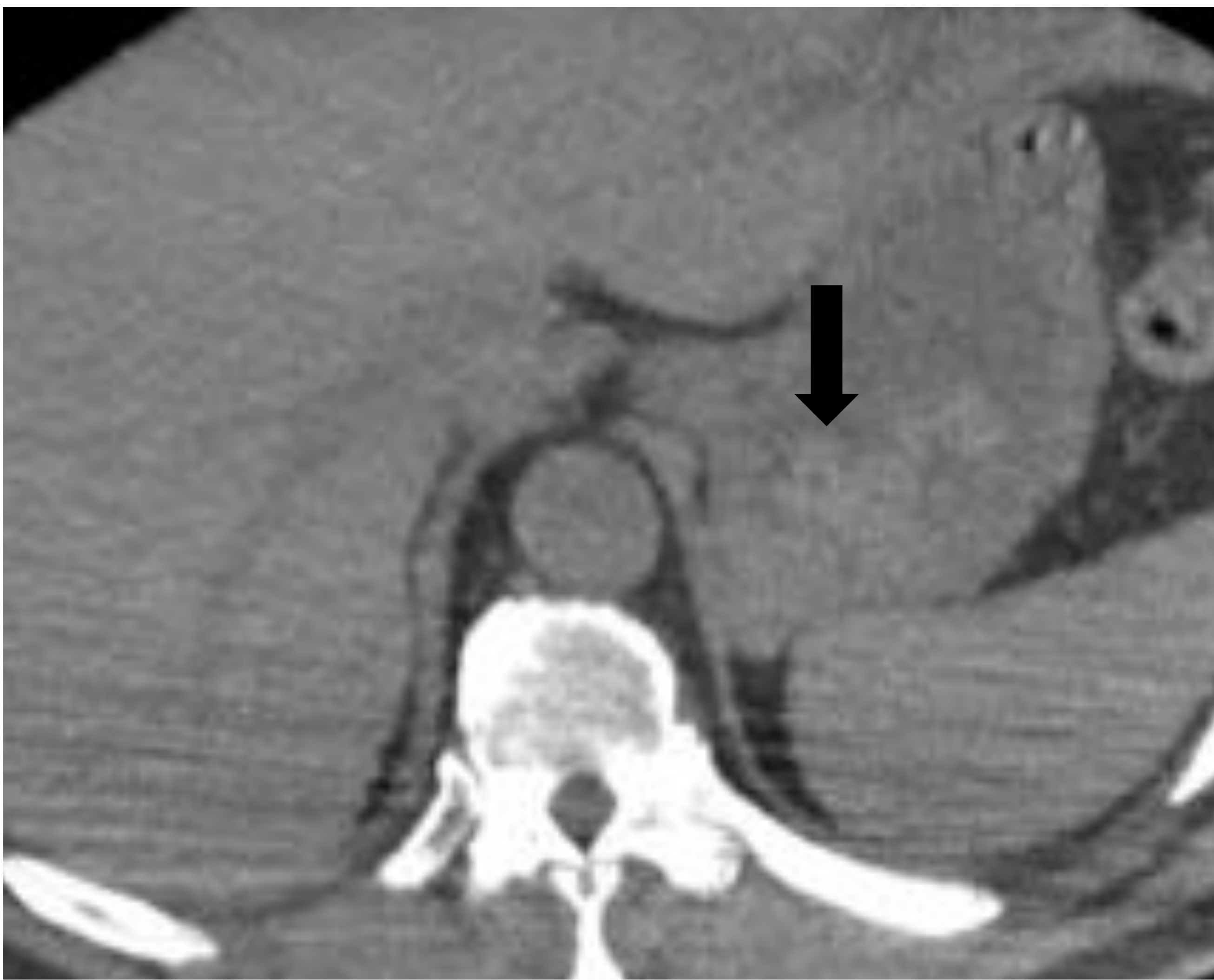
Figura 8. TCMD simple (A) y con contraste i.v. en fase arterial (B). Aneurisma de aorta infrarrenal que presenta paredes engrosadas (flecha blanca) y contacta con la tercera porción duodenal (*). Contiene discreta cantidad de aire en su interior (punta de flecha) Cámara gástrica distendida con contenido hemático de alta densidad en su interior (flecha negra)

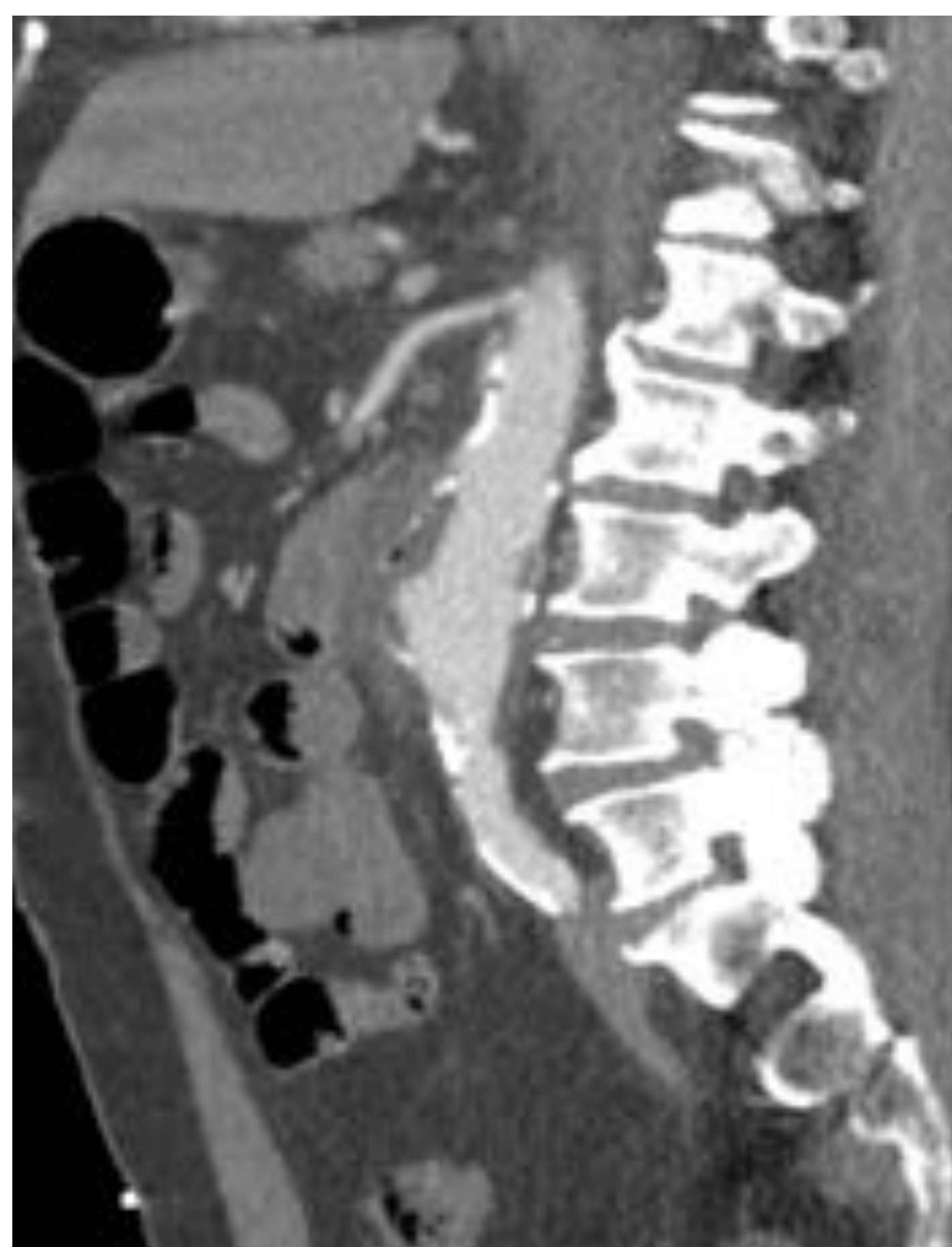
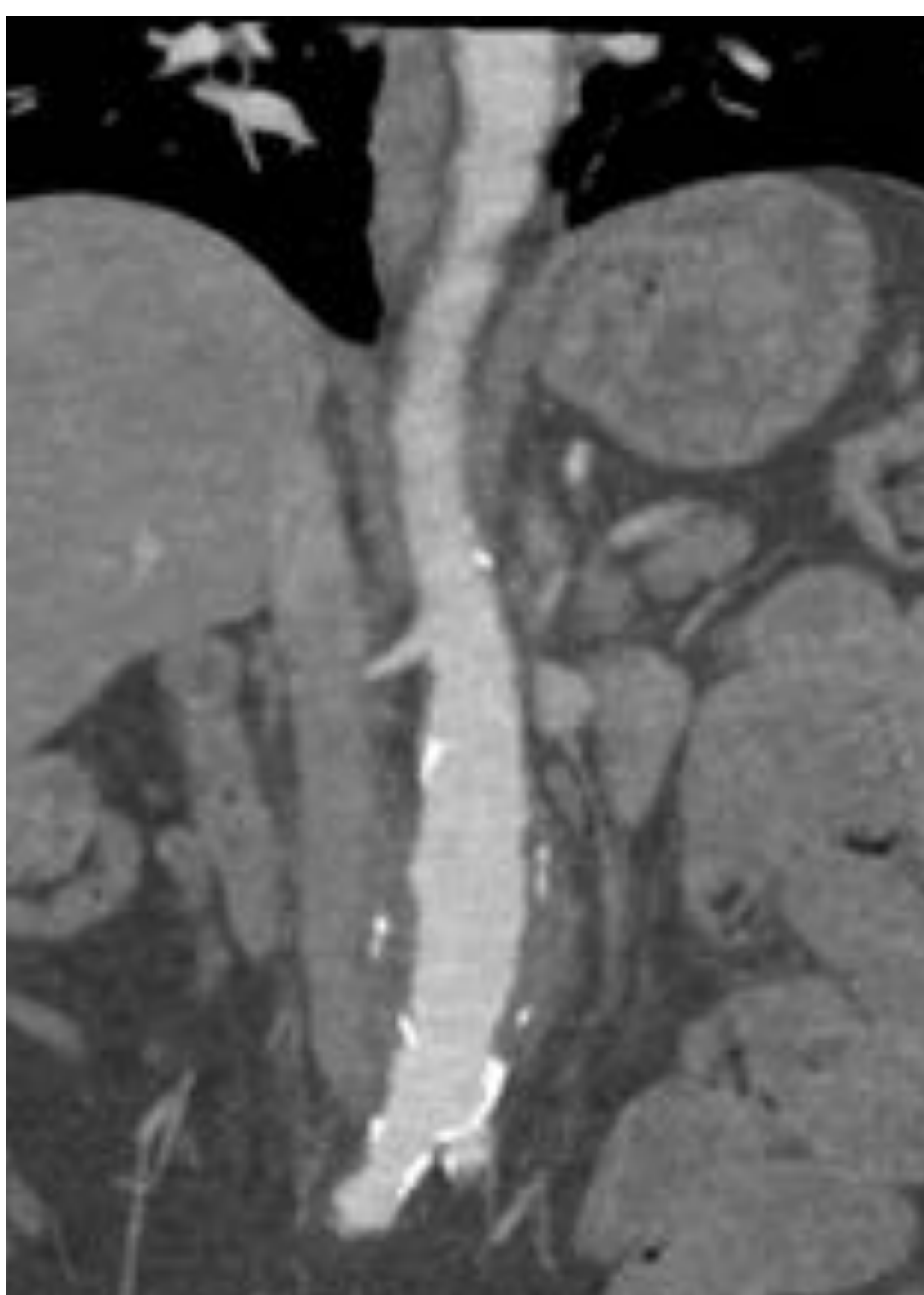

Figura 9. TCMD con contraste i.v. en fase arterial. Reconstrucción coronal y sagital.

DX: *Fístula aorto—entérica*

CASO 4

DÍA 1. Varón de 77 con dolor lumbar tipo cólico de dos días de evolución que en las últimas horas ha aumentado de intensidad. Se realiza ecografía de aparato urinario y, ante la sospecha de aneurisma de aorta roto, se completa estudio con TCMD.

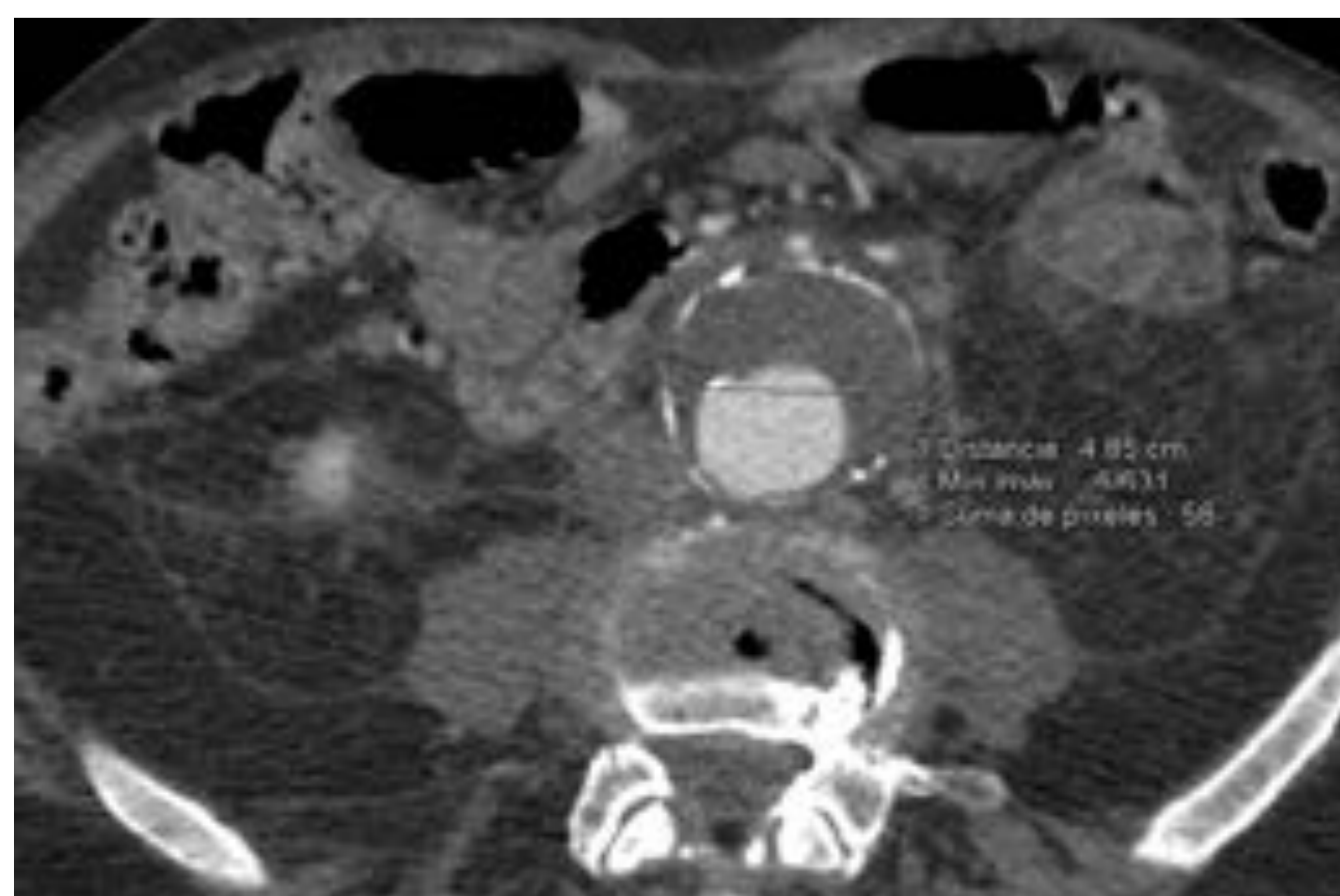
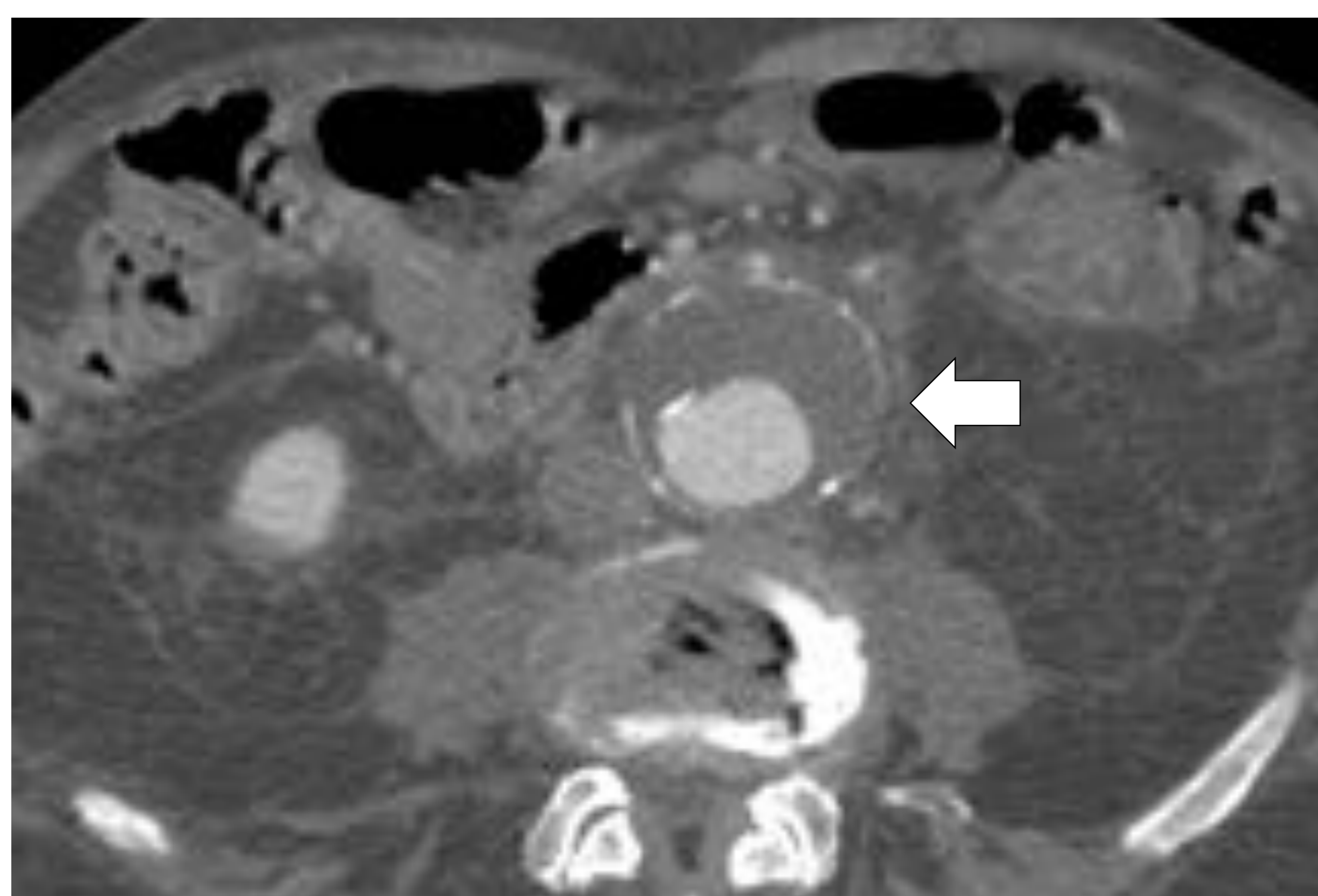


Figura 10. TCMD con contraste i.v. en fase arterial. Pequeño aneurisma de aorta infrarrenal (4,85 cm de diámetro transversal) con trombo mural (x). Leve estriación de la grasa periaórtica (flecha) y de ambos espacios pararenales inferiores.

- Se interpretó como aneurisma no complicado.

DÍA 10. Dolor abdominal en aumento a pesar de analgesia pautada. A la EF, defensa en mesogastrio con peristaltismo conservado. Abdomen pulsátil con soplo abdominal,

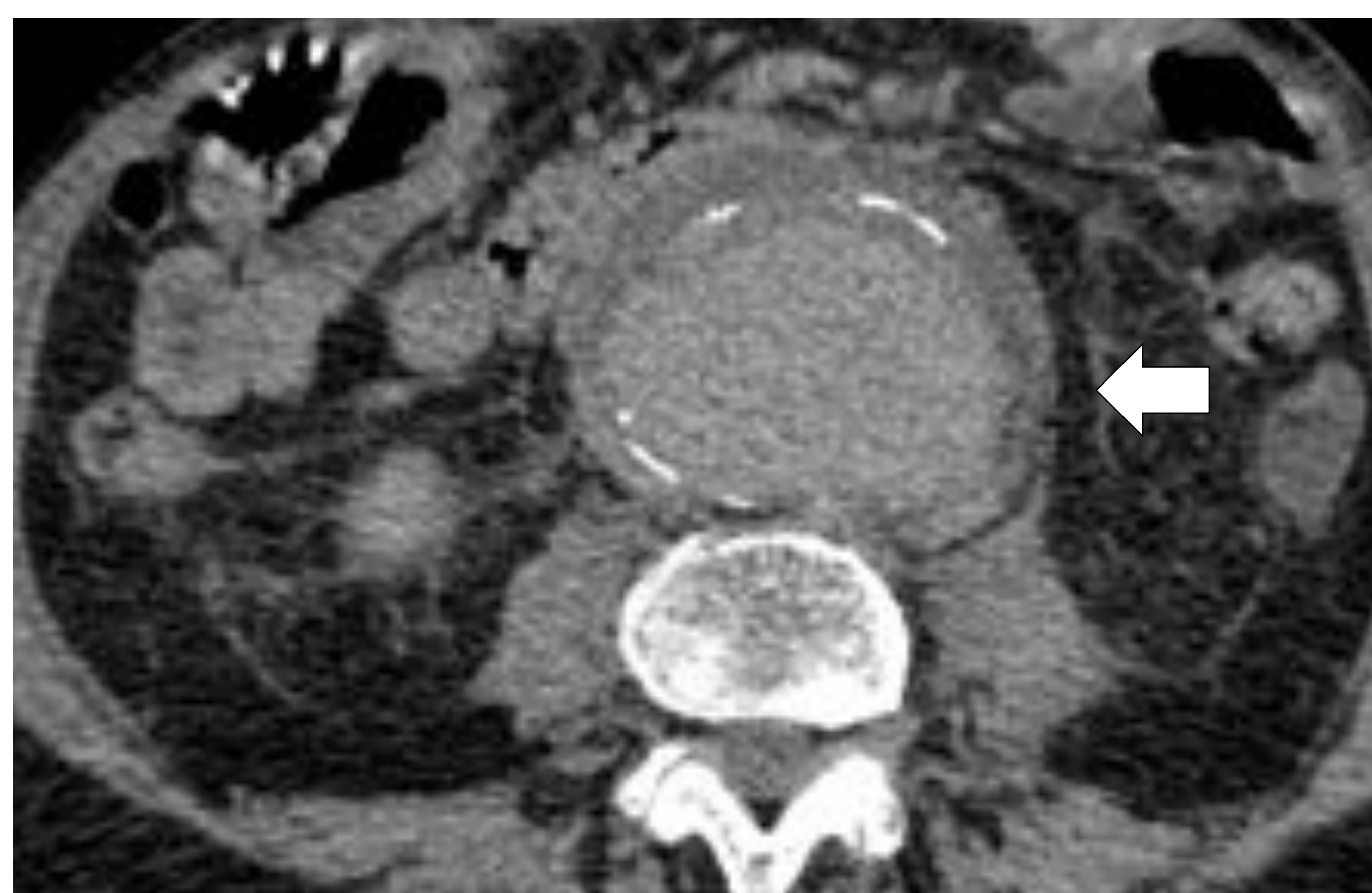

Figura 11. TCMD con contraste i.v. en fase venosa. AAA que ha duplicado su tamaño respecto al TC previo y presenta **alteración de su morfología** con “**signo del abrazo aórtico**”. Leve reticulación de la grasa periférica (flecha).

- Hallazgos compatibles con rotura contenida. Se trató con endoprótesis.

CASO 4

DÍA 15. Comienza de nuevo con dolor abdominal y signos de irritación peritoneal, sin inestabilidad hemodinámica.

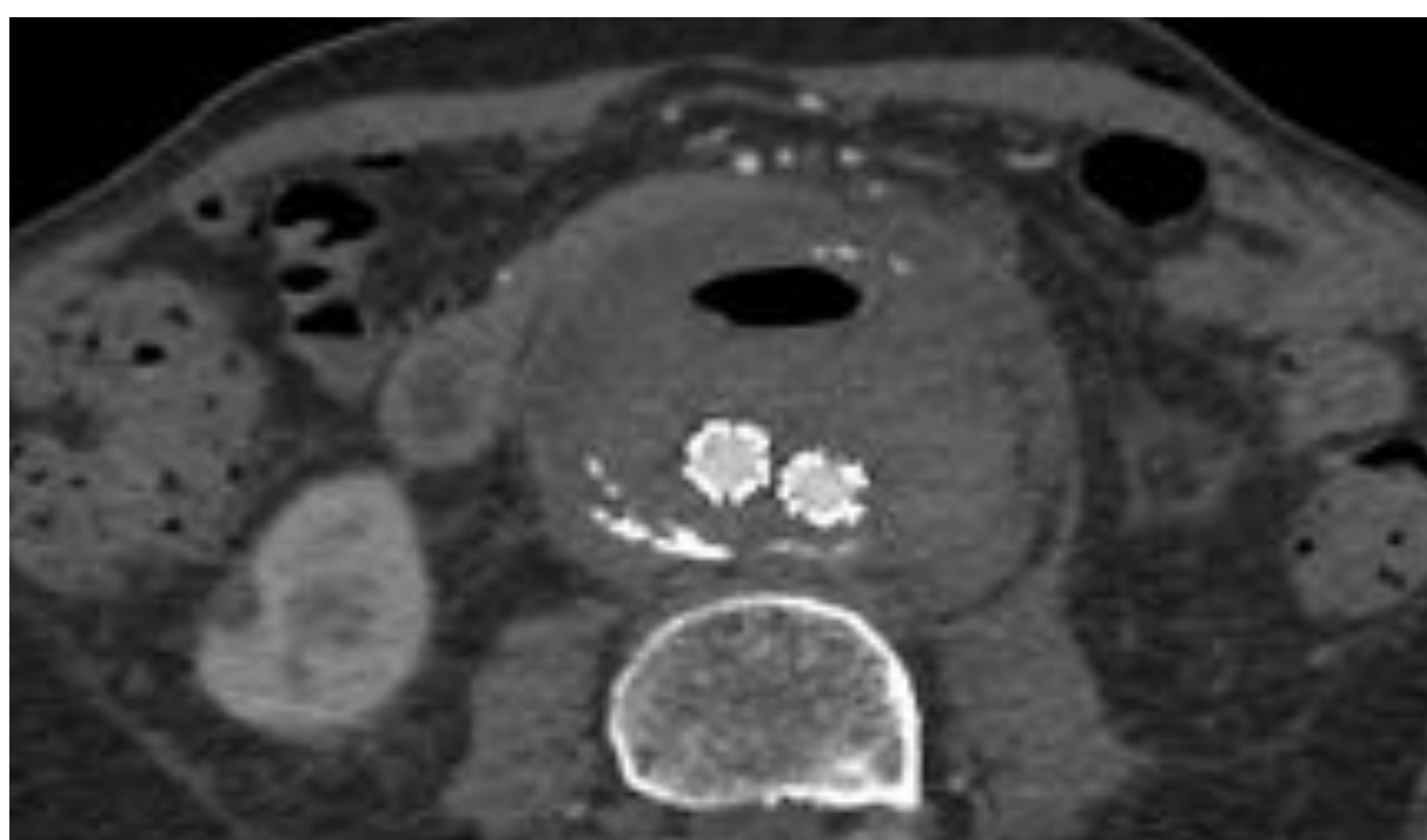


Figura 12. TCMD con contraste i.v. en fase arterial. Endoprótesis aorto bi-iliaca con saco aneurismático excluido en el que se observa discreta cantidad de aire (x) y engrosamiento parietal con densidad de partes blandas (flecha).

- Con los hallazgos descritos y dado el tiempo que había pasado desde la intervención (endovascular), se sugirió que podría existir sobreinfección.

DÍA 18. Se completa el estudio con PET-TC para confirmar sospecha diagnóstica.

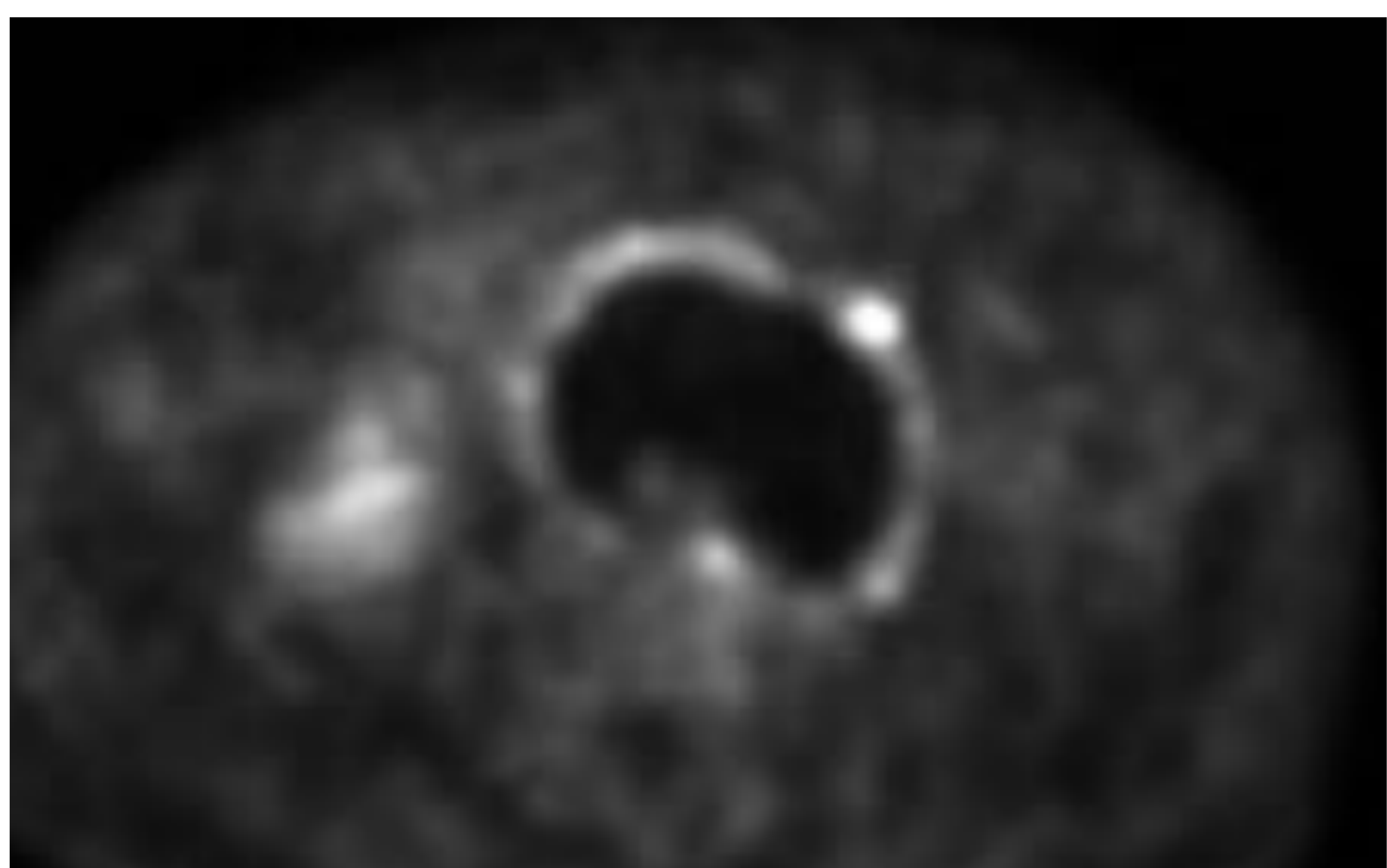


Figura 13. PET—TC. Se observa incremento metabólico difuso en el engrosamiento con densidad de partes blandas en la periferia del saco aneurismático de la aorta infrarrenal

DX: Aneurisma de aorta sobreinfectado

CONCLUSIONES:

—La rotura de aneurismas de aorta abdominal constituye una entidad de elevada morbimortalidad en cuyo diagnóstico el radiólogo juega un papel fundamental.

—El TC es en la actualidad la mejor técnica para la evaluación de los aneurismas de aorta y sus complicaciones.

BIBLIOGRAFÍA:

1. Pande RL, Beckman JA. Abdominal aortic aneurysm: populations at risk and how to screen. *J Vasc Interv Radiol*. 2008;19 (6 Suppl): S2-8
2. MacSweeney ST, Powell JT, Greenhalgh RM. Pathogenesis of abdominal aortic aneurysm. *Br J Surg* 1994;81(7):935–941.
3. Assar AN, Zarins CK. Ruptured abdominal aortic aneurysm: a surgical emergency with many clinical presentations. *Postgrad Med J*. 2009;85 (1003): 268-73.
4. Chaikof EL, Dalman RL, Eskandari MK, Jackson BM, Lee WA, Mansour MA, Mastracci TM, Mell M, Murad MH, Nguyen LL, Oderich GS, Patel MS, Schermerhorn ML, Starnes BW. The Society for Vascular Surgery practice guidelines on the care of patients with an abdominal aortic aneurysm. (2018) *Journal of vascular surgery*. 67 (1): 2-77.e2
5. Rakita, D; Newatia, A; Hines, J J; Siegel, D N; Friedman, B. Spectrum of CT Findings in Rupture and Impending Rupture of Abdominal Aortic Aneurysms. *RadioGraphics* 2007; 27: 497-507.
6. Schwartz SA, Taljanovic MS, Smyth S et-al. CT findings of rupture, impending rupture, and contained rupture of abdominal aortic aneurysms. *AJR Am J Roentgenol*. 2007;188 (1): W57-62.
7. Baker WH, Sharzer LA, Ehrenhaft JL. Aortocaval fistula as a complication of abdominal aortic aneurysms. *Surgery*. 1973;72 (6): 933-8