

# Hallazgos radiológicos clave para el diagnóstico y diferenciación de los distintos tipos de otoesclerosis

Ana Santos Ángel, Borja Sánchez Cordón, Susana  
Novo Aparicio, Mónica Ruiz Moreno, Esther  
Domínguez Franjo

Hospital Universitario Infanta Sofía, San Sebastián  
de los Reyes, Madrid.



## Objetivo docente:

Describir los hallazgos radiológicos visibles en el estudio de la Tomografía Computerizada (TC) en las distintas formas de presentación de la otoesclerosis: fenestral y retrofenestral.

## Revisión del tema:

La otoesclerosis (también llamada por algunos autores otoespongiosis) es una osteodistrofia idiopática que puede afectar a la cápsula ótica, a la ventana oval y a parte de la cadena osicular (estribo). Es una causa común de hipoacusia progresiva, sobre todo en la población adulta joven. La hipoacusia supone un motivo frecuente de realización de pruebas de imagen, por lo que el conocimiento de esta patología, de los hallazgos radiológicos típicos y las entidades que conforman el diagnóstico diferencial supone una tarea fundamental para el radiólogo.



Según su localización, se distinguen dos tipos de otoesclerosis: fenestral o estapedial y retrofenestral o coclear.

- **Otoesclerosis fenestral:**

Es la forma más frecuente, representando según las distintas series aproximadamente el 80% de los casos. La afectación ocurre típicamente a nivel de la "*fissula ante fenestrum*", una hendidura de tejido fibrocartilaginoso situada entre el OM y el OI, justamente anterior a la ventana oval. Se extiende gradualmente hasta alcanzar el platillo del estribo y puede avanzar hasta la cóclea.

- **Otoesclerosis retrofenestral:**

La forma retrofenestral o coclear representa un 20% de los casos. En este caso la afectación envuelve la cápsula coclear y se extiende hacia el vestíbulo, los canales semicirculares y el canal auditivo interno. La lesión directa sobre estas estructuras, implicadas en la traducción electroquímica de la onda acústica, es lo que condiciona la hipoacusia neurosensorial

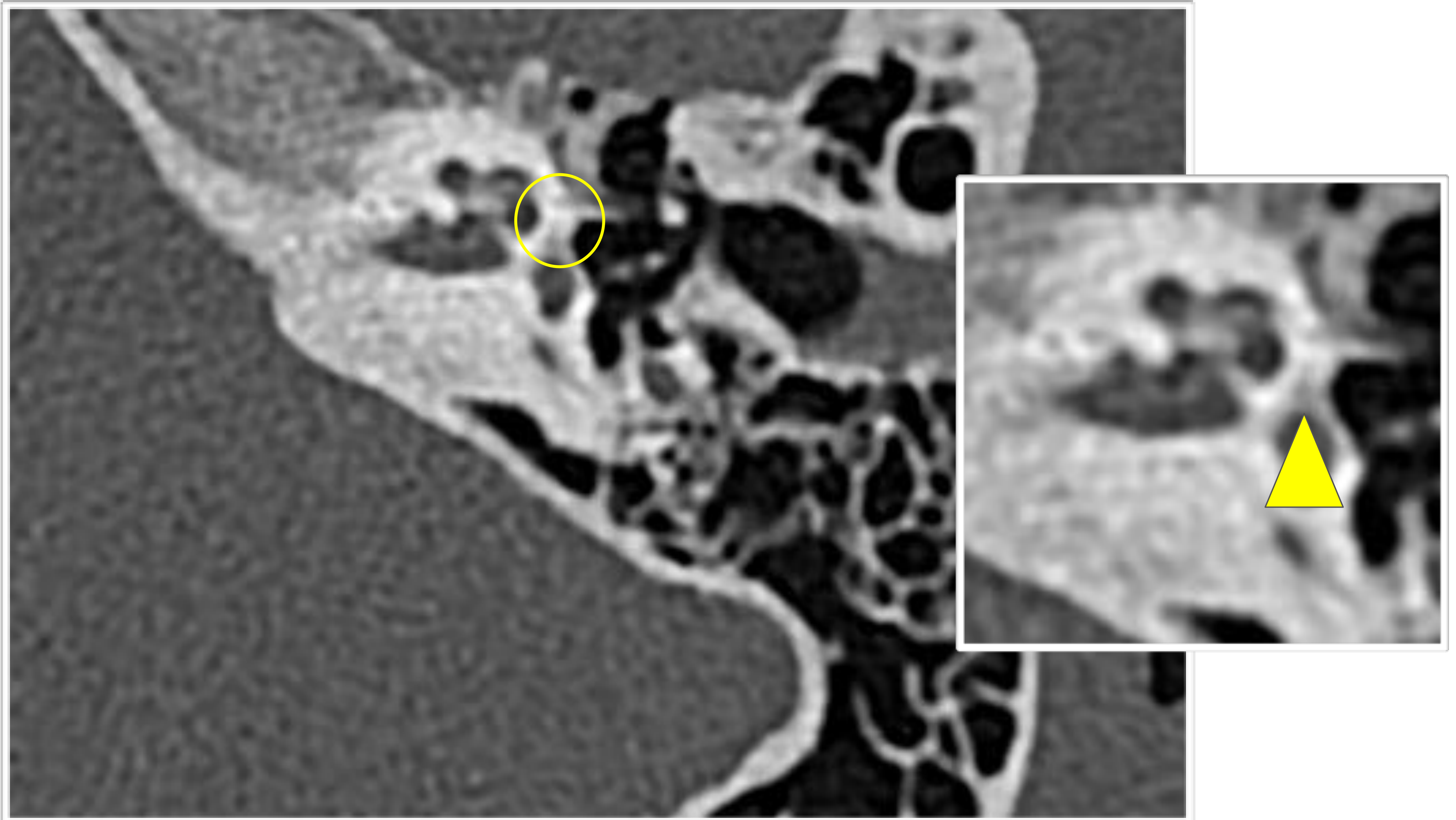


La técnica de imagen de elección para el diagnóstico es la TC de peñascos de alta resolución sin contraste, incluyendo reconstrucciones multiplanares (RMP).

Los hallazgos radiológicos típicos en TC dependen de la fase de la enfermedad.

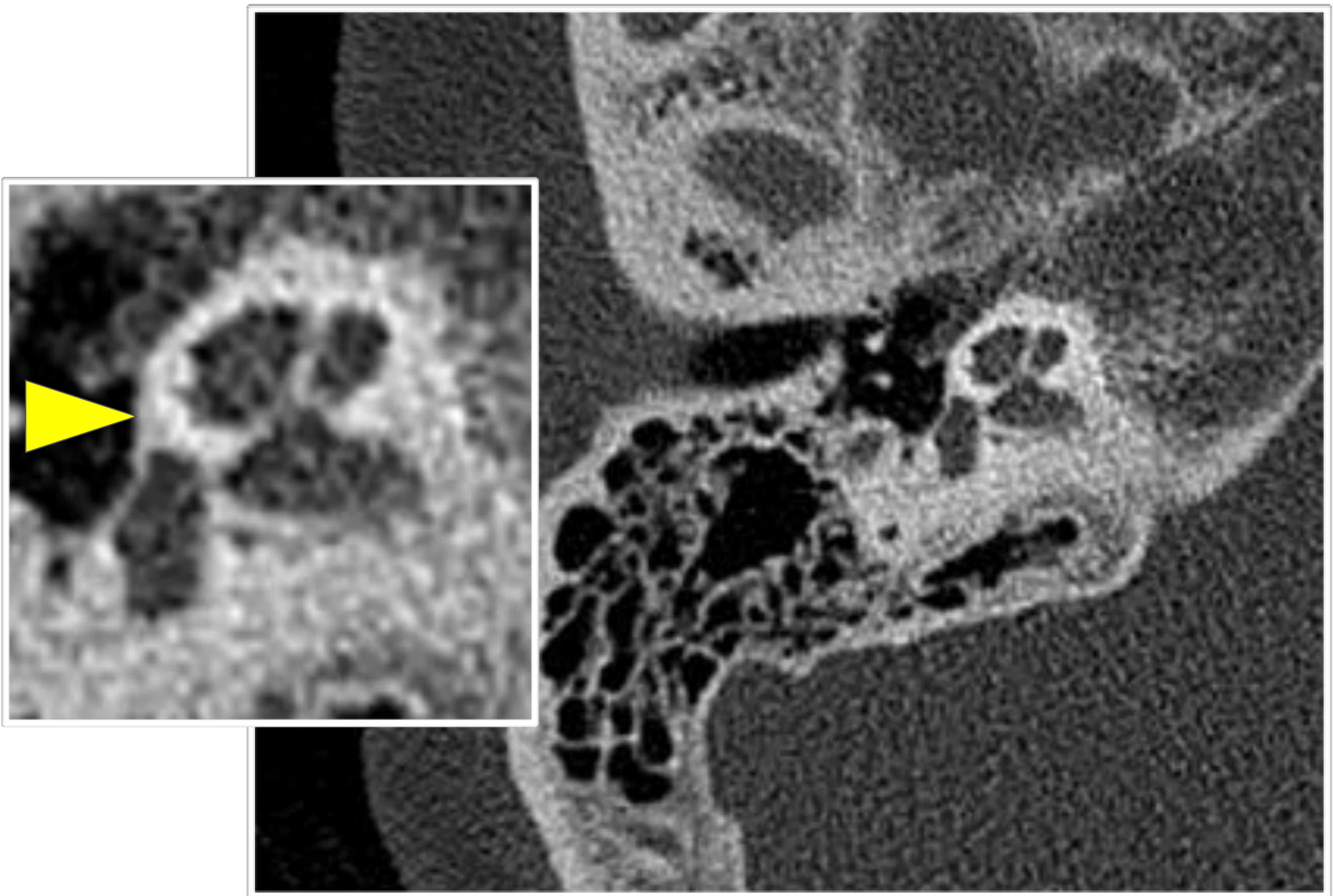
- **Fase de otoespongiosis:** áreas de menor densidad ósea en el interior de la cápsula ótica, debido a la desmineralización y formación reactiva de hueso esponjoso.
- **Fase de osteoesclerosis:** aumento de la densidad ósea debido a la esclerosis, que puede llegar a ser indistinguible del hueso normal circundante. Algunos hallazgos que pueden orientarnos en la diferenciación son el engrosamiento del hueso y la irregularidad de su contorno en el caso del hueso esclerótico.





**Figura 1.** Otoesclerosis fenestral. TC de peñascos en proyección axial a la altura de la ventana oval del lado izquierdo. El círculo amarillo señala la región de la “*fissula ante fenestrum*”. En la imagen ampliada de la zona se puede observar un pequeño foco de disminución de la densidad ósea que corresponde con un foco de otosclerosis (punta de flecha).

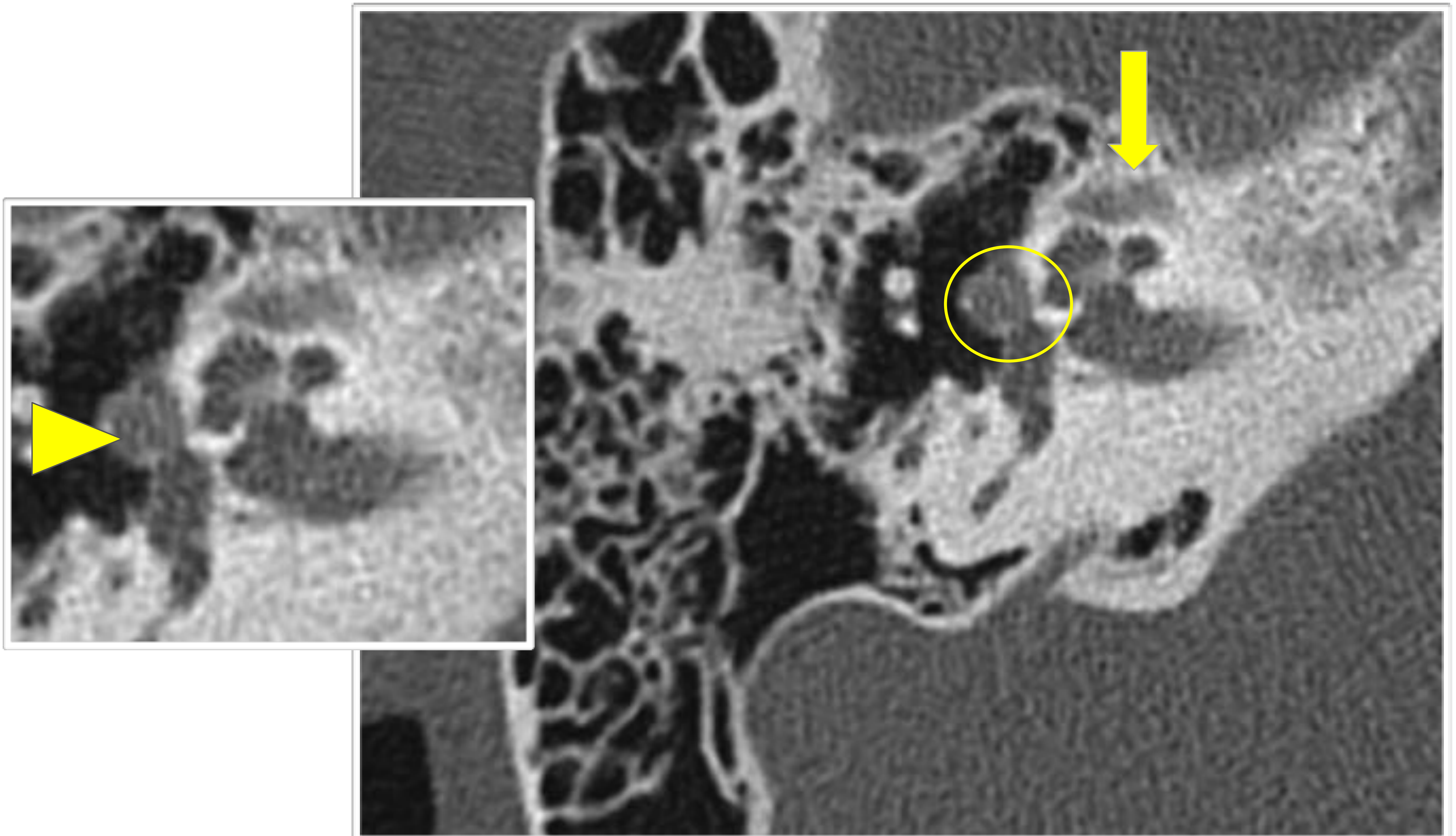




**a.**

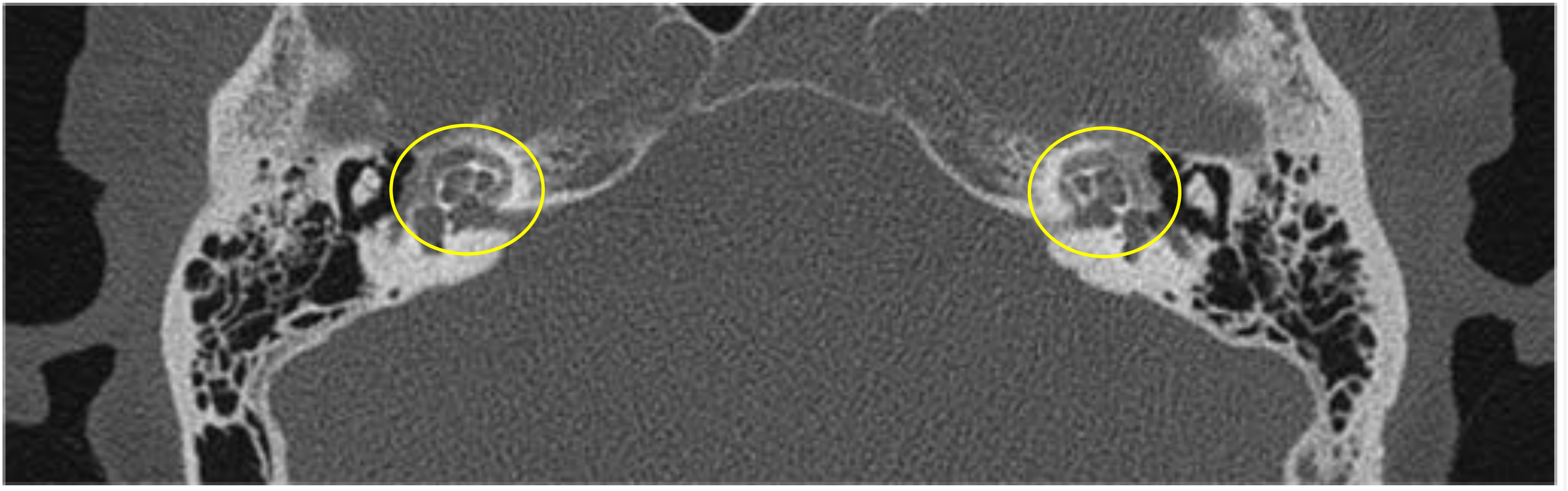
**Figura 2.** Otoesclerosis fenestral. TC de peñascos en proyección axial a la altura de la ventana oval del lado derecho. En la imagen ampliada de la zona se puede observar un sutil foco de disminución de la densidad ósea que se corresponde con un foco de otoesclerosis incipiente (punta de flecha).



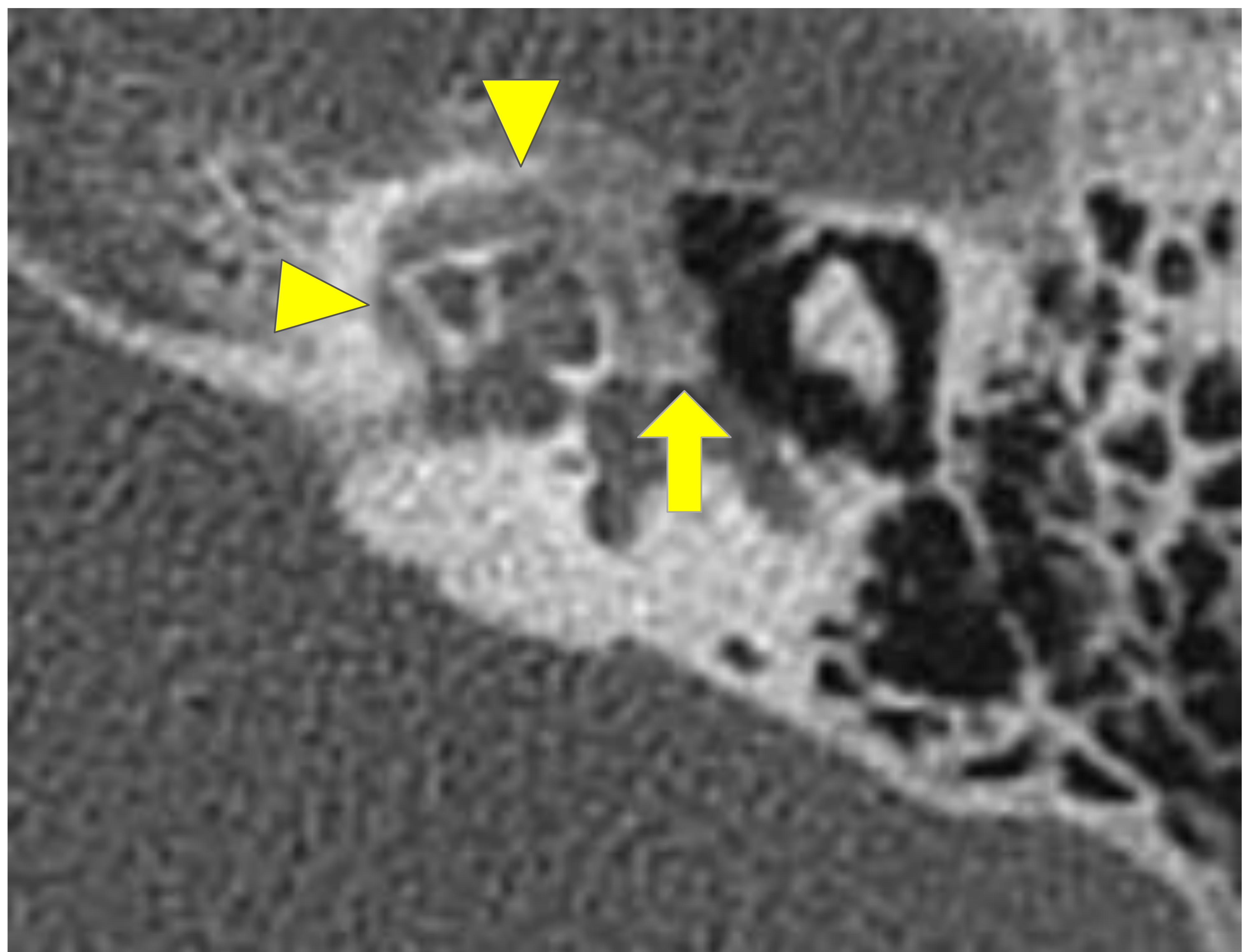


**Figura 3.** Otoesclerosis fenestral con afectación coclear. TC de peñascos en proyección axial a la altura de la ventana oval del lado derecho. El círculo amarillo señala la región de la “*fissula ante fenestrum*” ocupada por una imagen de disminución de la densidad ósea, que se corresponde con un foco de otosclerosis fenestral, mejor viusalizado en la imagen ampliada de la zona (punta de flecha). Además se identifica un foco de desmineralización pericoclear, en relación con afectación coclear (flecha amarilla).



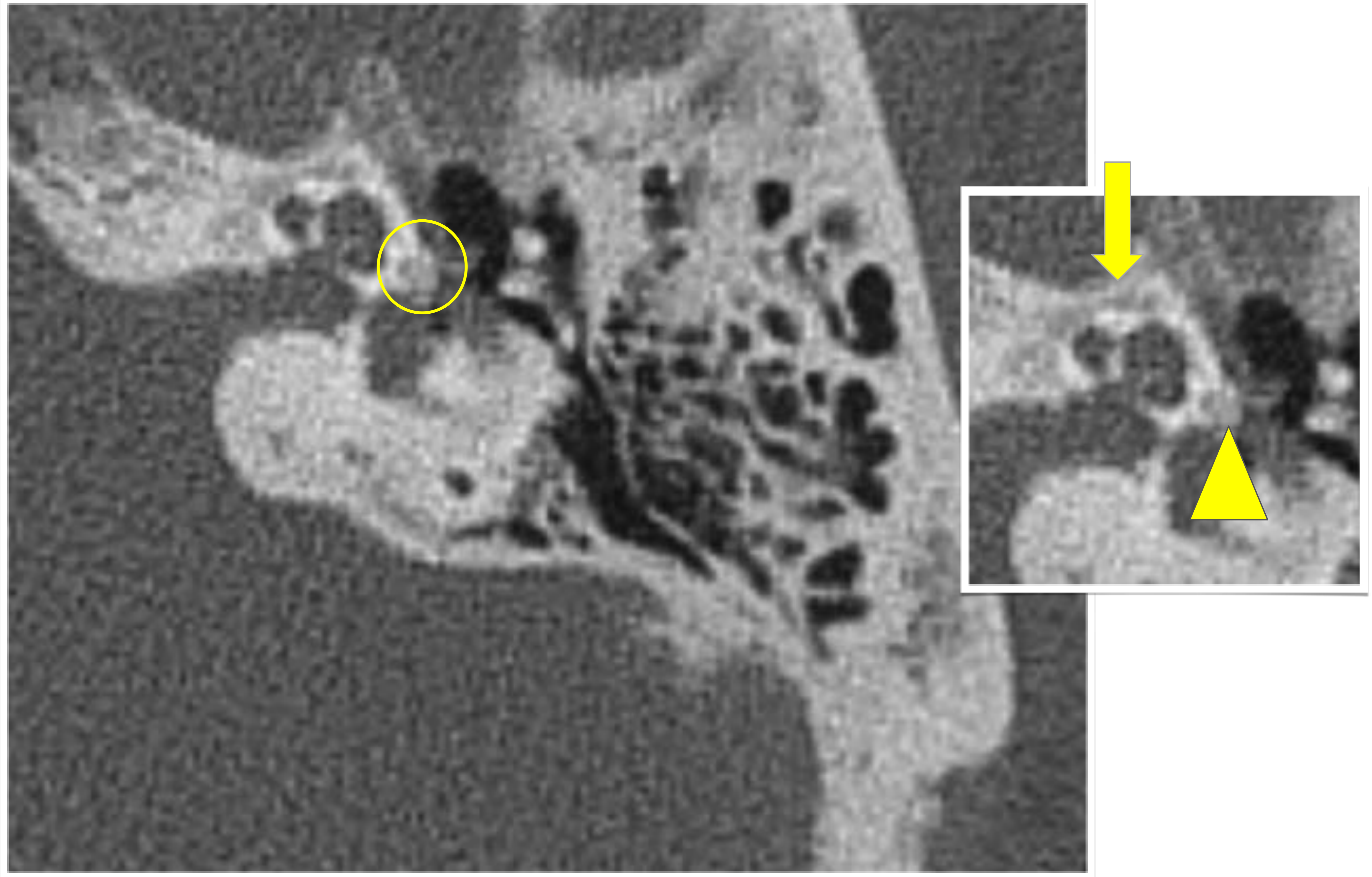


**Figura 4.** TC de peñascos en proyección axial que muestra focos osteolíticos rodeando ambas cocleas, en relación con afectación bilateral de otoesclerosis fenestral y retrofenestral (círculos).



**Figura 5.** Imagen ampliada del TC de peñascos en proyección axial de la figura 4 que muestra una banda osteolítica rodeando la cóclea (puntas de flecha), lo que se conoce como “**signo del halo pericoclear**”. Estos hallazgos se corresponden con placas otoespongióticas que se extienden también a la zona de la ventana oval (flecha).

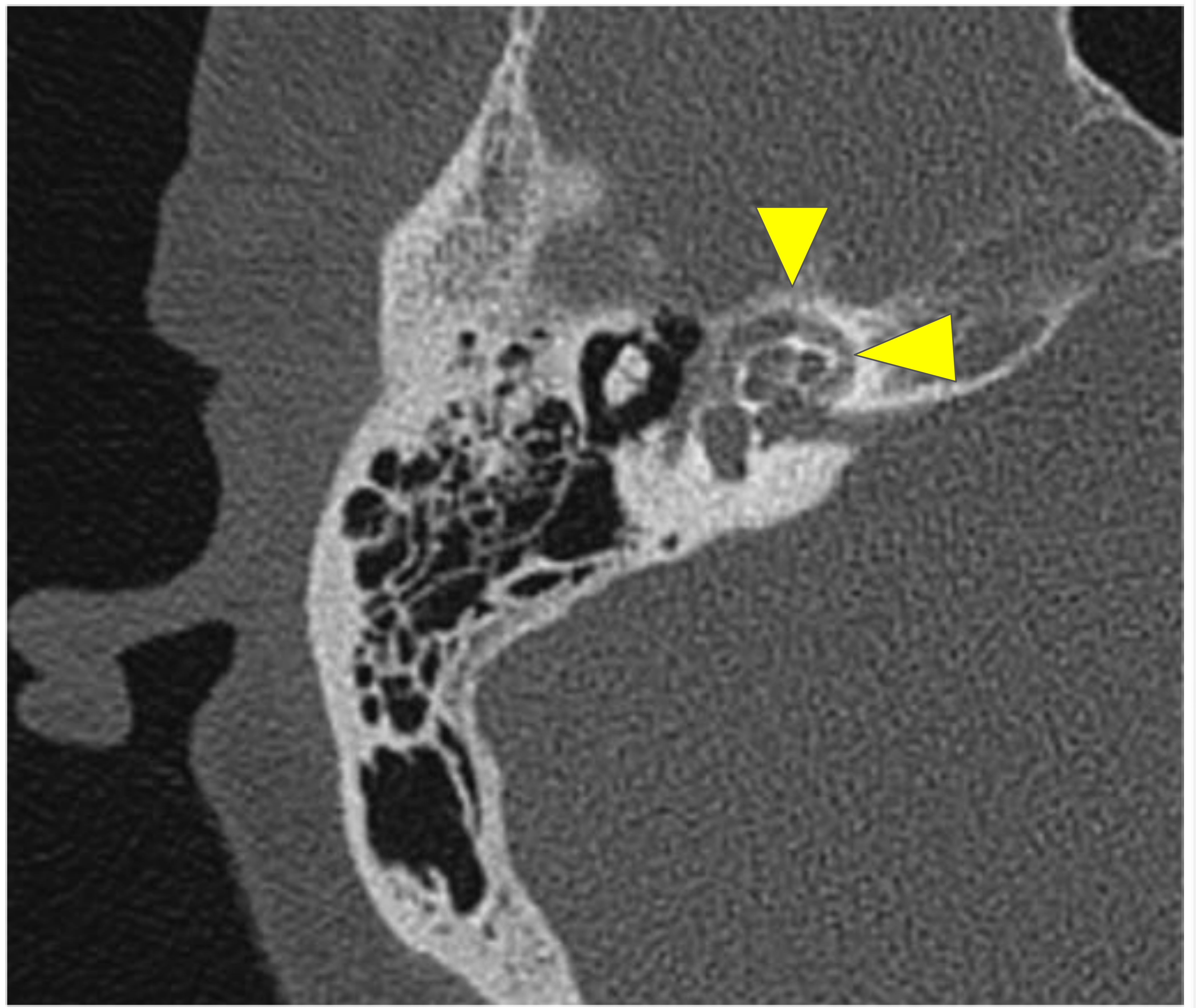




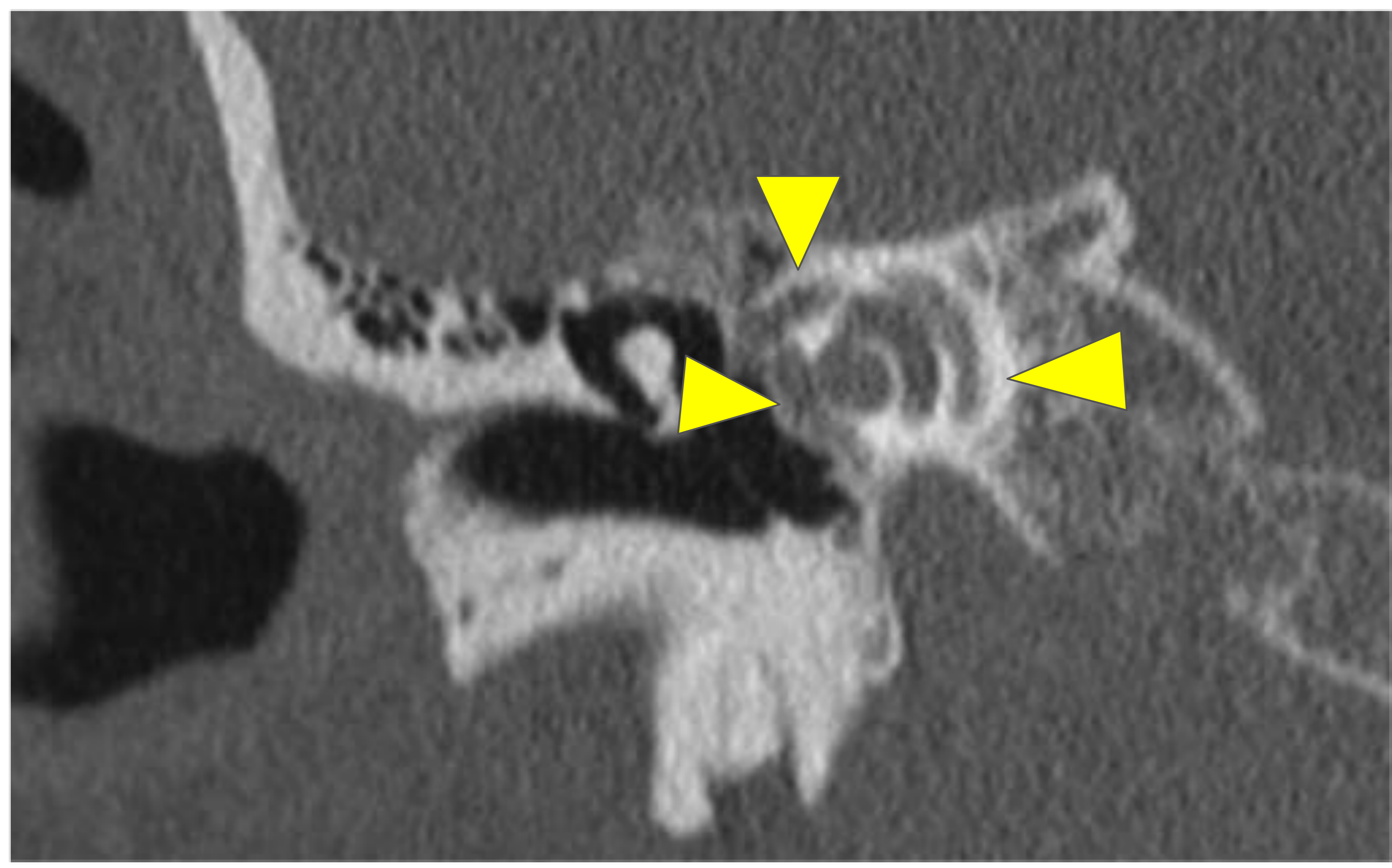
**Figura 6.** Otoesclerosis fenestral con afectación coclear. TC de peñascos en proyección axial a la altura de la ventana oval del lado izquierdo. Foco osteolítico ocupando la región de la “*fissula ante fenestrum*” (circulo amarillo) compatible con otoesclerosis fenestral, mejor viusalizado en la imagen ampliada de la zona (b; punta de flecha). Además se identifica un foco de disminución de la densidad ósea compatible con una placa de otoespongiosis en el giro basal de la cóclea, en relación con afectación coclear (flecha amarilla).



**a.**



**b.**



**Figura 7.** TC de peñascos en proyección axial (a) y coronal (b) que muestra el “**signo del halo pericoclear**”: placas otoespongióticas rodeando la totalidad de la cóclea, en relación con otoesclerosis retrofenestral (a,b; puntas de flecha). También se observa afectación de la “*fissula ante fenestrum*” en relación con otoeclerosis fenestral.

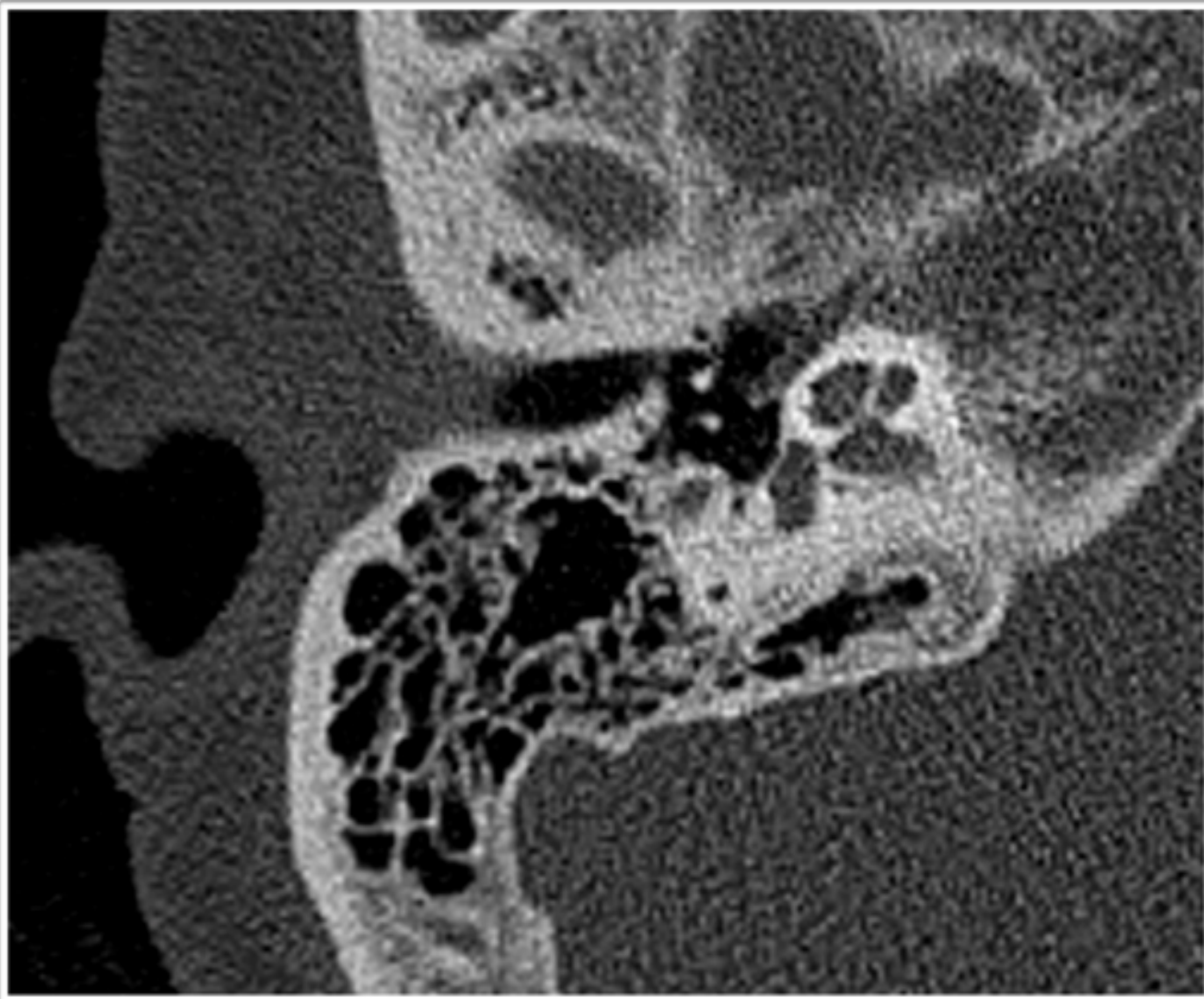

Basándonos en los hallazgos radiológicos visualizados por TC podemos dividir la gravedad de la enfermedad en tres grados, según la clasificación de Symons y Fanning, incluida en la tabla 1.

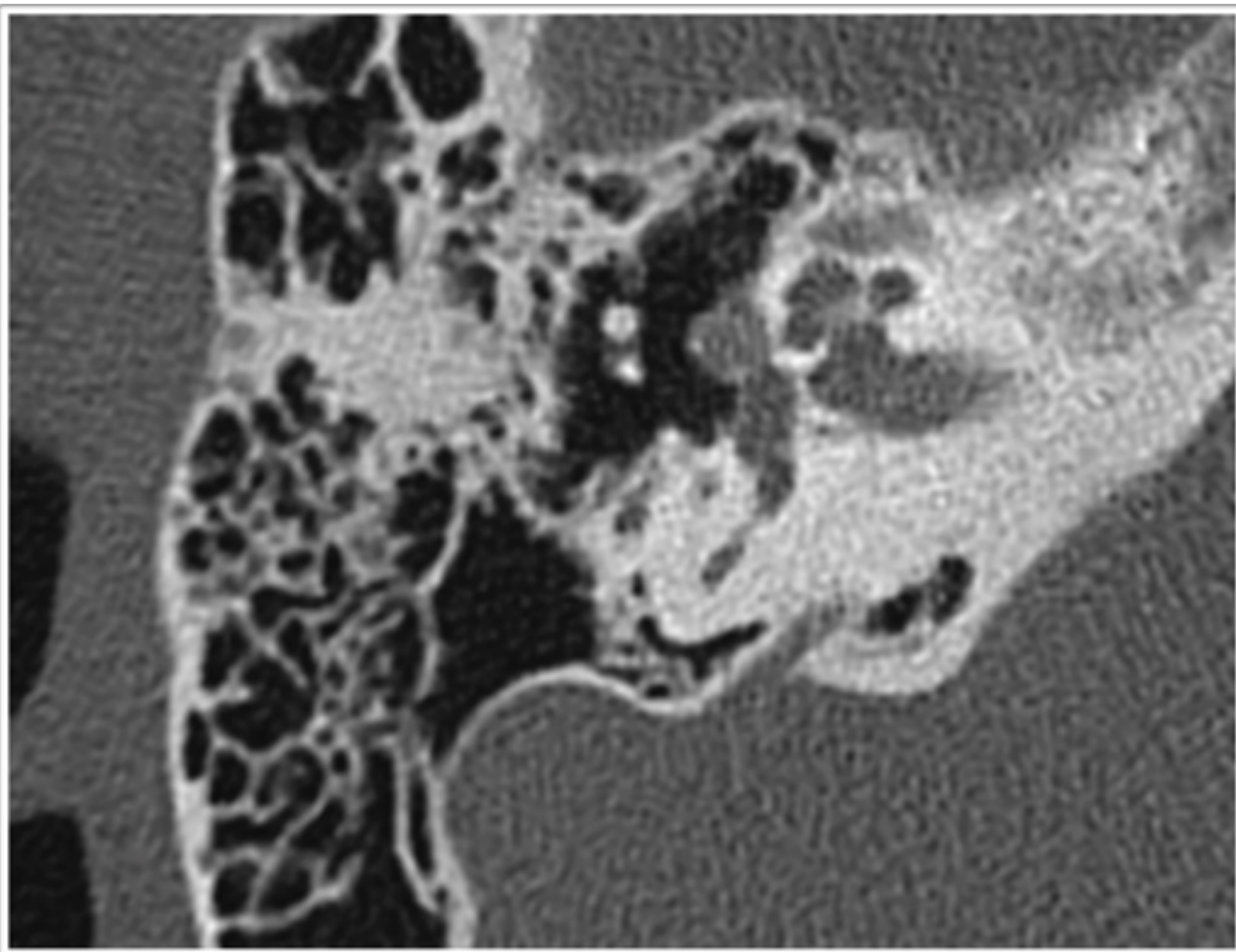
Grado	Localización de las placas
Grado 1	Compromiso fenestral
Grado 2	Compromiso coclear parcheado (+/- compromiso fenestral) -2A: giro basal de la cóclea -2B: giro medio de la cóclea -2C: aspecto lateral del giro medio y giro apical de la cóclea
Grado 3	Compromiso coclear difuso (+/- compromiso fenestral)

**Tabla 1.** Clasificación de Symons y Fanning.

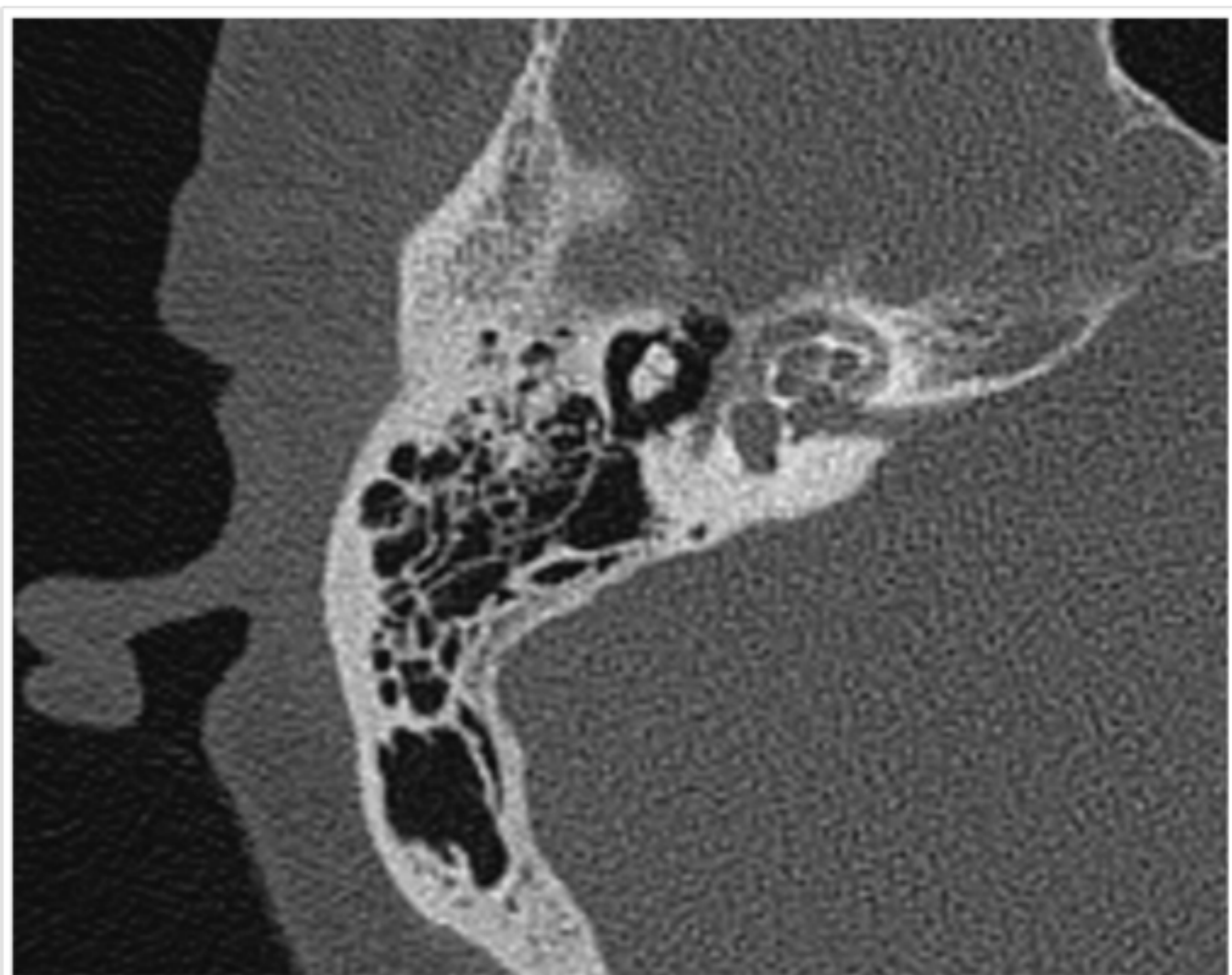




**Grado 1.** Compromiso únicamente fenestral.



**Grado 2.** Compromiso coclear parcheado +/- compromiso fenestral.



**Grado 3.** Compromiso coclear difuso (+/- compromiso fenestral)

**Figura 6.** Ejemplos de los grados de otoesclerosis según la clasificación de Symons y Fanning.



En cuanto al tratamiento, la otoesclerosis fenestral puede tratarse quirúrgicamente mediante estapedectomía con instalación de prótesis de estribo, mientras que el tratamiento de la otoesclerosis retrofenestral suele ser médico, con agentes quelantes para disminuir la actividad osteolítica y prevenir la progresión de la enfermedad.

Teniendo en cuenta la variabilidad de hallazgos radiológicos que podemos encontrar en la TC y debido a que algunos de ellos tendrán un valor pronóstico, *Purohit et al.* elaboraron una lista de puntos de interés que el radiólogo debería mencionar en el informe de un paciente con otoesclerosis, no solo por su relevancia en el manejo clínico sino por su importancia a la hora de establecer un tratamiento quirúrgico. Estos puntos de interés vienen resumidos en la tabla 2.



Aspectos clave para el informe	Relevancia clínica y quirúrgica
1. Localización y tamaño de las placas	Algunos autores correlacionan el tamaño de las placas con la severidad de la hipoacusia
2. Estado de la ventana oval	Una obliteración completa de la ventana oval podría requerir perforación de la misma previo a la inserción de la prótesis.
3. Estado de la ventana redonda	Si está obliterada condiciona un pero resultado tras la intervención.
4. Canal del nervio facial	Si está afectado indica mayor dificultad técnica de la cirugía e incluso puede contraindicarla.
5. Afectación concurrente del OM	Debe tratarse la patología inflamatoria del OM previo a la intervención.
6. Integridad de la cadena osicular	Fijación, fusión o fractura de los huesecillos son factores que contribuyen a la hipoacusia de conducción.
7. "Sinus plate" y bulbo yugular	La alteración del bulbo yugular puede complicar la cirugía
8. Afectación del OI	Anomalías congénitas de la cóclea y del OI pueden imposibilitar la intervención.
9. Oído contralateral	Incluso en ausencia de síntomas, la afectación es bilateral hasta en el 85% de los casos.

**Tabla 2.** Tabla modificada del artículo de *Purohit et al*; puntos clave para mencionar en el informe radiológico.



## Conclusiones:

La otoesclerosis supone una causa común de hipoacusia progresiva en pacientes adultos jóvenes. La TC de peñascos de alta resolución, que permite la obtención de RMP, es la técnica de imagen de elección para el diagnóstico radiológico.

El reconocimiento de los hallazgos típicos de la enfermedad, de las posibles localizaciones y de las fases evolutivas de la enfermedad desde el punto de vista radiológico son los datos fundamentales para establecer un diagnóstico precoz que permita un correcto manejo clínico del paciente.



## Referencias:

1. Purohit B, Hermans R, Op de beek K, Imaging in otosclerosis: A pictorial review. Insights Imaging. 2014; 5:245-52.
2. Salvador J, Rodriguez D, Miranda G, de Grazia JA. Otoesclerosis: revisión de aspectos etiopatogénicos colínico-demográficos e imagenológicos. Rev Chil Rad. 2016; 22(3):108-113.
3. Mansour S, Nicolas K, Ahmad HH. Round window otosclerosis: radiologic classification and clinical correlation. Otol Neurotol. 2011; 32:384-392.
4. Marshall AH, Fanning N, Symons S et al. Cochlear implantation in cochleae otosclerosis. Laryngoscope. 2005; 115:1728-33.
5. Naumann IC, Porcellini B, Fisch U. Otosclerosis: incidence of positive findings on high resolution computed tomography and their correlateion to audiological test data. Ann Otol Rhinol Laryngol. 2005; 114:709-716.