



Guía práctica para la realización de SialoRM

Félix Guerra Gutiérrez¹, Pilar Gallego Gómez¹
Alvaro Sánchez Barrueco¹

¹Hospital General de Villalba, Villalba.



OBJETIVO DOCENTE

1º Exponer los principios técnicos para poder realizar un estudio correcto de sialo-RM.

2º Conocer la patología habitual común.

3º Enfoque práctico del informe radiológico (enfocado al sialoendoscopista).

4º Unificar la nomenclatura radiológica.



REVISIÓN DEL TEMA

- La valoración de la vía salivar no ha sido importante en el diagnóstico hasta que no ha aparecido la sialoendoscopia que permite un tratamiento endoscópico de la obstrucción de la vía salivar.
- Por tanto el uso de la sialoRM es útil fundamentalmente si va a condicionar un tratamiento con sialoendoscopia.
- La sialoRM ha demostrado su utilidad en el diagnóstico de la enfermedad de Sjögren y en su evolución, por su alta sensibilidad y especificidad. Ya se encuentra incluida como un criterio diagnóstico de la enfermedad.



REVISIÓN DEL TEMA

TECNICA DE RM:

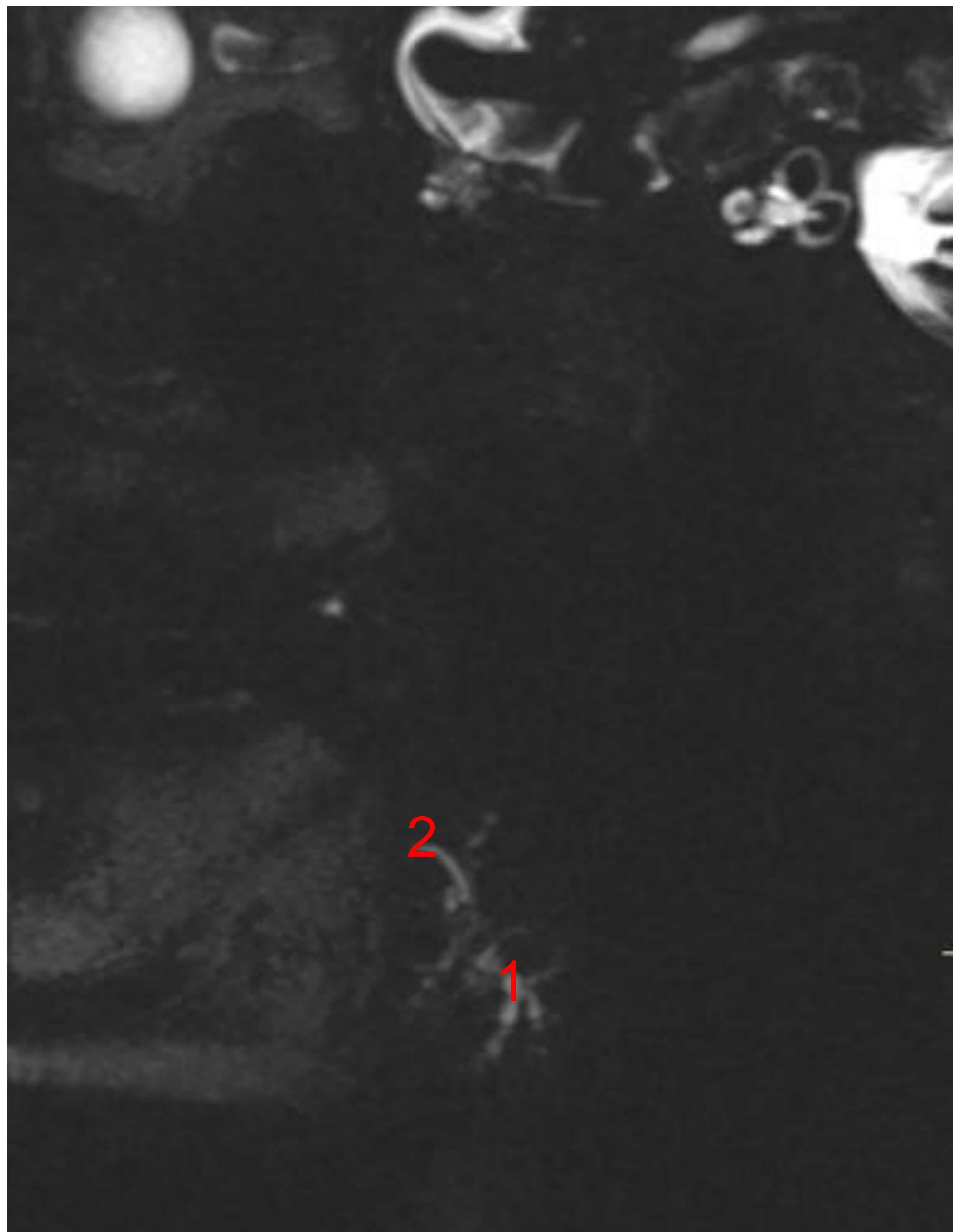
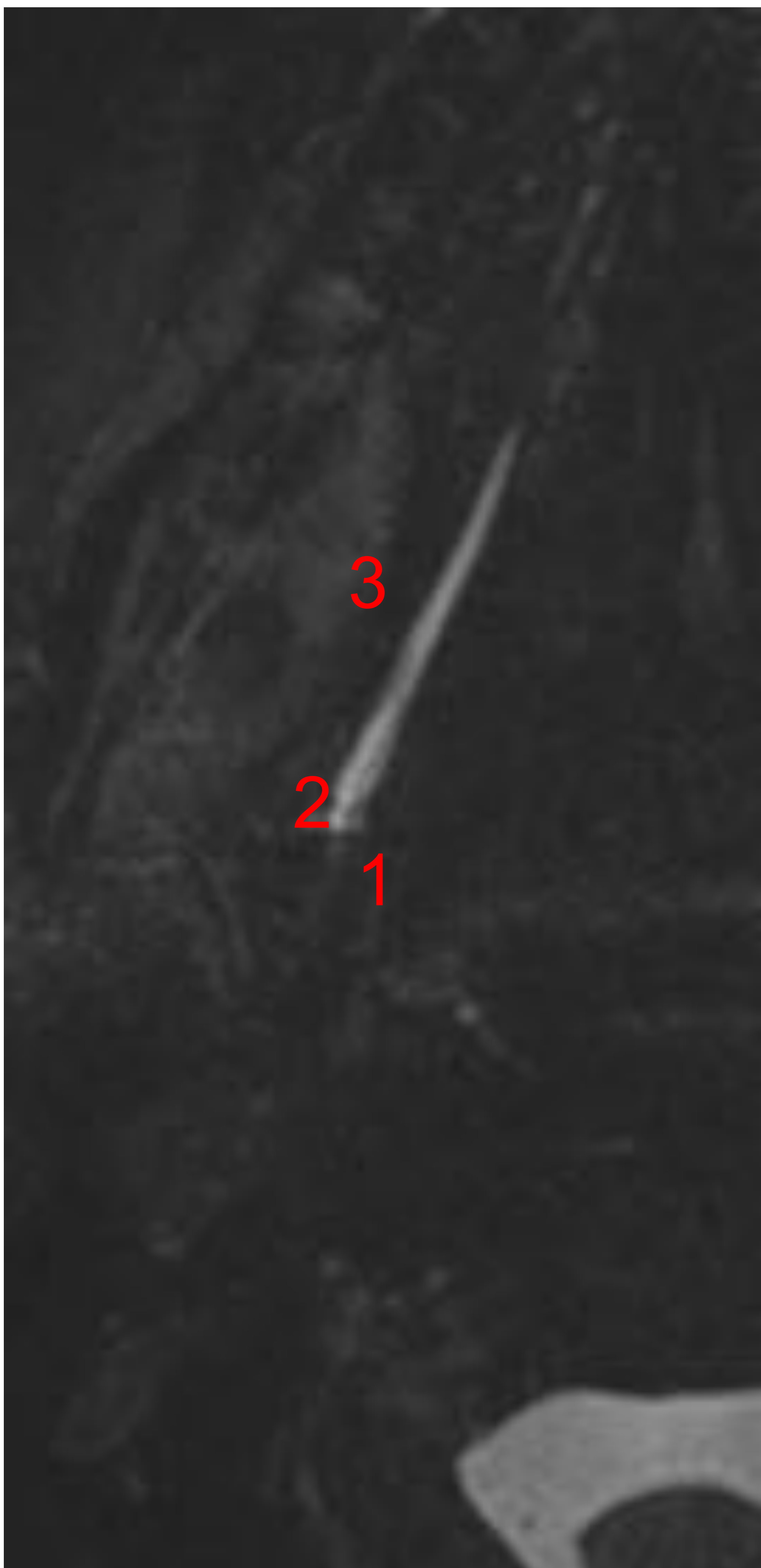- RM 1,5T
- SECUENCIAS:
 - Axial T1 de 3mm
 - Axial T2 de 3mm
 - Coronal STIR de 4mm
 - 3DT2 Turbo Spin Eco Saturación Grasa adquirido en axial
 - T2 Turbo Spin Eco Saturación Grasa de 1mm, adquiriendo por separado lado derecho e izquierdo en sagital
- Mejor usar T2 FINO en axial y sagital por si alguno queda mal por movimientos.
- Se recomienda usar material de relleno entre la antena y las mejillas.
- Usar un sialogogo es útil para dilatar la vía excretora, siendo suficiente con usarlo justo antes de entrar a la RM.



REVISIÓN DEL TEMA

ANATOMÍA

- SUBMAXILAR
- División en superficial o profundo (uncinado) por el m. milohiideo
- Wharton en 3: intraglandular (1), giro posterior o milohoideo (2) y el extraglandular (3).
- Para la sialoRM se suele usar el subsegmento distal, el proximal y el giro del milohiideo.

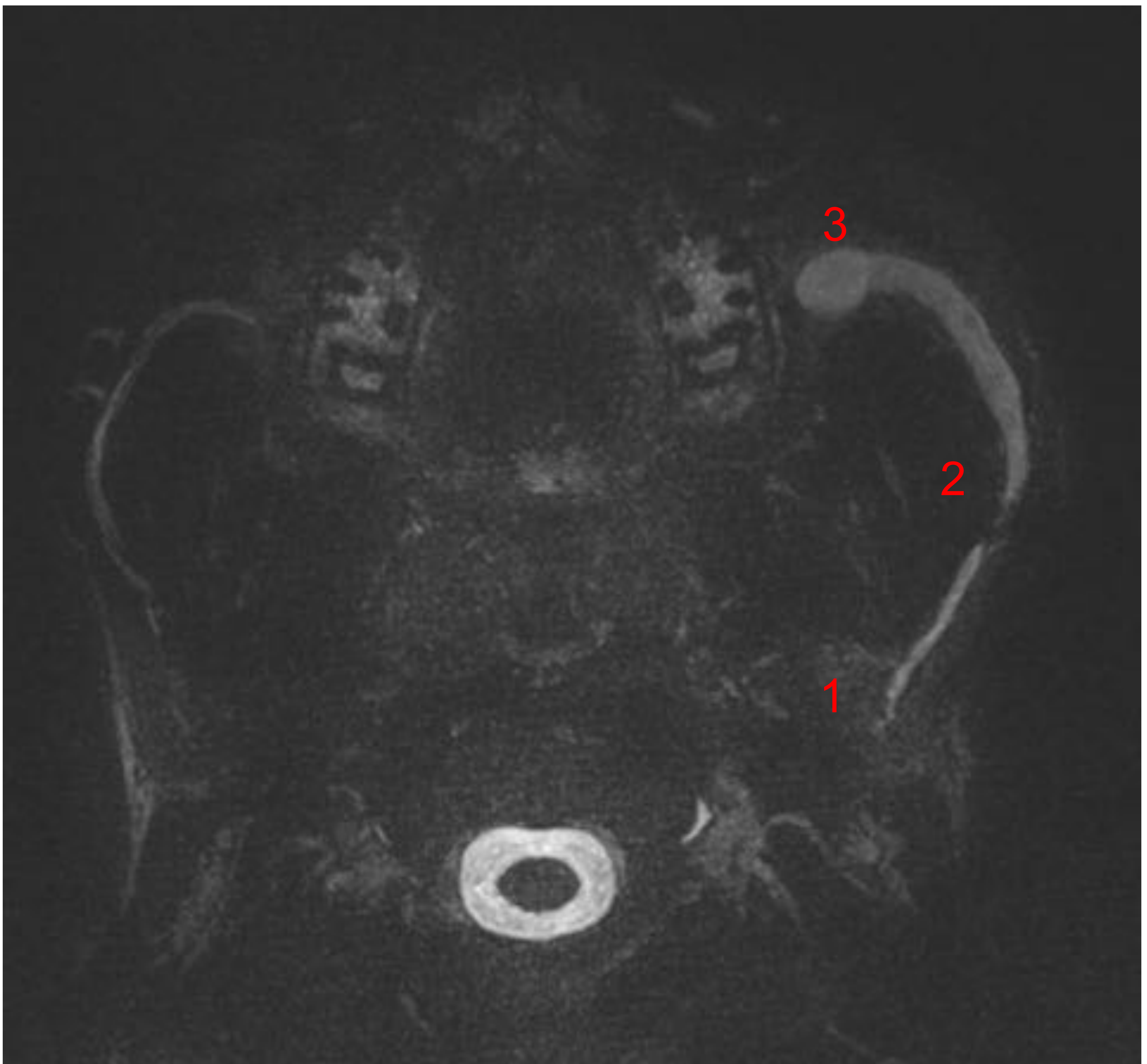




REVISIÓN DEL TEMA

ANATOMÍA

- PARÓTIDA
- División en superficial o profundo por trayecto facial
- Glándula accesoria 20%
- Stenon en 3: intraglandular (1), el extraglandular (2) y bucal (giro 90°) (3)



Paciente con estenosis papilar de ambos Stenon con dilatación del sistema excretor



REVISIÓN DEL TEMA

- PATOLOGÍA

- Clínica obstructiva

- Litiasis
 - Estenosis ductal
 - Tapón mucoso

- Clínica de “Síndrome seco”

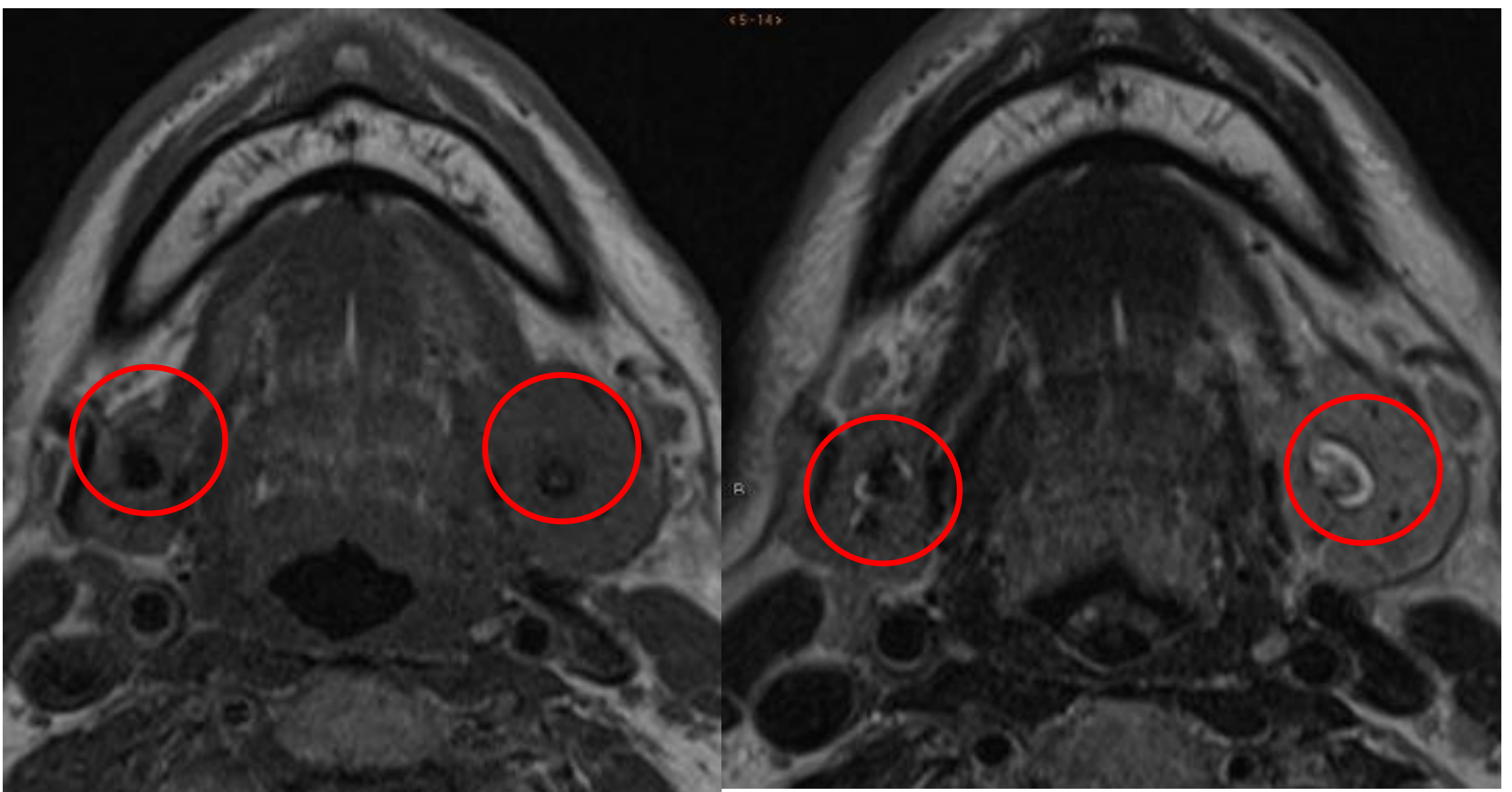
- Enfermedad de Sjögren
 - Parotiditis crónica juvenil
 - Enfermedad por radioyodo
 - Sustitución grasa



REVISIÓN DEL TEMA

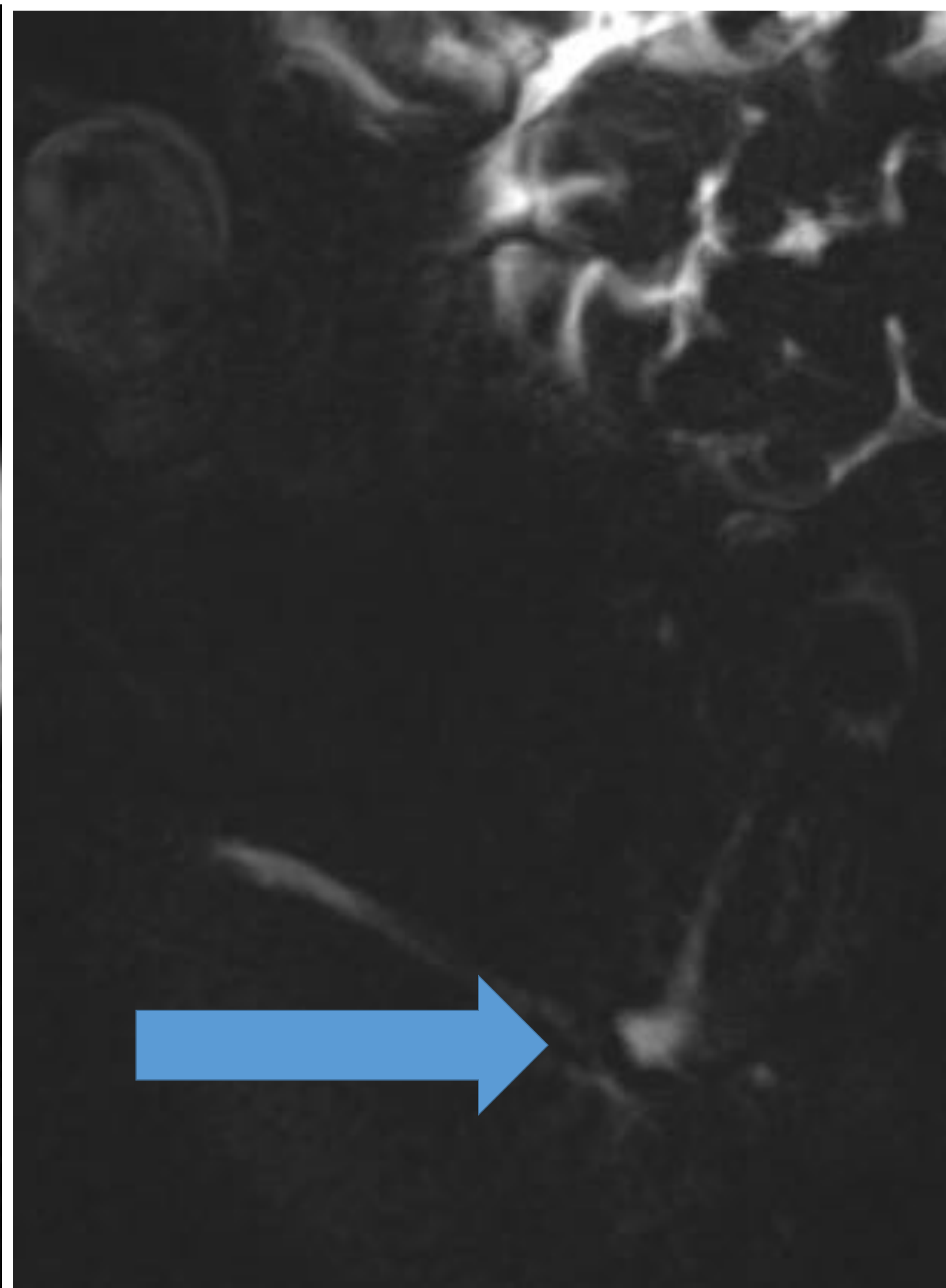
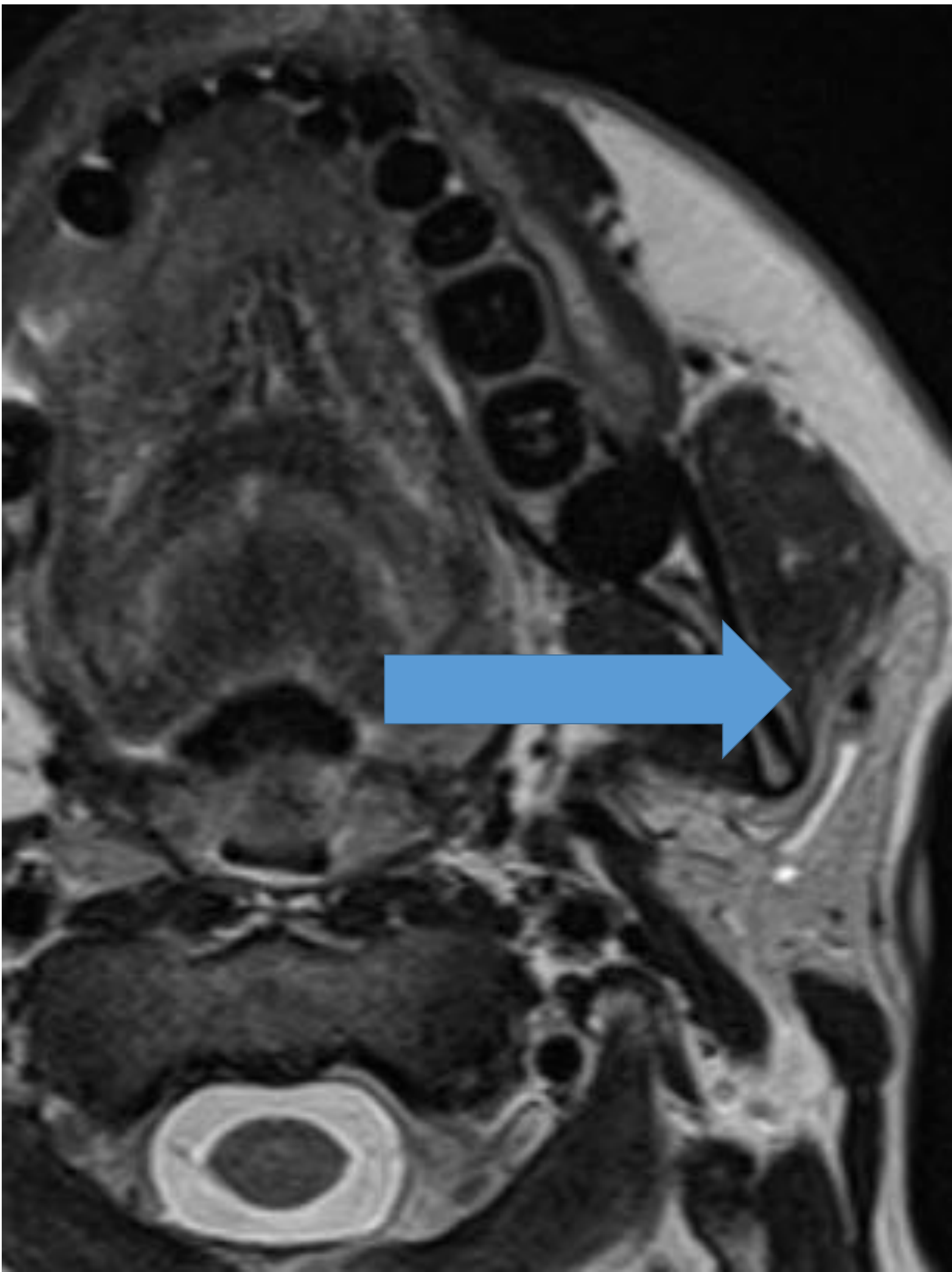
1.- LITIASIS

- Es la patología más frecuente
- El 80% es en glándula submaxilar
- 15-20% son intraglandulares: no dan clínica
- 25% son múltiples
- La RM de 1,5T tiene una S 100% y E 80%, para detectar las litiasis
- Fácil de ver:
 - Defectos intraglandulares o en vía excretora
 - Se ven en todas las secuencias

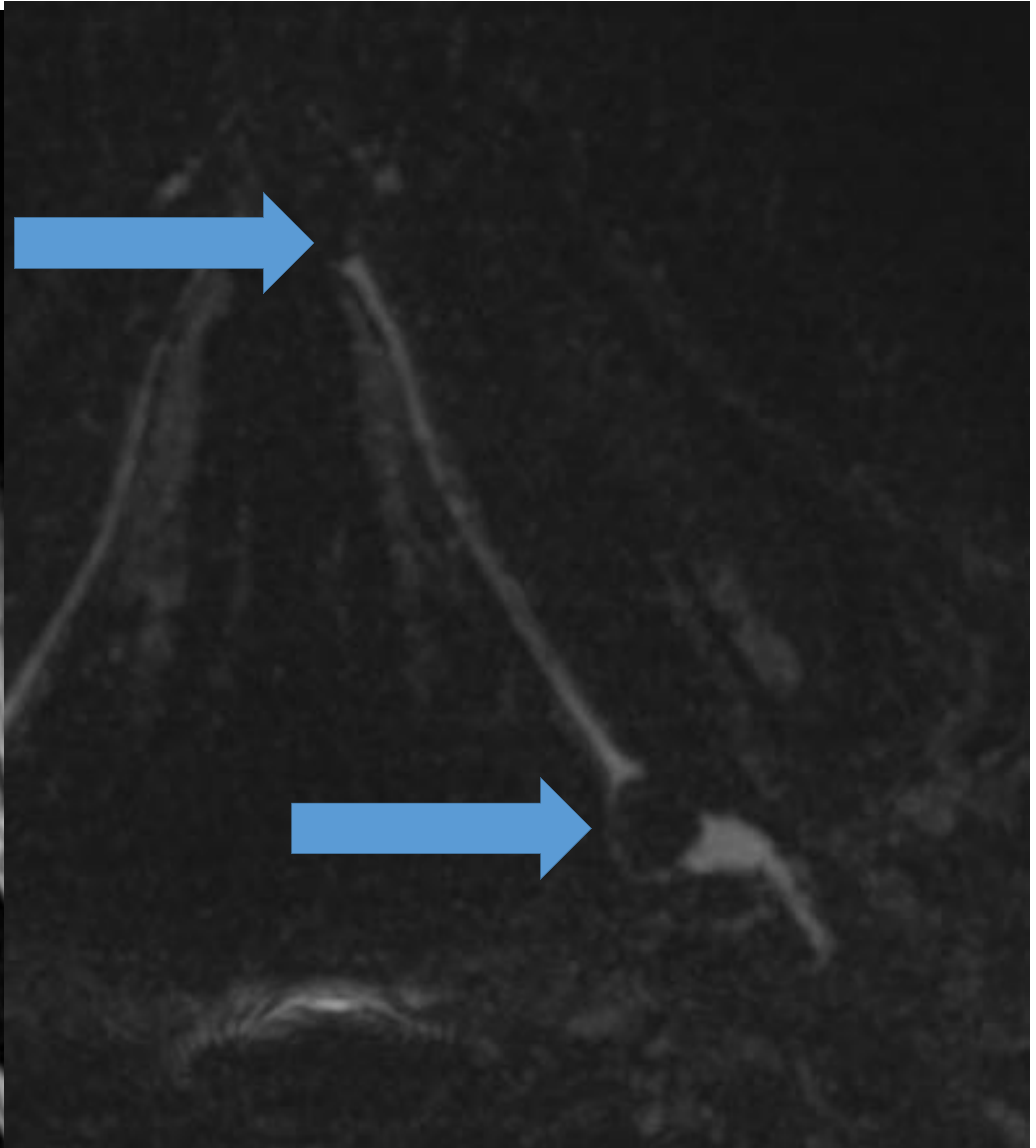
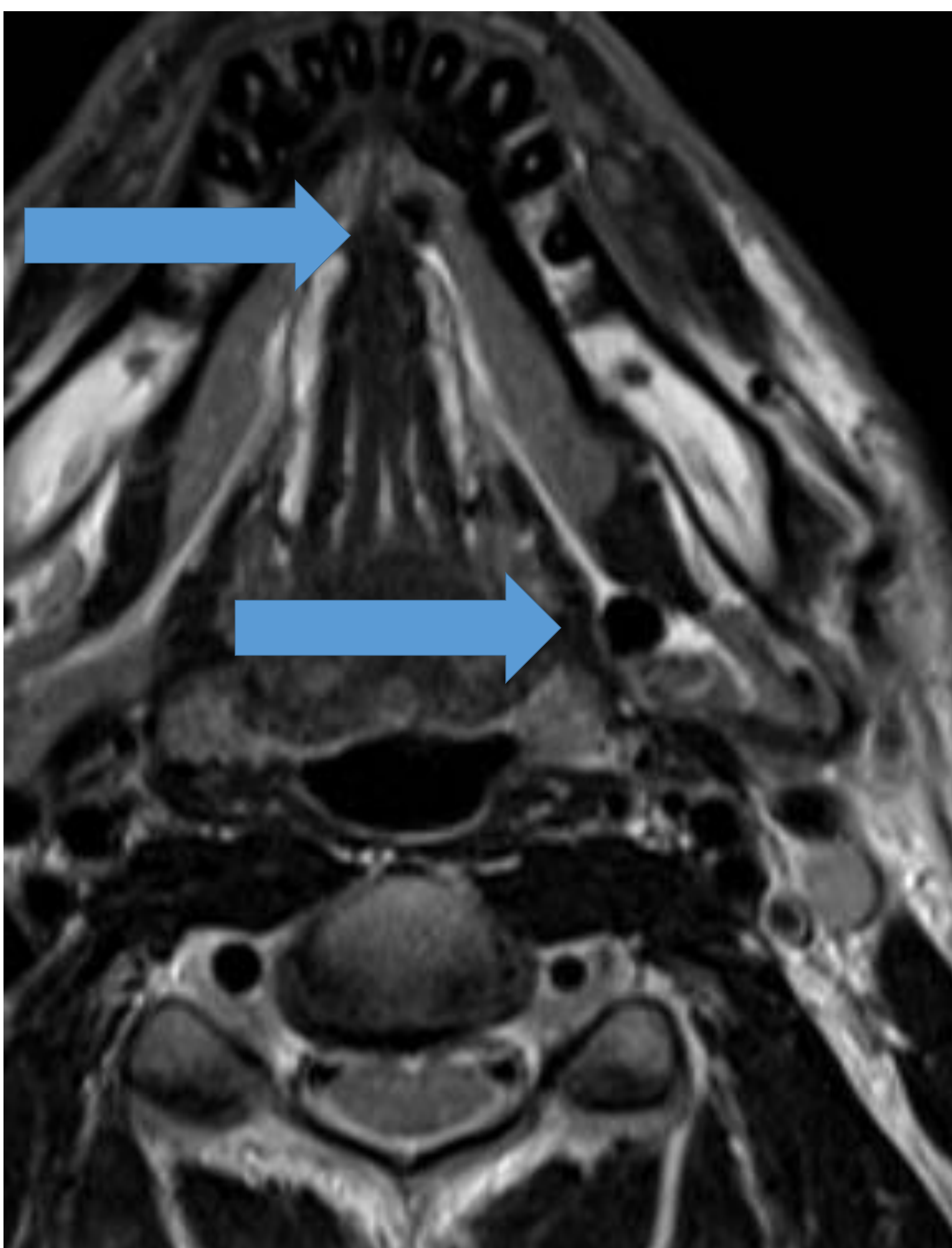




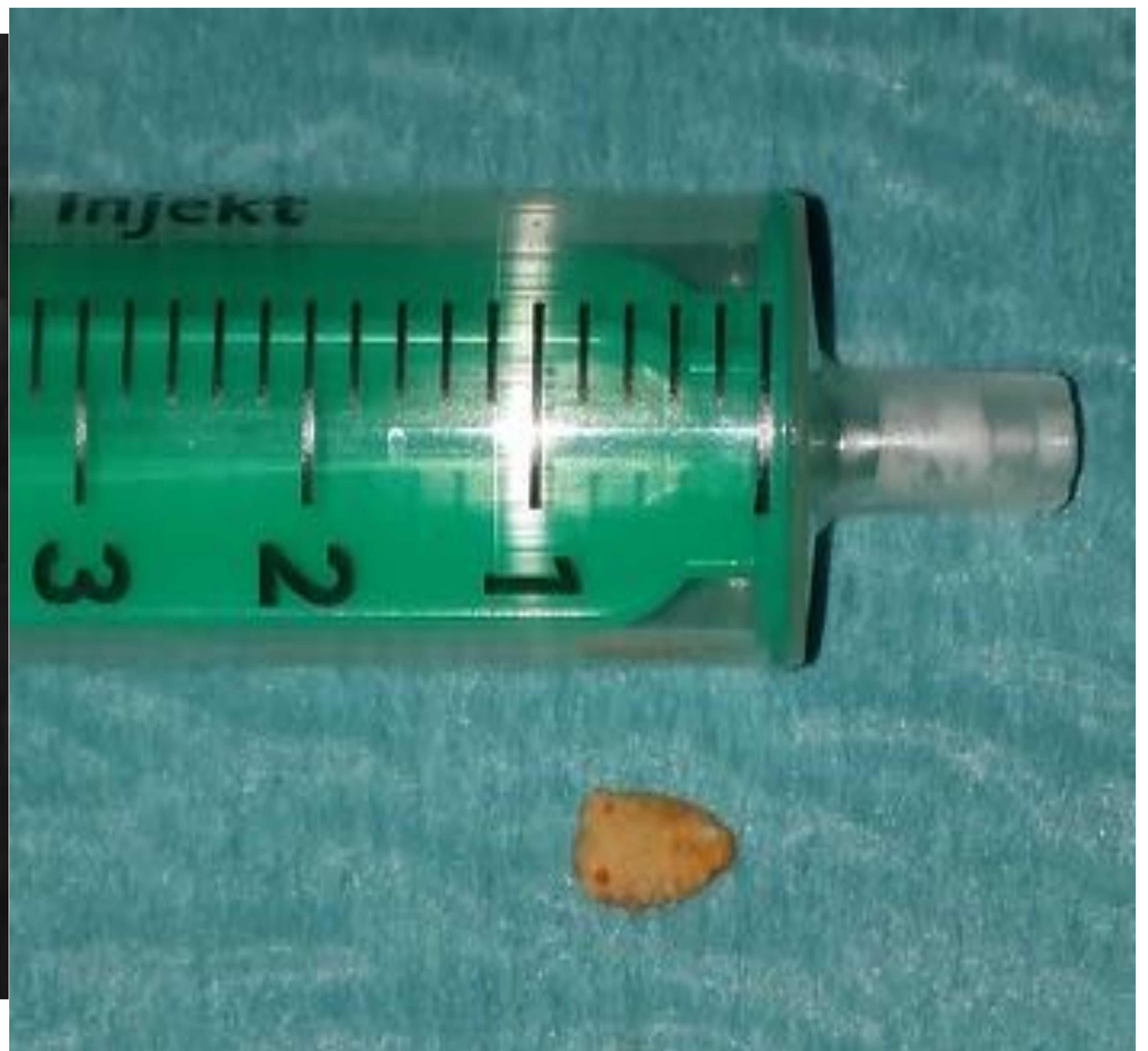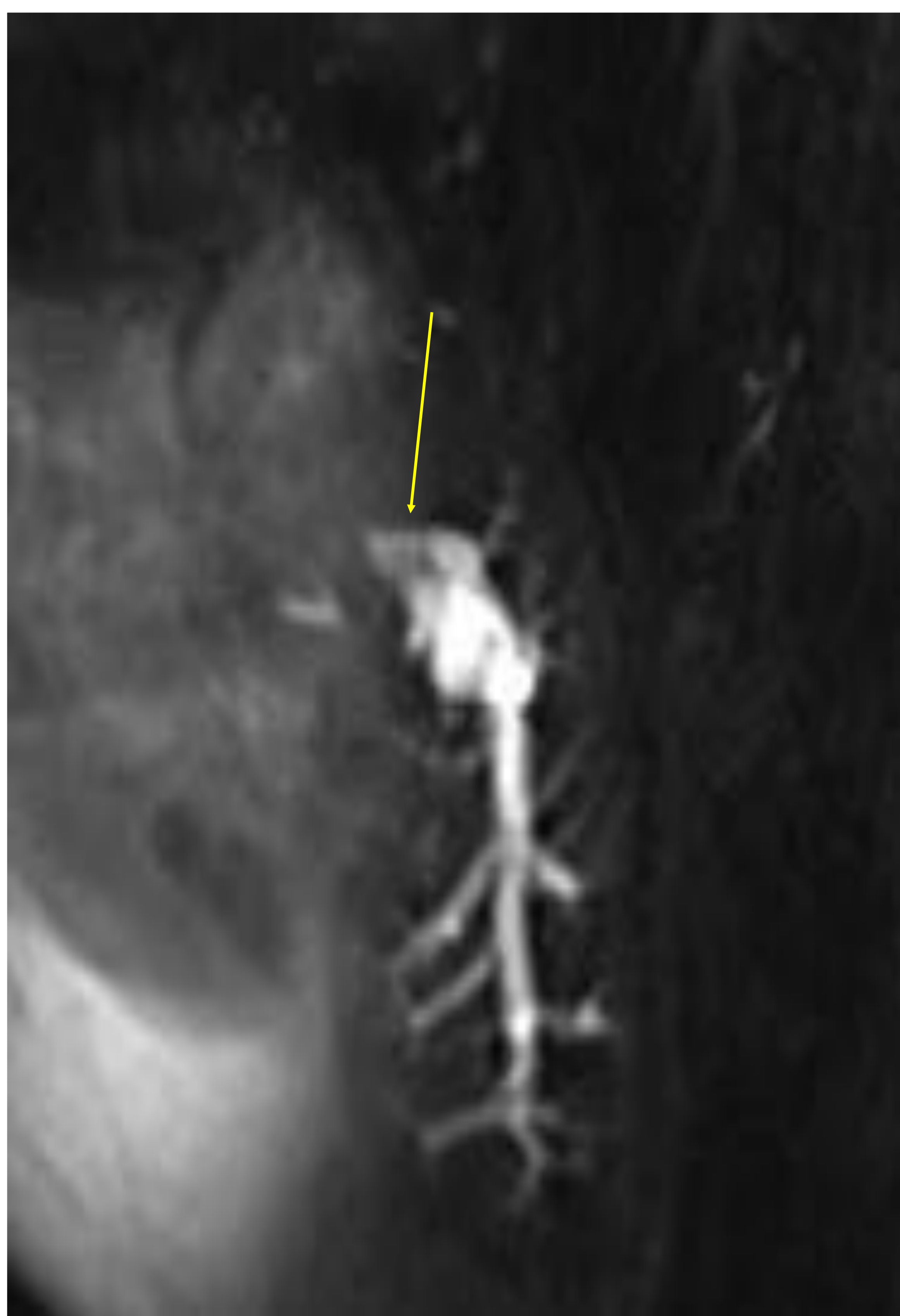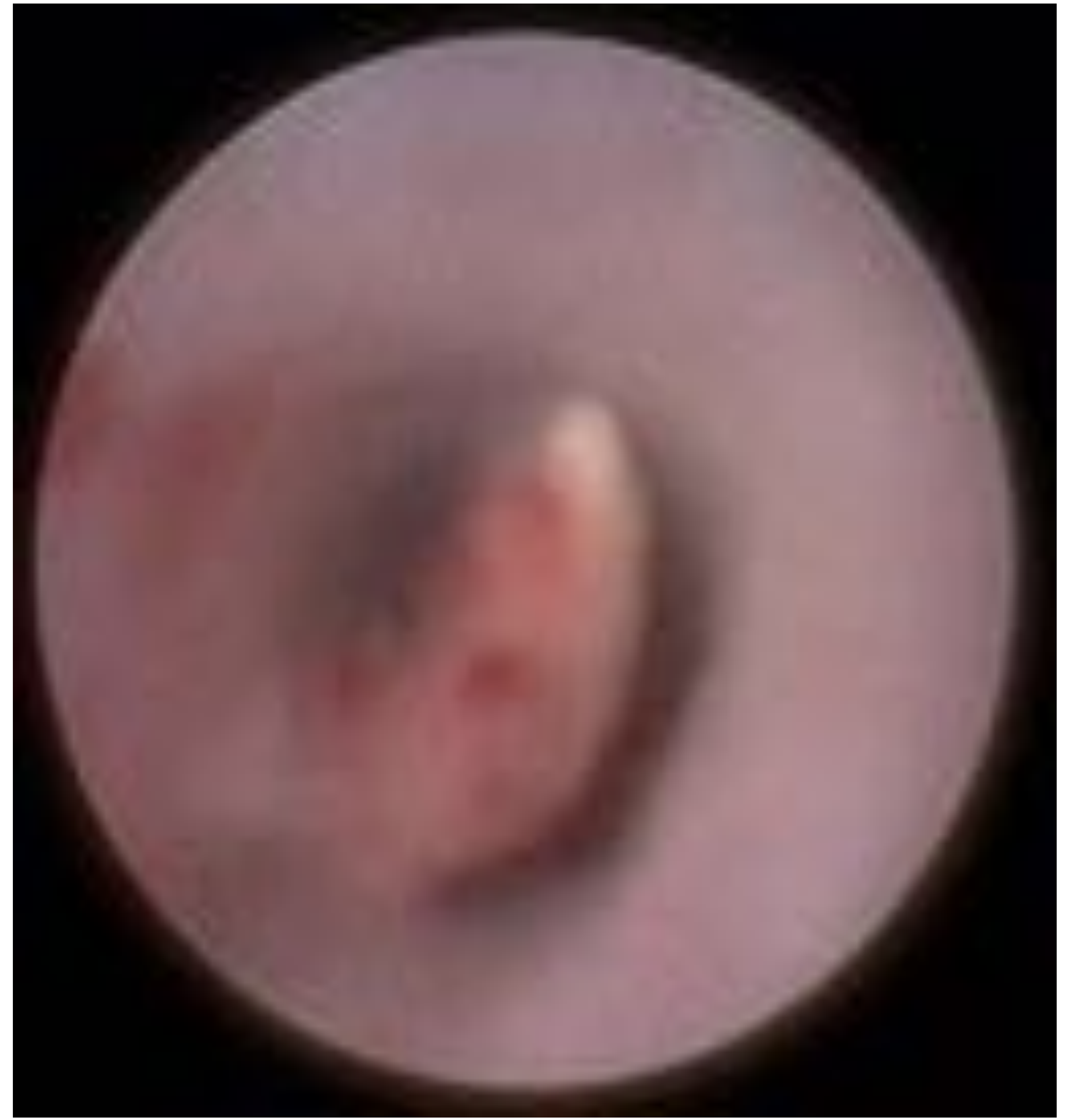
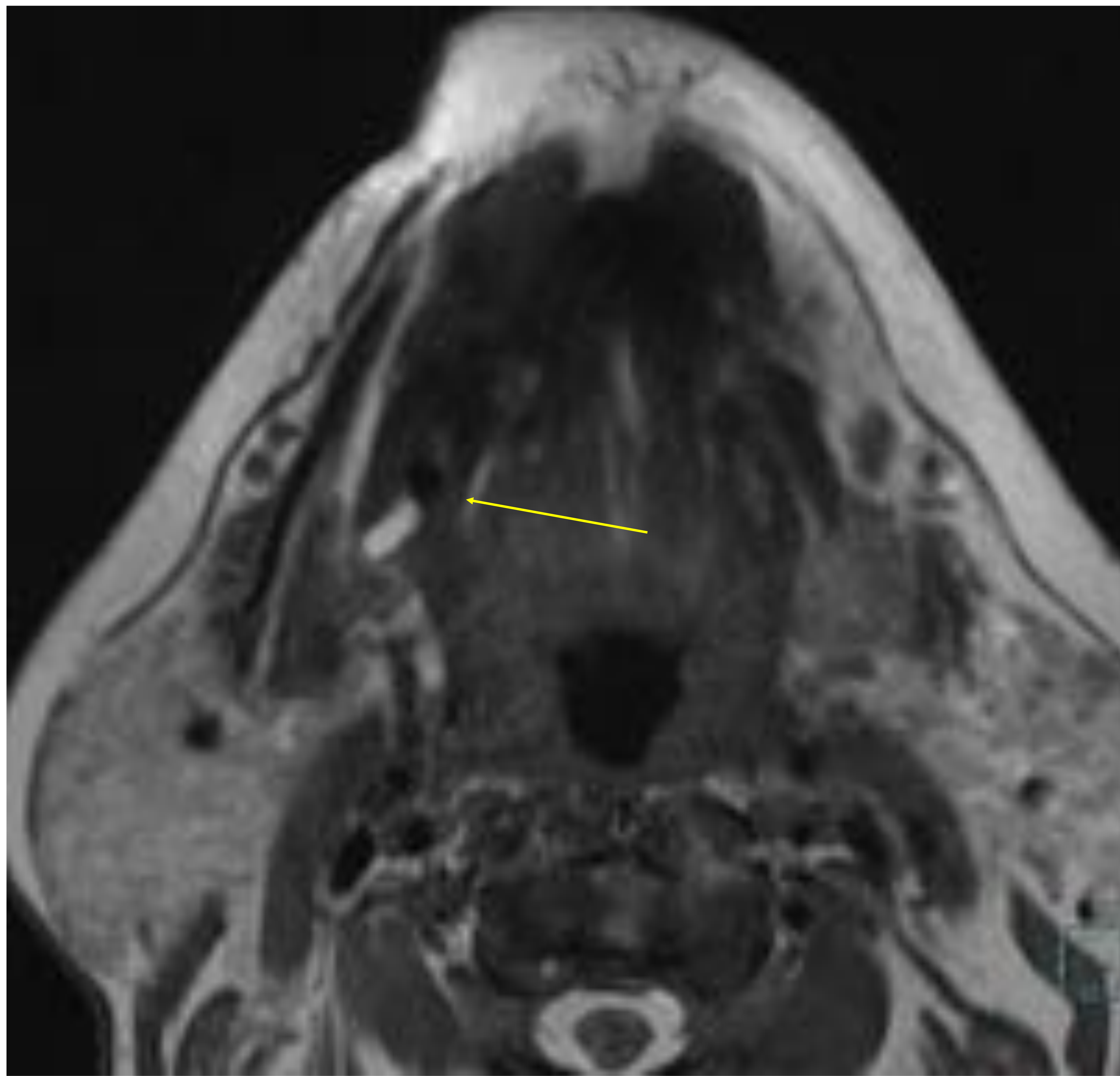
REVISIÓN DEL TEMA



Litiasis intraglandular



Litiasis en tandem, una en región papilar y la otra en giro posterior

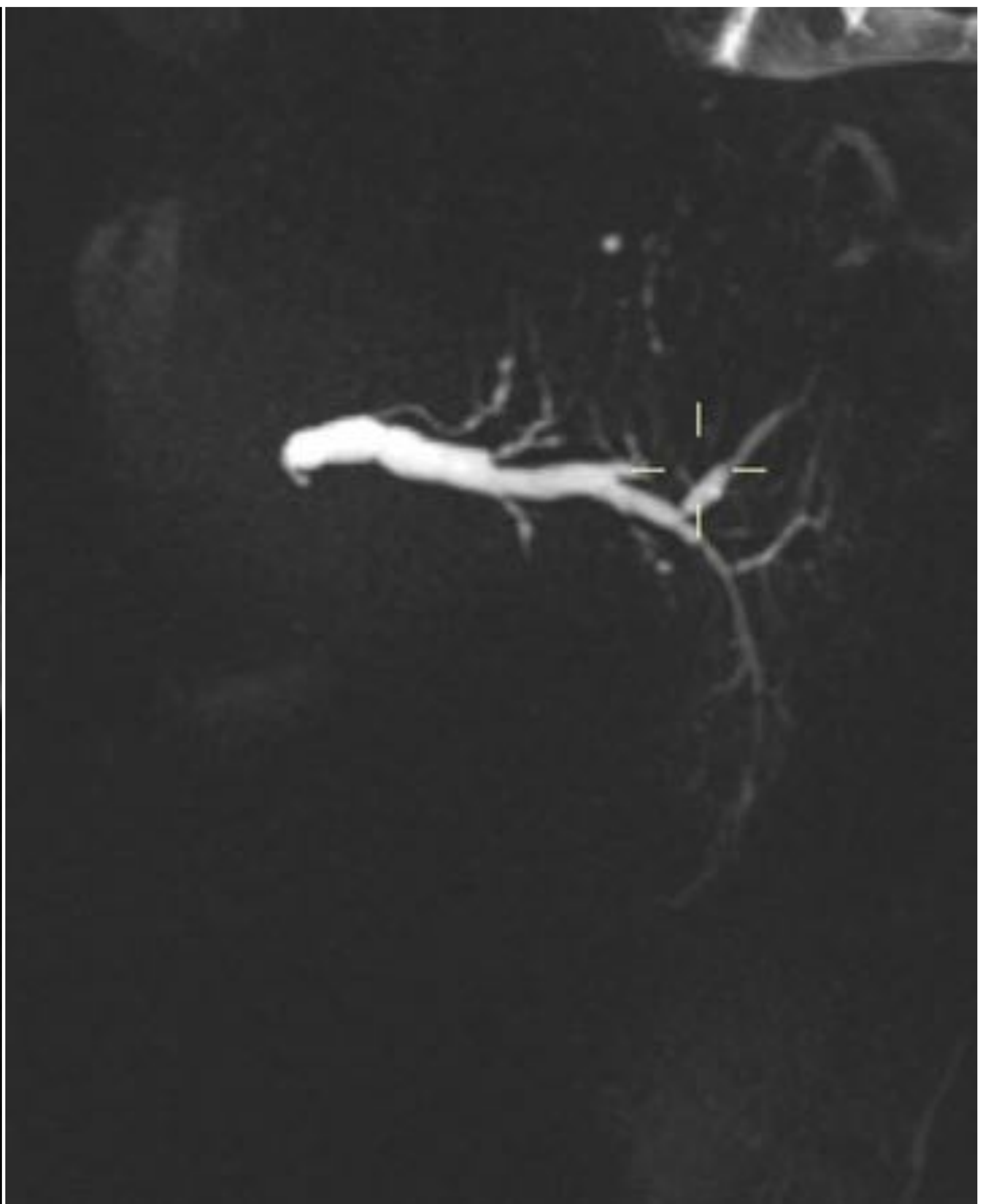
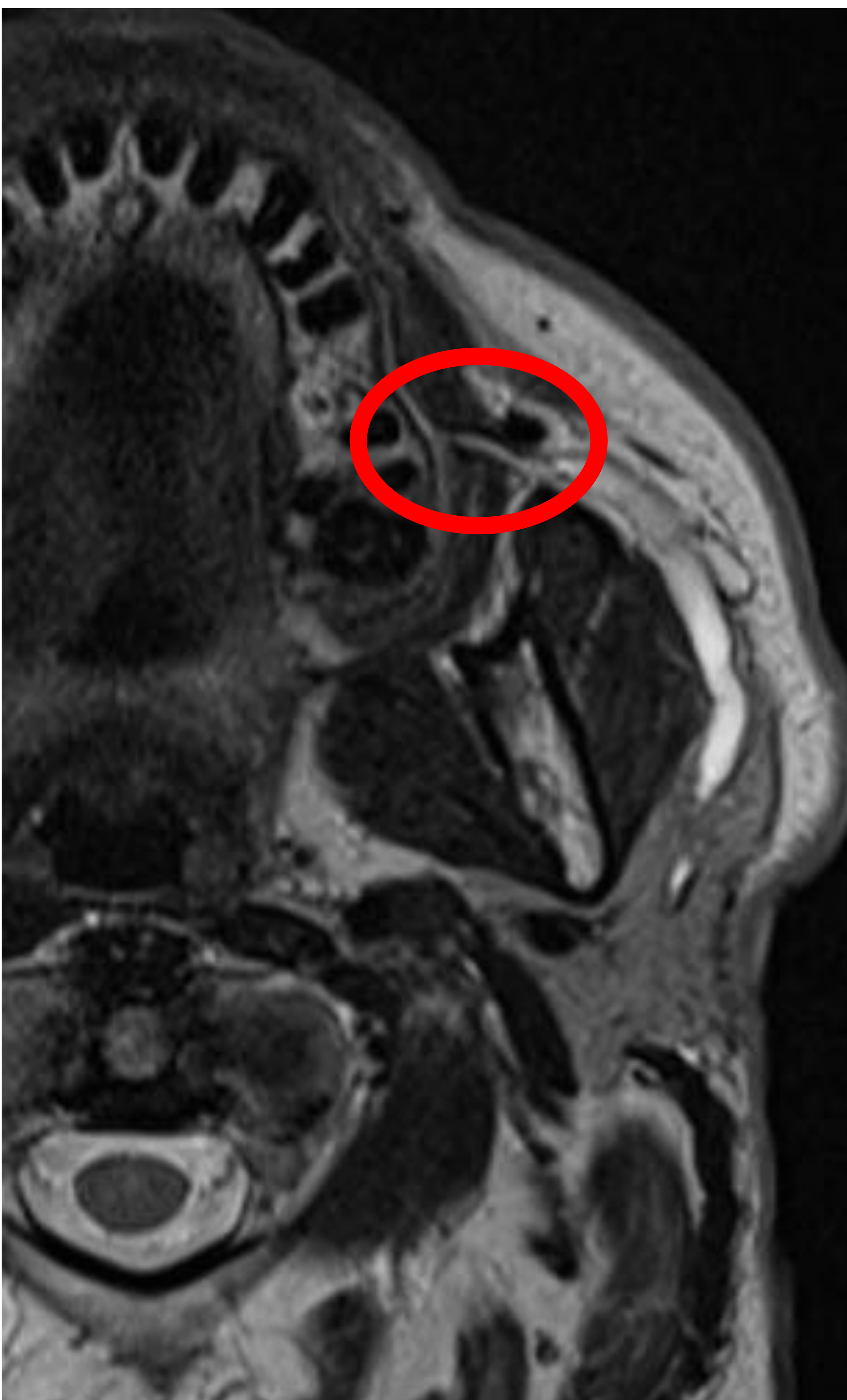

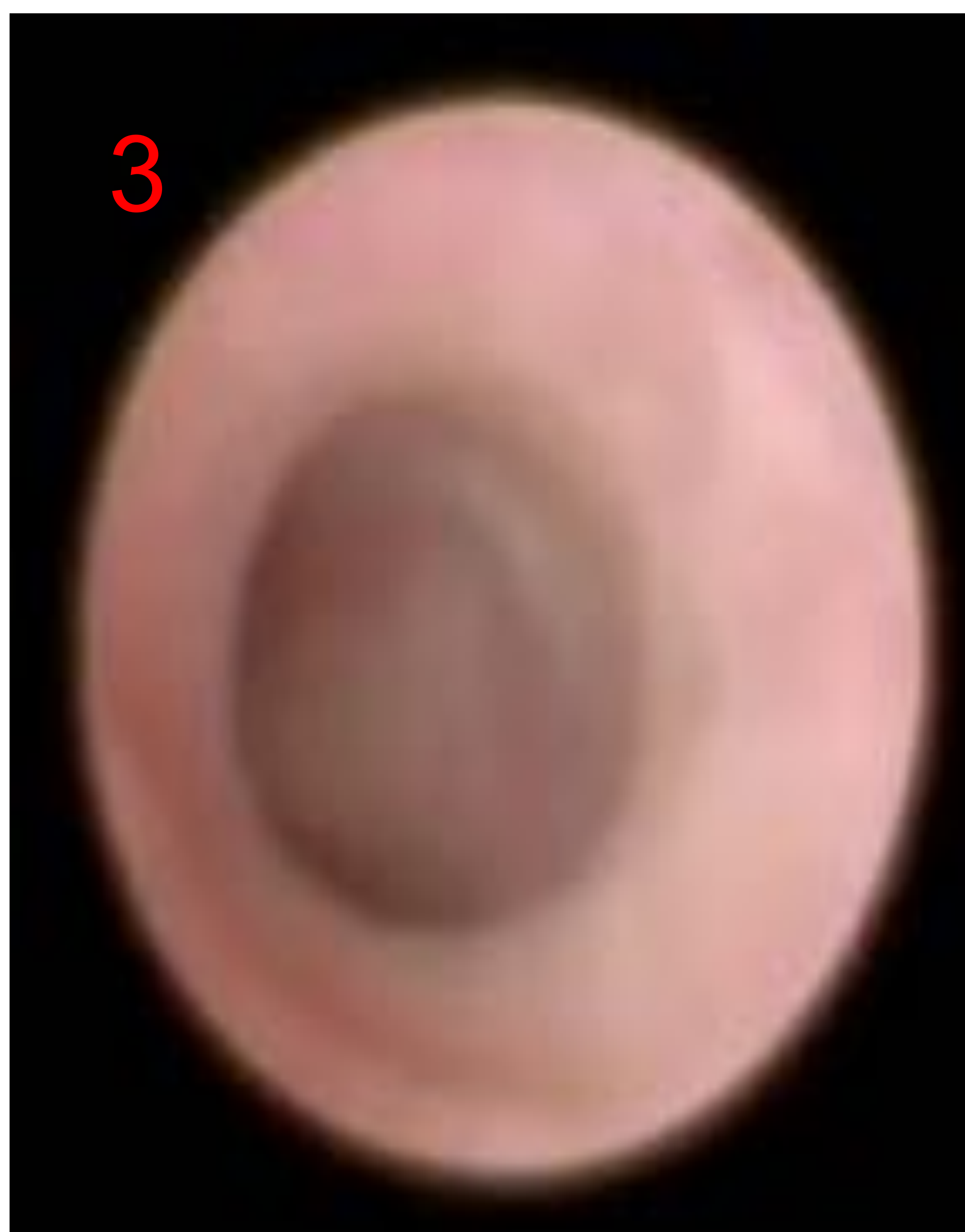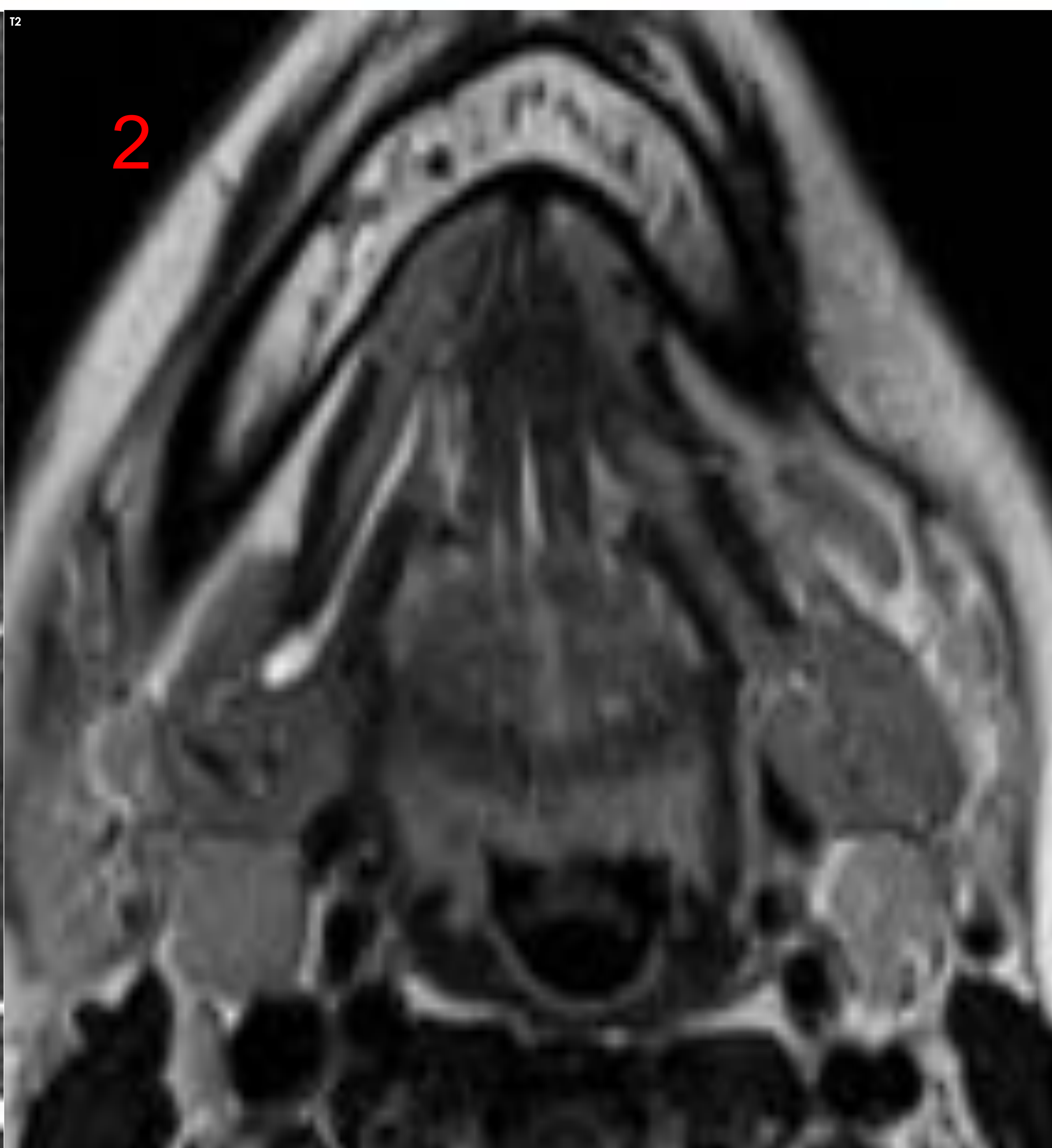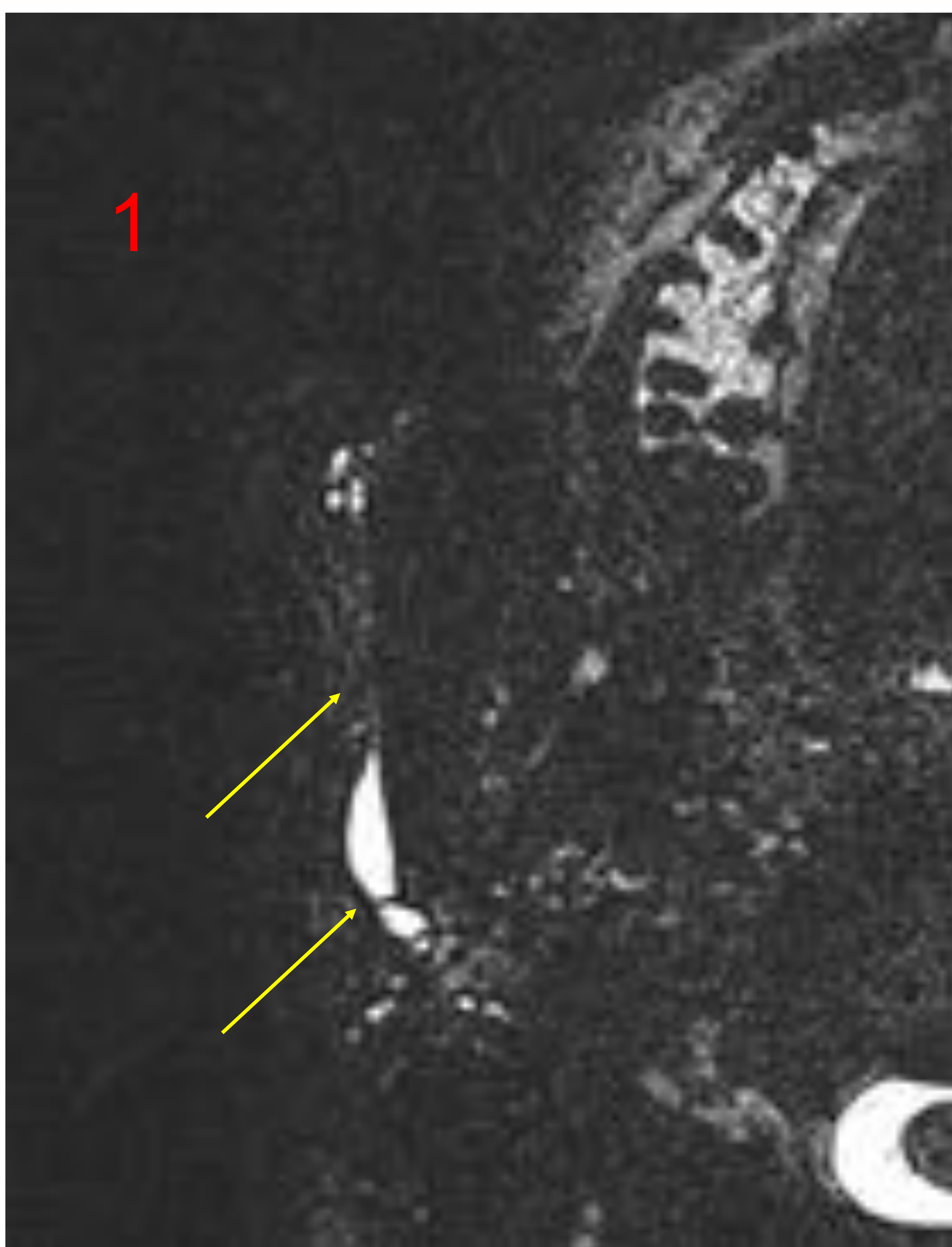


REVISIÓN DEL TEMA

2.- ESTENOSIS

- 2ª patología en frecuencia, pero mayor dificultad diagnóstica
- 3 veces más frecuente en la parótida
- La intención terapéutica es la conservación glandular
- Ectasia ductal con:
 - irregularidad de pared
 - membrana lineal
- Buscarla si existen cambios glandulares (asimetría en señal T1).
- Poca afectación de la vía intraglandular.





Ejemplos de estenosis:

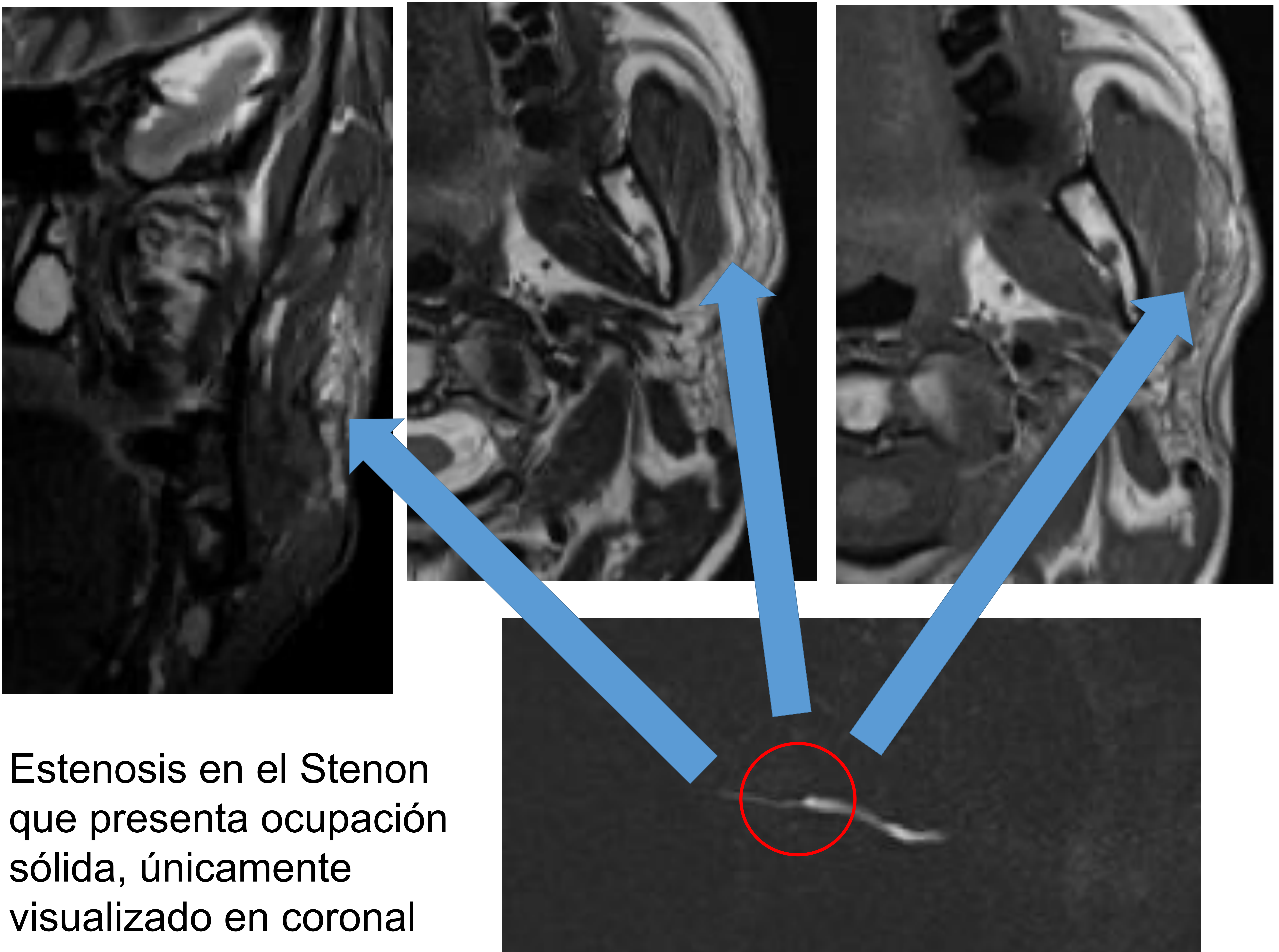
- 1.- Estenosis doble con estenosis de segmento largo en conducto principal y membrana en radicales glandulares.
- 2.- Estenosis por membrana en región hiliar submaxilar derecha.
- 3.- Imagen en sialoendoscopio de una membrana. Palidez del ducto con imagen semilunar blanquecina.



Estructura:

3.- ESTENOSIS POR MOCO

- El de mayor dificultad para el diagnóstico por RM.
- Buscarlo siempre en aquellos casos de pérdida de señal en T1 glandular y leve dilatación ductal.
- Buscar imágenes similares a litiasis pero no hipointensas en T2.



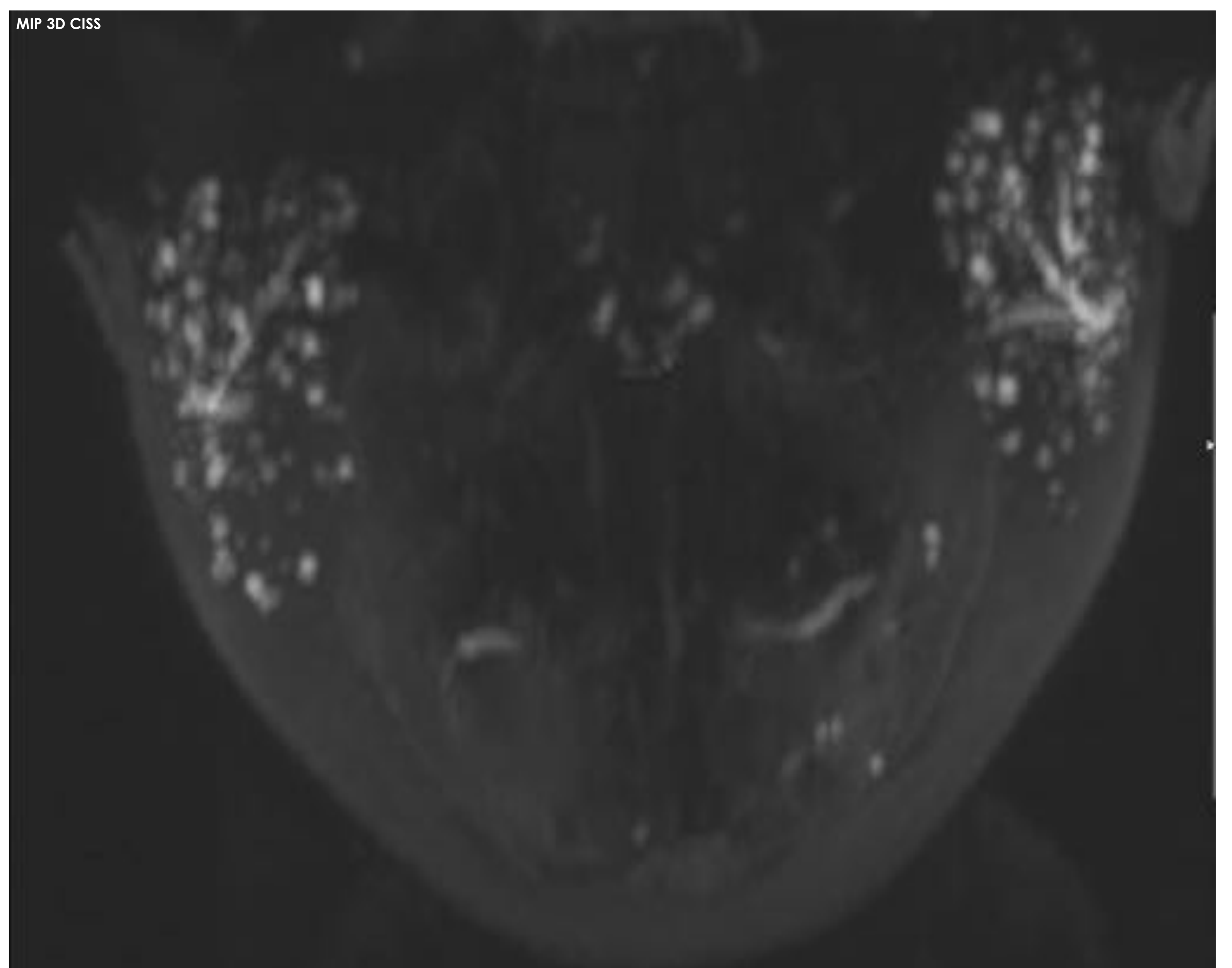
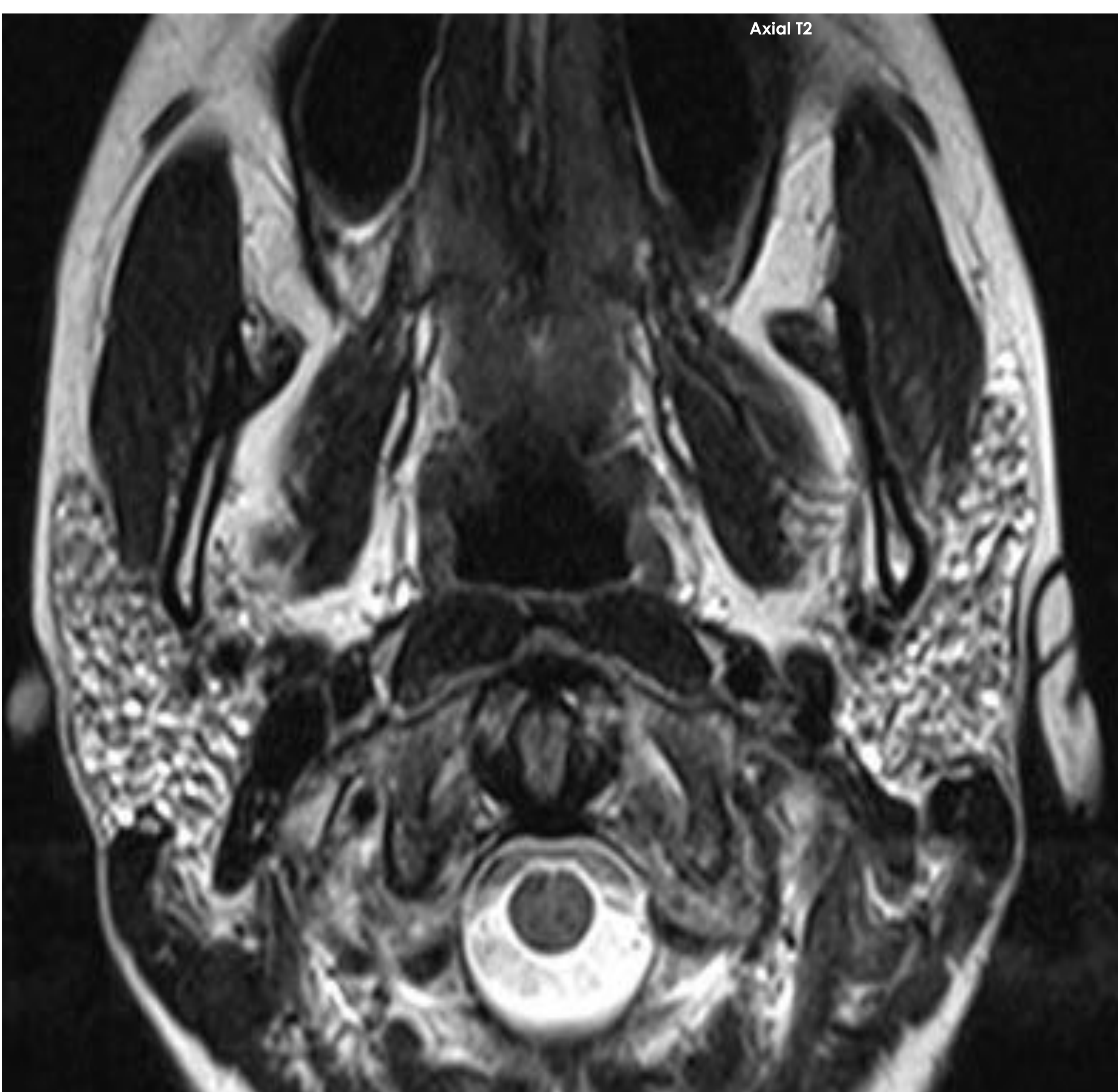
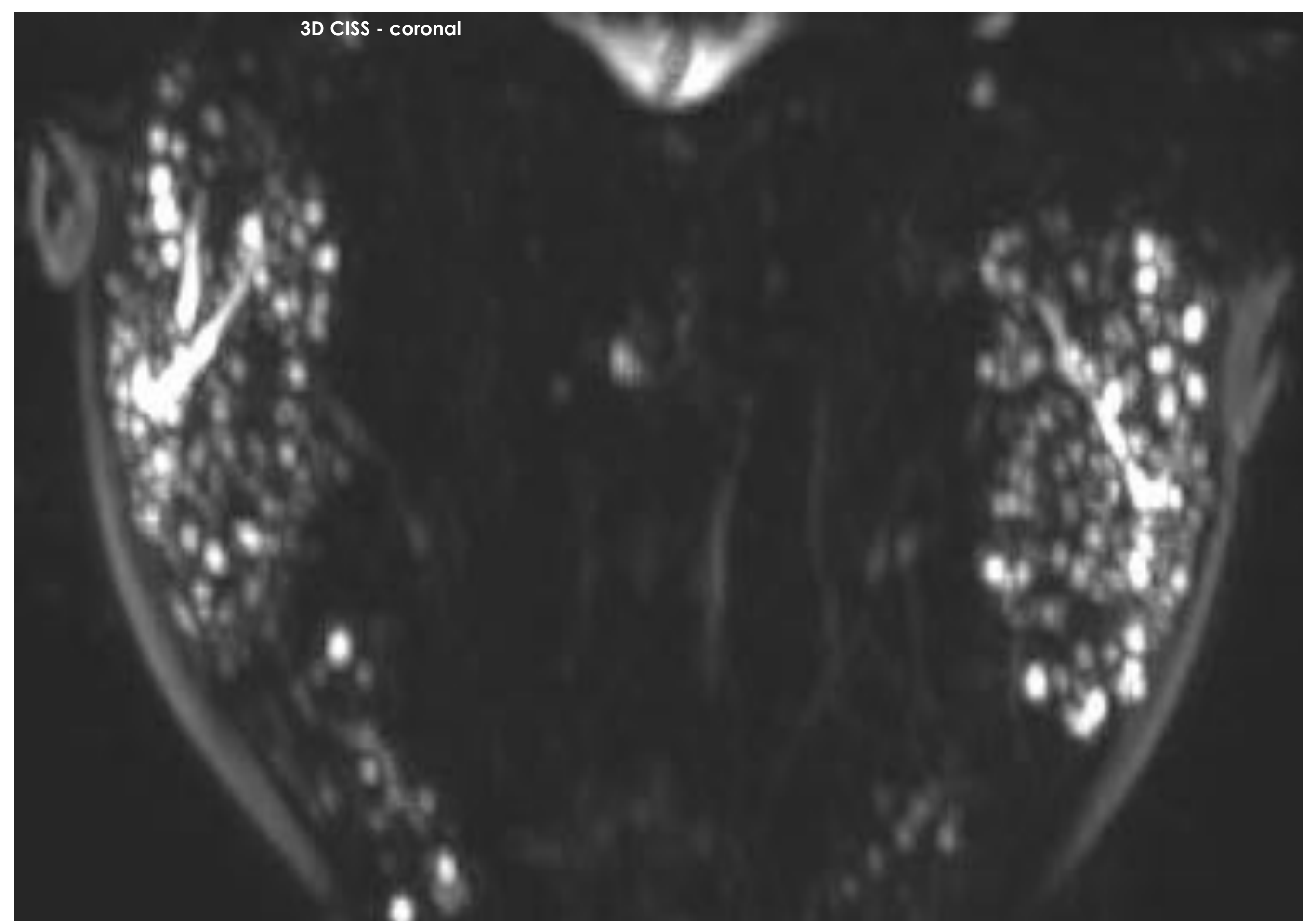
Estenosis en el Stenon que presenta ocupación sólida, únicamente visualizado en coronal



REVISIÓN DEL TEMA

4.- ENFERMEDAD DE SJÖGREN

- Es un criterio diagnóstico más
- Afectación parenquimatosas parotídea
- Dilataciones acinares sin estenosis
- Asocian litiasis
- Sensibilidad 97% con especificidad de el 100%
- Existe una clasificación en función de la afectación quística parenquimatosa:
 - 0: normal
 - 1: puntiforme (1mm)
 - 2: globular (1-5mm)
 - 3: cavitaria (>5mm)

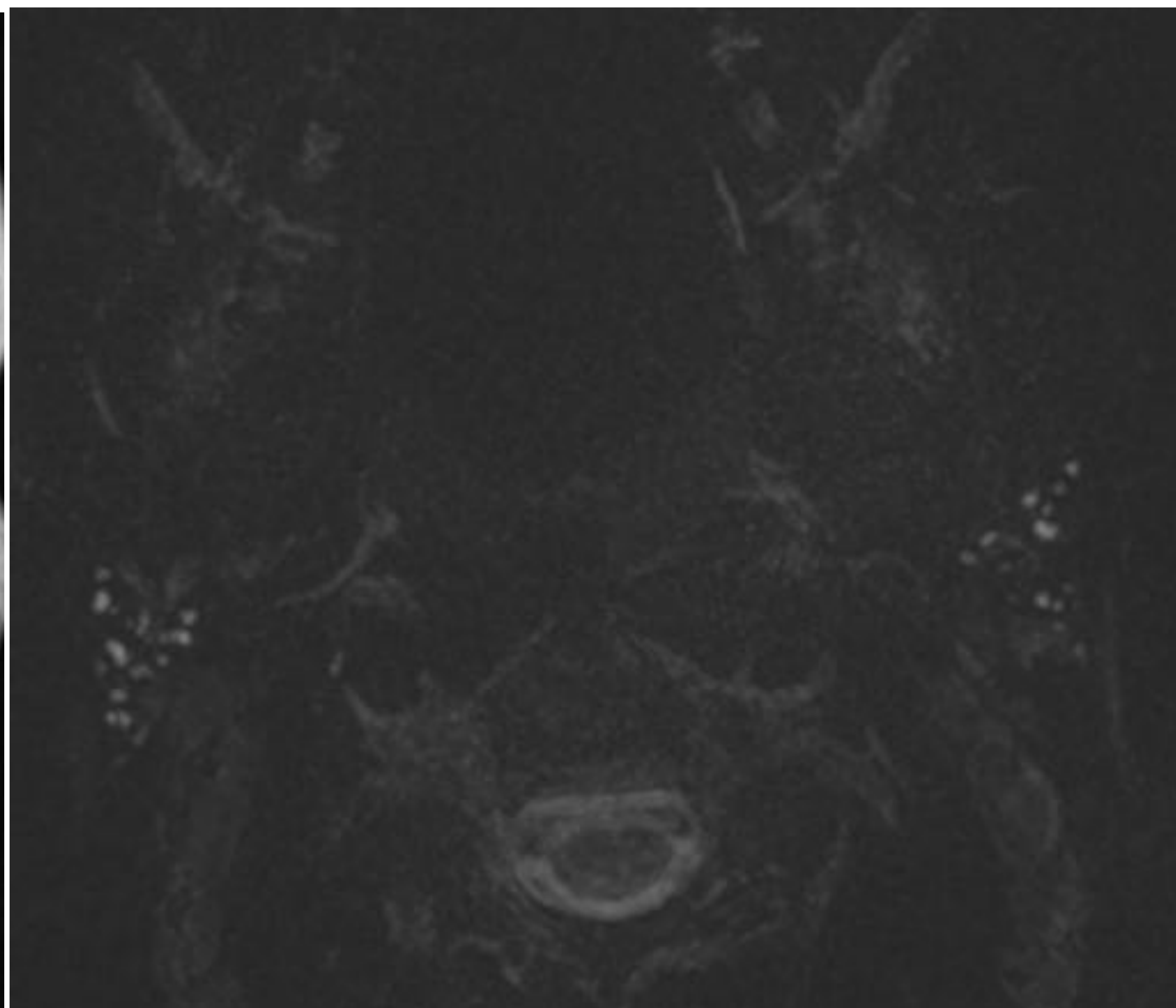
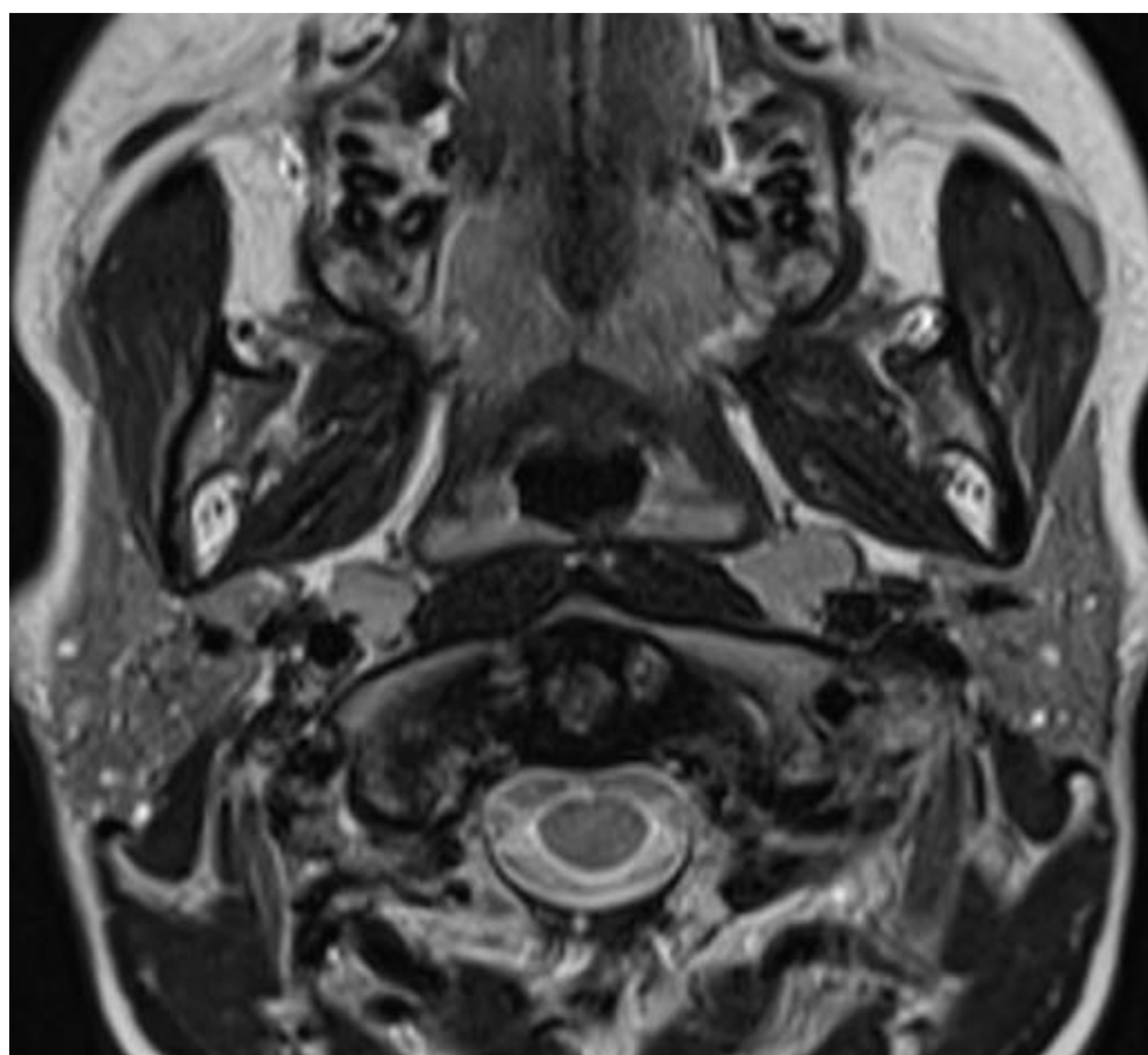




REVISIÓN DEL TEMA

5.- PAROTIDITIS CRÓNICA JUVENIL

- 2ª causa de lesión parotídea después de las paperas
- Diagnóstico:
 - Dilataciones acinares (como estadios iniciales de Sjögren)
 - Conducto principal conservado
 - La edad de afectación marca el diagnóstico



Paciente de 14 con clínica repetitiva de parotiditis bilateral. Se observa dilataciones acinares de pequeño tamaño bilaterales.



REVISIÓN DEL TEMA

6.- SIALOADENITIS POR RADIOYODO

- Mayor dosis significa mayor probabilidad.
- Aparece 3-6 meses posttratamiento.
- Hallazgos: sustitución grasa glandular, estenosis ductal y tapones de moco.

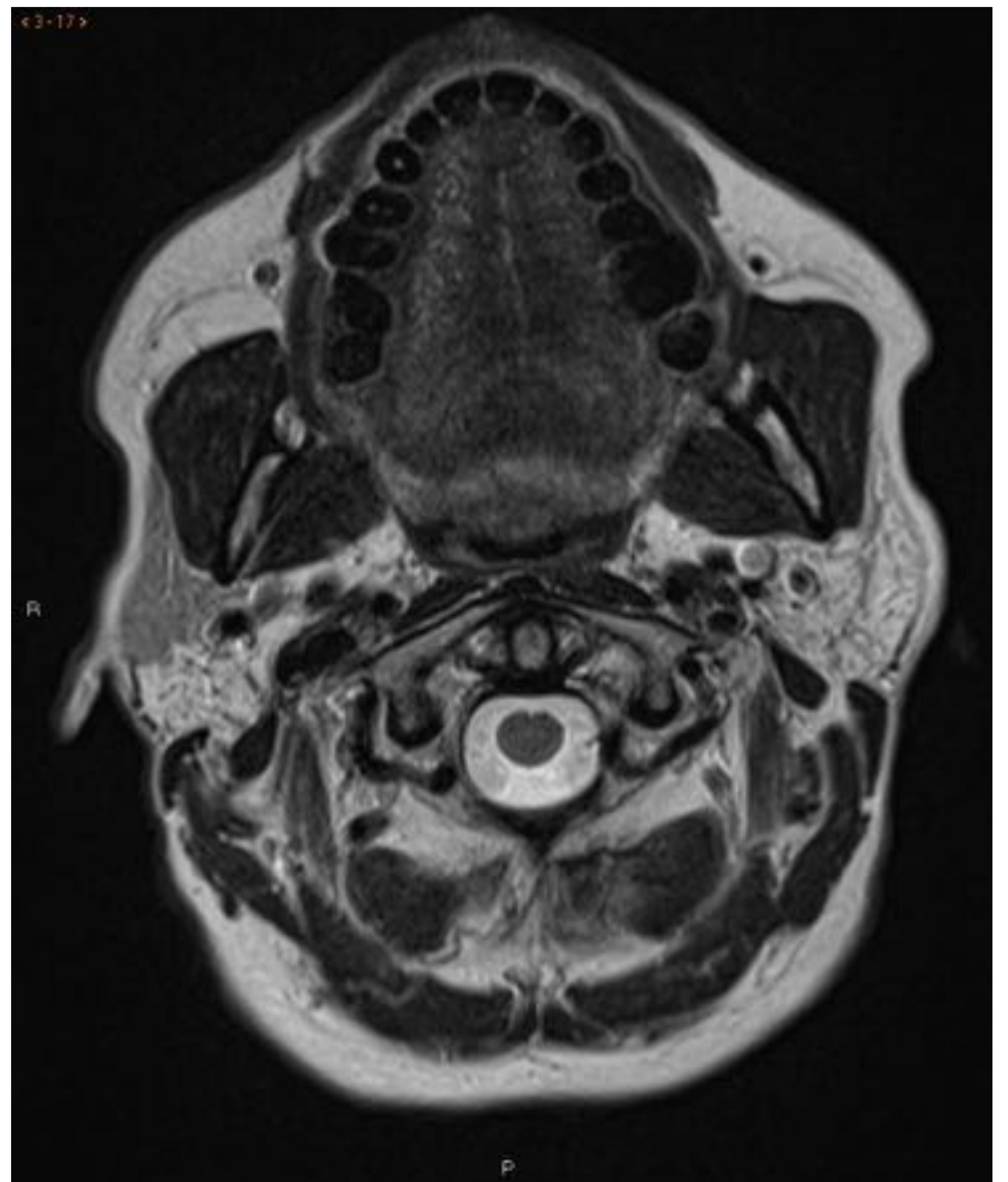
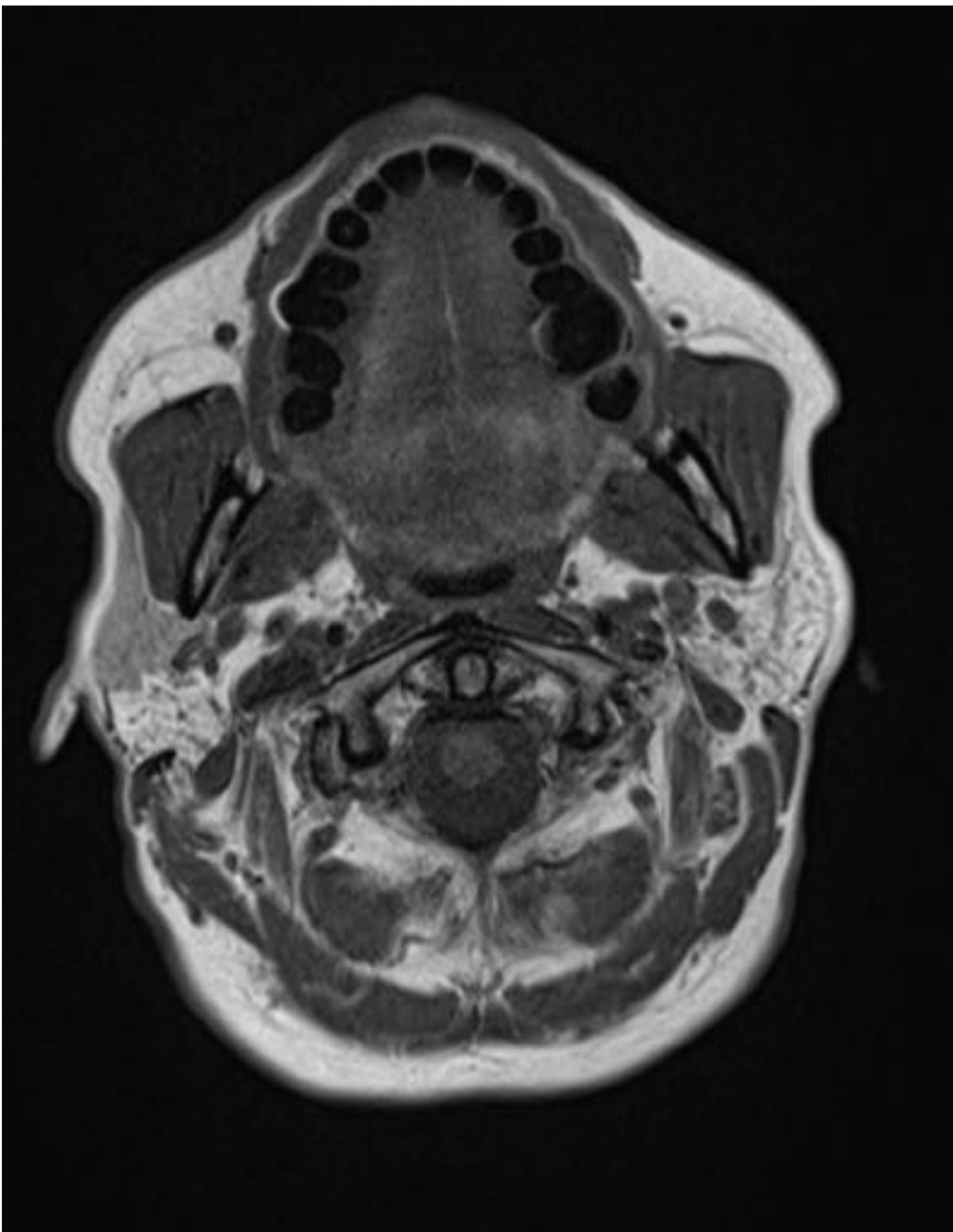


Imagen característica en T1 y T2 con infiltración grasa parecheada.



REVISIÓN DEL TEMA

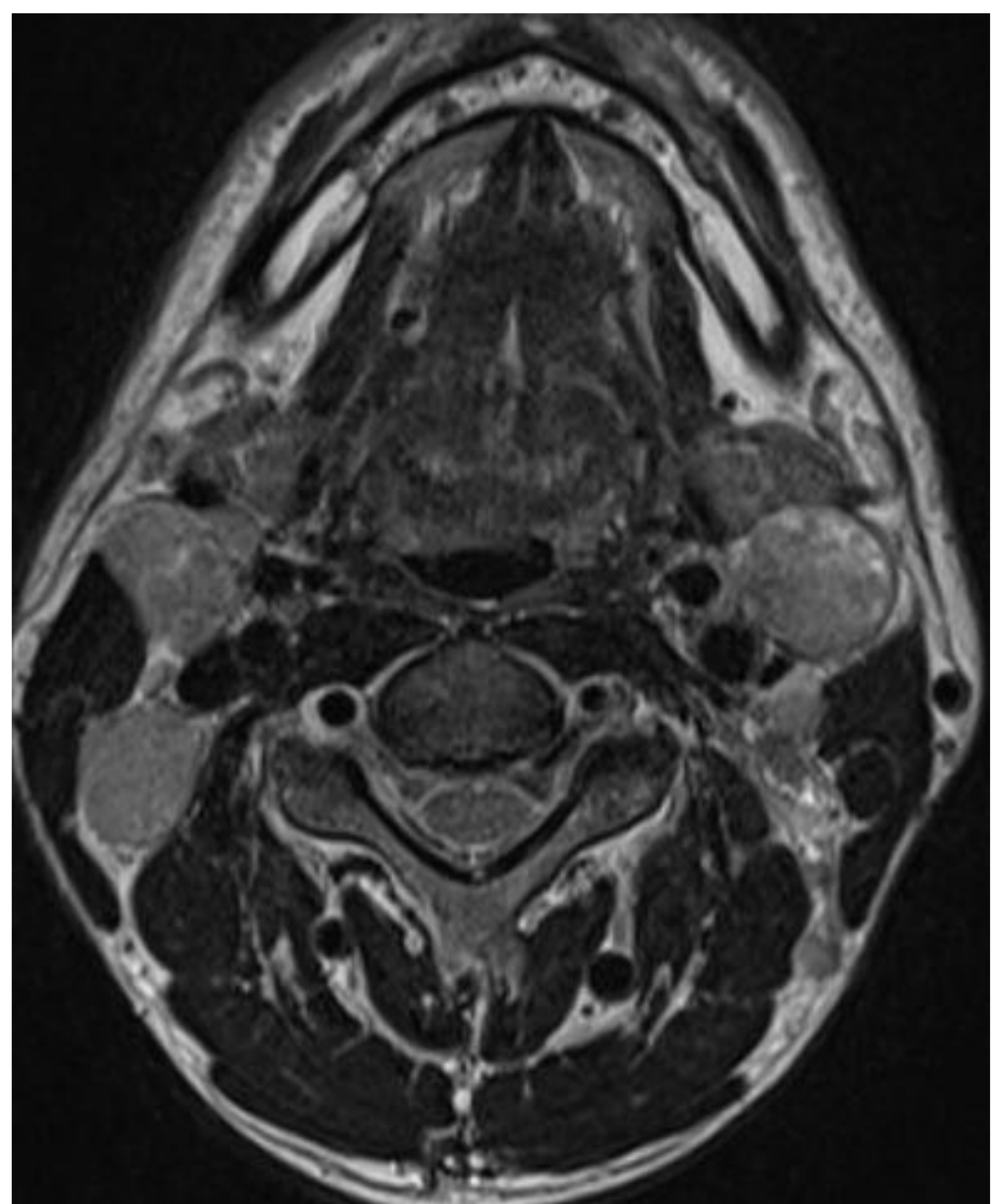
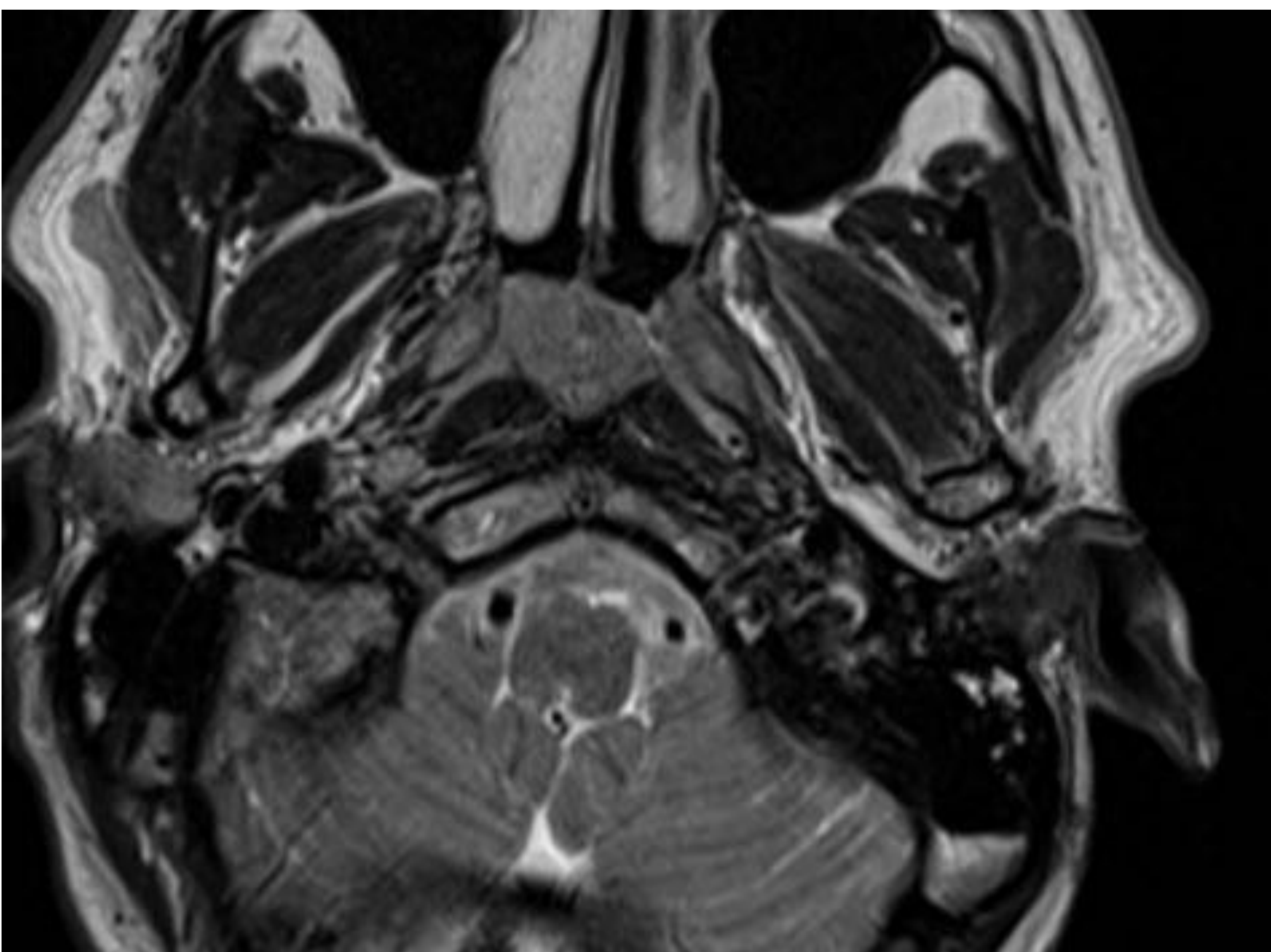
7.- SUSTITUCIÓN GRASA

- Multifactorial: Hepatopatía, Diabetes, Otros.
- La glándula produce menos saliva por destrucción de los acinos y sustitución por grasa.
 - Sialoectasias
 - Estenosis
 - Atrofia glandular
 - Calcificaciones parenquimatosas
 - Infiltración grasa (más frecuente)
- Indica la cronicidad del proceso.
- Se detecta mejor con TC.



REVISIÓN DEL TEMA

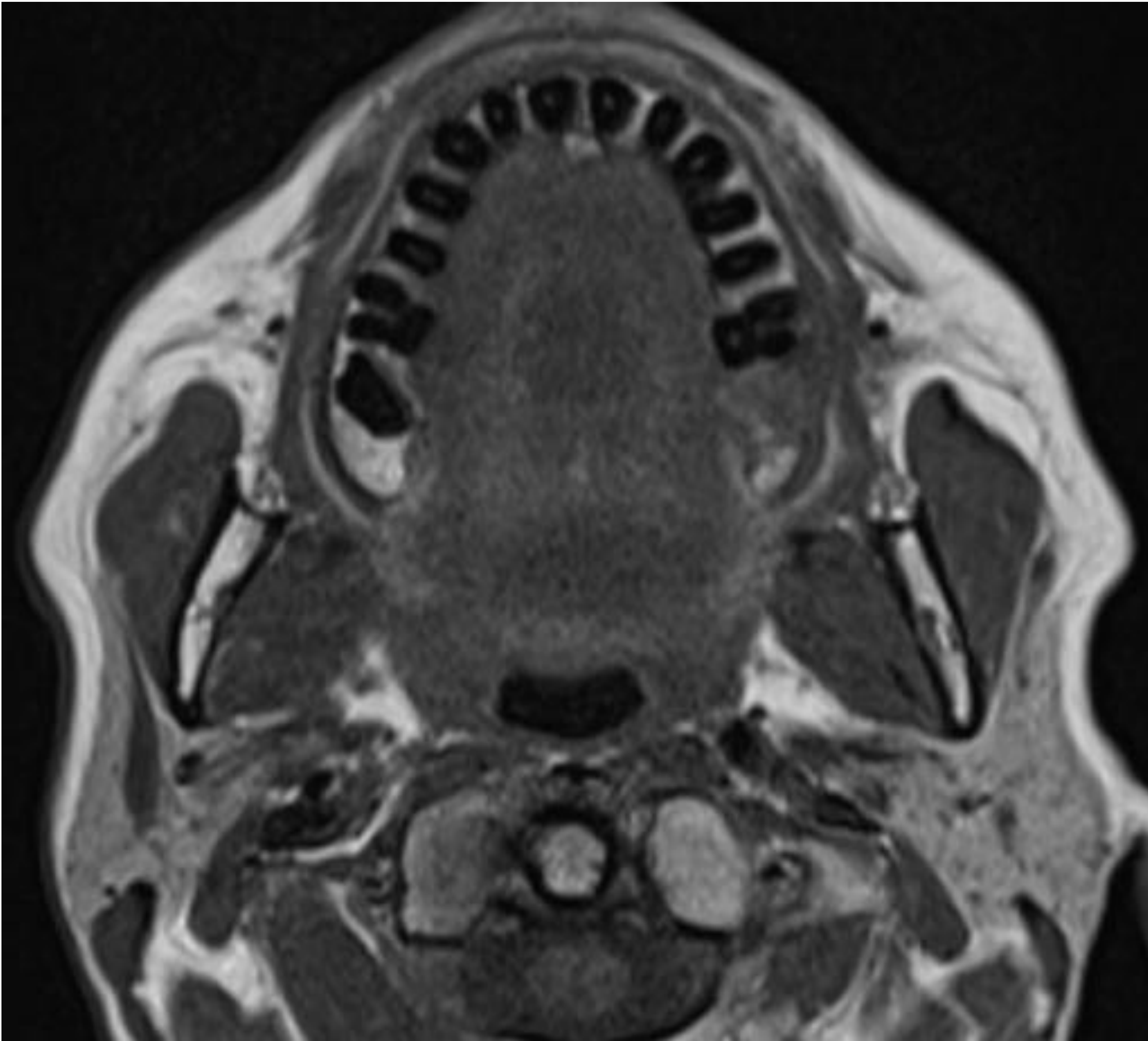
- COMO INFORMARLO
- 1º Valorar las glándulas:
 - Se valoran tanto en T1 como en T2 la señal y el tamaño.
 - Atento al T1 para las sialoadenosis.
 - En T2 ver el tamaño glandular y descartar lesiones.
 - Coronal STIR sirve para ver si existe edema glandular o periglandular
- 2º Valorar vía excretora:
 - Lo primero es valorar la vía intraglandular:
 - Dilatación intraglandular
 - Lesiones quísticas
 - Segundo: ver la vía extraglandular buscando litiasis o estenosis
- 3º Otras estructuras incluidas



Sospecha de afectación parotida izquierda. El paciente presentaba adenopatías patológicas múltiples y asimetría de cavum derecha que resultó el primario



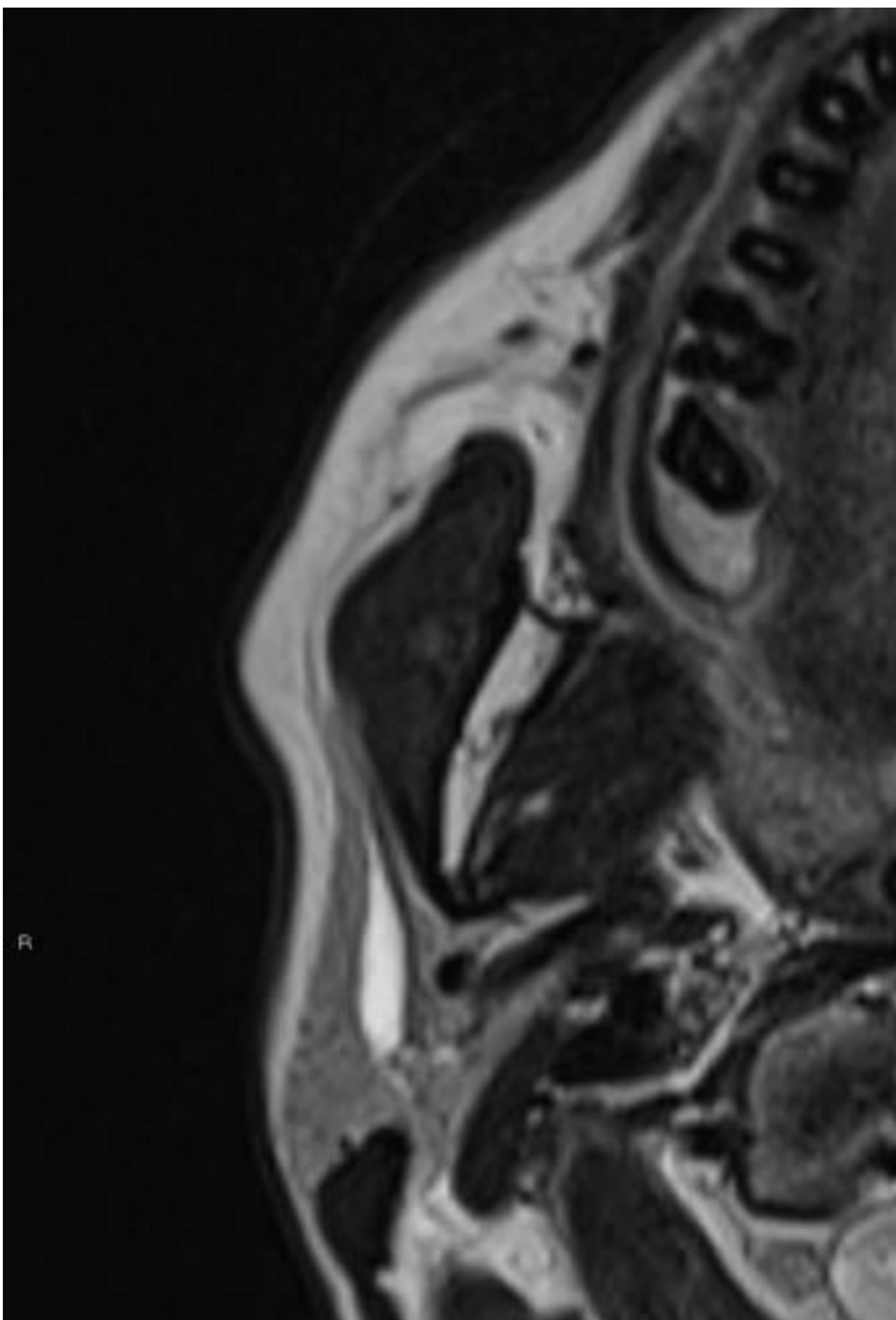
Estructura:



Sospecha parotídea izquierda:

1º Se busca la asimetría glandular: parótida de menor tamaño y levemente hipointensa.

2º Ir al T2 a buscar la causa.



3º No se encuentra piedra.

4º Buscar la estenosis. En este caso es fácil, porque se deja de ver el conducto. En otros casos puede ser por una membrana.





REVISIÓN DEL TEMA

LÉXICO

- Clasificación sialoendoscópica propuesta:

Litiasis (L):

L1: piedra flotante

L2: a Fija, totalmente visible, menor a 8mm

b Fija, totalmente visible, mayor a 9mm

L3: a Fija, parcialmente visible, palpable

b Fija, parcialmente visible, no palpable

Estenosis (s):

S1: Estenosis (única o múltiples) radicales glandulares

S2: Conducto principal única

S3: Conducto principal múltiple o generalizada

S4: Conducto principal y radicales glandulares

- De otras estructuras

- Preterminal/papilar

- Proximal/hiliar

- Falta de distensión

- Sialoectasia/ dilatación ductal

- Sialoquiste / dilatación acinar

- “Mug” / tapón de moco



REVISIÓN DEL TEMA

TRUCOS

- En el stenon intentar localizar la patología en función de 1º o 2º ramificación.
- Buscar lugares frecuentes de patología:
 - Papilas
 - Hilio glandular
 - Desembocadura del ducto de glándula accesoria (stenon)
- Empezar a valorar el estudio siempre por la glándula, si la glándula presenta cambios de señal casi siempre hay asociada patología.
- Probablemente en un futuro la estenosis supere a la litiásica en prevalencia.



BIBLIOGRAFÍA

Marchal F, Chossegras C, Faure F, Delas B, Bizeau A, Mortensen B et al. Salivary stones and stenosis. A comprehensive classification. *Rev Stomatol Chir Maxillofac* 2008;109:233-236.

Koontz NA, Kralik SF, Fritsch MH, and Mosier KM. MR Sialography: A Pictorial Review. *Neurographics* 4:142–157 September 2014.

Becker M, Marchal F, Becker CD, et al. Sialolithiasis and salivary ductal stenosis: diagnostic accuracy of MR sialography with a three-dimensional extended-phase conjugate-symmetry rapid spin-echo sequence. *Radiology* 2000;217:347–58.

Astreinidou E, Raaymakers CP, Roesink JM, et al. 3D MR sialography protocol for postradiotherapy follow-up of the salivary duct system. *J Magn Reson Imaging* 2006;24:556–62.