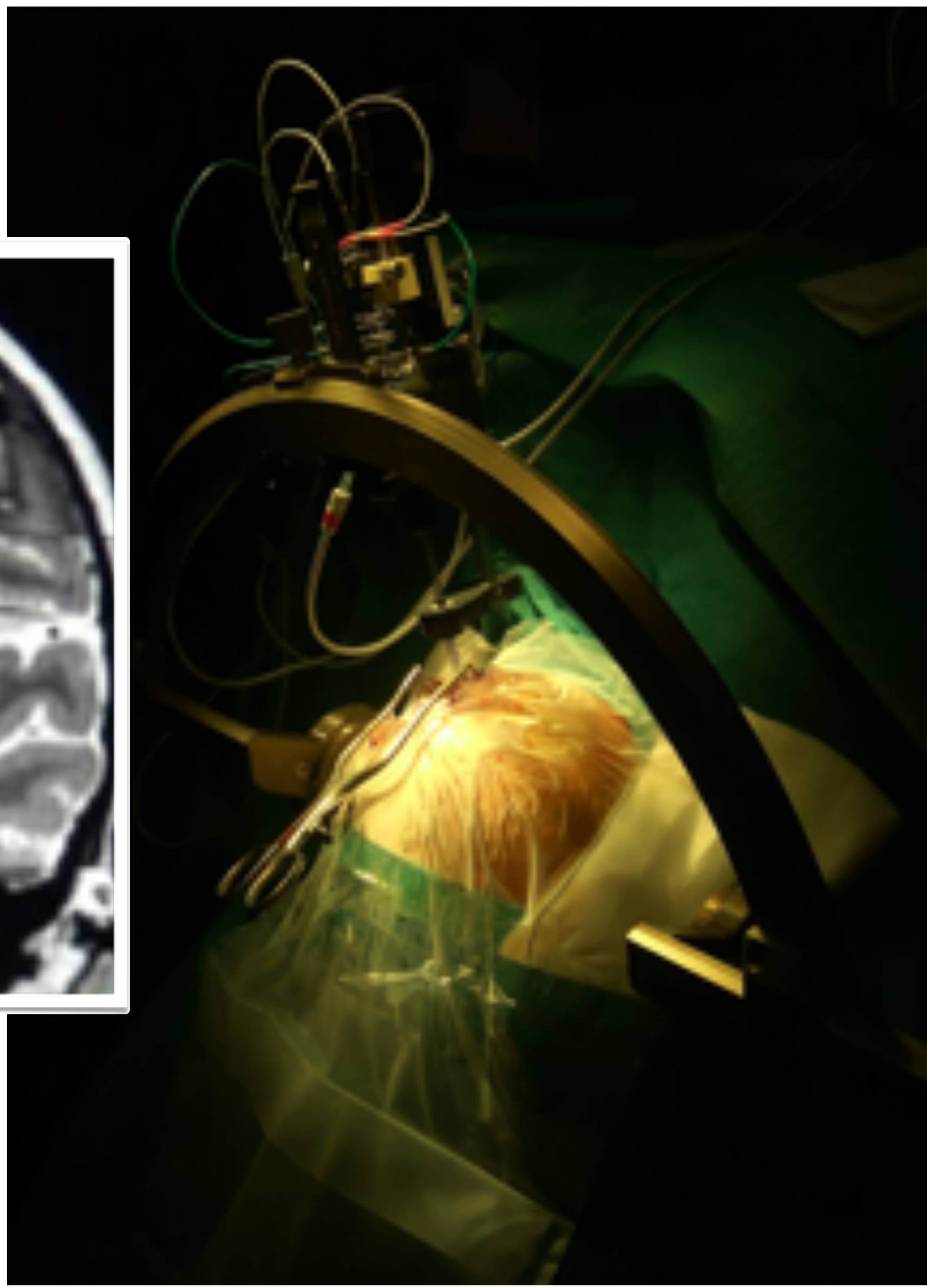
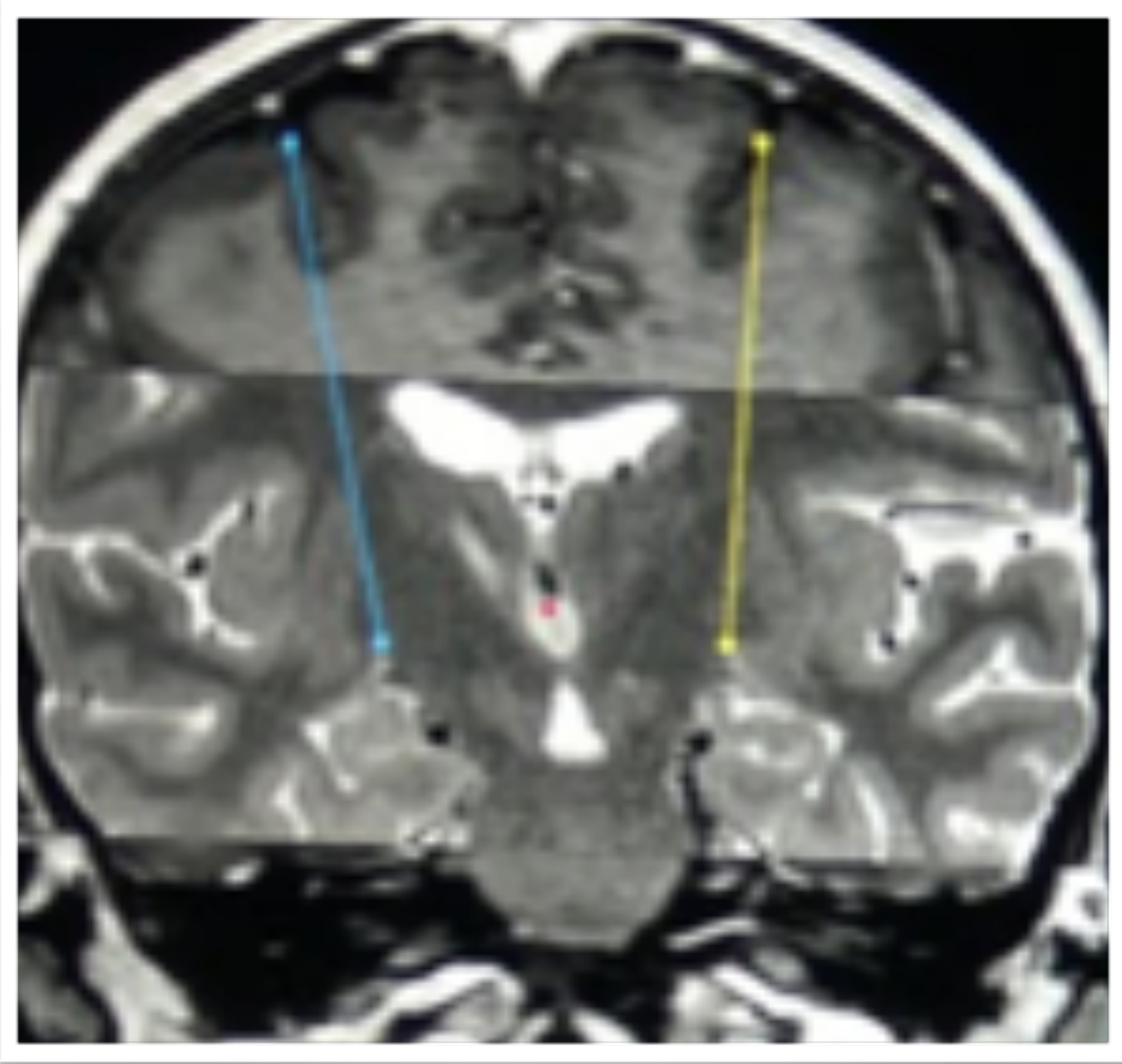


CIRUGÍA FUNCIONAL EN LOS TRASTORNOS DEL MOVIMIENTO: EL PAPEL DEL RADIÓLOGO



**Irene Garrido Morro¹, Juan A. Guzmán de Villoria
Lebiedziejewski¹, Isabel Herrera Herrera¹, Pilar
Fernández García¹, Pedro Borrego Ruiz¹, Olga
Mateo Sierra²**

¹Servicio de Radiodiagnóstico

²Servicio de Neurocirugía

**Hospital General Universitario Gregorio Marañón,
Madrid.**

irene.garrido@salud.madrid.org

Índice



Objetivos



Desarrollo del tema

1. Introducción

2. Anatomía y fisiología de los núcleos y vías implicados en los trastornos del movimiento

3. Planificación prequirúrgica

4. Procedimiento quirúrgico

5. Valoración postquirúrgica



Conclusiones



Bibliografía

Objetivos

- 1. Determinar la importancia de la RM en la cirugía de los trastornos del movimiento, tanto en la fase prequirúrgica, durante la cirugía y tras la cirugía.**
- 2. Definir un protocolo de RM óptimo para identificar las dianas terapéuticas con mayor precisión.**

1. Introducción

- La estimulación cerebral profunda (ECP) es una herramienta emergente, versátil y efectiva dentro de la neurocirugía funcional, que consiste en aplicar una corriente de muy baja frecuencia a núcleos o conjuntos de vías mediante la colocación de electrodos. A diferencia de las técnicas ablativas e irreversibles que se han utilizado históricamente (talamotomías o palidotomías), el efecto de la ECP se puede modular y es reversible. Por tanto es una técnica que ofrece mayor seguridad con escasos efectos adversos.
- Actualmente la FDA (*Food and Drug Administration*) reconoce cinco indicaciones de la ECP:
 - ★ **Enfermedad de Parkinson**
 - ★ **Temblor esencial**
 - ★ **Distonías**
 - ★ **Epilepsia fármaco-resistente**
 - ★ **Trastorno obsesivo-compulsivo**
- Estas entidades son en realidad “circuitopatías” pues representan alteraciones en el funcionamiento de determinadas redes cerebrales.

- Para que exista un beneficio clínico es fundamental una colocación muy precisa de los electrodos, que deben estar situados en el punto donde el efecto neuromodulador sea máximo.
- La **resonancia magnética**, por su mayor resolución de contraste y su mejor discriminación tisular, es la técnica de elección para identificar el punto de interés, o diana, donde se colocarán los electrodos y también para planificar la trayectoria quirúrgica. Para la planificación prequirúrgica se requieren equipos de 1,5 o 3 T, pero la valoración postquirúrgica solo puede realizarse en equipos de 1,5 T.
- La **tendencia actual es a tratar los síntomas**, más que enfermedades en sí. Los principales núcleos diana existentes actualmente para tratar los trastornos del movimiento son:
 - ★ **Núcleo ventral intermedio del tálamo (VIM)** para el temblor
 - ★ **Núcleo subtalámico (NST)** para los síntomas parkinsonianos, fundamentalmente rigidez y bradicinesia, en menor medida el temblor
 - ★ **Globo pálido interno (GPi)** para trastornos hipercinéticos

2. Anatomía y fisiología de los núcleos y vías implicados en los trastornos del movimiento

Tálamo

El tálamo motor es la región que recibe fibras de los ganglios basales y proyecta fibras a la corteza motora primaria, suplementaria y premotora. Está situada en la porción **ventral y lateral** (la porción dorsolateral recibe exclusivamente fibras de asociación intratalámicas).

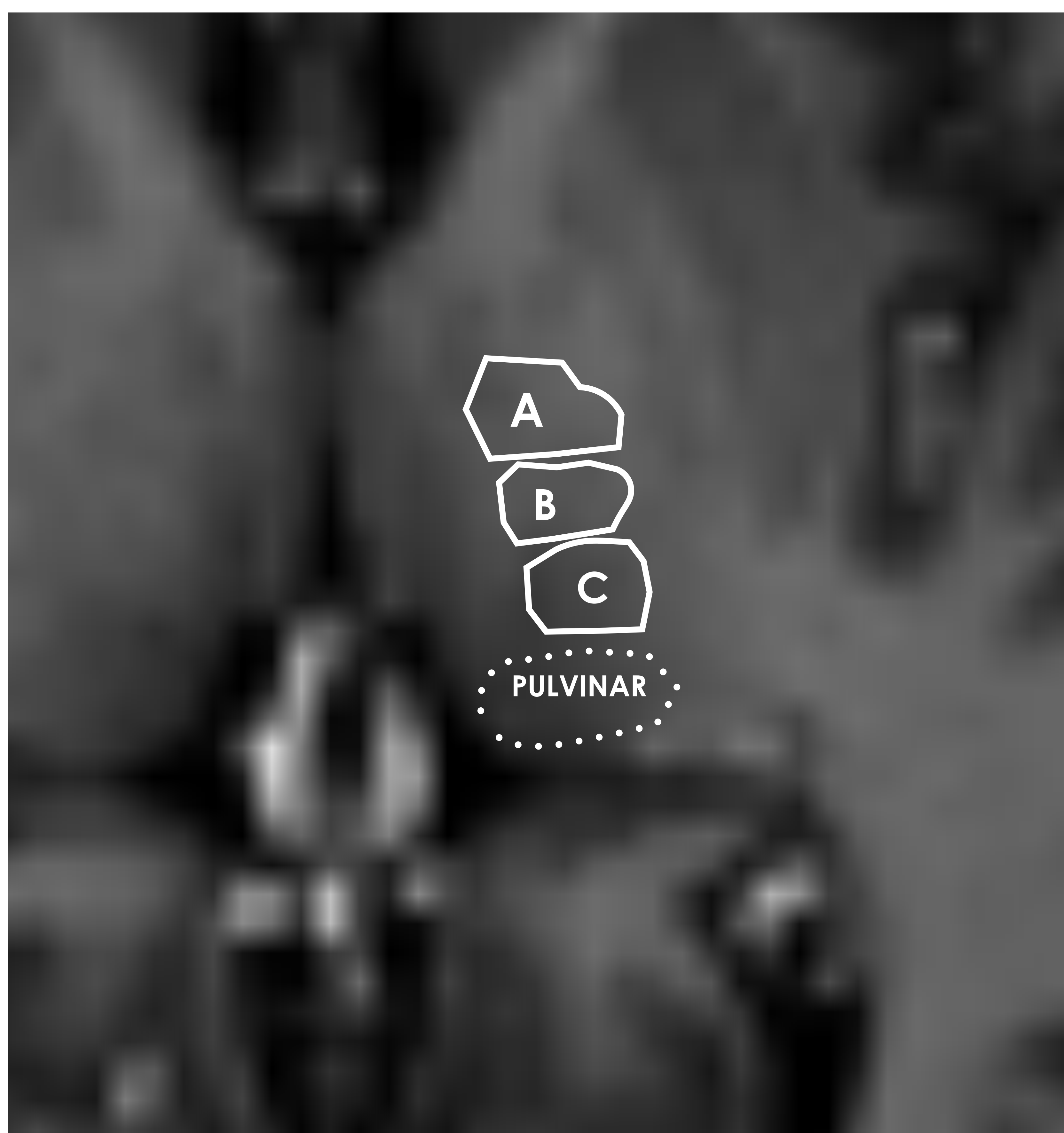La subdivisión del tálamo motor en núcleos es compleja. Estos núcleos han recibido diferentes nomenclaturas. La más utilizada es la de Hassler, de rostral a caudal:

★ **Núcleo lateropolaris**

★ **Núcleo ventralis oralis** (para Hassler dividido en anterior y posterior, para otros autores no serían independientes)

★ **Núcleo ventralis intermedius (VIM)**

★ **Núcleo ventro caudalis**



Localización aproximada de los núcleos ventrolaterales del tálamo:

A: *Ventralis oralis*

B: *Ventralis intermedius (VIM)*

C: *Ventro caudalis*

Núcleo subtalámico o de Luys (NST)

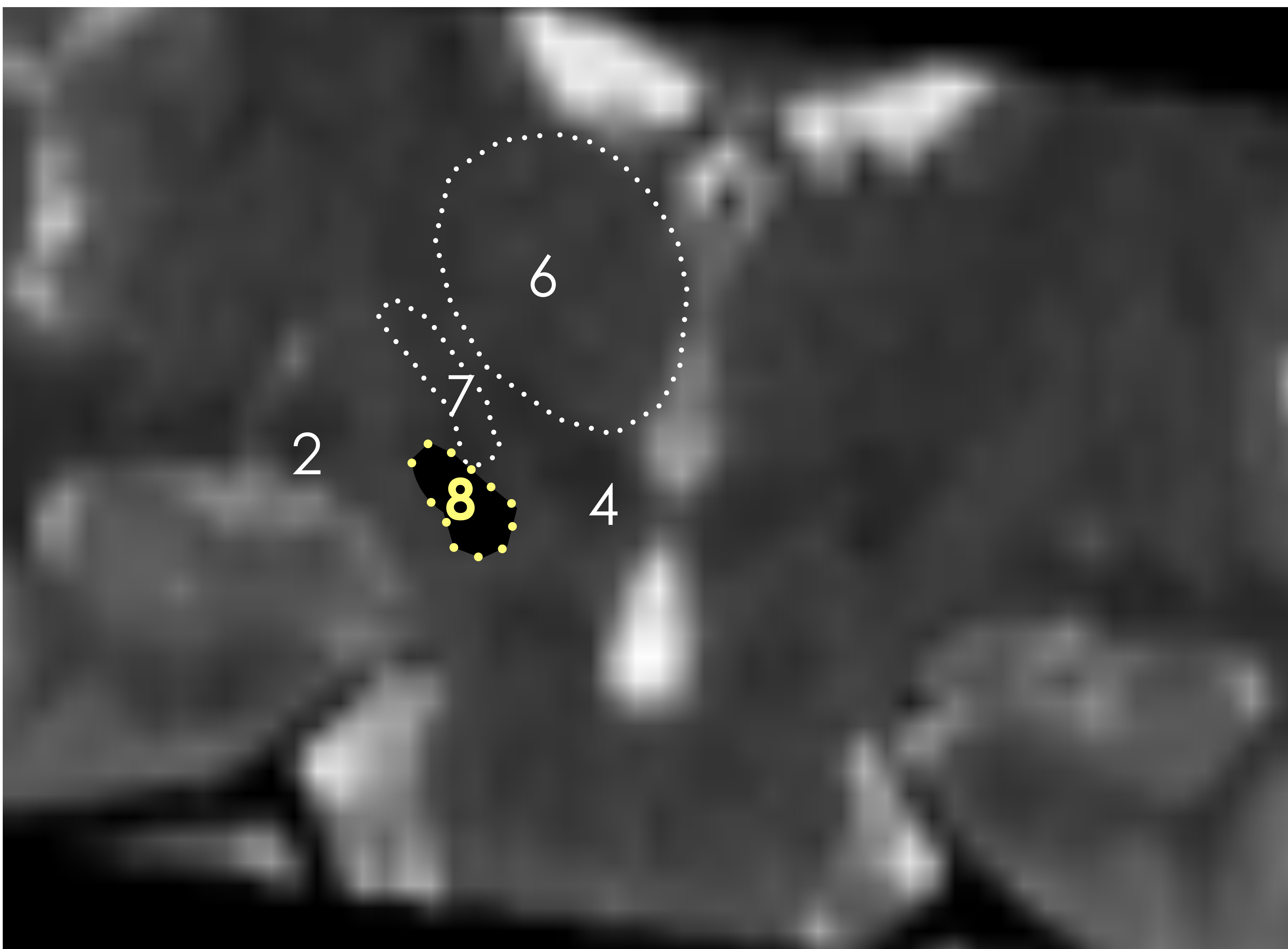
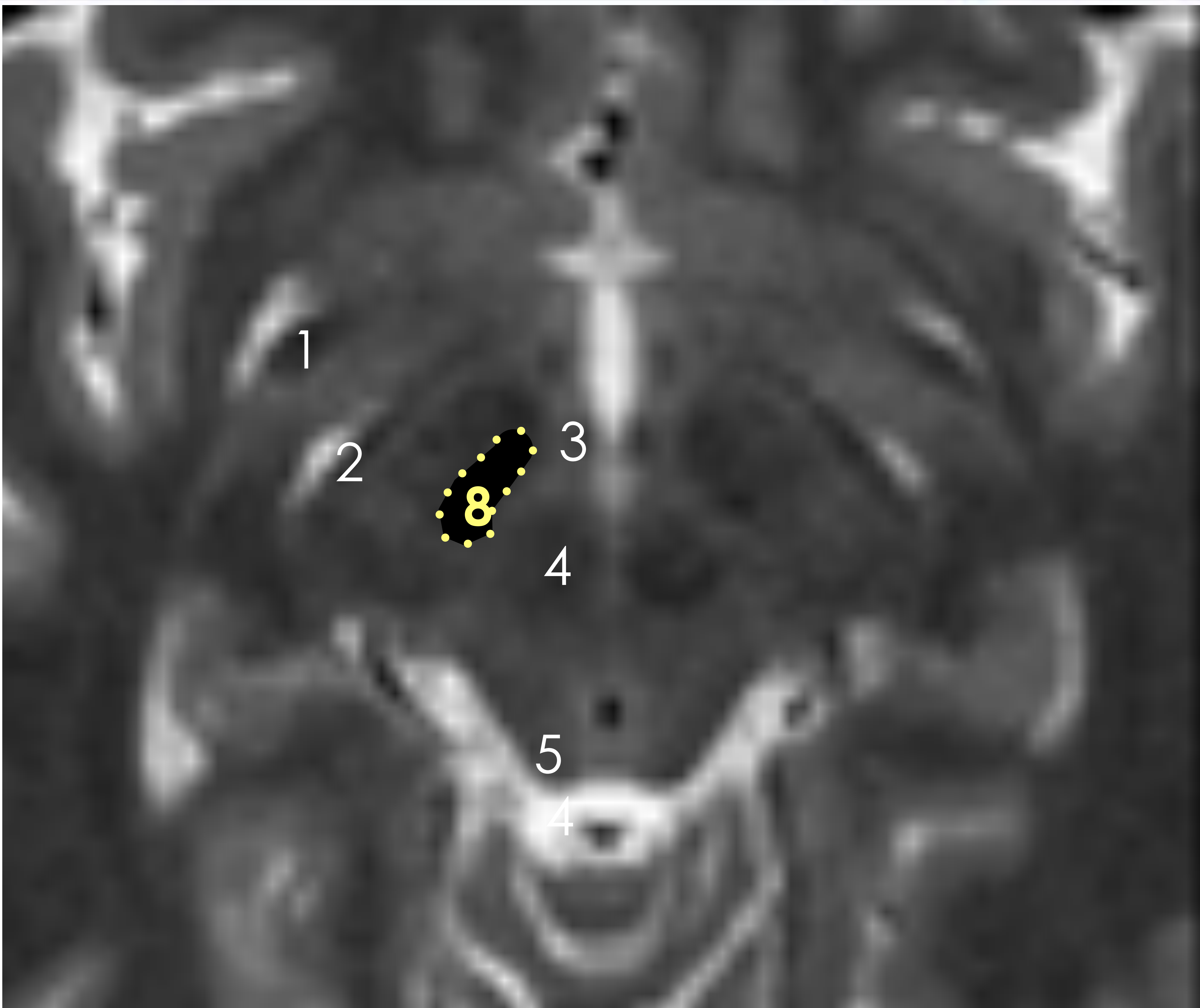
El NST es una pequeña estructura que se sitúa anterolateral al núcleo rojo, craneal a la sustancia negra y caudal a la *zona incerta*.

Funcionalmente se divide en tres áreas, sin límites anatómicamente definidos, pues esta división está configurada como gradiente y no de forma compartimental. Estas áreas son:

- **Motora** (posterolateral)
- **Asociativa** (intermedia)
- **Límbica** (anteromedial)

Mediante la denominada **vía hiperdirecta**, el NST se conecta directamente con la corteza cerebral motora, asociativa y límbica. Esta vía hiperdirecta está implicada en la sintomatología de la enfermedad de Parkinson, pues la estimulación sobre:

- Las conexiones con la corteza prefrontal y área motora suplementaria mejoran la **rigidez**
- Las conexiones con la corteza motora suplementaria mejoran la **bradicinesia**
- Las conexiones con la corteza motora primaria parecen mejorar el **temblor**



Localización aproximada del núcleo subtalámico en secuencia T2 TSE de alta resolución axial (A) y coronal (B)

- 1 Comisura anterior
- 2 Cintilla óptica
- 3 Tubérculo mamilar
- 4 Núcleo rojo

- 5 colículo inferior
- 6 Tálamo
- 7 Zona incerta

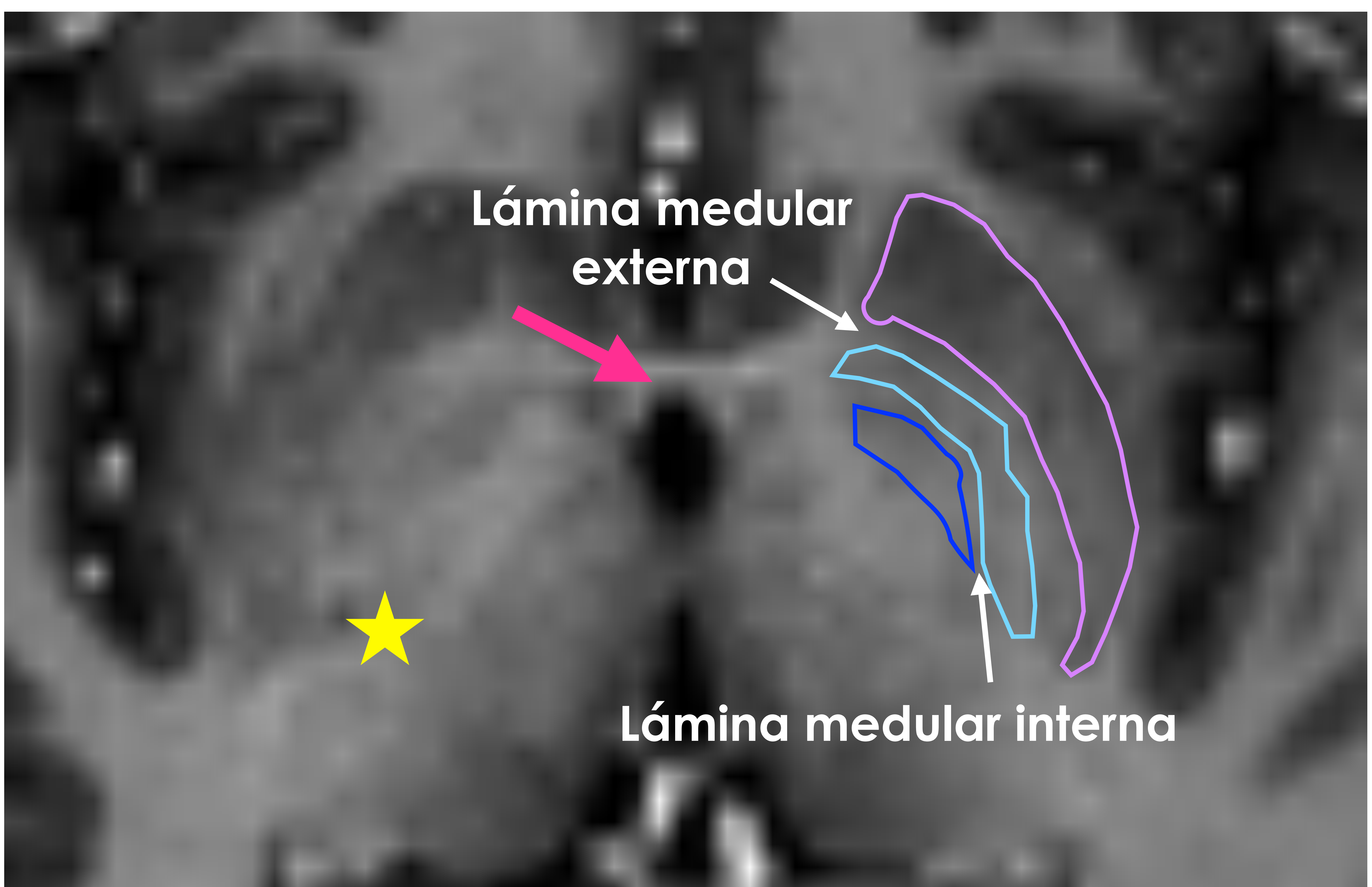
8 Núcleo subtalámico

Globo pálido

El putamen está separado del globo pálido por la lámina medular externa.

El globo pálido interno está separada del externo por la lámina medular interna.

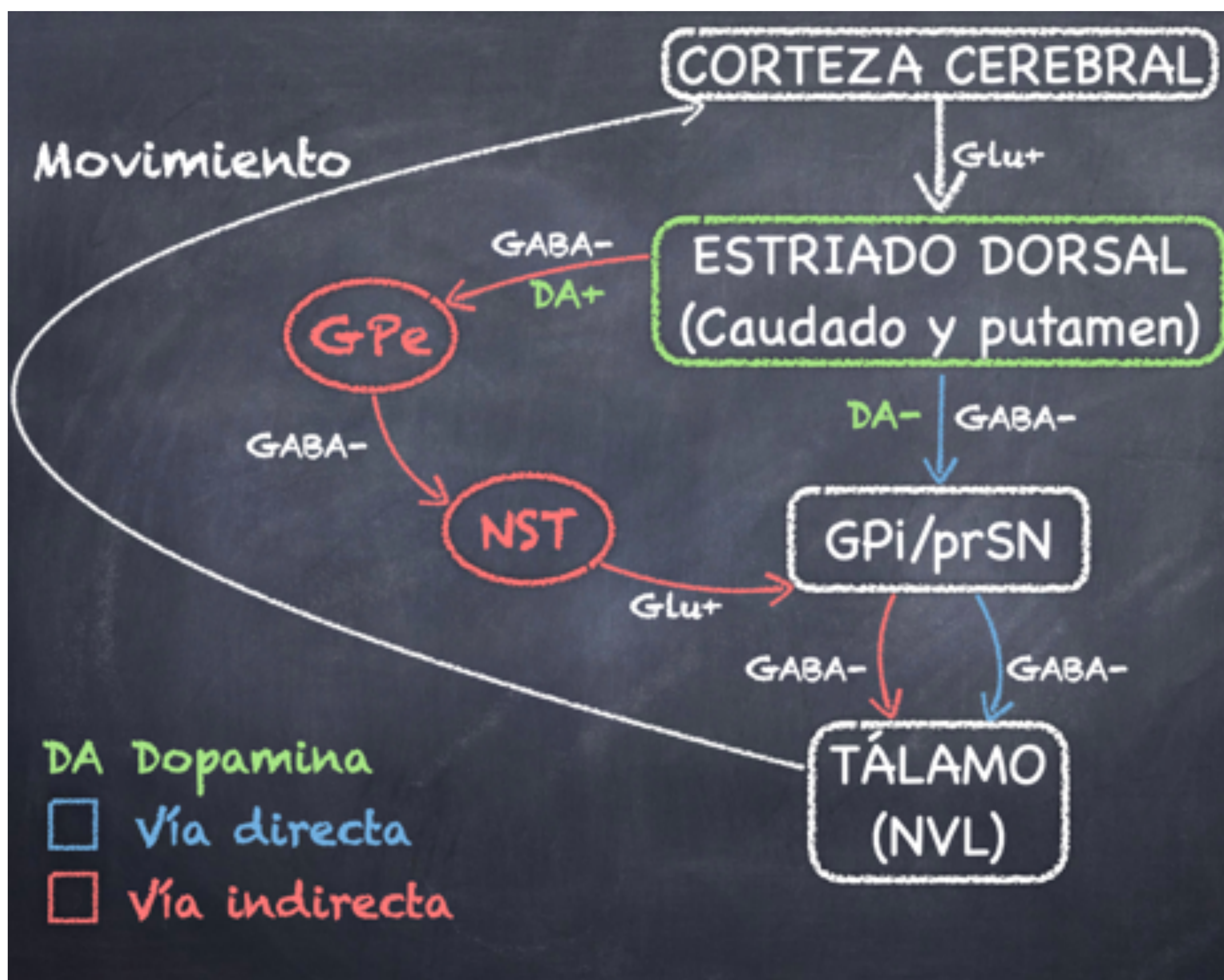
A su vez el globo pálido interno está dividido en medial y lateral por la lámina medular accesoria.



- Globo pálido interno (GPI)
- Globo pálido externo (GPe)
- Putamen
- Brazo posterior de cápsula interna
- Comisura anterior

Vías directa e indirecta

Existen cinco circuitos que se originan en la corteza cerebral, hacen sinapsis con los ganglios basales, luego con el tálamo y vuelven a la corteza cerebral. Dos de estos circuitos están implicados en funciones motoras: las vías directa e indirecta que funcionan “en paralelo”:



GPe: globo pálido externo
GPI: globo pálido interno
NST: núcleo subtalámico
prSN: pars reticulata de la sustancia negra
NVL: núcleos ventrolaterales

GABA: ácido gammaaminobutírico (neurotransmisor excitador)
Glu: glutamato (neurotransmisor inhibitorio)

VÍA DIRECTA

Se origina en la corteza límbica y hace sinapsis en el estriado dorsal, luego en el pálido interno y finalmente en el tálamo, para volver a la corteza cerebral.

Su función es **liberar conductas motoras**, aunque también cognitivas y emocionales.

VÍA INDIRECTA

Se inicia en la neocorteza, hace sinapsis en el estriado dorsal y pálido externo, posteriormente en el núcleo subtalámico y pálido interno, terminando en el tálamo antes de volver a la corteza.

Su función es **frenar conductas motoras**, cognitivas y emocionales.

El desequilibrio entre vías directa e indirecta del circuito córtico-estriado-tálamo-cortical está relacionado con la patogenia de trastornos hiper e hipocinéticos:

En los **trastornos hipercinéticos** (como la corea de Huntington, las distonías o el temblor esencial) existiría una disfunción de la vía indirecta, con **predominio de la vía directa** (por una falta de actividad del Gpi/prSN y por tanto un defecto su inhibición sobre las neuronas premotoras talámicas).

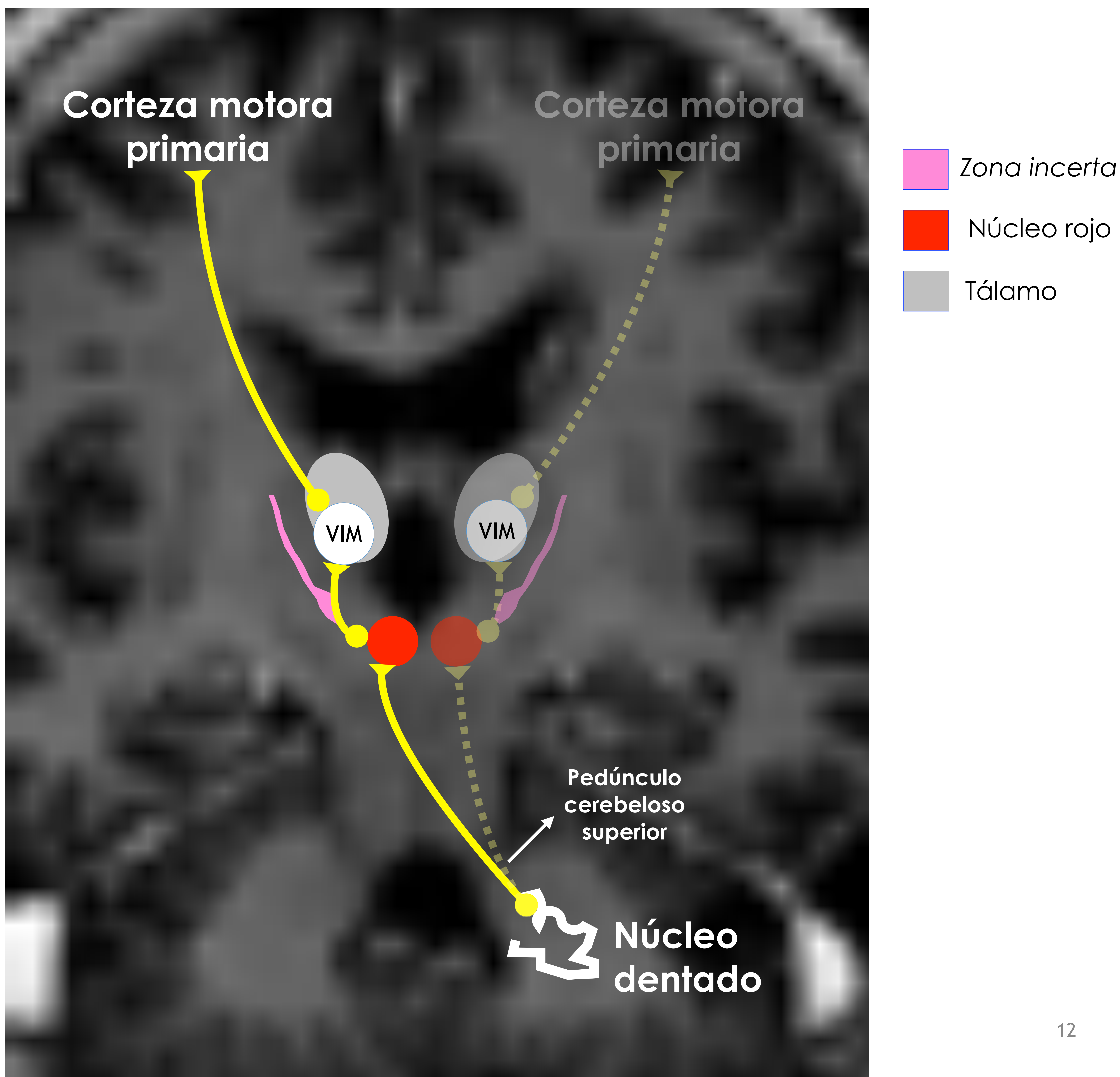
En los **trastornos hipocinéticos** como la enfermedad de Parkinson, **predomina la vía indirecta**, por degeneración de las neuronas dopaminérgicas de la sustancia negra.

La estimulación de determinadas estructuras mediante ECP inhibe determinadas vías, que se encuentran excesivamente activadas.

Tracto dentato-rubro-talámico (TDRT)

Este tracto se proyecta desde el núcleo dentado del cerebelo a través del pedúnculo cerebeloso superior ipsilateral y se decusa parcialmente en el mesencéfalo, hacia el núcleo rojo contralateral. Las fibras ascienden a través del área subtalámica posterior (que contiene la *zona incerta*) hacia el **núcleo VIM talámico**, terminando en la corteza motora primaria. Unas pocas fibras no se decusan y a través del núcleo rojo ipsilateral siguen una vía similar hacia la corteza motora primaria ipsilateral.

Representación esquemática del TDRT (amarillo):



Tractos palidofugales

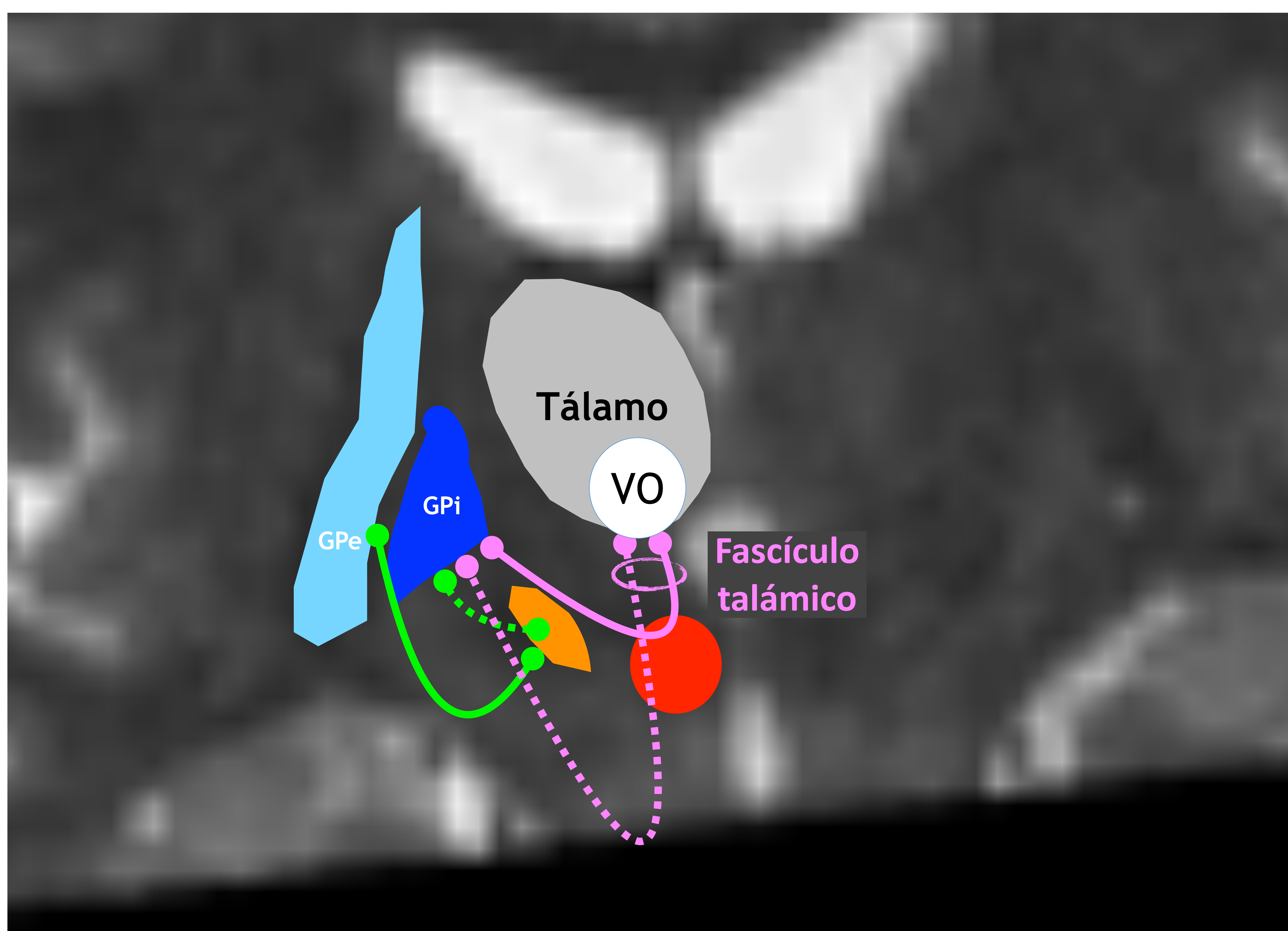
Los tractos palidofugales, es decir, aquellos que emergen del núcleo pálido, son de mucha importancia en la estimulación cerebral profunda:

- **Fascículo subtalámico:** va desde el globo pálido externo (GPe) hacia el aspecto anterolateral del NST. Discurre lateral a la rodilla y brazo anterior de la cápsula interna.
- **Asa subtalámica:** va desde el GPi hacia la porción anteroventral del NST, discurre rodeando la cápsula interna.
- **El asa lenticular (AL) y el fascículo lenticular (FL)** son conexiones palidotálámicas:
 - ➔ El asa lenticular se origina en el borde inferior del GPi, discurre caudal a la rodilla de la cápsula interna y anterior al NST.
 - ➔ El fascículo lenticular se origina en el borde medial del GPi, atraviesa el brazo posterior de la cápsula interna y pasa posterior al NST.

Ambos, el AL y el FL se unen después para formar el fascículo talámico, que entra en el tálamo ventral. Sus fibras se interdigitan con las del fascículo dentato-rubro-talámico.

Las fibras del AL y FL van al núcleo ventralis oralis (VO), mientras que la mayoría de las fibras del tracto dentato-rubro-talámico lo hacen al VIM.

Representación esquemática de los tractos palidofugales:



- Núcleo subtalámico
- Núcleo rojo
- Fascículo subtalámico (FS)
- Fascículo lenticular (FL)
- Asa subtalámica (AS)
- Asa lenticular (AL)

Se cree que la relación de las vías palidofugales y el tracto dentato-rubro-talámico, tiene un papel fundamental en el tratamiento mediante ECP de los trastornos del movimiento.

3. Planificación prequirúrgica

Protocolo de RM

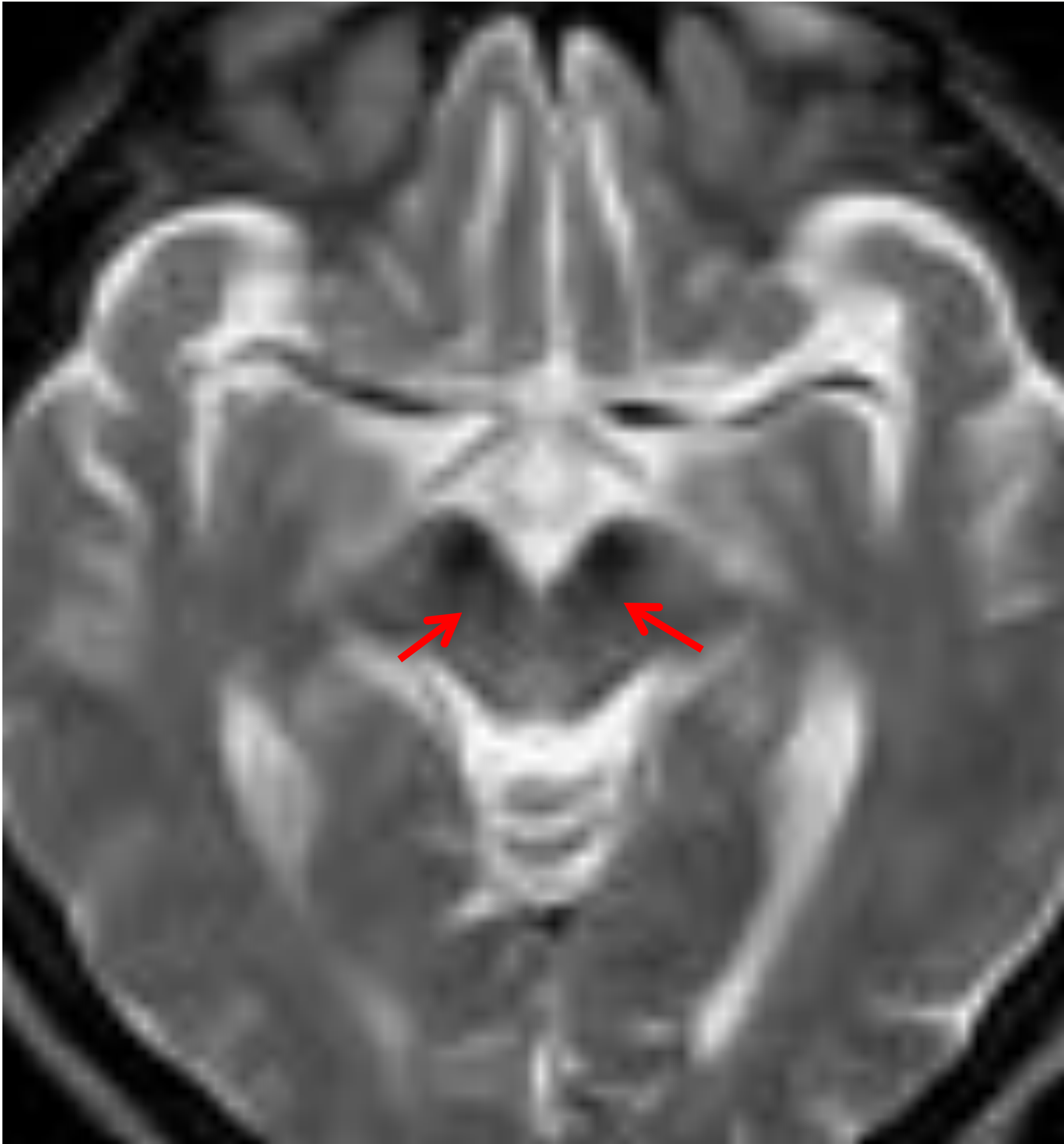
1. SECUENCIAS DIAGNÓSTICAS

En nuestro protocolo de RM para trastornos del movimiento realizamos primero una serie de secuencias diagnósticas.

Permiten descartar anomalías estructurales que justifiquen el cuadro clínico como tumores, lesiones isquémicas, microangiopatía isquémica, lesiones lacunares en ganglios basales, así como posibles patologías simuladoras de Parkinson, como la hidrocefalia crónica del adulto o la degeneración hepatocerebral adquirida por depósito de manganeso.

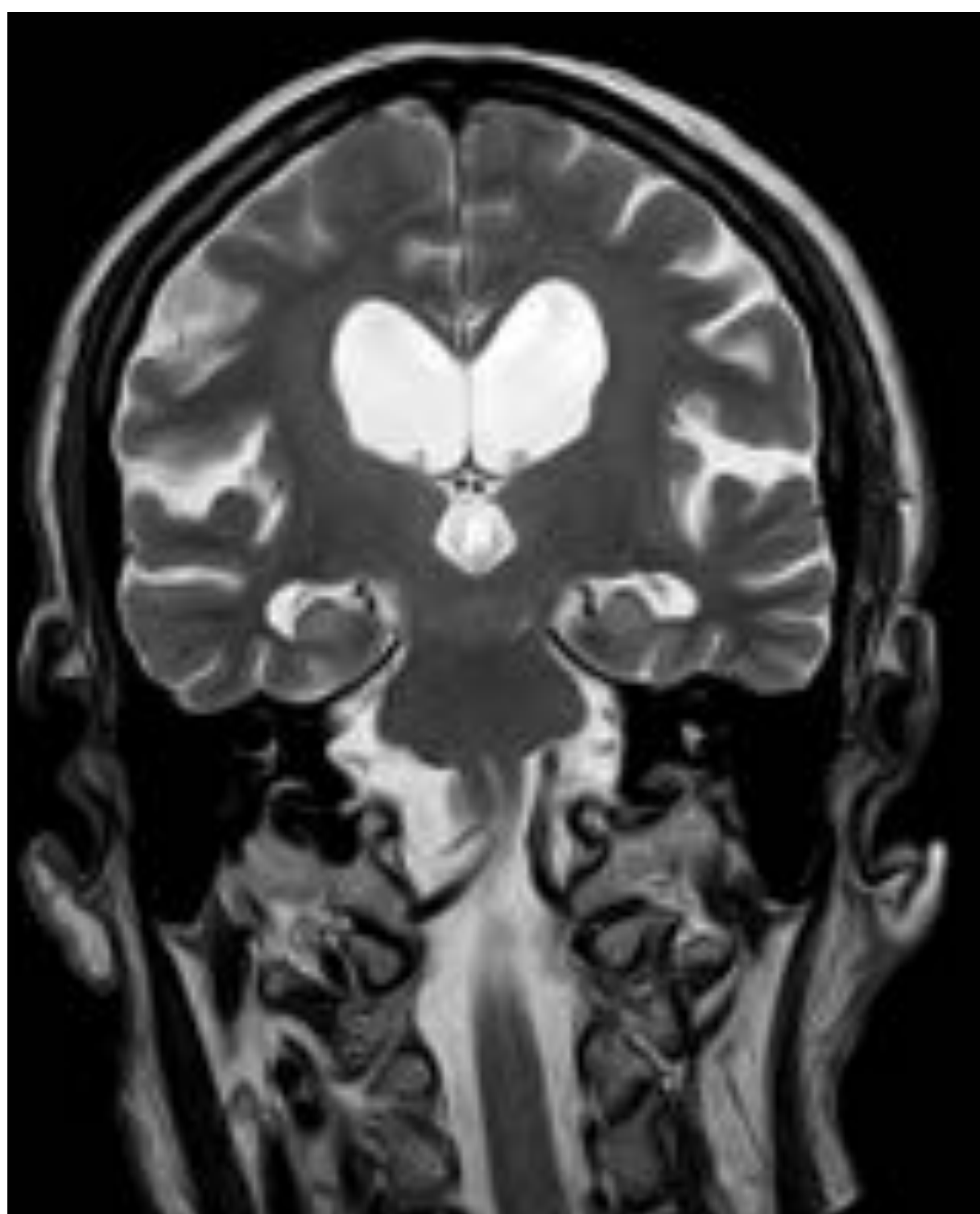
Todas las secuencias se realizan en equipo de 1,5 T.

- T1 SE sagital
- T2 TSE coronal
- FLAIR axial
- SE doble eco axial, obteniendo
 - Densidad protónica
 - T2
- DWI axial (factores b= 1000 y 2500)

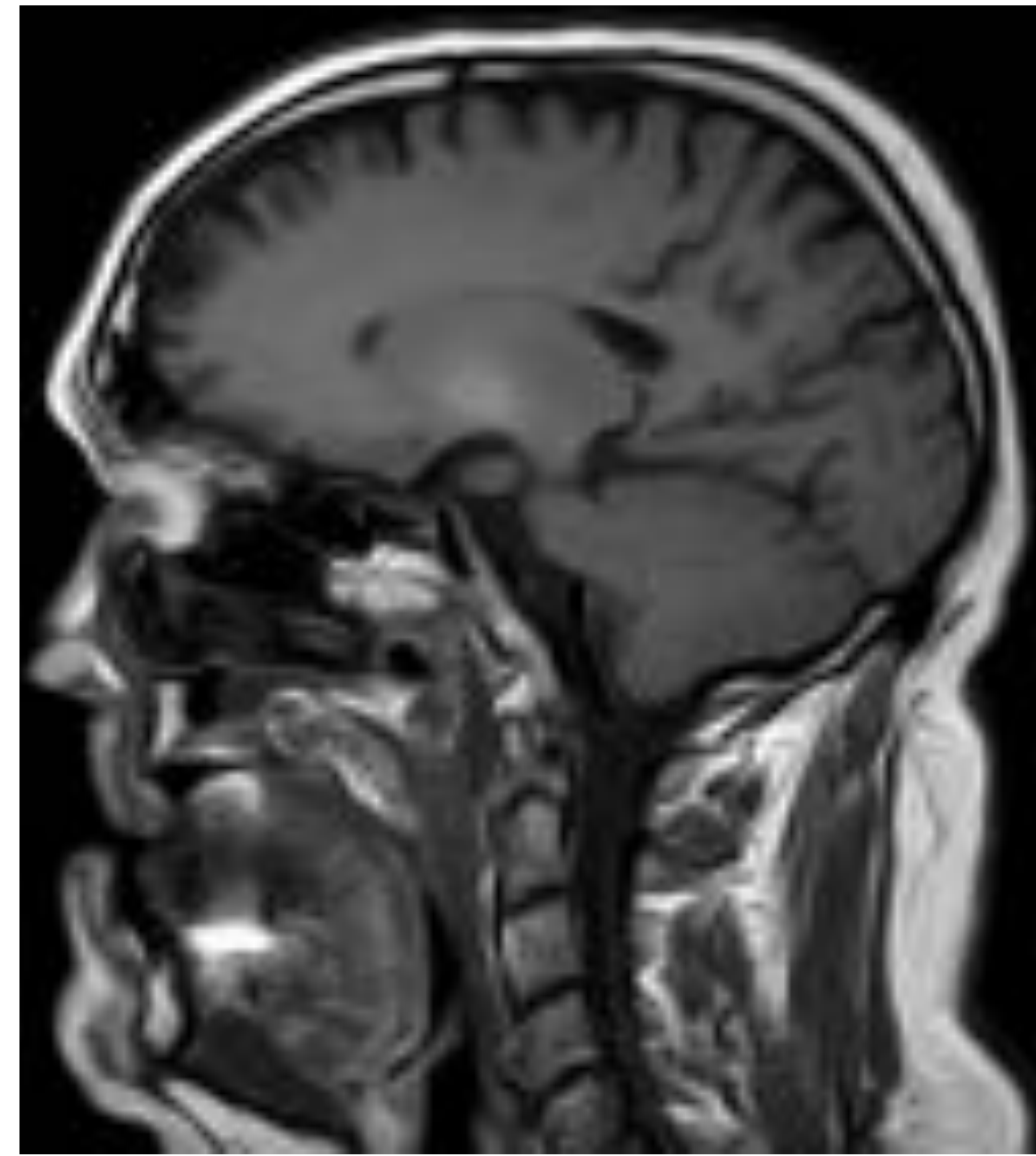


Secuencia T2 axial de un paciente con enfermedad de Parkinson en fase avanzada, en la que se observa una marcada hipointensidad de la sustancia negra y borrosidad de los bordes del núcleo rojo hacia ella.

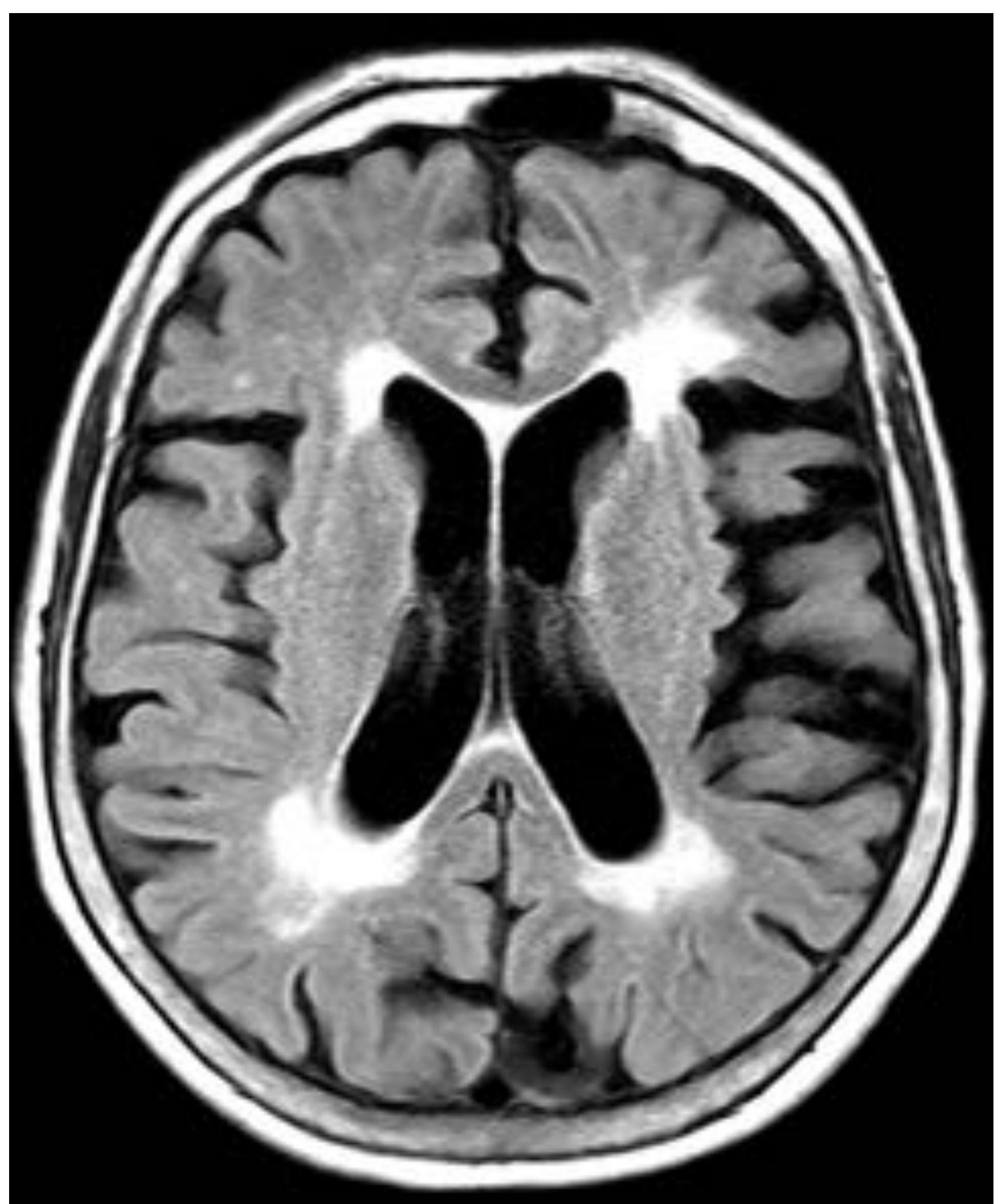Algunos ejemplos de parkinsonismos secundarios y atípicos:



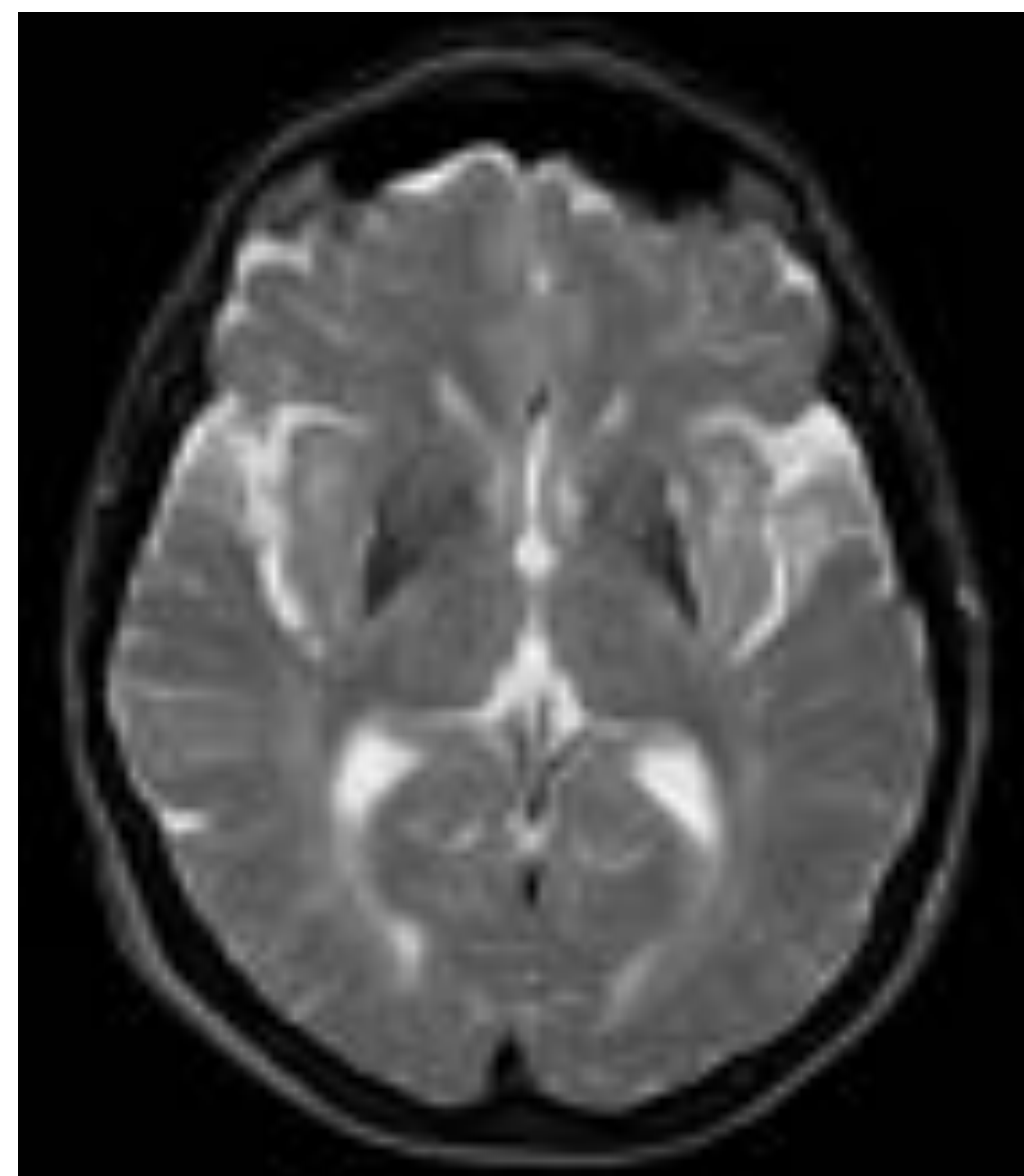
Hidrocefalia crónica del adulto



Degeneración hepatocelular adquirida, no wilsoniana (depósito de manganeso en ganglios basales)



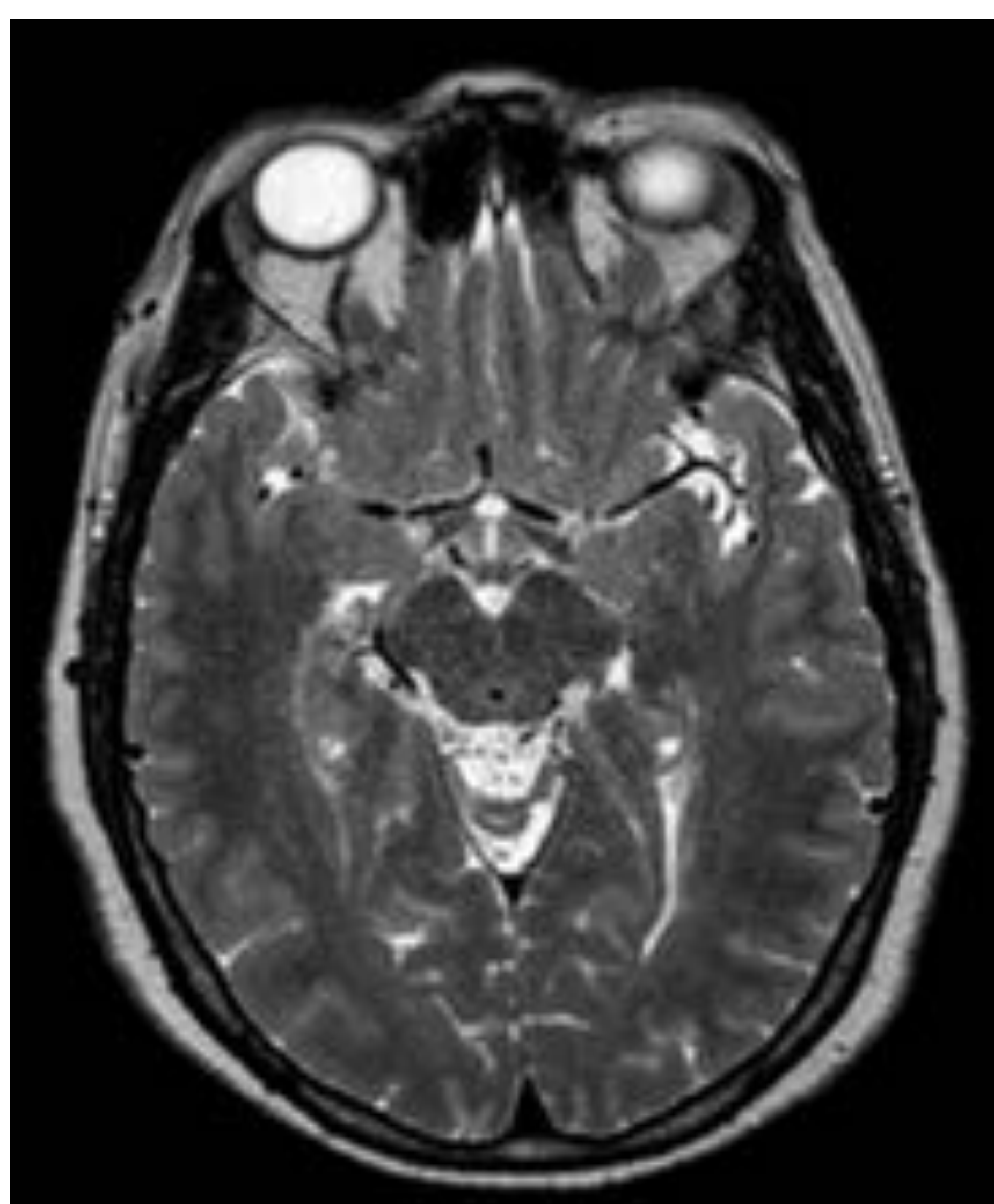Parkinsonismo vascular



Variante parkinsoniana de atrofia multisistémica (AMSp)

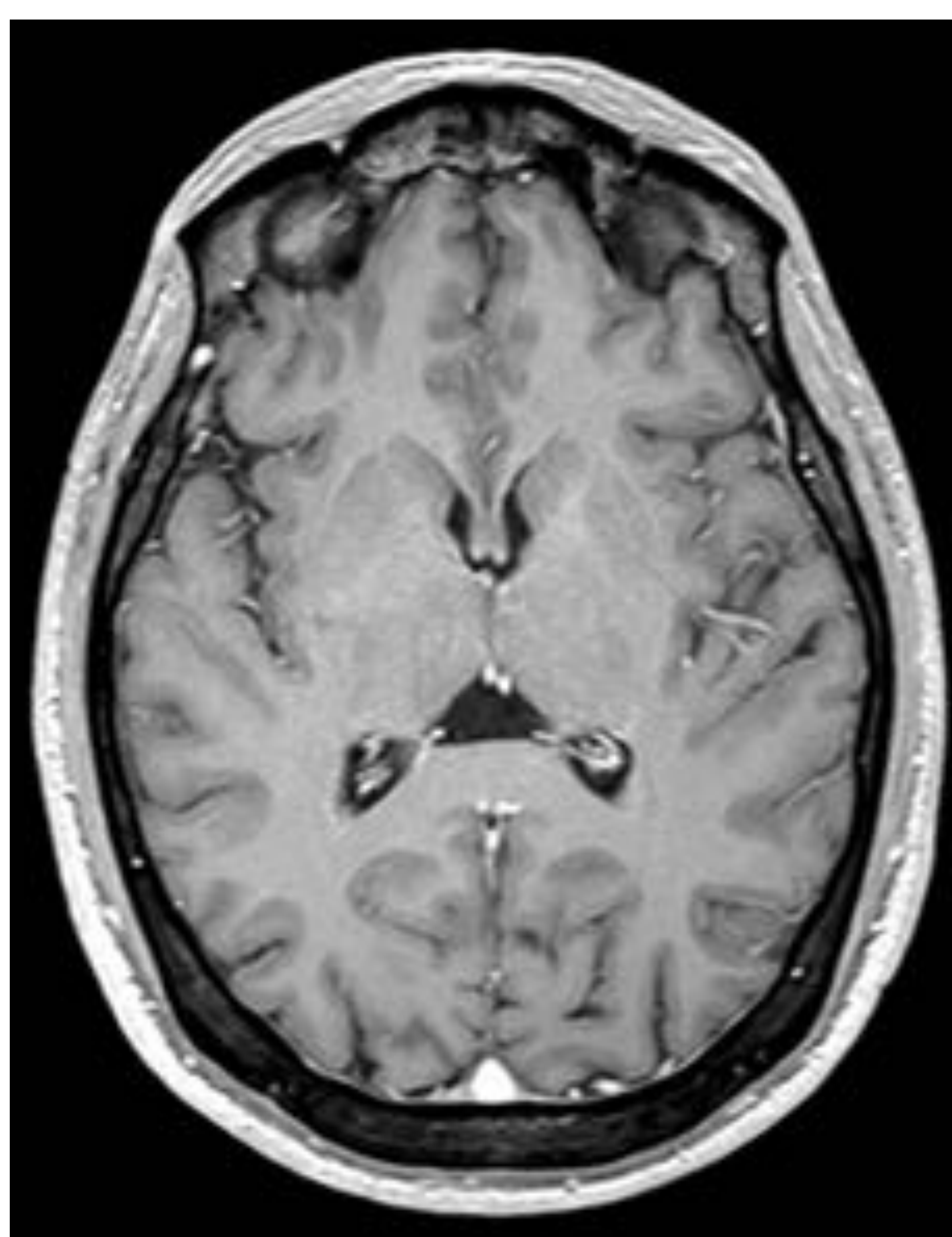
2. SECUENCIAS DE PLANIFICACIÓN QUIRÚRGICA

Para una adecuada planificación se utilizan secuencias de alta resolución. Las secuencias con contraste intravenoso (CIV) son útiles para evitar vasos al calcular la trayectoria quirúrgica.



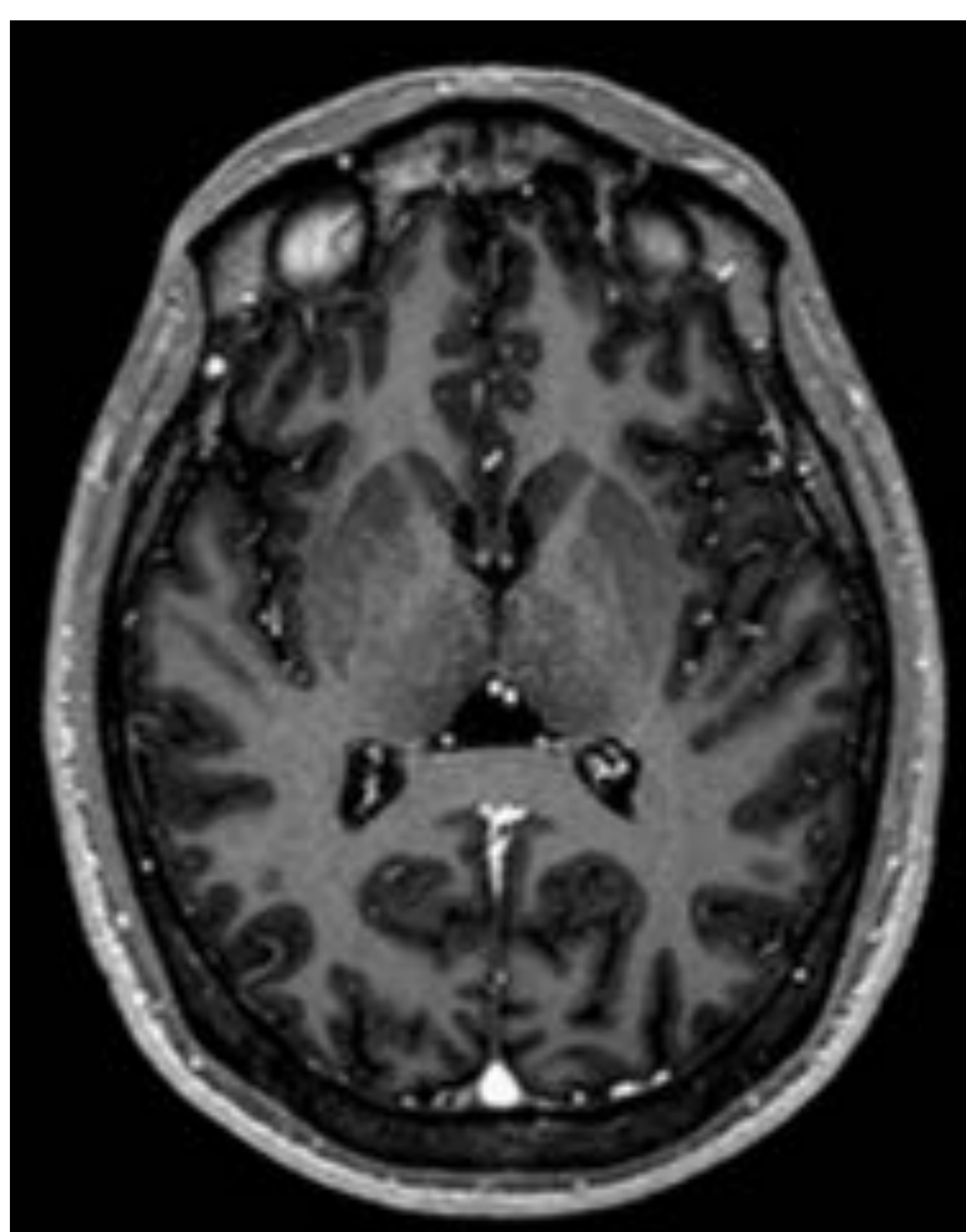
Secuencia T2 TSE de alta resolución

Factor turbo (TSE): 22
TR: 4682 ms, TE: 90 ms
Grosor de corte 1 mm
Matriz de 224 x 217
Tamaño del vóxel medido 1,03/1,06/1,00
Tamaño del vóxel reconstruido 0,45/0,45/1,00



Secuencia T1 FFE 3D con CIV

Factor turbo (TFE): 256
TR: 9,4 ms TE: 4,6 ms
Grosor de corte 2 mm, solapamiento 1 mm
Matriz de 320 x 256
Tamaño del vóxel medido 0,80/1,00/2,00
Tamaño del vóxel reconstruido 0,36/0,36/1,00



Secuencia T1 FFE con CIV

Factor turbo (TFE): 152
TR: 8,6, TE: 4 ms
Grosor de corte 1,2 mm
Matriz de 200 x 164
Tamaño del vóxel medido 1,15/1,15/1,20
Tamaño del vóxel reconstruido 0,80/0,80/1,20

ECP EN LA ENFERMEDAD DE PARKINSON (EP)

DEFINICIÓN

La EP es un trastorno neurodegenerativo complejo de presentación heterogénea, con una combinación de síntomas motores y no motores. Sus síntomas cardinales son el temblor de reposo, rigidez y bradicinesia.

SUSTRATO PATOLÓGICO

La α -sinucleína, una proteína neuronal presente en las terminales presinápticas, sufre un cambio aberrante en su configuración que resulta en la acumulación de oligómeros tóxicos intraneuronales, llamados cuerpos de Lewy, su marca anatomopatológica. Se produce una degeneración de las neuronas dopaminérgicas de la sustancia negra

INDICACIONES DE LA ECP

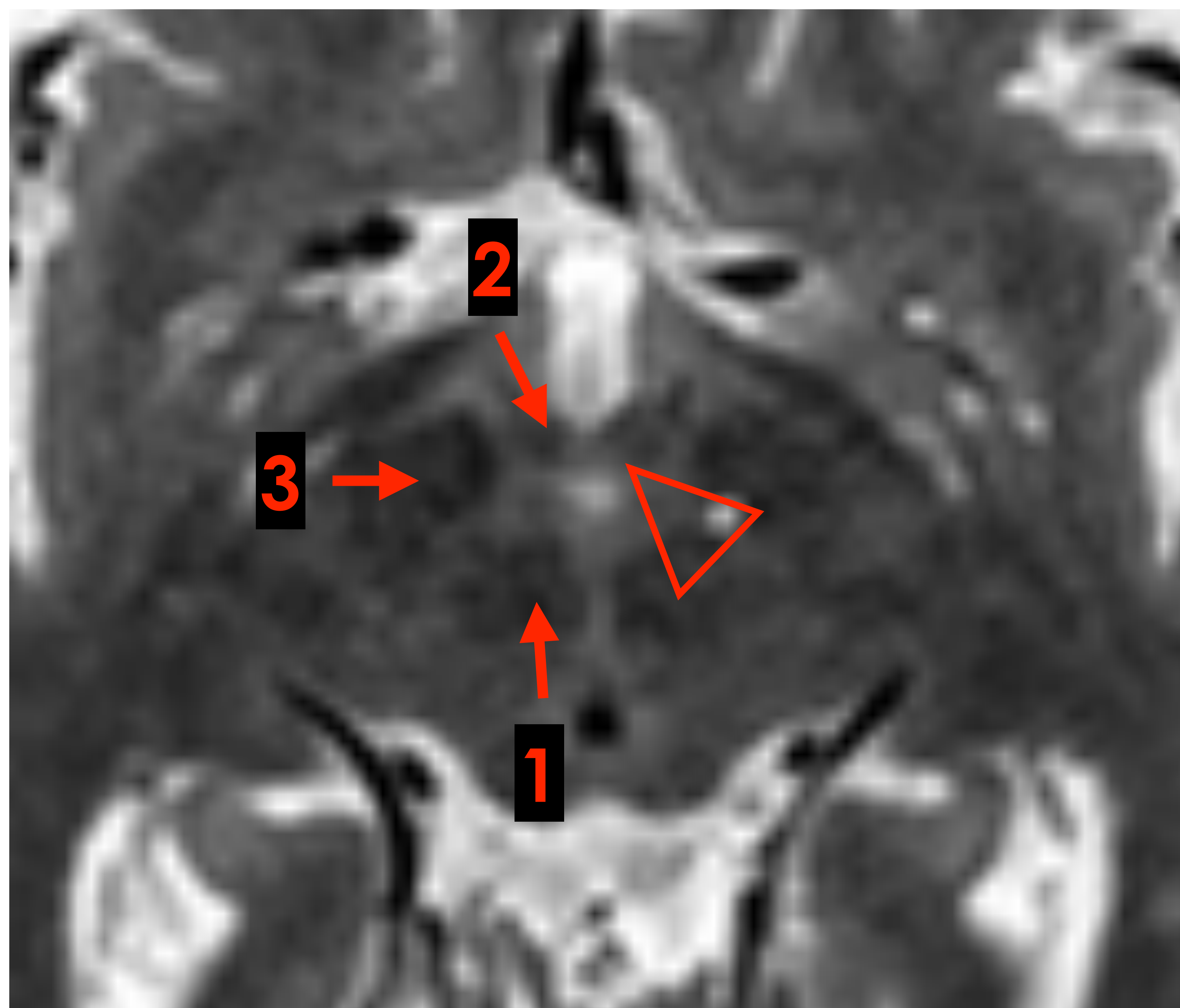
- Pacientes que requieren un ajuste continuo del tratamiento, sin aparente beneficio.
- Pacientes que no presentan una respuesta adecuada a tratamiento médico o aquellos que requieren más de 4-5 dosis de levodopa al día.
- Pacientes jóvenes (<60 años) con historia relativamente corta (<3 años) de fluctuaciones motoras o discinesias incapacitantes o que reducen la calidad de vida.

SELECCIÓN DEL PUNTO DIANA

Actualmente la diana principal es el **NST**. Su estimulación mejora fundamentalmente la rigidez y la bradicinesia.

Las discinesias, secundarias al fármacos, no mejoran por la estimulación del NST en sí, sino de forma indirecta, al disminuir la necesidad de tratamiento farmacológico. Si predomina el temblor puede estimularse el **VIM**. Si predominan la distonía o las discinesias puese estimularse el **GPI**.

Su estimulación puede producir cuadros maníacos, por lo que no está indicada en pacientes psiquiátricos.



LOCALIZACIÓN INDIRECTA DEL NST

Se realiza trazando un triángulo isósceles, en el que los vértices son

1. Núcleo rojo
2. Tubérculo mamilar
3. NST

ECP EN EL TEMBLOR ESENCIAL

DEFINICIÓN

Es una enfermedad neurológica crónica y progresiva cuya característica central es el temblor intencional de miembros superiores, es decir, el que ocurre con los movimientos voluntarios. Actualmente tiende a considerarse más como un grupo de enfermedades, por su gran heterogeneidad clínica.

Aunque el temblor puede ser leve durante muchos años, en algunos pacientes empeora con el tiempo y puede llegar a ser incapacitante.

SUSTRATO PATOLÓGICO

No se conoce su causa, aunque se sabe que influyen factores ambientales y genéticos.

Estudios *post mortem* revelan degeneración y pérdida de células de la corteza cerebelosa, en concreto a las células de Purkinje, por lo que el cerebelo parece ser una figura fundamental en la patogenia de la enfermedad.

INDICACIONES DE LA ECP

Temblor esencial grave refractario a tratamiento médico con betabloqueantes.

SELECCIÓN DEL PUNTO DIANA

El punto diana es el núcleo **VIM** del tálamo, pues su estimulación produce un alivio duradero del temblor.

Otra diana que se está investigando es la zona incerta, situada en la región subtalámica posterior.

LOCALIZACIÓN INDIRECTA DEL VIM MEDIANTE LA LÍNEA INTERCOMISURAL

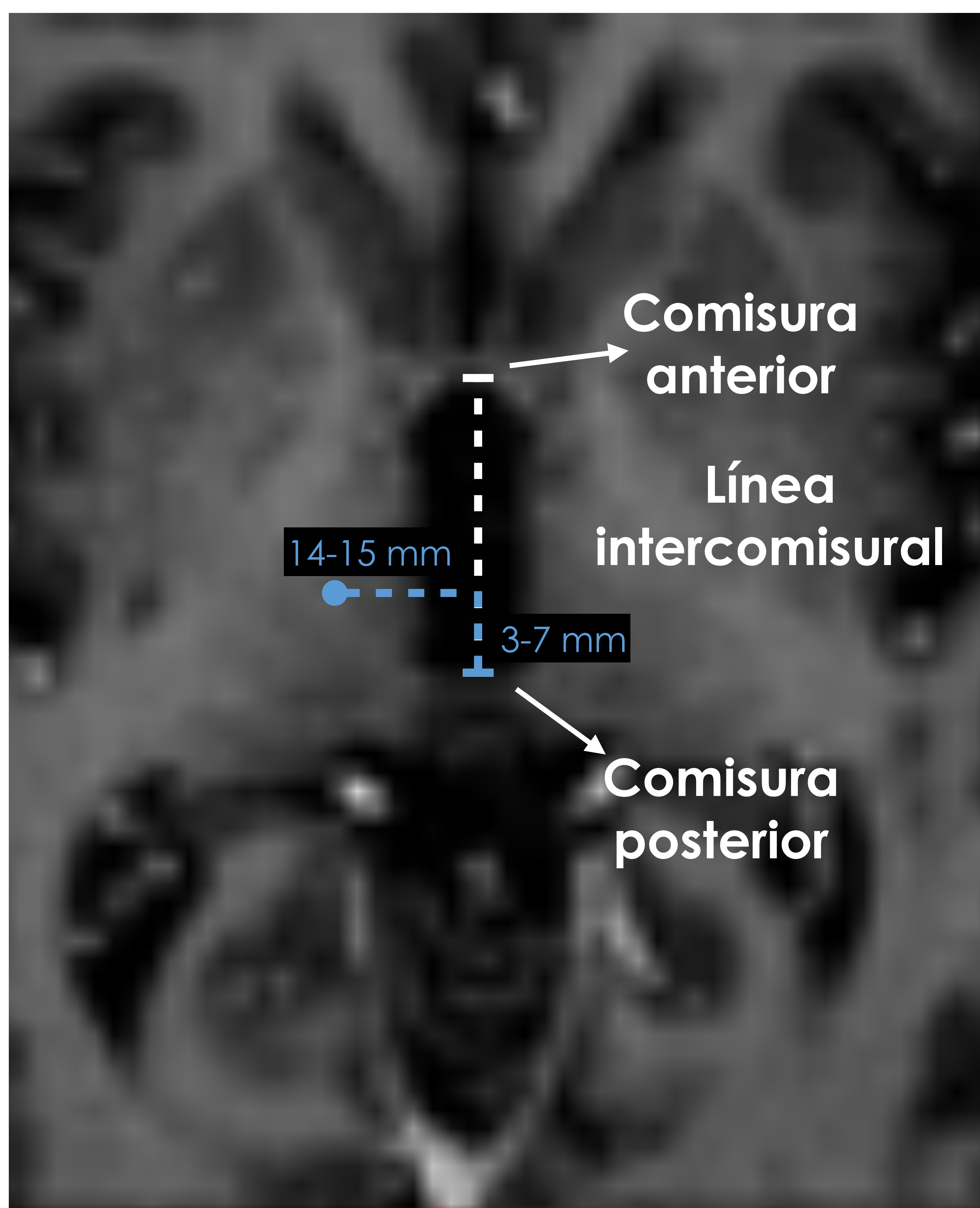
Se utilizan las siguientes coordenadas:

Z: Se selecciona un plano a la altura de la línea intercomisural (Z=0)

Y: 3-7 mm anterior a la comisura posterior / 3-4 mm posterior al punto medio de la línea intercomisural

X: 14-15 mm lateral a la línea intercomisural / 11-11,5 mm lateral a la pared del III ventrículo

Estas coordenadas se ajustan en función de la atrofia, el tamaño ventricular o la existencia de asimetrías.



ECP EN LAS DISTONÍAS (Y OTROS TRASTORNOS HIPERCINÉTICOS)

DEFINICIÓN

Los trastornos hipercinéticos se caracterizan por un exceso de movimiento o por la presencia de movimientos anormales involuntarios (discinesias)

Las distonías se caracterizan por la activación simultánea de grupos musculares (agonistas y antagonistas) que dan lugar a la aparición de posturas anómalas i(ntermitentes o mantenidas) o a movimientos repetitivos. Suelen ser movimientos estereotipados, unidireccionales y pueden implicar torsión.

Pueden ser focales (predominantemente cervicales) o generalizadas.

SUSTRATO PATOLÓGICO

Son un grupo de trastornos de origen multifactorial, incluyendo causas genéticas o ambientales. Aquellas relacionadas con la mutación DYT1 responden mejor a ECP.

Aunque la fisiopatología de las distonías no es del todo conocida, un gran número de estudios indican que el GPi juega un papel muy importante en su origen.

INDICACIONES DE LA ECP

1. Distonías graves, debilitantes, generalizadas o hemidistonías refractarias a tratamiento médico.
2. Para evitar la progresión de la distonía a contracturas o deformidades fijas.
3. Status distónico, es una urgencia que requiere un tratamiento rápido, siendo la ECP el único tratamiento posible

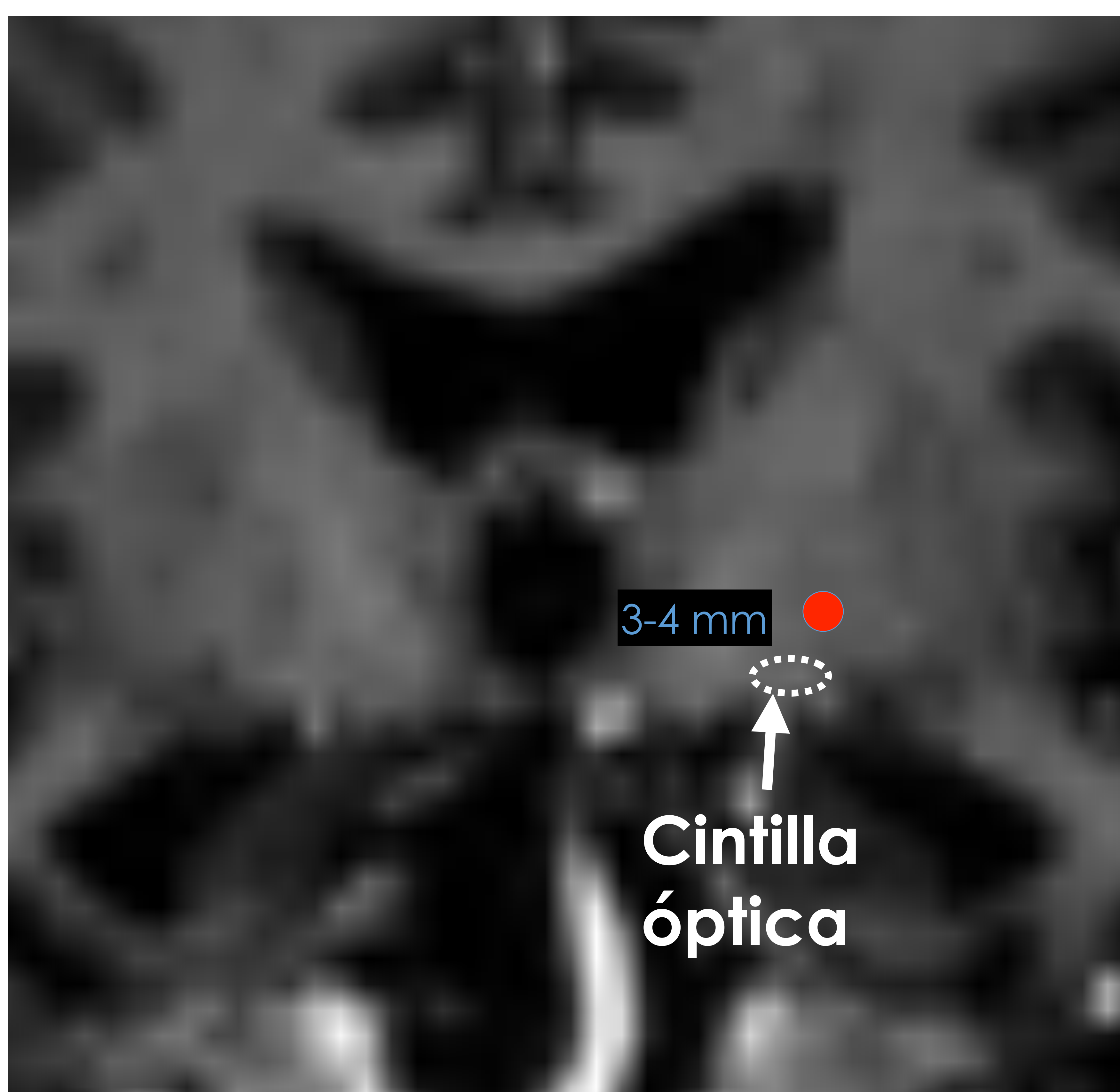
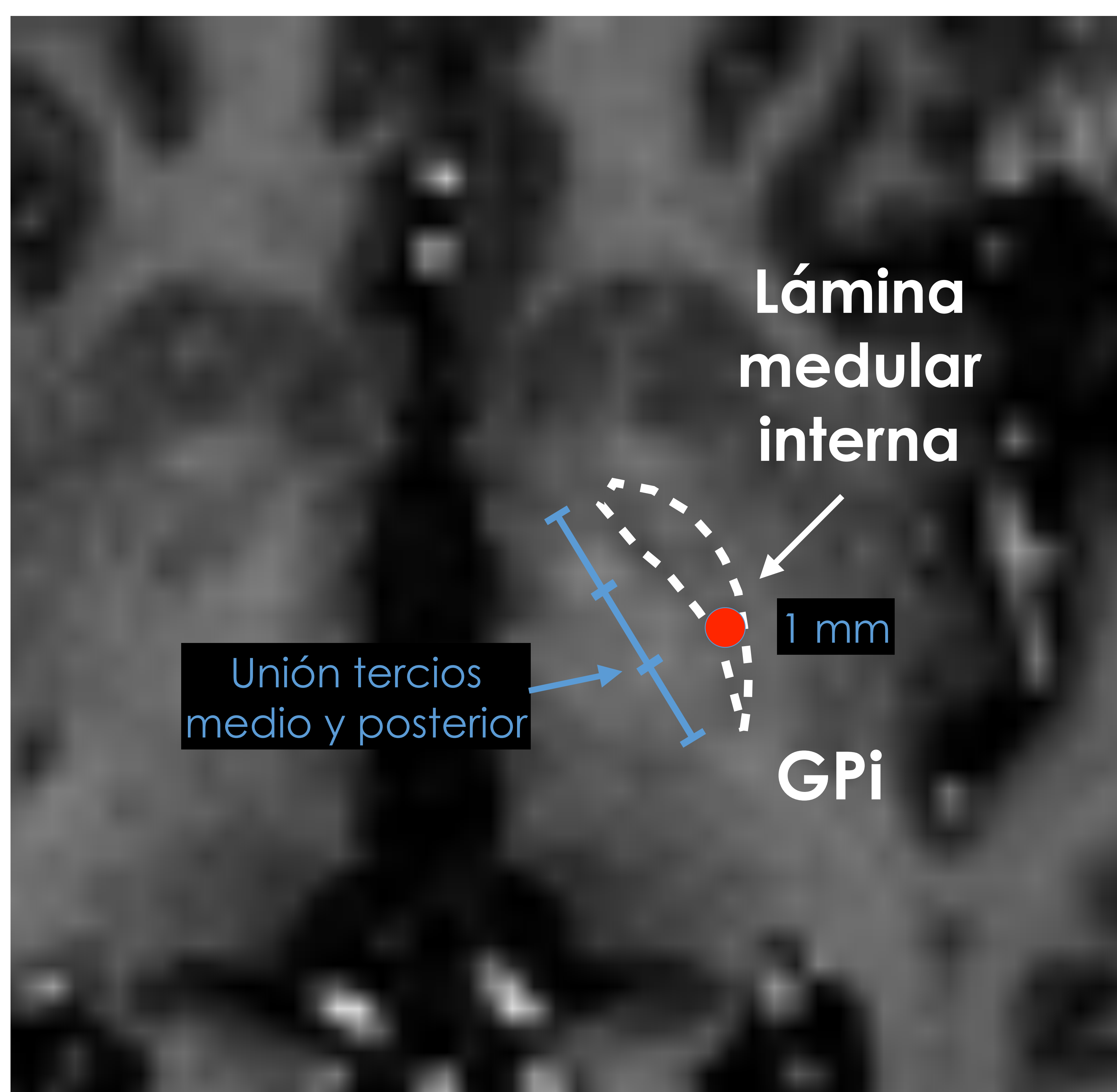
SELECCIÓN DEL PUNTO DIANA

El núcleo diana más comúnmente aceptado para la implantación de los electrodos en las distonías, es el **GPi** uni o bilateral.

LOCALIZACIÓN ÓPTIMA DEL ELECTRODO EN EL GPi

La localización óptima del electrodo en el GPi es (círculo rojo en la imagen):

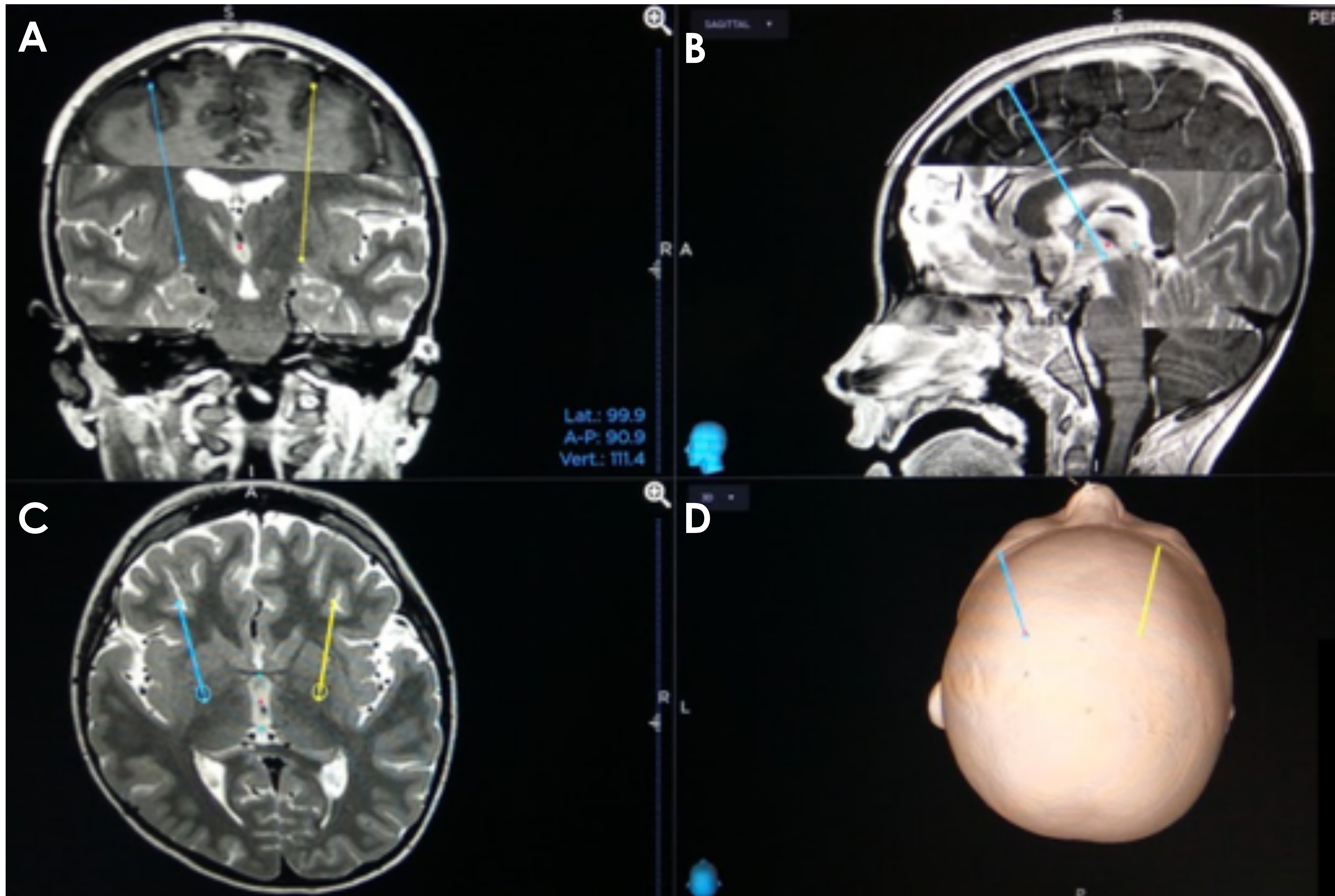
- 1 mm medial a la lámina medular interna
- En la unión del tercio medio con el tercio posterior del GPi
- Con la punta a 3-4 mm craneal a la cintilla óptica



Planificación de la trayectoria

- Antes de la cirugía, los neurorradiólogos junto con los neurocirujanos localizamos el punto diana y trazamos la trayectoria a seguir mediante un software especial.
- Este software permite fusionar las secuencias específicas de RM y trabajar sobre varias de ellas a la vez para una mejor visualización de las estructuras anatómicas.
- La trayectoria debe evitar: vasos corticales y profundos, surcos cerebrales y ventrículos laterales.
- El ángulo óptimo de entrada depende de la diana, sería de unos 10° para GPi, $10-15^\circ$ para NST y VIM con respecto al plano sagital y medio y de unos $40-60^\circ$ con respecto a un plano axial.

Es importante coger el núcleo en su **eje mayor**, para que coincida al máximo con el electrodo (con mayor número de contactos).

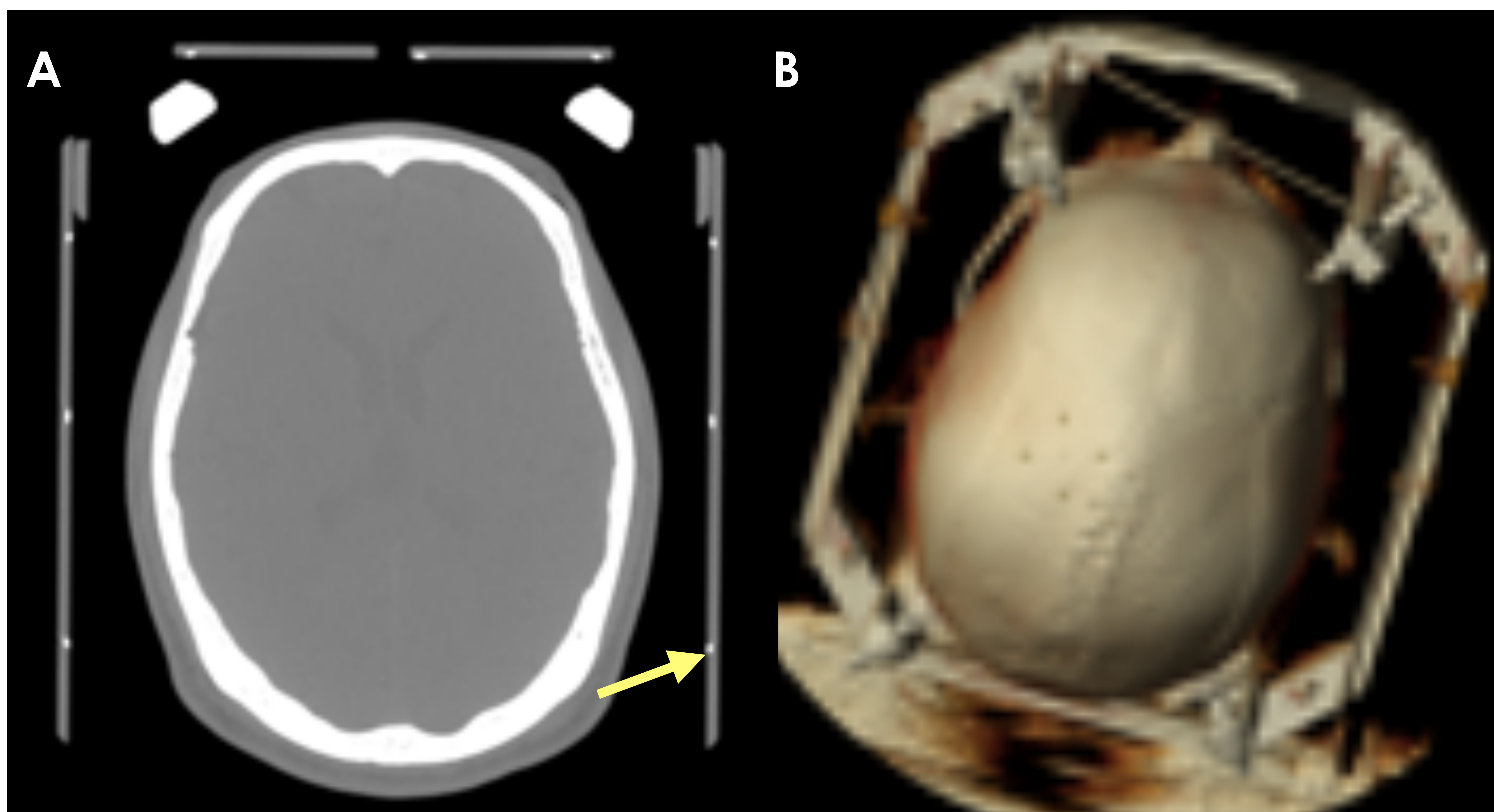


Imágenes del software de planificación y fusión en un paciente con distonía. Las imágenes A, B y C muestran la trayectoria planificada para llegar al GPI (azul en el lado izquierdo y amarillo en el derecho), sobre dos secuencias fusionadas (T1 FFE con CIV y T2 de alta resolución). En este caso el ángulo de inclinación con respecto al plano medio sagital es de menos de 10° (A) y entre 40 y 60° , con respecto al plano axial (B). La imagen D muestra la representación de las trayectorias sobre una reconstrucción tridimensional.

4. Procedimiento quirúrgico

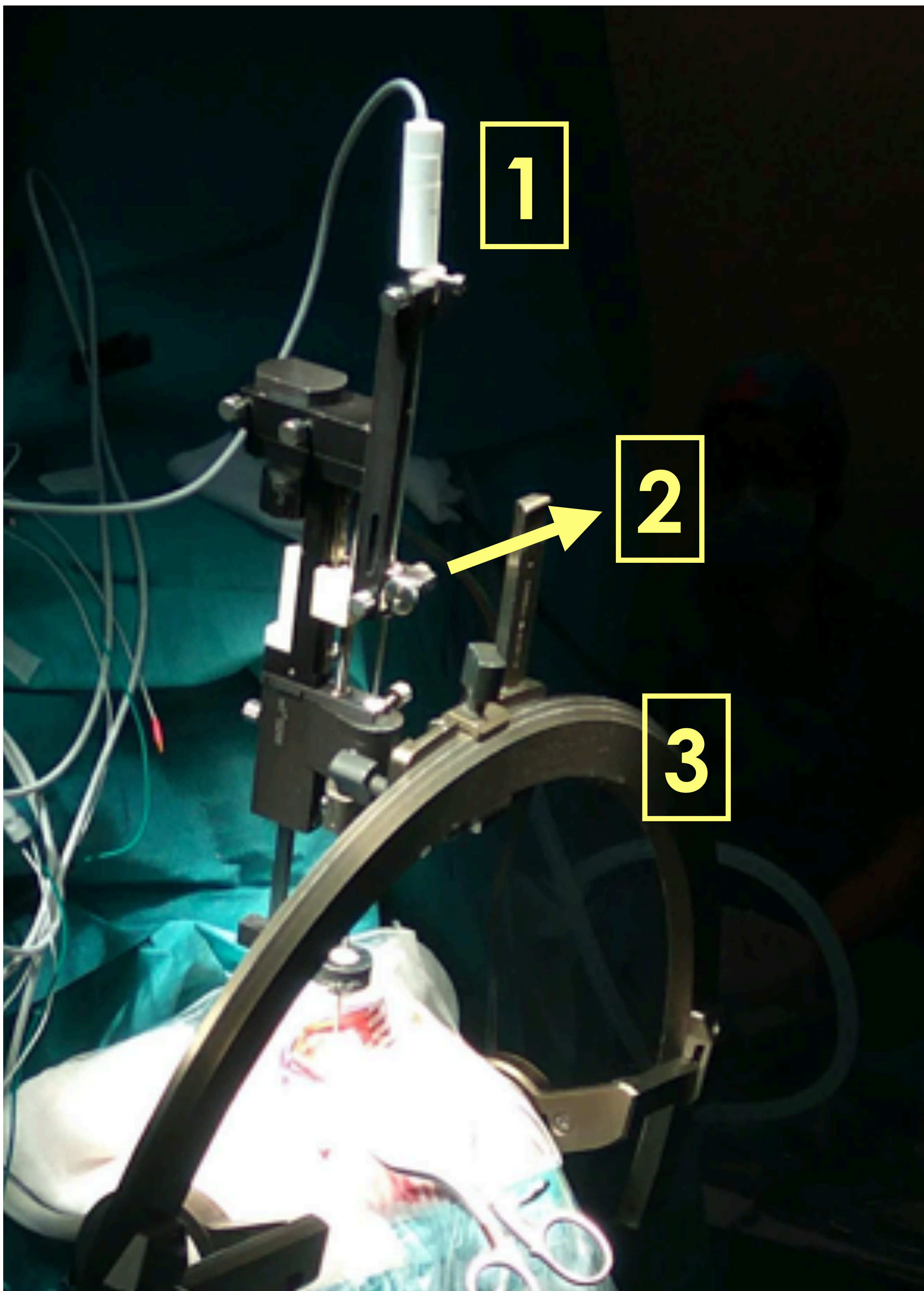
El mismo día de la cirugía se debe realizar una TC de alta resolución con el marco de estereotaxia implantado sobre el cráneo del paciente, que permitirá ver las marcas fiduciales. Es importante hacer un *field of view* suficientemente grande para incluir todo el marco.

El marco permite “transformar” en coordenadas el cráneo del paciente. Las imágenes obtenidas se fusionan con las de la RM prequirúrgica, en las que ya se han definido el punto diana y la trayectoria quirúrgica. El software calcula las coordenadas de la diana con respecto al marco, gracias a las marcas fiduciales.



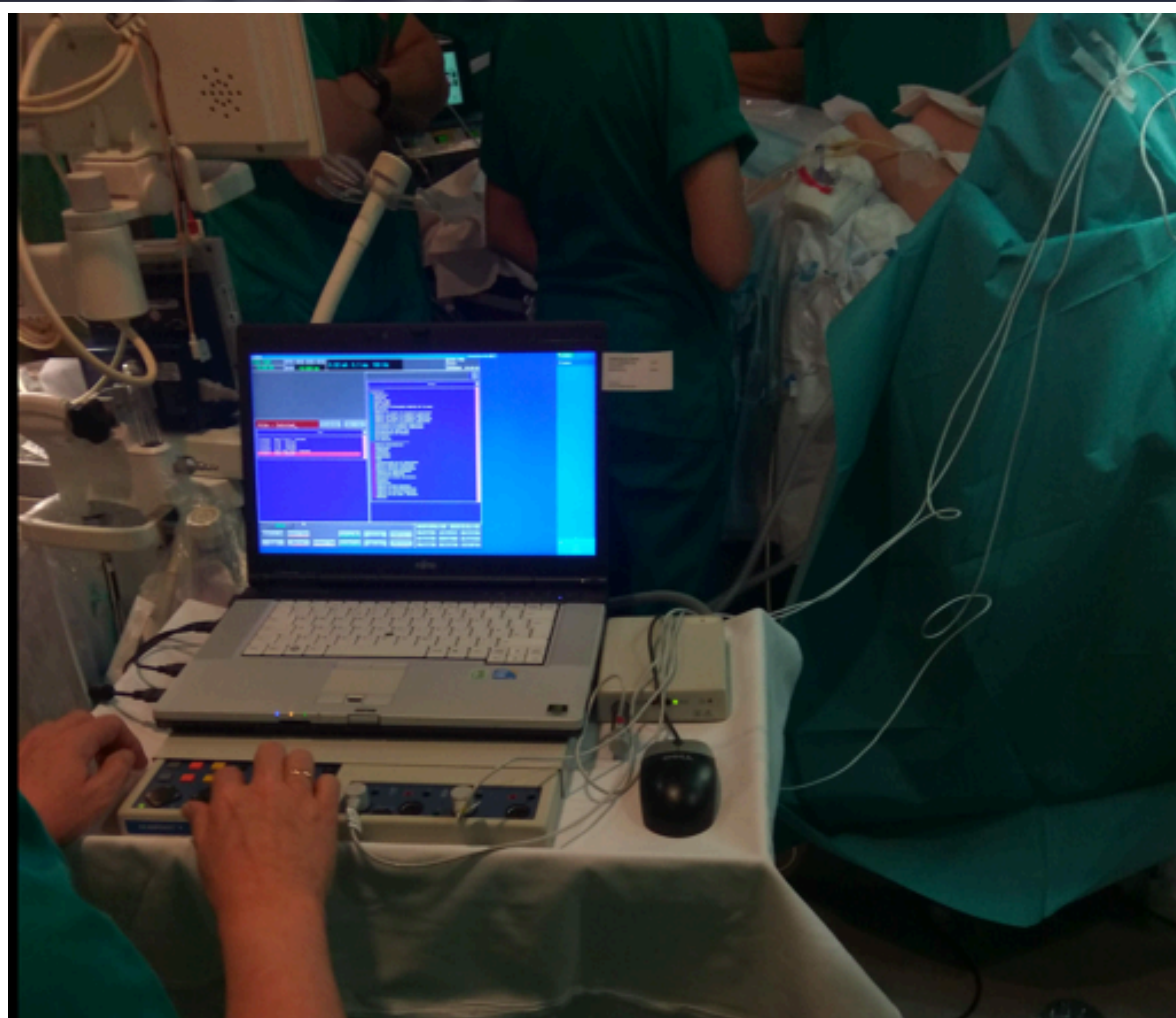TC de planificación prequirúrgica.

- A.** Imagen de TC axial en la que se observa el marco de estereotaxia (cabezal Leksell) montado sobre el cráneo del paciente. Las marcas radioopacas, corresponden a las marcas fiduciales (flecha).
- B.** Reconstrucción tridimensional del marco, anclado al cráneo del paciente mediante cuatro tornillos. Sobre este marco se montará el arco de estereotaxia en el quirófano.



- 1. Electrodo definitivo**
- 2. Sistema de ajuste micrométrico,** introduce el electrodo de forma lenta y progresiva, a la vez que va registrando la señal electrofisiológica
- 3. Arco,** sobre el marco de estereotaxia

- Sin embargo pueden ocurrir pequeños cambios intraoperatorios, derivados de la manipulación quirúrgica, que impidan una adecuada colocación de los electrodos. Estos cambios incluyen edema, hemorragia o efecto del “*brain shift*”.
- Se denomina “*brain shift*” a la diferente localización del punto diana en el acto quirúrgico, con respecto a lo planificado en la RM prequirúrgica, que se produce por la salida de líquido cefalorraquídeo al abrir la duramadre y el desarrollo de neumocéfalo. La dirección que sigue es impredecible.
- Para disminuir el “*brain shift*” se sella el orificio de entrada con un sistema adhesivo tisular biológico.



Monitorización electrofisiológica intraoperatoria

Para confirmar la colocación de los electrodos en la zona óptima, se debe realizar monitorización electrofisiológica y fisiológica durante la cirugía

ELECTROFISIOLÓGICA

Durante la cirugía el neurofisiólogo comprueba el EEG mediante microelectrodos de registro. Estos son de muy pequeño tamaño. En una misma cánula se pueden introducir hasta cinco simultáneamente. Normalmente se introducen tres, uno central, que coincide con la trayectoria planificada. Los otros cuatro llevan trayectorias medial, lateral, anterior y posterior a ella. Primero se procede al **microrregistro**, para asegurar que la localización es adecuada, empezando por la trayectoria central. En segundo lugar se hace **microestimulación**, para comprobar el efecto, así como la posible aparición de efectos secundarios.

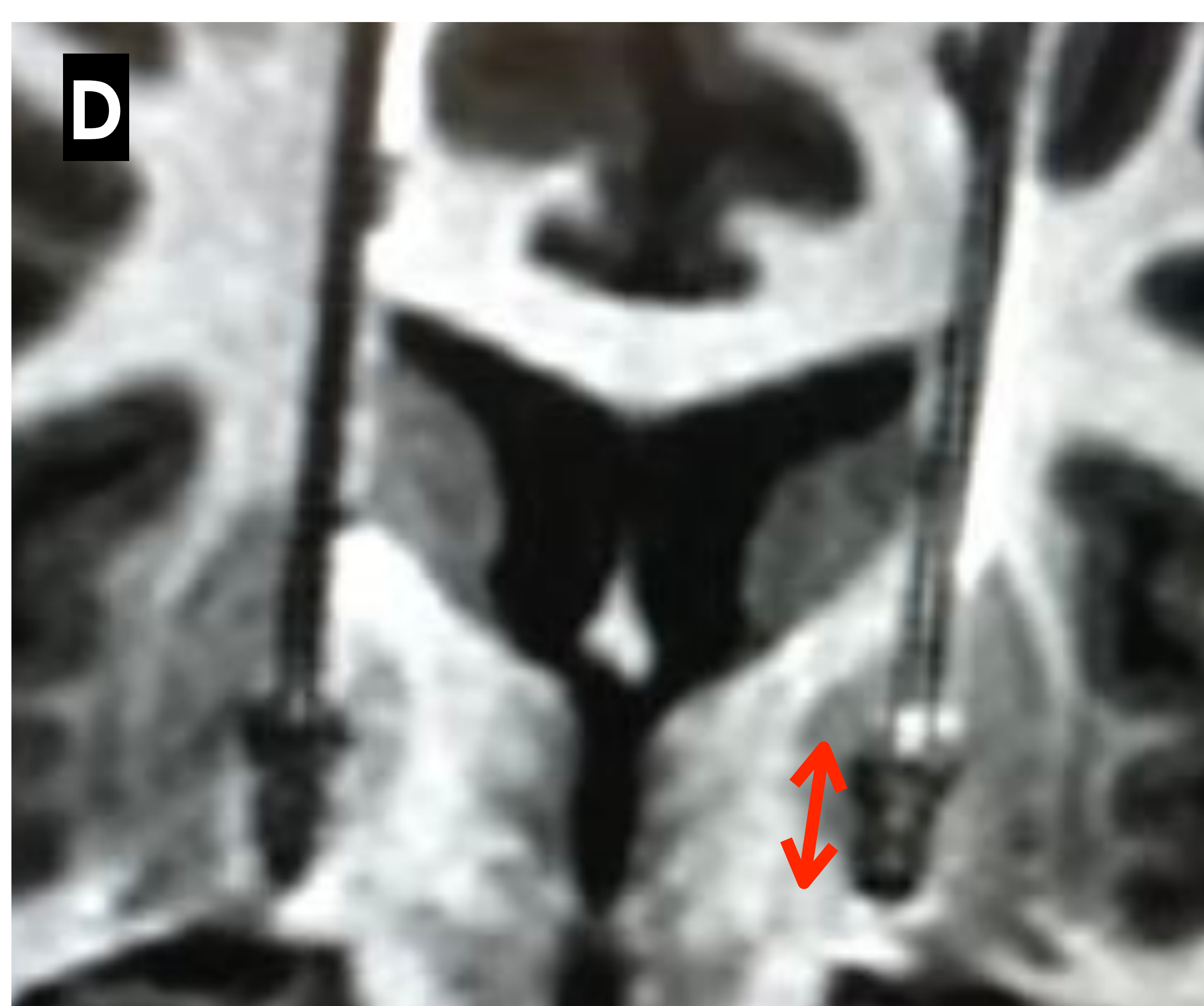
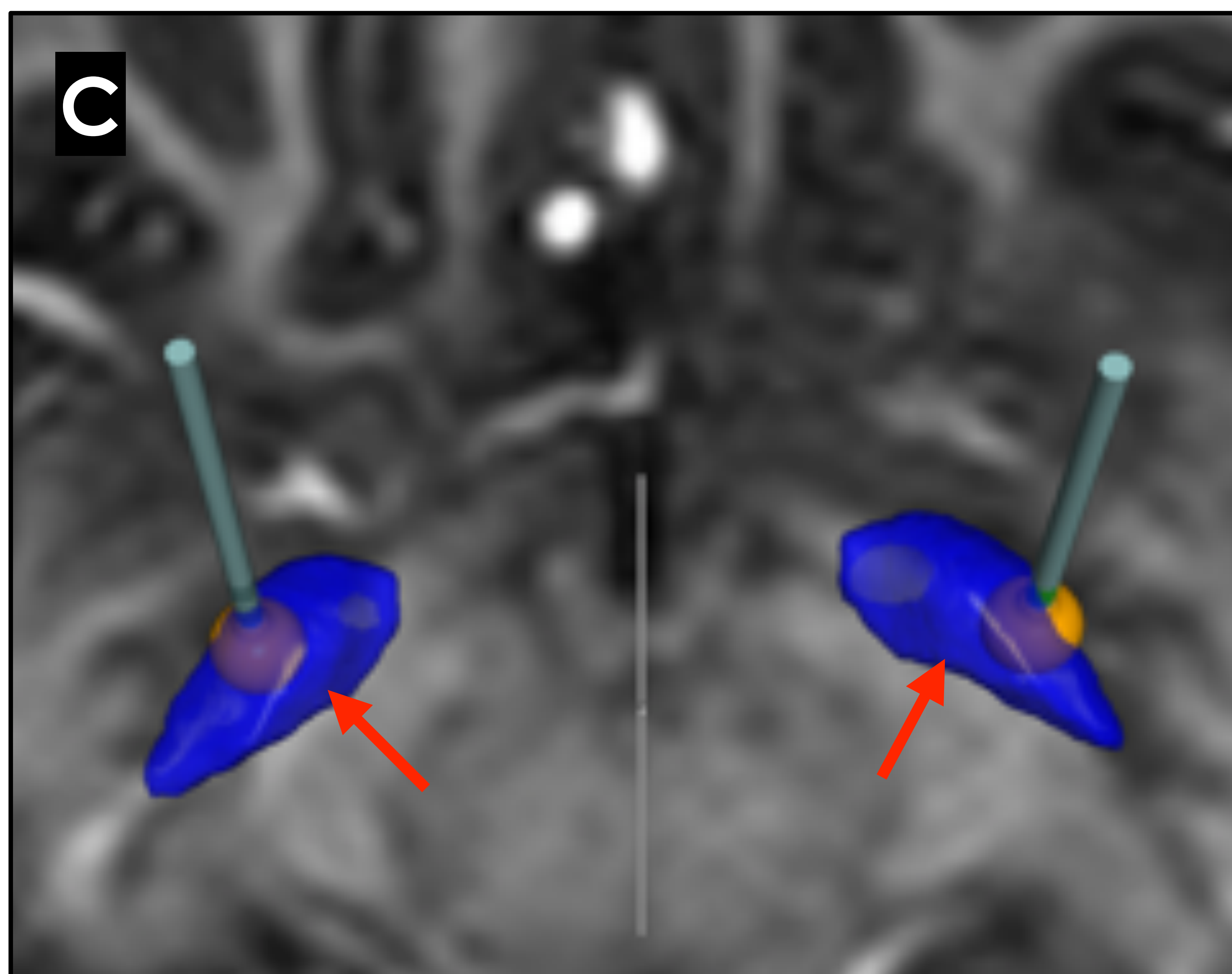
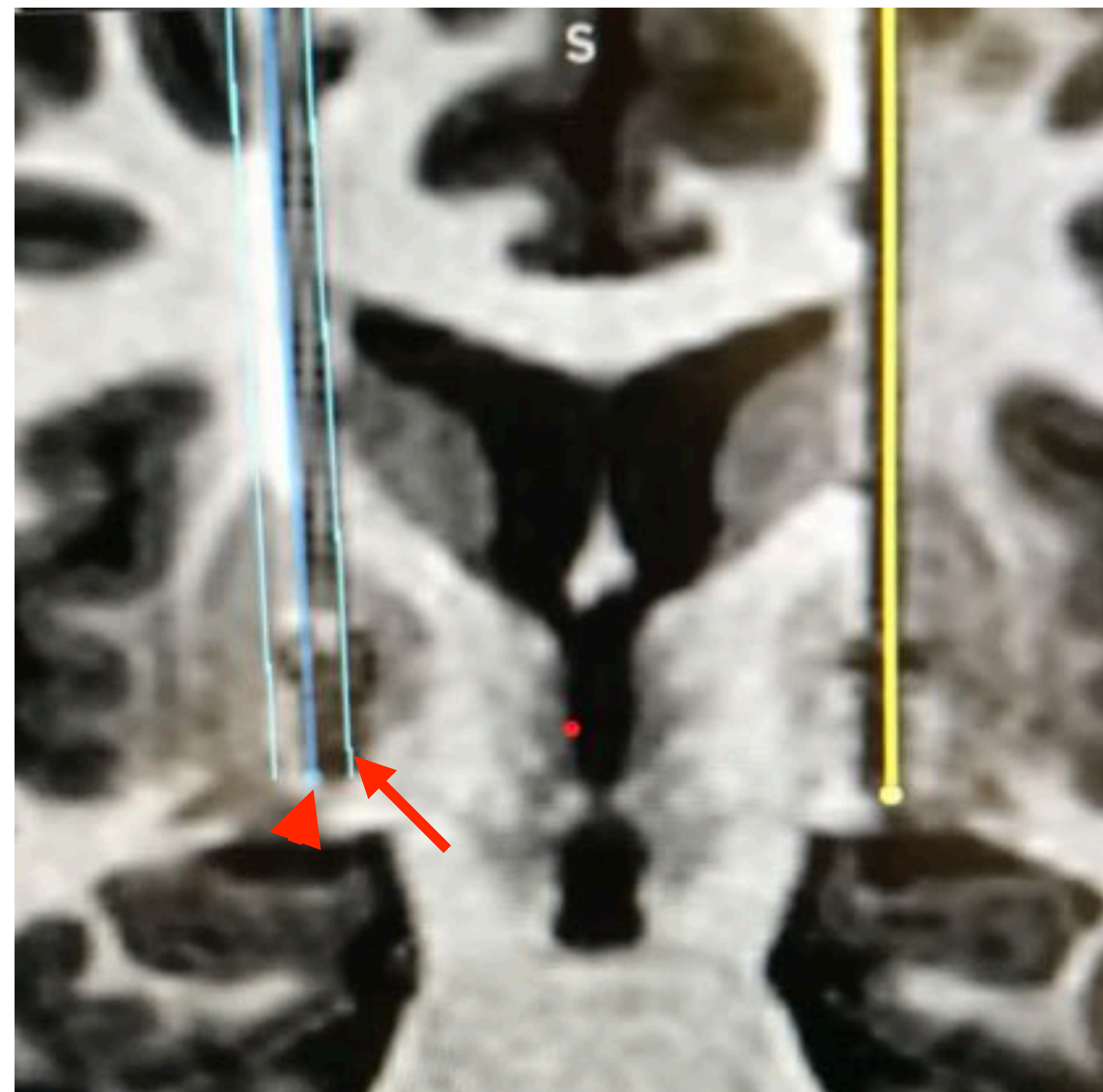
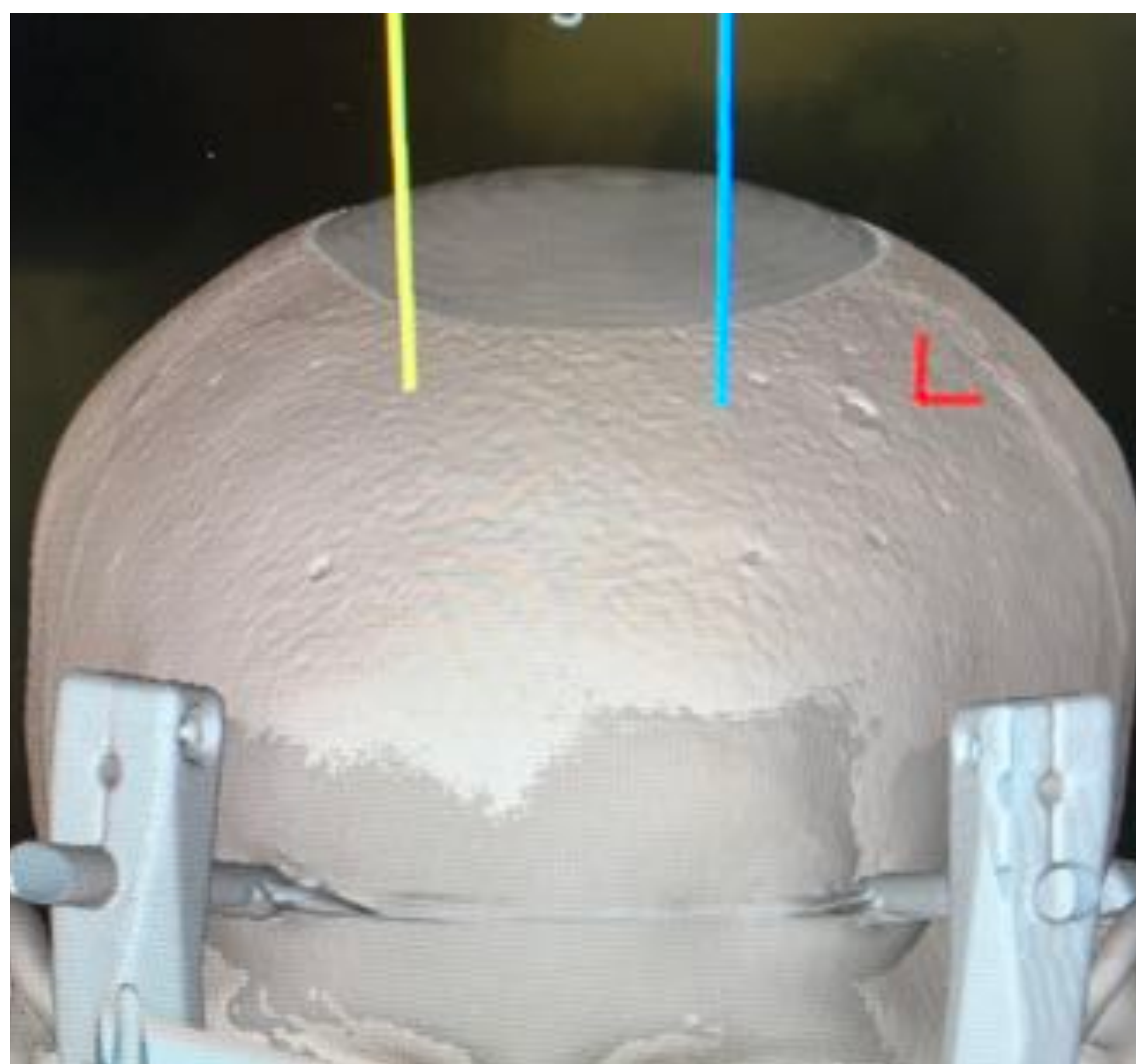
FISIOLÓGICA

Consiste en comprobar la desaparición de los síntomas, como temblor o rigidez, si el paciente está despierto, como ocurre en los pacientes con temblor esencial o enfermedad de Parkinson. Los pacientes con distonía sin embargo, requieren anestesia general, por lo que no se puede realizar una valoración clínica intraoperatoria.

Una vez que se está seguro de que la localización, en el punto diana, es correcta, se introduce el electrodo definitivo o de macrorregistro y se vuelve a estimular, para comprobar el efecto.

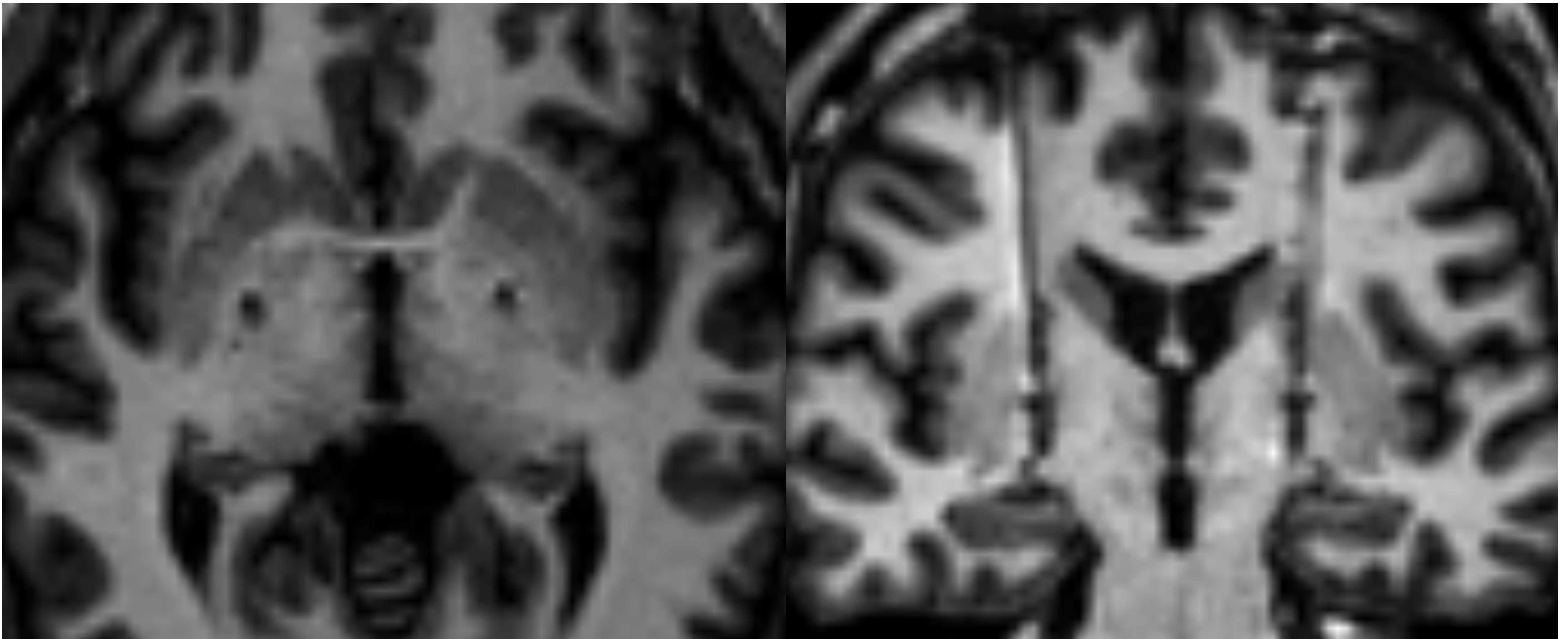
5. Valoración postquirúrgica

Después de la cirugía es necesario realizar una RM de control, con las mismas secuencias que en el protocolo prequirúrgico (para confirmar su adecuada colocación y valorar posibles complicaciones).

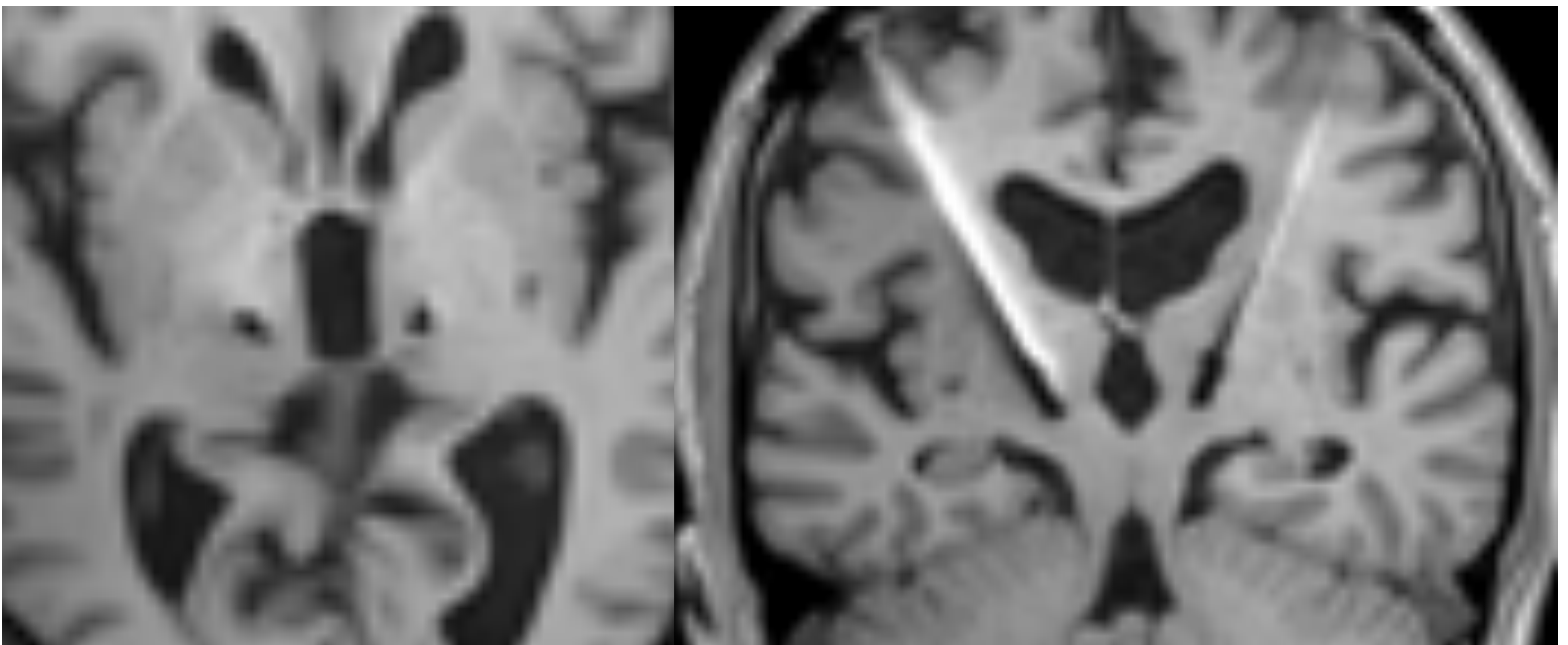


Imágenes realizadas tras la cirugía en un paciente con distonía.

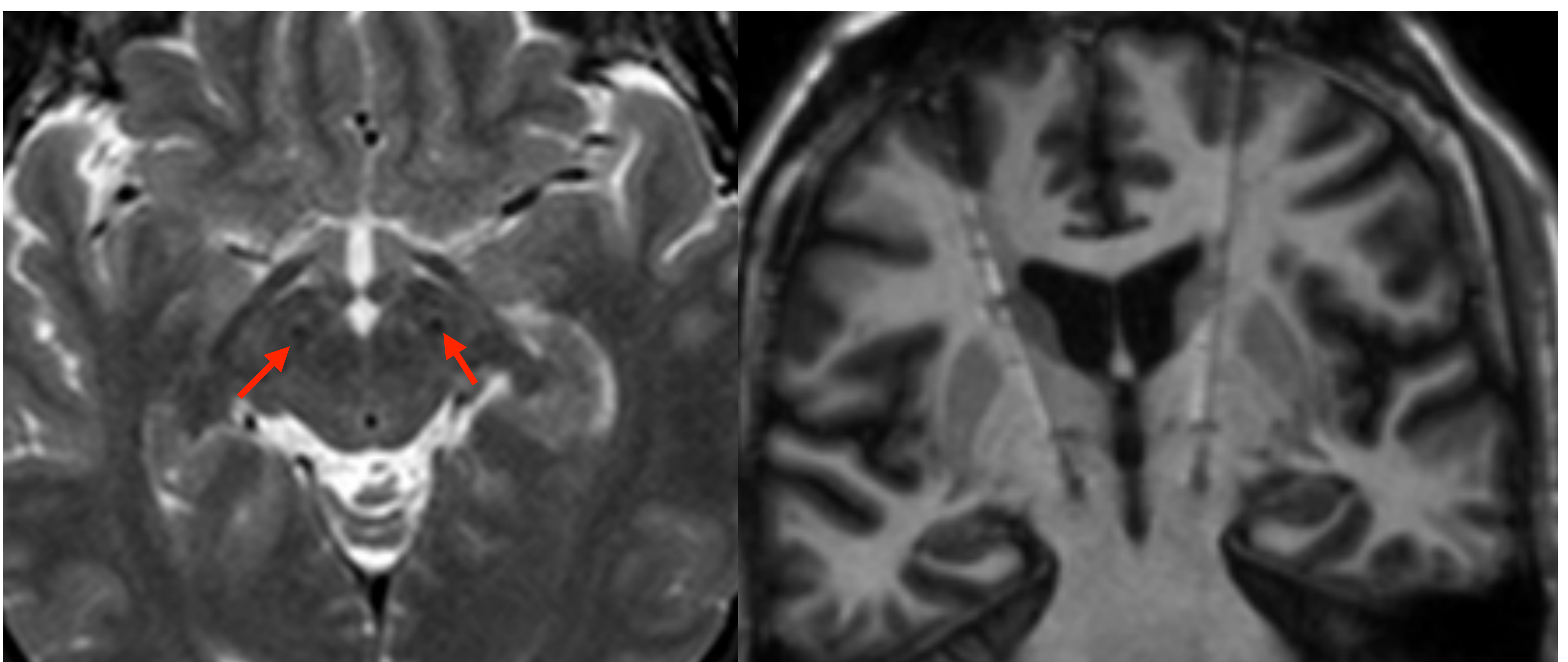
El software muestra las trayectorias planificadas, en amarillo en el lado derecho y en azul en el izquierdo (imágenes A y B). En el lado derecho la trayectoria planificada y la seguida por el electrodo definitivo, coinciden. En el lado izquierdo, la localización más óptima por el registro neurofisiológico, correspondía a la trayectoria medial (flecha), no a la planificada inicialmente (central, cabeza de flecha). La imagen C corresponde a una simulación del volumen de núcleo que sería tratado con la estimulación concéntrica (flechas). La imagen C muestra la punta final de los electrodos definitivos (rojo), con cuatro contactos.



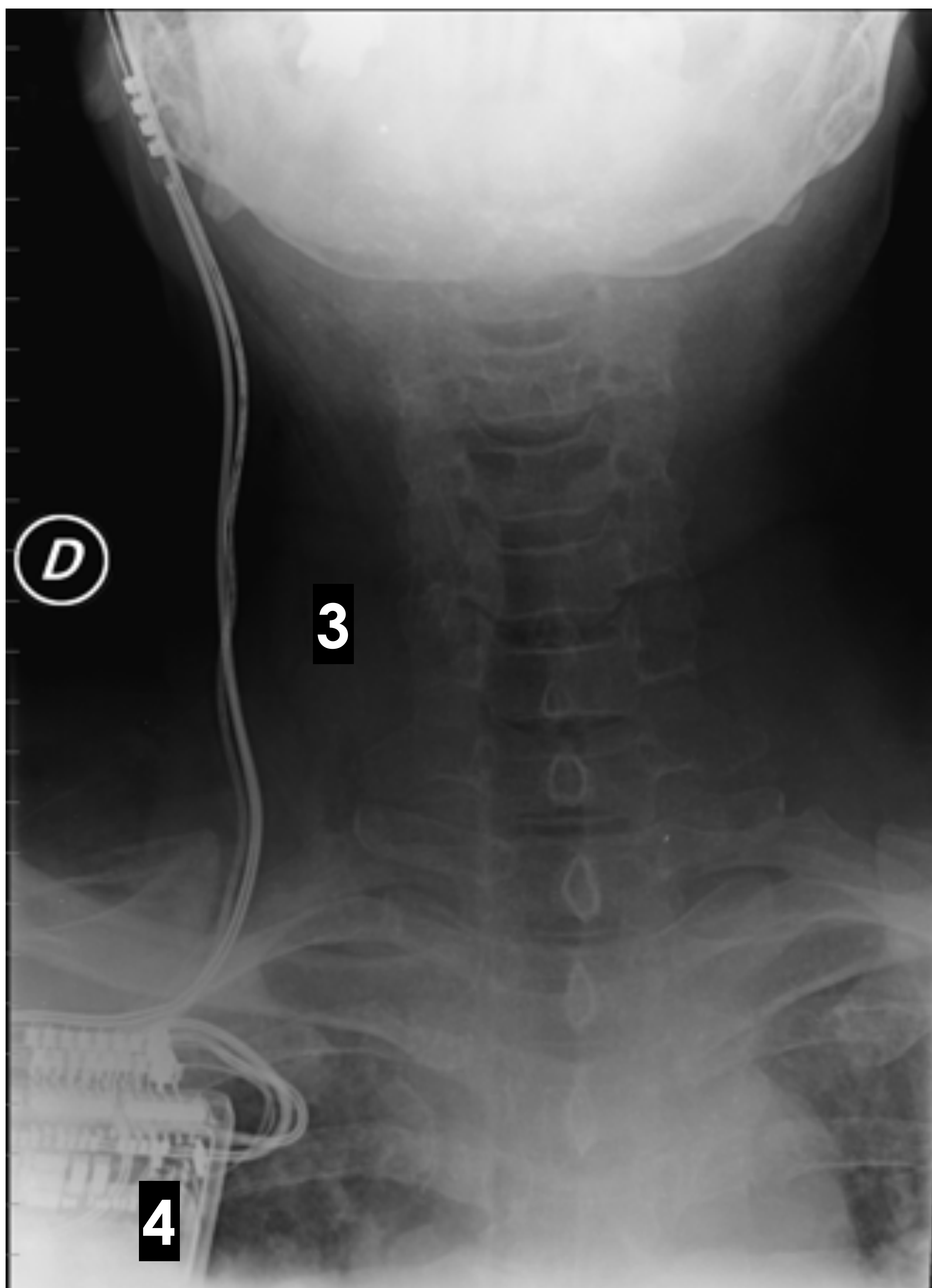
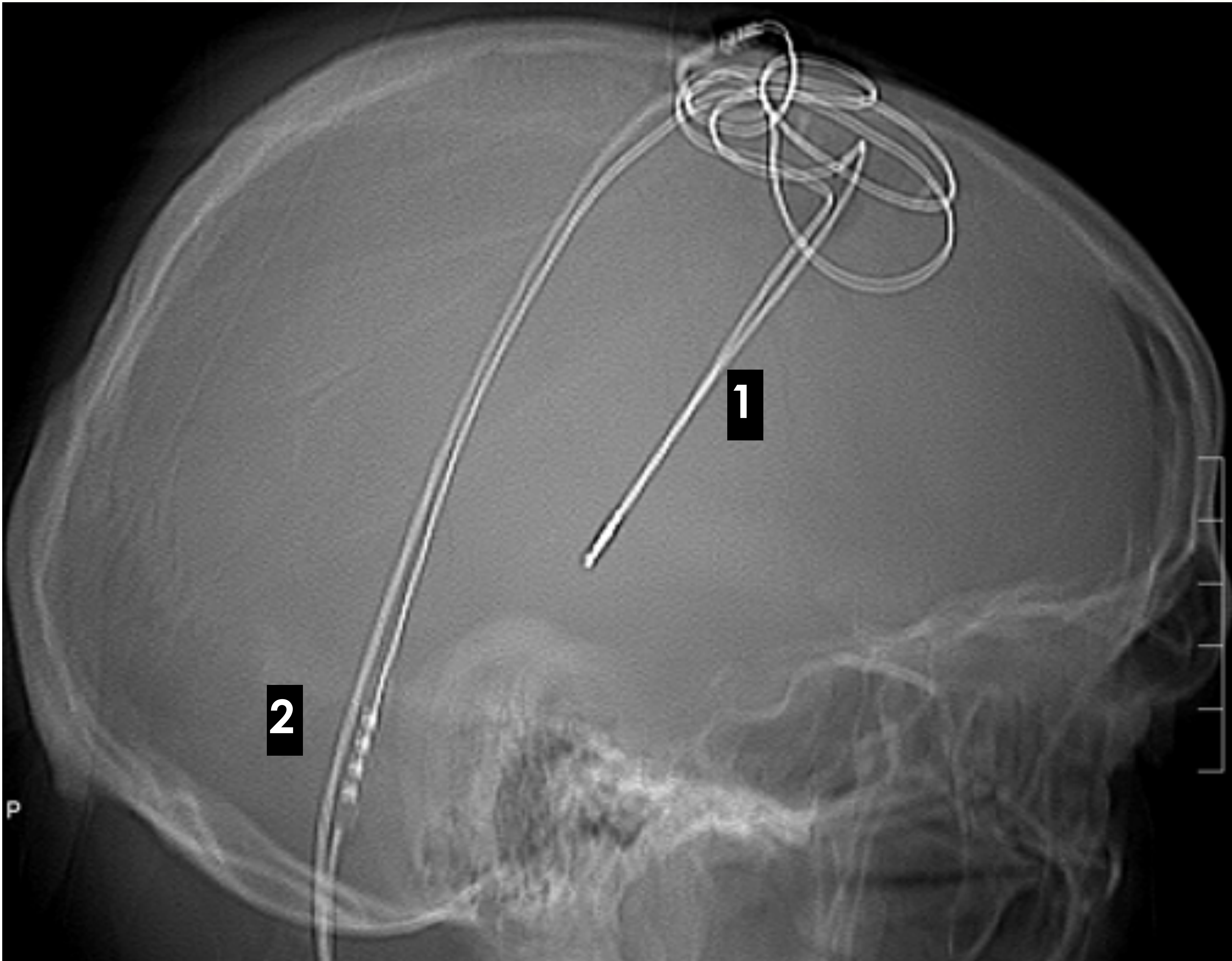
Adecuada colocación de electrodos de ECP en el GPI bilateral, en un paciente con distonía.



Adecuada colocación de electrodos de ECP en el el VIM de ambos lados, en un paciente con temblor esencial.



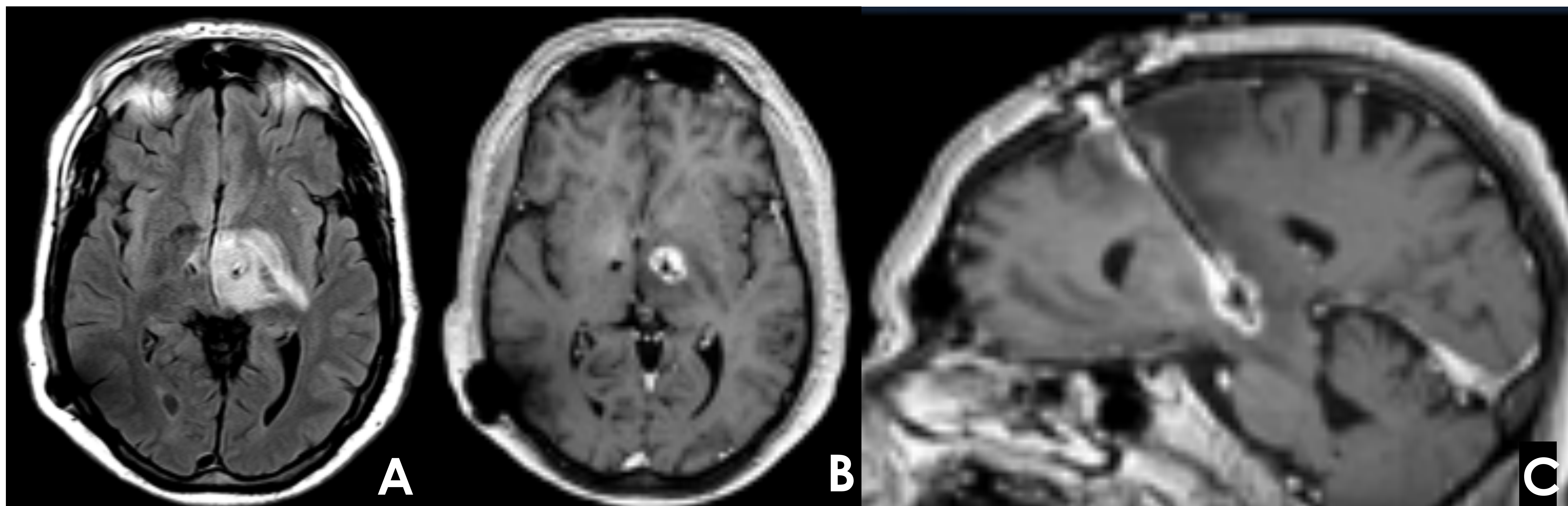
Adecuada colocación de electrodos de ECP en ambos NSTs, en un paciente con enfermedad de Parkinson.



Radiografías que muestran la colocación final de los elementos:

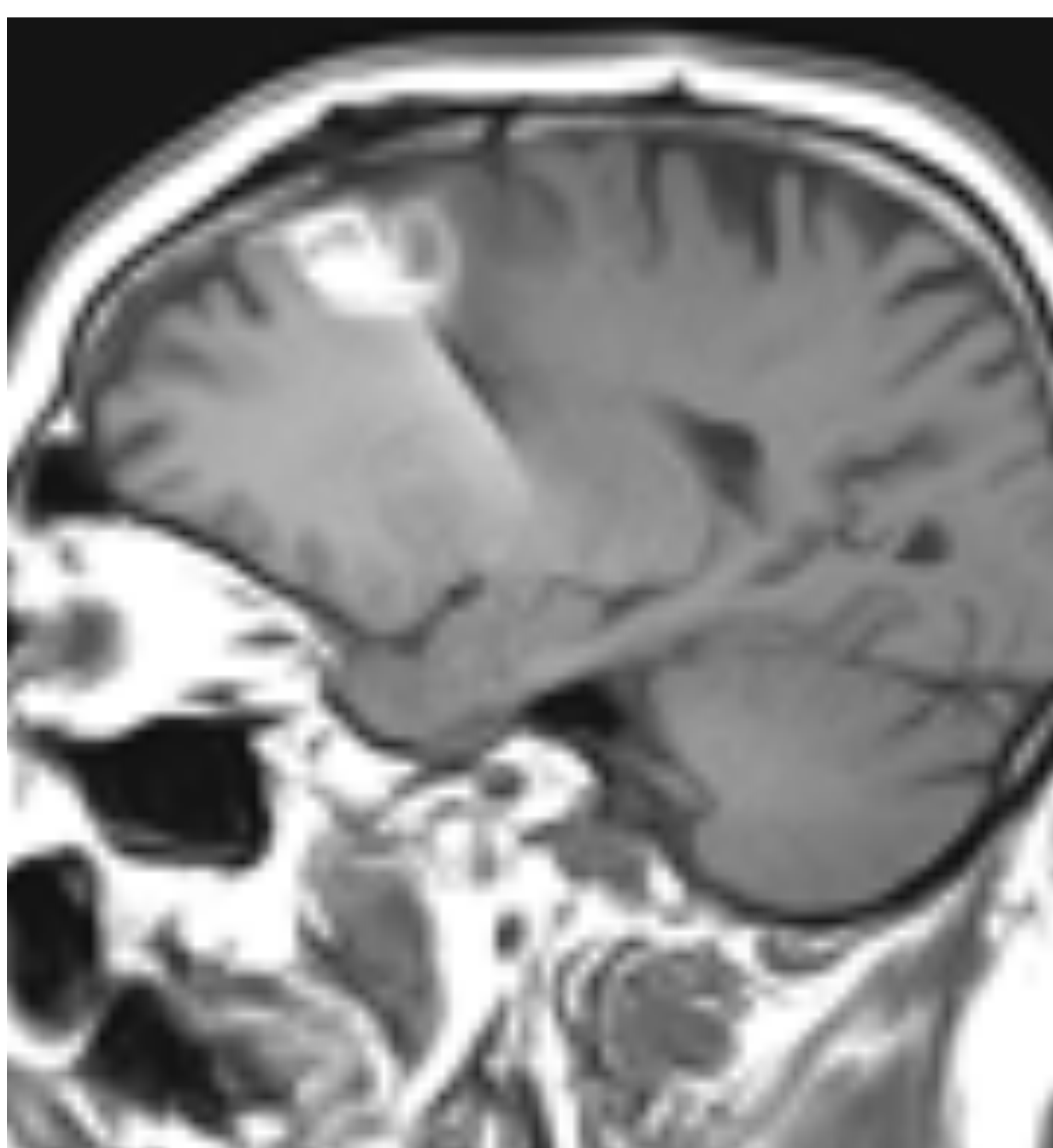
1. Electrodo definitivo
2. Extremo final del electrodo: es importante dejarlo en una zona de músculo, para que no se produzcan úlceras cutáneas.
3. Prolongación
4. Generador, localizado en el músculo pectoral. También puede ubicarse en el abdomen.

Complicaciones postquirúrgicas



INFECCIÓN

Paciente inmunodeprimido, intervenido de ECP del NST bilateral que dos semanas después de la cirugía presentó una encefalitis infecciosa. La secuencia FLAIR (A) muestra cerebritis, con áreas de edema rodeando el electrodo izquierdo, que se extendían a ganglios basales y tronco del encéfalo. Las secuencias T1 FFE 3D con CIV axial (B) y sagital oblicua (C) muestran una zona de abscesificación rodeando la punta.

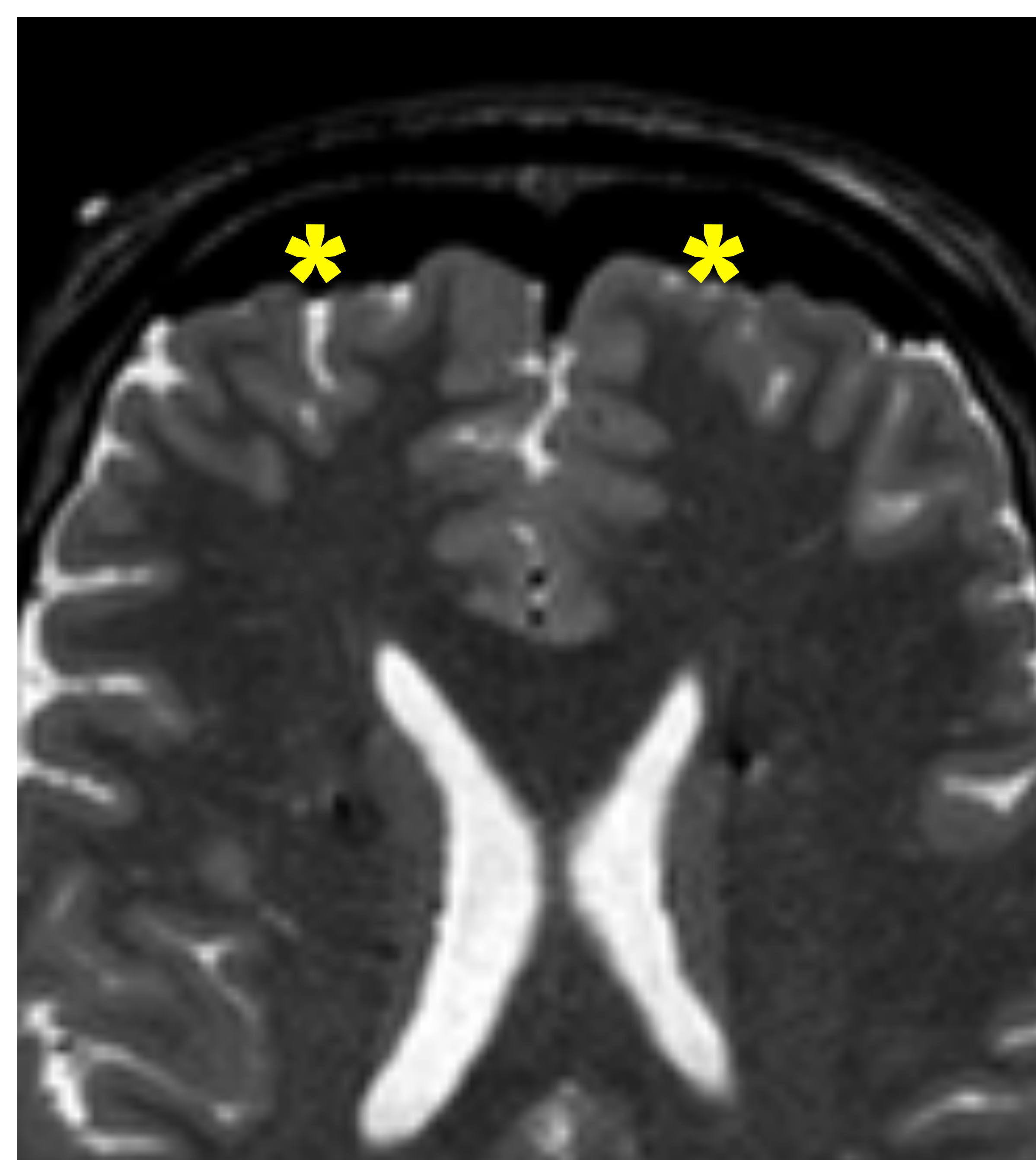


HEMORRAGIA





Secuencia T1 SE sagital que muestra un hematoma frontal, en la entrada del electrodo.

NEUMOENCÉFALO

En este caso existe leve cantidad de neumocéfalo frontal bilateral (asterisco), dentro de la normalidad, pero en raras ocasiones puede llegar a ser grave y producir desplazamiento significativo del parénquima encefálico.



Conclusiones

-  La estimulación mediante electrodos profundos ejerce su efecto terapéutico a través de la inhibición de vías o circuitos, que se encuentran excesivamente activados.
-  Sirve para tratar síntomas: temblor, rigidez, bradicinesia, distonía o discinesias.
-  La RM es fundamental para la planificación prequirúrgica, para la localización de las dianas terapéuticas y para minimizar las complicaciones postquirúrgicas.
-  El radiólogo debe conocer la anatomía de los núcleos diana.

Bibliografía

1. Merello M, Cammarota A. Anatomía funcional de los ganglios basales [Functional anatomy of the basal ganglia]. *Rev Neurol*. 2000 Jun 1-15;30(11):1055-60. PMID: 10904953.
2. Dietz N, Neimat J. Neuromodulation: Deep Brain Stimulation for Treatment of Dystonia. *Neurosurg Clin N Am*. 2019 Apr;30(2):161-168. doi: 10.1016/j.nec.2018.12.001. Epub 2019 Feb 18. PMID: 30898268.
3. Larson PS, Starr PA, Martin AJ. Deep Brain Stimulation: Interventional and Intraoperative MRI Approaches. *Prog Neurol Surg*. 2018;33:187-197. doi: 10.1159/000481103. Epub 2018 Jan 12. PMID: 29332083.
4. Kogan M, McGuire M, Riley J. Deep Brain Stimulation for Parkinson Disease. *Neurosurg Clin N Am*. 2019 Apr;30(2):137-146. doi: 10.1016/j.nec.2019.01.001. PMID: 30898266.
5. Middlebrooks EH, Domingo RA, Vivas-Buitrago T, Okromelidze L, Tsuboi T, Wong JK, Eisinger RS, Almeida L, Burns MR, Horn A, Uitti RJ, Wharen RE Jr, Holanda VM, Grewal SS. Neuroimaging Advances in Deep Brain Stimulation: Review of Indications, Anatomy, and Brain Connectomics. *AJNR Am J Neuroradiol*. 2020 Sep;41(9):1558-1568. doi: 10.3174/ajnr.A6693. Epub 2020 Aug 13. PMID: 32816768; PMCID: PMC7583111.
6. Boone CE, Wojtasiewicz T, Moukheiber E, Butala A, Jordao L, Mills KA, Sair H, Anderson WS. MR-Guided Functional Neurosurgery: Laser Ablation and Deep Brain Stimulation. *Top Magn Reson Imaging*. 2018 Jun;27(3):171-177. doi: 10.1097/RMR.0000000000000152. PMID: 29870469.
7. Lee PS, Richardson RM. Interventional MRI-Guided Deep Brain Stimulation Lead Implantation. *Neurosurg Clin N Am*. 2017 Oct;28(4):535-544. doi: 10.1016/j.nec.2017.05.007. Epub 2017 Jul 4. PMID: 28917282.
8. Hayes MW, Fung VS, Kimber TE, O'Sullivan JD. Updates and advances in the treatment of Parkinson disease. *Med J Aust*. 2019 Sep;211(6):277-283. doi: 10.5694/mja2.50224. Epub 2019 Jun 16. PMID: 31203580.
9. Parras O, Domínguez P, Tomás-Biosca A, Guridi J. The role of tractography in the localization of the Vim nucleus of the thalamus and the dentato-rubro-thalamic tract for the treatment of tremor. *Neurologia*. 2020 Jan 6:S0213-4853(19)30131-8. English, Spanish. doi: 10.1016/j.nrl.2019.09.006. Epub ahead of print. PMID: 31917004.
10. Louis ED. Essential tremor. En: Gruol DL, Koibuchi N, Manto M, Molinari M, Schmahmann JD, Shen Y, editores. *Essentials of Cerebellum and Cerebellar Disorders*. Switzerland. Springer. 2016. p. 595-599.