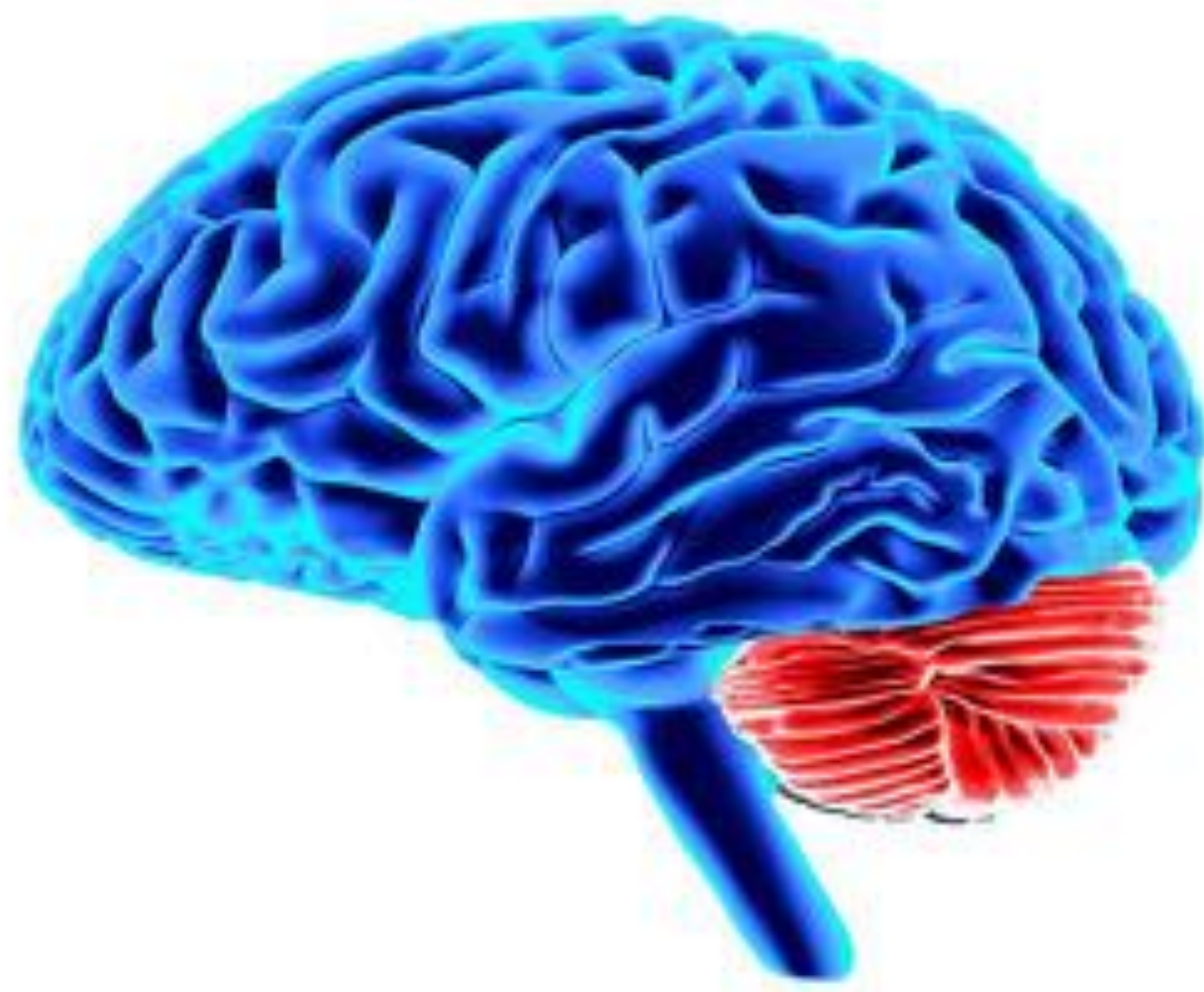

ATAXIA ESPORÁDICA EN EL ADULTO: QUÉ DEBEMOS SABER



Irene Garrido Morro, Pilar Fernández García, Juan A. Guzmán de Villoria Lebieziejewski, Isabel Herrera Herrera, Mariano J. Del Valle Diéguez, Julia Romero Martínez

**Hospital General Universitario Gregorio Marañón,
Madrid.**

irene.garrido@salud.madrid.org

ÍNDICE

OBJETIVOS DOCENTES

REVISIÓN DEL TEMA

- INTRODUCCIÓN

- LESIONES FOCALES CEREBELOSAS

- ENFERMEDADES DIFUSAS DEL CEREBELO

I. ATAXIAS ADQUIRIDAS

II. ATAXIAS HEREDITARIAS

III. ATAXIAS DEGENERATIVAS

-ENFOQUE DIAGNÓSTICO

CONCLUSIONES

BIBLIOGRAFÍA

OBJETIVOS DOCENTES

- 1. Conocer el sustrato anatómico de la ataxia**
- 2. Describir y clasificar las múltiples causas de ataxia esporádica del adulto, centrándonos en sus características radiológicas**
- 3. Elaborar un algoritmo que facilite el diagnóstico**

INTRODUCCIÓN

EL TÉRMINO ATAXIA

- Se define como una alteración de la coordinación motora y del equilibrio debida a una disfunción del cerebelo (ataxia cerebelosa), o de sus vías aferentes propioceptivas, de los nervios periféricos o de la médula espinal (ataxia sensitiva)
- La función principal del cerebelo es modular las órdenes motoras que se transmiten hacia las vías descendentes, para ejecutar los movimientos de forma adaptada y precisa. Para ello recibe información sensitiva, visual, vestibular y auditiva.
- También define a un grupo de enfermedades en las que la ataxia es la principal manifestación

ATAXIA DEL ADULTO

- Es aquella que se origina por encima de los 40 años
- Supone un reto diagnóstico, pues prácticamente todo el espectro de causas debe ser tenido en cuenta, incluyendo hereditarias y no hereditarias
- Las causas de ataxia esporádica en el adulto pueden clasificarse en tres grandes grupos:
 - I. Adquiridas
 - II. Hereditarias
 - III. Degenerativas
- Existe una amplísima variedad de lesiones focales que pueden producir ataxia (tumores, abscesos, infartos, hemorragias, lesiones desmielinizantes, etc.), que es necesario descartar en primer lugar.

INTRODUCCIÓN

EL CEREBELO: RECUERDO ANATÓMICO

Para entender por qué determinados trastornos producen ataxia es necesario un breve recuerdo anatómico y fisiológico del cerebelo:

CORTEZA CEREBELOSA

- Se divide en vermiciana y de los hemisferios cerebelosos, esta a su vez dividida en zonas intermedia (región paravermiana) y lateral.
- Histológicamente presenta tres capas:
 - Interna, de células granulares
 - Intermedia, de células de Purkinje
 - Molecular (externa), formada por las dendritas de las células de Purkinje y los axones de las células granulares

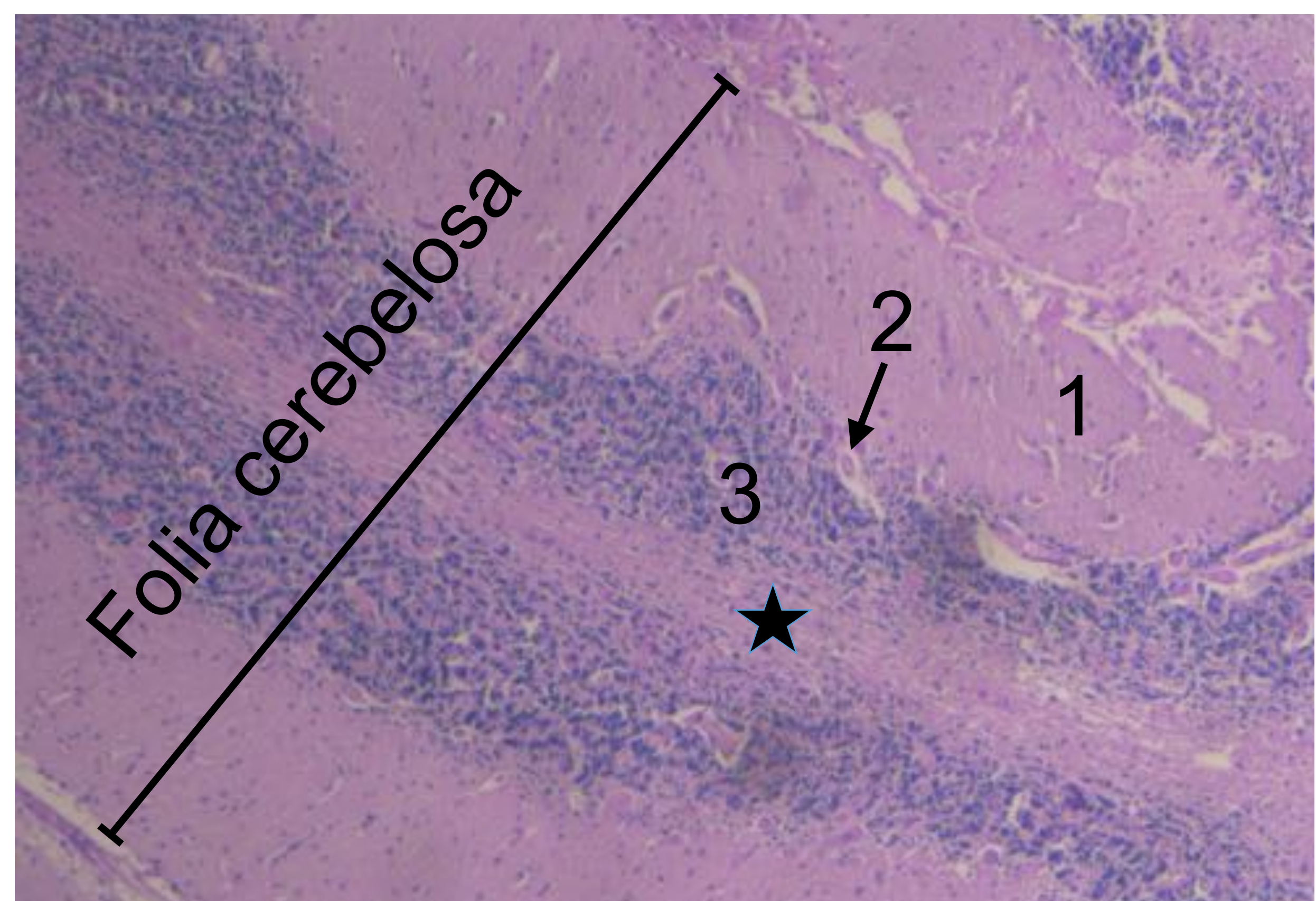
NÚCLEOS DEL CEREBELO

De medial a lateral:

- Fastigiales
- Interpuestos (globoso y emboliforme)
- Dentados
- Vestibulares, realmente están situados en el bulbo raquídeo pero funcionalmente son equivalentes a núcleos cerebelosos, por su patrón de conexión

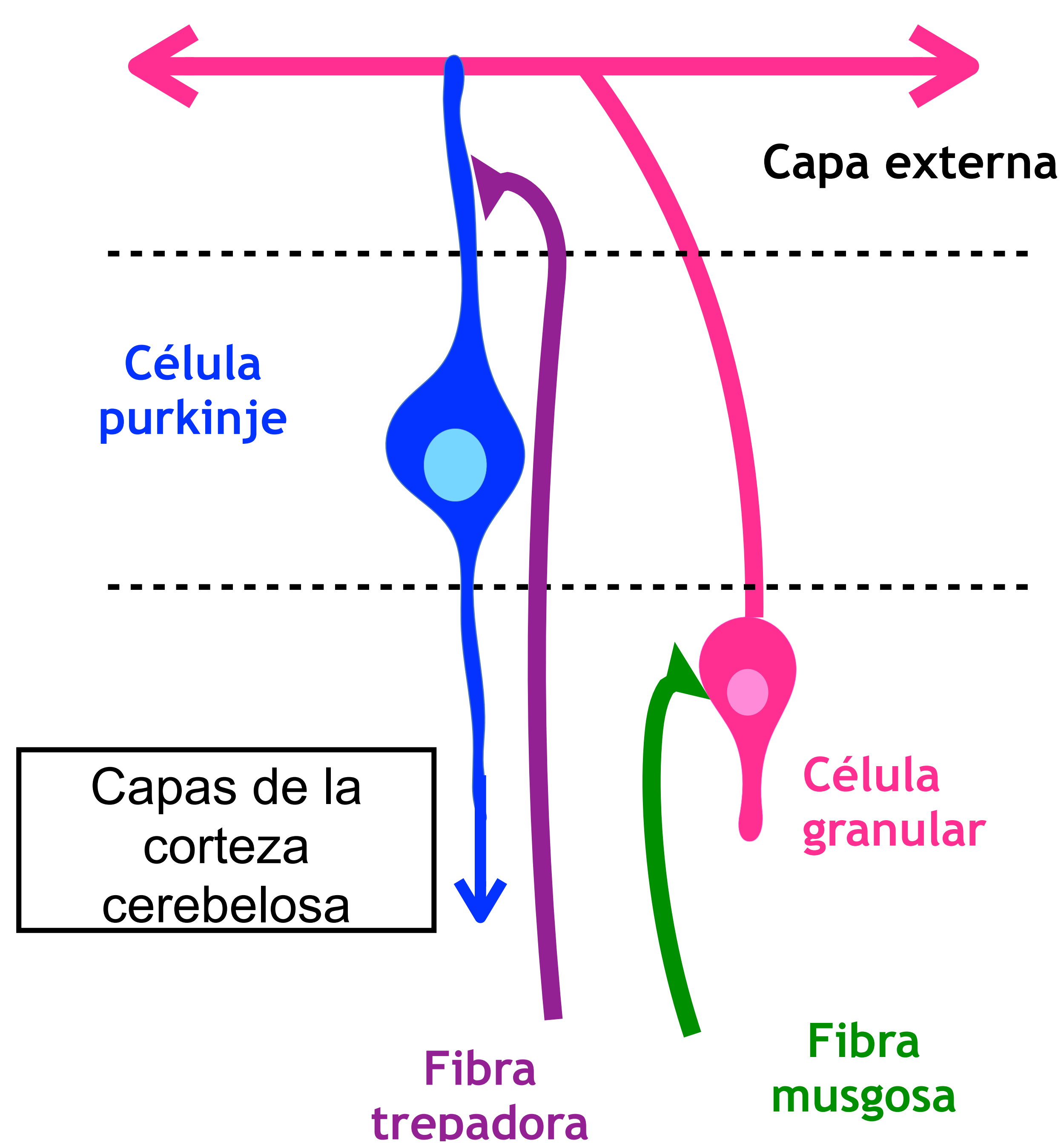
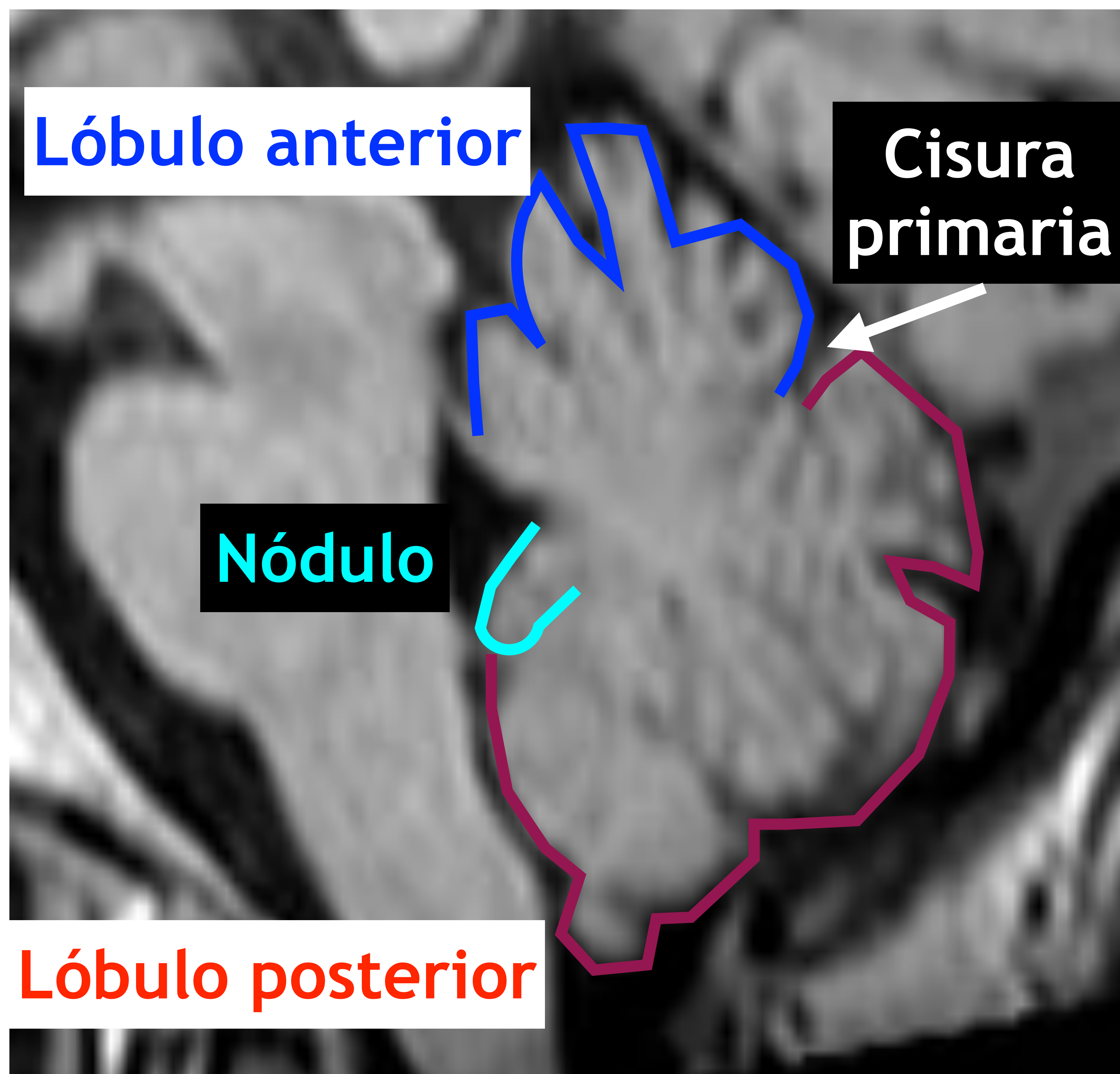
INTRODUCCIÓN

EL CEREBELO: RECUERDO ANATÓMICO

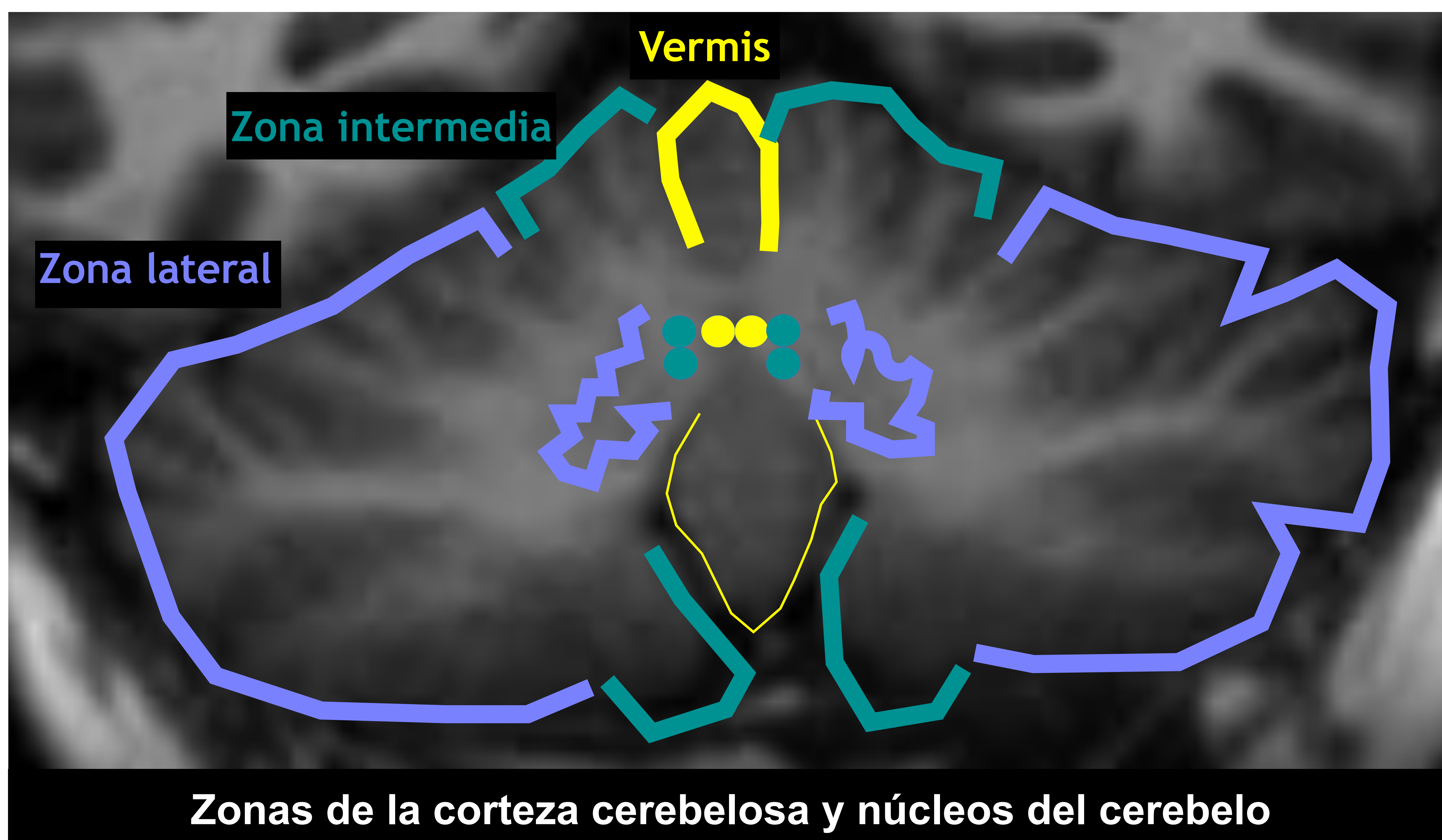


Corte histológico de una folia cerebelosa (Cortesía de la Dra. Emma Sola Vendrell)

1. Capa molecular
2. Capa de células de Purkinje
3. Capa de células granulares
- ★ Sustancia blanca



- Núcleos fastigiales
- Núcleos interpuestos
- Núcleos dentados

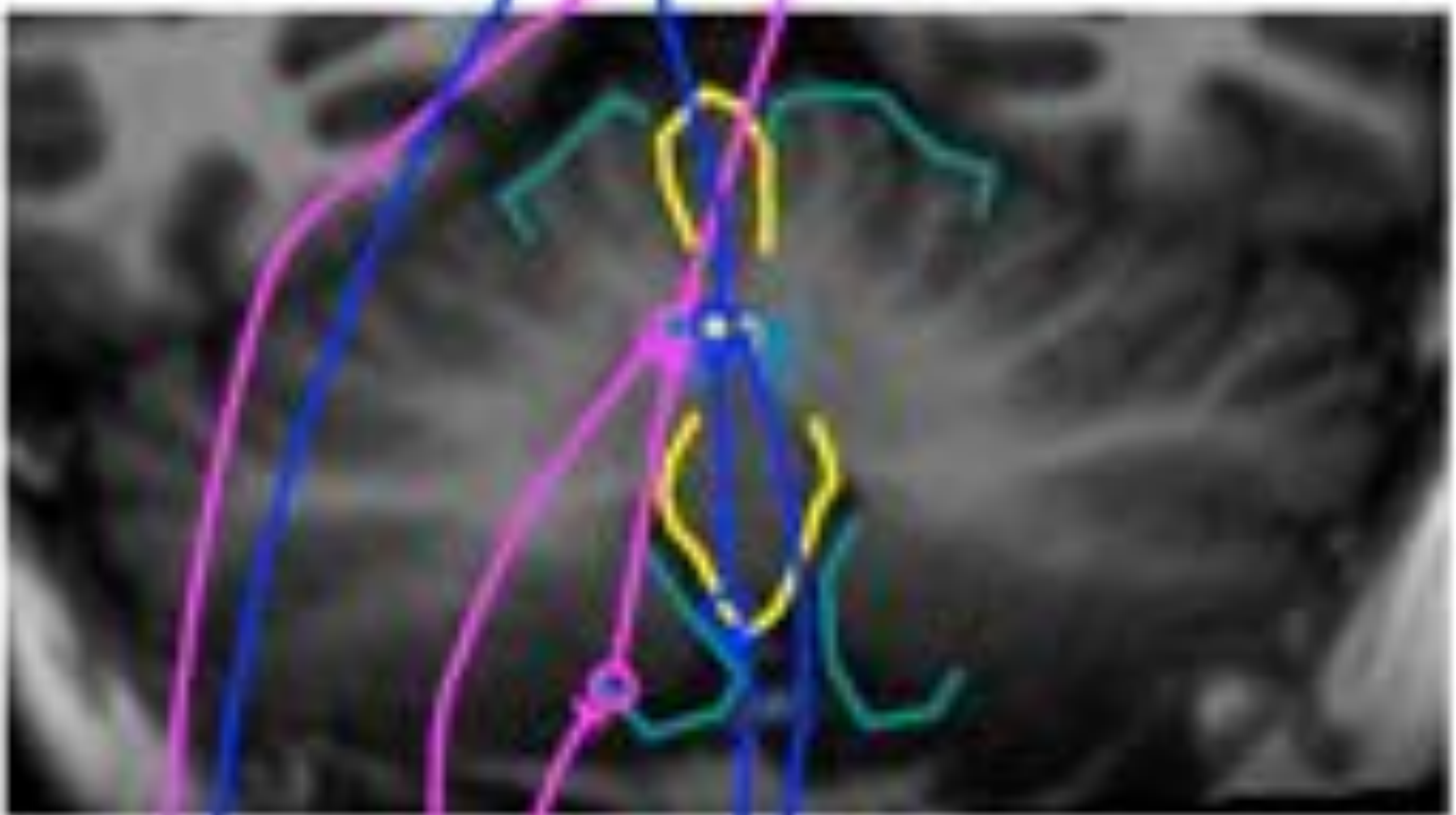


INTRODUCCIÓN

ESPINOCEREBELO

Formación reticular

Núcleo rojo



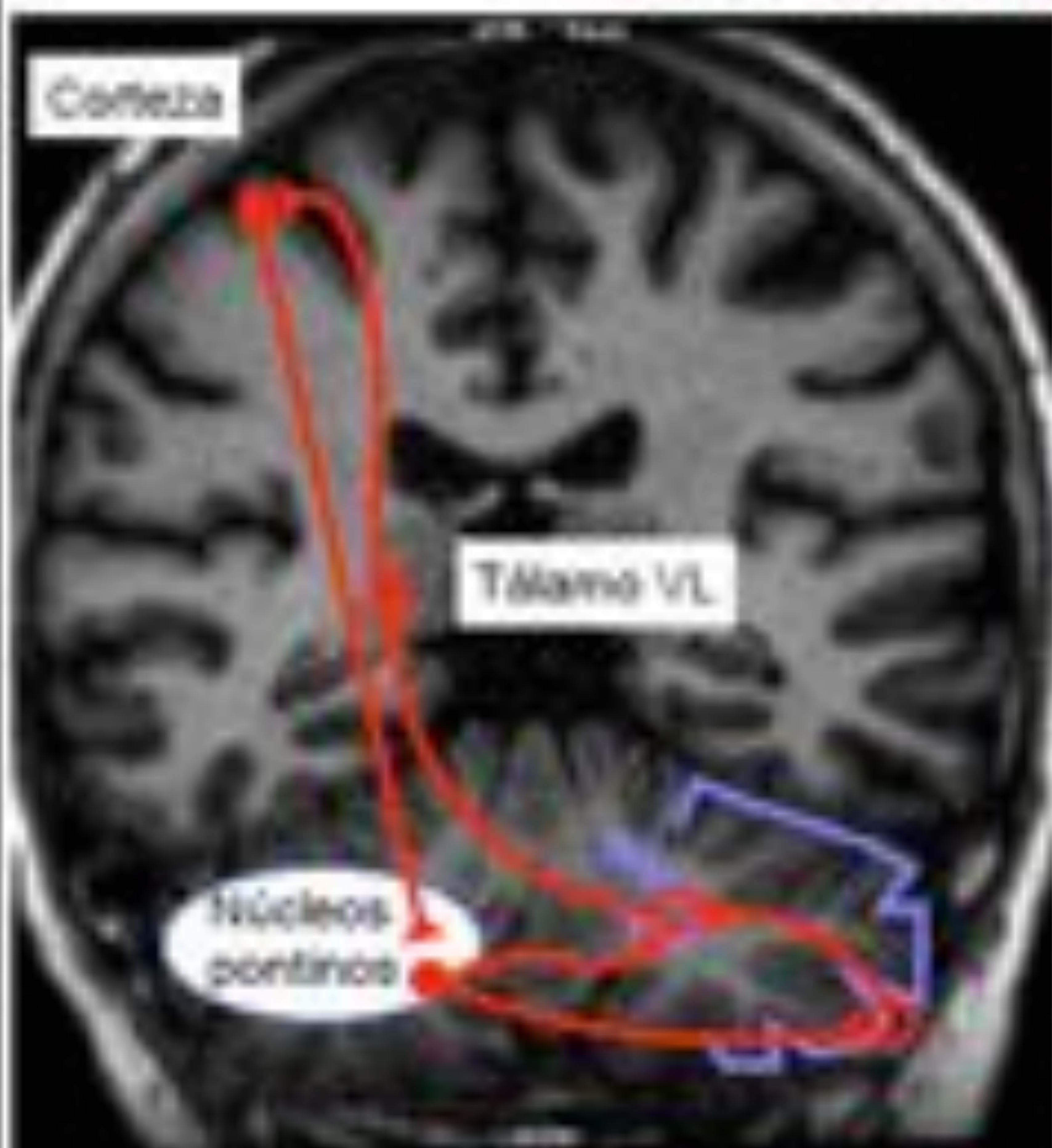
Haces
reticuloespinal y
rubroespinal
(descendentes)

Haces
espinocerebelosas
(ascendentes)

Los núcleos del fastigio e interpuestos (en conexión con la corteza vermiciana y de la zona intermedia respectivamente) reciben información propioceptiva inconsciente de los tractos espinocerebelosos anterior y posterior (proveniente de receptores musculares y articulares) que ascienden en los cordones laterales. Sus eferencias se proyectan a través de los haces rubroespinal y reticuloespinal. Su función es integrar la información sensitiva que recibe con las órdenes motoras.

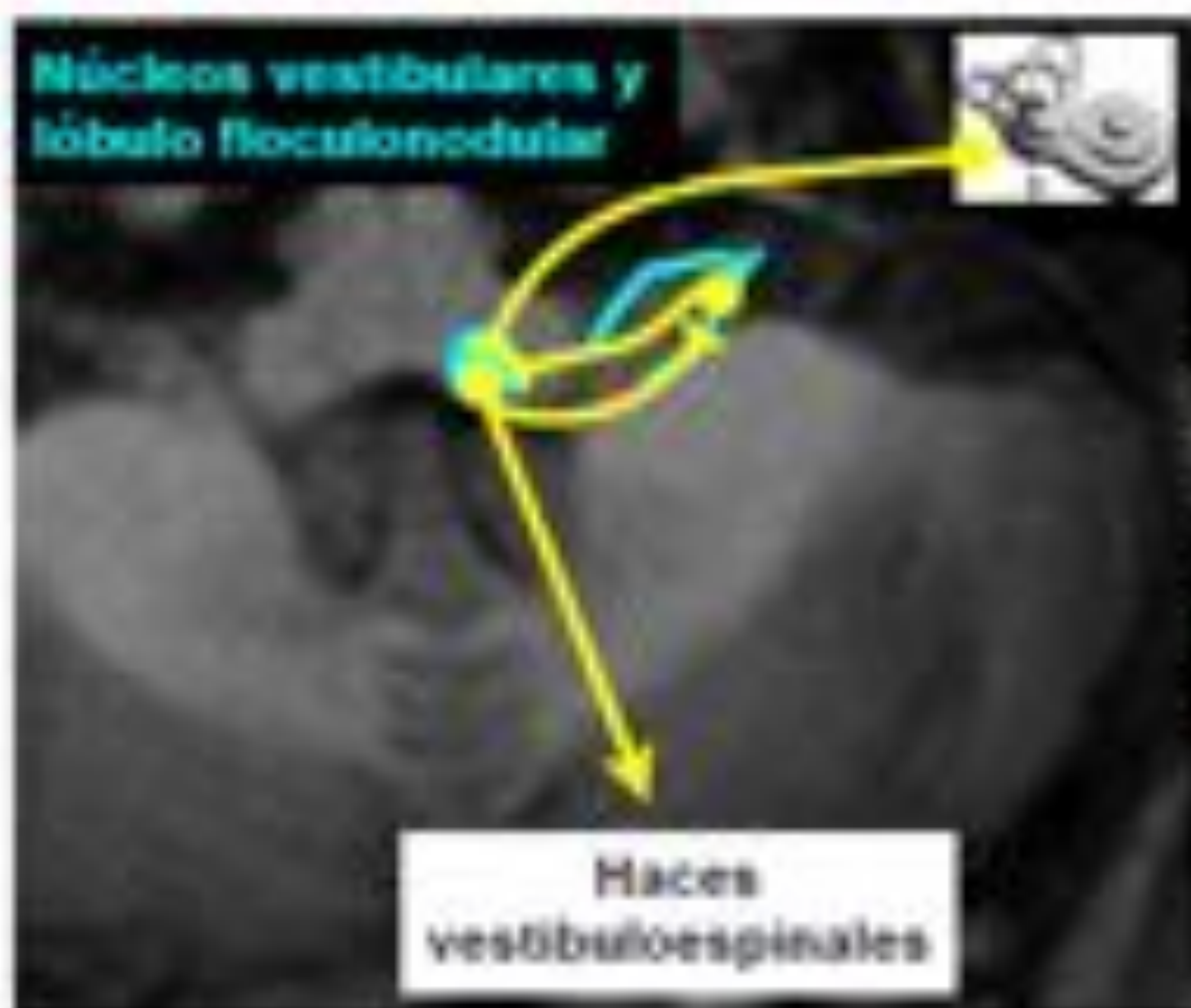INTRODUCCIÓN

CEREBROCEREBELO



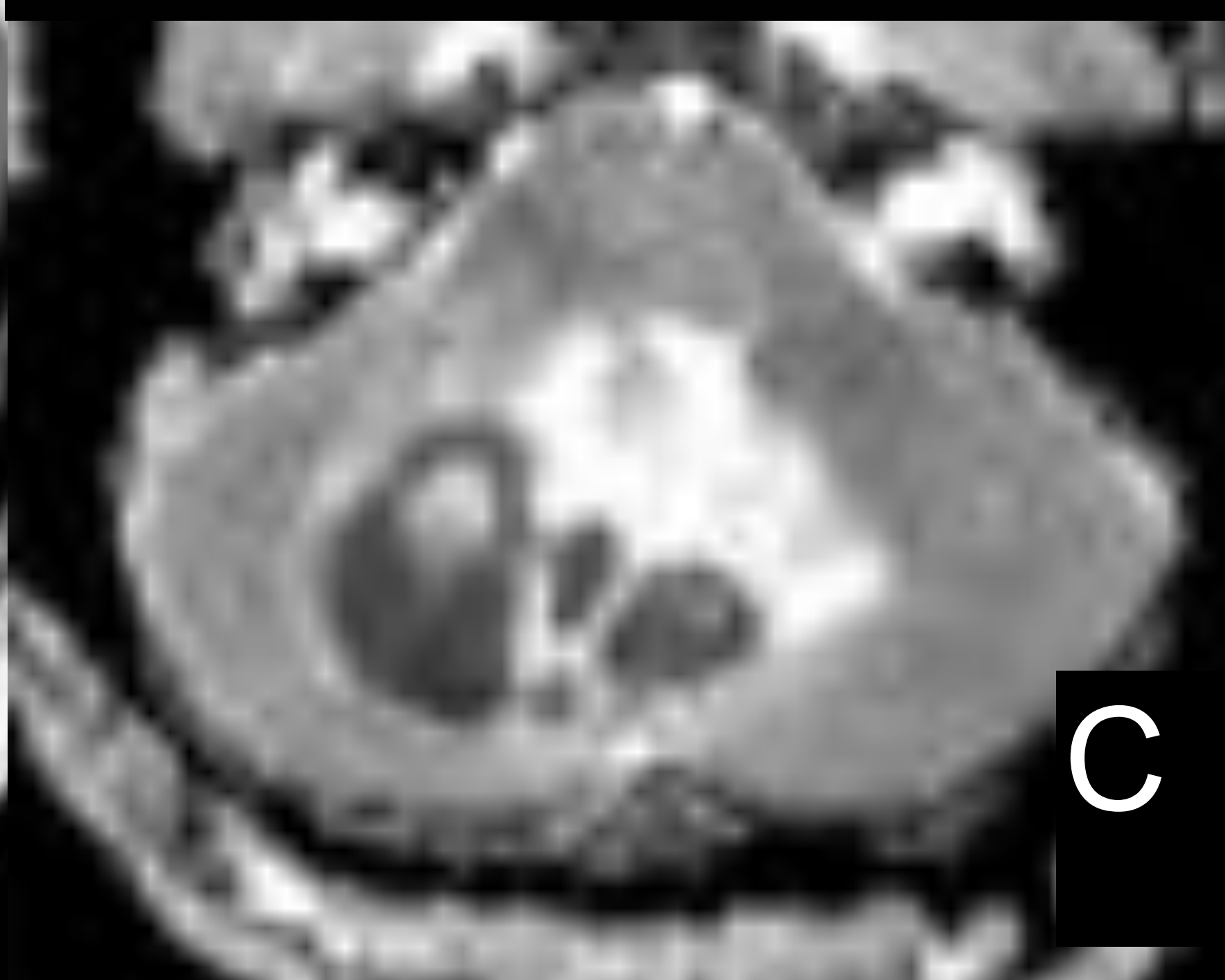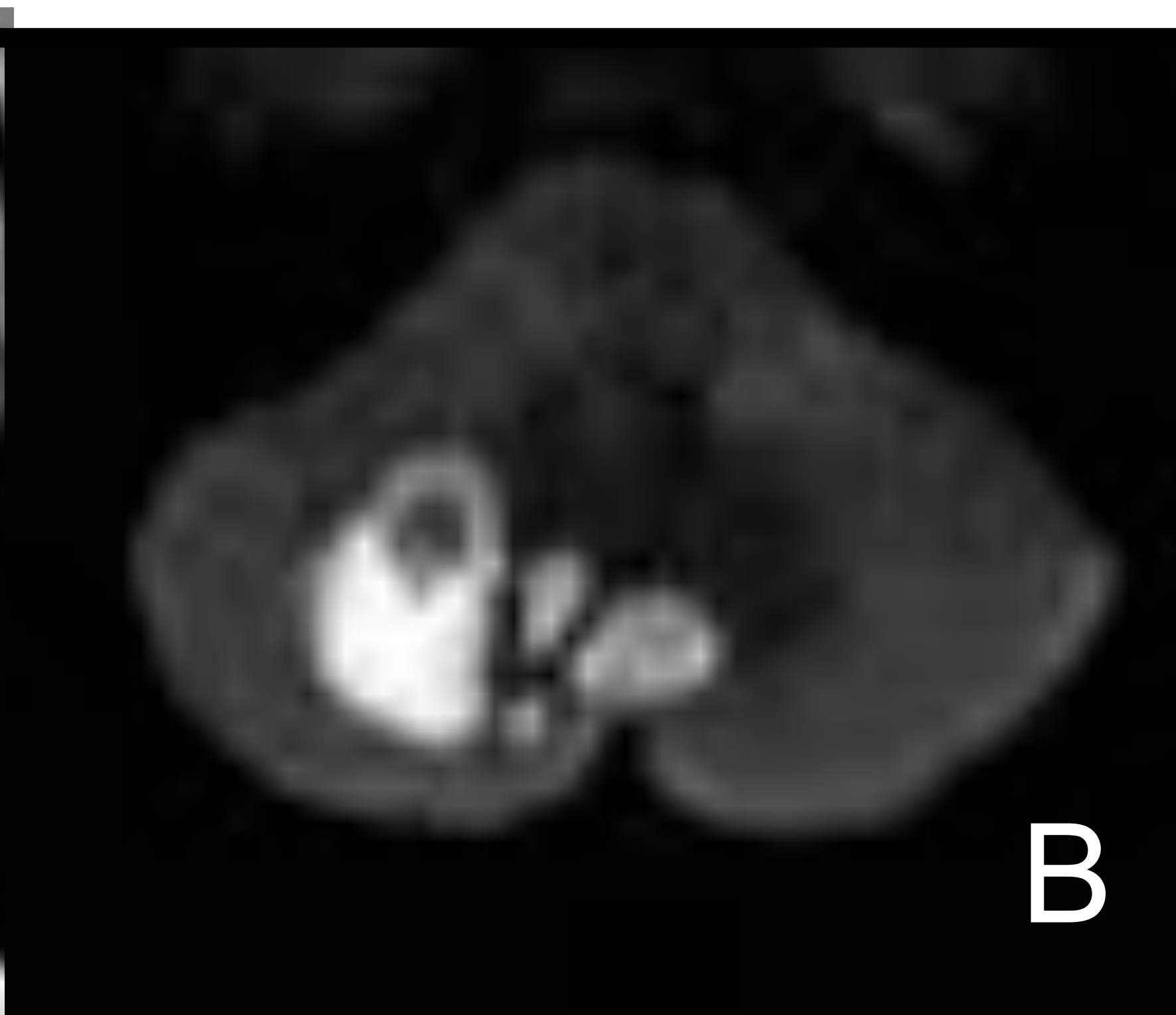
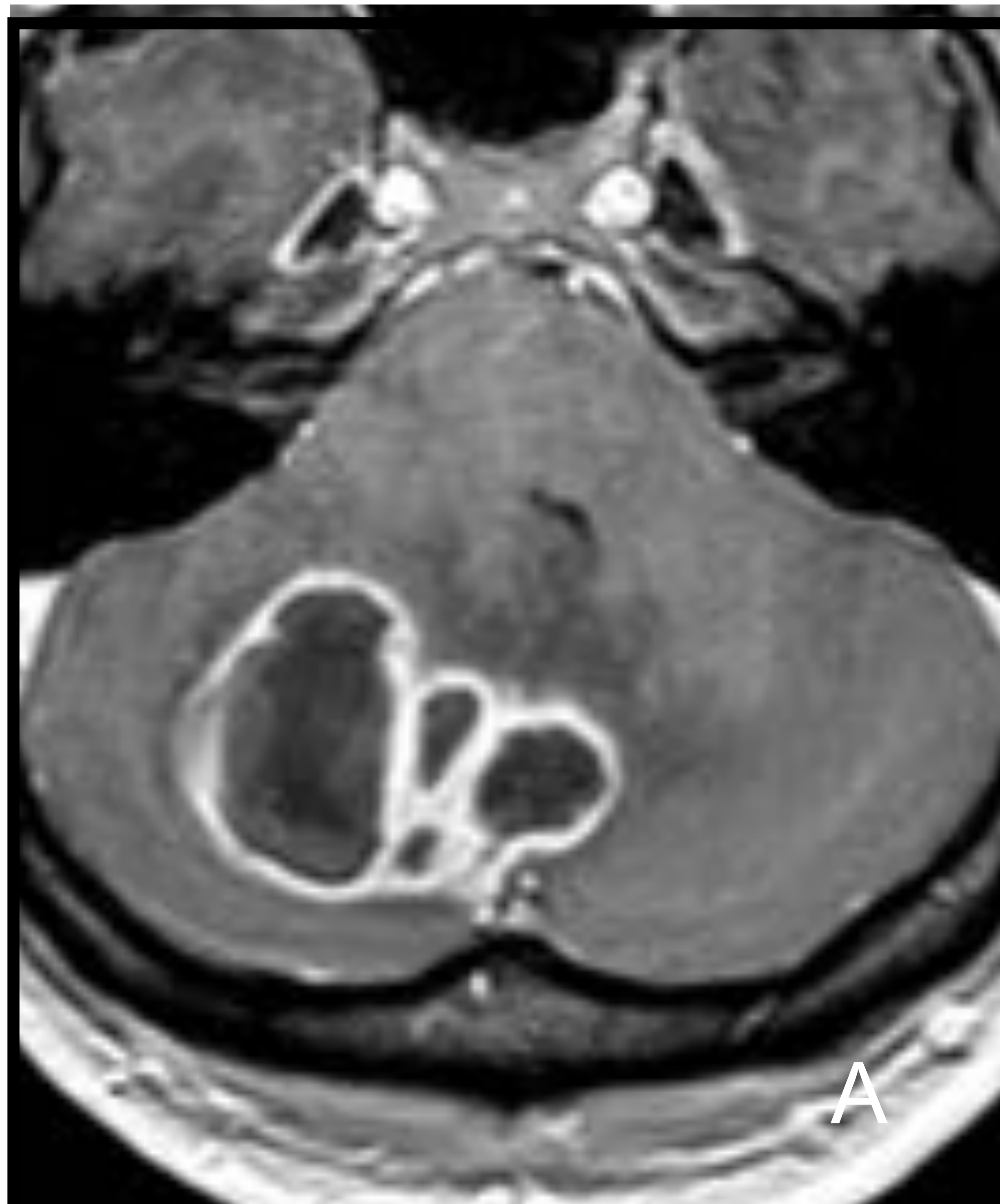Los núcleos dentados en contacto con la corteza de la zona lateral, reciben información de la corteza cerebral a través de los núcleos pontinos y sus eferencias vuelven a conectar con la corteza a través de la región ventrolateral del tálamo. Se encarga de la planificación y de la duración del movimiento y también de tareas cognitivas como el lenguaje, aunque aún no se conoce muy bien cómo.

VESTIBULOCEREBELO



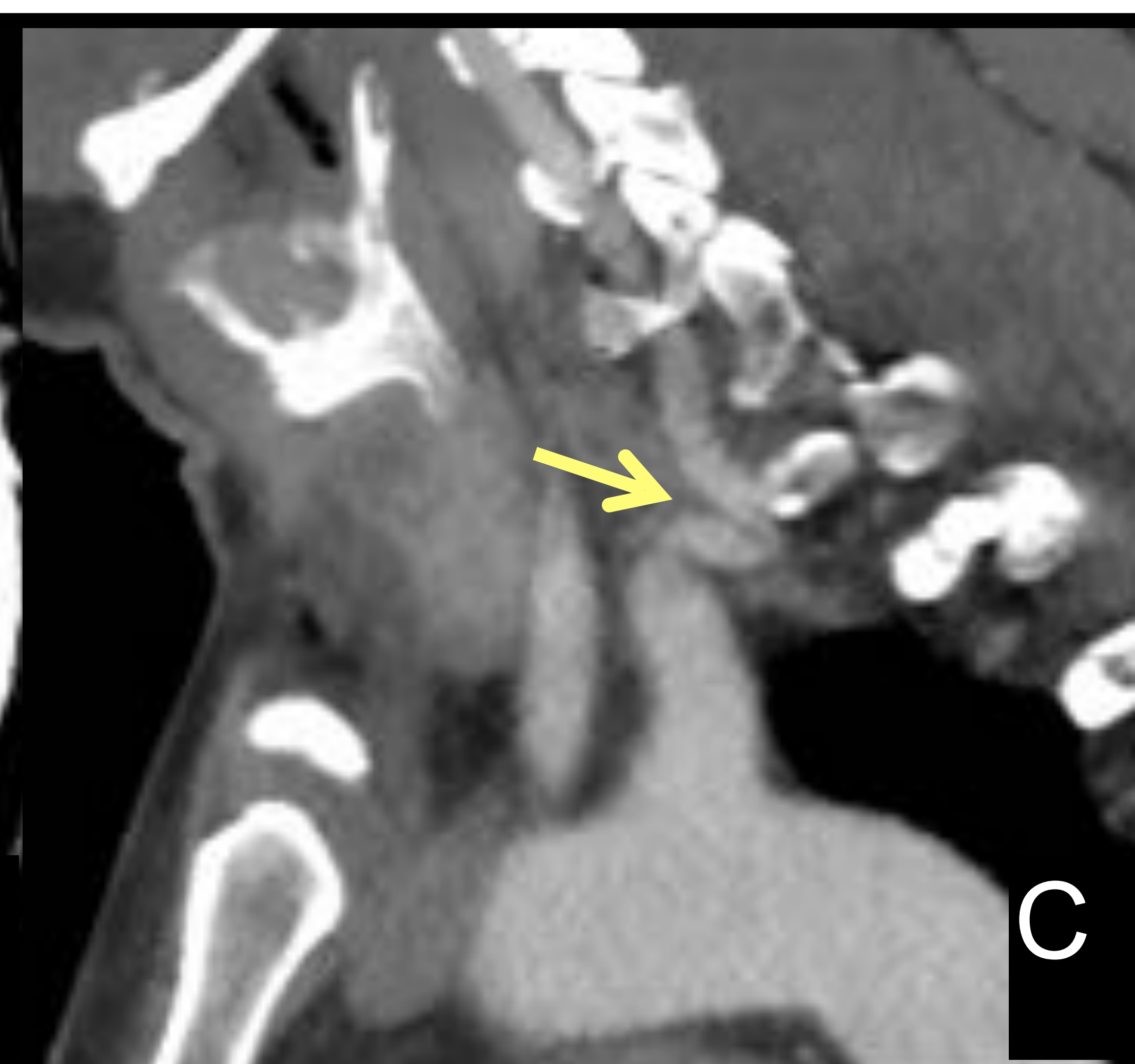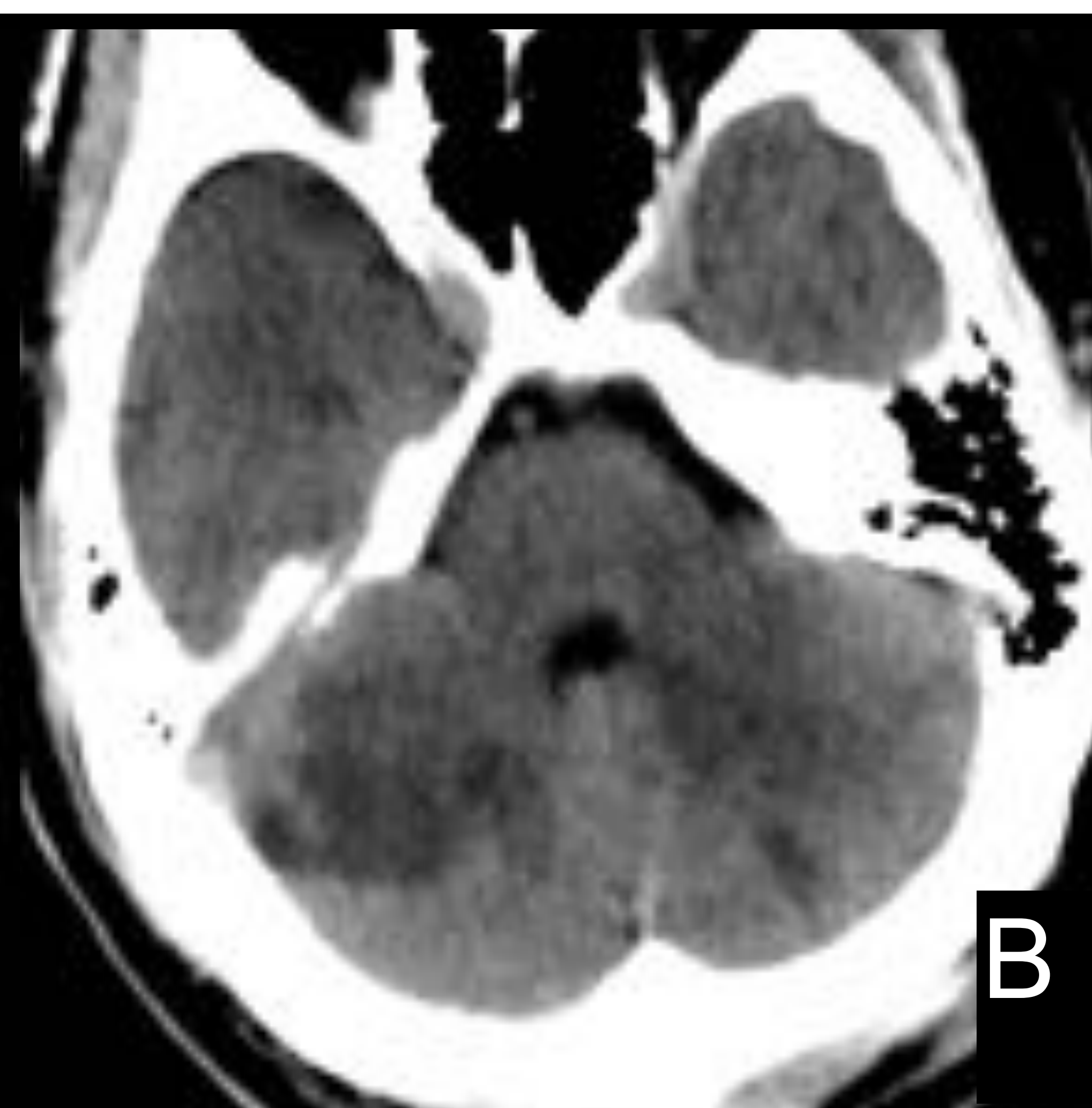
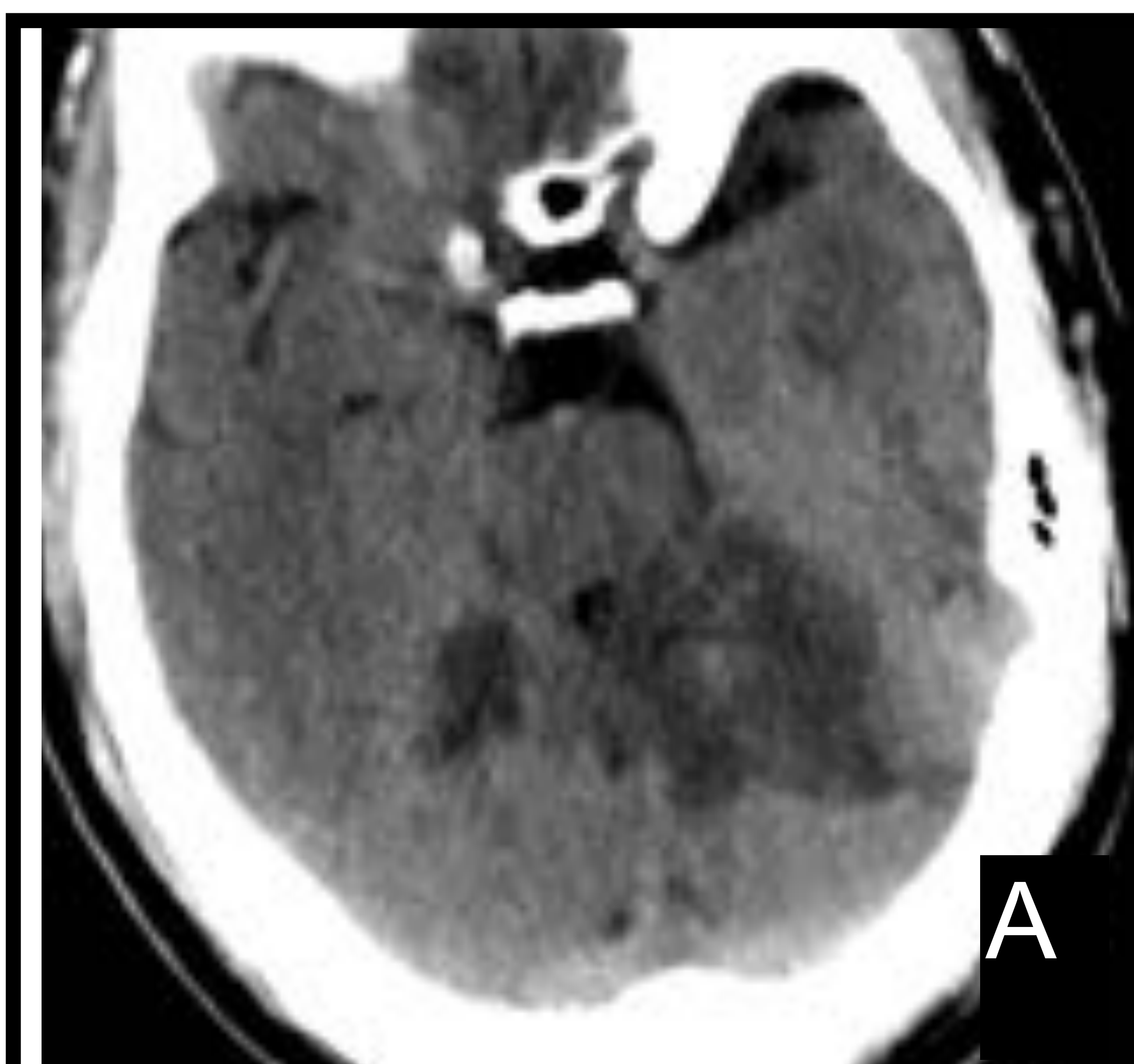
Formado por el lóbulo flocculonodular y los núcleos vestibulares. Se encarga de los reflejos vestibulares (como los oculovestibulares) y el mantenimiento de la postura.

EJEMPLOS DE LESIONES FOCALES CEREBELOSAS

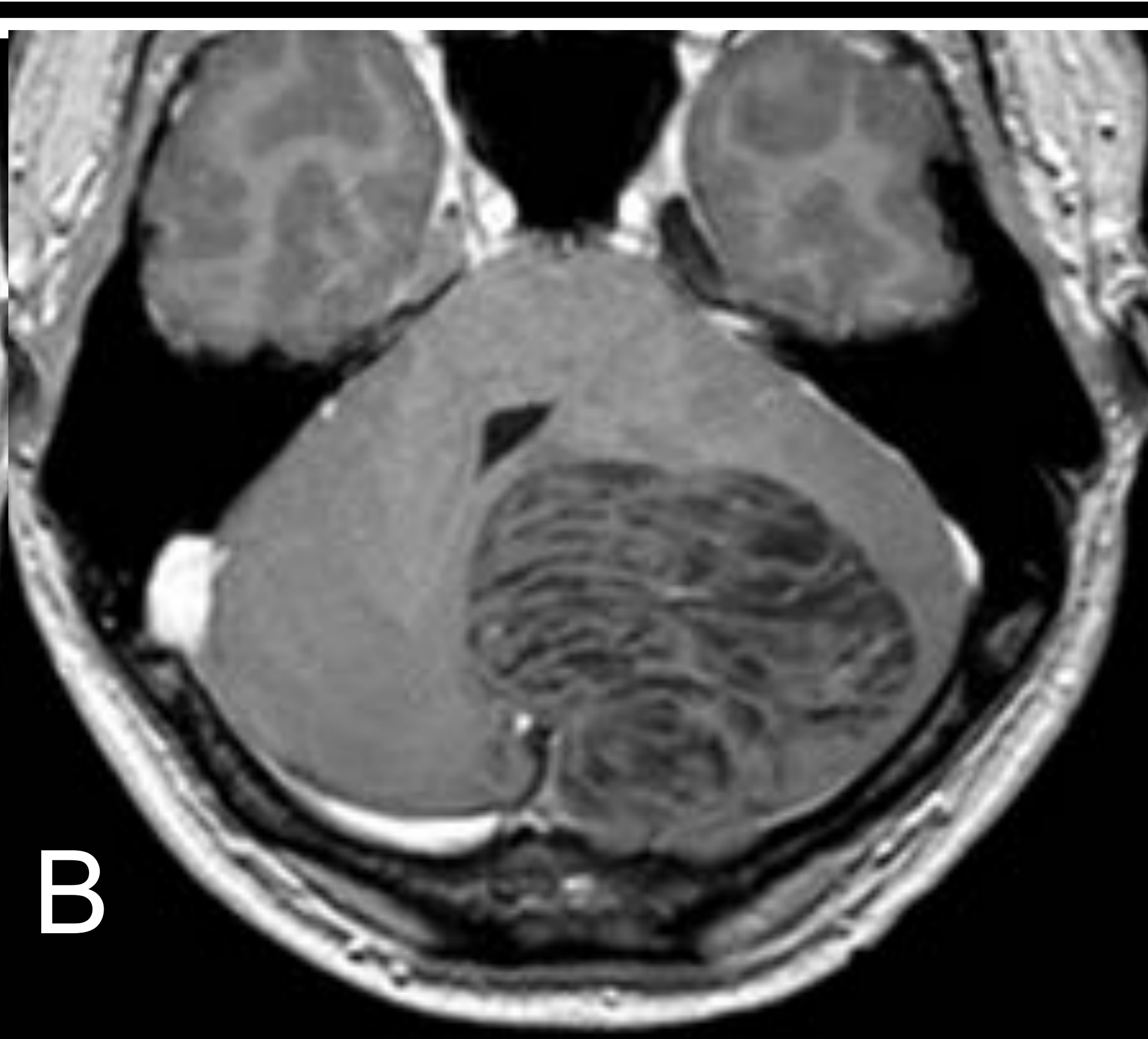
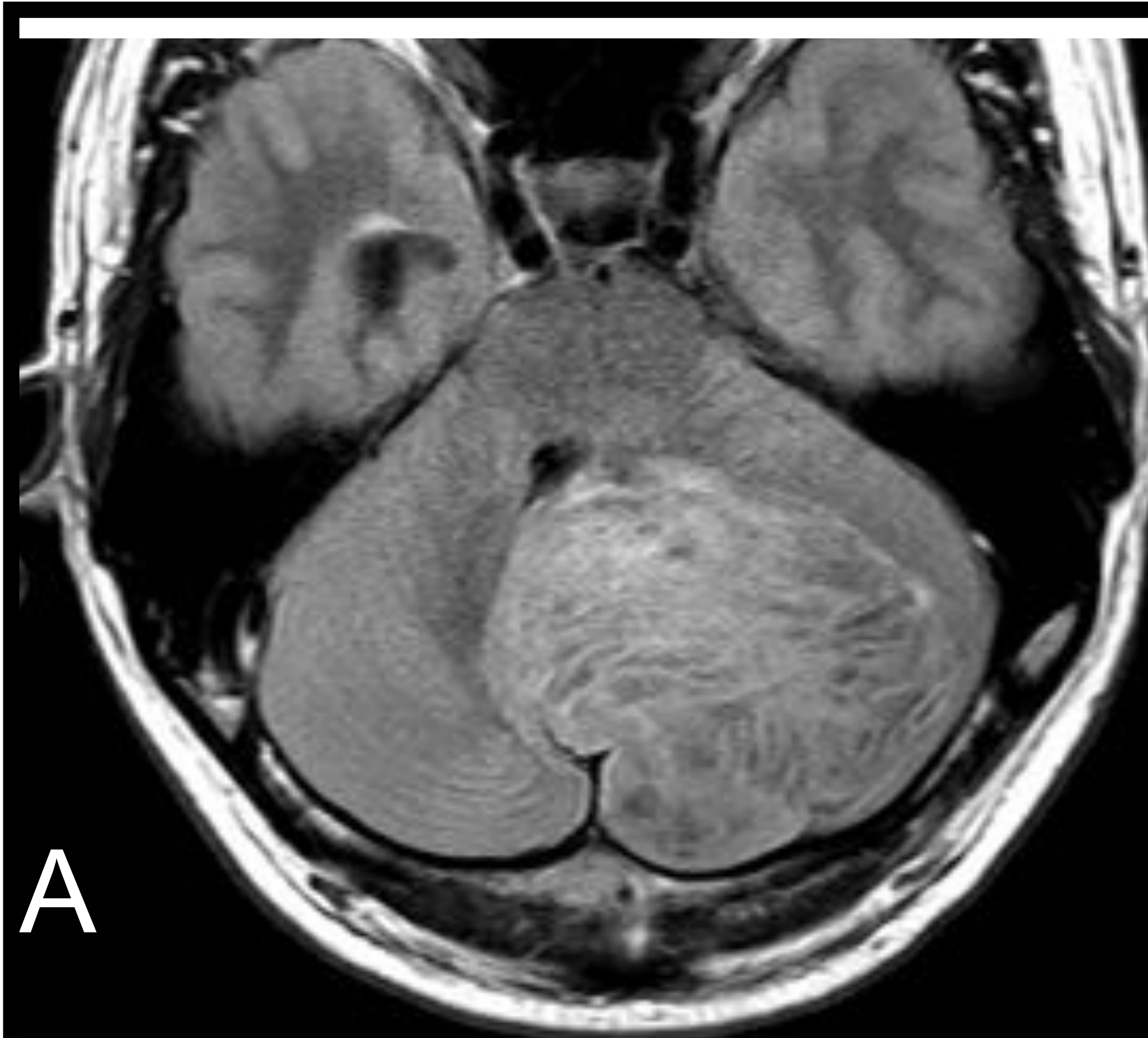


ABSCESOS

Mujer de 39 años que acude a la urgencia por cefalea, náuseas, vómitos e inestabilidad de la marcha. En la la secuencia T1 FFE 3D con CIV (A) presentaba una lesión multiloculada con realce periférico en el hemisferio cerebeloso derecho, cuyo contenido restringía en difusión con factor $b=2500$ (B) con disminución de los valores ADC (C). Correspondía a un absceso por anaerobios.



INFARTOS. Varón de 48 años que tras el consumo de sildenafil presenta un cuadro de náuseas, vómitos, inestabilidad de la marcha y torpeza. La TC simple (A y B) muestra lesiones isquémicas establecidas en ambos hemisferios cerebelosos, en territorio de ambas arterias cerebelosas posteroinferiores (PICAs) y superiores. La angio-TC mostraba una arteria vertebral derecha que terminaba en PICA y una arteria vertebral izquierda dominante, de la que se originaba la basilar y en cuyo origen existía un doble bucle vascular (flecha). Los infartos se atribuyeron a un posible mecanismo hemodinámico.



TUMORES.

Varón de 40 con historia de meses de evolución de cefalea, vómitos, diplopía, torpeza motora y marcha inestable. Las secuencias FLAIR axial (A) y T1 FFE 3D con CIV (B) muestran un gangliocitoma displásico del cerebelo o enfermedad de Lhermitte-Duclos.

ENFERMEDADES DIFUSAS DEL CEREBELO

I. ATAXIAS ADQUIRIDAS: ORIGEN TÓXICO

DEGENERACIÓN CEREBELOSA ALCOHÓLICA (DCA)

Se produce en adultos de edad media con historia de consumo crónico de alcohol.

Es la causa más frecuente de ataxia adquirida (ocurre en el 30% de los alcohólicos crónicos).

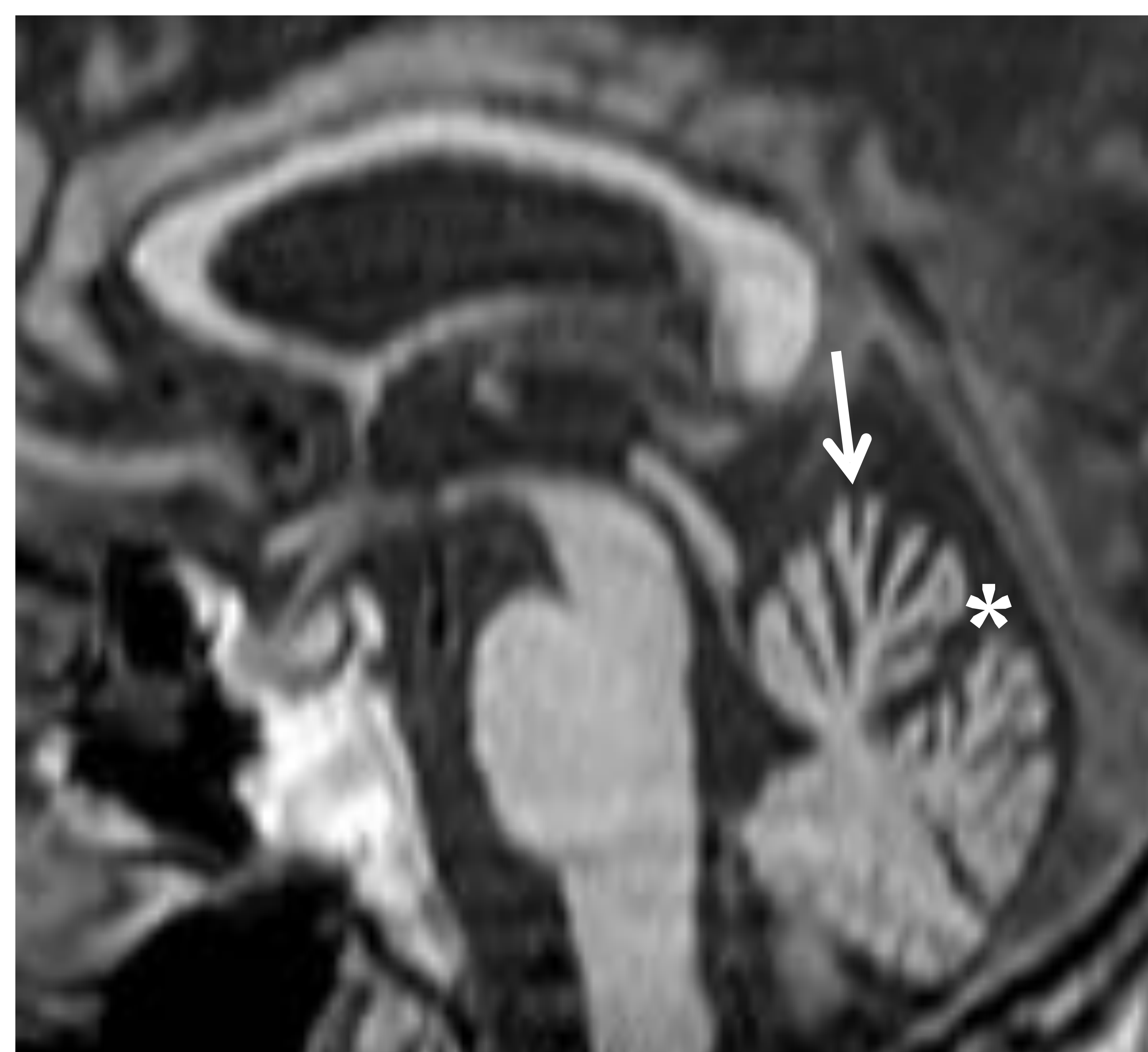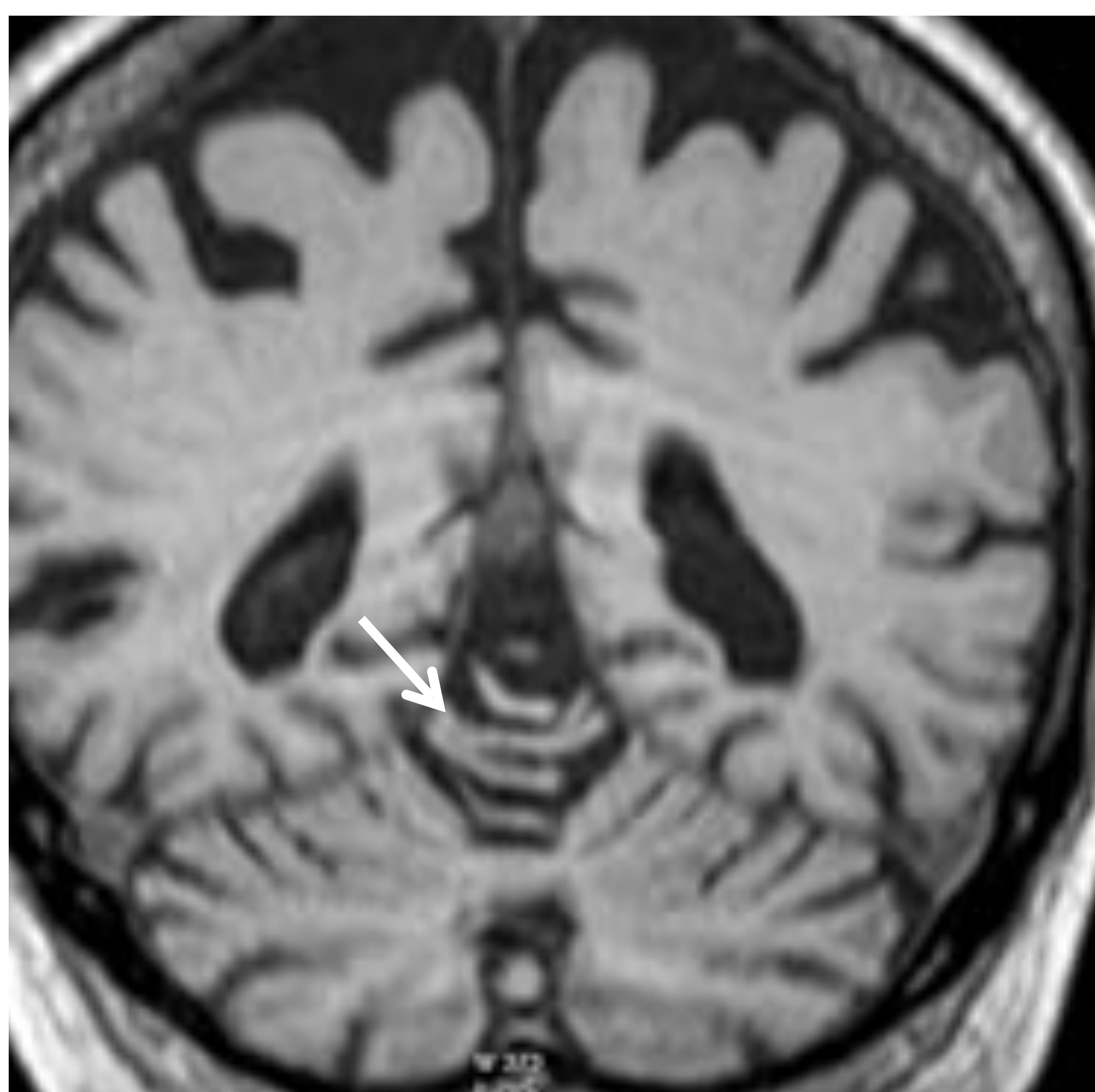Se produce por un efecto tóxico directo del alcohol y su derivado, el acetaldehído, que junto con el déficit de vitamina B1 producen una pérdida de células de Purkinje, adelgazamiento de la capa de células granulares y atrofia secundaria de la sustancia blanca cerebelosa.

Afecta a la corteza vermiana y de la zona intermedia del lóbulo anterior del cerebelo, que recibe aferencias espinales, por lo que cursa con una ataxia severa de la marcha y de miembros inferiores (MMII), con relativo respeto de miembros superiores (MMSS), el lenguaje o la motilidad ocular.

En imagen vemos una atrofia del lóbulo anterior, especialmente vermiana y de regiones paravermianas.

I. ATAXIAS ADQUIRIDAS: ORIGEN TÓXICO

DEGENERACIÓN CEREBELOSA ALCOHÓLICA



Paciente alcohólico crónico de 71 años que presenta ataxia de la marcha.

La secuencia T1 FFE 3D con reconstrucciones coronal y sagital muestra una importante atrofia vermiana de predominio superior (flechas blancas) con ampliación de la cisura primaria (*).

I. ATAXIAS ADQUIRIDAS: ORIGEN TÓXICO

ENCEFALOPATÍA DE WERNICKE (EW)

Tanto la DCA como la EW se consideran entidades del mismo espectro, la primera es una forma crónica y la segunda aguda - subaguda.

Se debe al déficit de vitamina B1 en pacientes alcohólicos (también descrito en la cirugía intestinal o bariátrica, nutrición parenteral prolongada, etc.).

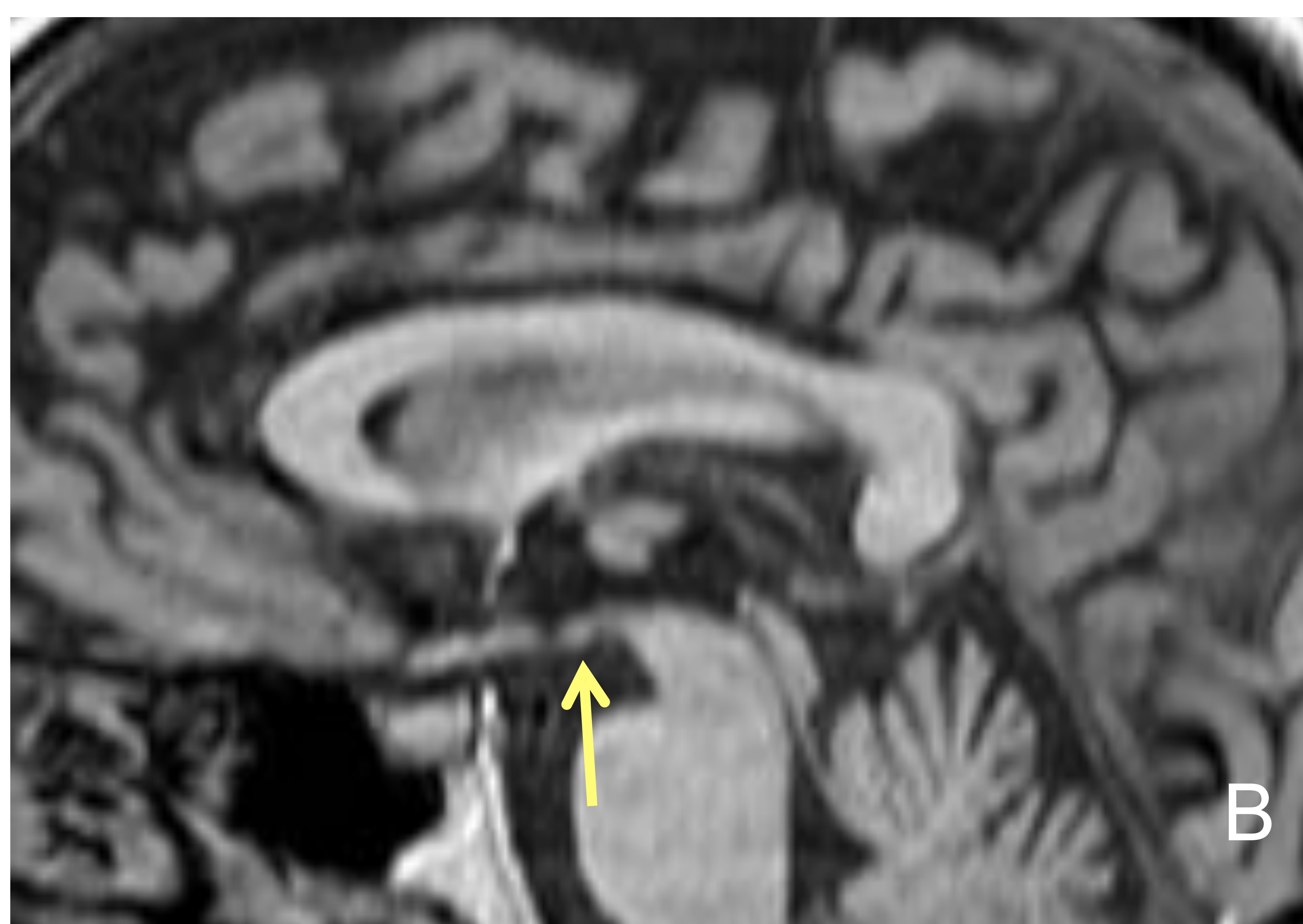
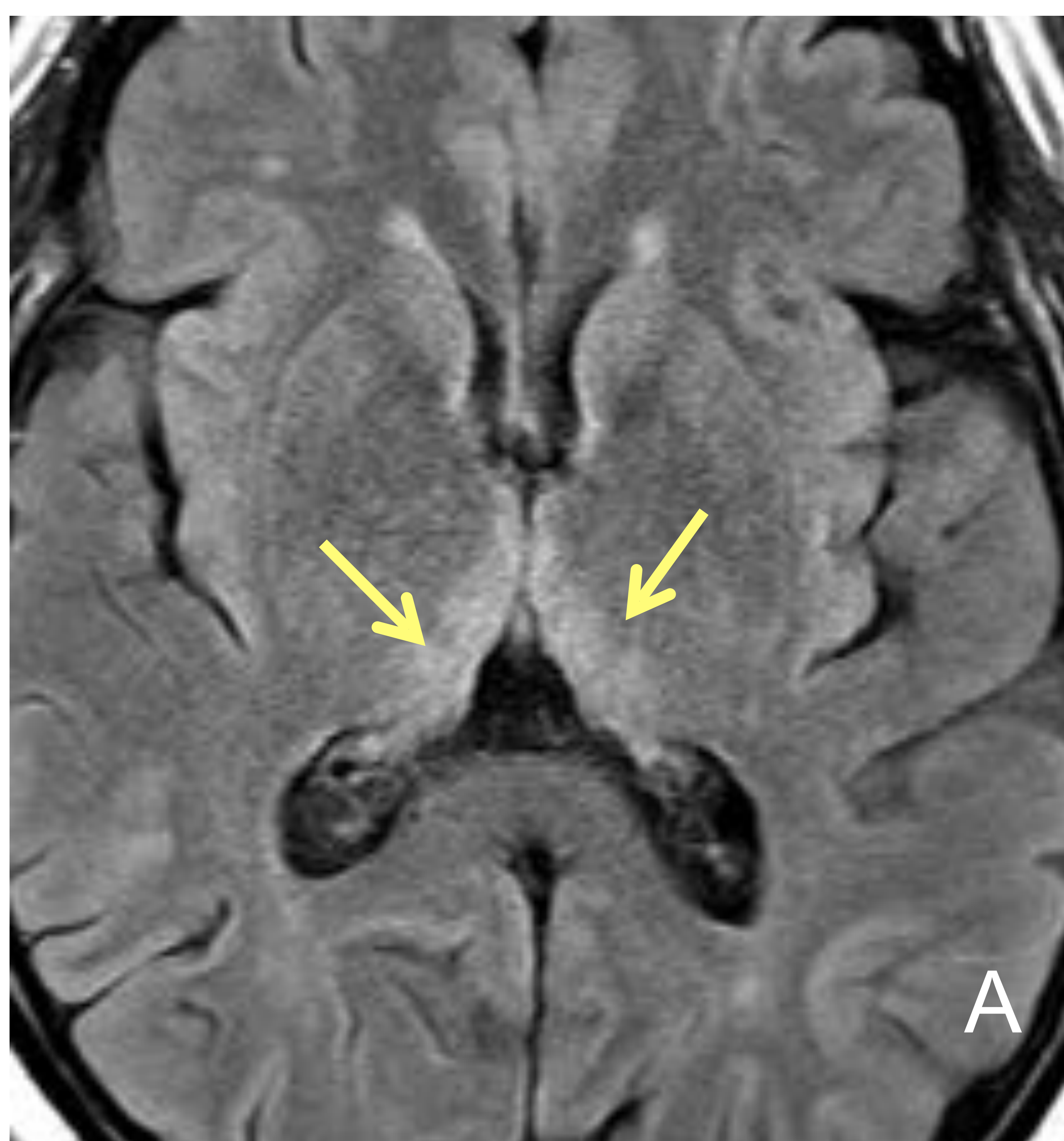
Se caracteriza por la triada de cuadro confusional, oftalmoplejia y ataxia. También puede producir neuropatía periférica, crisis epilépticas, hipotensión o hipotermia. Puede evolucionar hacia la psicosis de Korsakoff, caracterizada por amnesia y confabulación.

El hallazgo típico en RM es la hiperintensidad de señal simétrica en secuencias T2 y FLAIR en los tubérculos mamilares, región dorsomedial de ambos tálamos, tectum mesencefálico y sustancia gris periacueductal.

En algunos casos la presentación es atípica con afectación cerebelosa (incluyendo el vermis), núcleos de pares craneales, núcleos rojos y dentados, caudados, esplenio del cuerpo calloso y corteza cerebral. Aunque según algunos autores las manifestaciones atípicas serían más frecuentes en pacientes no alcohólicos, otros mantienen que los hallazgos tanto típicos como atípicos, se manifiestan por igual en pacientes alcohólicos y no alcohólicos.

I. ATAXIAS ADQUIRIDAS: ORIGEN TÓXICO

ENCEFALOPATÍA DE WERNICKE (EW)

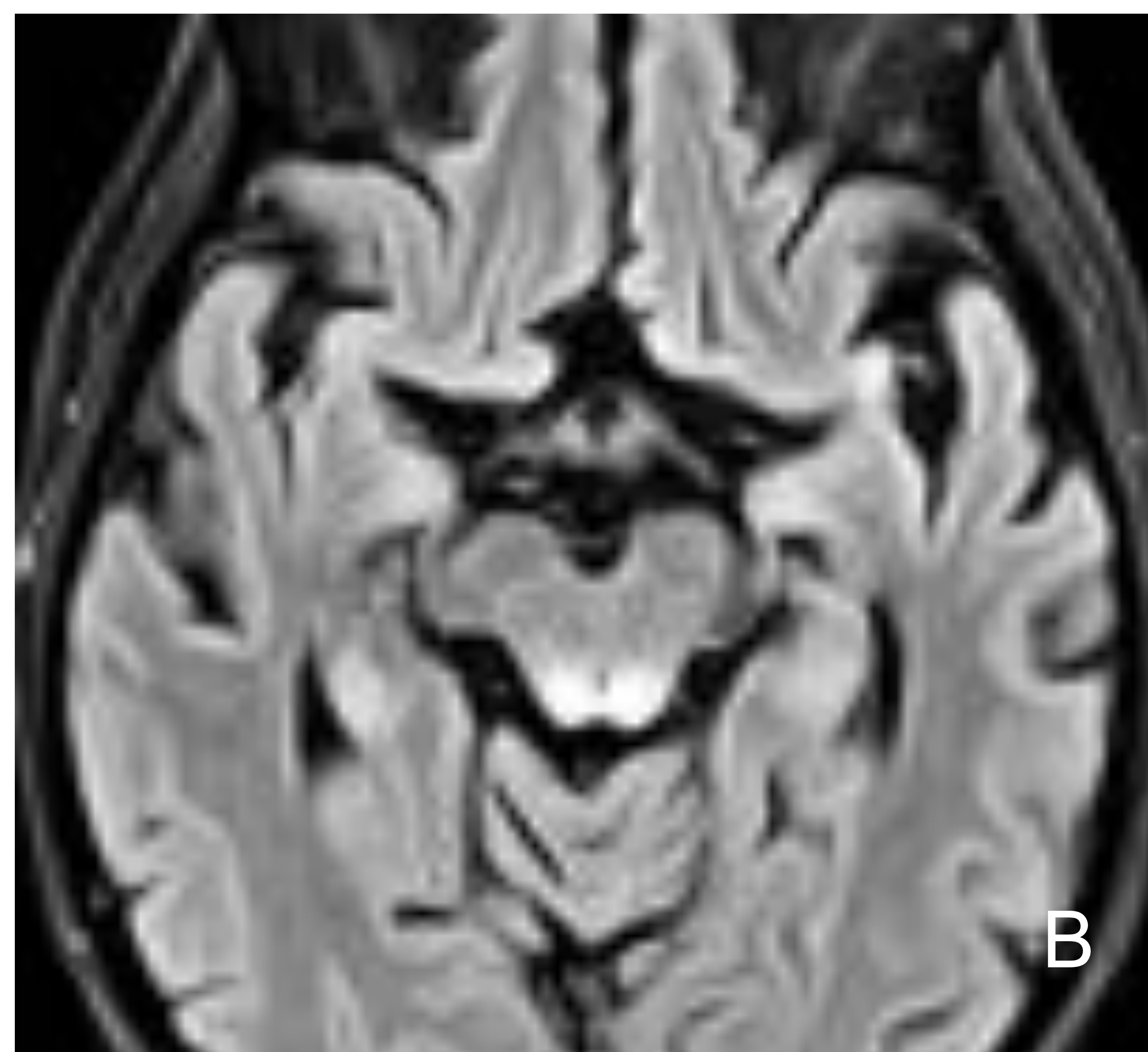
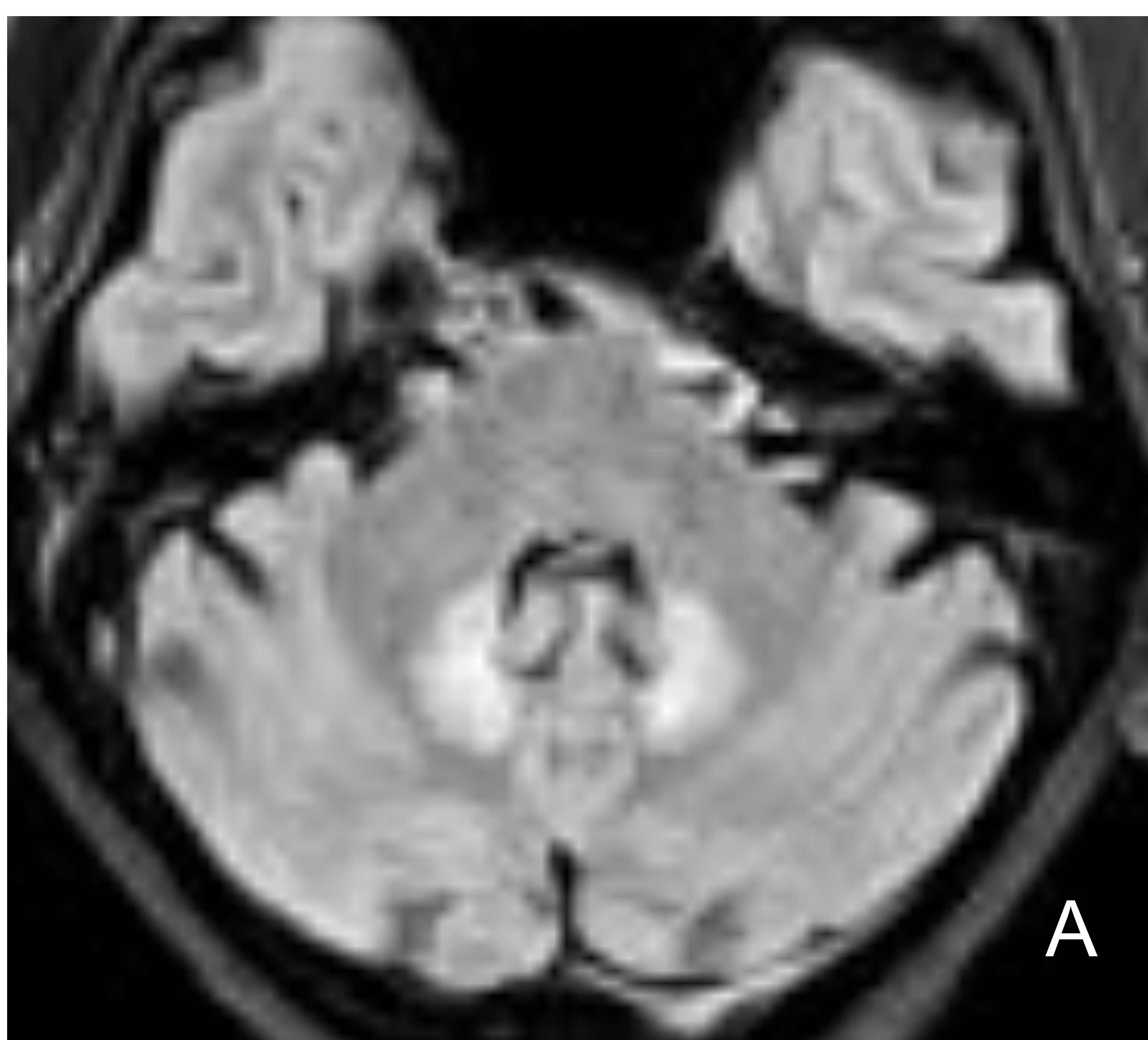


CASO 1: EW EN PACIENTE ALCOHÓLICO CON HALLAZGOS TÍPICOS

Varón de 57 años con antecedentes de enolismo crónico, polineuropatía axonal sensitivo-motora difusa de predominio en MMII de origen carencial y déficit nutricional múltiple, que acude a la urgencia por un trastorno de la marcha de dos semanas de evolución. Las secuencia FLAIR axial (A) muestra hiperintensidad de señal en la región dorsomedial de ambos tálamos (flechas). La secuencia T1 FFE 3D con reconstrucción sagital (B) muestra aplanamiento de los tubérculos mamilares (flecha).

I. ATAXIAS ADQUIRIDAS: ORIGEN TÓXICO

ENCEFALOPATÍA DE WERNICKE (EW)



CASO 2: EW EN PACIENTE NO ALCOHÓLICO CON HALLAZGOS ATÍPICOS

Varón de 59 años con enfermedad de Crohn avanzada, que ha sufrido múltiples cirugías de resección intestinal, colostomía terminal y presenta una desnutrición importante. Acude por un cuadro de ataxia de la marcha de varios días de evolución. Secuencia FLAIR – SPIR axial que muestra una marcada hiperintensidad de señal en ambos núcleos dentados del cerebelo (A) y colículos inferiores (B). El cuadro clínico mejoró tras la administración de tiamina endovenosa.

I. ATAXIAS ADQUIRIDAS: AUTOINMUNES

DEGENERACIÓN CEREBELOSA PARANEOPLÁSICA (DCP)

Es el síndrome neurológico paraneoplásico más frecuente. Puede ocurrir casi en cualquier tumor, pero es más frecuente en tumores de mama, ovario, microcítico de pulmón y linfoma de Hogdkin.

Se debe a la presencia de anticuerpos dirigidos contra antígenos neuronales que expresan las células tumorales de forma aberrante. Los anticuerpos más relacionados con la DCP son:

- Anti - Yo (contra célula de Purkinje tipo 1) producidos en el cáncer de mama y ovario.
- Anti - Tr (cuyo antígeno no está bien caracterizado) y anti - mGluR1 (contra el receptor metabotrópico de glutamato tipo 1), ambos producidos en el linfoma de Hodgkin.

Dan lugar a una destrucción irreversible de las células de Purkinje produciéndose una primera fase de inflamación parenquimatosa con tumefacción del cerebelo, no siempre detectada y una fase final de atrofia.

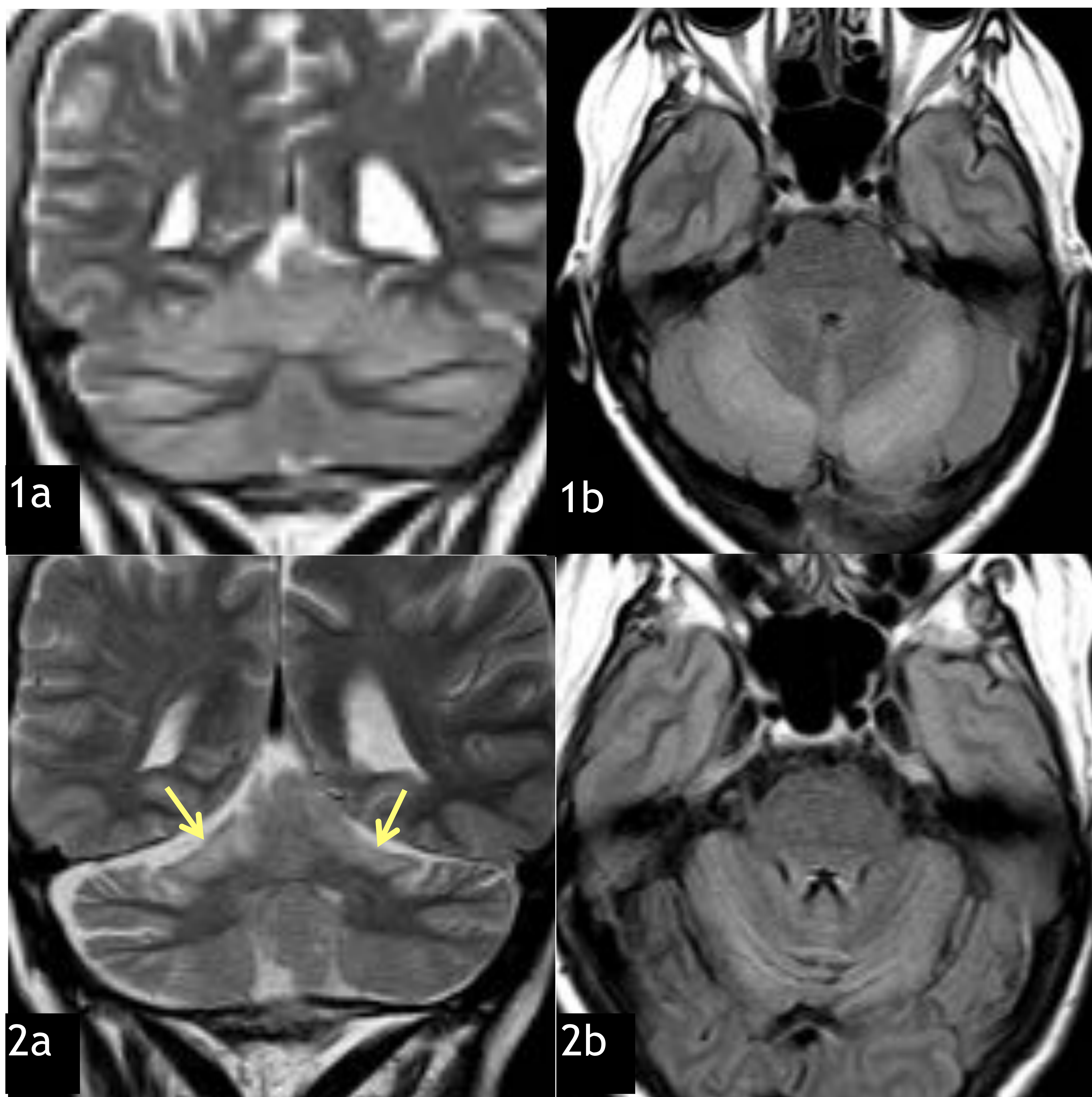
Produce una ataxia cerebelosa de inicio subagudo (<12 semanas) y de progresión rápida, que hasta en el 70% de los casos precede al diagnóstico del tumor.

Su diagnóstico definitivo es la demostración de los anticuerpos onconeuronales, pero hasta en el 40% de los casos son negativos.

No suelen responder bien al tratamiento del tumor primario ni a inmunosupresión, salvo algunos casos relacionados con el linfoma de Hogdkin.

I. ATAXIAS ADQUIRIDAS: AUTOINMUNES

DEGENERACIÓN CEREBELOSA PARANEOPLÁSICA (DCP)



Paciente de 55 años con antecedente de adenocarcinoma de cérvix que presenta un cuadro de disartria y dismetría severas.

Las secuencias T2 coronal y FLAIR axial de la RM inicial (1a y 1b respectivamente), muestran tumefacción e hiperintensidad de señal de ambos hemisferios cerebelosos y del vermis, con disminución de cisternas y del IV ventrículo.

La RM de control realizada dos años después (2a y 2b), muestra evolución a atrofia con pérdida de volumen del vermis y regiones paravermianas superiores (flechas). Persiste una discreta alteración de la señal.

Dos años después del inicio del cuadro fue diagnosticada de adenocarcinoma de pulmón. Los anticuerpos onconeuronales fueron negativos.

I. ATAXIAS ADQUIRIDAS: CARENCIALES

Aunque es más conocida la ataxia por déficit de vitamina B12 o vitamina E, también debemos tener en cuenta otro trastorno carencial poco conocido e infradiagnosticado: el déficit de cobre.

MIELONEUROPATÍA POR DÉFICIT DE COBRE

El cobre es un cofactor muy importante de determinados procesos enzimáticos que se dan en el SNC (ej. citocromo C oxidasa).

Las causas de déficit de cobre son exceso de zinc, malabsorción intestinal, síndrome nefrótico, nutrición parenteral y muy raros casos de desnutrición infantil. En un porcentaje significativo de pacientes la causa no se llega a determinar.

Produce ataxia sensitiva en ocasiones asociada a una polineuropatía sensitivo - motora.

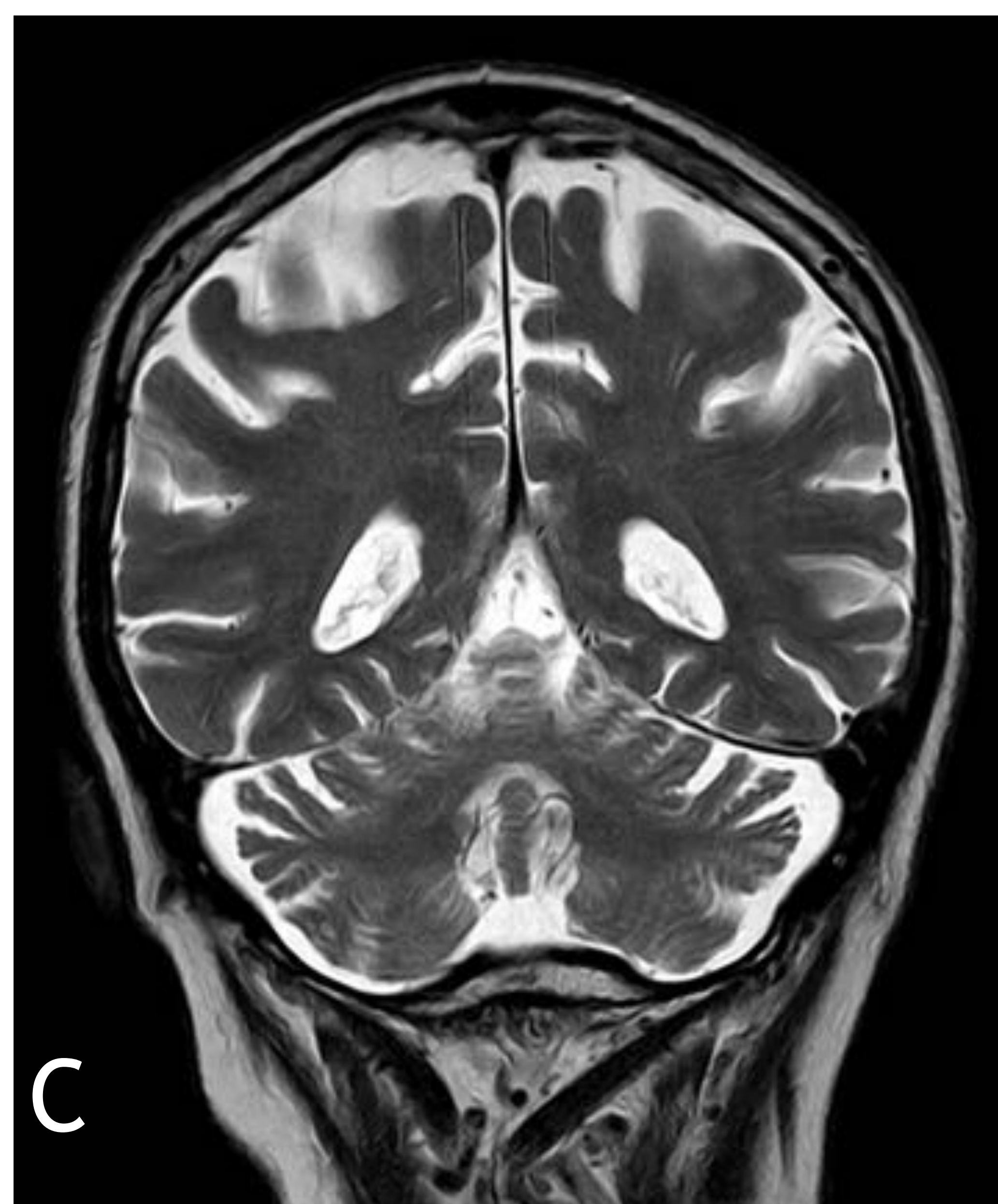
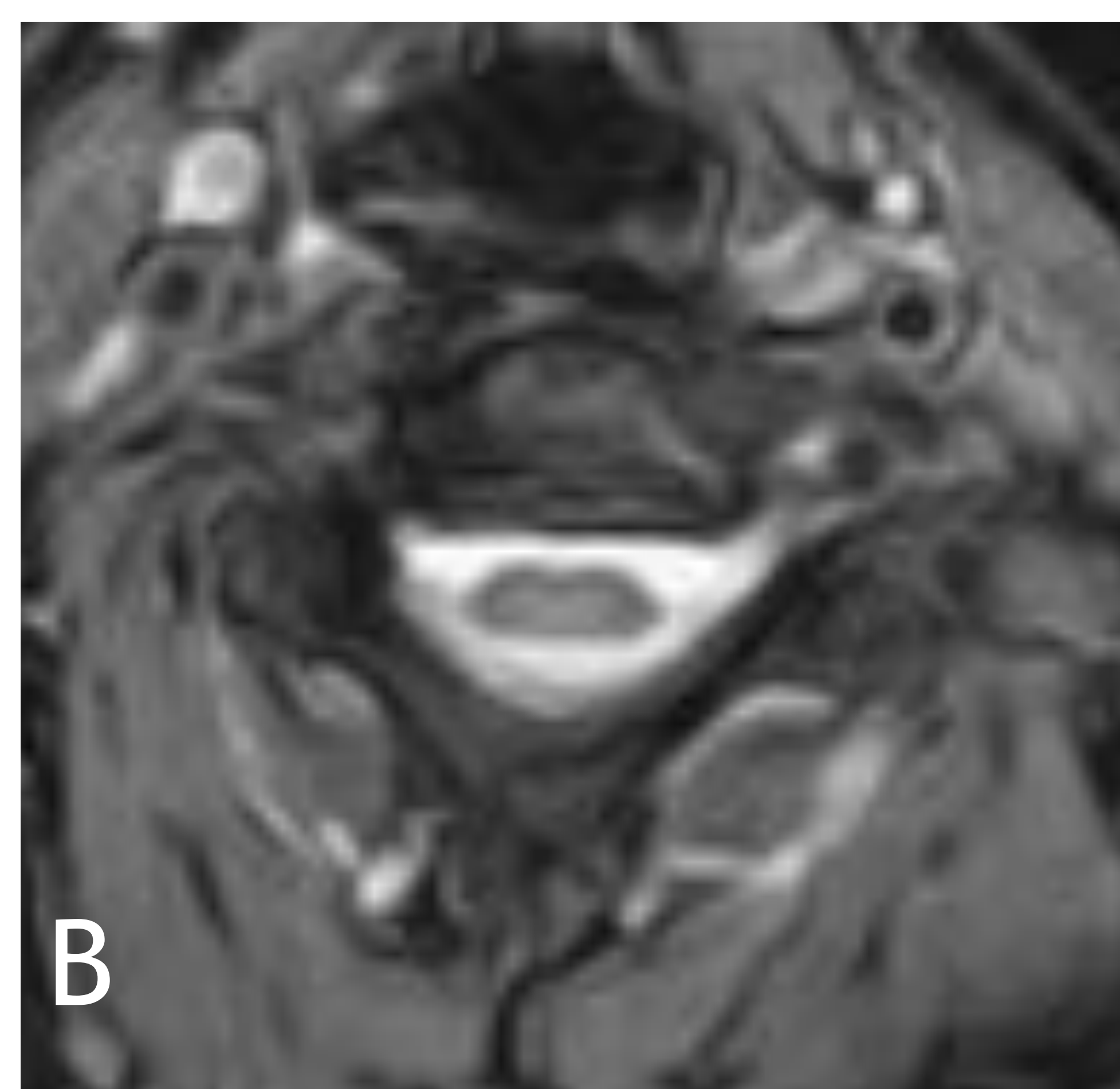
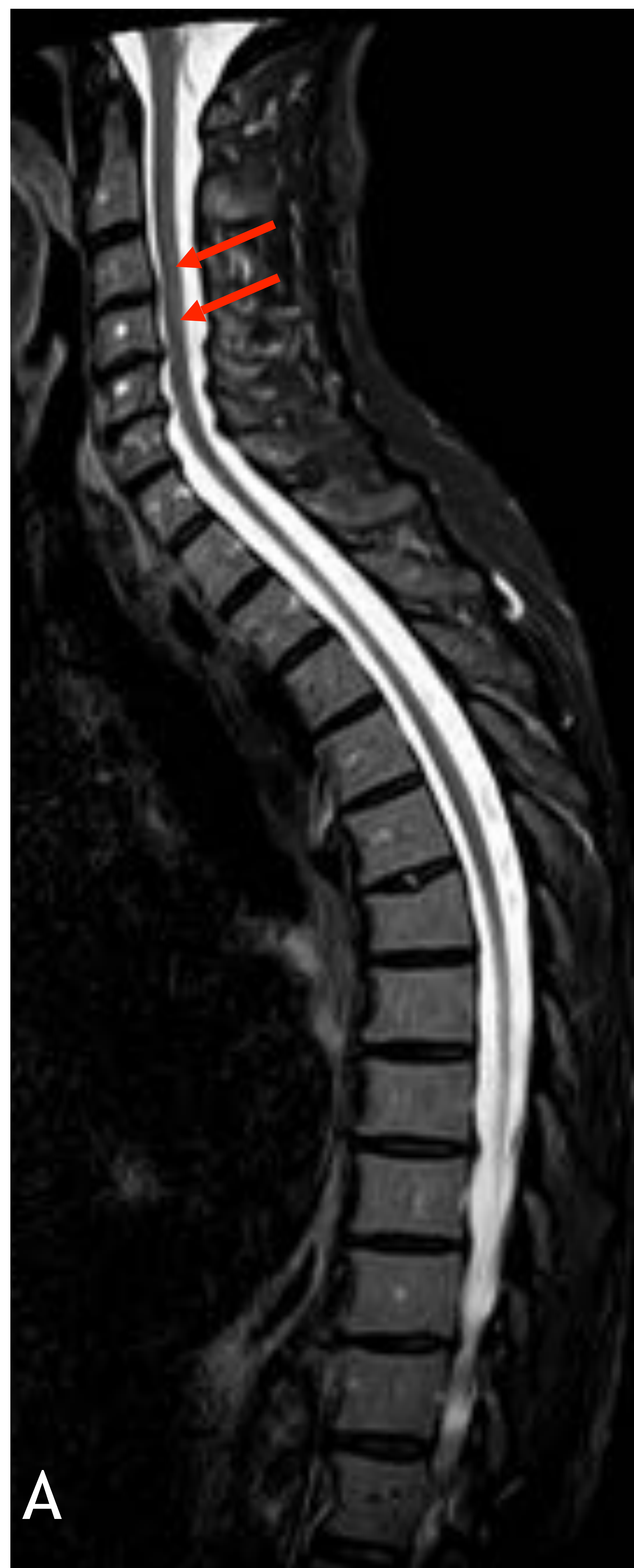Los hallazgos por RM son indistinguibles de la degeneración combinada subaguda de la médula espinal por déficit de vitamina B12, con alteración de la señal y atrofia de cordones posteriores.

Se desconoce por qué el déficit de cobre afecta a los cordones posteriores de la médula.

Es importante su diagnóstico precoz, pues el tratamiento con suplementos de cobre puede evitar un daño neurológico irreversible.

I. ATAXIAS ADQUIRIDAS: CARENCIALES

MIELONEUROPATÍA POR DÉFICIT DE COBRE



Paciente de 75 años con deterioro cognitivo severo (demencia frontotemporal), con antecedentes de síndrome de Diógenes y TOC, que presenta un cuadro de unos 6 meses de duración de alteración del equilibrio y nistagmo horizontal – rotatorio. En los potenciales evocados somatosensoriales (PESS) de MMII muestra datos de polineuropatía sensitivomotora severa. La analítica muestra datos de desnutrición con anemia e hipoproteïnemia.

Los valores de vitaminas B12 y E en suero fueron normales, sin embargo presentaba niveles muy disminuidos de cobre.

Las secuencias T2 TSE sagital (A) y T2 WATS axial (B) muestran hiperintensidad de señal en cordones posteriores y adelgazamiento de los mismos con aplanamiento del margen posterior de la médula respectivamente. En la secuencia T2 TSE coronal de cráneo (C) existía leve atrofia cerebelosa global.

I. ATAXIAS ADQUIRIDAS: SIDEROSIS SUPERFICIAL

Es el depósito de hierro libre o hemosiderina en la superficie pial o estructuras subpiales encefálicas y espinales, dando lugar a un daño crónico de la corteza cerebral, cerebelosa, de pares craneales y de la médula espinal.

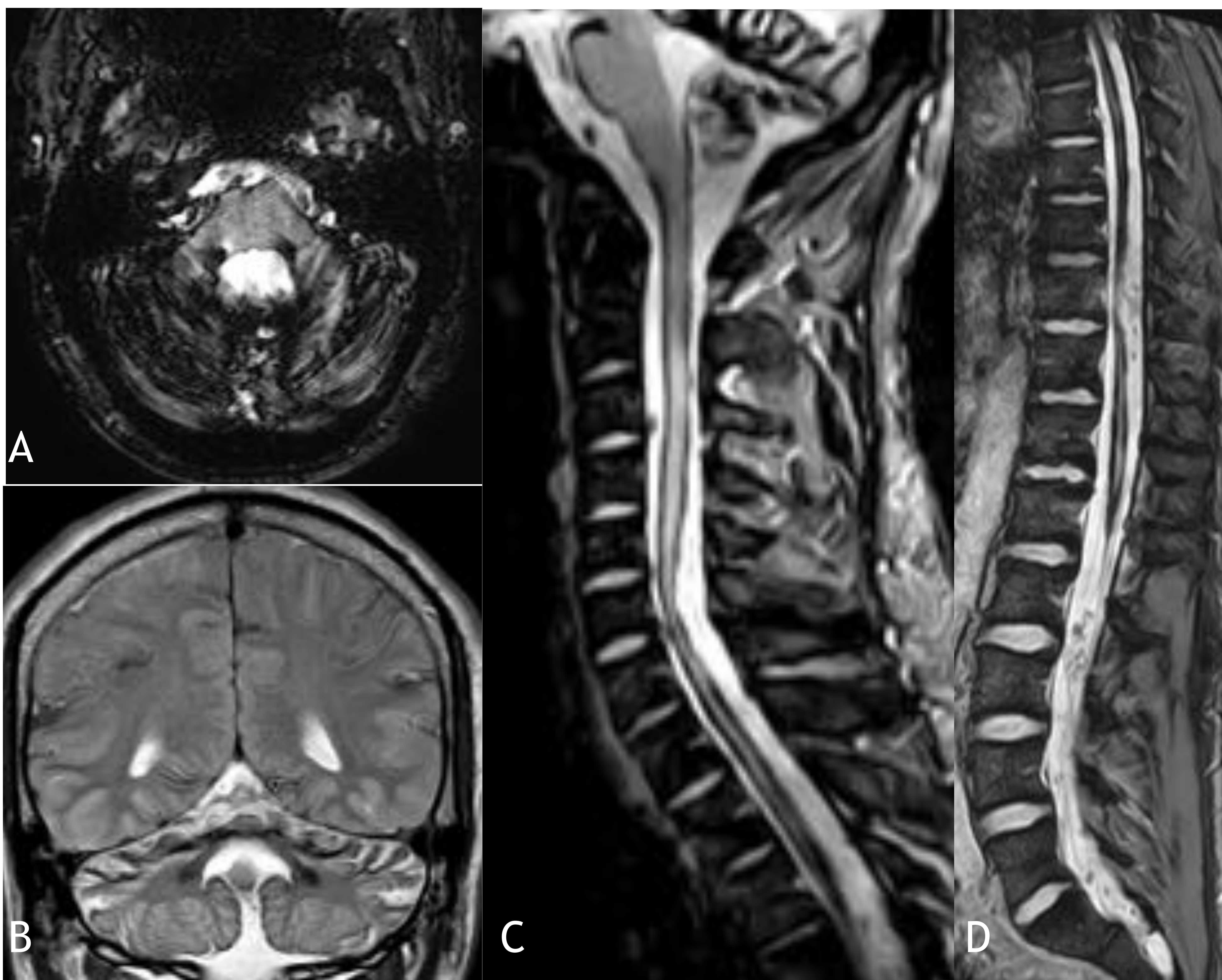
La causa es un sangrado subaracnoideo de repetición o muy abundante, ya sea de origen tumoral, por una malformación vascular, de origen genético por un déficit de ceruloplasminemia o secuela de una complicación postquirúrgica. A veces no se llega a descubrir la causa.

Da lugar a un cuadro progresivo de años de evolución de ataxia cerebelosa, hipoacusia y piramidalismo.

Se diagnostica por la presencia de hipointensidad lineal en secuencias eco de gradiente T2* y secuencias potenciadas en susceptibilidad magnética (SWI).

El tratamiento es eliminar la causa de los sangrados de repetición.

I. ATAXIAS ADQUIRIDAS: SIDEROSIS SUPERFICIAL



Siderosis superficial en paciente de 37 años con antecedentes de consumo de cocaína.

Las secuencias EG T2* axial (A) y T2 TSE coronal (B) de cráneo muestran abundantes depósitos de hemosiderina en toda la superficie cerebral y especialmente cerebelosa, así como en la superficie del tronco del encéfalo.

Las secuencias EG T2* sagitales de columna (C y D) muestran hipointensidad de señal lineal en la superficie de todo el cordón medular. La médula se encuentra adelgazada y desplazada en sentido anterior a la altura de C6 y C7, así como de D10 y D11, probablemente por la existencia de tabiques fibrosos y loculación del LCR (aracnoiditis). También existe una señal heterogénea en el interior del saco dural rodeando a las raíces de la cola de caballo, probablemente del mismo origen.

Los estudios angiográficos no mostraron anomalías vasculares.

I. ATAXIAS ADQUIRIDAS: INFECCIOSAS

ENFERMEDAD DE CREUTZFELDT-JAKOB (ECJ)

Producida por el plegamiento anormal de una proteína existente de forma natural (PRPc) dando lugar a la proteína priónica (PRP5c) con capacidad infecciosa. Una sola de ellas reconfigura al resto de proteínas normales produciendo una especie de reacción en cadena. Dan lugar a un proceso neurodegenerativo espongiforme de la sustancia gris, con pérdida neuronal, gliosis y depósito de la proteína priónica insoluble (formando placas amiloides).

Clínicamente se caracteriza por una demencia rápidamente progresiva, ataxia y mioclonías. En la variante de Brownell-Oppenheimer la ataxia cerebelosa es el síntoma predominante o a veces, incluso el único síntoma.

Patrón radiológico más frecuente:

Restricción de la DWI simétrica en ganglios basales (con gradiente anteroposterior) y corteza cerebral, especialmente ínsula y giro cingular con respeto de regiones perirrolándicas. Se cree que se debe a la vacuolización y compartimentalización del tejido o al depósito de la proteína priónica.

La afectación del pulvinar aislada o junto a la región dorsomedial del tálamo (signos del pulvinar y del palo de Hockey) es típica de la vCJD pero también puede verse en la sCJD (ver tabla adyacente).

La afectación cerebelosa en la RM es poco llamativa, puede haber atrofia.

Los hallazgos radiológicos pueden preceder a la clínica e incluso a las alteraciones en el EEG o LCR.

Espectro CJD

Idiopática: esporádica sCJD, el 85% de los casos

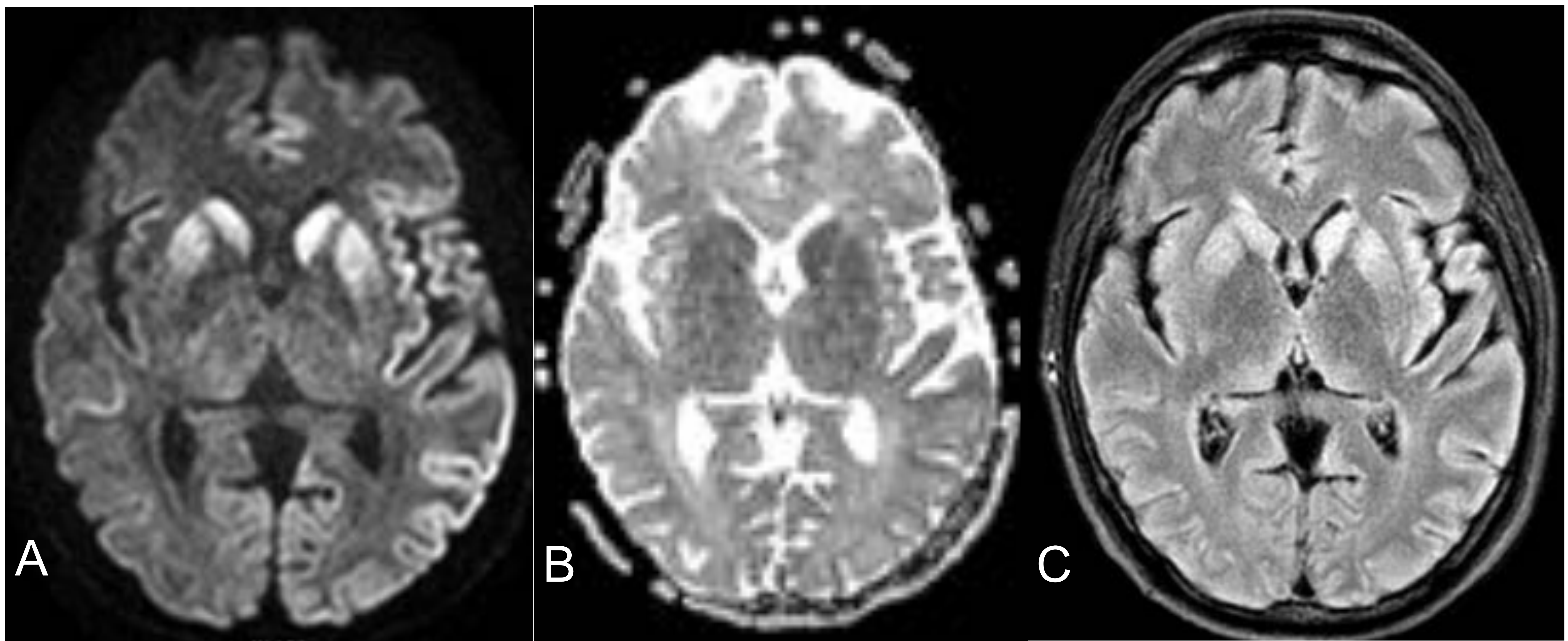
Adquirida:

- Variante, vCJD (de origen bovino)
- Iatrogénica (trasplante de córnea, preparados hormonales de cadáveres, material quirúrgico)

Familiar: genética, debida a una mutación

I. ATAXIAS ADQUIRIDAS: INFECCIOSAS

ENFERMEDAD DE CREUTZFELDT-JAKOB (ECJ)



Paciente de 49 años con enfermedad de Creutzfeldt - Jakob confirmada en la necropsia. La secuencia DWI con factor b = 2500 (A) muestra restricción asimétrica de la corteza cerebral, así como de ganglios basales con gradiente anteroposterior, con disminución de los valores ADC (B). La secuencia FLAIR – SPIR axial (C) muestra hiperintensidad de señal en estas localizaciones, también con gradiente anteroposterior.

CRITERIOS DIAGNÓSTICOS CREUTZFELDT - JAKOB (GUÍA CDC 2010)

DIAGNÓSTICO	ANATOMÍA PATOLÓGICA	CLÍNICA	TESTS PARACLÍNICOS
Definitivo	Demostración de la PrP • Técnicas neuropatológicas • IHQ • Western blot	-	-
Probable	No disponible	Demencia rápidamente progresiva y al menos 2 de los siguientes: • Mioclonias • Alteraciones visuales • Signos piramidales o extrapiramidales • Mutismo acinético	Resultado positivo en al menos 1 de: • EEG típico • Hallazgos típicos RM • Proteína 14-3-3 en LCR • Ausencia de Dx alternativo
Posible	No disponible	Los mismos que en probable y duración < 2 años	Resultado negativo en todos los tests y ausencia de Dx alternativo

II. ATAXIAS HEREDITARIAS

Causas por las que las formas hereditarias pueden aparecer de forma esporádica con inicio tardío:

- Una mutación de novo
- Falsa paternidad
- Fallecimiento del padre transmisor antes de que se inicie la clínica del trastorno

Dentro de las enfermedades producidas por expansión de tripletes encontramos dos tipos:

★ **Por poliglutaminas (polyQ)**, debidas a expansión del triplete CAG, que codifica el aminoácido glutamina (Q). Las repeticiones del triplete dan lugar a un péptido anómalo (polyQ) que se acumula causando la muerte celular. Incluye entidades como la ataxia espinocerebelosa tipos 1, 2, 3, 6, 7 y 17, la atrofia dentato - rubro - pálido - luysiana y la enfermedad de Huntington.

★ **No relacionadas con poliglutaminas**, como la ataxia de Friedreich, síndrome de X frágil o atrofias espinocerebelosas 8 y 12.

II. ATAXIAS HEREDITARIAS

ATAXIAS ESPINOCEREBELOSAS (SCA)

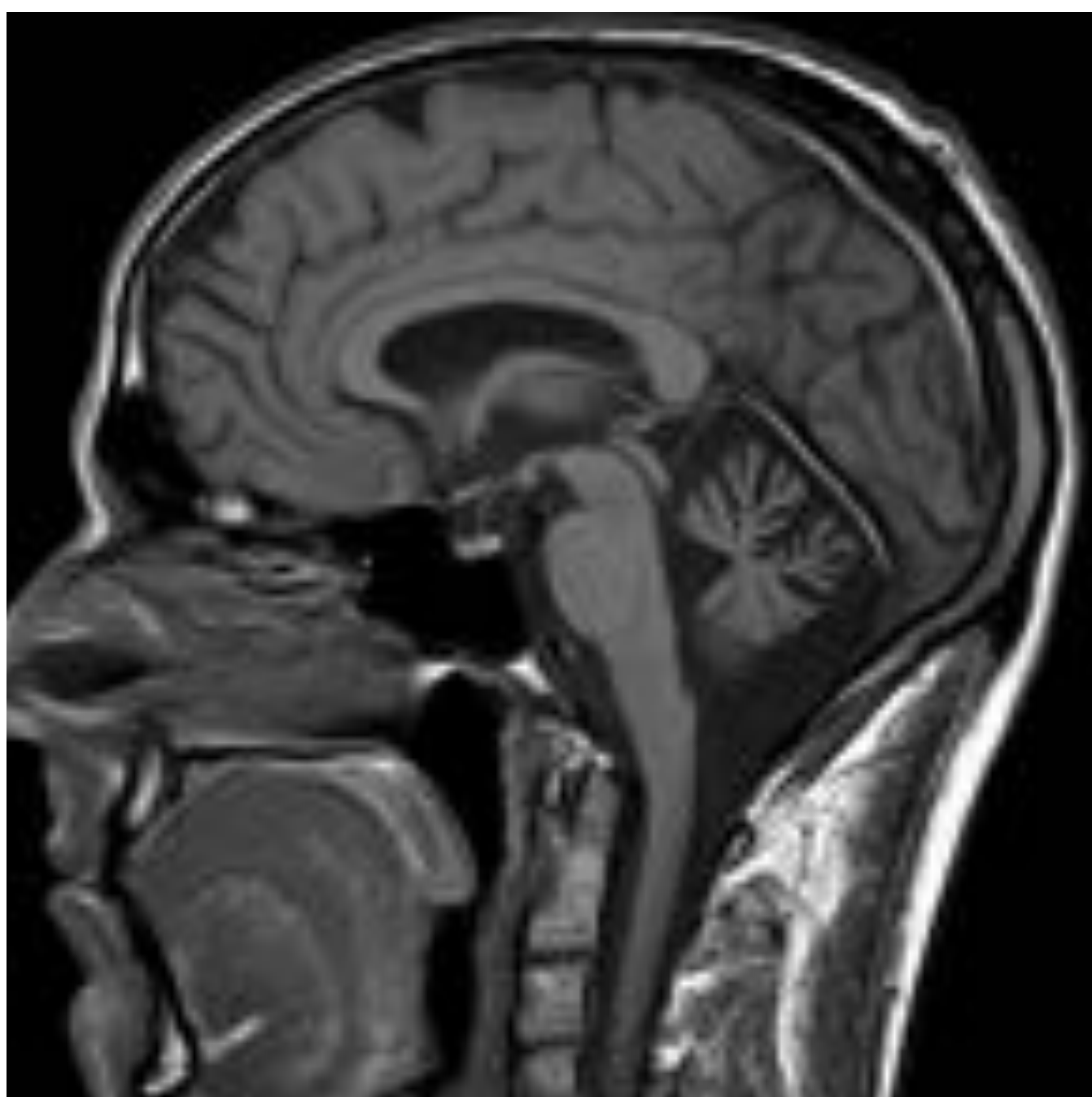
Es un grupo de trastornos de herencia autosómica dominante que se caracterizan por la degeneración del cerebelo y sus interconexiones.

Se calcula que entre un 2 y un 22% de los pacientes con formas esporádicas portan alguna mutación SCA.

Clínicamente se caracterizan por ataxia acompañada generalmente de signos piramidales o extrapiramidales, anomalías oculomotoras, neuropatía periférica o trastornos psiquiátricos.

Todas ellas se caracterizan por una marcada atrofia cerebelosa y dependiendo del subtipo pueden afectarse o no otras regiones del SNC:

- La SCA6 es la que presenta un inicio más tardío de todas las SCA. Se caracteriza por atrofia cerebelosa con respeto de otras estructuras.
- La SCA2 sin embargo suele iniciarse en la cuarta década, con enlentecimiento de los movimientos sacádicos y una atrofia marcada de la protuberancia y del cerebelo, con hallazgos muy similares a la variante cerebelosa de la atrofia de múltiples sistemas.



Paciente de 44 años con inestabilidad de la marcha de 1 año de evolución y nistagmo multidireccional, con diagnóstico genético de SCA6. La secuencia T1 SE sagital muestra una marcada atrofia cerebelosa pura, de predominio vermiano, con respecto del tronco del encéfalo.

II. ATAXIAS HEREDITARIAS

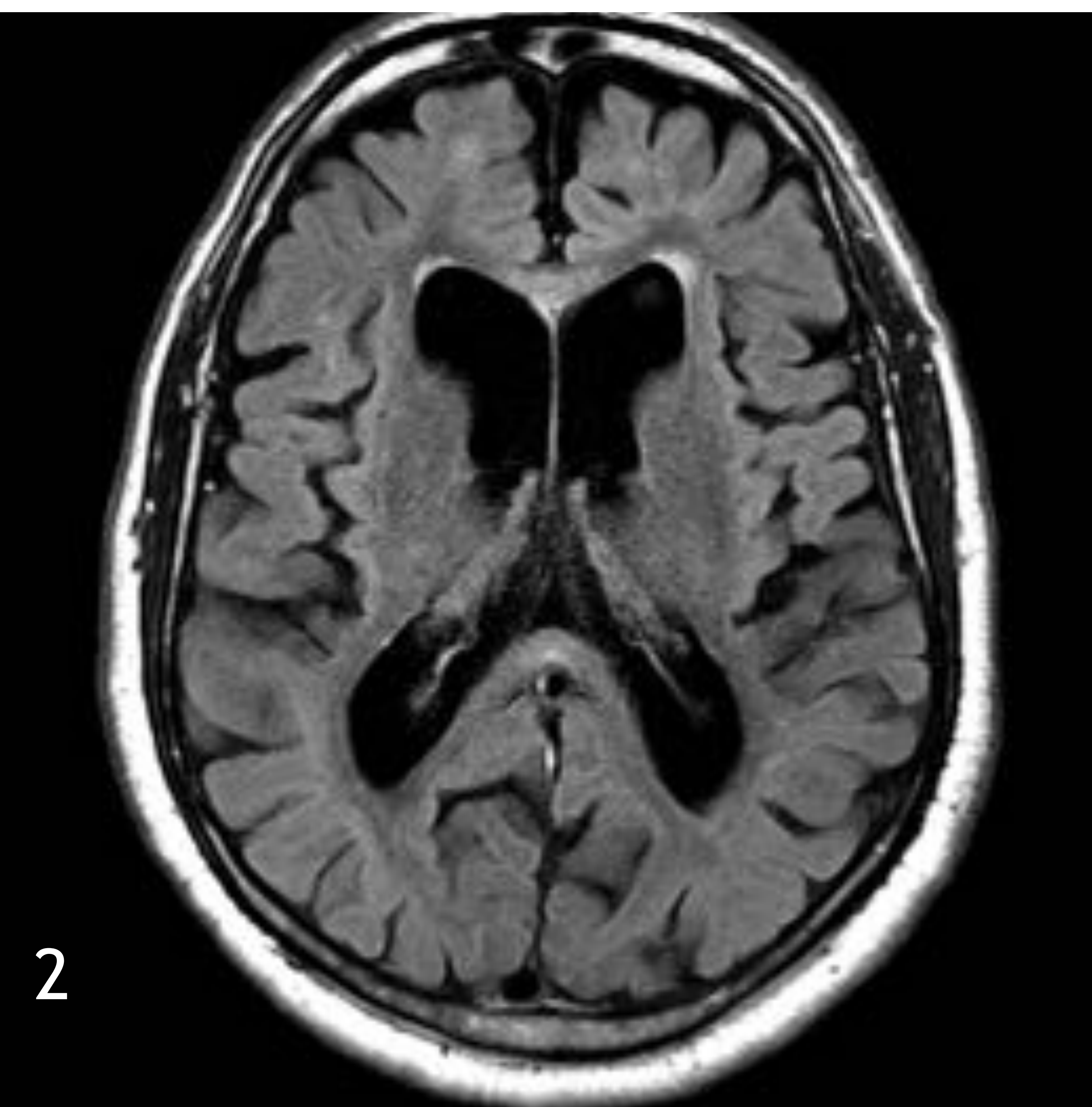
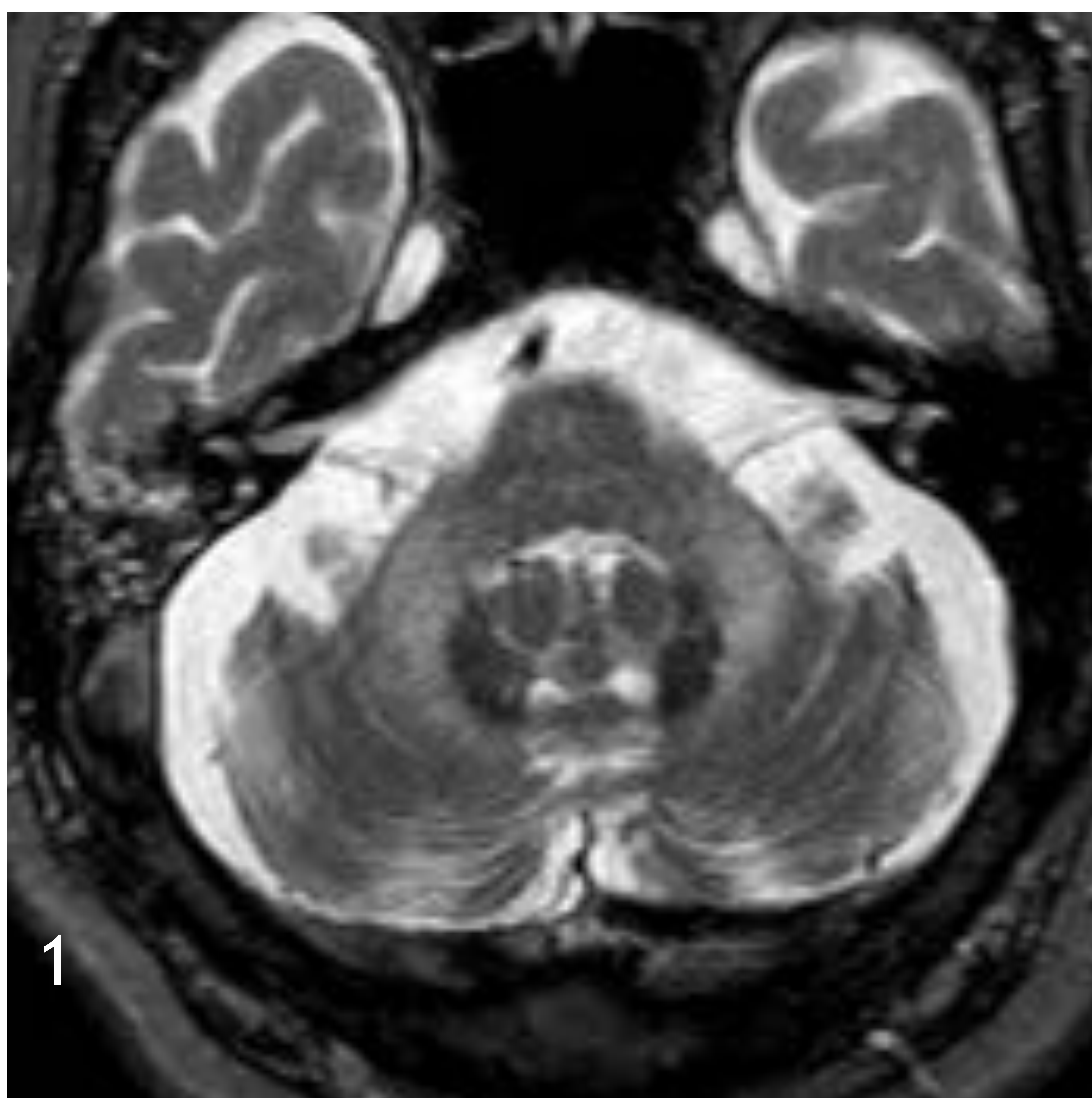
SINDROME ATAXIA TREMOR ASOCIADO A X FRÁGIL (FTXAS)

Más frecuente en varones, pero se da también en mujeres portadoras de la premutación FMR1. Se debe a la expansión más allá de 200 copias del triplete CGG de la región 5' no traducida del gen FMR1, que da como consecuencia una ausencia de la proteína FMR1.

Produce ataxia cerebelosa progresiva, tremor importante, deterioro cognitivo, parkinsonismo, neuropatía periférica y fallo autonómico.

Los hallazgos típicos en imagen son la hiperintensidad en secuencias T2 y FLAIR lateral a los dentados, en los pedúnculos cerebelos medios y el cuerpo calloso, así como atrofia cerebral en la mayoría de los casos.

Por encima de los 80 años más del 75% de los portadores de la premutación FMR1 tienen ataxia, aunque se cree que es debido a la acción tóxica del ARNm FMR1.



Paciente de 72 años diagnosticado de FTXAS. Las secuencias T2 TSE (1) y FLAIR (2) axiales muestran hiperintensidad de señal lateral a los núcleos dentados con extensión hacia los pedúnculos cerebelosos medios, un marcado patrón de retracción corticosubcortical difuso y alteración de la señal en la rodilla y esplenio del cuerpo calloso. Además existe una intensa hiposeñal de ambos núcleos dentados del cerebelo por depósito de sustancias ferromagnéticas, que indica un proceso neurodegenerativo avanzado.

II. ATAXIAS HEREDITARIAS

ATROFIA DENTATO-RUBRO-PALIDO-LUYSIANA (DRPLA)

Es una forma autosómica dominante causada por la repetición del triplete CAG más allá de 48 copias en el gen de la atrofina-1 (ATN1).

Existen dos formas clínicas, la juvenil, en la que predomina la epilepsia mioclónica y la del adulto (> 40 años), en la que predomina la ataxia y el deterioro cognitivo. Cuantas más copias del triplete más precoz es el inicio de la enfermedad y más severa es la afectación.

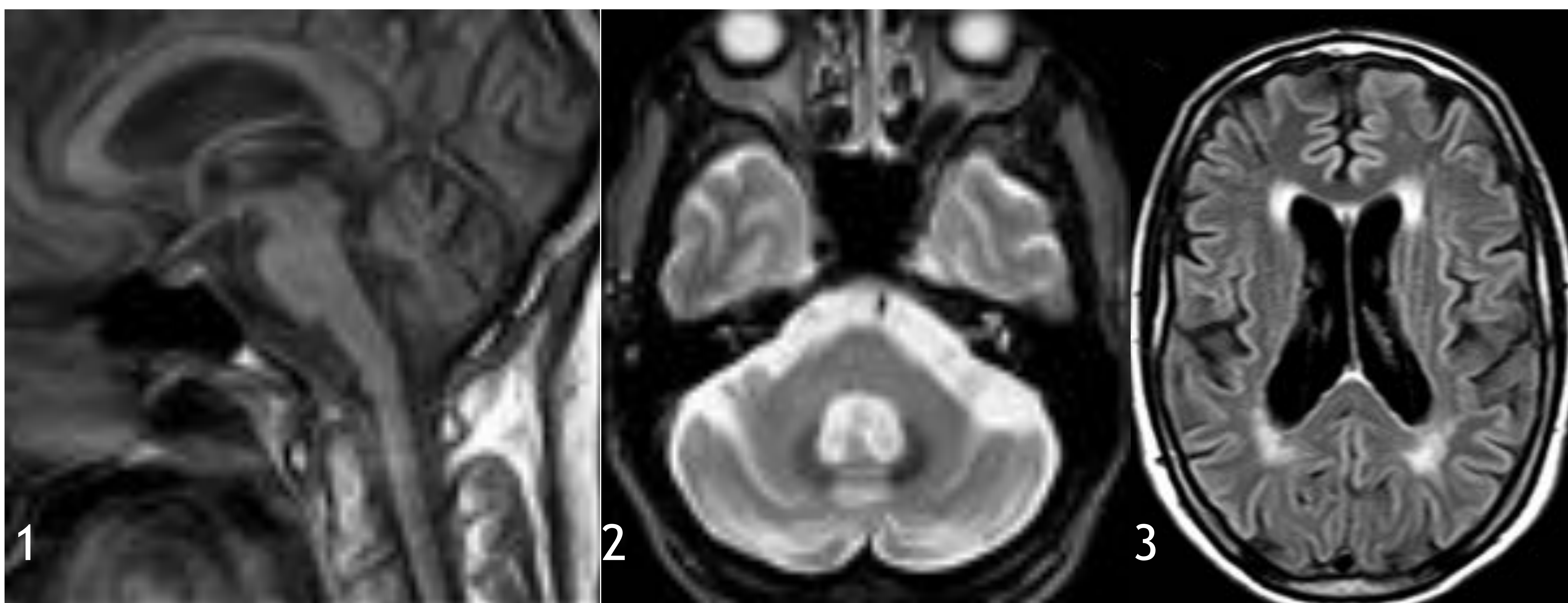
Da lugar a inclusiones intranucleares de poliglutaminas en casi todo el SNC (respetando los hipocampos).

Se produce una pérdida neuronal (más evidente en el segmento lateral del núcleo pálido) y astrocitosis (especialmente en el núcleo rojo), con degeneración de las vías dentato - rúbricas y pálido - luysianas.

En RM se observa atrofia cerebelosa y del tronco del encéfalo. En fases tardías hay lesiones de sustancia blanca hipertensas en secuencias T2 y FLAIR, que también pueden aparecer en el tálamo y en el tronco.

Su diagnóstico es genético.

No existe tratamiento curativo ni modificador de la enfermedad.



Paciente con diagnóstico genético de DRPLA. Las secuencias T1 SE sagital (1) y T2 TSE axial (2) muestran atrofia del tronco del encéfalo con adelgazamiento de pedúnculos cerebelosos medios y ampliación del IV ventrículo. Existe una importante atrofia cerebelosa con separación de folias y un incremento de los depósitos ferromagnéticos en ambos núcleos dentados del cerebelo, como signo del proceso neurodegenerativo. La secuencia FLAIR axial (3) muestra alteración de la señal de la sustancia blanca supratentorial, con distribución periventricular.

II. ATAXIAS HEREDITARIAS

ATAXIA DE FRIEDREICH

Es la causa más frecuente de ataxia hereditaria progresiva.

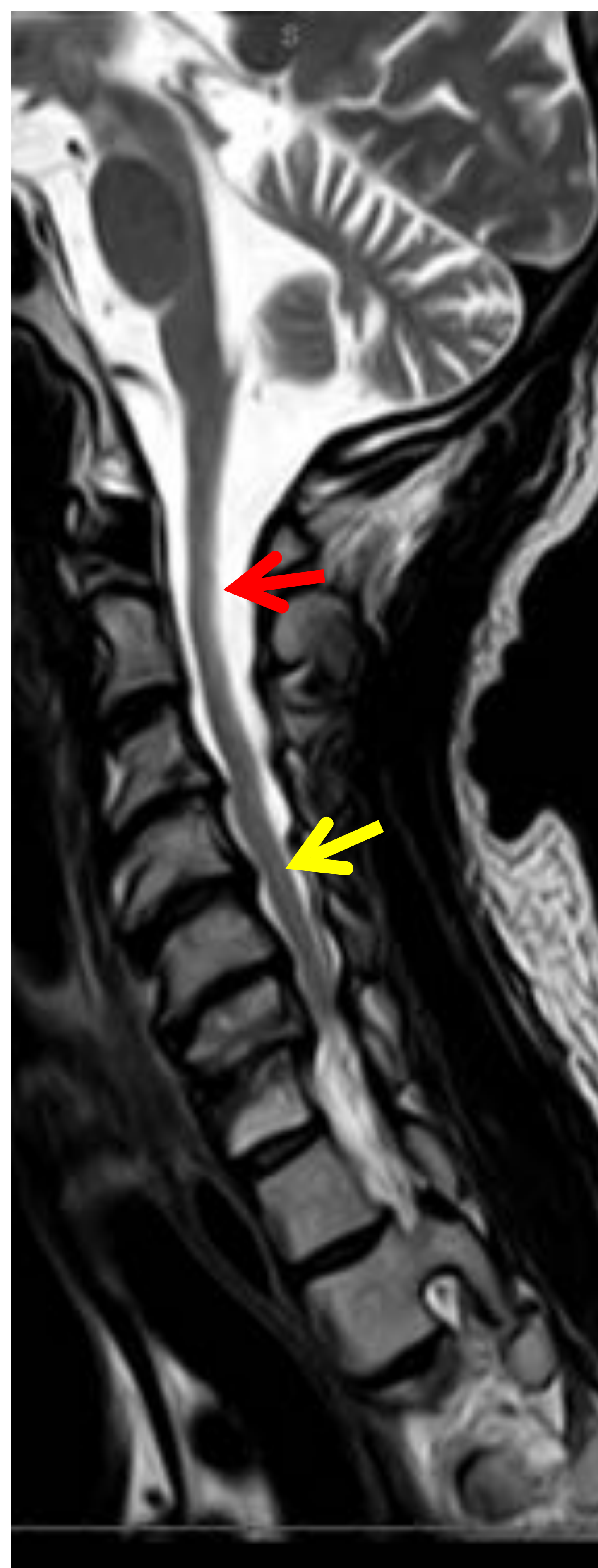
Es un trastorno autosómico recesivo debido a la expansión inestable del triplete GAA del gen FXN, que da lugar al déficit de la proteína frataxina, que interviene en el metabolismo mitocondrial del hierro. Cuantas más repeticiones del triplete existen, la enfermedad se inicia más precozmente.

En las formas tardías (con pocas repeticiones del triplete GAA) las concentraciones de esta proteína son suficientes para retrasar la enfermedad hasta la edad adulta. Aproximadamente un 15% de los pacientes la desarrollan a partir de los 25 años, incluso hay casos por encima de los 60.

Se produce un daño microestructural difuso de la sustancia blanca supra e infratentorial con pérdida de fibras mielinizadas y gliosis, con importante afectación de cordones posteriores y haces espinocerebelosos ventral y lateral. Además se produce una especial atrofia de los núcleos dentados, de la sustancia blanca que los rodea y de los pedúnculos cerebelosos superiores (que transportan la mayor parte de las fibras eferentes de los núcleos dentados). Existiría también una pérdida generalizada de la sustancia gris cerebelosa quizás de forma secundaria.

Clínicamente se caracteriza por ataxia de la marcha sensitiva y cerebelosa, disartria, disfagia, marcada debilidad de miembros, trastornos cognitivos, etc. Otras alteraciones son la hipertrofia ventricular, diabetes o anomalías musculoesqueléticas como escoliosis.

En la RM se observa atrofia de la médula espinal. El cerebelo es normal o ligeramente atrófico en fases avanzadas.



Paciente de 51 años diagnosticado de ataxia de Friedreich de años de evolución.

La secuencia T2 TSE sagital muestra, aparte de los cambios degenerativos, con estenosis de canal y mielopatía en C5-C6 (flecha amarilla), una importante atrofia de la médula cervical con disminución de su eje anteroposterior (flecha roja). También es muy patente la atrofia cerebelosa.

II. ATAXIAS HEREDITARIAS

La ataxia es uno de los síntomas más frecuentes en las enfermedades mitocondriales. Las mitocondrias, que contienen su propio DNA, se heredan de la madre. Mutaciones en el ARNt dan lugar a déficits de proteínas de la cadena respiratoria, con lo que se altera el mecanismo de producción de energía de la célula. Dentro de este grupo encontramos varias enfermedades como:

- Epilepsia mioclónica asociada a fibras rojas rasgadas (MERRF)
- Miopatía mitocondrial, encefalopatía, acidosis láctica y episodios “stroke - like” (MELAS)
- Neuropatía, ataxia y retinitis pigmentaria (NARP)
- Síndrome de ataxia recesiva mitocondrial (MIRAS)

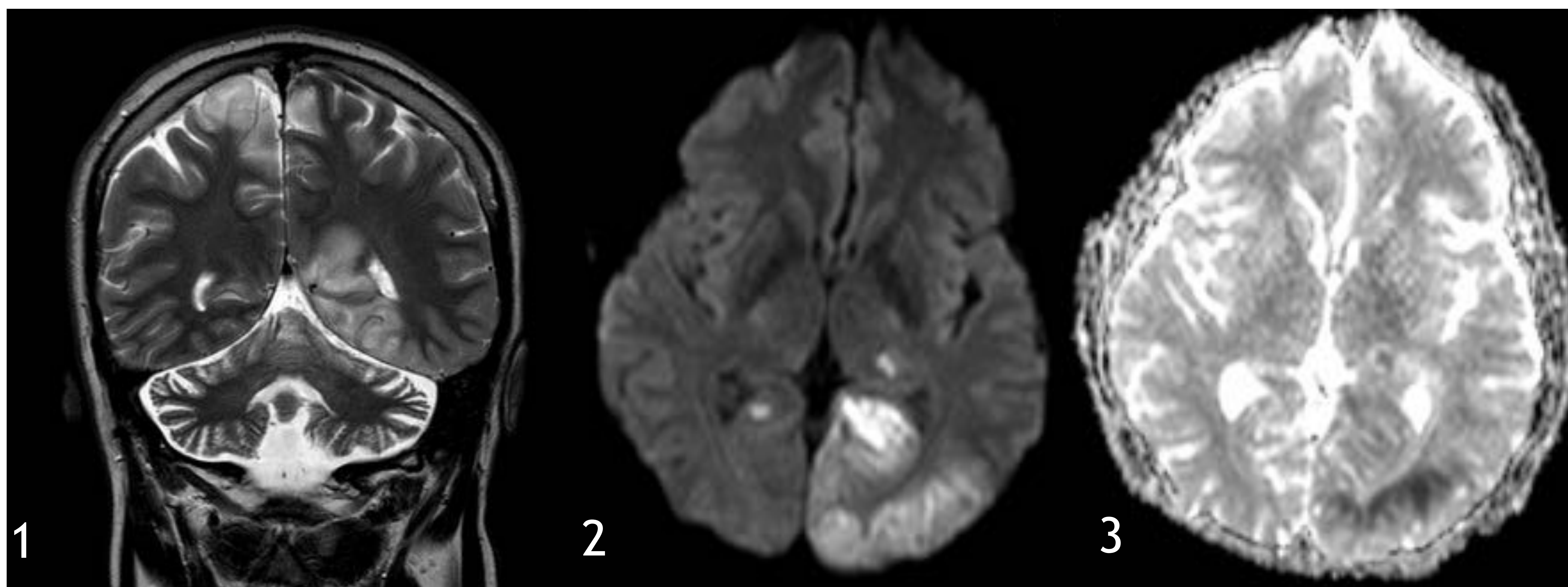
MIOPATÍA MITOCONDRIAL, ENCEFALOPATÍA, ACIDOSIS LÁCTICA Y EPISODIOS “STROKE-LIKE” (MELAS)

Se caracteriza por episodios “stroke - like”, encefalopatía con crisis y/o demencia, así como la presencia de acidosis láctica y fibras musculares rojas rasgadas. También pueden existir episodios recurrentes de cefalea y vómitos.

En los episodios “stroke - like” las lesiones muestran una distribución no vascular y como se deben a una alteración en la producción de energía y no a isquemia, existe edema citotóxico y vasogénico, por lo que en difusión restringen pero los valores ADC no están disminuidos, o al menos no tanto, como en los verdaderos infartos. Son más frecuentes en regiones parietotemporales y occipitales. En fase aguda o subaguda muestran efecto de masa y con el tiempo evolucionan a la atrofia.

II. ATAXIAS HEREDITARIAS

MIOPATÍA MITOCONDRIAL, ENCEFALOPATÍA, ACIDOSIS LÁCTICA Y EPISODIOS “STROKE-LIKE” (MELAS)



Paciente de 46 años de edad con historia de crisis epilépticas que es diagnosticado de MELAS. La secuencia T2 TSE coronal (1) muestra alteración de la señal corticoyuxtacortical en el lóbulo occipital izquierdo y en región parietal paramediana derecha. También se observa una marcada atrofia cerebelosa. La secuencia DWI con factor $b = 1000$ (2) muestra restricción de la difusión en el lóbulo occipital izquierdo y de una pequeña lesión en el tálamo ipsilateral. En el mapa ADC (3) existen valores disminuidos en la convexidad occipital y de la lesión talámica. Sin embargo los valores ADC en la región occipital paramediana son intermedios.

III. ATAXIAS DEGENERATIVAS: ATROFIA DE MÚLTIPLES SISTEMAS (AMS)

La AMS es un proceso neurodegenerativo progresivo que se caracteriza por la presencia de síntomas disautonómicos (hipotensión ortostática, incontinencia urinaria) y parkinsonismo con pobre respuesta a levodopa en la variante parkinsoniana (AMSp) o ataxia en la variante cerebelosa (AMSc).

Se produce por la presencia de inclusiones intracitoplasmáticas de alfa - sinucleína en las células oligodendrogiales, dando lugar a un proceso degenerativo especialmente de los ganglios basales, tronco del encéfalo, cerebelo y células intermediolaterales de la médula espinal. En la variante cerebelosa existe una marcada afectación de las olivas inferiores, los núcleos pontinos y la corteza cerebelosa (de ahí el antiguo término atrofia olivopontocerebelosa).

En caucásicos (Europa y norteamérica) solo el 20% de los pacientes con AMS tienen la variante cerebelosa, sin embargo en Japón son el 70% de los casos.

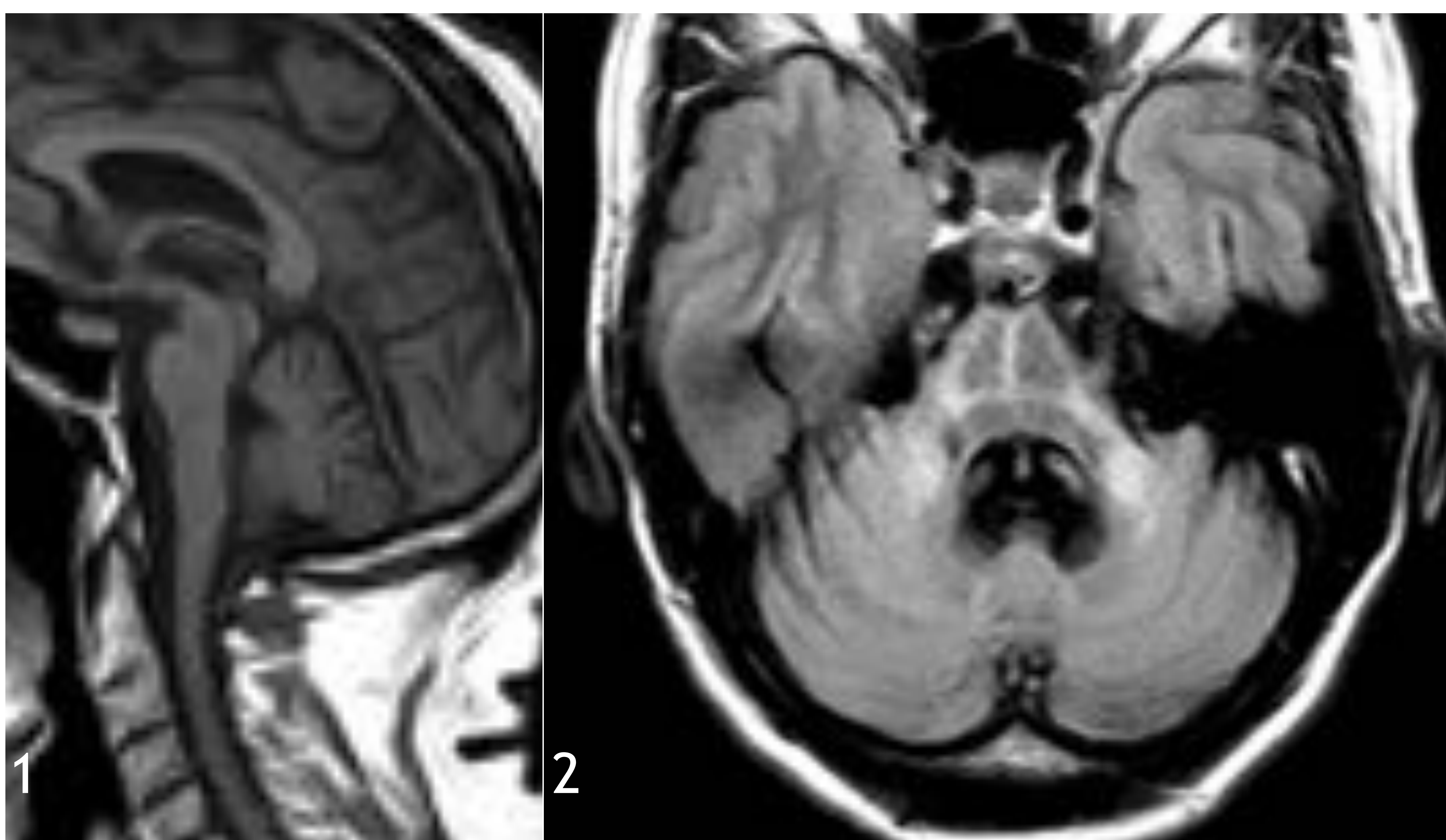
En fases precoces de la enfermedad puede ser difícilmente distinguible de otras formas de ataxia, porque los síntomas autonómicos son sutiles o incluso están ausentes.

El diagnóstico de “probable” se establece por la coexistencia de disfunción cerebelosa y disautonomía grave.

El diagnóstico de “posible” se establece por la presencia de disfunción cerebelosa y disautonomía más leve, asociado a signos clínicos o radiológicos de disfunción de otros sistemas (piramidal o extrapiramidal).

III. ATAXIAS DEGENERATIVAS: ATROFIA DE MÚLTIPLES SISTEMAS (AMS)

La RM muestra atrofia cerebelosa y pontina e hiperintensidad cruciforme de la protuberancia o signo del “hot cross bun”, debido a la degeneración de las fibras pontocerebelosas, con preservación de haces corticoespinales. Este signo tiene una especificidad del 97% pero una baja sensibilidad, del 50%. También puede haber alteraciones de señal y atrofia de los pedúnculos cerebelosos medios.



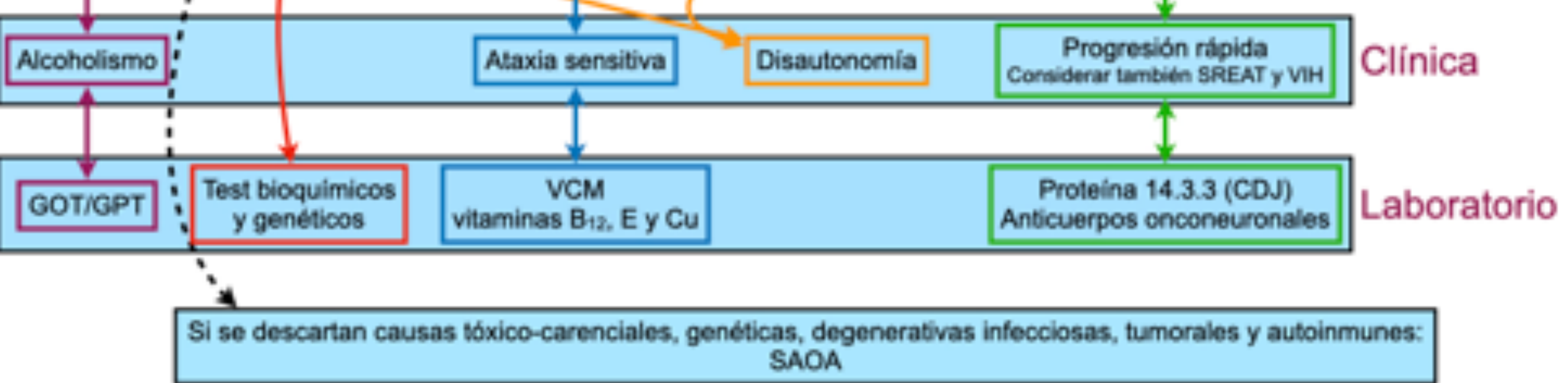
Paciente de 49 años diagnosticada de AMSc. Secuencias T1 SE sagital (1) y FLAIR axial (2). La protuberancia presenta una importante atrofia con disminución de su eje anteroposterior e hiperintensidad cruciforme, conocida como signo del “hot cross bun”. También hay un marcado adelgazamiento de de ambos pedúnculos cerebelosos medios con alteración de su señal en la secuencia FLAIR axial.

ENFOQUE DIAGNÓSTICO

Descartar lesiones focales, infartos, tumores, lesiones desmielinizantes, abscesos...

Hallazgos por RM

Atrofia				Hiperseñal T2/FLAIR			Hiposeñal superficial EG T2* SWI
Vermis	Cerebelosa difusa	Cerebelo + Protuberancia	Médula +/- Cerebelo	Protuberancia Pedúnculos	Ganglios basales + restricción DWI	Cerebelosa difusa + efecto masa	
DCA	SCA6 Inespecífica	DRPLA SCA2 AMSc	A. de Friedreich Déficits de Cu o vitaminas B ₁₂ o E	FTXAS AMSc (Hot cross bun)	CDJs (signo pulvinar)	DCP	Siderosis superficial



VCM: Volúmen corpuscular medio
 DCA: Degeneración cerebelosa alcohólica
 SCA: Atrofia espinocerebelosa
 DRPLA: Degeneración dentato - rubro - pálido - luisiana
 AMSc: Atrofia de múltiples sistemas, variante cerebelosa
 FTXAS: Síndrome ataxia - tremor asociado a X frágil

CJDs: Enfermedad de Creutzfeldt Jakob, forma esporádica
 DCP: Degeneración cerebelosa paraneoplásica
 SREAT: Encefalopatía con respuesta a corticoides relacionada con tiroiditis autoinmune
 SAOA: Ataxia esporádica del adulto de etiología desconocida

CONCLUSIONES

- 1. Existen múltiples causas de ataxia esporádica en el adulto. Su diagnóstico supone un reto, pues todas las causas, incluyendo hereditarias, deben tenerse en cuenta.**
- 2. La RM es necesaria en todos los casos. Los hallazgos radiológicos junto con los antecedentes del paciente y los datos clínicos (ej. ataxia cerebelosa o sensitiva, tasa de progresión, síntomas acompañantes...) nos conducirán al diagnóstico.**
- 3. En algunas ocasiones es necesario realizar tests genéticos para confirmar el diagnóstico de sospecha.**

BIBLIOGRAFÍA

1. Knierim J. Neuroscience online: a textbook for the neurosciences. Section 3, Chapter 5: Cerebellum. Department of Neurobiology and Anatomy, McGovern Medical School at UTHealth. Byrne JH. [Internet] [Consultado 2 de octubre de 2019]; disponible en <https://nba.uth.tmc.edu/neuroscience/m/s3/chapter05.html>
2. Klockgether T. Sporadic ataxia with adult onset: classification and diagnostic criteria. *Lancet Neurol* 2010; 9:94-104.
3. Barsottini OG, De Albuquerque MV, Braga-Neto P, Pedrosa JL. Adult onset sporadic ataxias: a diagnostic challenge. *Arq Neuropsiquiatr* 2014;72(3):232-240.
4. Klockgether T. Sporadic adult-onset ataxia of unknown etiology. *Handbook of Clinical Neurology* 2012;103(3):253-262.
5. Klockgether T. Sporadic adult onset ataxia. *Handbook of Clinical Neurology* 2018;155(3):217-225.
6. Lieto M, Roca A, Santorelli FM, Fico T, De Michele G, Bellofatto M, et al. Degenerative and acquired sporadic adult onset ataxia. *Neurol Sci* 2019;40(7):1335-1342.
7. HAN D, Weon YC, Jang JC, Kang BS, Choi SH. Spectrum of MR Imaging findings in Wernicke Encephalopathy: Are Atypical Areas of Involvement Only Present in Nonalcoholic Patients? *Am J Neuroradiol* 2012;33:1398-402.
8. Manzo G, De Gennaro A, Cozzolino A, Serino A, Fenza G, Manto A. MR Imaging Findings in Alcoholic and Nonalcoholic Acute Wernicke's Encephalopathy: A Review. *BioMed Research International* 2014;2014:503596.
9. Plantone D, Primiano G, Renna R, Restuccia D, Iorio R, Patanella KA, et al. Copper deficiency myelopathy: report of two cases. *The Journal of Spinal Cord Medicine* 2015;38(4):559-562.
10. Goodman BP, Chong BW, Patel AC, Fletcher GP, Smith BE. Copper Deficiency Myeloneuropathy Resembling B12 Deficiency: Partial Resolution of MRI Imaging Findings with Copper Supplementation. *Am J Neuroradiol* 2006;27(10):2112-2014.
11. Fragoso DC, Pacheco FT, Barros BR, Littig IA, Nunes RH, Maia Jr ACM. Imaging of Creutzfeldt - Jakob Disease: Imaging Patterns and Their Differential Diagnosis 2017;37(1):234-257.
12. Fan HC, Ho LI, Chi CS, Chen SJ, Peng GS, Chan TM, et al. Polyglutamine (PolyQ) Diseases: Genetics to Treatments. *Cell Transplantation* 2014;23:441-458.
13. Klaes A, Reckziegel E, Franca Jr MC, Rezende TJR, Vedolin LM, Jardim LB, et al. MR Imaging in Spinocerebellar Ataxias: A Systematic Review. *Am J Neuroradiol* 2016;37(8):1405-1412.
14. Murata Y, Kawakami H, Yamaguchi S, Nishimura M, Koriyama T, Ishikazi F, et al. Characteristic Magnetic Resonance Imaging Findings in Spinocerebellar Ataxia 6. *Arch Neurol* 1998;55(10):1348-1352.
15. Sunami Y, Koide R, Arai N, Yamada M, Mizutani T, Oyanagi K. Radiologic and Neuropathologic Findings in Patients in a family with Dentatorubral - Pallidoluysian Atrophy. *Am J Neuroradiol* 2011;31:109-114.
16. Carroll LS, Massey TH, Wardle M, Peall KJ. Dentatorubral - pallidoluysian Atrophy: An Update. *Tremor Other Hyperkinet Mov* 2018;8(1):577-599.
17. Adanyeguh IM, Perlberg V, Henry PG, Rinaldi D, Petit E, Valabregue R, et al. Autosomal dominant ataxias: Imaging biomarkers with high effect sizes. *Neuroimage: Clinical* 2018;19:858-867.
18. Chawla J. Friedreich Ataxia. *Medscape* 2016. [Internet] [Consultado 9 de octubre de 2019]; disponible en: <https://emedicine.medscape.com/article/1150420-overview>.
19. Solbach K, Kraff O, Minnerop M, Beck A, Schöls L, Gizewski ER, et al. Cerebellar pathology in Friedreich's ataxia: Atrophied dentate nuclei with normal iron content. *Neuroimage: Clinical* 2014;6:93-99.
20. Vavla M, Arrigoni F, Nordio A, De Luca A, Pizzighello S, Petacchi E, et al. Functional and Structural Brain Damage in Friedreich's Ataxia. *Front Neurol* 2018;9:747.
21. Pauli W, Zarzycki A, Krysztalowski A, Walecka A. CT and MRI imaging of the brain in MELAS syndrome. *Pol J Radiol* 2013;78(3):61-65.
22. Chelban V, Bocchetta M, Hassanein S, Haridy NA, Houlden H, Rohrer JD. Un update on advances in magnetic resonance imaging of multiple system atrophy. *Journal of Neurology* 2019;266:1036-1045.
23. Giordano I, Harmuth F, Jacobi H, Paap B, Vielhaber S, Machte J, et al. Clinical and genetic characteristics of sporadic adult-onset degenerative ataxia. *Neurology* 2017;89(5):1-7.