

# Entero-resonancia 3T en edad pediátrica; ¿cómo hacer para ver más y mejor? Principales hallazgos de imagen en enfermedad de Crohn

M. Tovar Perez<sup>1</sup>, I. Cases susarte<sup>1</sup>  
C. Serrano García<sup>1</sup>, RM. Sánchez Jiménez<sup>1</sup>, C.  
Botía González<sup>2</sup>, A. Gilabert Úbeda<sup>1</sup>.

<sup>1</sup> Hospital Clínico Universitario Virgen de la  
Arrixaca. Murcia. España.

<sup>2</sup> Hospital Universitario Santa Lucia. Cartagena.  
Murcia. España.

## Objetivos docentes:

1. Describir nuestro protocolo de preparación de entero-resonancia.
2. Detallar las secuencias empleadas en el protocolo de estudio de imagen.
3. Conocer los principales hallazgos de imagen en enfermedad inflamatoria de Crohn.

## Revisión del tema

### 1. Introducción

La entero-resonancia (ERM) se ha convertido en una prueba de rutina en el estudio por imagen del intestino delgado para evaluar pacientes pediátricos con enfermedad de Crohn (EC) establecida o sospechada. Más del 20% de los pacientes afectados de EC, son menores de 18 años.

Durante la última década, el diagnóstico y manejo de la EC en la edad pediátrica ha cambiado radicalmente. La razón es la creciente conciencia por parte del pediatra sobre la amplia batería terapéutica existente en el manejo de la enfermedad, así como las posibilidades que ofrece la resonancia como técnica de imagen diagnóstica [1,2].

Actualmente, no existe un estándar de referencia exclusivo para el diagnóstico de la EC, que se basa en la combinación de la clínica del paciente, la analítica, el análisis de heces, los hallazgos endoscópicos, histológicos y de imagen [3,4].

La **EC** puede afectar a **cualquier parte del tracto gastrointestinal (TGI)**, sin embargo, en los niños la distribución tiende a ser más proximal. El **íleon terminal** es el sitio más común de EC; sin embargo, alrededor del 60% de los pacientes pediátricos muestran afectación ileocólica, mientras que del 20% al 30% tienen una afectación cólica aislada. La **afectación transmural** es una característica distintiva de la EC. La afectación discontinua del TGI, la estriación de la grasa, las adenopatías mesentéricas, son hallazgos comunes en la EC. En casos de cronicidad, puede ocurrir fibrosis de la pared intestinal, lo que puede desencadenar en estenosis de las asas intestinales afectas. Hasta un tercio de los pacientes con EC, desarrollará como complicación de la enfermedad una fístula perianal o un absceso en algún momento del curso de la misma [5]

Los **estudios de imagen** son imprescindibles en el diagnóstico, manejo, seguimiento y también en la evaluación de la enfermedad en términos de ubicación, extensión, actividad y complicaciones [3].

Siguiendo las pautas de la **Organización Europea de Crohn y Colitis (ECCO)**, así como los **Criterios del American College of Radiology**, la ERM es la modalidad de imagen con la mayor precisión diagnóstica sin exposición a radiación ionizante. Permite la evaluación del lumen intestinal, la pared, el mesenterio adyacente y los tejidos blandos, así como la posible existencia de manifestaciones abdominopélvicas extraintestinales concomitantes. Se puede realizar tanto para confirmar el diagnóstico como para identificar las complicaciones relacionadas con la enfermedad, incluidas estenosis, fístulas y abscesos. Además, es útil para valorar la evolución del grado de actividad inflamatoria, constituyendo un **biomarcador radiológico** válido para evaluar la respuesta a la terapia médica [3]. De hecho, varios estudios diferentes han demostrado que la ERM tiene una alta precisión en la monitorización de las respuestas terapéuticas utilizando la endoscopia como estándar de referencia [3].

**Hallazgos en ERM** como la presencia de edema de la pared intestinal, frecuencia de contractilidad de las asas, úlceras o signos extramurales tales como la proliferación de la grasa y las adenopatías, permiten al radiólogo evaluar si las anomalías detectadas son más fibróticas o inflamatorias. Sin embargo, actualmente no existe una técnica de imagen capaz de determinar el grado de fibrosis [3].

Los estudios de imagen deben realizarse en (tabla 1):

PACIENTES
1. Nuevo diagnóstico
2. Brote de la enfermedad
3. Síntomas de nueva aparición
4. Cambio en el tratamiento
5. Complicaciones

Tabla 1 Indicaciones de estudio de imagen en pacientes con EC

La ERM es segura y bien tolerada en la población pediátrica. Sin embargo, es imprescindible optimizar el protocolo de preparación del paciente, adecuándolo a su edad para obtener un diagnóstico preciso.

El objetivo principal del protocolo de preparación del estudio es obtener una distensión adecuada de las asas intestinales, ya que una distensión subóptima puede desencadenar en un falso engrosamiento mural, realce o incluso enmascarar una verdadera inflamación de las asas intestinales.

El conocimiento de los principales hallazgos de imagen y el uso de una nomenclatura estandarizada común con el digestivo pediátrico, resultan claves en el manejo de la enfermedad, así como en la valoración de la extensión, la evolución y las complicaciones de la misma.

## 2. Preparación oral e intravenosa

Una preparación oral e intravenosa óptima es **clave** para obtener una ERM de alta calidad. Antes de comenzar con la preparación oral, recomendamos el uso de medicamentos antieméticos como ondansetrón 0,1 mg / kg infundido por vía intravenosa (i.v), para evitar náuseas y vómitos.

La **distensión** del intestino es **esencial** para obtener un diagnóstico preciso. De hecho, existe evidencia de que los estudios realizados sin preparación de contraste oral tienen una precisión diagnóstica inferior a los realizados después de la administración de contraste oral [1,3].

Recomendamos a nuestros pacientes acudir en ayunas de sólidos de 4 a 6 h antes del estudio, pudiendo beber agua mineral.

Existen numerosos contrastes orales hiperosmolares disponibles que resultan óptimos para distender el intestino delgado, tales como el manitol, PEG, sorbitol o combinaciones de los mismos. Sin embargo, actualmente no hay evidencia de que uno sea mejor que otro [1,3].

En nuestra institución, utilizamos manitol diluido al 3% con un volumen de 1500ml que debe ser ingerido por el paciente entre 45 minutos y 1 hora antes del examen. Se precisa que el paciente tome al menos 450ml, para que se obtengan imágenes aceptables para el diagnóstico según la literatura consultada. Sin embargo, un volumen superior a 1000ml proporciona una mejor distensión intestinal (Figura 1).

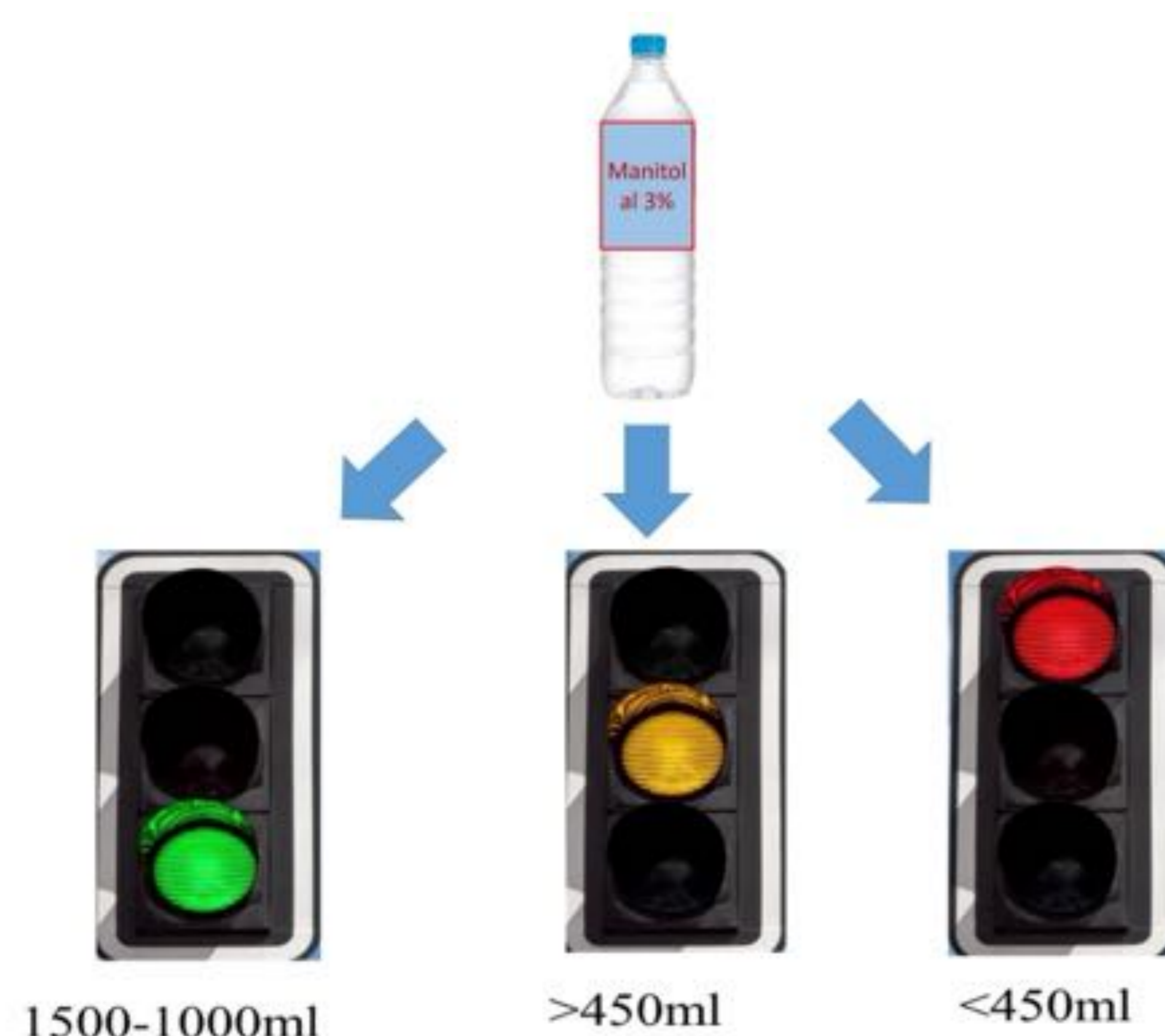


Figura 1 donde se muestra que un volumen entre 1500-1000ml es ideal para el diagnóstico, un volumen >450ml es suficiente y un volumen <450ml es inapropiado para el diagnóstico

Las imágenes del estudio se han de comenzar a adquirir como máximo en 1 hora desde que el paciente comienza a tomar el contraste oral, para evitar que el contraste administrado alcance el colon y las asas de íleon terminal sean poco valorables por la escasa distensión.

Es importante advertir a los pacientes que pueden experimentar retortijones y diarrea después de ingerir agentes de contraste oral hiperosmolar.

Aunque se puede obtener un diagnóstico de imagen aceptable sin el uso de **agentes espasmolíticos**, existe **evidencia** de que su administración **mejora la distensión intestinal**, por lo que actualmente se recomiendan [3]. El butilbromuro de hioscina (butilescopolamina) es el agente espasmolítico de elección. En la tabla 2 se muestran las contraindicaciones de la butilescopolamina [6].

## CONTRAINDICADO

- Hipersensibilidad
- Obstrucción pilórica, íleo paralítico, megacolon, atonía intestinal.
- Taquicardia secundaria a insuficiencia cardíaca o tirotoxicosis.
- Glaucoma de ángulo estrecho o predisposición al mismo.
- Miastenia gravis.
- Uropatía obstructiva

Tabla 2. Contraindicaciones de butilescopolamina

El glucagón es una alternativa aceptable pero más costosa. La Tabla 3 muestra las dosis por peso del glucagón así como las principales contraindicaciones [6]

➤ Alternativa: Glucagón	CONTRAINDICADO
.Dosis de 0,25mg x kg en < 20kg -Dosis de 0,5mg/kg en >20kg	-Hipersensibilidad -Feocromocitoma

Tabla 3. Dosis por peso del glucagón y principales contraindicaciones

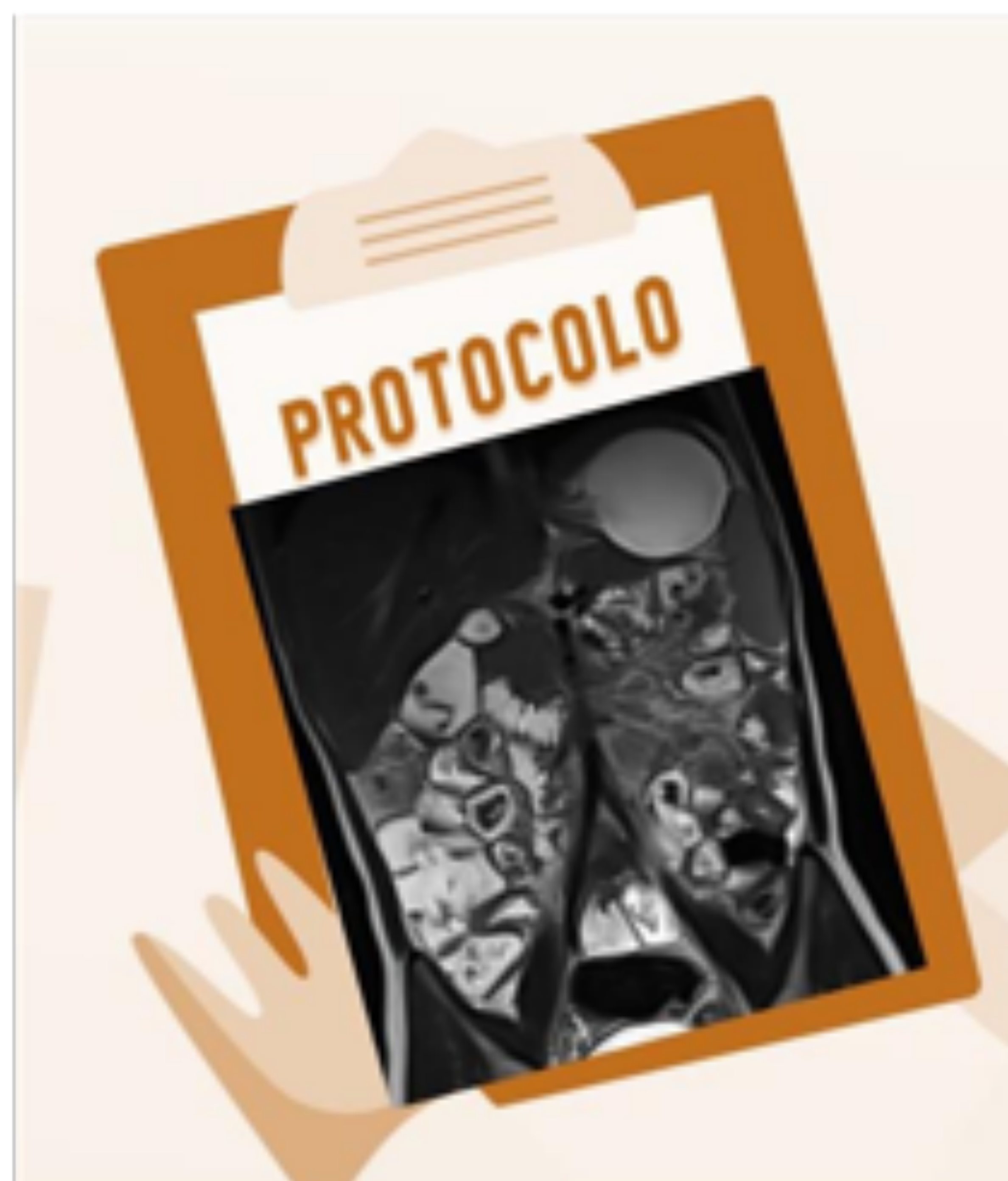En nuestra institución, administramos butilescopolamina a 0,3 mg / kg (i.v) dividida en dos dosis durante el estudio.

### 3. Protocolo de imagen

La ERM requiere secuencias rápidas con apneas para minimizar la respiración y los artefactos peristálticos. Antes de comenzar el estudio, el paciente debe orinar para evitar la compresión de la vejiga sobre el íleon terminal.

Los estudios se realizan en un equipo de RM de 3T. Nuestro protocolo incluye:

- 1 • Localizador coronal
- 2 • Coronal T2 Truefisp cine.  
➤ 1ª dosis de buscapina.
- 3 • Coronal T2 Haste.
- 4 • Axial T2 Haste
- 5 • Axial T2 SG Haste
- 6 • Coronal T2 SG Haste  
➤ 2ª dosis de buscapina
- 7 • Difusión (B=50, 400, 800)
- 8 • Coronal cte T1 vibe
- 9 • Axial cte SG tardío



Las imágenes potenciadas en T1 con saturación de la grasa obtenidas tras la administración de contraste en fase venosa portal (cte T1), facilitan la evaluación del patrón de realce de la pared intestinal y la vascularización mesentérica con cierta evidencia de que aumentan la precisión diagnóstica. Sin embargo, se ha descrito retención a largo plazo de gadolinio en el cerebro de pacientes expuestos y los protocolos que omiten el contraste de gadolinio pueden tener una precisión diagnóstica similar, por lo que el uso del mismo debe valorarse individualmente según la guía de la ECCO.

Recientemente, se ha producido un incremento en el número de publicaciones que apoyan el uso de imágenes de difusión junto con secuencias cine para valorar la motilidad intestinal como herramientas muy útiles en la detección de EC y en la evaluación de su actividad. Sin embargo, se precisa continuar investigando en esa dirección, ya que estas secuencias se consideran opcionales según la guía de la ECCO.

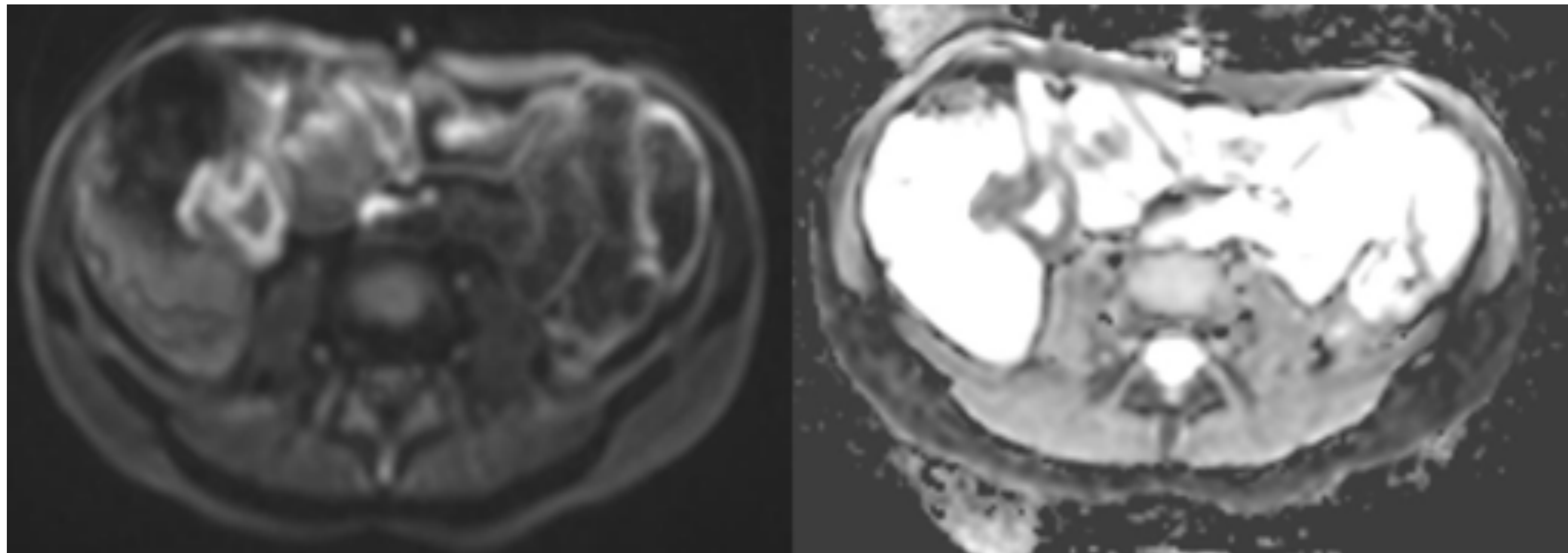


Figura 1. Difusión (b= 800) que muestra restricción de íleon terminal con caída en el mapa de ADC

La secuencia de difusión no aumenta significativamente el tiempo del estudio y resulta útil para la identificación de áreas de inflamación activa y de abscesos. Sin embargo, es un hallazgo inespecífico de inflamación mural de la EC, por lo que constituye una secuencia complementaria y de apoyo en el diagnóstico de enfermedad inflamatoria activa. Además, los radiólogos deben ser conscientes de que los falsos positivos en las imágenes de difusión pueden deberse a muchos factores, incluida la distensión intestinal subóptima. De hecho, el yeyuno de forma fisiológica presenta restricción a la difusión en comparación con el íleon normal. Por todas estas razones, el diagnóstico de la EC activa no debe hacerse solo en base a los hallazgos de difusión (Figura 1).

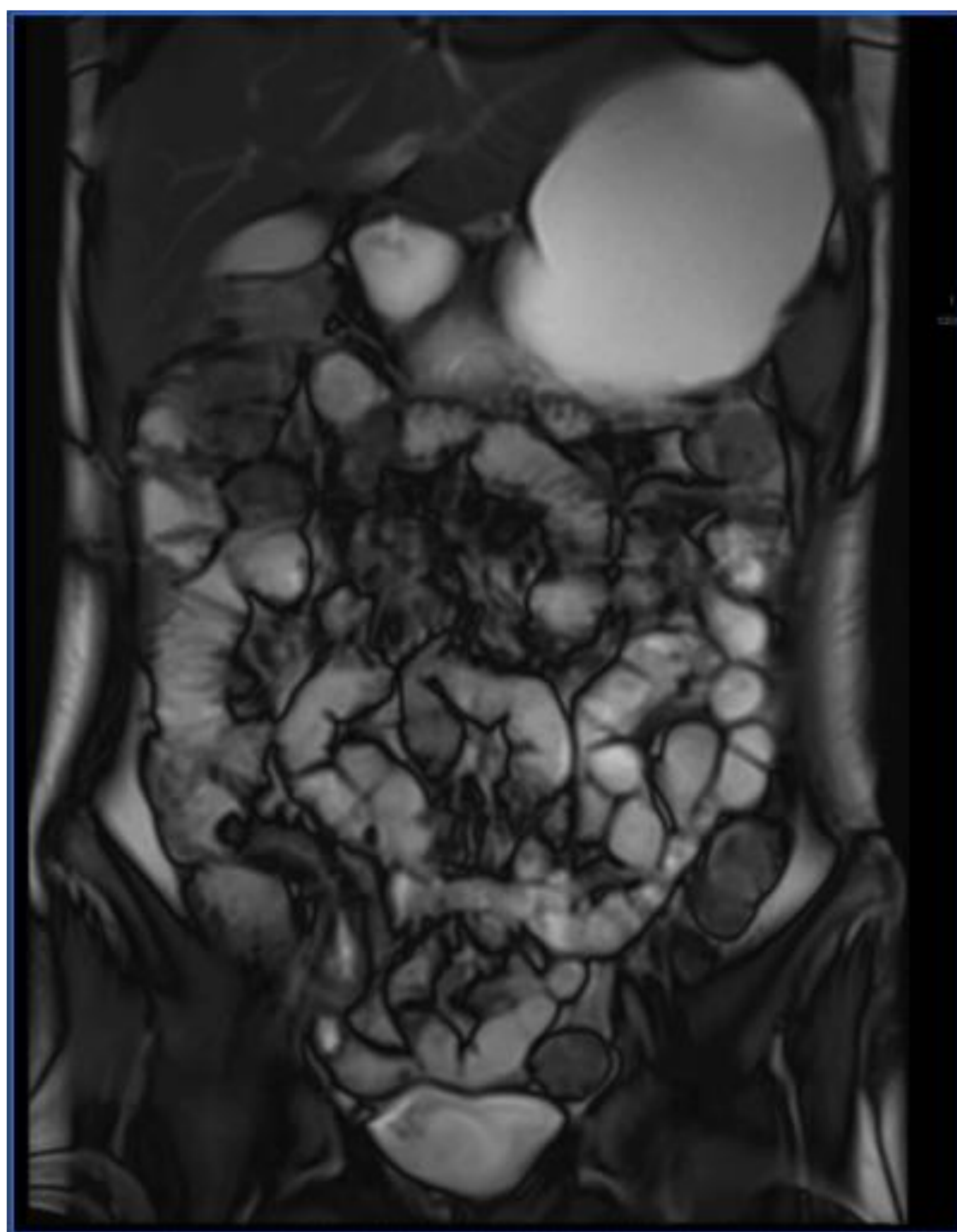


Figura 2: Coronal T2 True Fisp cine que muestra un segmento de íleon terminal con disminución del peristaltismo. Se adjunta video en formato mp4.

Las secuencias de cine permiten valorar; el incremento de la rigidez de los segmentos afectados, la pérdida de la distensibilidad, así como la disminución del peristaltismo. Además, son útiles en el diagnóstico diferencial entre contracción fisiológica y estenosis (Figura 2).

## 4. Formas de presentación de EC y principales hallazgos de imagen para evaluar la actividad de la enfermedad [8-12].

### 4.1. Formas de presentación:

La EC puede presentarse en forma de: enfermedad inflamatoria activa sin estenosis ni fístulas, enfermedad penetrante o enfermedad fibroestenótica.

A veces, los pacientes pueden tener características de más de un subtipo de enfermedad coexistiendo los diferentes tipos de enfermedad en un mismo paciente, por lo que algunos autores prefieren hablar de EC con signos de actividad o de cronicidad.

### 4.2. Principales hallazgos de imagen para evaluar la actividad en la enfermedad:

**1. Incremento del grosor de la pared >3mm.** En general, una medida de más de 3 mm de la pared intestinal generalmente se considera anormal (Figura 3)

- 3-5mm: leve
- 5-7mm: moderado
- >7mm: severo




Figura 3. Axial T2 con saturación de la grasa en el que se muestra engrosamiento mural de íleon terminal de hasta 8,7mm (severo).

Para medir el engrosamiento mural es preferible emplear imágenes T1 con saturación de la grasa post-contraste o bien T2 con saturación de la grasa y evitar las secuencias T2 eco de gradiente steady state free precession (TrueFisp, balance, fiesta...) ya que el artefacto de desplazamiento químico puede distorsionar la medida del engrosamiento mural (Figura 4).

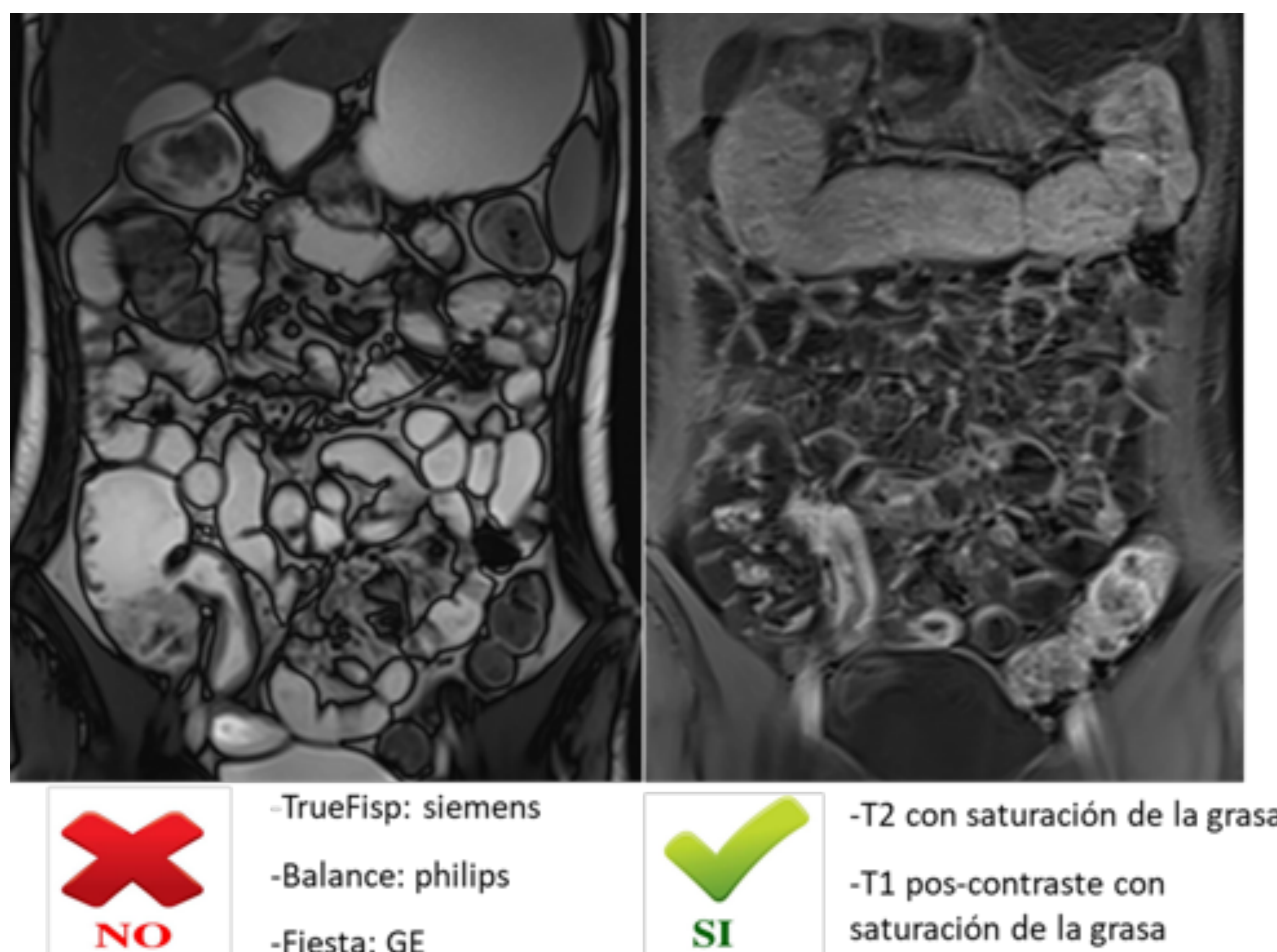


Figura 4: Coronal T2 TrueFisp y coronal T1 con saturación de la grasa post-contraste. Nótese cómo la medida del engrosamiento mural se ve distorsionada en las secuencias SSFP.

**2. Aumento de la intensidad de la señal dentro de la pared intestinal en las imágenes ponderadas en T2 por edema.** Ante dudas de si la hiperreal es real, se puede comparar la intensidad de señal con la de la musculatura paravertebral, o bien con la de asas adyacentes no afectadas. (Figura 5).

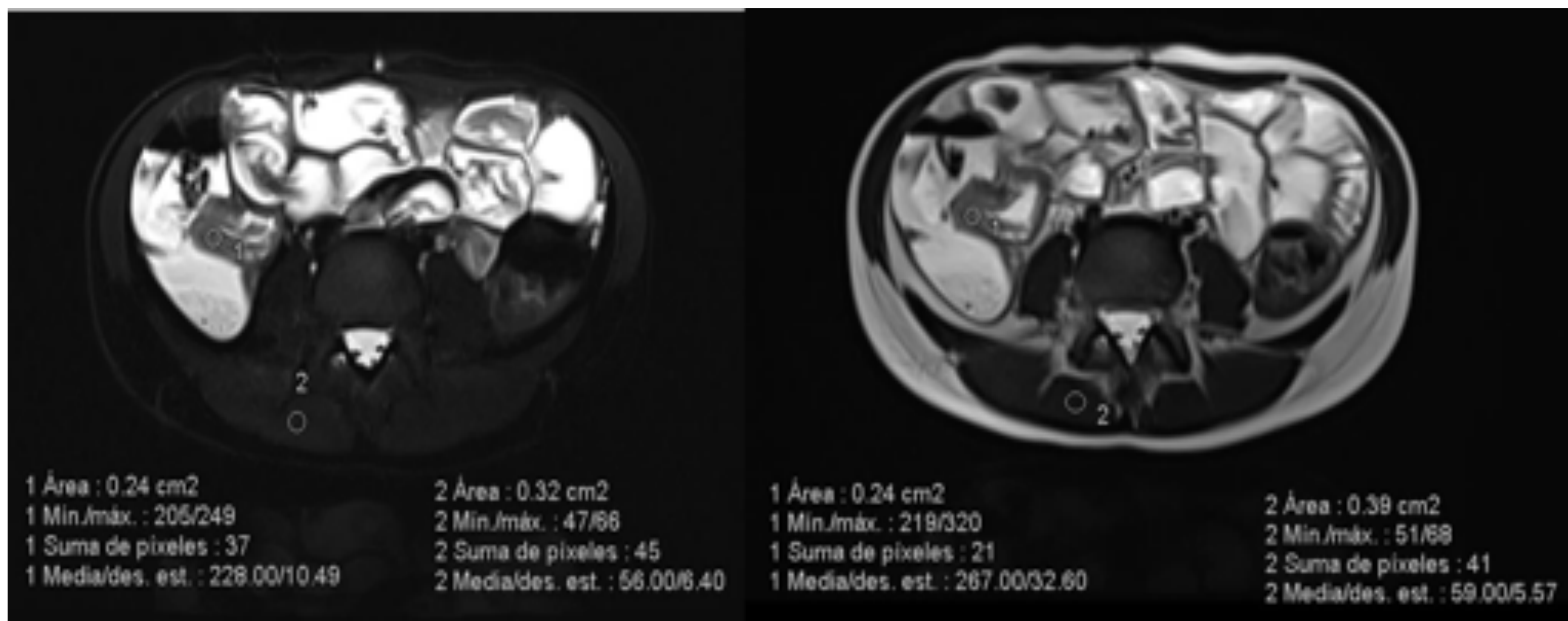


Figura 5. Axial T2 con saturación de la grasa y T2 sin saturación de la grasa, que evidencian hiperseñal mural por edema. Nótese la comparación de la hiperseñal del íleon terminal aumentada respecto a la de la musculatura paravertebral.

**3. Aumento del realce de la pared intestinal tras la administración del contraste intravenoso.**

Tanto el aumento de la intensidad de la señal, como el incremento del realce de la pared intestinal tras la administración de cte i.v, son hallazgos comunes en los segmentos intestinales con datos de inflamación activa, constituyendo ambos hallazgos signos sensibles y específicos para la detección de EC en niños [3].

Se ha demostrado que un aumento en la captación del contraste de la pared intestinal es un predictor independiente de la gravedad de la inflamación de la EC al usar la endoscopia como estándar de referencia [3].

El realce de la pared intestinal puede seguir un patrón homogéneo, mucoso o en capas (Figura 6, 7). Una actividad de la enfermedad más grave se considera un patrón en capas en comparación con el patrón de la mucosa, que a su vez es más grave que un patrón homogéneo. Se ha de tener en cuenta, que pueden existir diferentes grados de inflamación y fibrosis al mismo tiempo en el mismo paciente.

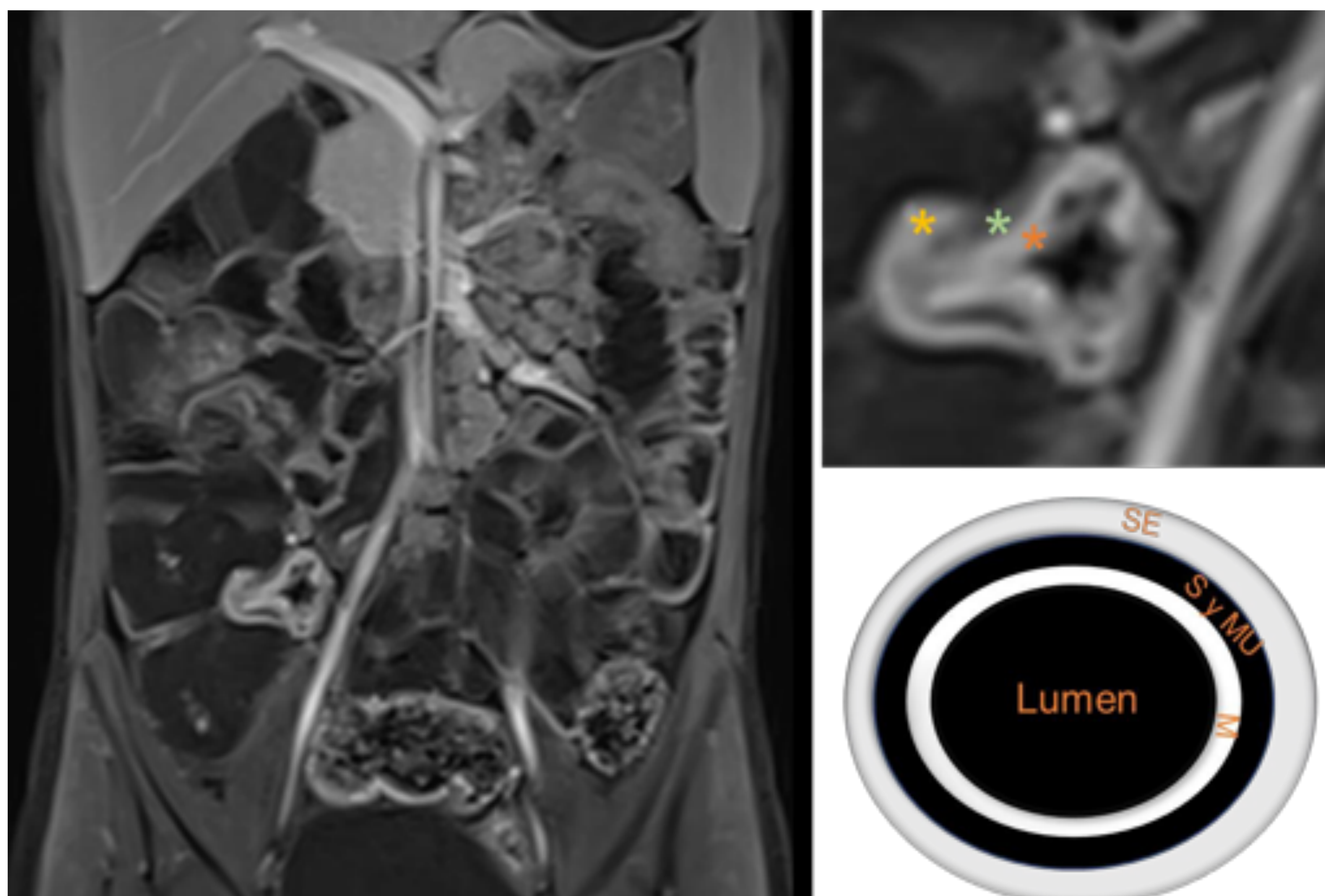


Figura 6. Coronal T1 con saturación de la grasa post-contraste i.v, en el que se muestra un realce en capas. Asterisco naranja: mucosa. Asterisco verde: submucosa y muscular. Asterisco amarillo: serosa. M: mucosa; S y MU: submucosa y muscular; SE: serosa.

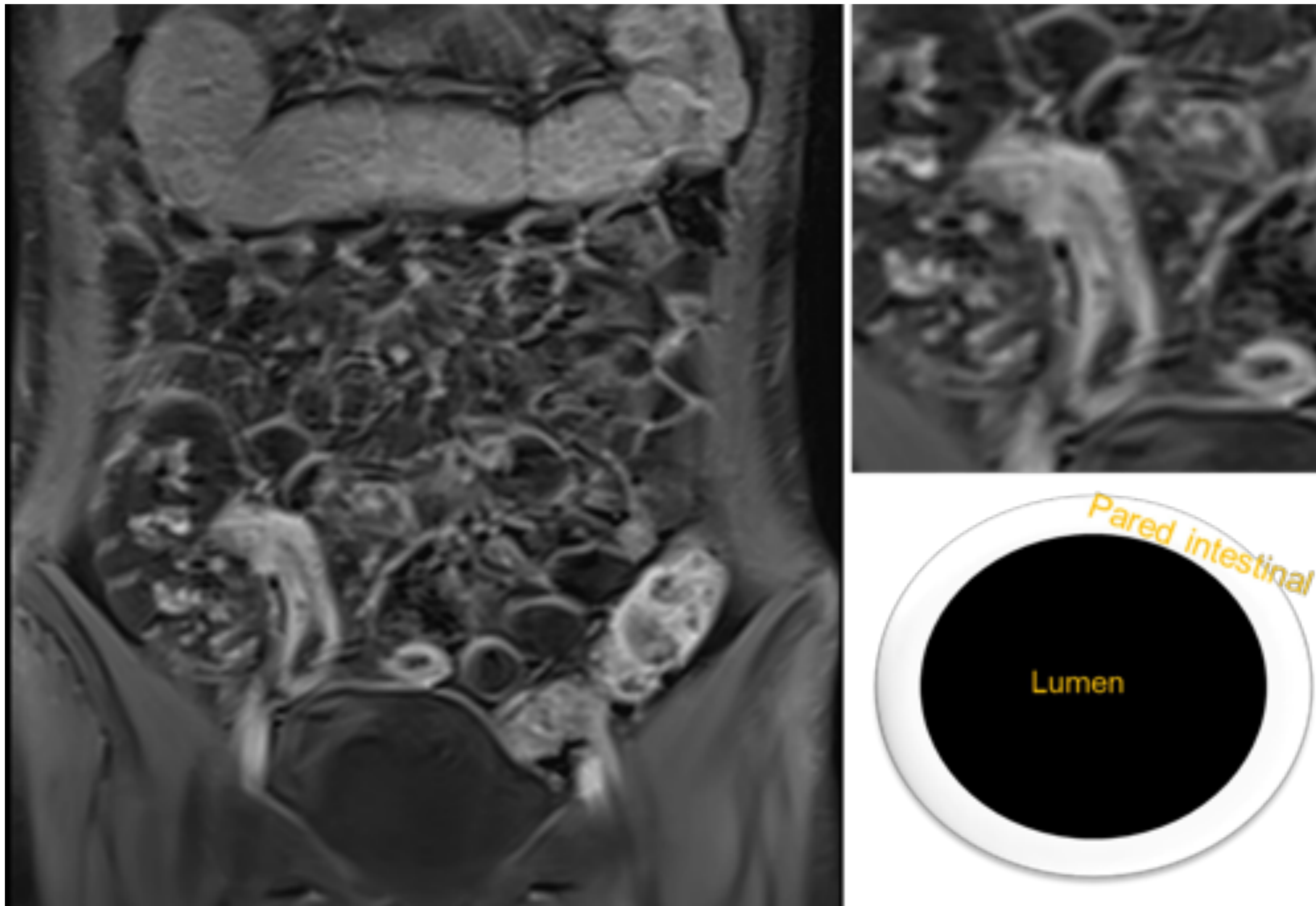


Figura 7. Coronal T1 saturación de la grasa post-contraste donde se muestra un realce mural homogéneo. Imagen ampliada y esquema ilustrativo donde se muestra el mismo hallazgo.

#### 4. Signo del peine

Es el aumento de calibre de los vasa recta del lado mesentérico de la pared intestinal, en forma de estructuras tubulares, a veces tortuosas simulando los dientes de un peine. Las secuencias potenciadas en T2 con saturación de la grasa y T1 saturación de la grasa con contraste de gadolinio son apropiadas para observar este signo (Figura 8).

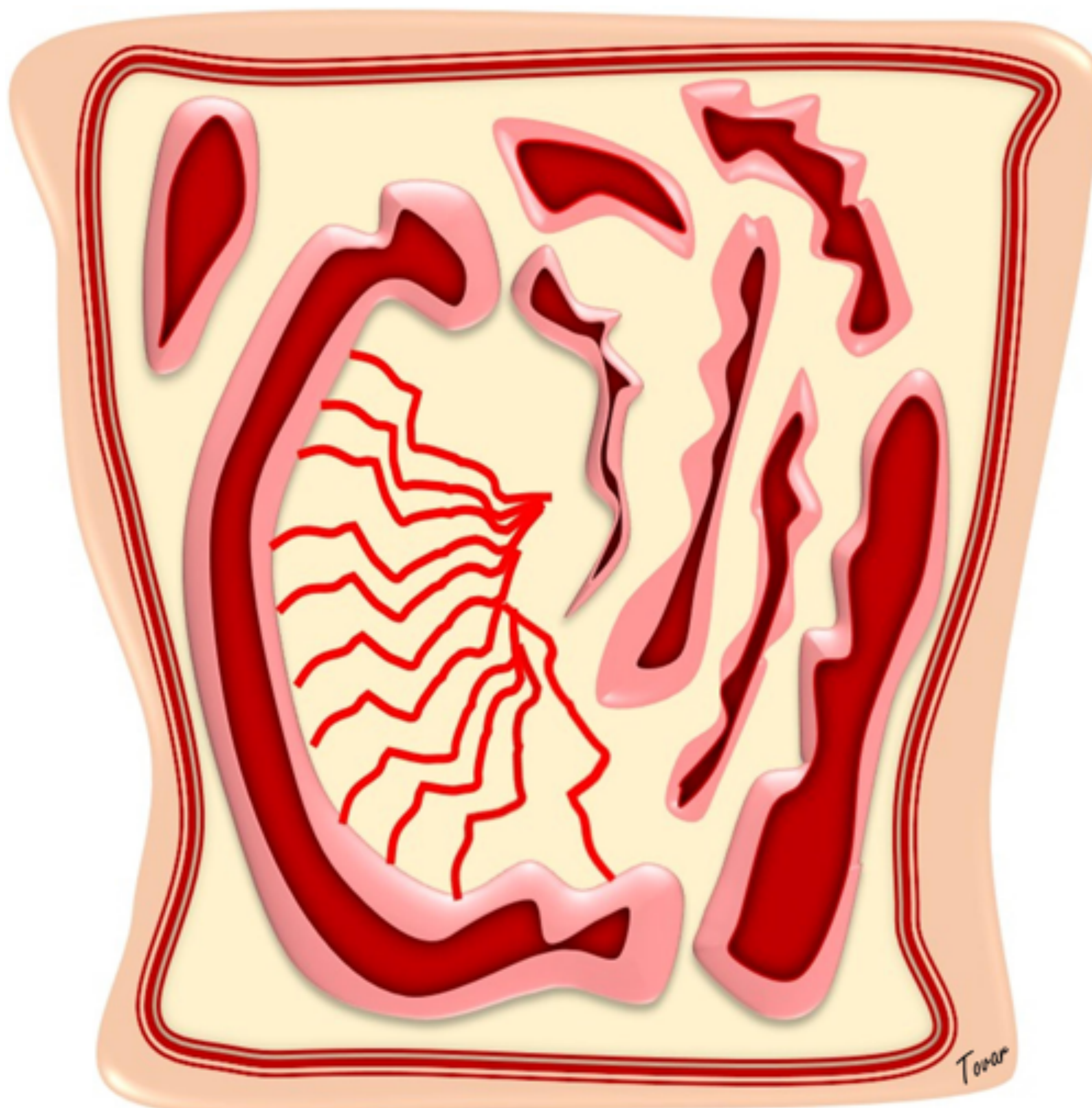


Figura 8. Ilustración realizada por M. Tovar donde se muestra la ingurgitación de los vasa recta



#### 5. Realce tras el contraste de los ganglios mesentéricos.

#### 6. Estriación de la grasa perientérica.

Hallazgo consistente en bordes mal delimitados en la interfase intestino-grasa perientérica con aumento de la señal de la grasa en T2 o zonas de hipercaptación en T1 post gadolinio.

#### 7. Presencia de úlceras

Defectos parietales o irregularidades en el contorno de la superficie mucosa en un segmento intestinal con engrosamiento de pared. Algunos trayectos lineales hipercaptantes que se extienden desde la mucosa a capas profundas pueden interpretarse como úlceras lineales (Figura 9).

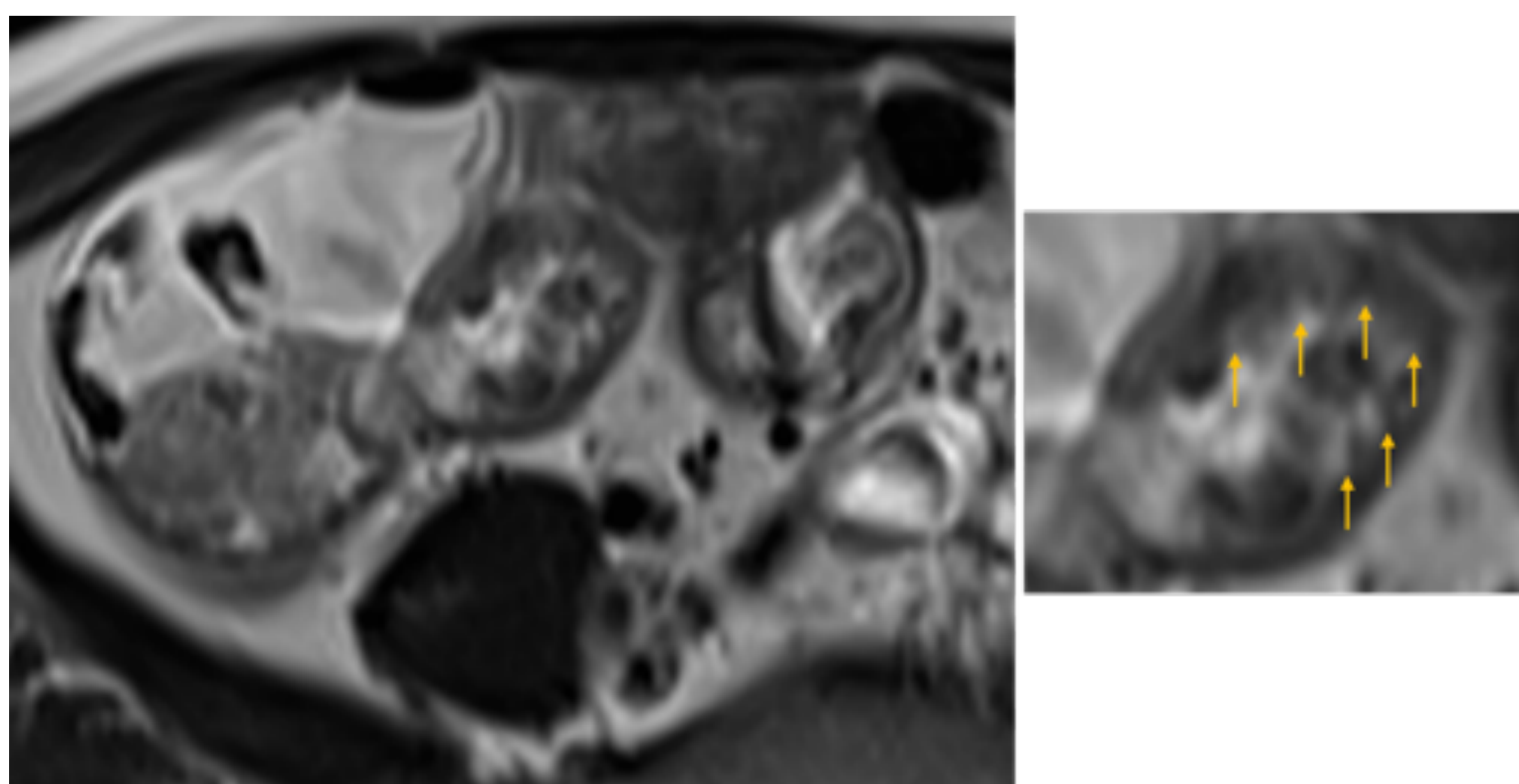


Figura 9. Axial T2 e imagen ampliada de la misma secuencia donde se observan irregularidades de la mucosa que sugieren la presencia de pequeñas ulceraciones confirmadas posteriormente en estudio de endoscopia (flechas amarillas). Nótese la dificultad de diferenciarlo de los repliegues normales de la mucosa intestinal.

#### 8. Realce de ganglios linfáticos mesentéricos.

#### 9. Tractos sinusales

Son tractos lineales hipercaptantes con/sin contenido líquido y/o gas en su interior que se origina en un segmento intestinal y acaba de forma ciega en el mesenterio.

#### 10. Fístulas

Son tractos lineales que realzan tras la administración de cte i.v con o sin contenido líquido y/o gas en su interior que comunica un segmento intestinal con estructuras vecinas o la piel.

Hasta el 38% de los pacientes con EC desarrollaran fistulas perianales en algún momento de la evolución de la enfermedad. Para el estudio de la enfermedad perianal, se precisan secuencias de RM centradas en la pelvis y en planos orientados respecto al canal anal (Figura 10 y 11)

#### 11. Flemón

Lesión de partes blandas inflamatoria mal delimitada sin delimitación de su pared tras la administración de cte i.v (figura 10).

#### 12. Absceso

Lesión de partes blandas inflamatoria con contenido líquido con o sin gas en su interior con paredes generalmente engrosadas e hipercaptantes tras la administración de cte i.v (Figura 10).

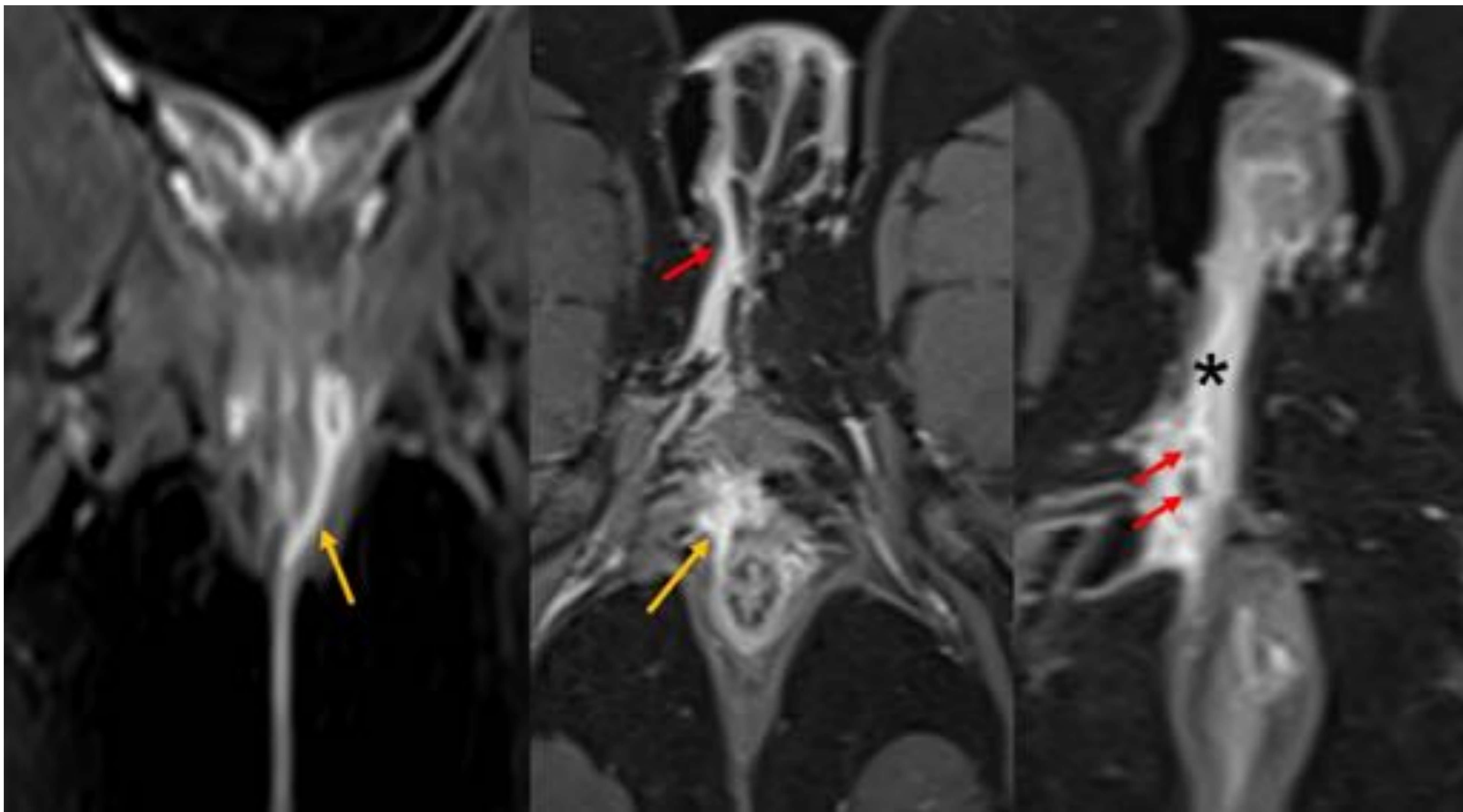


Figura 10: Coronales y axiales T1 con saturación de la grasa post-gadolinio pertenecientes al mismo paciente, donde se evidencia una fistula interesfintérica (flecha amarilla en 1ª imagen), otra transfintérica a las 11 horas (flecha amarilla en 2ª imagen) con trayecto fistuloso descendente hacia región escrotal (flecha roja) y área flemonosa (asterisco negro en 3ª imagen) con focos de microabscesificación en su interior (flechas rojas)

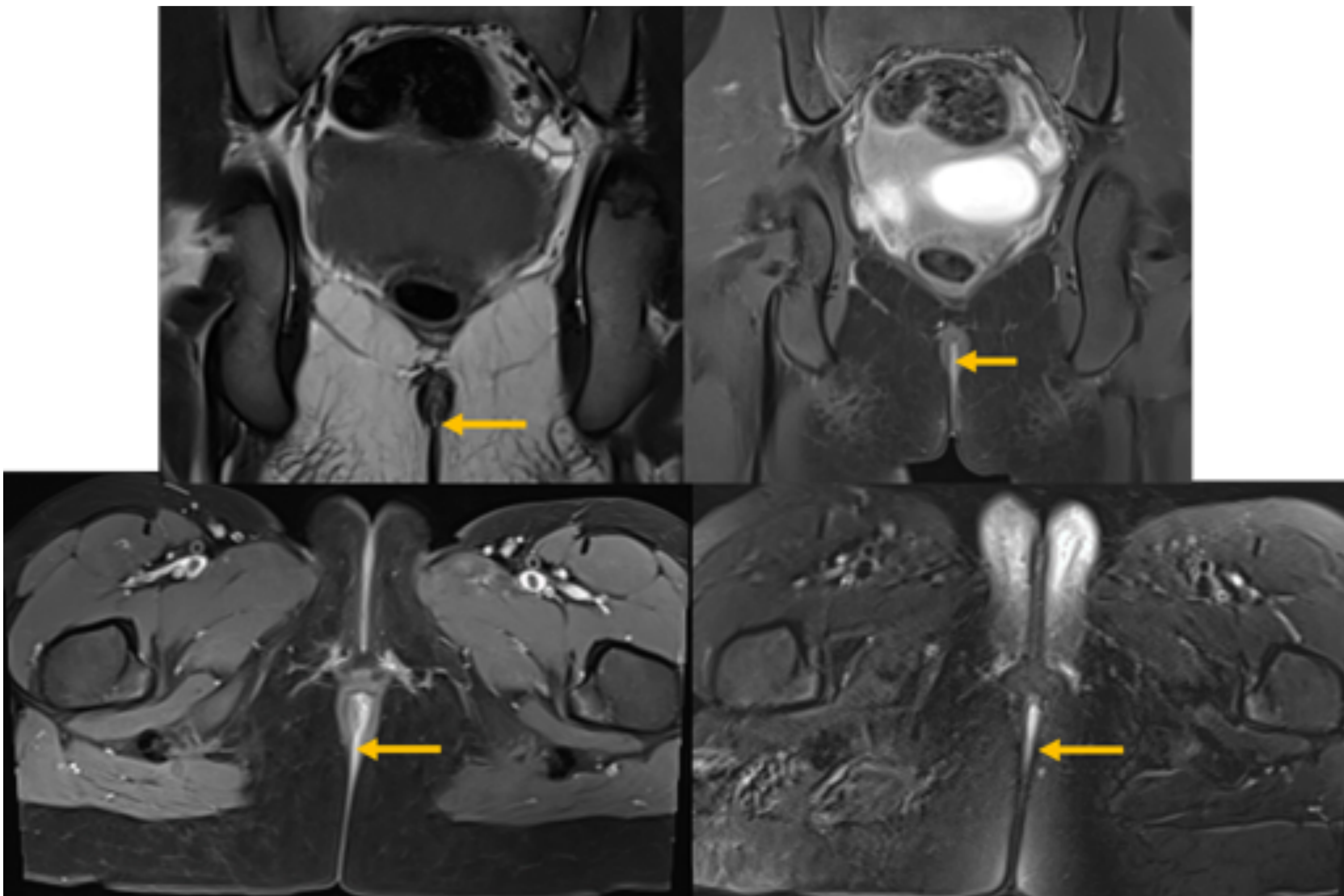


Figura 11. Secuencias coronales y axiales potenciadas en T2, así como T1 con saturación de la grasa post-contraste en planos coronal y axial, en las que observamos una fistula perianal, probablemente interesfintérica a las 6 horas. (flechas amarillas)

### 13. Estenosis

Existen múltiples definiciones de estenosis, la más restrictiva es la de Oschenskun Scand J Gastro, que considera estenosis la reducción persistente de la luz intestinal (>80%) causado por un engrosamiento patológico de pared (>4mm) con o sin dilatación pre-estenótica.

Según Church PC, Turner D, Feldman BM, et al, las variables más útiles para detección de la inflamación intestinal activa con sensibilidad > 80% y especificidad > 90% son las lesiones de la mucosa (ulceras y fisuras) y la hiperintensidad de la pared T2 por edema.

En la tabla 4 adaptada de la disponible en: <http://www.sedia.es/si-entero-rm/>, se recogen los principales hallazgos asociados a EC, las secuencias dónde mejor se visualizan y si los hallazgos traducen o no actividad.

Hallazgo de imagen	Secuencia	Actividad inflamatoria
Hipercaptación con ctiv	T1 SG post cte	SI
Edema	T2 y T2SG	SI
Ulceras	Todas las secuencias; T1 SG post cte, TrueFisp, T2 SG.	SI
Proliferación fibroadiposa	Todas las secuencias	NO
Signo del peine	T2 o T1 SG post GD	SI
Estriación de la grasa perientérica	T2 SG o T1 SG post GD	SI
Fistulas	Todas las secuencias	SI
Tracto sinusal	Todas las secuencias	SI
Flemón y absceso	Todas las secuencias	SI
Estenosis	Todas las secuencias	SI/NO

Tabla 4. Principales hallazgos de imagen en EC asociados a actividad inflamatoria y secuencias donde mejor se visualizan [12]

La RM es una técnica de imagen eficaz para la evaluación de pacientes con EC y complicaciones como estenosis, fístulas y abscesos, así como la evaluación de pacientes con EC perianal. Durante la ERM, es posible realizar secuencias pélvicas específicas para evaluar la EC perianal asociada, que puede revelar con precisión la localización y las complicaciones (fistulas o abscesos clínicamente no detectados) (figura 10 y 11).

Las imágenes obtenidas mediante RM en equipos de 3 Teslas tienen la ventaja de aumentar la relación señal / ruido aproximadamente 1.7-1.8 veces, respecto a los equipos de 1.5T.

Esto aumenta la resolución espacial y / o temporal, mejora la detección de anomalías tempranas, superficiales o sutiles y reduce el tiempo de exploración. Sin embargo, las imágenes en equipos de 3T tienen un mayor artefacto de susceptibilidad, inhomogeneidad de campo magnético y mayor tasa de absorción específica.

## Conclusión

Una técnica apropiada para la ERM y conocer los hallazgos de la imagen son las principales claves para abordar el diagnóstico, la extensión, la evaluación de la actividad y las complicaciones en los pacientes con enfermedad de Crohn.

## Bibliografía

1. Church PC, Turner D, Feldman BM, et al; Image Kids Study Group. Systematic review with meta-analysis: magnetic resonance enterography signs for the detection of inflammation and intestinal damage in Crohn's disease. *Aliment Pharmacol Ther* 2015;41:153-66.
2. Shenoy-Bhangle A, Nimkin K, Aranson T, Gee M. Value of diffusion-weighted imaging when added to magnetic resonance enterographic evaluation of Crohn disease in children. *Pediatric Radiology*. 2015;46(1):34-42.
3. Maaser C, Sturm A, Vavricka S, Kucharzik T, Fiorino G, Annese V et al. ECCO-ESGAR Guideline for Diagnostic Assessment in IBD Part 1: Initial diagnosis, monitoring of known IBD, detection of complications. *Journal of Crohn's and Colitis*. 2018;13(2):144-164K.
4. Sturm A, Maaser C, Calabrese E, Annese V, Fiorino G, Kucharzik T et al. ECCO-ESGAR Guideline for Diagnostic Assessment in IBD Part 2: IBD scores and general principles and technical aspects. *Journal of Crohn's and Colitis*. 2018;13(3):273-284.
5. Mentzel H, Reinsch S, Kurzai M, Stenzel M. Magnetic resonance imaging in children and adolescents with chronic inflammatory bowel disease. *World Journal of Gastroenterology*. 2014;20(5):1180-1191.
6. Spain V. Vademecum.es - Su fuente de conocimiento farmacológico [Internet]. Vademecum.es. 2021 [citado 17 Enero 2021]. Disponible en: <https://www.vademecum.es/>
7. Sohn B, Kim M, Koh H, Han K, Lee M. Intestinal lesions in pediatric Crohn disease: comparative detectability among pulse sequences at MR enterography. *Pediatric Radiology*. 2014;44(7):821-830.
8. Bruining D, Zimmermann E, Loftus E, Sandborn W, Sauer C, Strong S. Consensus Recommendations for Evaluation, Interpretation, and Utilization of Computed Tomography and Magnetic Resonance Enterography in Patients With Small Bowel Crohn's Disease. *Radiology*. 2018;286(3):776-799.
9. Casciani E, De Vincentiis C, Poletti E, Masselli E, Di Nardo G, Civitelli F, Cucchiara S, Gualdi GF. Imaging of the small bowel: Crohn's disease in paediatric patients. *World Journal of Radiology*. 2014;6(6):313.
10. Herraiz Hidalgo L, Alvarez Moreno E, Carrascoso Arranz J, Cano Alonso R, Martínez de Vega Fernández V. Magnetic resonance enterography: Review of the technique for the study of Crohn's disease. *Radiología (English Edition)*. 2011;53(5):421-433.1
11. Ram R, Sarver D, Pandey T, Guidry CL, Jambhekar KD. Magnetic resonance enterography: A stepwise interpretation approach and role of imaging in management of adult Crohn's disease. *Indian J Radiol Imaging*. 2016 Apr-Jun; 26(2): 173-184.
12. The Radiology Assistant: Crohn's disease [Internet]. Radiologyassistant.nl. 2020 [citado 12 Enero]. Disponible en: <https://radiologyassistant.nl/abdomen/crohn-s-disease>.
13. SI Entero-RM - sedia.es [Internet]. Sedia.es. 2020 [cited 22 April 2020]. Disponible en: <http://www.sedia.es/si-entero-rm/>