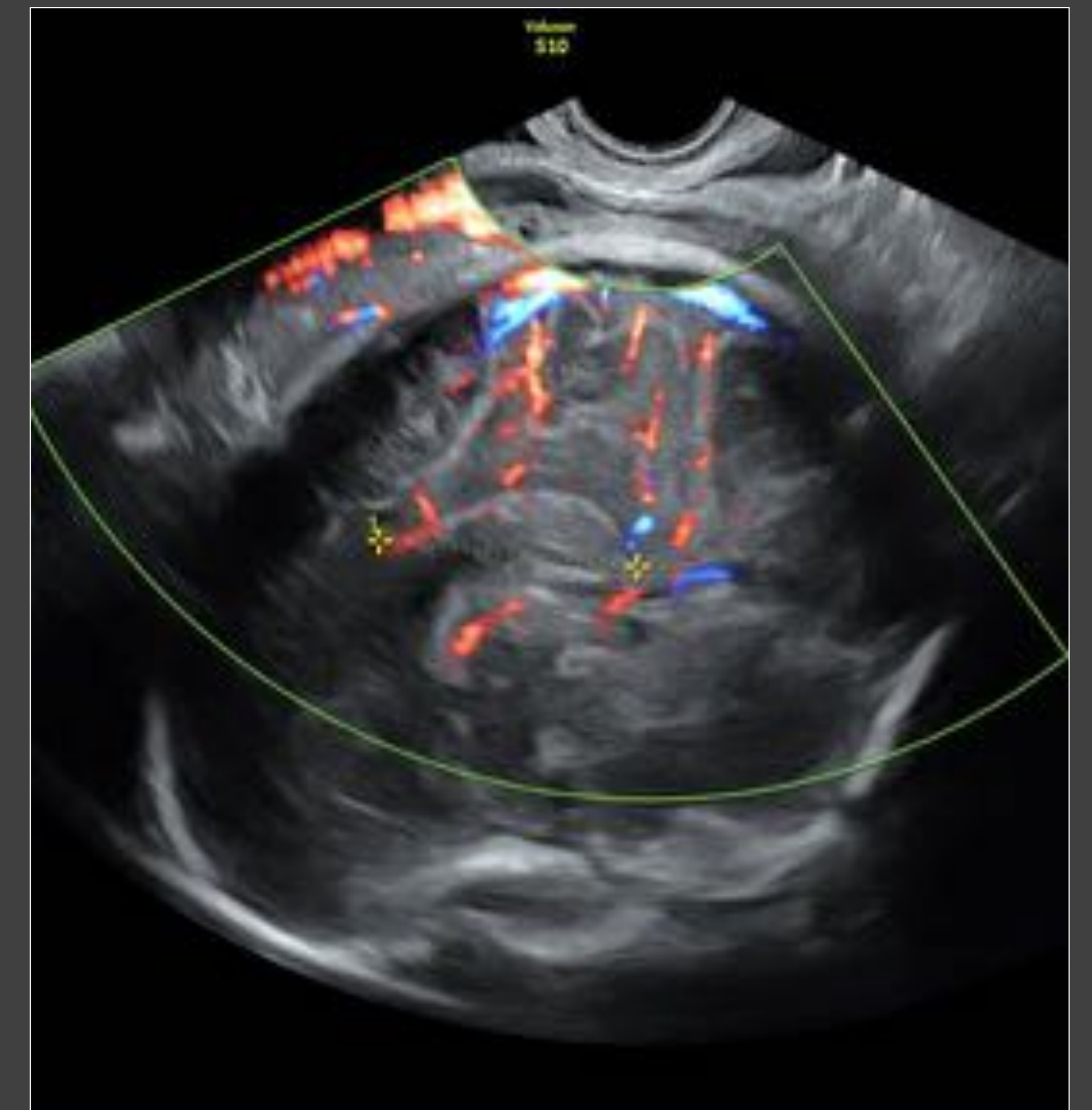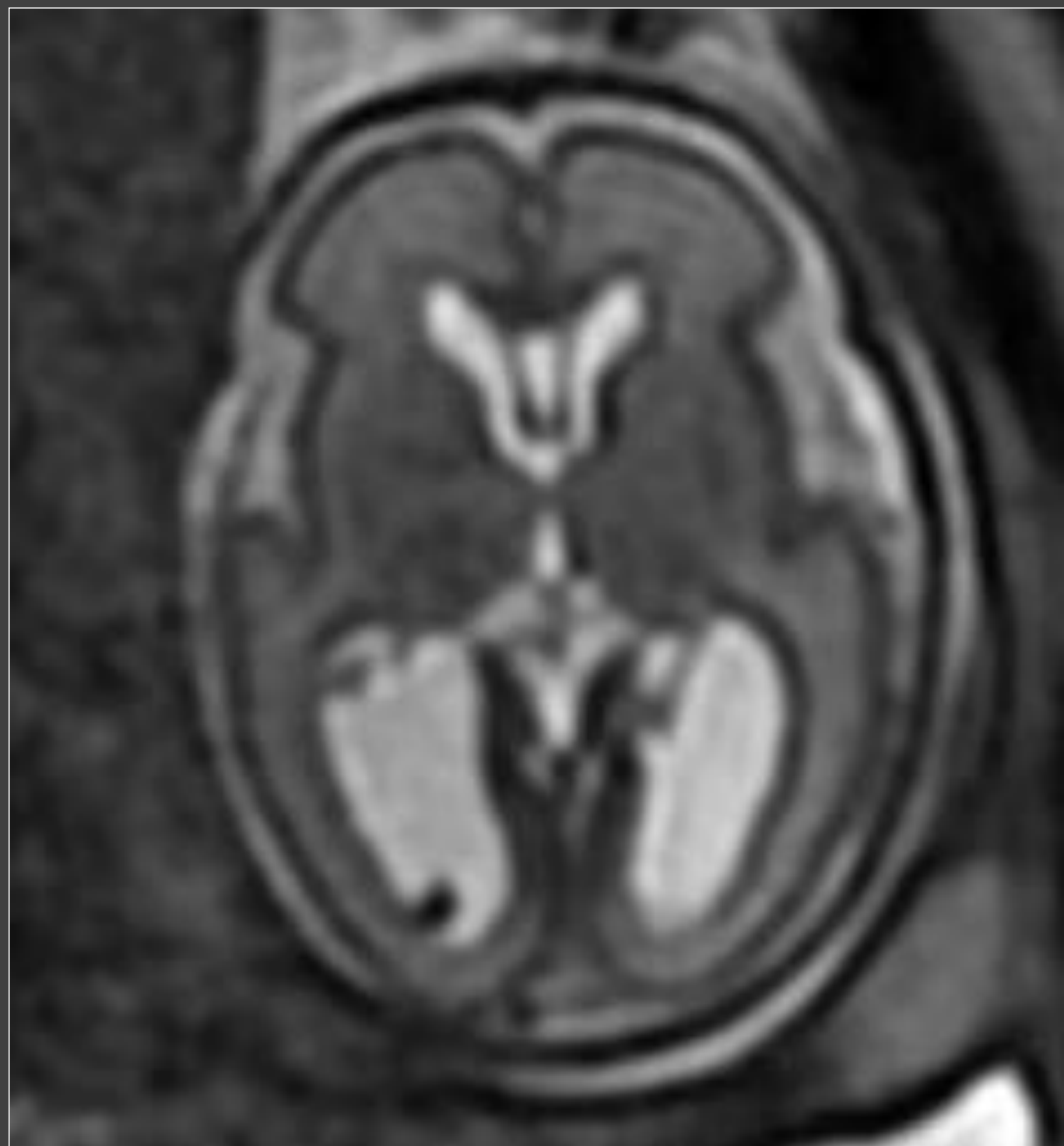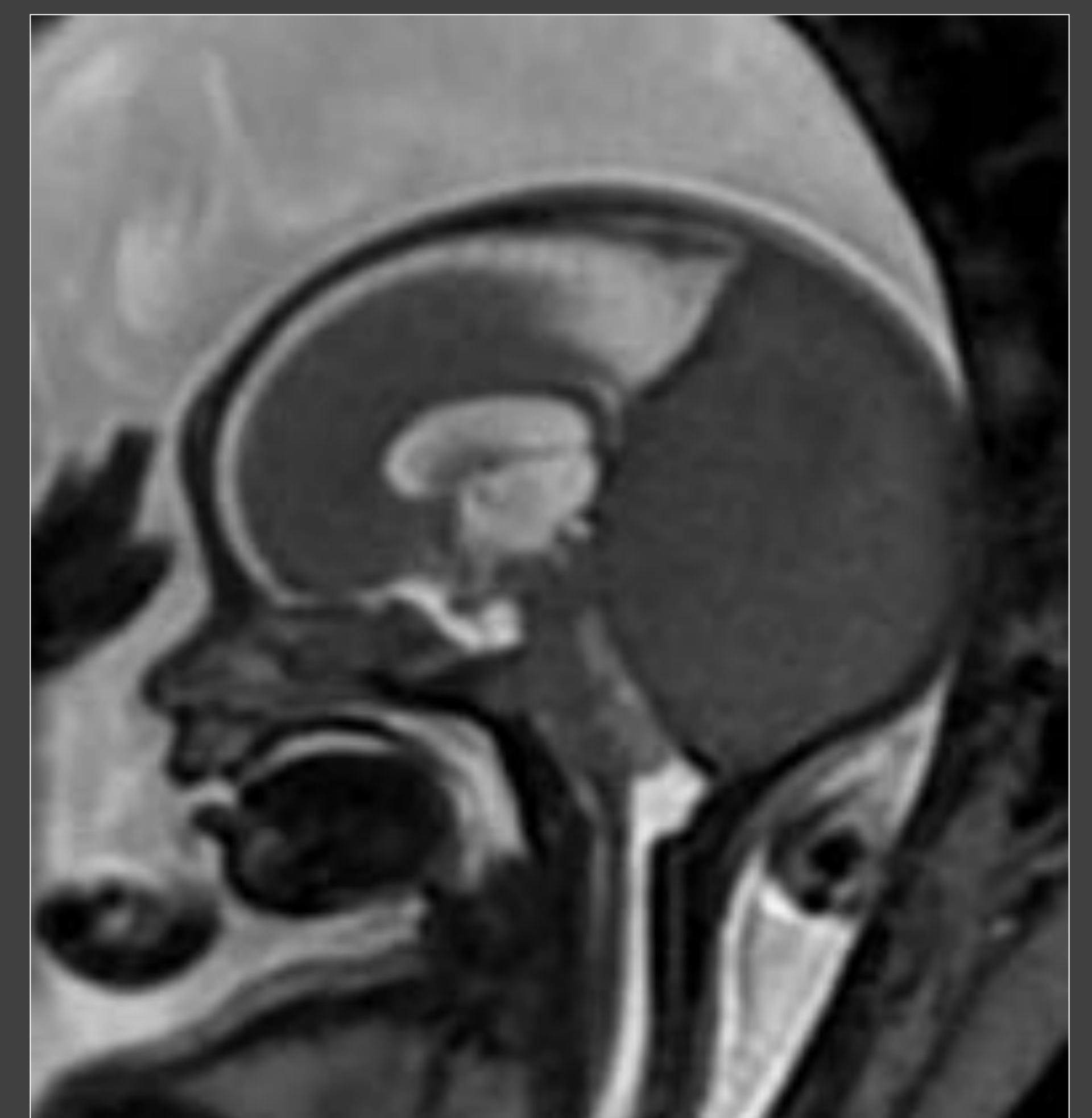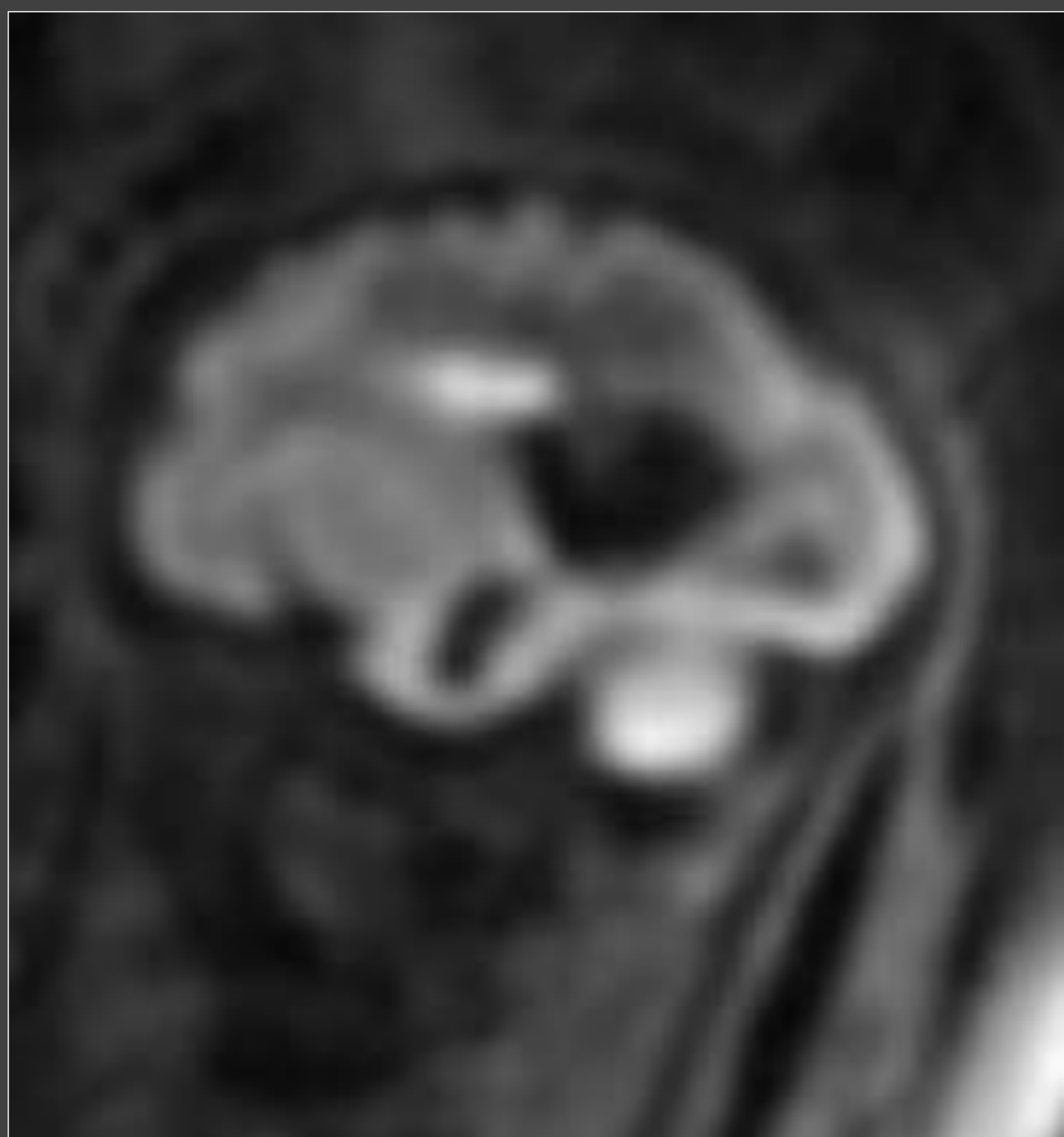


PE-0967

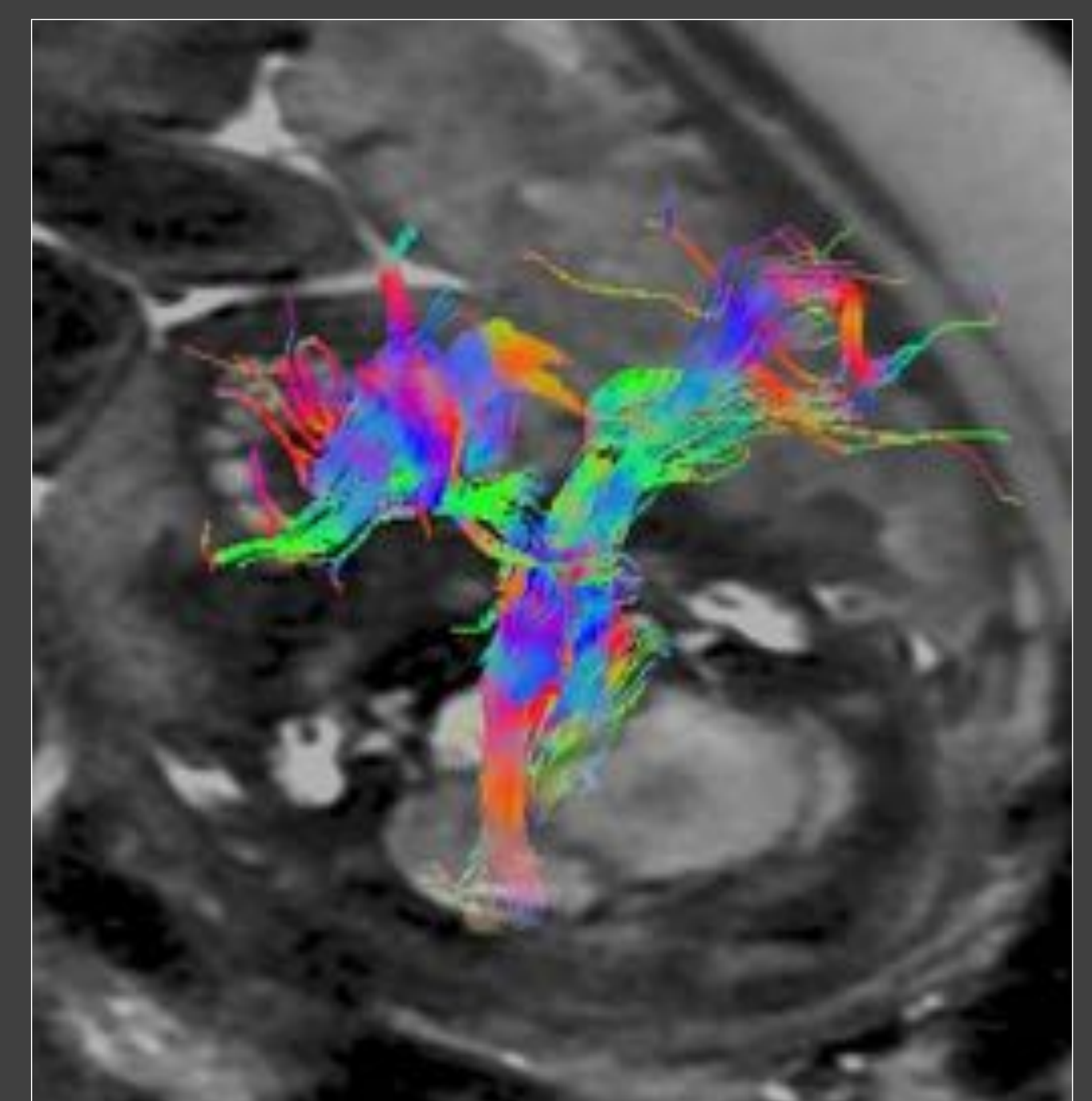
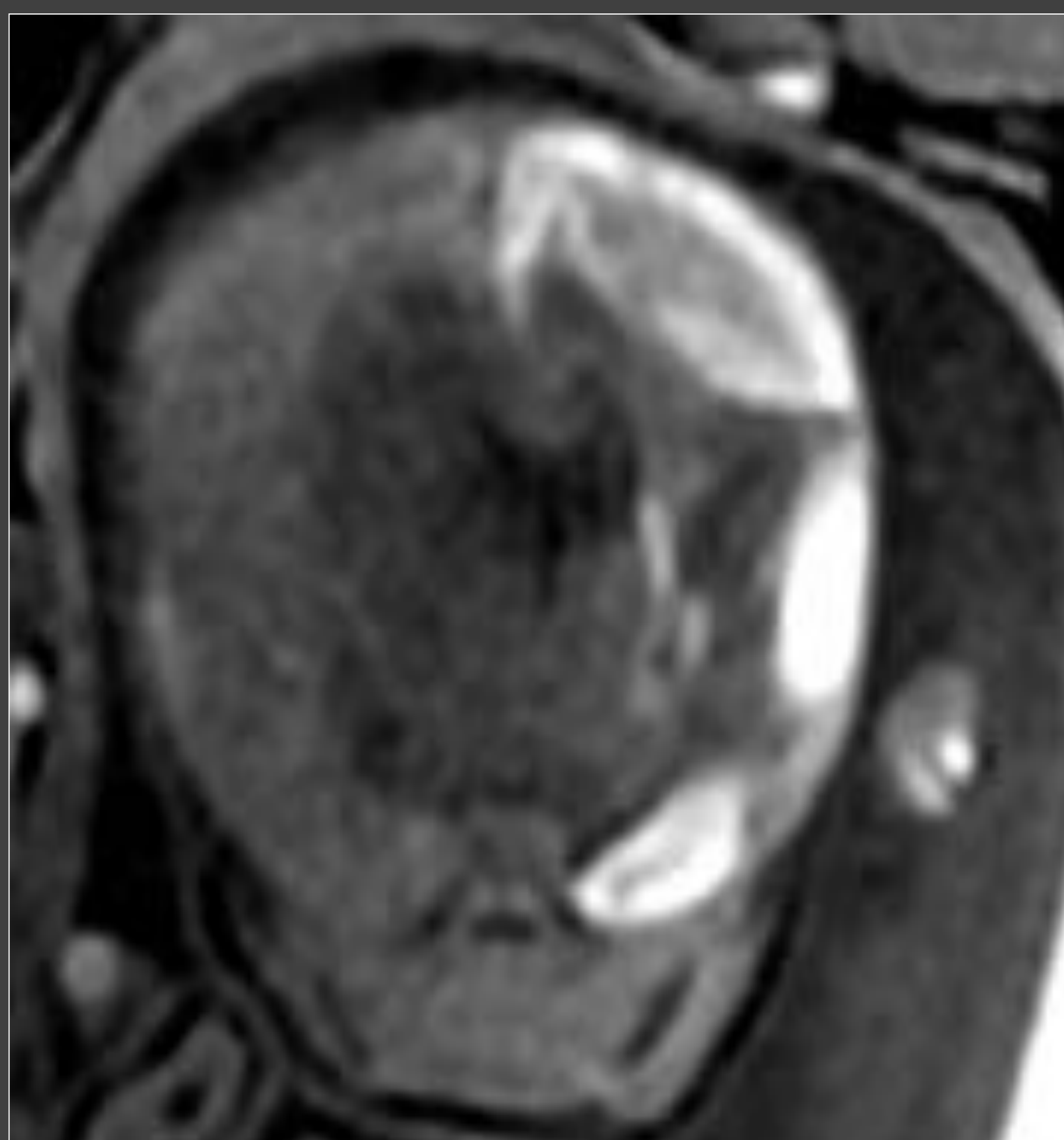
DIAGNÓSTICO PRENATAL DE LA PATOLOGÍA HEMORRÁGICA E ISQUÉMICA CEREBRAL: ECOGRAFÍA Y RM FETAL



- ✓ **Manuel Recio Rodríguez**
- ✓ **Pilar Martínez Ten**
- ✓ **Begoña Adiego Burgos**
- ✓ **Olga Nieto Velasco**
- ✓ **Raquel Cano Alonso**
- ✓ **Vicente Martínez de Vega Fernández**



Hospital Universitario Quirón-Salud Madrid



Objetivo docente:

- Describir las indicaciones de RM y ecografía en el estudio de la patología hemorrágica e isquémica fetal.
- Revisar los hallazgos característicos por ecografía y RM de las diferentes patologías
- Resaltar la eficacia diagnóstica de la RM fetal en la detección hemorrágica e isquémica fetal con la utilización de secuencias potenciadas en T2* y secuencias de difusión.

Revisión del tema:

- Muchas anomalías congénitas cerebrales no derivan de una embriogénesis anormal y son consecuencia de procesos destructivos que pueden ocurrir en cualquier momento de la gestación, particularmente en el tercer trimestre.
- La mayoría de estos procesos destructivos son consecuencia de accidentes vasculares y hemorragia.
- El desarrollo del SNC constituye el proceso ontogenético más complejo conocido. Comienza en el 17 día de vida intrauterina y termina al final de la etapa preescolar.
- Los insultos que se produzcan durante este proceso pueden dar lugar a alteraciones, que dependiendo del momento en que acontezcan y de la intensidad de la noxa, serán auténticas malformaciones congénitas o lesiones destructivas, en ocasiones con afectación del neurodesarrollo posterior.

ETAPAS DEL DESARROLLO EMBRIONARIO:**- Inducción dorsal**

- **Neurulación primaria:** 3^a-4^a semanas de gestación.
- **Neurulación secundaria:** 4^a-5^a semanas de gestación

- Inducción ventral: 5^a-6 semanas**- Proliferación y diferenciación neuronal :** 2-4 meses.**- Migración neuronal:** 3^{er}-6^o mes.**- Organización neuronal:** 22 semanas-2 años de vida**- Mielinización:** 16 semanas-2 años de vida.

- Especialmente vulnerable a hipoxia

MALFORMACIONES

LESIONES DESTRUCTIVAS

DAÑO HIPÓXICO-ISQUÉMICO

Incidencia de isquemia perinatal: 1/4000 nacidos vivos entre la semana 28 de gestación y 28 días postnatales.

Incidencia de hemorragia intracraneal fetal: 1/10000 embarazos. Muchas pacientes no se diagnostican prenatalmente al ser asintomáticos hasta el primer año de vida.

Patogénesis:

- La severidad depende de muchos factores que incluyen la duración de la hipoperfusión y la edad gestacional fetal.
- A diferencia del neonato no es común una respuesta aguda a la hipoxia, la mayoría son crónicas.
- La afectación aguda de ganglios basales y la cortical cerebral es infrecuente al mostrar las neuronas mayor resistencia a la hipoxia en gestaciones tempranas y al ser menos agudo el proceso.
- Las lesiones de sustancia blanca son menos frecuentes que en el neonato.
- La hemorragia de la matriz germinal es un hallazgo frecuente más común que la hemorragia intraparenquimatosa.
- La mayoría son lesiones isquémico-hemorrágicas.
- El 80-90% producen hemorragia intracraneal (90% supratentoriales y un 10% infratentoriales) y un 20% hemorragia subaracnoidea.

Etiología: En la mayoría de los casos (55%) no se identifica la etiología. Las más frecuentes detectadas son las enfermedades hematológicas y el trauma materno.

| MATERNA | EMBARAZO | FETAL |
|--|--|---|
| <ul style="list-style-type: none"> • Trombocitopenia aloimmune y púrpura trombocitopénica idiopática. • Mutación COL4A1. • Enfermedad Von-Willebrand. • Deficiencia de vitamina K. • Incompatibilidad Rh materno-fetal. • Medicamentos: warfarina, colestiramina y antiépilépticos • Tóxicos: alcohol, cocaína monóxido de carbono. • Trauma. • Yatrogénico: amniocentesis, cordocentesis. • Hipoxia secundaria a hemorragia, crisis convulsivas, preeclampsia y paro cardíaco. • Colestasis del embarazo. • Enfermedades febriles. • Cetoacidosis diabética. | <ul style="list-style-type: none"> • Coriamnionitis • Prolongada rotura de membranas. • Placenta previa. • Hemorragia placentaria. • Trombosis placentaria. • Abruption placentario. • Anastomosis vascular momocoriónicas: Síndrome de transfusión feto-fetal y muerte de un gemelo. • Lesión en el cordón umbilical con obstrucción del flujo sanguíneo. | <ul style="list-style-type: none"> • Trombocitopenia aloimmune fetal. • Déficit congénito del factor V. • Déficit congénito del factor X • Metabolopatías: mitocondriales, deficiencia de piruvato carboxilasa, hiperglicemia no cetónica, metabolismo de aminoácidos y enfermedades peroxisomales. • Déficit proteína C. • Infección: TORCH, hepatitis no A no B. • Lesiones ocupantes de espacio: quistes o tumores. |

HMG-HIV: HEMORRAGIA DE LA MATRIZ GERMINAL-INTRAVENTRICULAR

- La mayoría de los casos se detectan entre la semana 26 y 33 pero existen algunos casos descritos en la semana 20 de gestación.
- La hemorragia unilateral es más frecuente en el hemisferio izquierdo ya que el hemisferio derecho es menos sensible a la hipoperfusión.
- La ecogenicidad de las paredes ventriculares corresponden a ventriculitis.
- La ventriculomegalia transitoria puede ser debida a la obstrucción de los forámenes de Monro por el sangrado. En las hemorragias grado III y IV la ventriculomegalia es mayor y suele persistir.
- La ventriculomegalia también puede ser producida por alteración en la reabsorción de LCR debido a la inflamación de las vellosidades subaracnoideas por el sangrado.
- La ventriculomegalia se detecta en un 60% y puede evolucionar a hidrocefalia por obstrucción ventricular o del acueducto de Silvio.
- La hemorragia intraparenquimatosa se extiende desde la pared subependimaria del ventrículo.
- Pequeños sangrados cerebelosos y cerebrales pueden pasar desapercibidos en la ecografía por su limitada resolución.
- **Clasificación de Burstein y Papile modificada en lesiones de la matriz germinal fetal:**

| Grado | Hallazgos |
|-------|---|
| I | Hemorragia subependimaria. |
| II | Hemorragia intraventricular que ocupa menos del 50% del ventrículo siendo el tamaño del ventrículo ≤ 15 mm |
| III | Hemorragia intraventricular que ocupa más del 50% del ventrículo siendo el tamaño del ventrículo > 15 mm |
| IV | I-III con hemorragia periventricular intraparenquimatosa |

- Entre las 24-32 semanas la matriz germinal es altamente proliferativa y presenta elevada actividad metabólica.
- La red vascular es muy sensible a los cambios de presión, hipoxia, acidosis o anoxia que producen hipoperfusión y reperfusión con sangrado por rotura de la prematura red capilar que es frágil.
- La rotura del epéndimo produce hemorragia intraventricular.
- Una hemorragia intraventricular grande puede comprimir u obstruir las venas terminales en la superficie ventricular y producir un infarto venoso hemorrágico periventricular.
- Puede producir hidrocefalia por el sangrado intraventricular debido a ependimitis inflamatoria u obstrucción del acueducto de Silvio o 4º ventrículo por el coágulo.

- La hemorragia cerebelosa podría ser secundaria al sangrado de la matriz germinal de la capa granular externa.
- Entre la 20-21 semanas las lesiones parenquimatosas producen necrosis sin gliosis que formará una cavidad porencefálica. Después de la semana 26 existe proliferación de astrocitos y dará lugar a encefalomalacia quística con gliosis. En la última fase del embarazo producirá gliosis sin quiste.
- **Imagen en ecografía:**

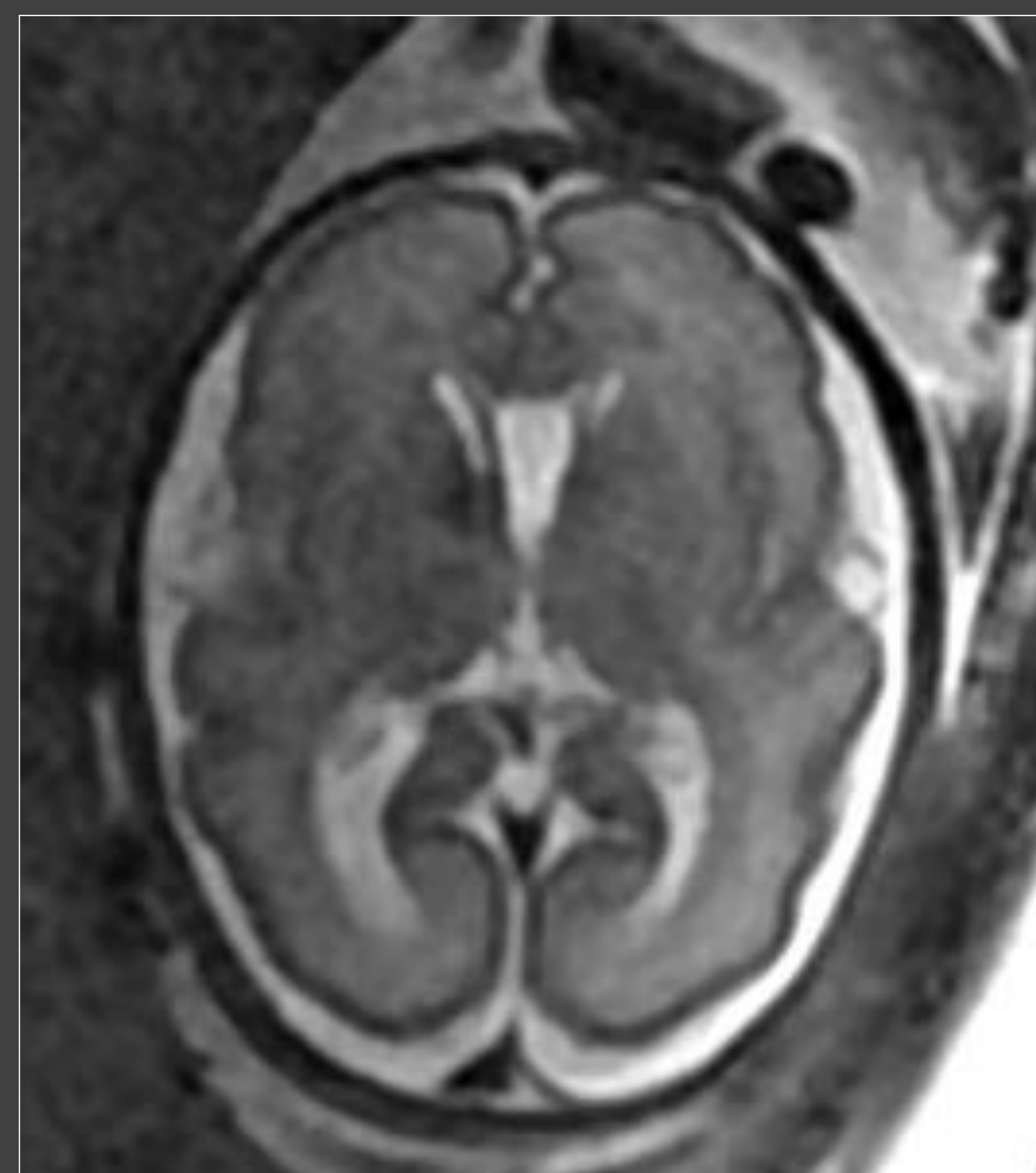
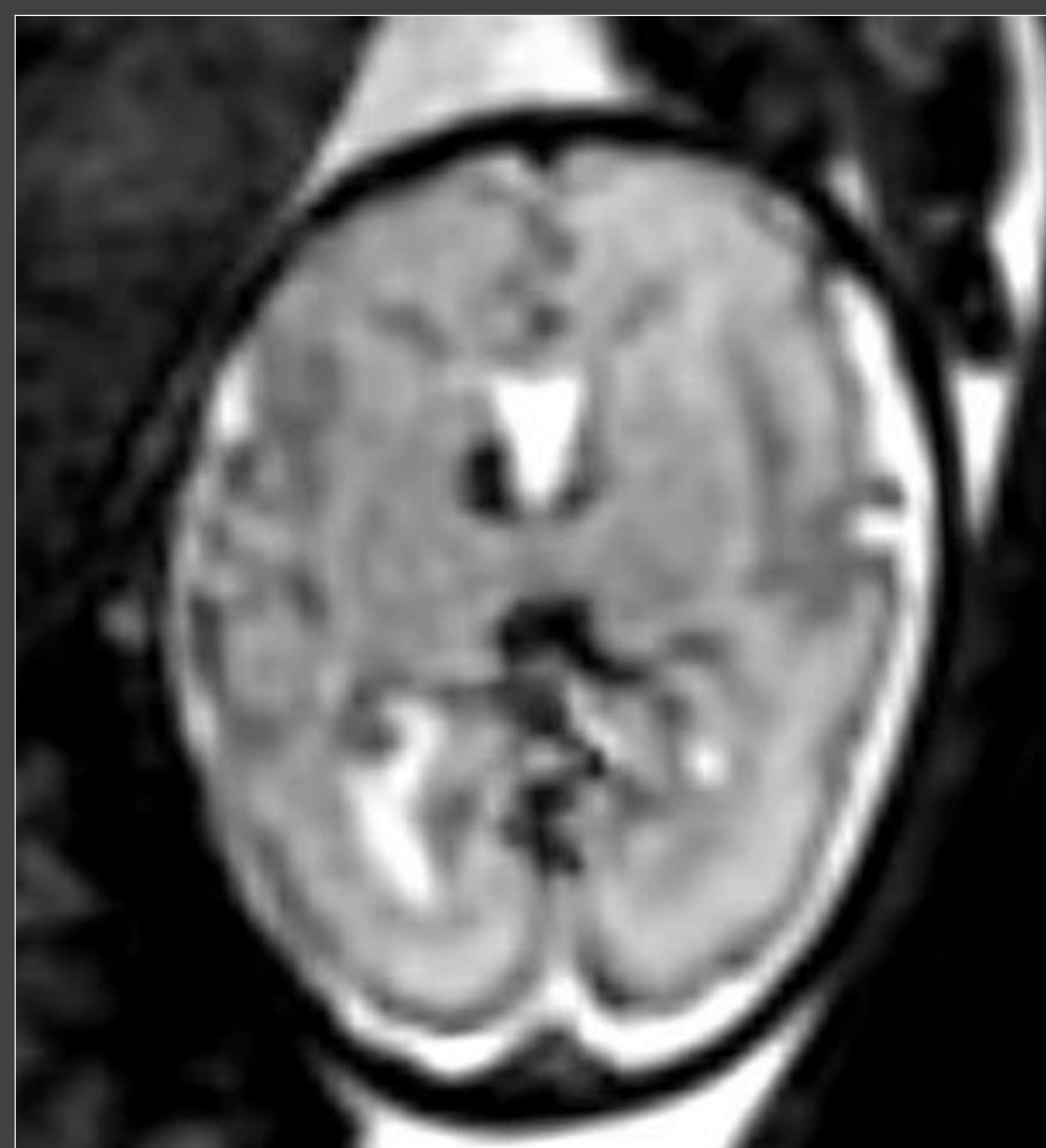| TIEMPO DE EVOLUCIÓN | US |
|----------------------------|--|
| 3-7 días | Hiperecogénica |
| 8-28 días | Heterogénea con centro hipoecoico y periferia hiperecogénica |
| >28 días | Lesión quística hipoecoica. |

- **Imagen en RM:** Las secuencias T1 y eco de gradiente T2 ayudan a detectar la hemorragia.

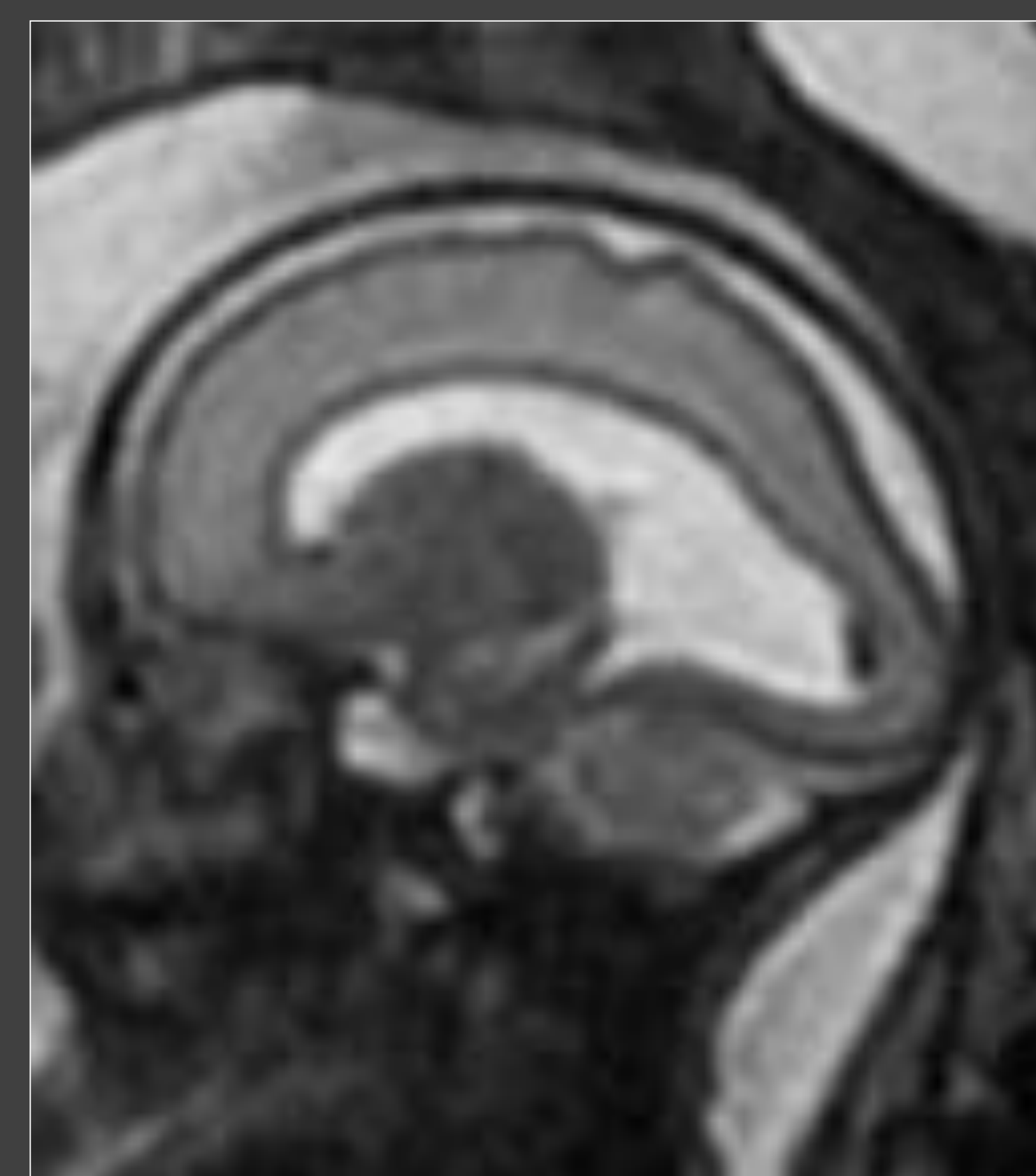
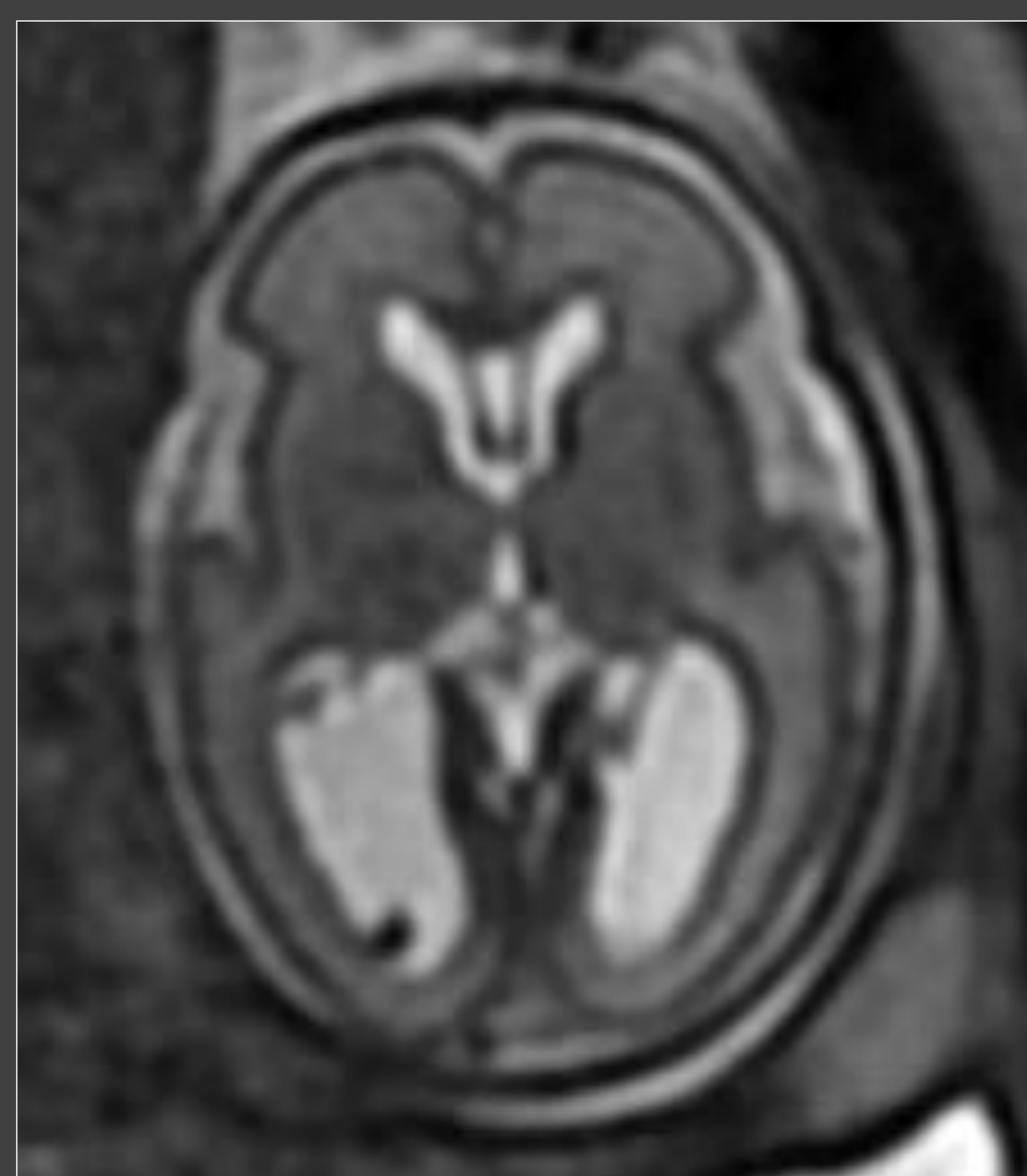
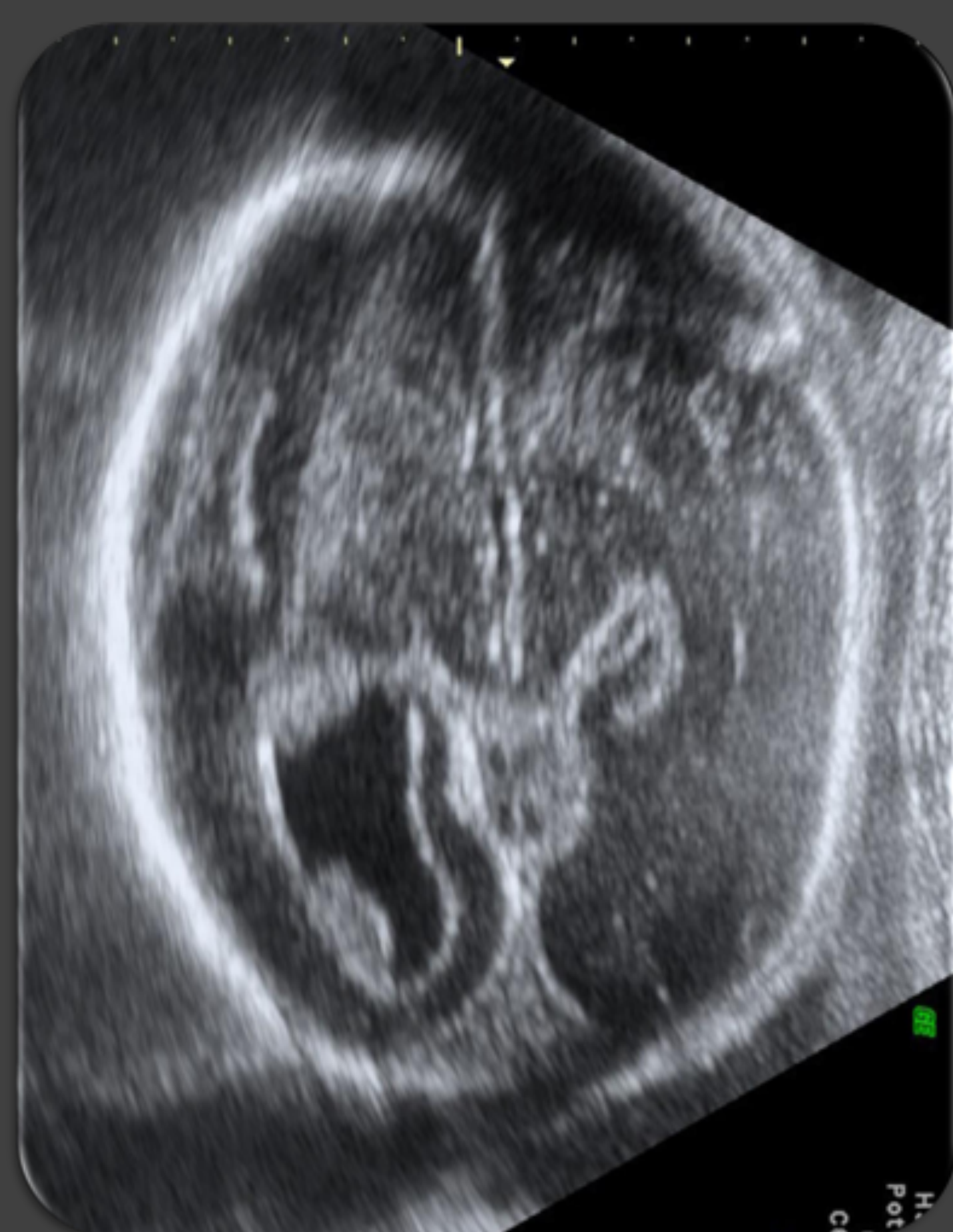
| Hematoma | Tiempo | Imagen en T1 | Imagen en T2 |
|-----------------------------------|---------------|---------------------|---------------------|
| Hematoma hiperagudo | >1 día | Isointenso | Hiperintenso |
| Hemorragia aguda | 1-3 días | Hipo-isointenso | Hipointenso |
| Hemorragia subaguda precoz | 4-7 días | Hiperintenso | Hipointenso |
| Hemorragia subaguda tardía | 8-14 días | Hiperintenso | Hiperintenso |
| Hemorragia crónica | >14 días | Hipointenso | Hipointenso |

- El edema y la hemorragia son transitorios y se resuelven.
- Las lesiones crónicas pueden presentar pérdida de volumen cerebral con ampliación del espacio subaracnoideo y de los ventrículos, lesiones parenquimatosas quísticas o septadas, irregularidad en las pares ventriculares y quistes subependimarios.
- La necrosis laminar es más susceptible en fetos de ≥ 28 semanas. La calcificación de la necrosis laminar puede verse hiperintensa en T1 e hipointensa en eco de gradiente T2.
- En las secuencias eco de gradiente T2 las hemorragias subagudas y crónicas son hipointensas.
- El cuerpo calloso puede estar adelgazado o incompleto.
- La sulcación es frecuentemente anormal, los casos de hipoxia producen un 2% de polimicrogiria.

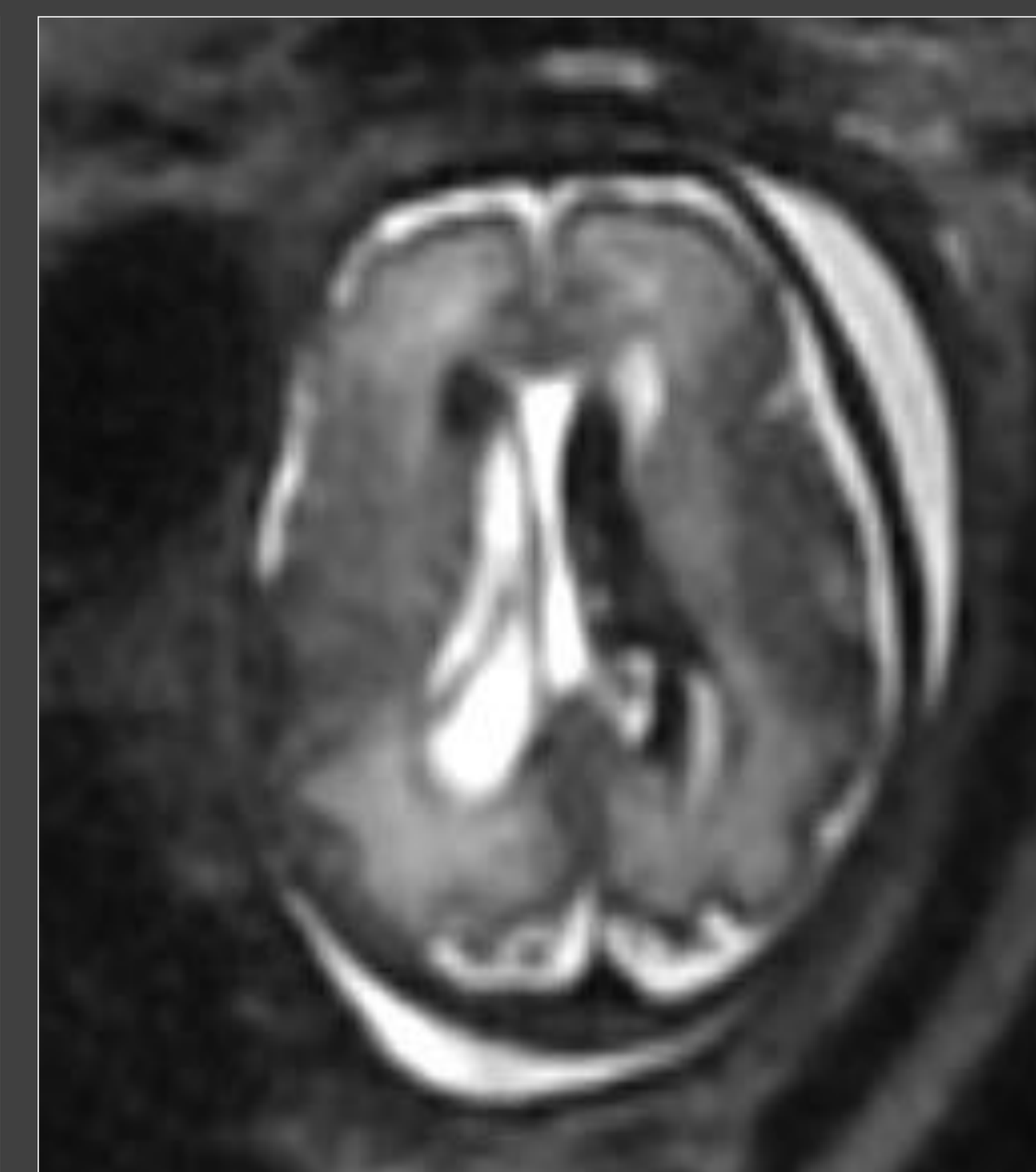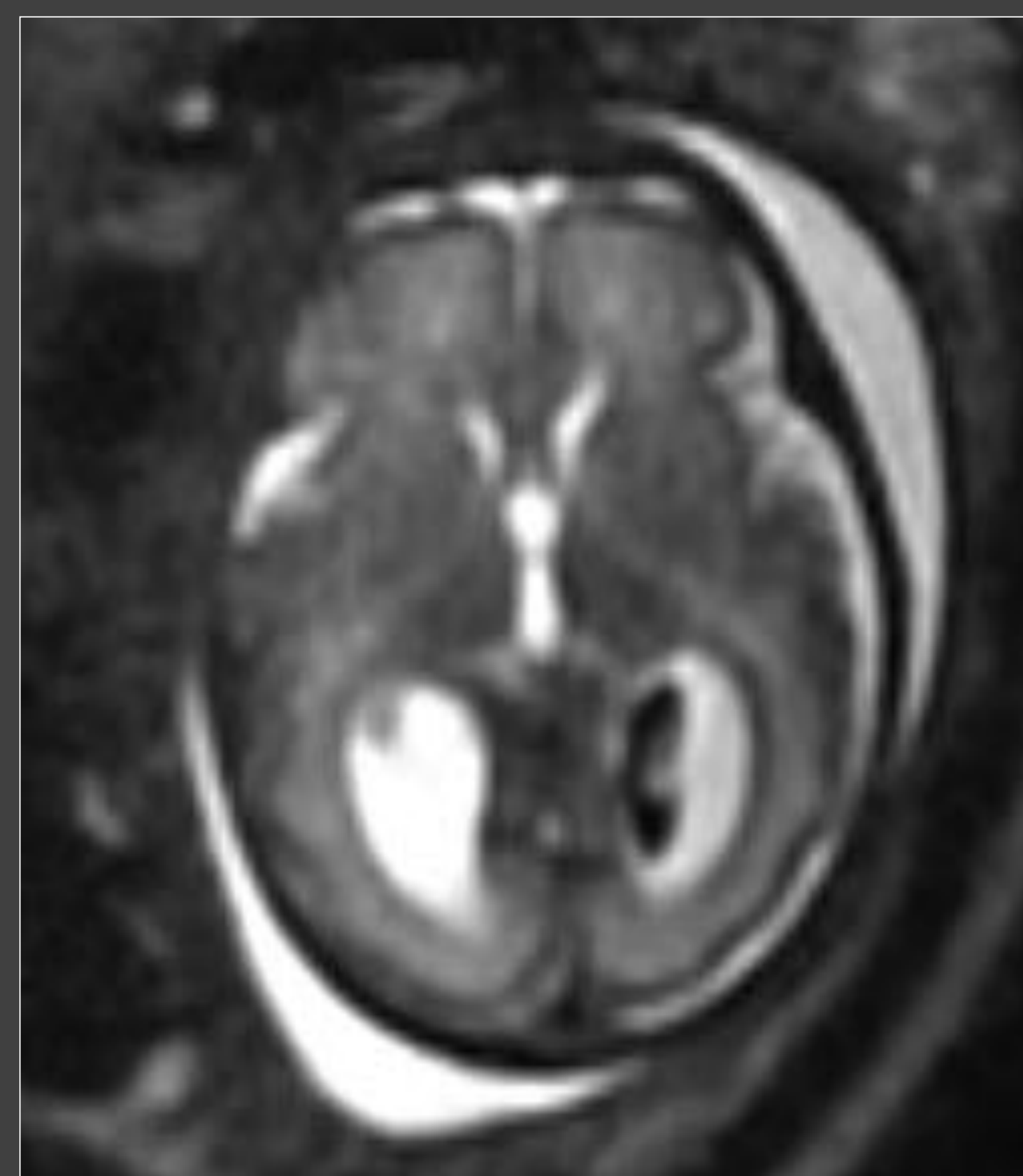
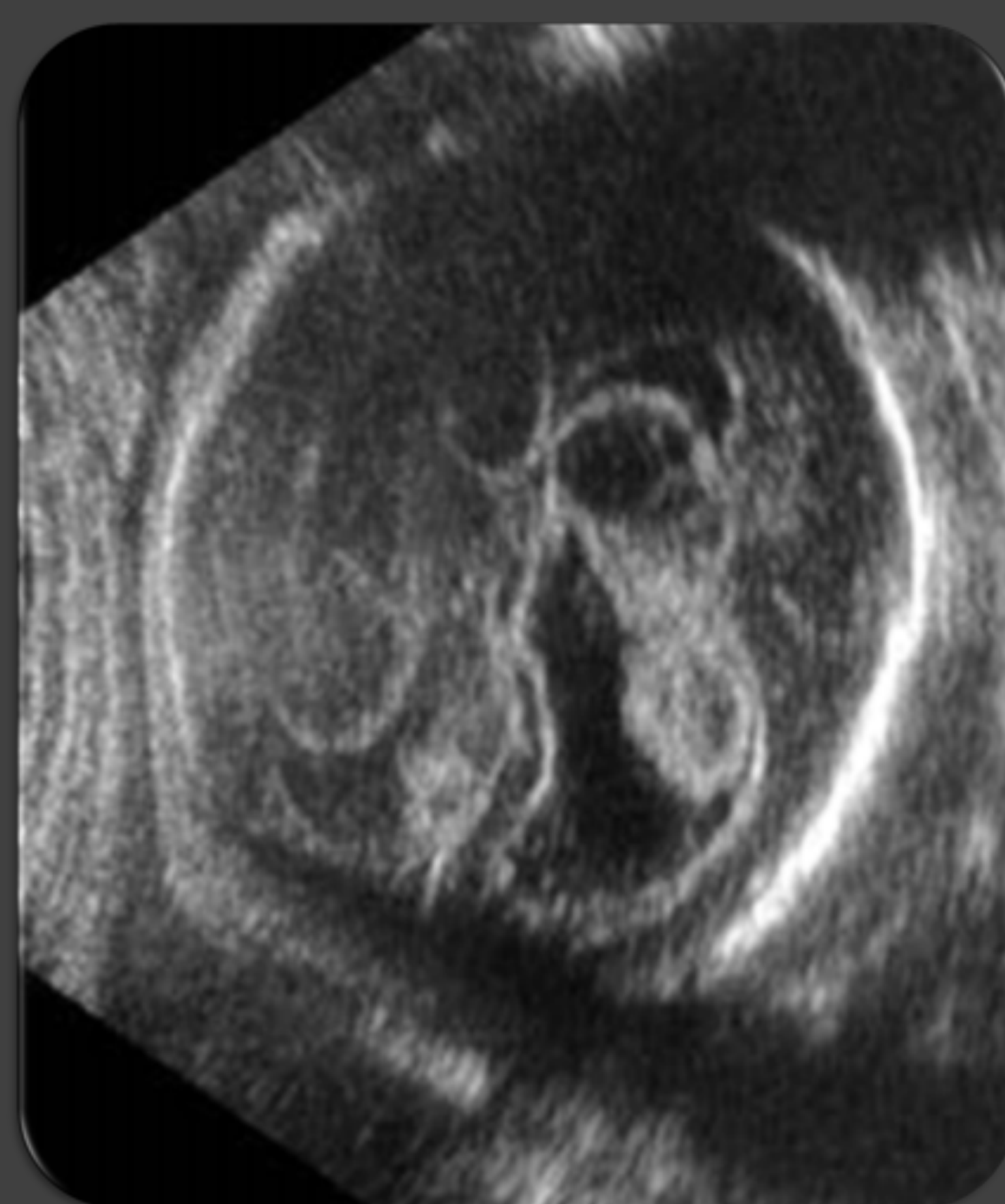
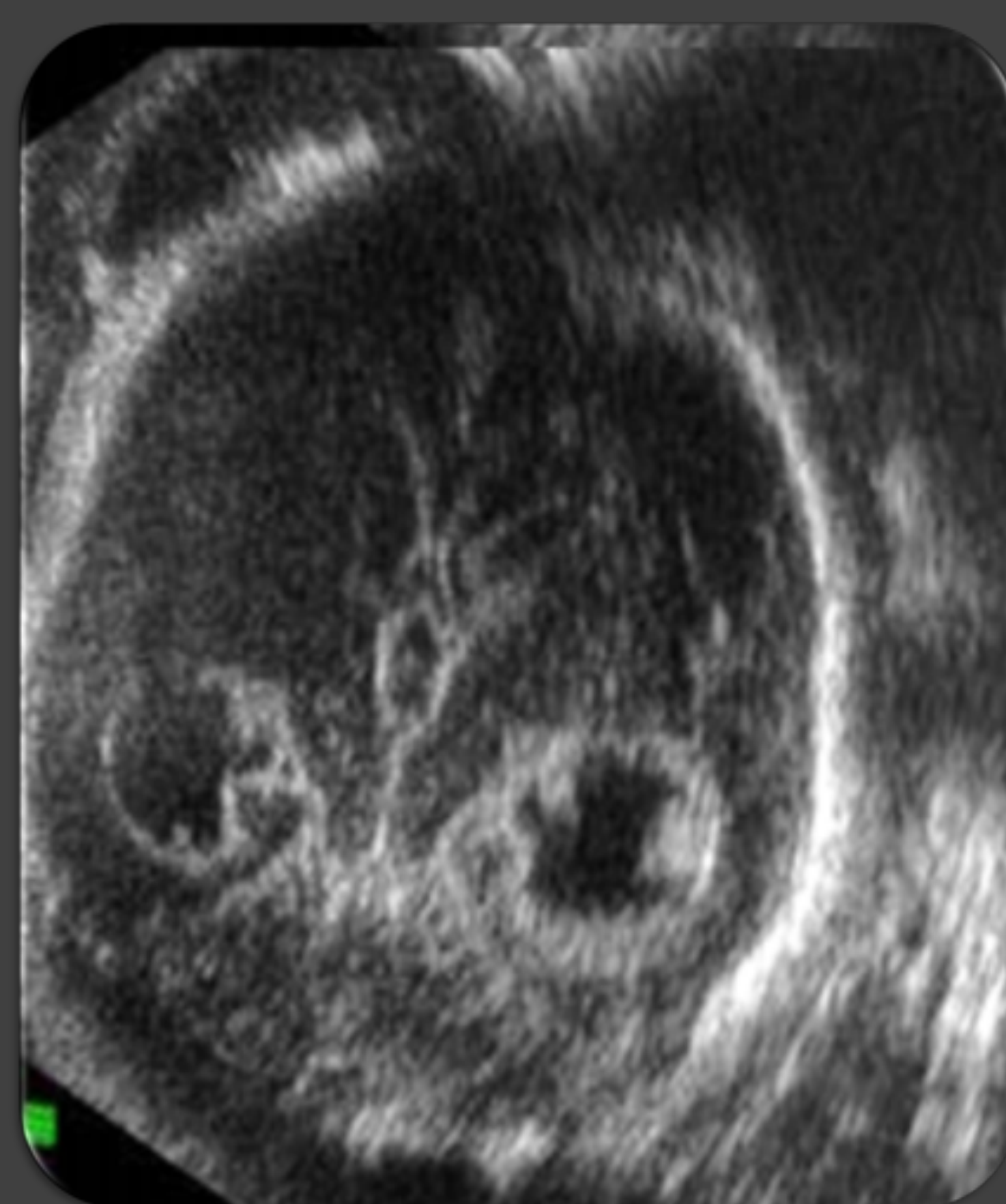
HIV grado I



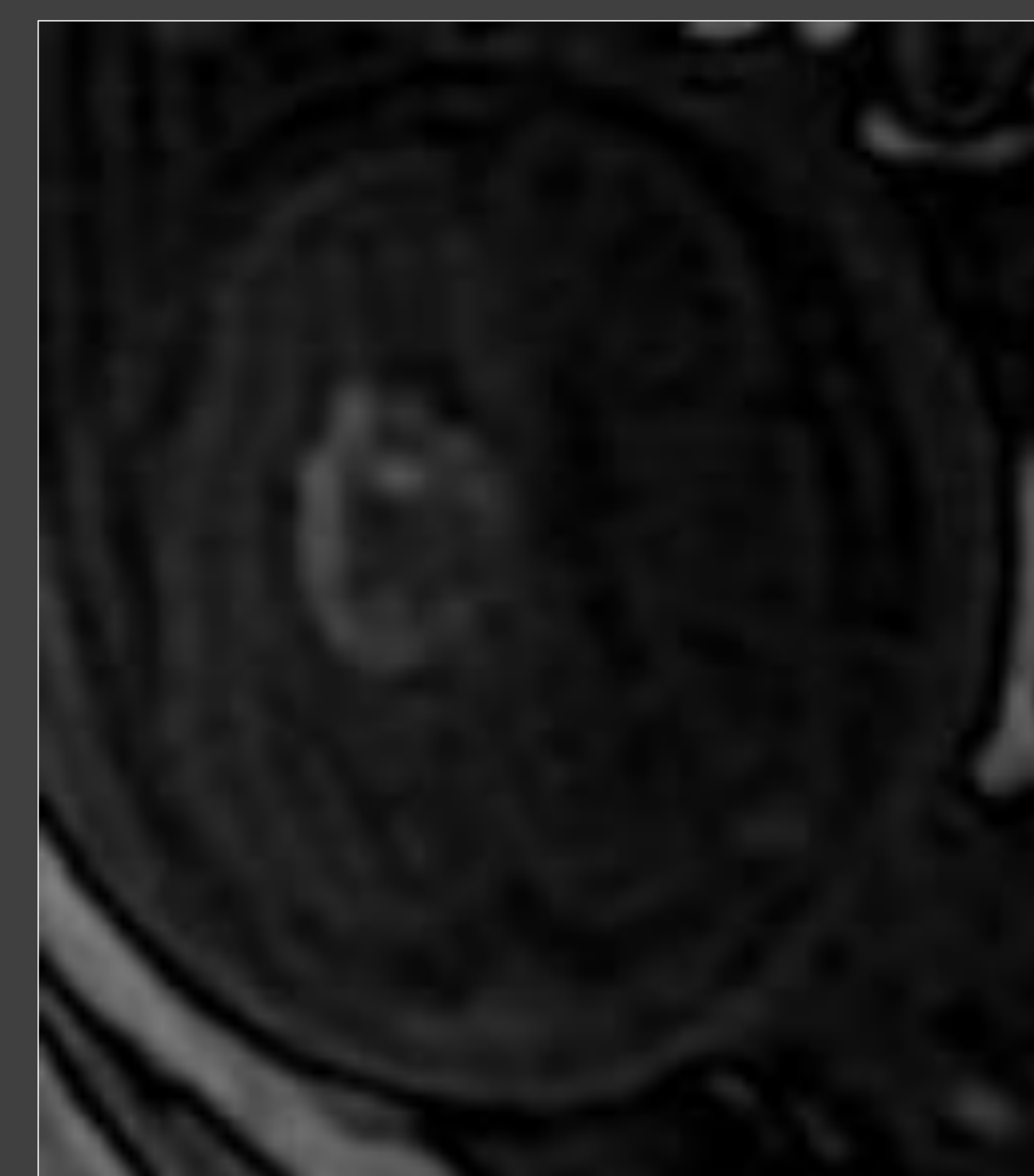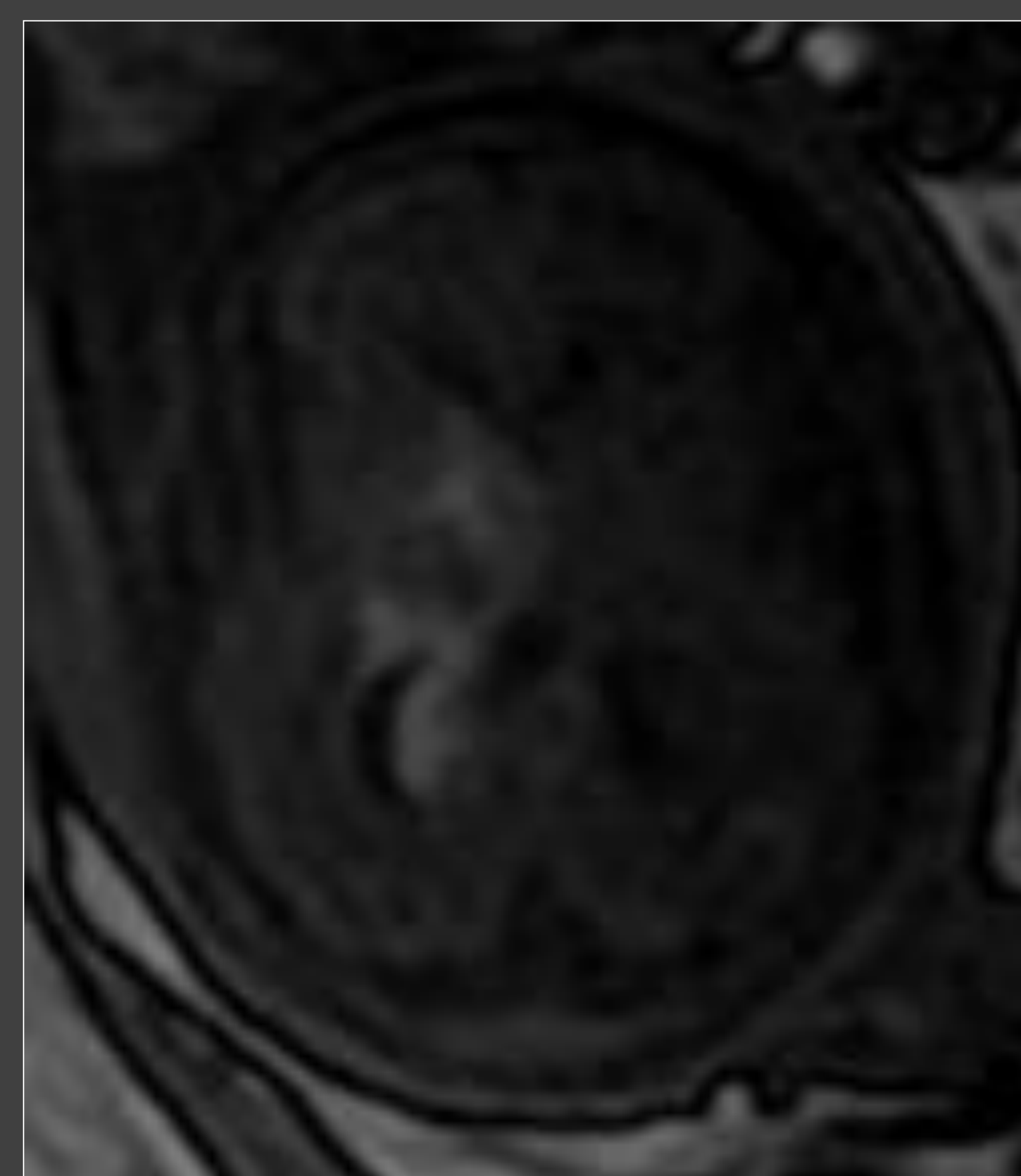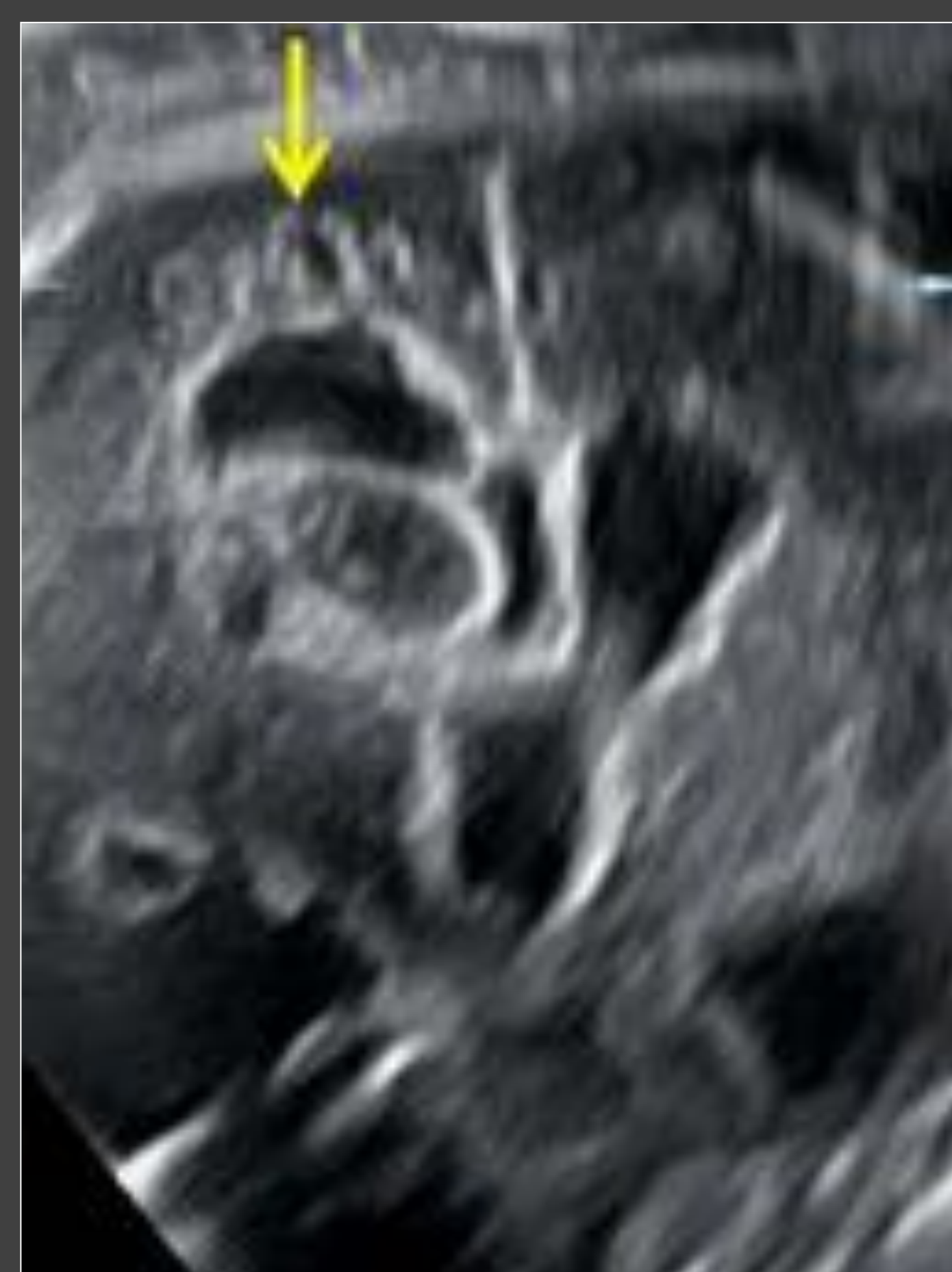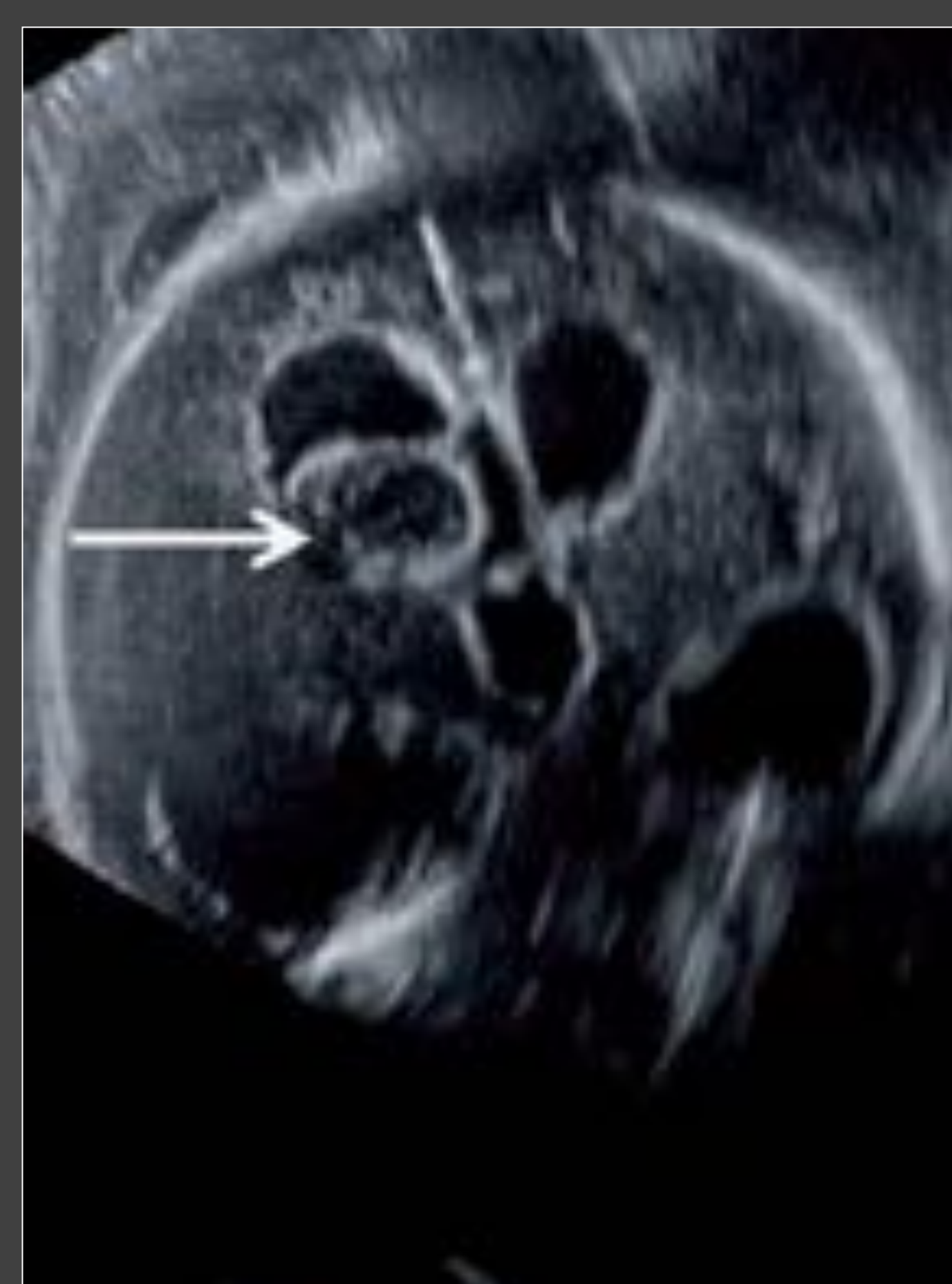HIV grado II



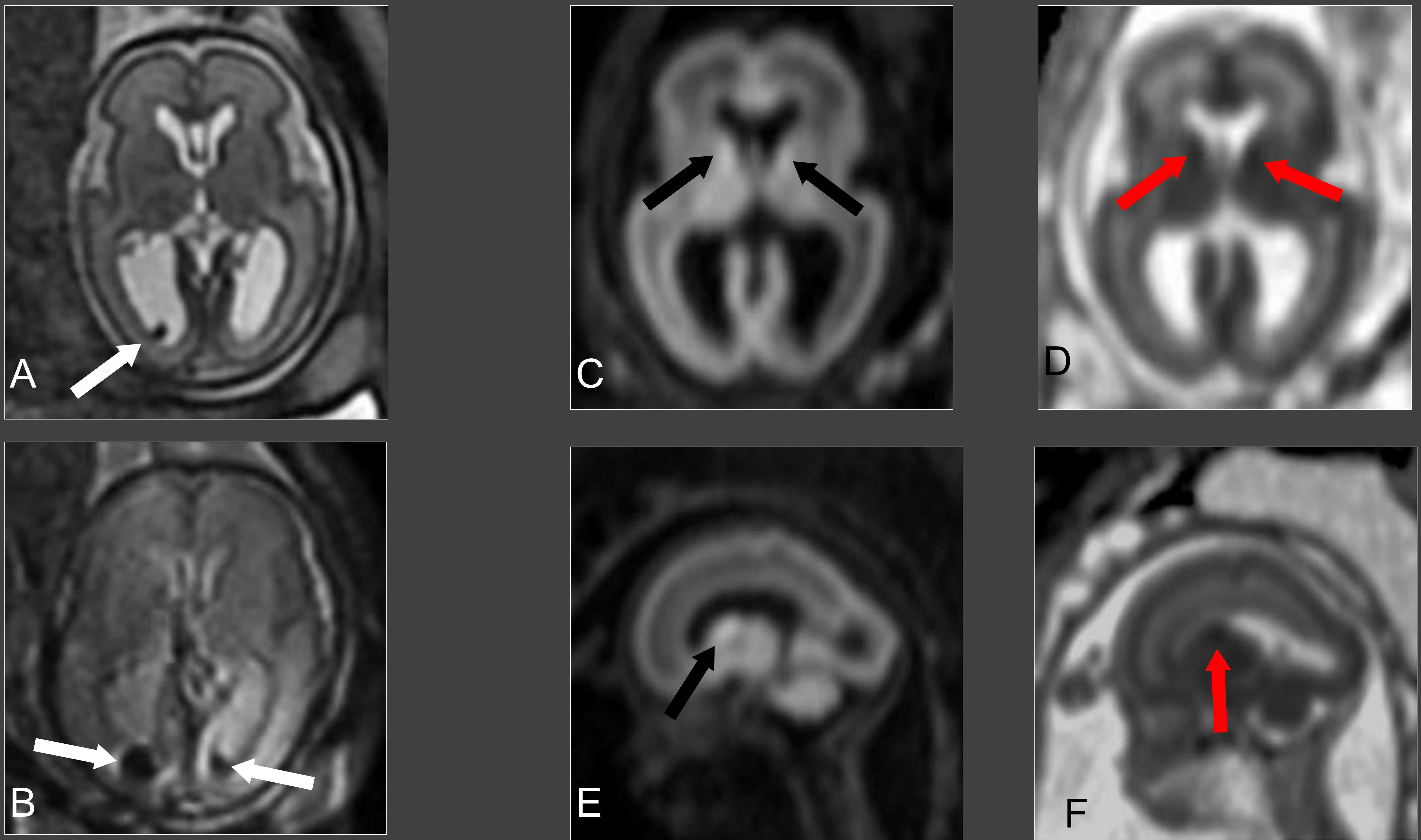
HIV grado III



HIV grado IV

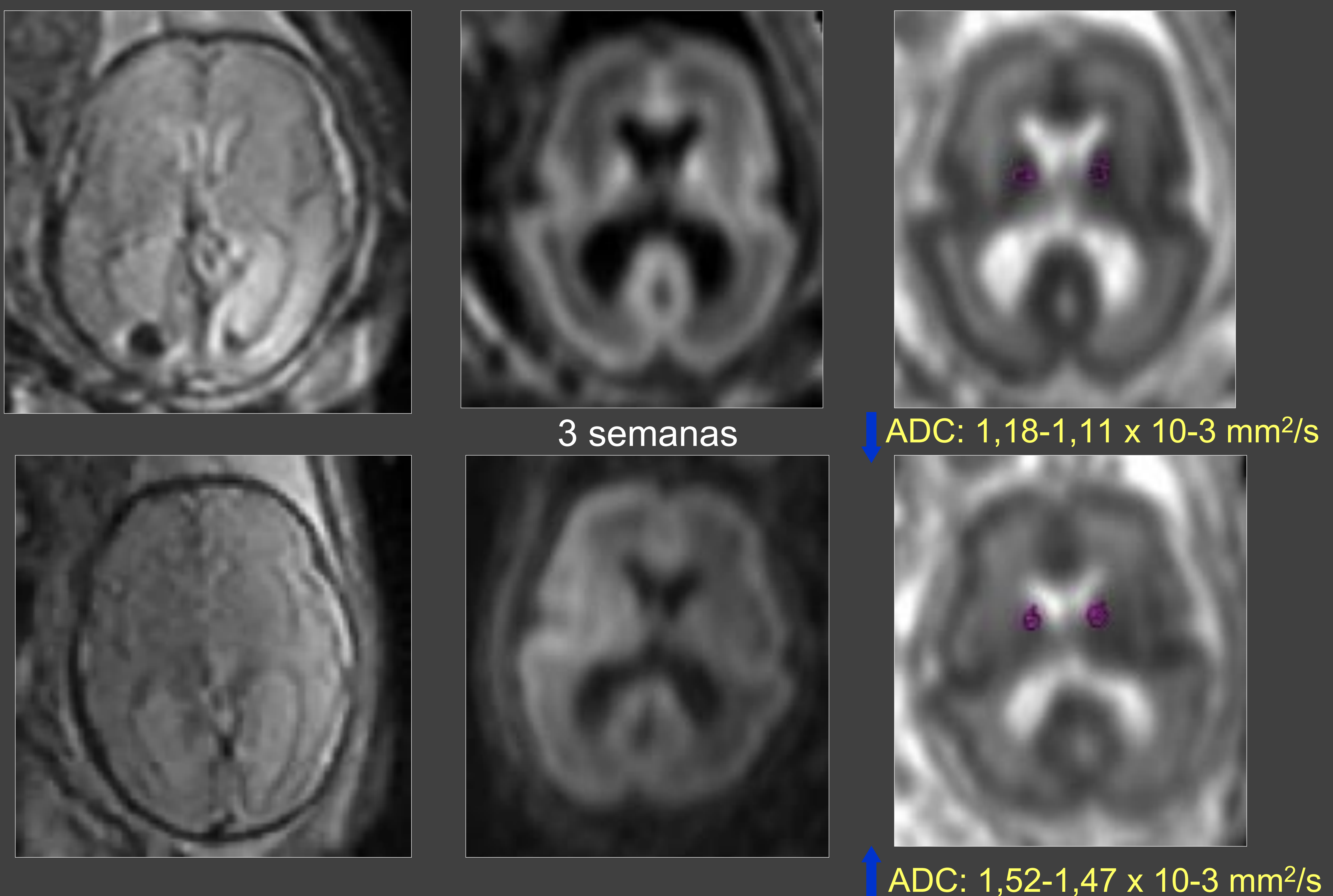


HEMORRAGIA INTRAVENTRICULAR BILATERAL GRADO II



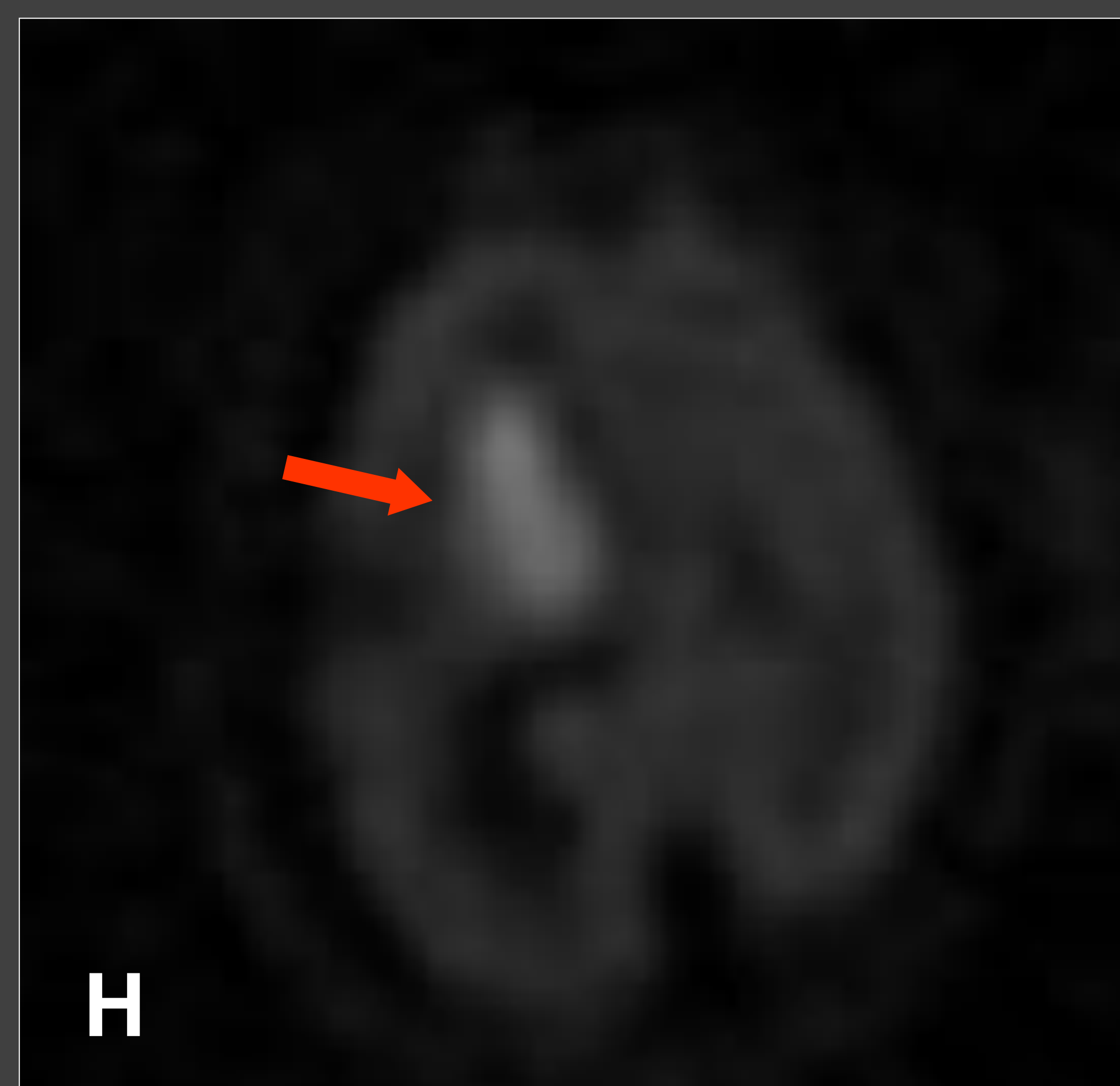
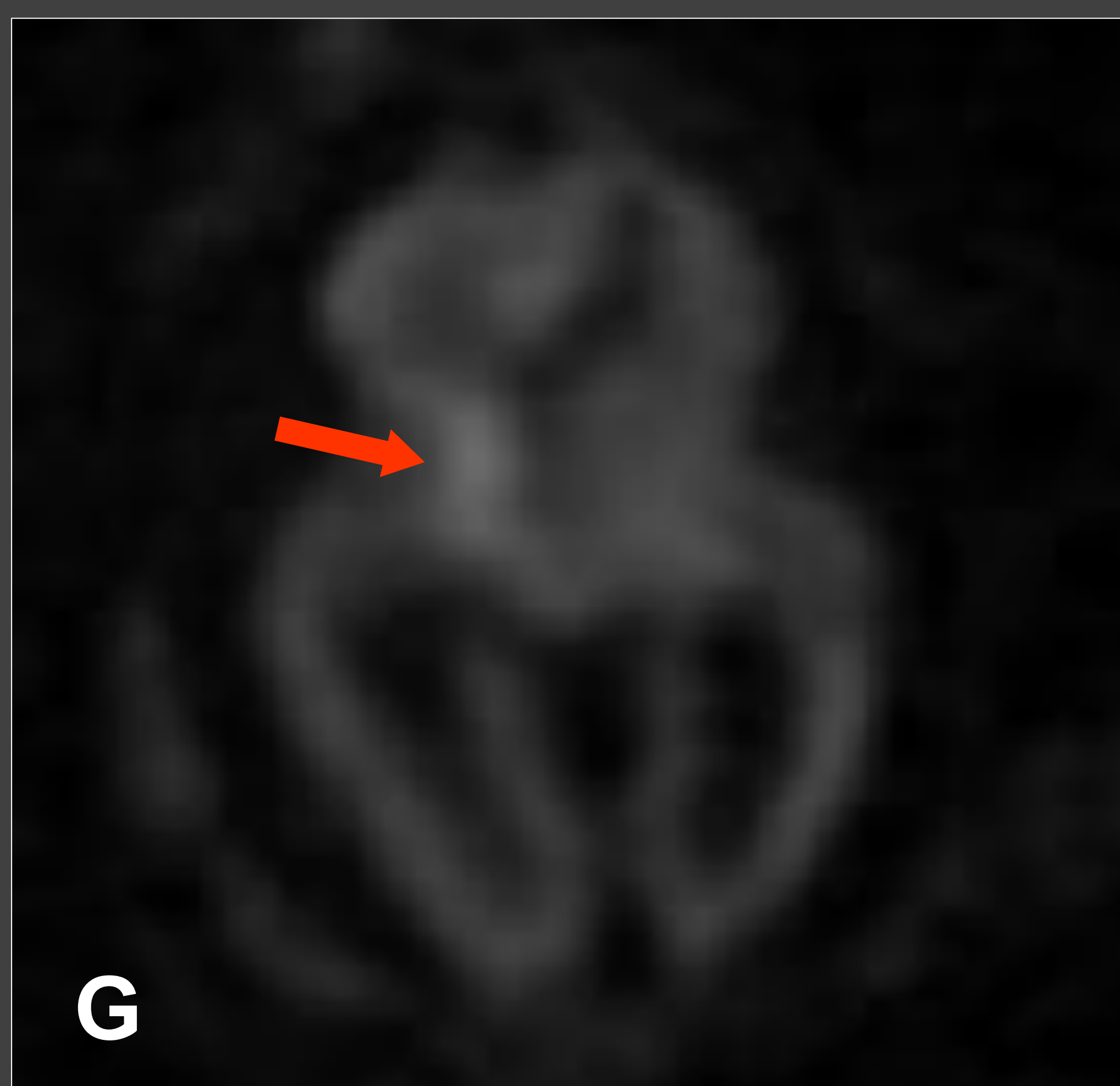
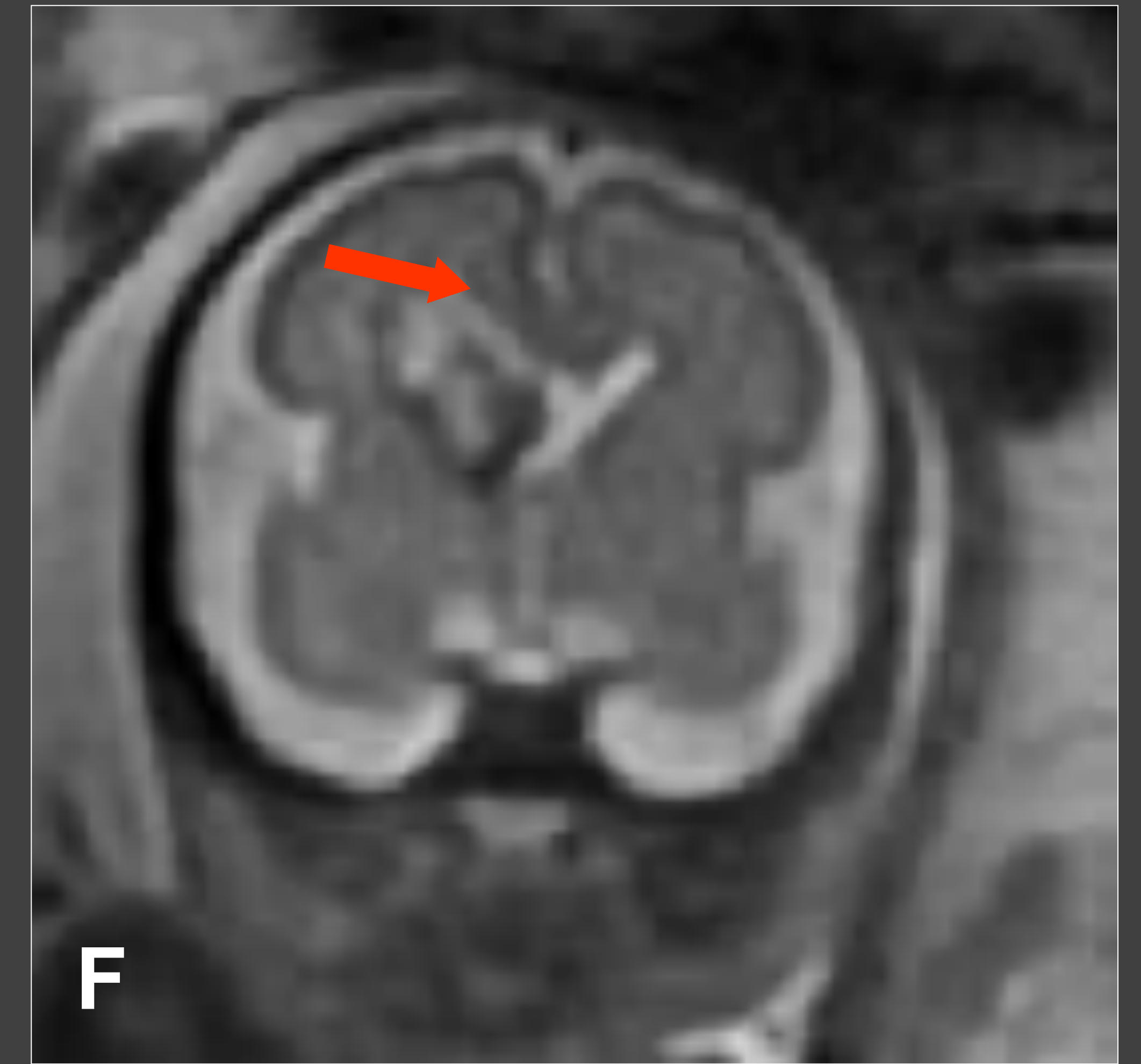
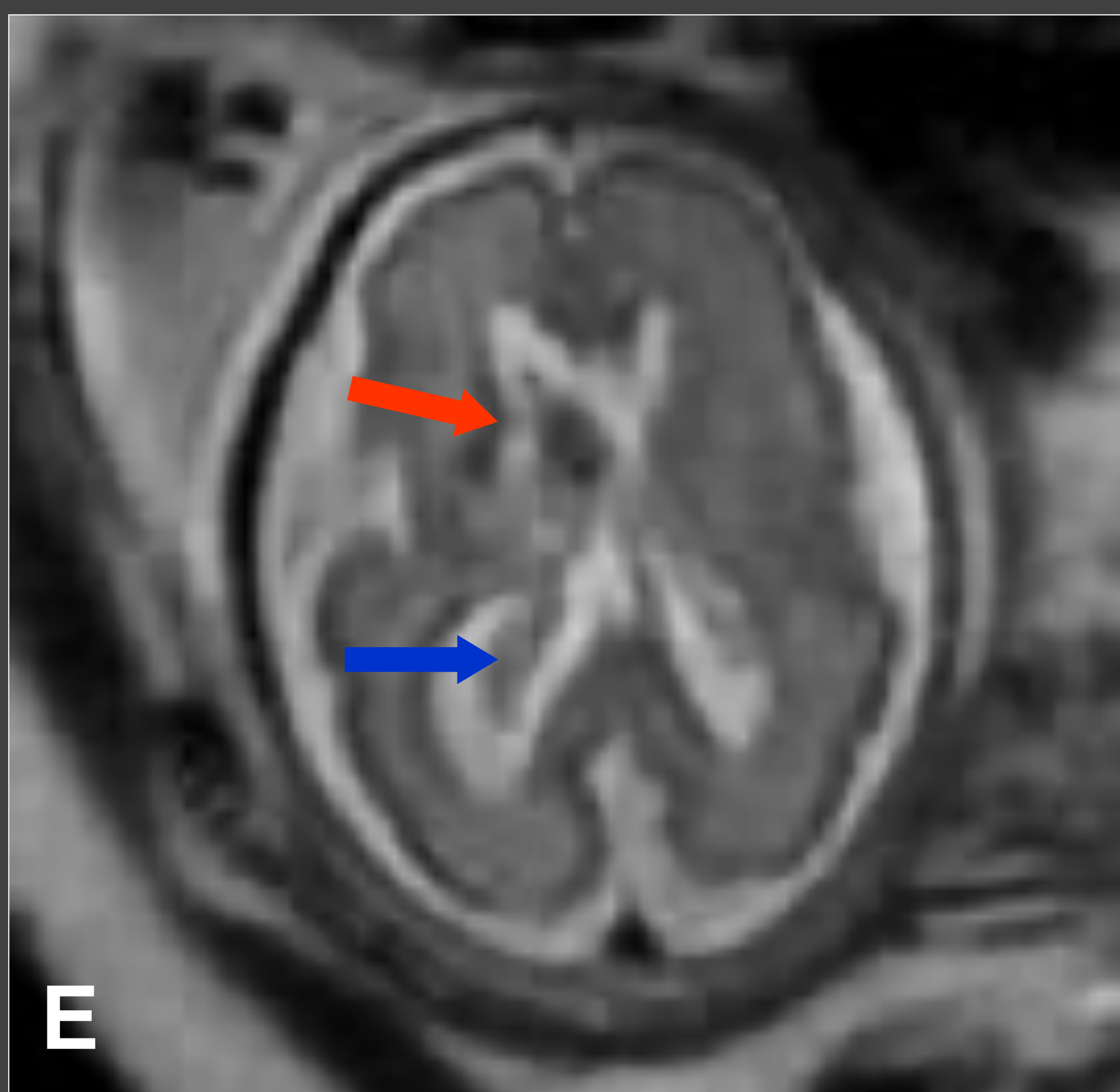
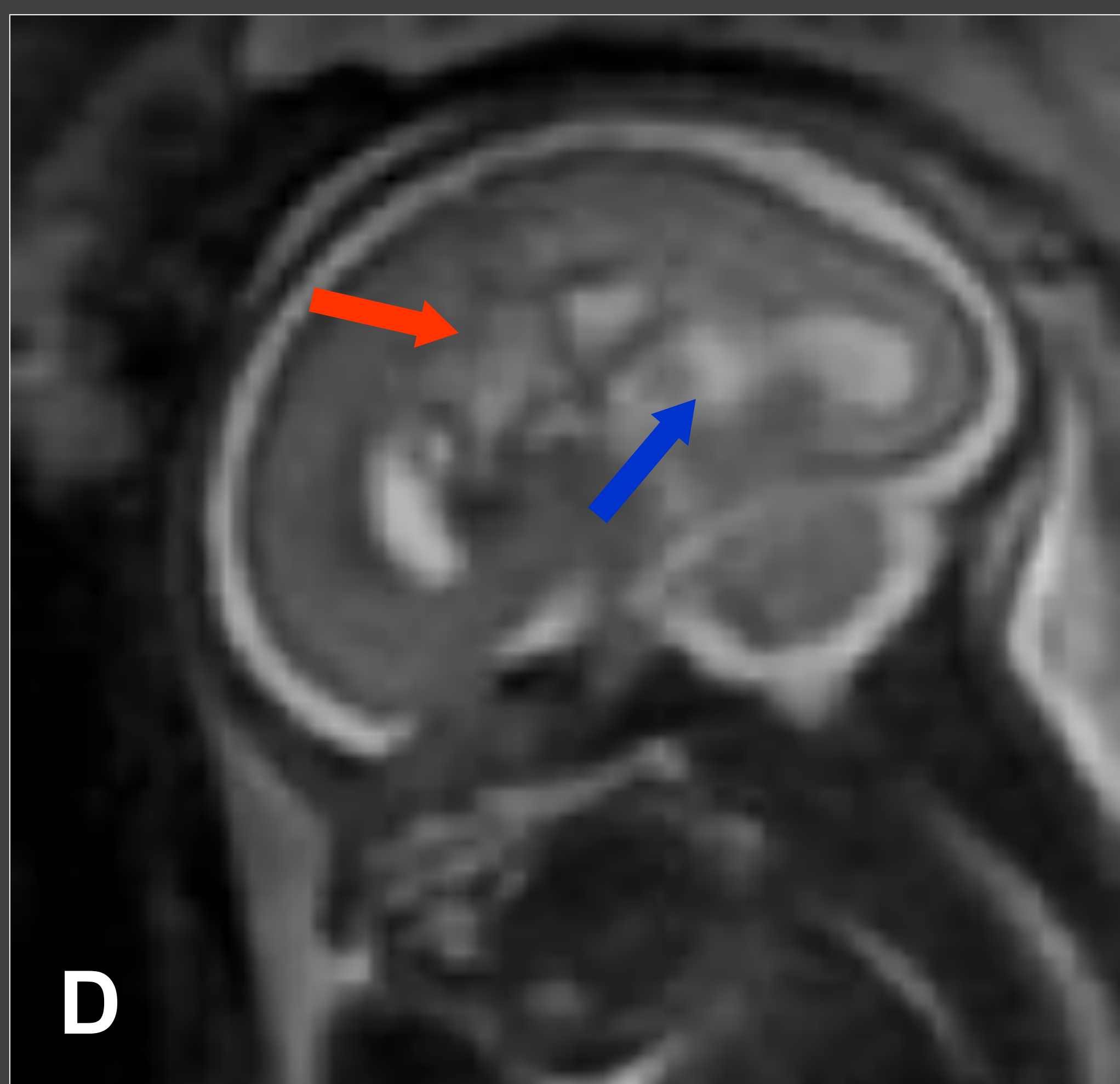
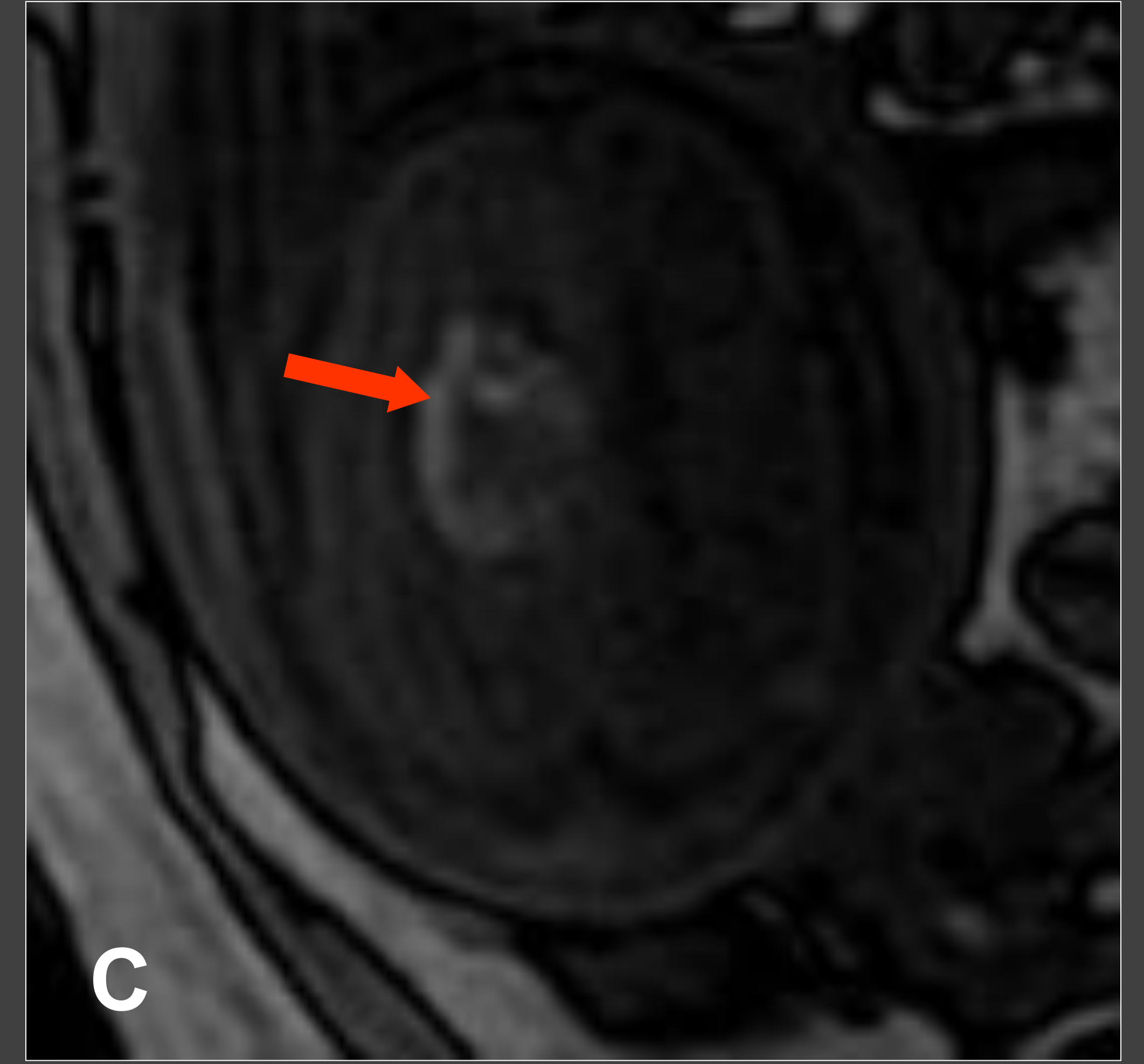
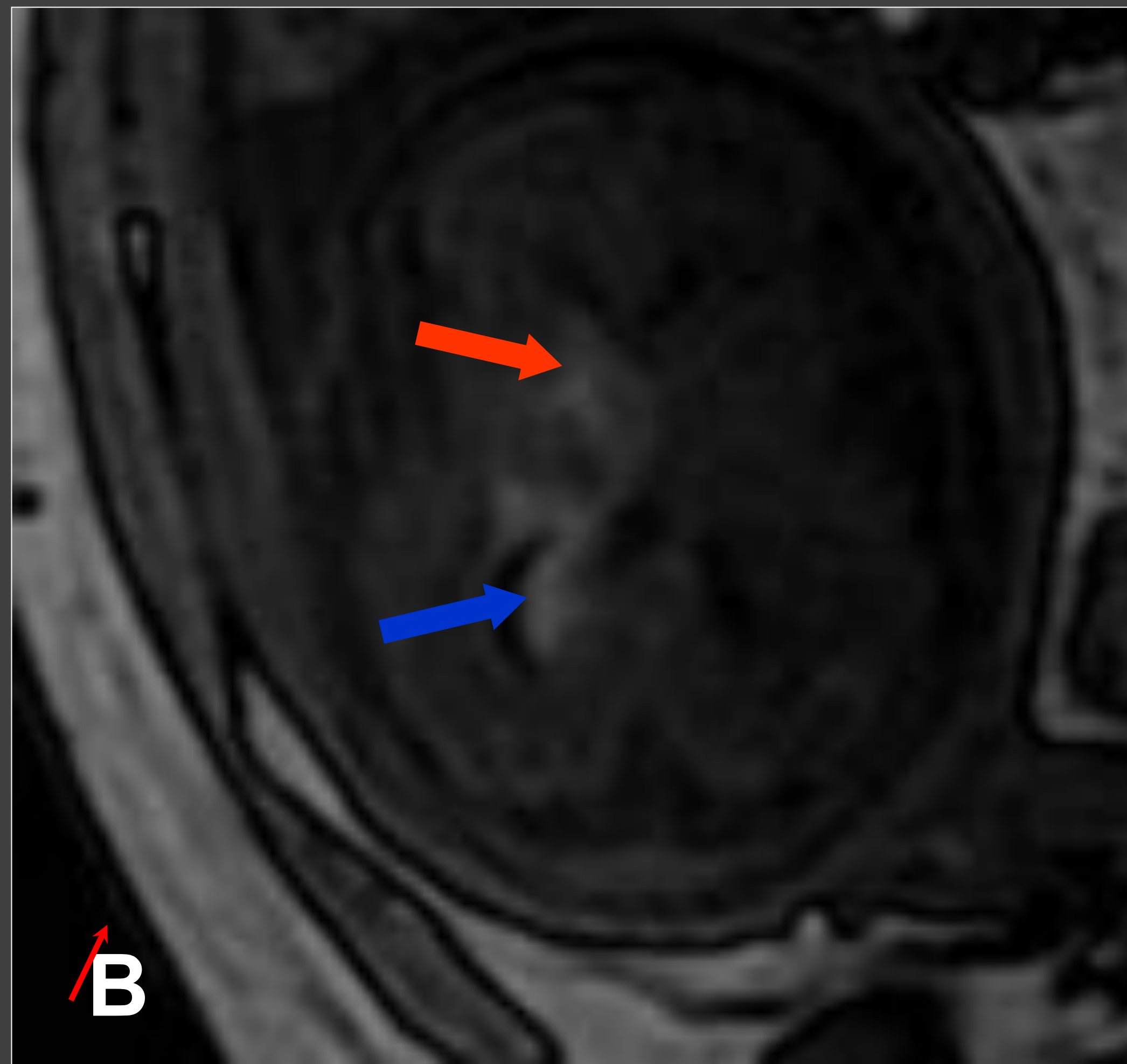
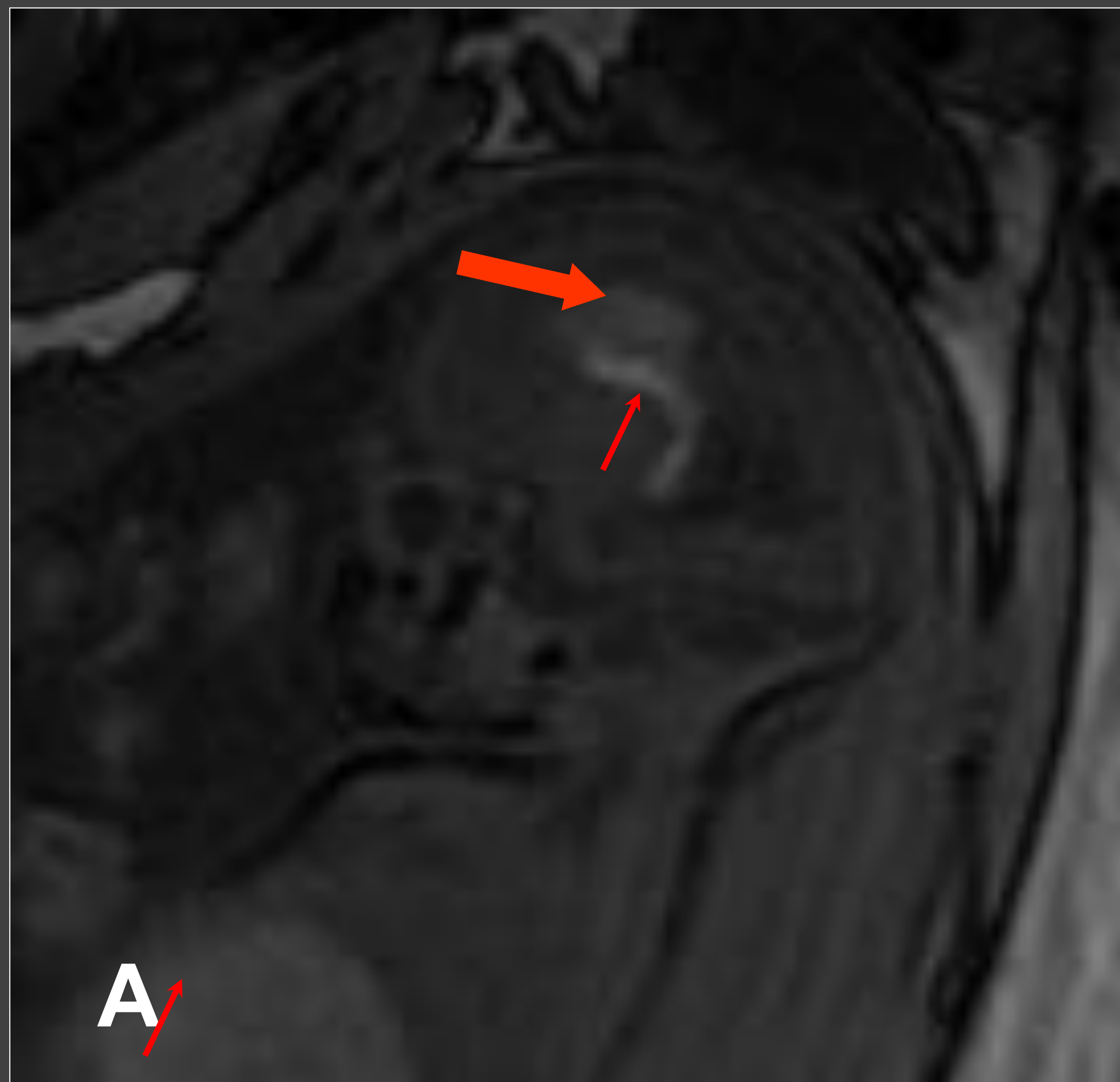
(A) Axial SS FSE T2. (B) EPI Eco de gradiente T2. Pequeño sangrado en astas occipitales (flechas blancas). (C) Axial Imagen de difusión. Hiperintensidad en las matrices germinales (flechas negras). (D) Axial Mapa de ADC. Disminución del ADC en matrices germinales (flechas rojas). (E) Sagital imagen de difusión. Hiperintensidad en matriz germinal (flechas negras). (F) Sagital. Mapa de ADC. Disminución del ADC con imagen hipointensa en matriz germinal derecha (flechas rojas). **EG:26+1 s.**

CONTROL 3 SEMANAS DESPUÉS



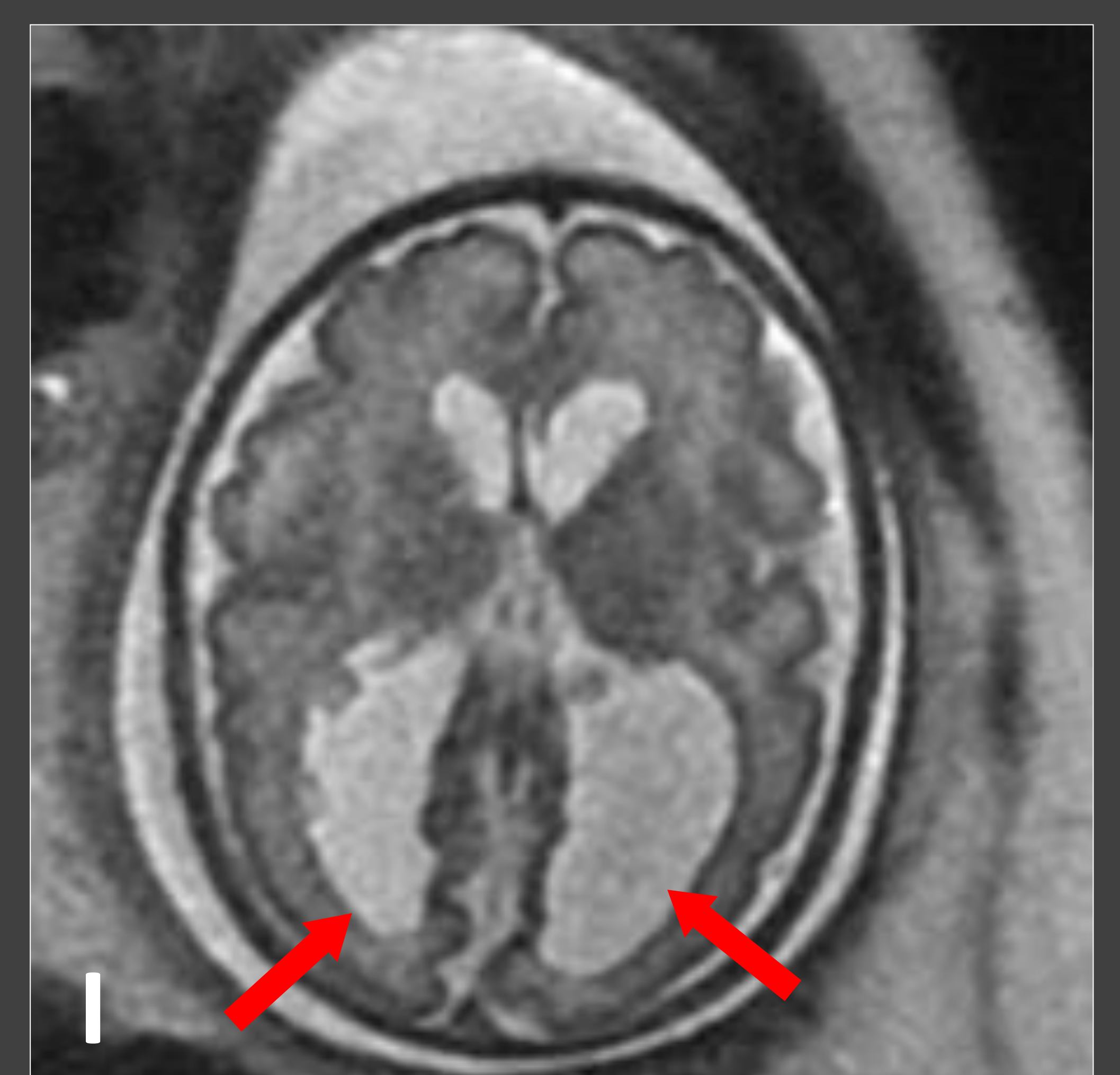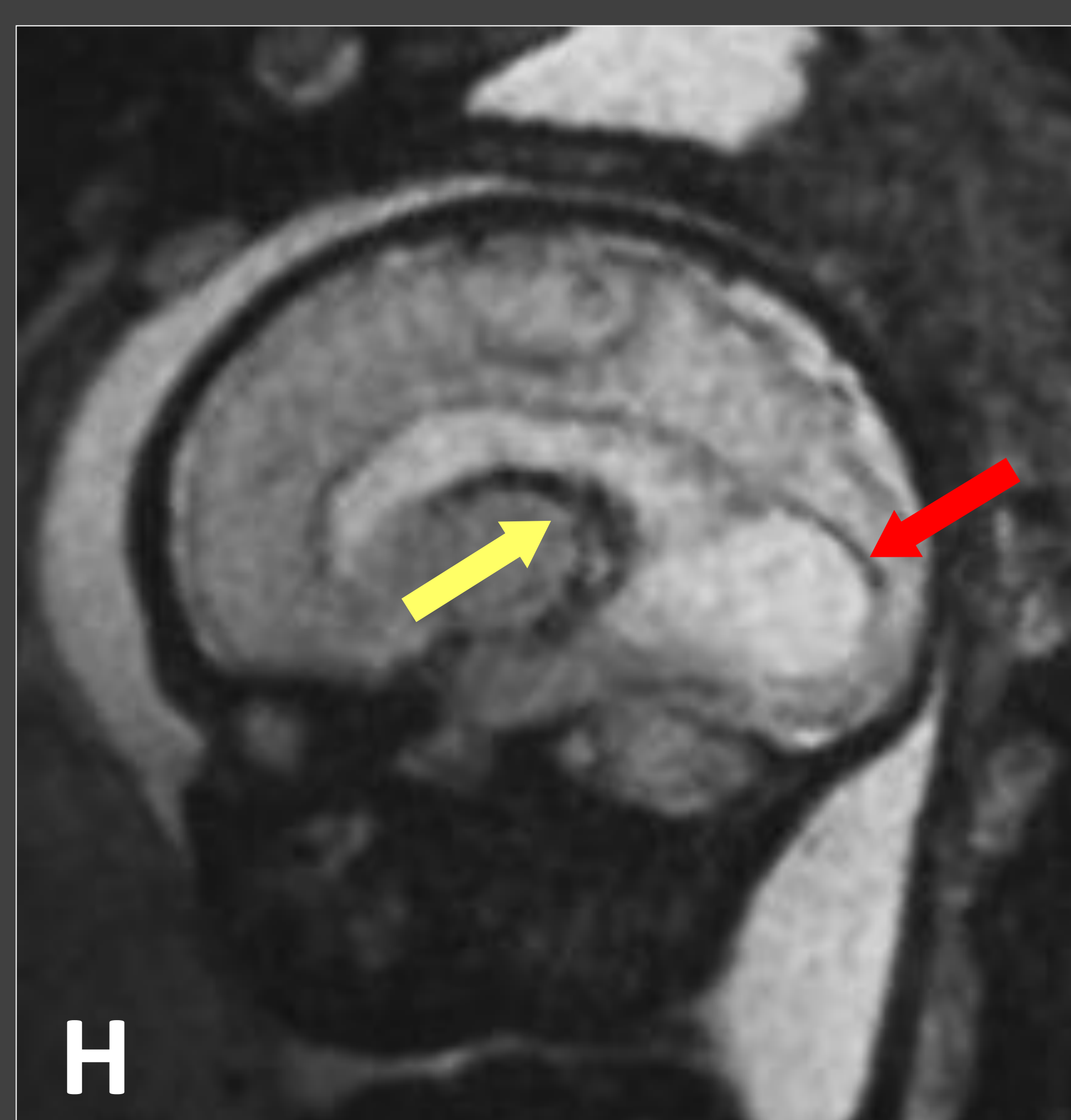
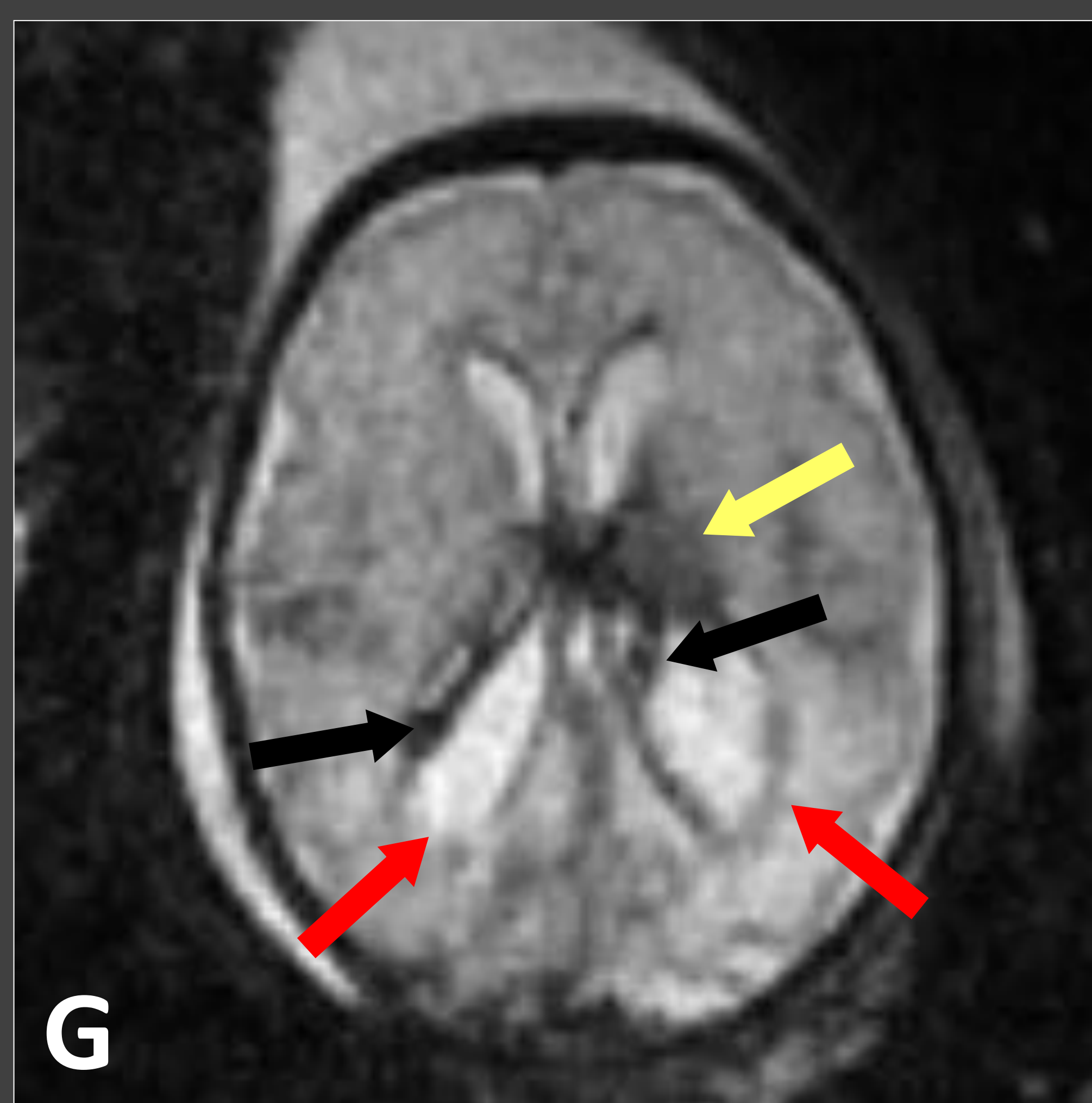
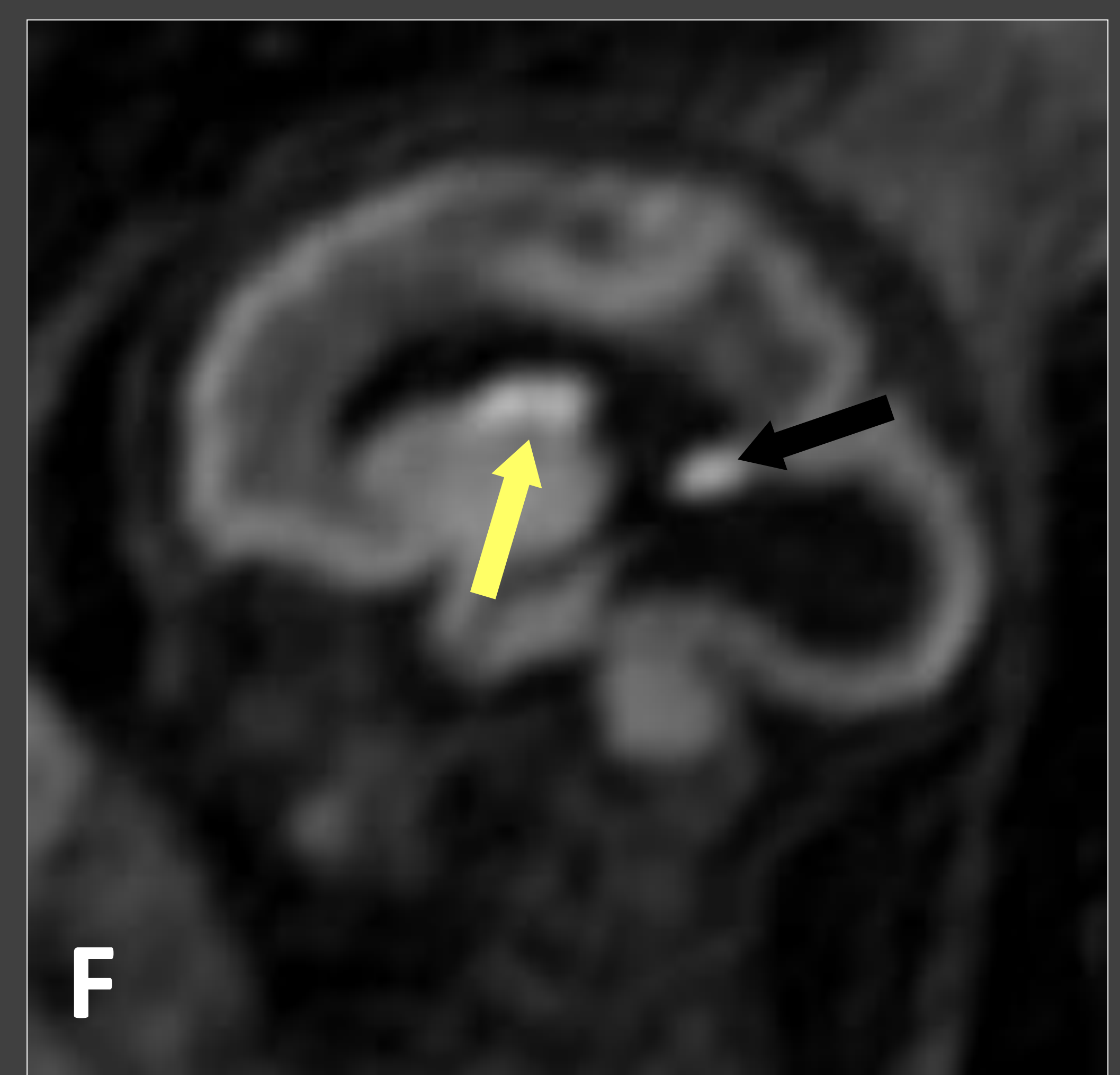
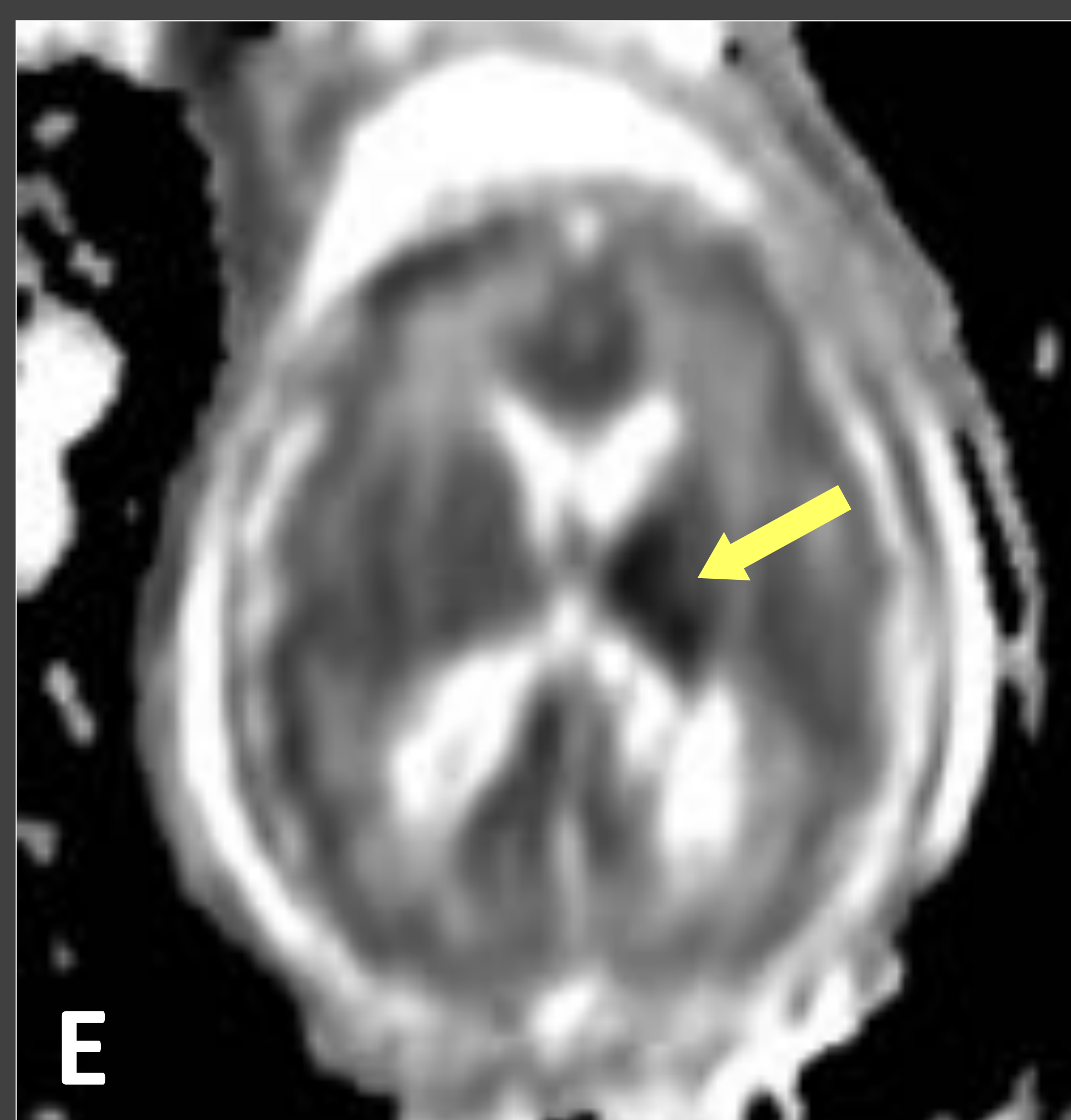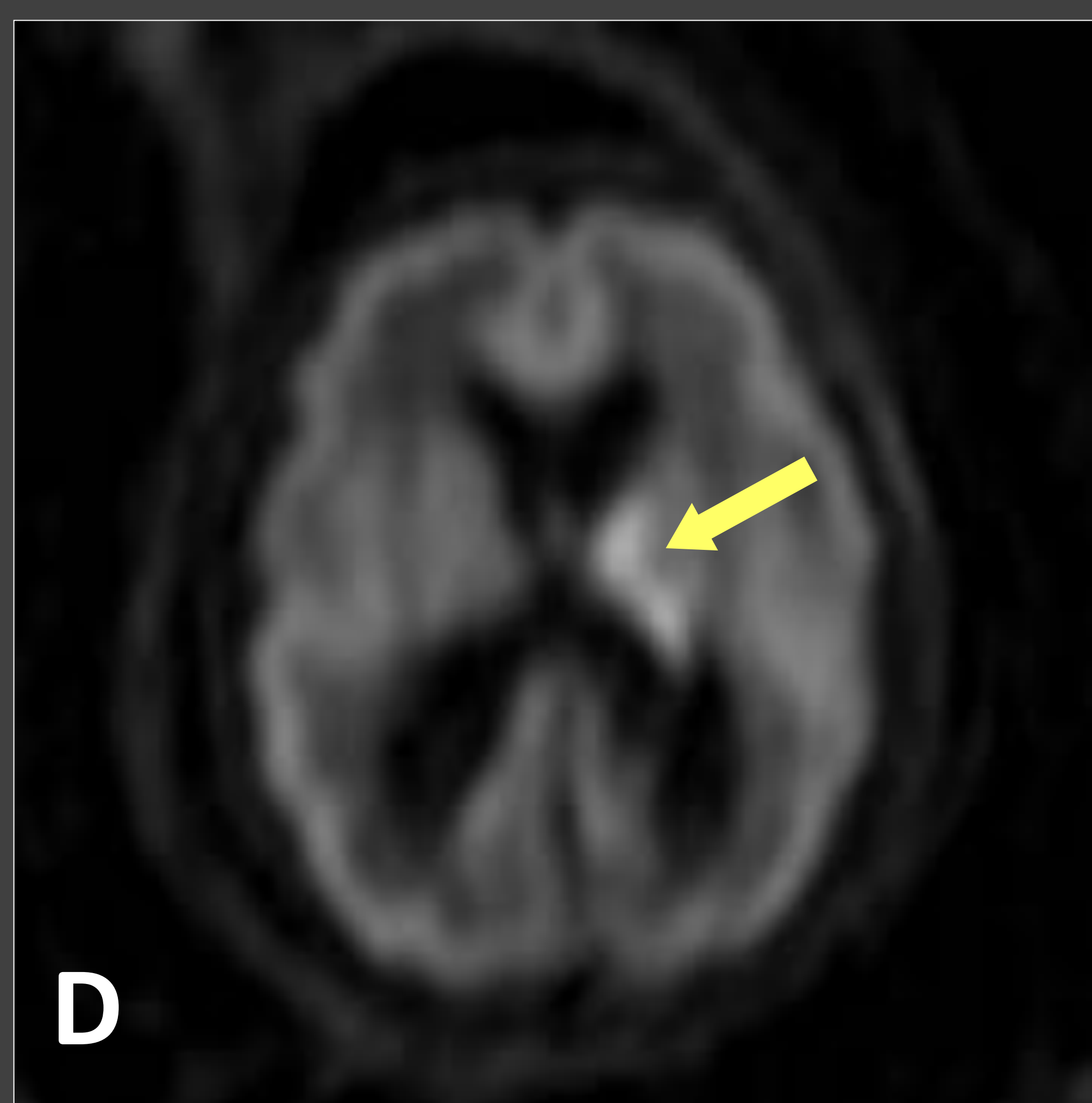
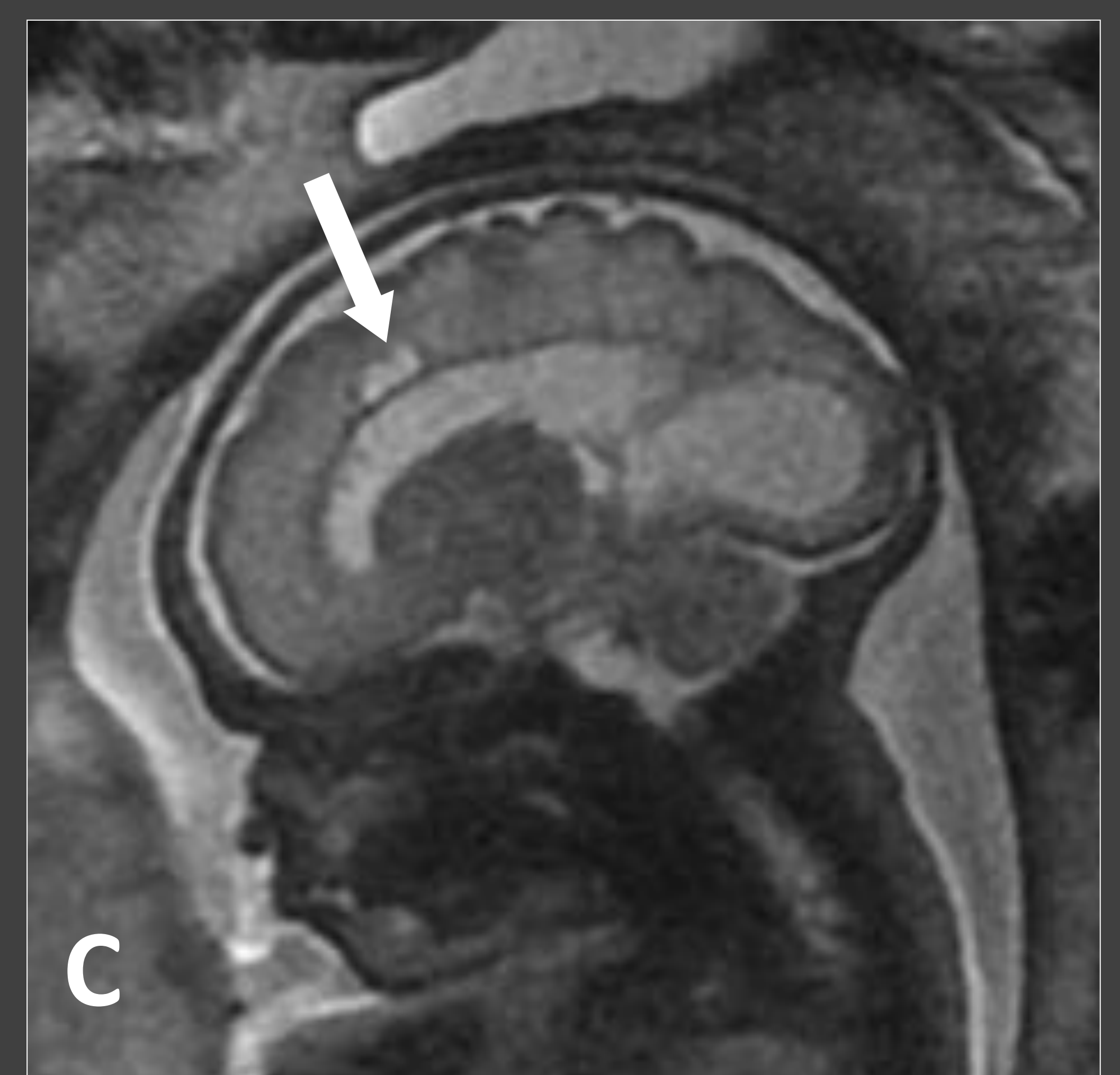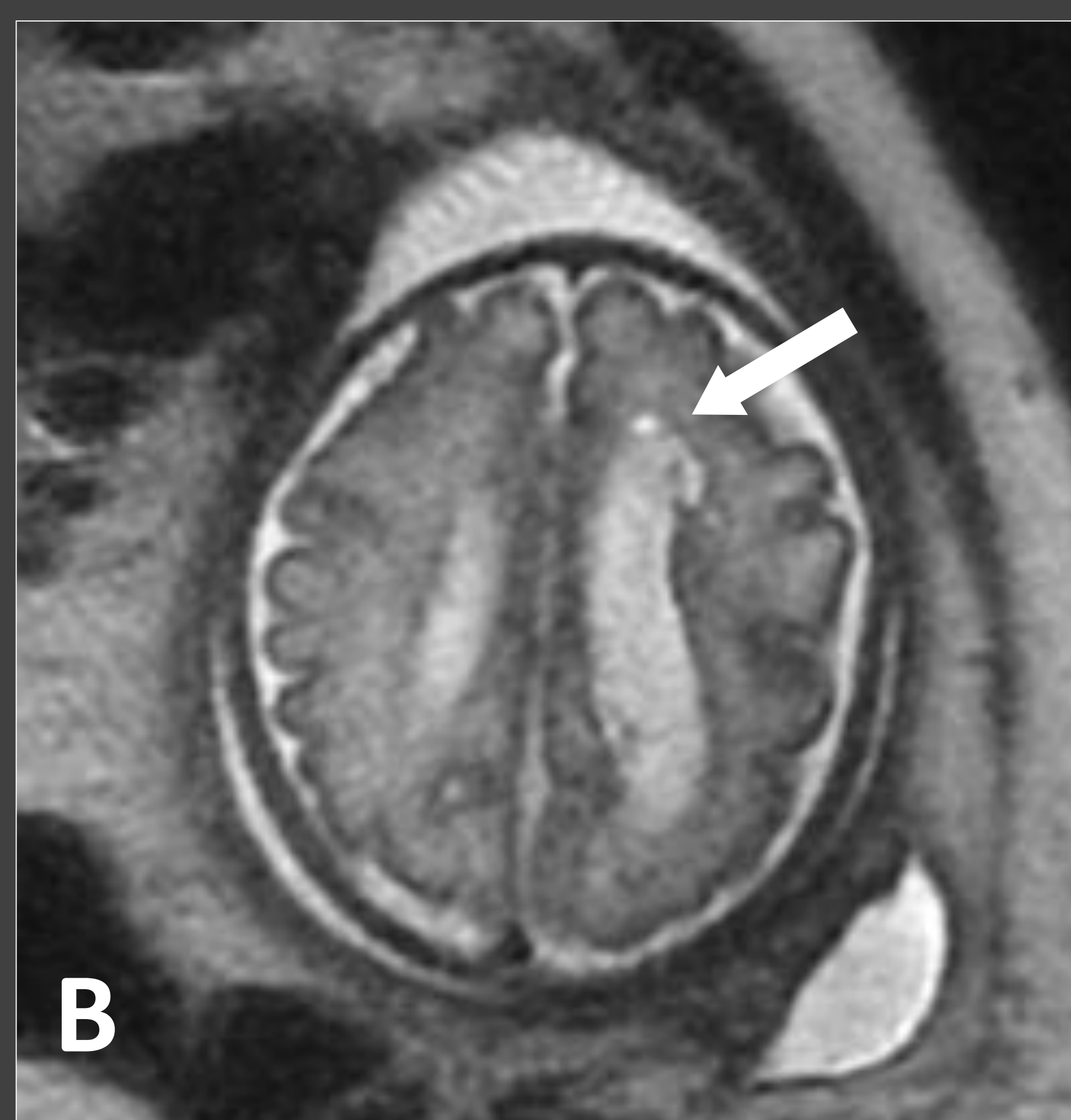
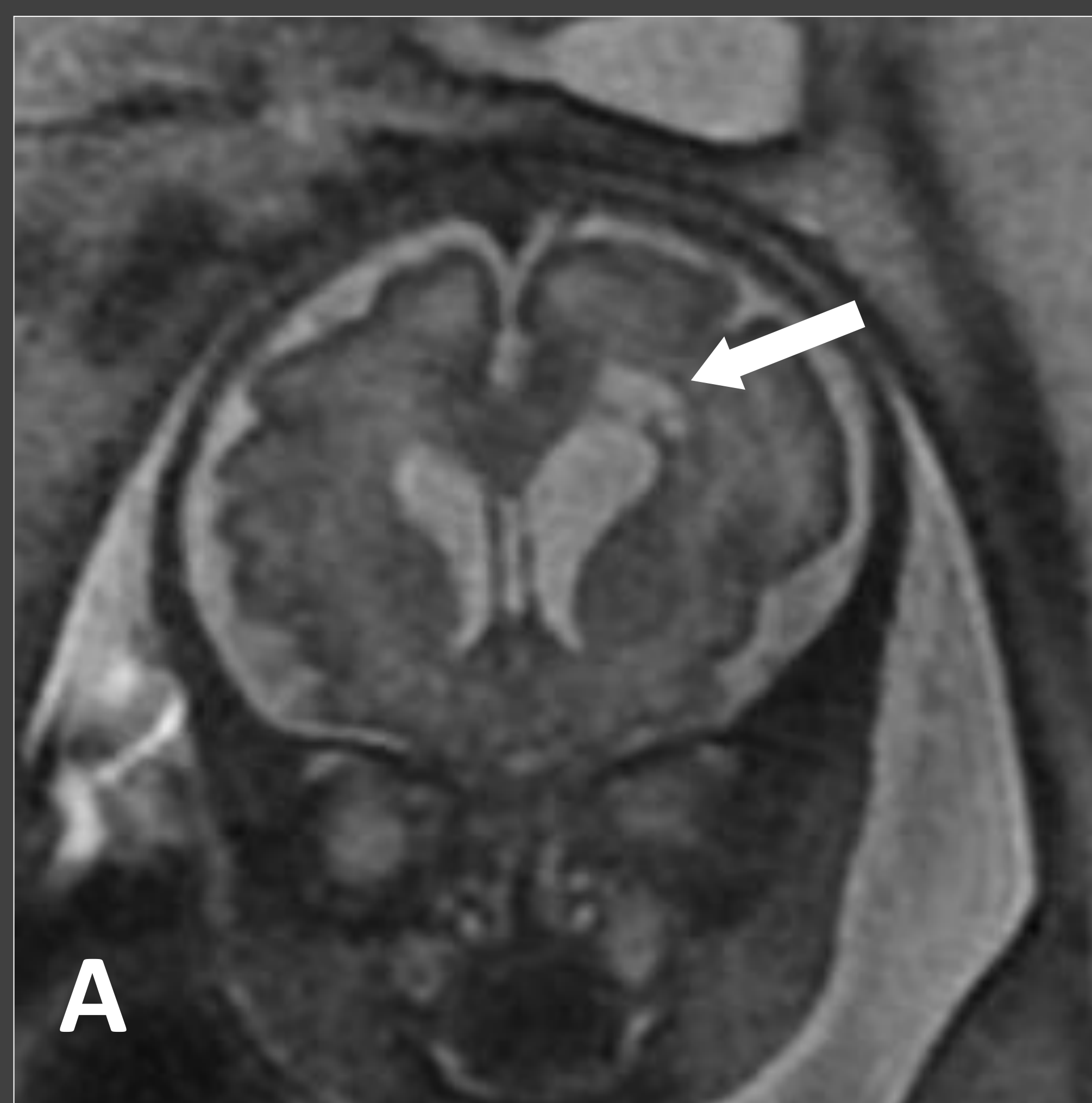No se identifica el sangrado intraventricular y ha aumentado el ADC en las matrices germinales..

HEMORRAGIA INTRAVENTRICULAR BILATERAL GRADO IV



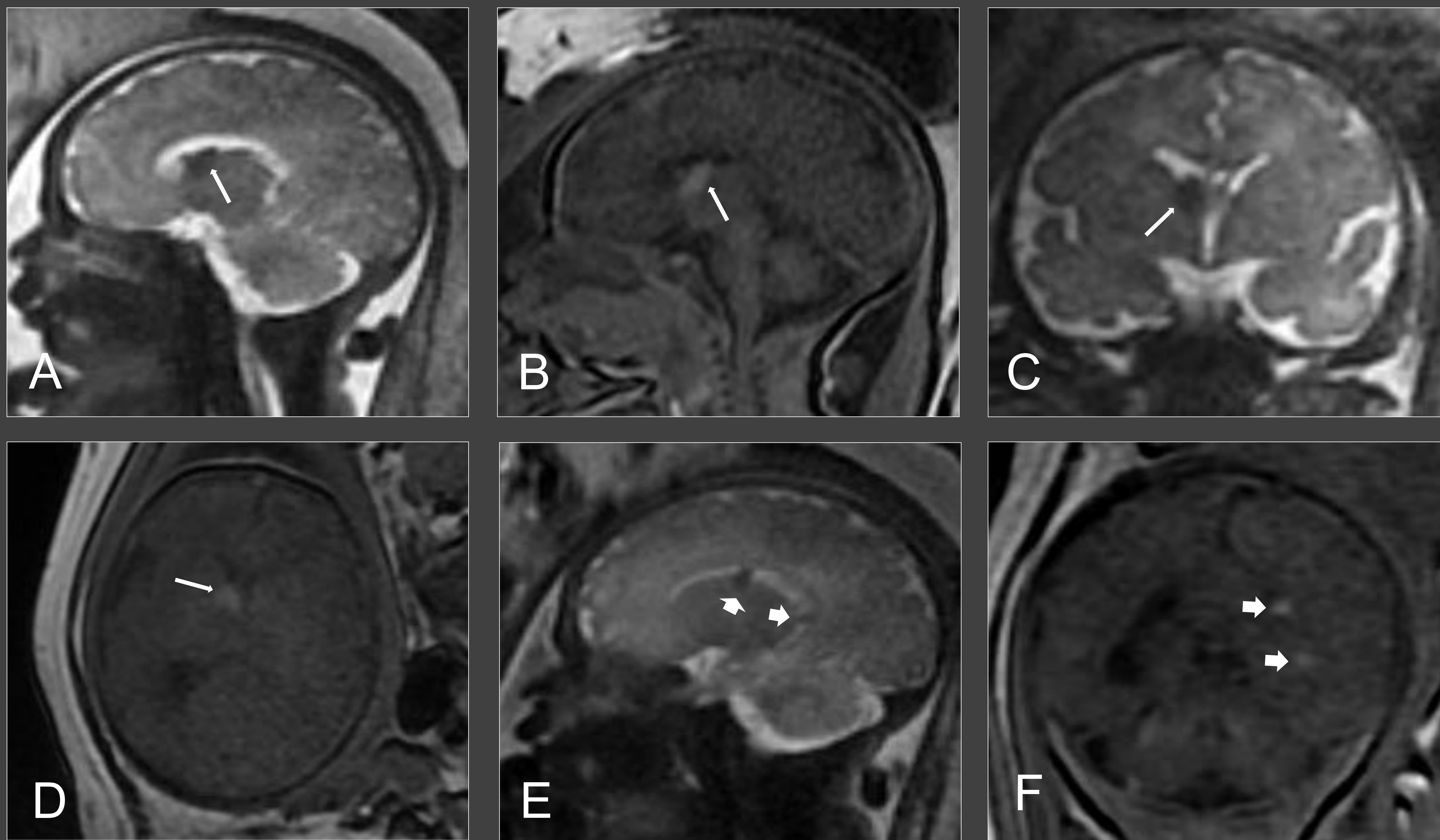
(A) Sagital Eco de gradiente T1. (B y C) Axial Eco de gradiente T1. (D) Sagital SSFSE T2. (E) Axial SSFSE T2; (F) Coronal SS FSE T2. Sagital (G yH) Imagen de difusión. Hematoma en núcleos basales y sustancia blanca periventricular (flecha roja), hemorragia intraventricular (flecha azul). Parto a término con secuelas motoras. **EG:27 s**

SECUELA DE HEMORRAGIA INTRAVENTRICULAR BILATERAL GRADO IV



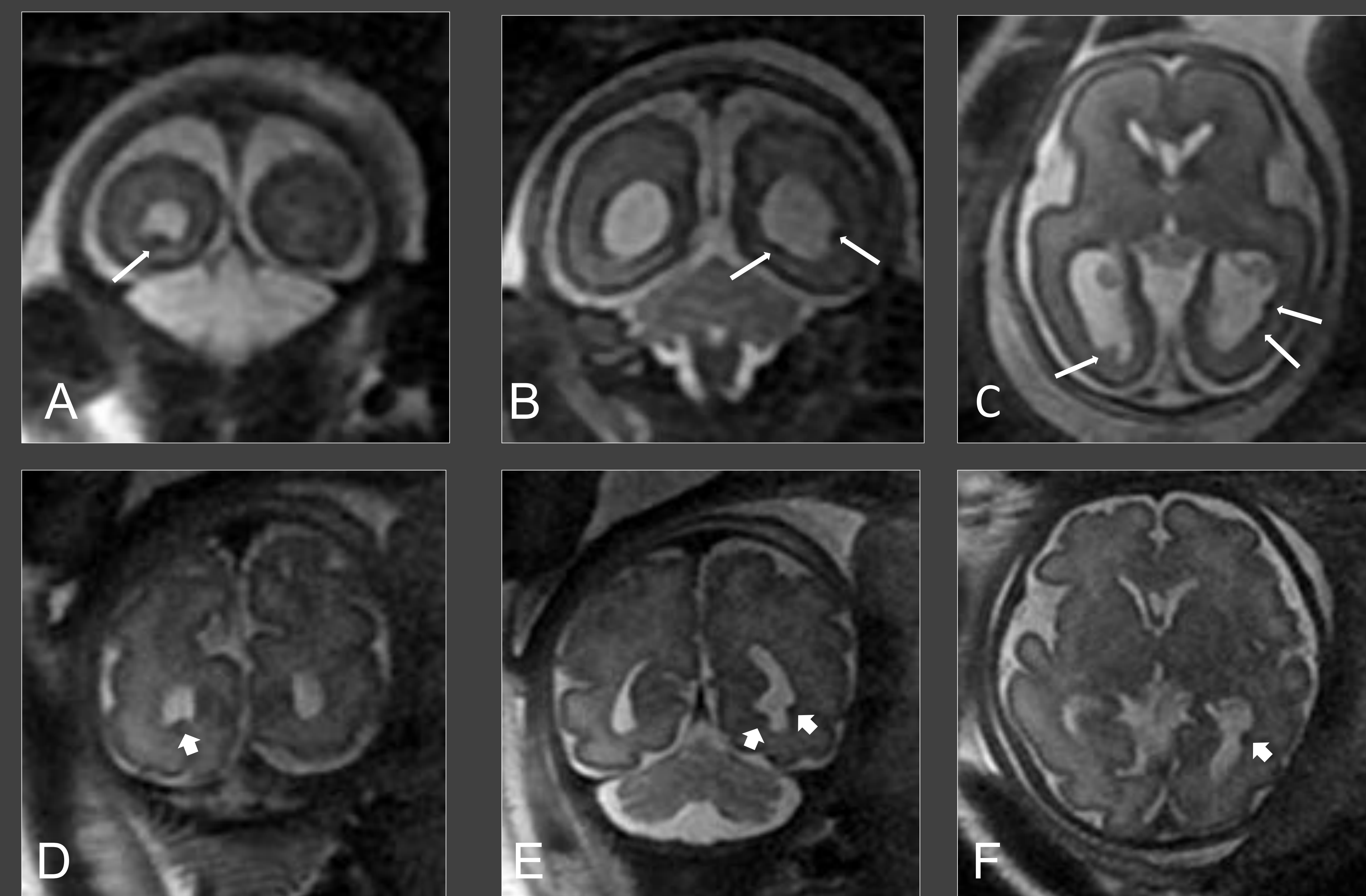
(A) Coronal SS FSE T2. (B) Axial SS FSE T2. (C) Sagital SS FSE T2. (D) Axial imagen de difusión. (E) Axial mapa de ADC. (F) Sagital imagen de difusión. (G) Axial eco de gradiente T2. (H). Sagital eco de gradiente T2. (I) Axial SS FSE T2. Zona de encefalomalacia quística periventricular frontal izquierda (flechas blancas). Secuela de hemorragia intraventricular con ventriculomegalia severa y restos de hemosiderina en las paredes ventriculares (flechas rojas) y en los plexos coroideos (flechas negras). Secuela de lesión isquémica-hemorrágica tálamo-estriada izquierda (flechas amarilas) hiperintensa en difusión e hipointensa en el mapa de ADC ($0,94 \times 10^{-3} \text{ mm}^2/\text{s}$) y en el resto de secuencias de pulso. **EG:31 s.**

DD: ESCLEROSIS TUBEROSA: NÓDULOS SUBPENDIMARIOS

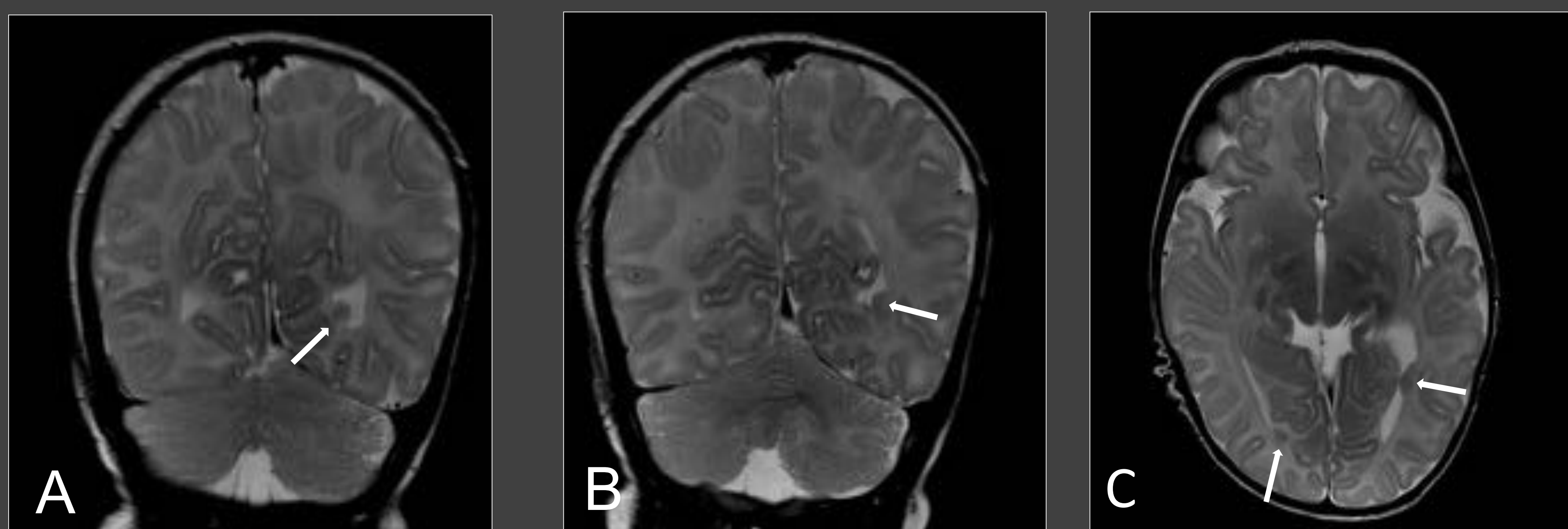

(A) Sagittal SS FSE T2. (B) Sagittal eco de gradiente T1. (C) Coronal SS FSE T2. (D) Axial eco de gradiente T1. Nódulo subependimario (hipointenso en T2 e hiperintenso en T1) que impronta el foramen de Monro derecho (flechas blancas). (E) Sagittal SS FSE T2. (F) Coronal eco de gradiente T1. Nódulos subependimarios izquierdos (hipointensos en T2 e hiperintensos en T1) (cabezas de flechas blancas). **La secuencia eco de gradiente T1 facilita la detección de nódulos subependimarios que aparecen hiperintensos.** En la ecografía previa realizada en esta misma semana gestacional (semana 37) no se describen alteraciones cerebrales. **EG: 37 s.**

DD: HETEROTOPIAS SUBPENDIMARIAS



Fetal MR EG : 24,4 s. (A y B) Coronal SS FSE T2. (C) Axial SS FSE T2 leve ventriculomegalia bilateral y heterotopias subependimarias en astas occipitales y atrio izquierdo (flechas blancas)
Fetal MR control EG: 32 s. (D y E) Coronal FSE T2. (F) Axial SS FSE T2 . Se confirma la presencia de heterotopias periventriculares (flechas blancas).



RM postnatal (1 mes y 10 días). (A y B) Coronal FSE T2. (C) Axial FSE T2. Se confirma el diagnóstico prenatal de heterotopias periventriculares adyacentes a astas occipitales y atrio ventricular izquierdo (flechas blancas).

Pronóstico: se relaciona con el grado. Se ha referido una mortalidad del 40%, y un riesgo de secuelas en el neurodesarrollo superior al 50%.

- **Grado 2:** supervivencia postnatal **100%**. Secuelas **10%**. Posible resolución espontánea
- **Grado 3:** supervivencia **95%**. Secuelas en **2/3** (1/3 leves y 1/3 severas)
- **Grado 4:** MFIU: 15%. supervivencia postnatal: **83%**, Secuelas leves en **25%**, severas en **60%**.

Revisión >año 2000. 7 series de casos.N:89 (14 casos serie propia).

Adiego B.J Matern Fetal Neonatal Med. 2019 Jan;32(1):21-30

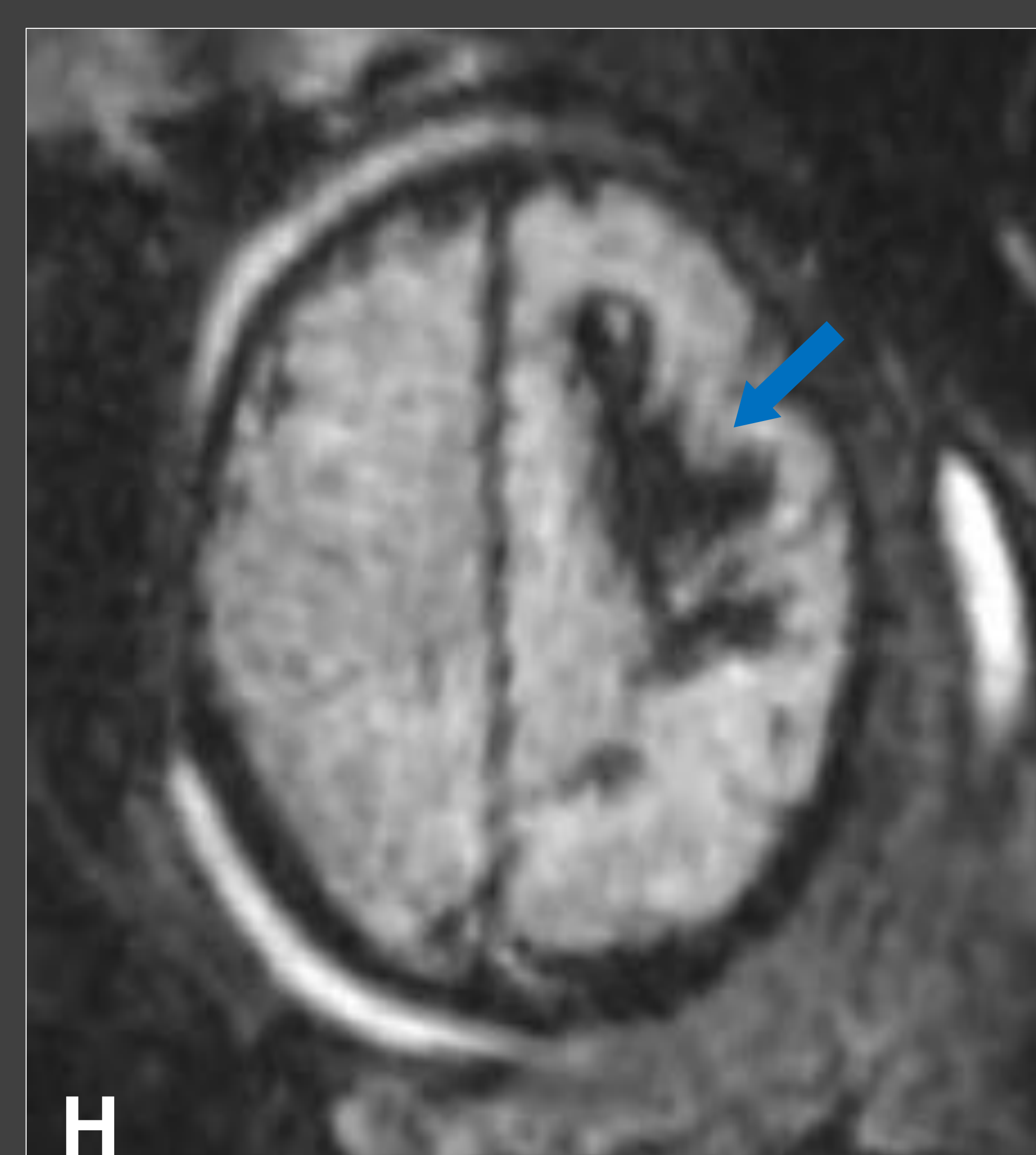
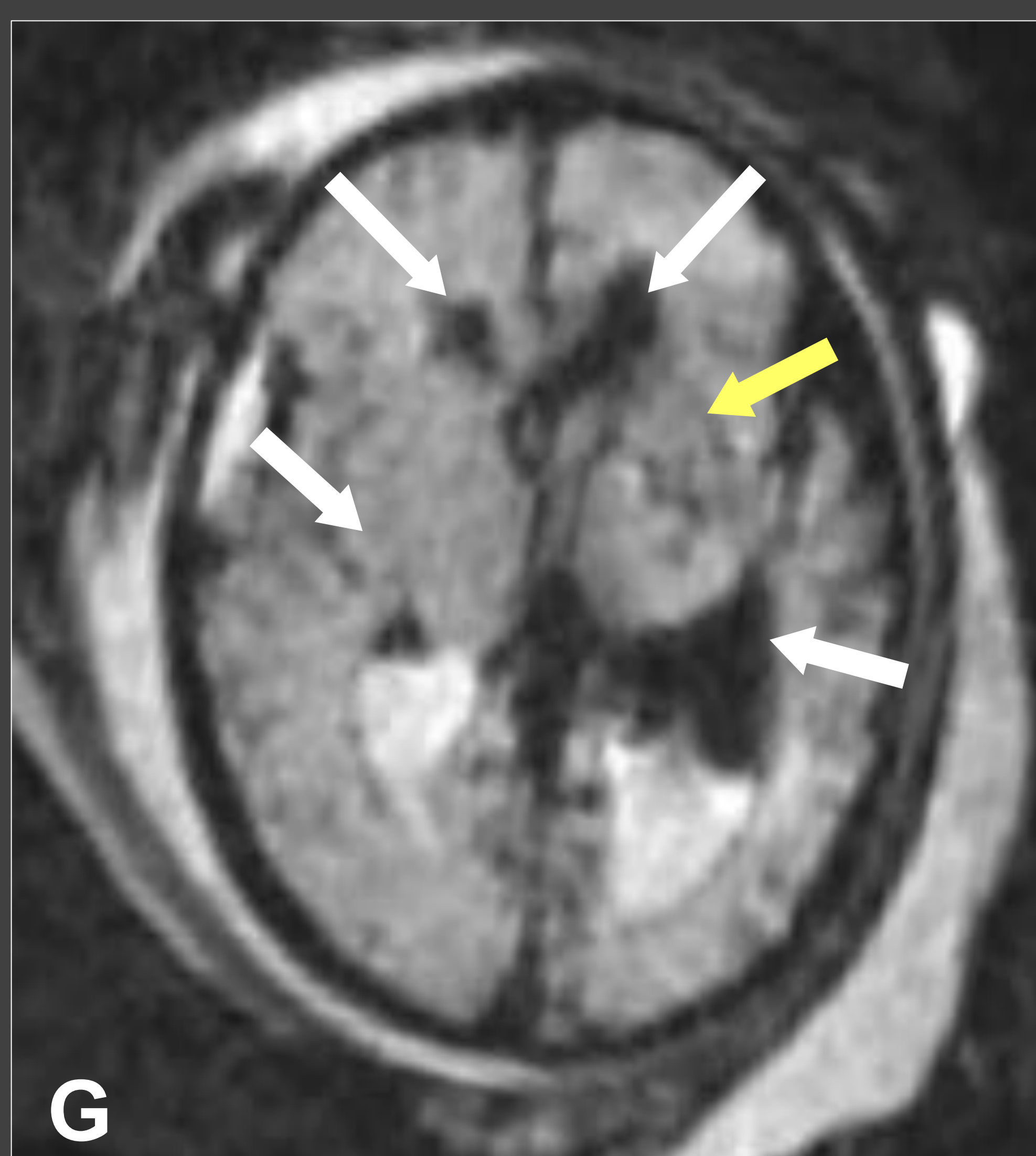
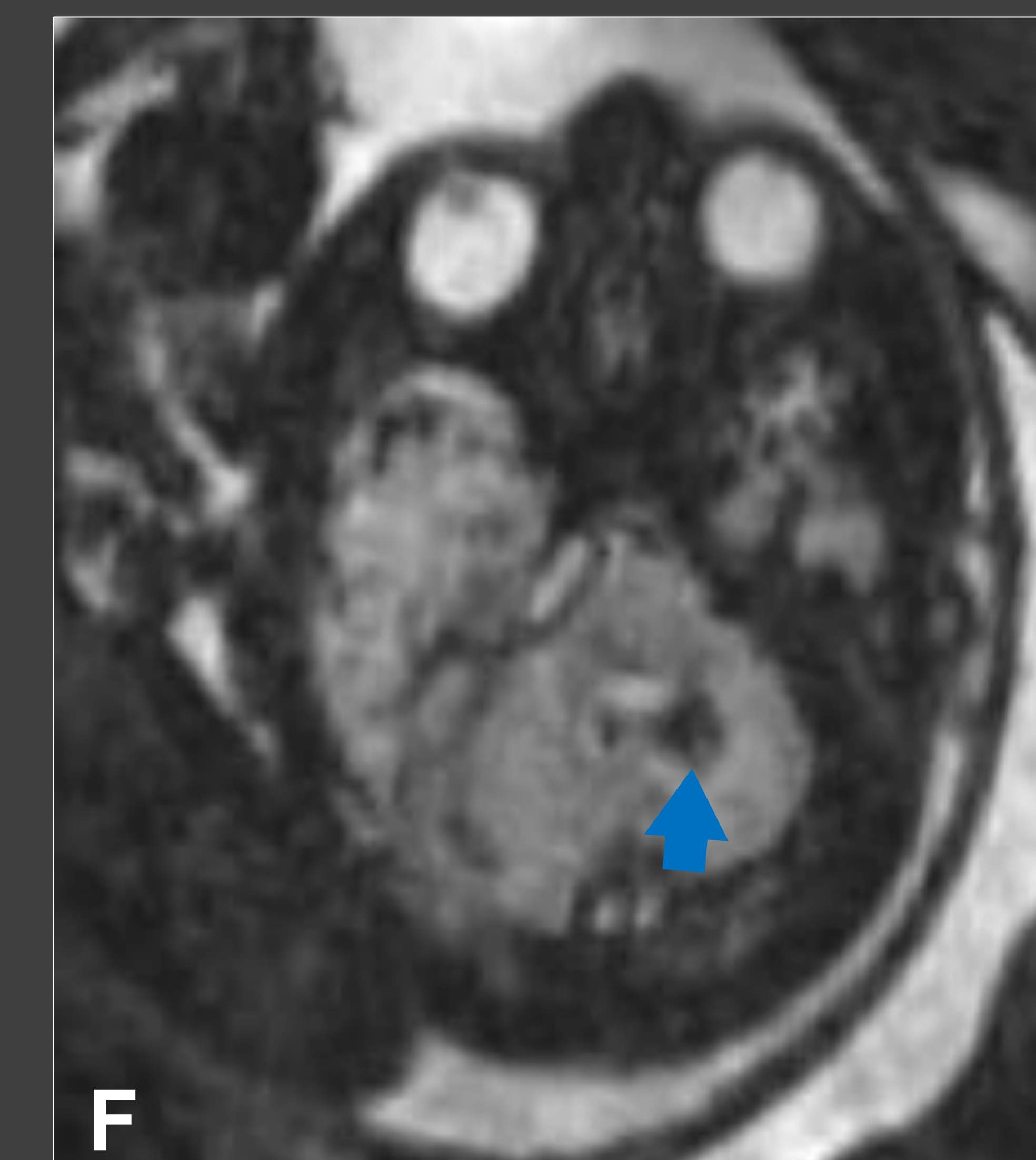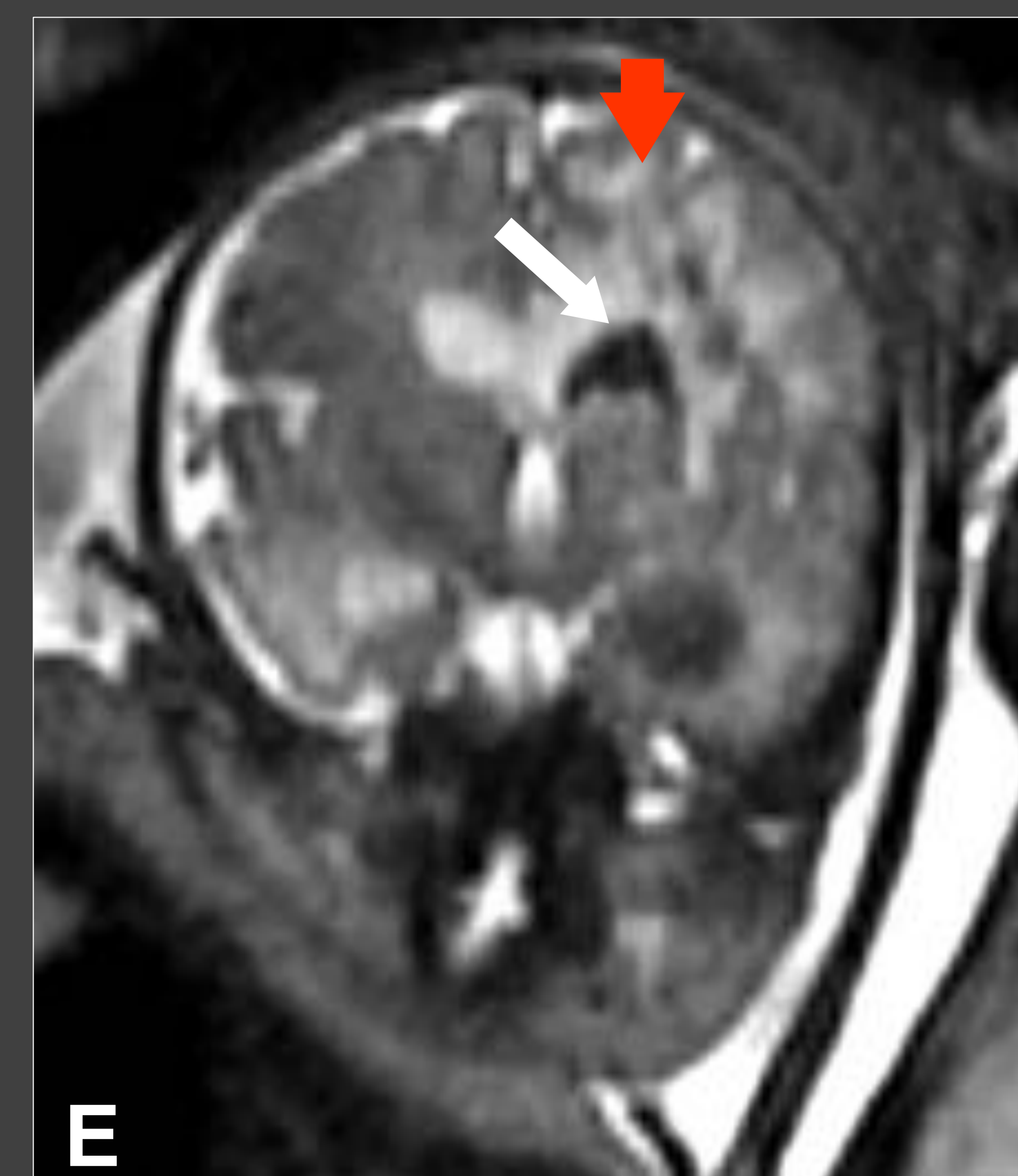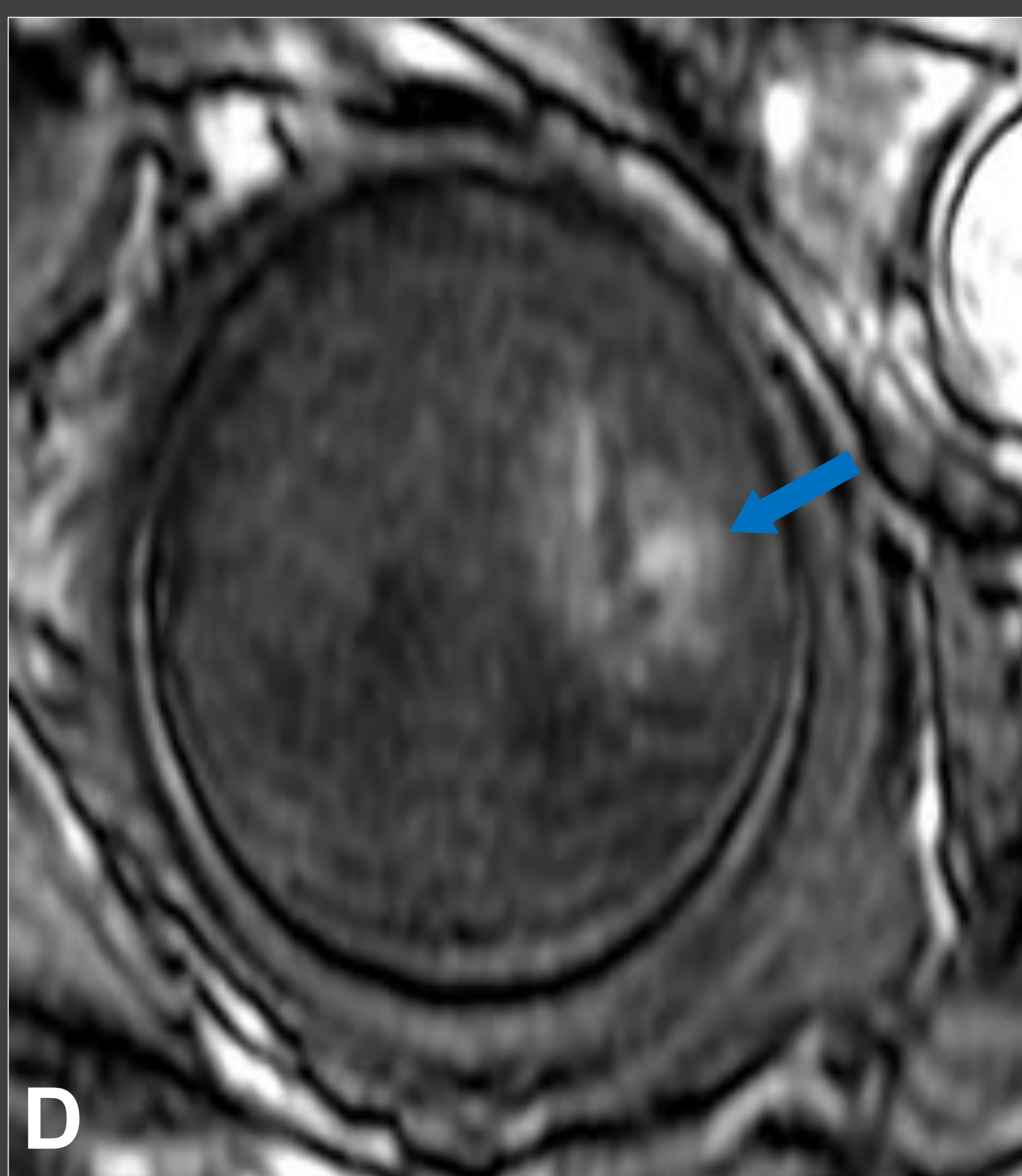
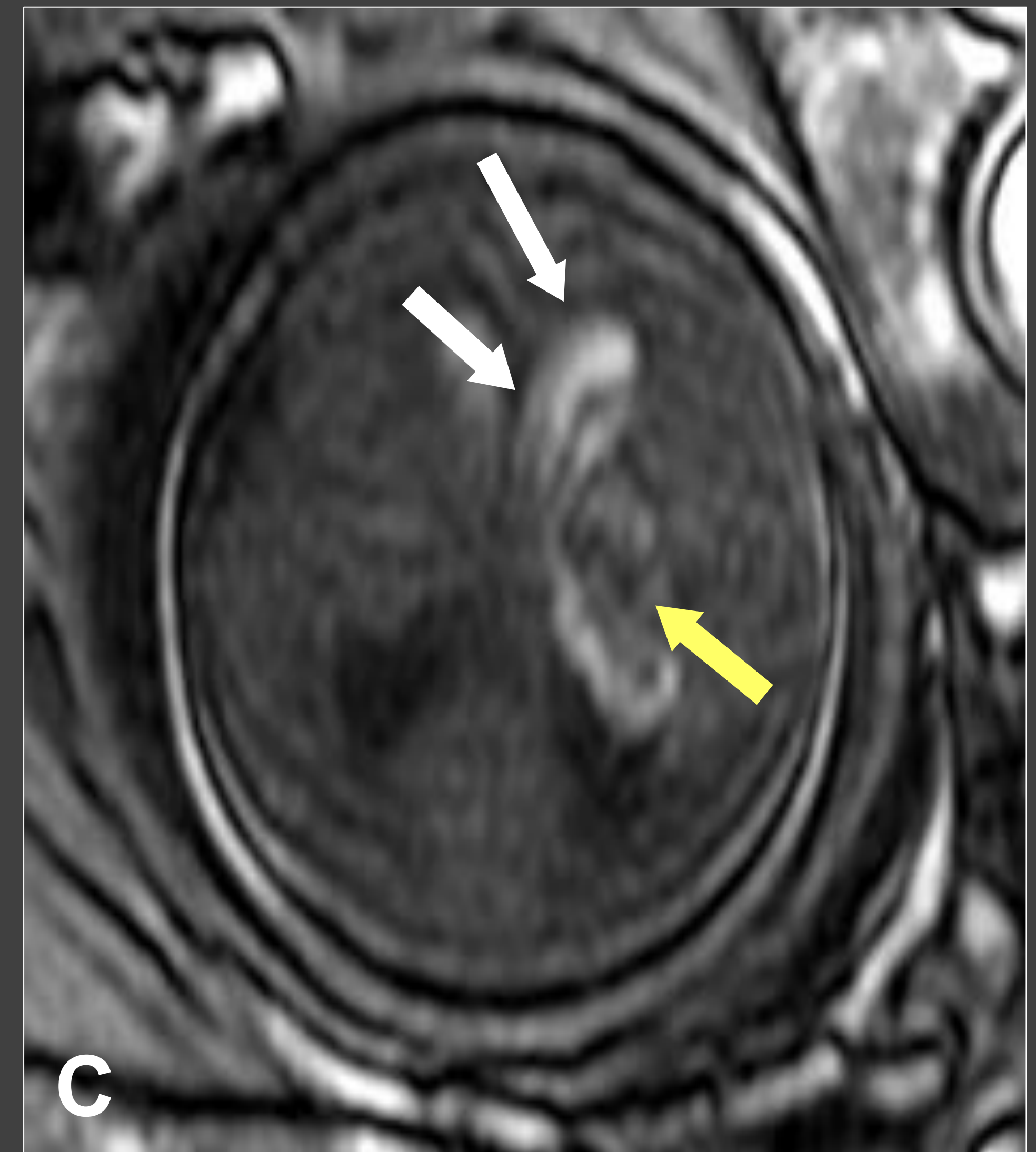
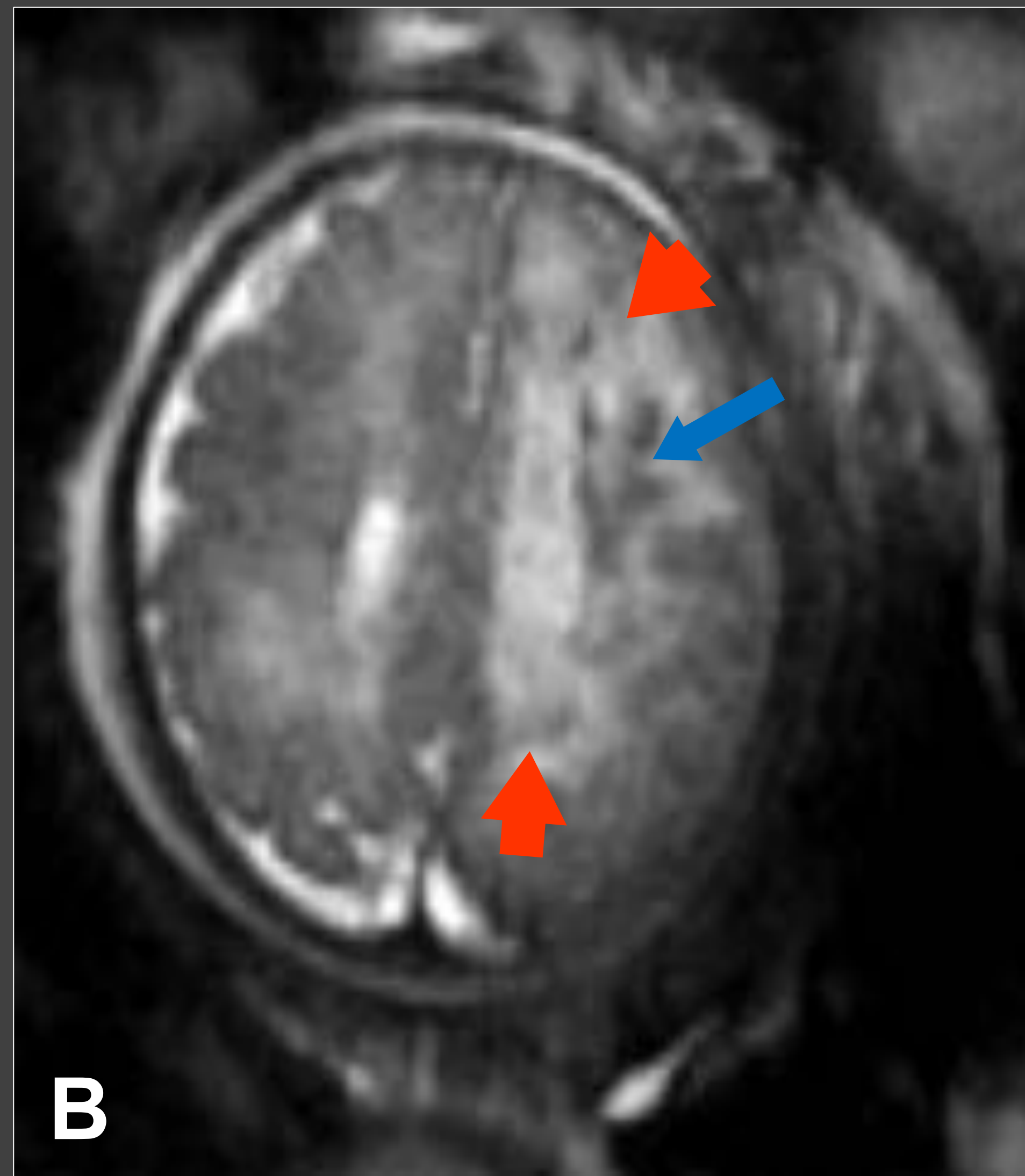
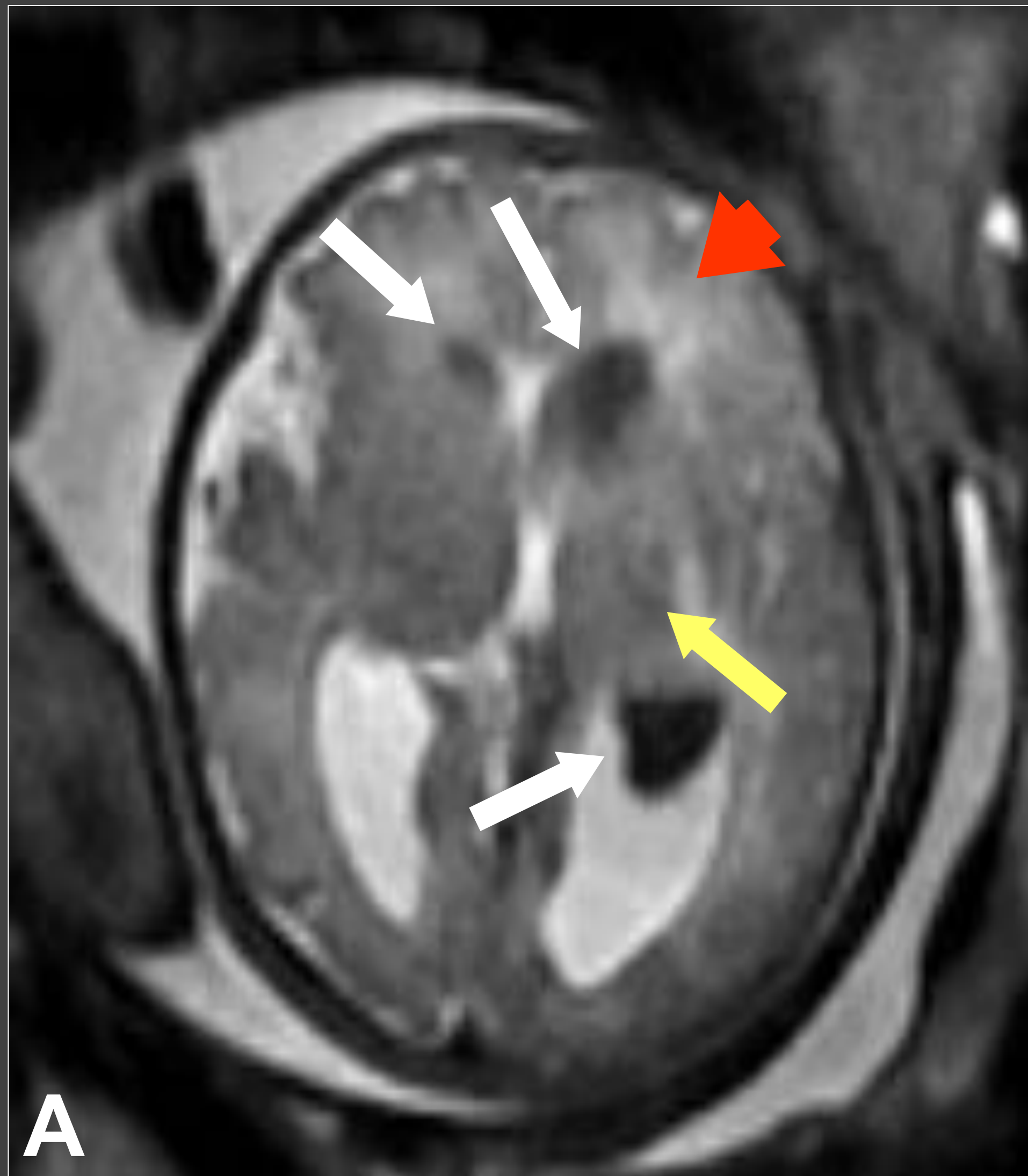
LESIONES DE SUSTANCIA BLANCA/ISQUEMIA PARENQUIMATOSA

- La afectación de la sustancia blanca es más frecuente en < 32 semanas
- Es secundario al incompleto desarrollo de la vascularización de la sustancia blanca, falta de regulación del flujo sanguíneo en cortas edades gestacionales e inmadurez de los oligodendrocitos que cuando se exponen al glutamato por la hipoxia tiene efecto citotóxico sobre las neuronas.
- Los infartos isquémicos son raros en el feto, la mayoría ocurren por alteraciones de la arteria cerebral media o trombosis.
- **Ecografía:** La afectación de sustancia blanca es difícil de detectar por ecografía pero puede verse hiperecogenicidad periventricular que produce alteración de la laminación normal cortical. Al cabo de 2 semanas se observan áreas quísticas en sustancia blanca periventricular (leucomalacia quística).
- **RM:** En el feto la lesión de sustancia blanca es diferente al postnatal. La mayoría presentan hiperintensidad en T2 e hipointensidad en T1 en sustancia blanca subcortical mientras que la sustancia blanca periventricular muestra áreas hiperintensas en T1 e hipointensas en T2. La secuencia de difusión ayuda a detectar lesiones isquémicas agudas con ADC bajo. En las zonas de edema y gliosis el ADC estará aumentado. El edema presenta hipointensidad en T1 e hiperintensidad en T2.
- **Anomalías asociadas:** La más frecuente es CIR. Puede afectar la isquemia a riñones, hígado y corazón y presentar hídrops. Se debe descartar patología placentaria.
- **DD:** Tumores cerebrales, patología infecciosa, hemorragias de malformaciones vasculares como cavernoma, malformación venosa dural o de la vena de Galeno

INFARTO HEMORRÁGICO PERIVENTRICULAR (IHP)

- Necrosis hemorrágica de la sustancia blanca periventricular. Habitualmente se desarrolla y progresa tras HMG-HIV. 15% de HMG-HIV presentan IHP y en 80% se asocia a HMG-HIV cuantiosas.
- Ocurre en el lado de mayor hemorragia con afectación extensa unilateral y si es bilateral suele ser asimétrica.
- Puede estar en cualquier área periventricular pero es más frecuente en regiones frontal y/o parietal. Progresivamente se quistifica y forma una cavidad porencefálica que puede comunicar con el espacio ventricular. Si no se comunica se produce dilatación secundaria del ventrículo lateral adyacente y gliosis.
- **Pronóstico**
 - Periodo postnatal inmediato, puede ser asintomático.
 - A medio-largo plazo: Parálisis cerebral, hemiplejía espástica, con diplejía o cuadriplejía espástica en casos de afectación bilateral, con o sin deficiencias intelectuales.
 - 86% de problemas motores mayores y 64% de afectación cognitiva (Guzzeta et al).
 - 44% de déficit motor espástico (Blackman et al).

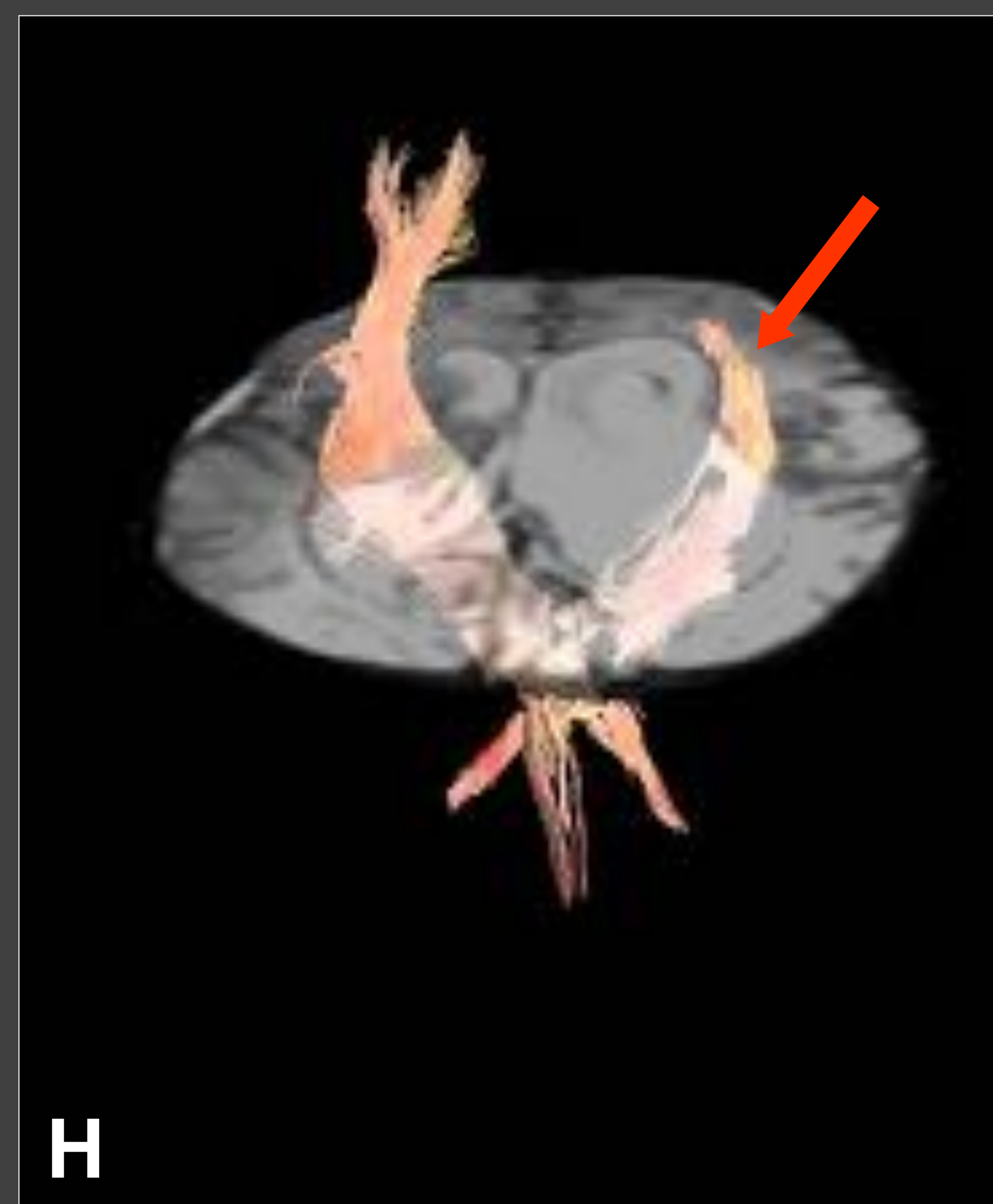
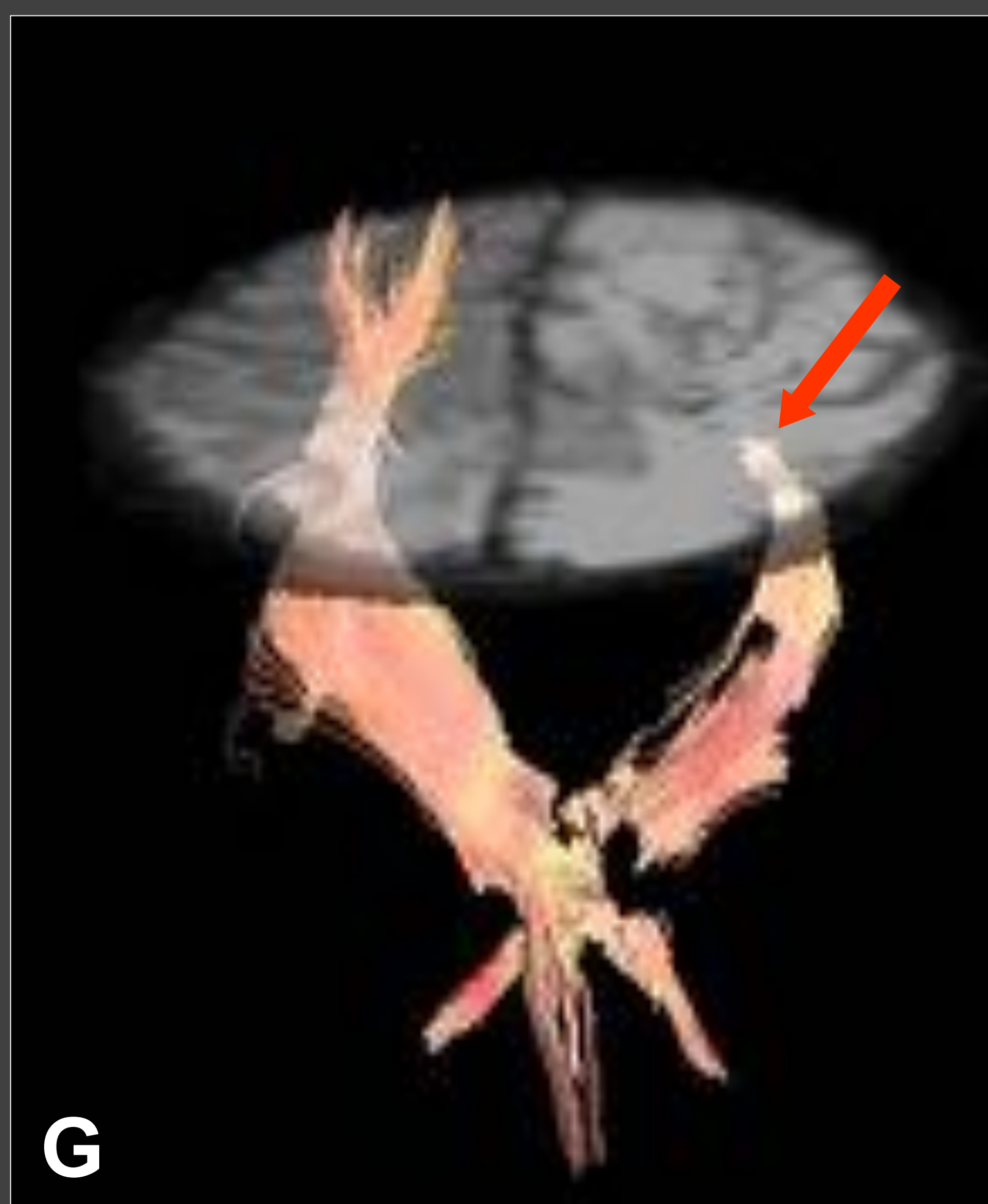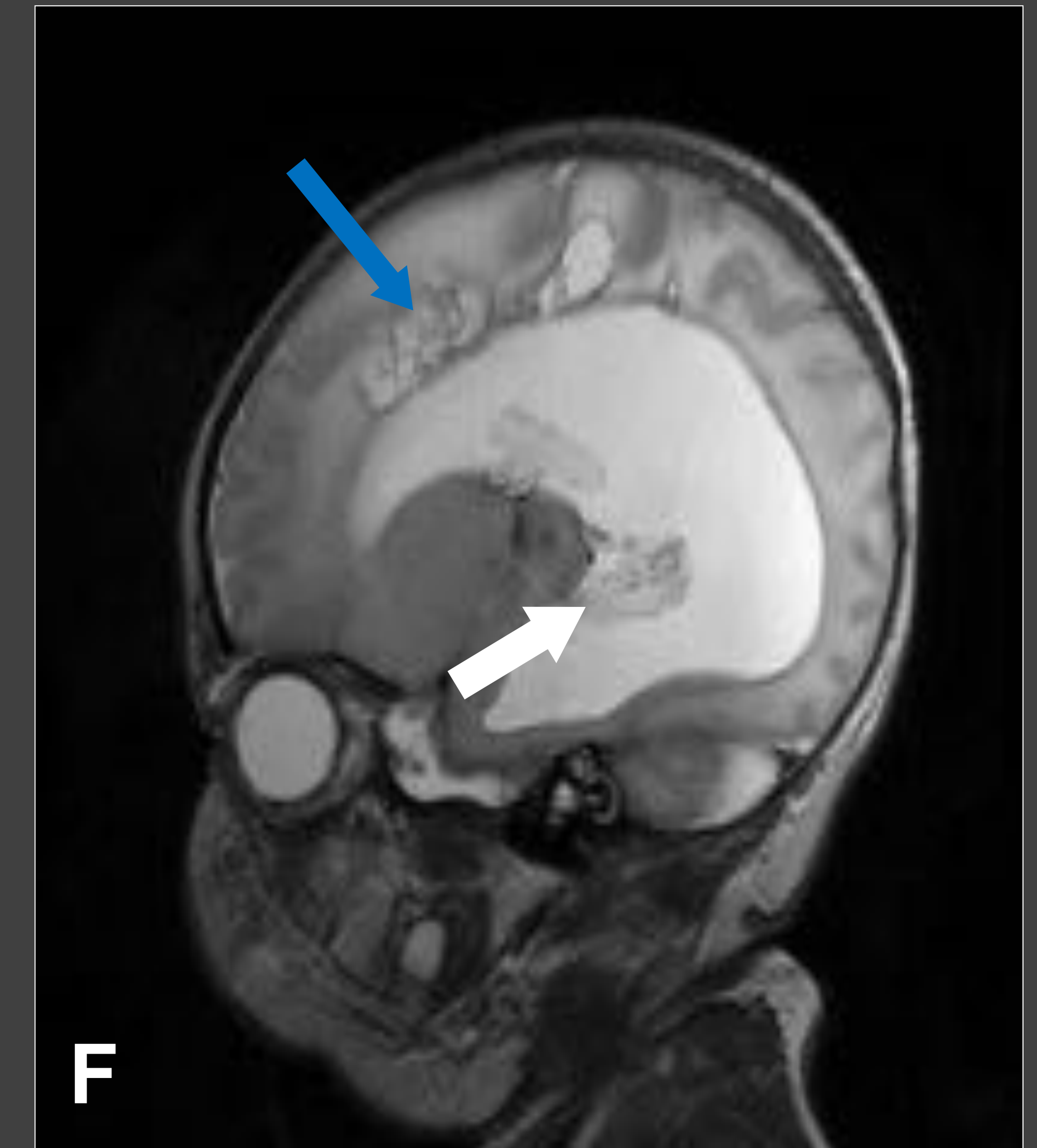
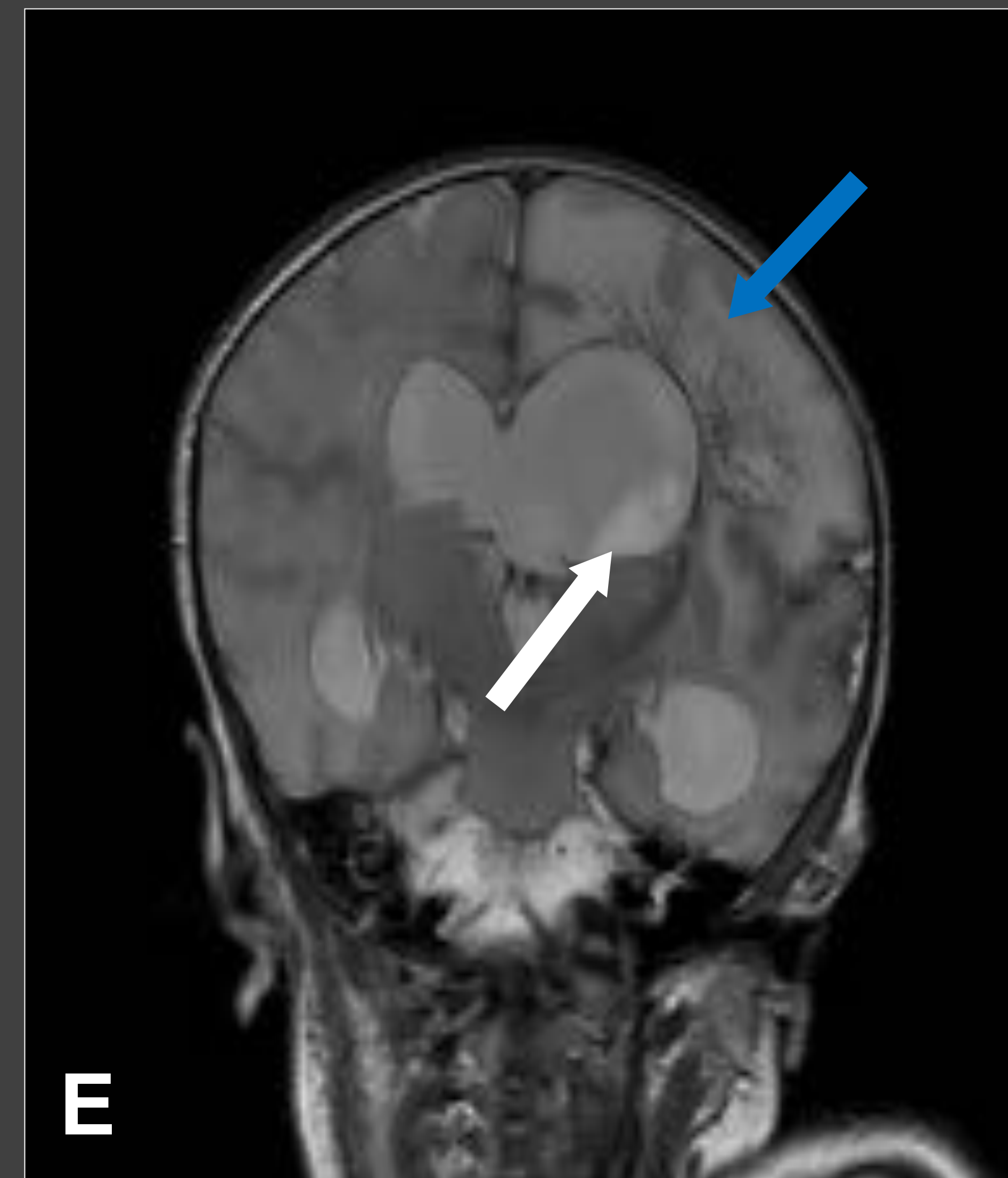
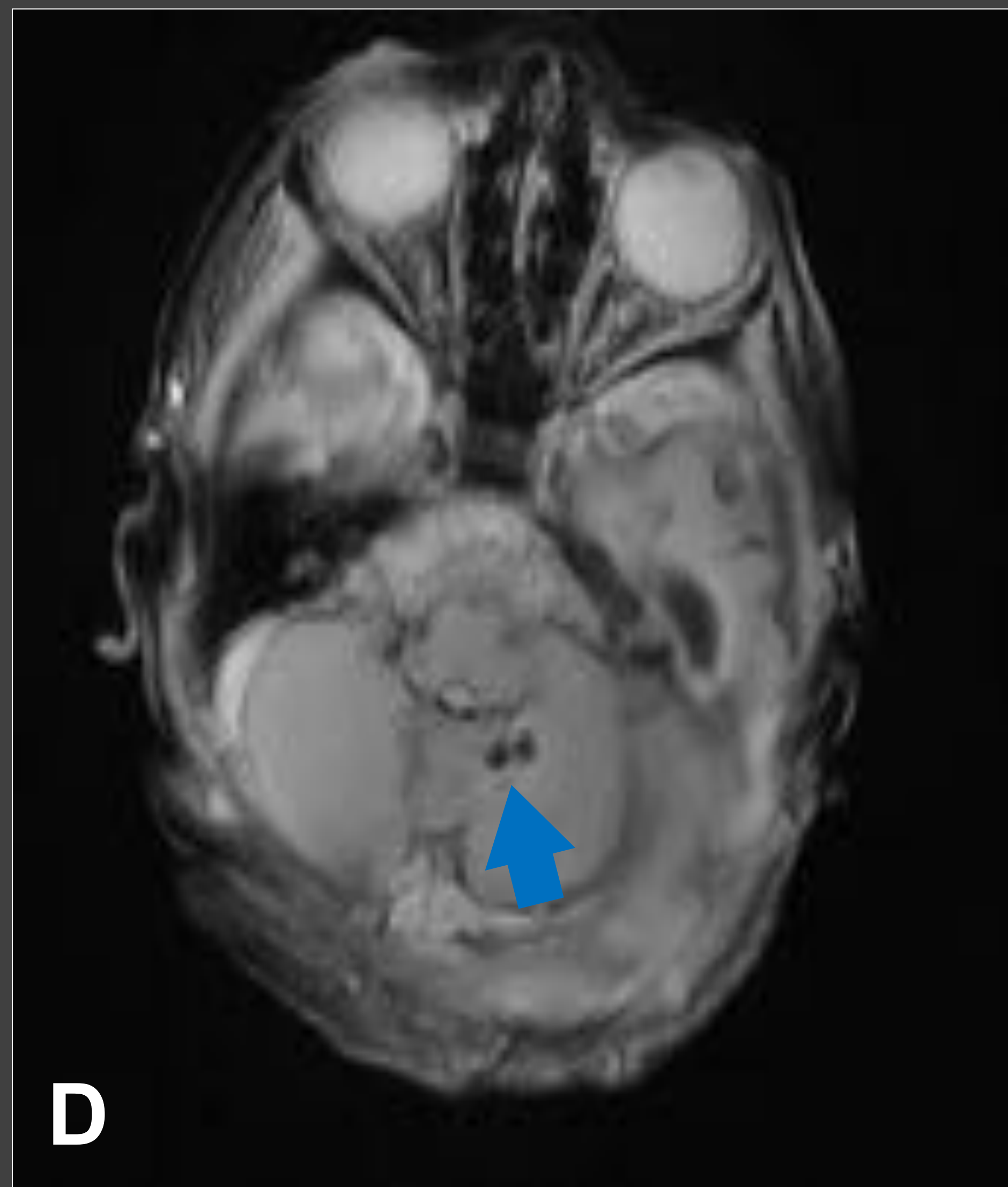
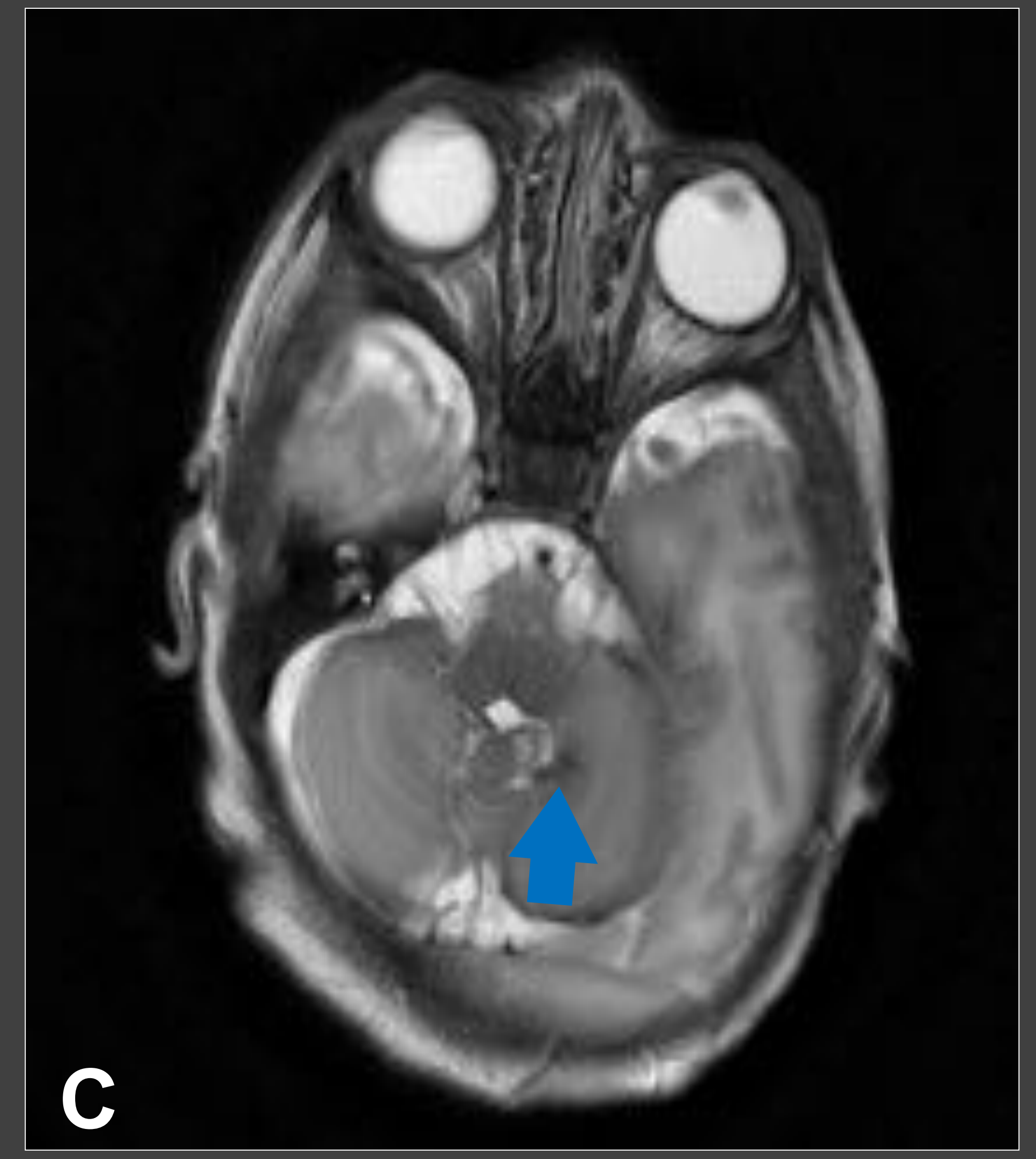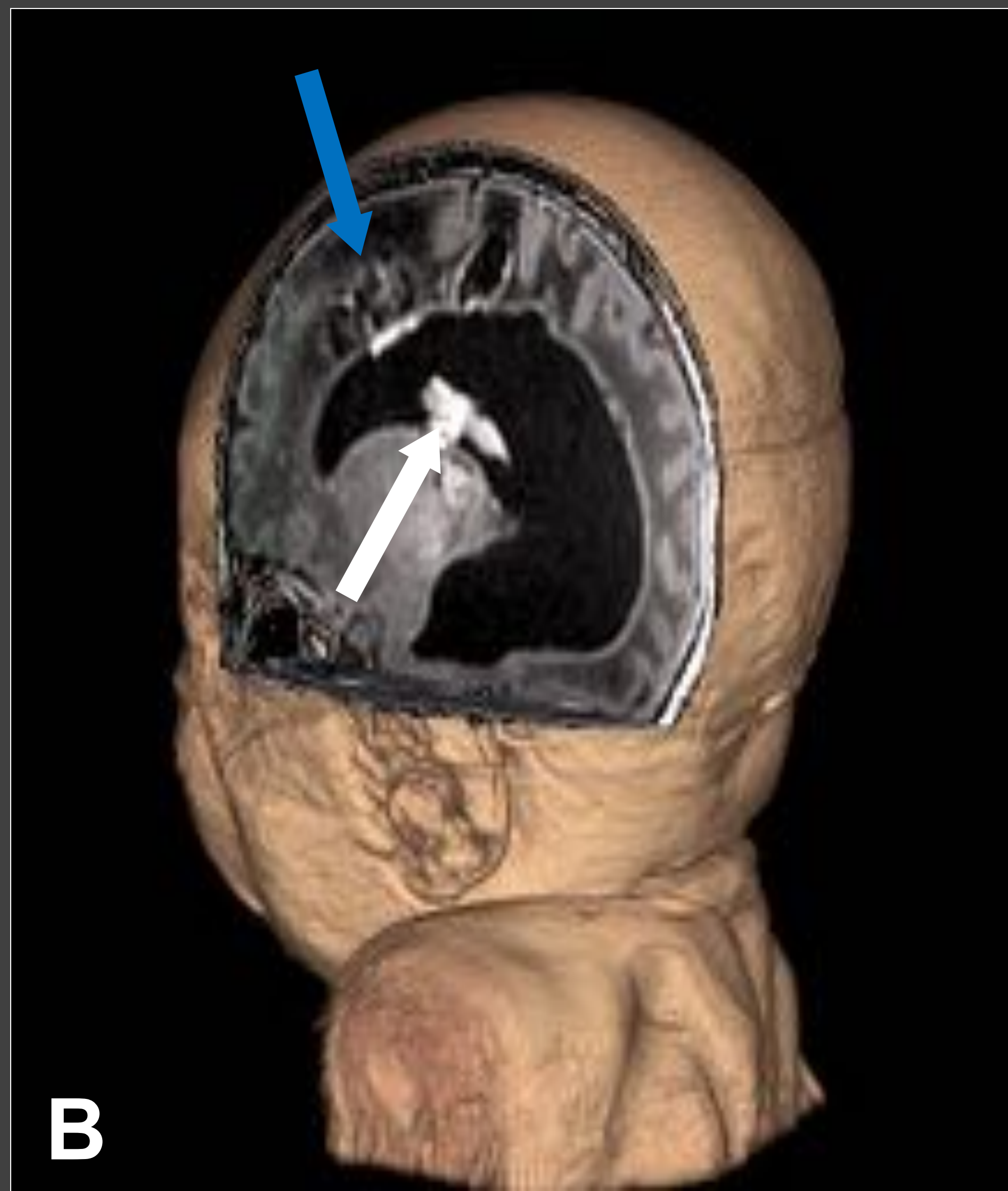
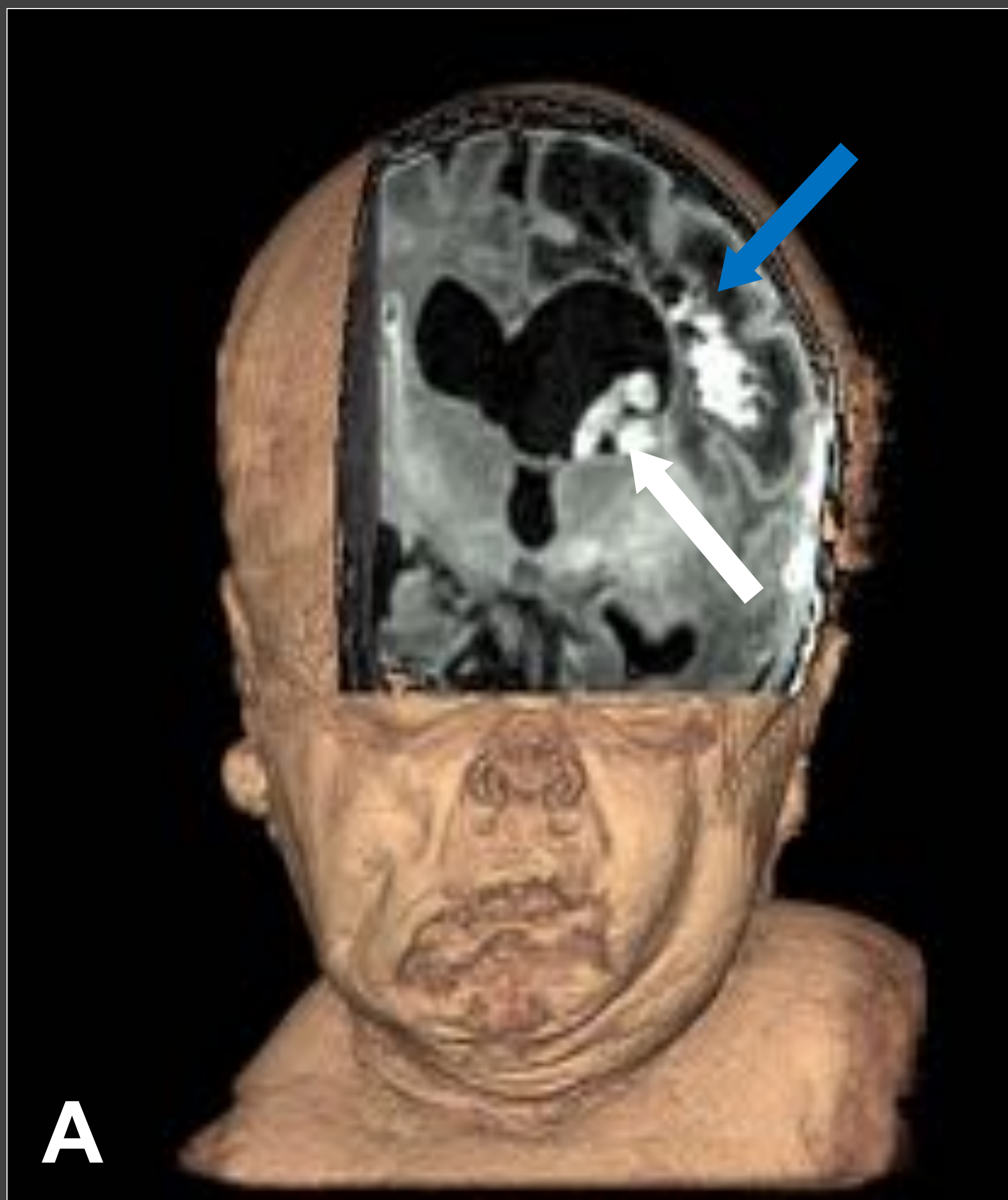
INFARTO HEMORRÁGICO SUBAGUDO CON HEMORRAGIA INTRAVENTRICULAR (1)



(A y B) Axial SS FSE T2. (C y D) Axial eco de gradiente T1. (E) Coronal SS FSE T2. (F, G y H) Axial eco de gradiente T2.

- Infarto hemorrágico subagudo en corona radiada y centro semioval izquierdo (flecha azul) que se extiende a núcleos basales y tálamo izquierdos (flecha amarilla) con edema vasogénico (cabeza de flecha roja).
- Ventriculomegalia con sangrado subagudo intraventricular (flechas blancas).
- Pequeño hematoma en hemisferio cerebeloso izquierdo (cabeza de flecha azul).
- EG:36,4 s.

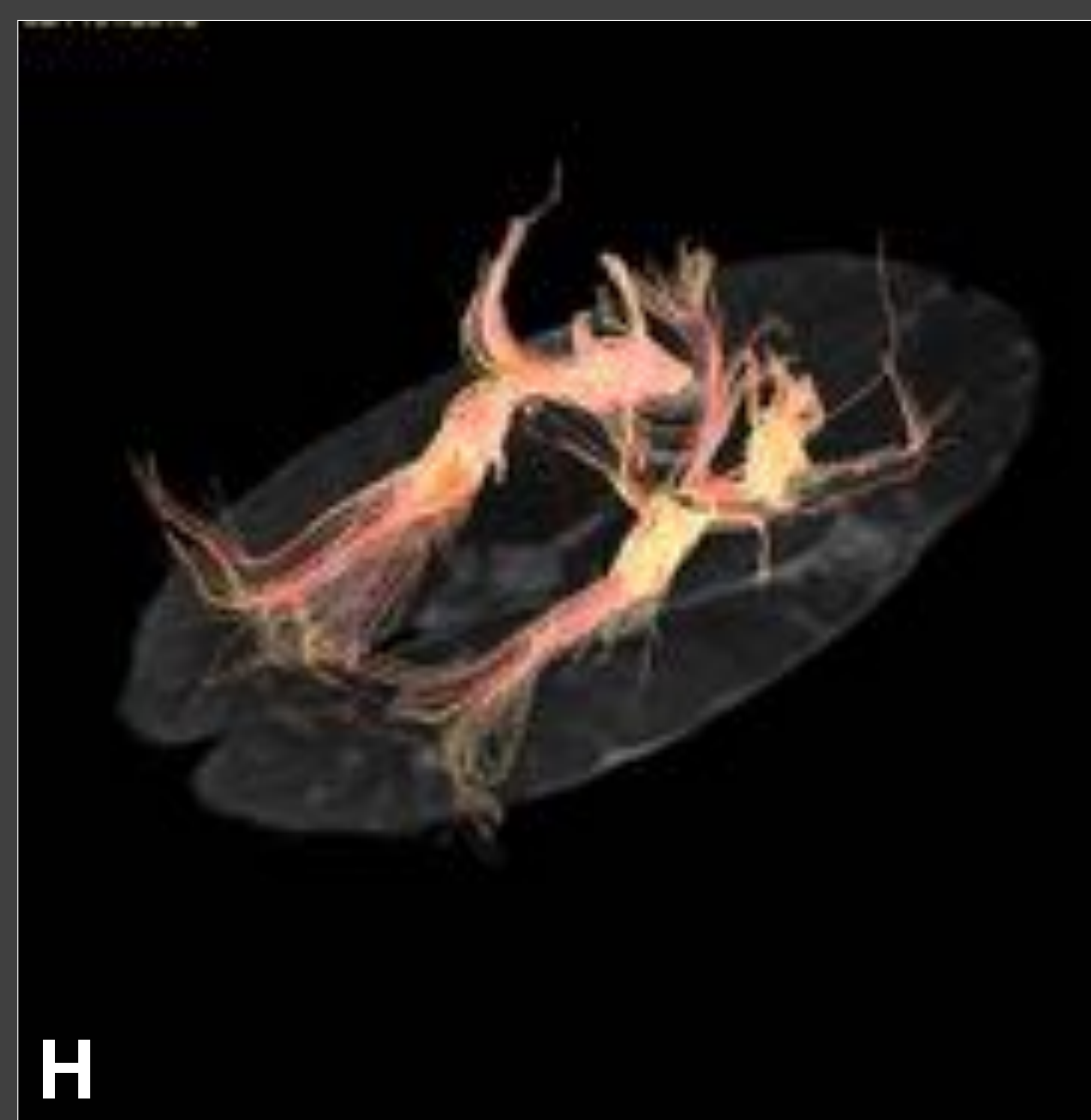
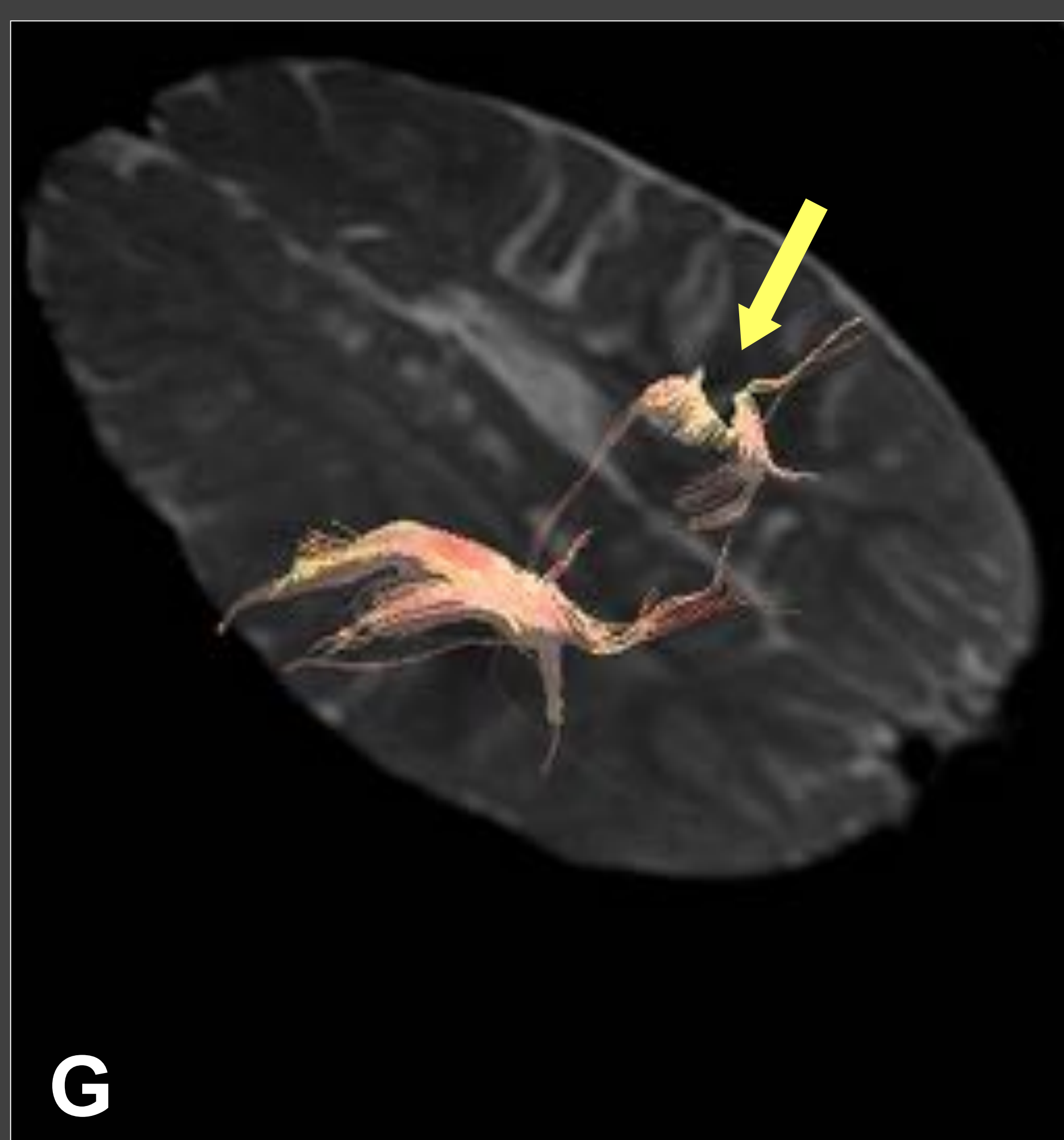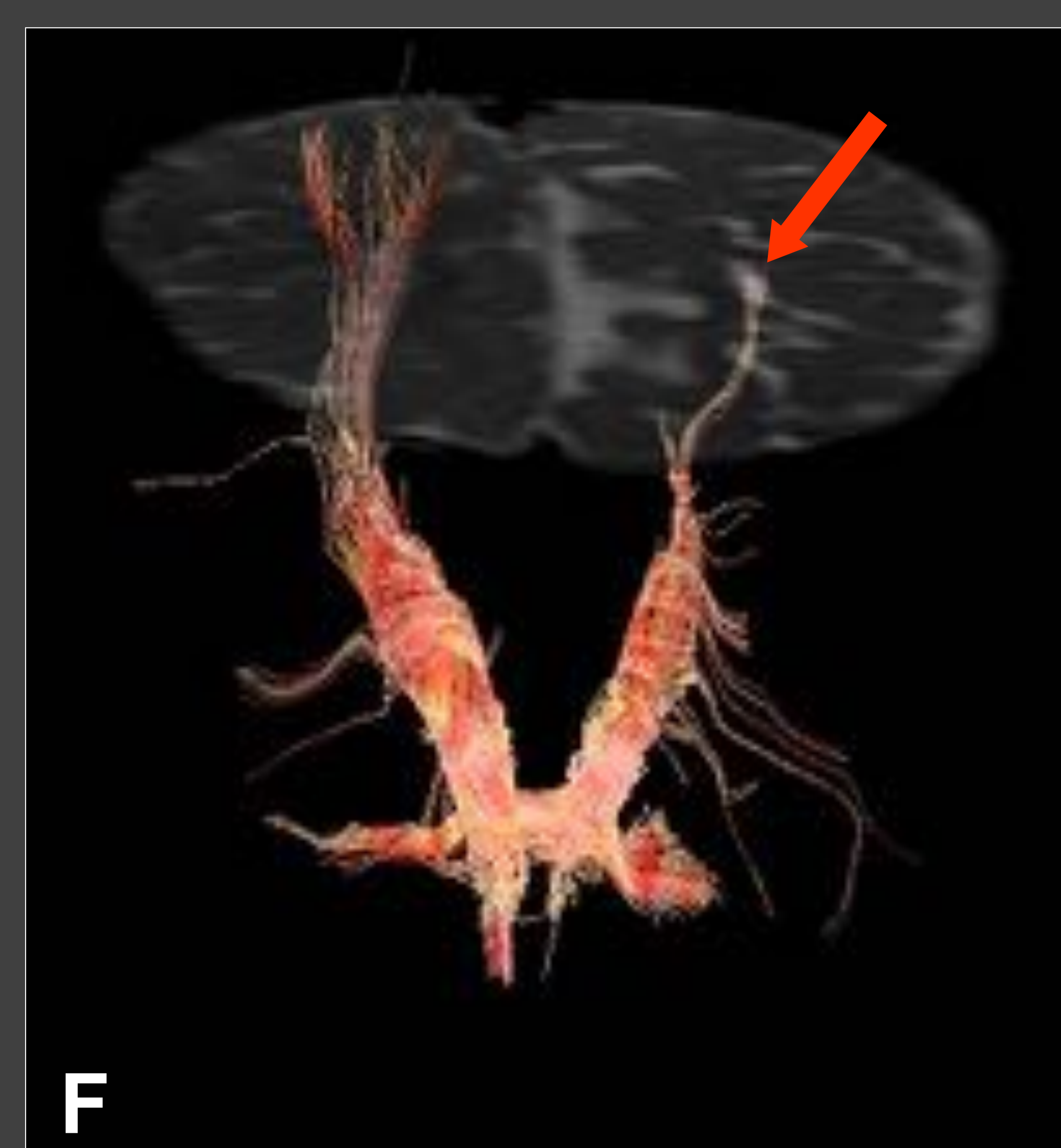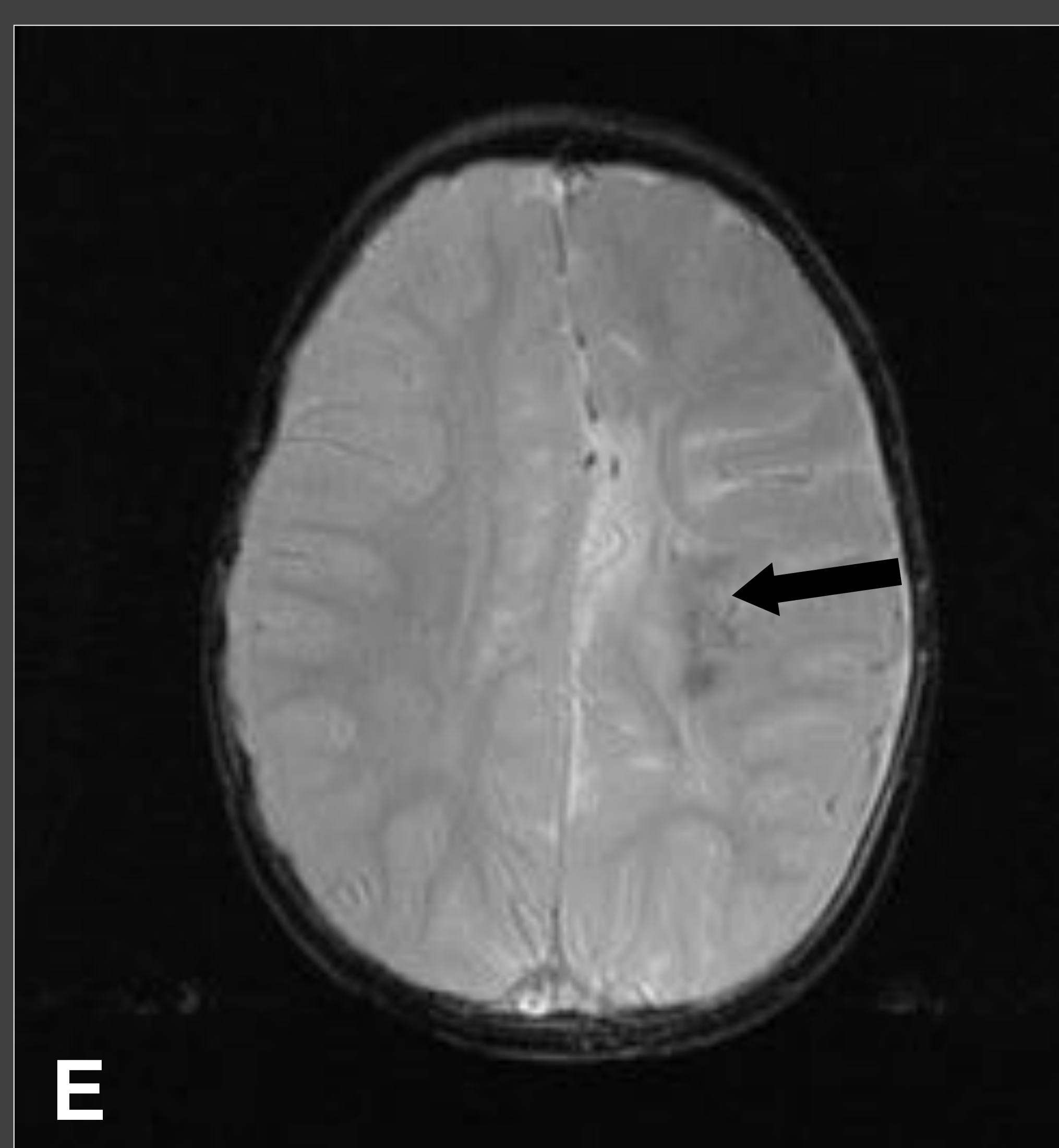
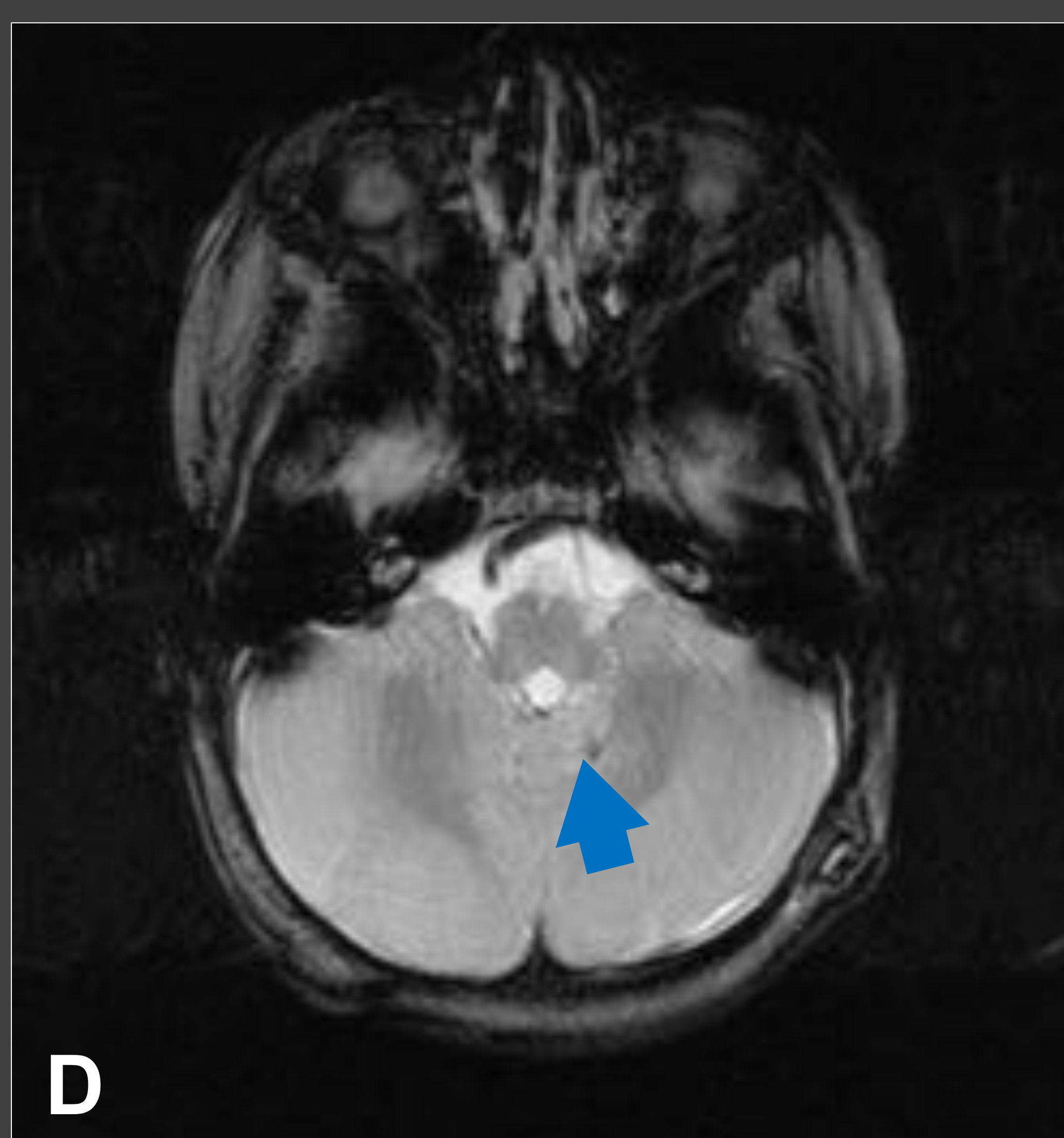
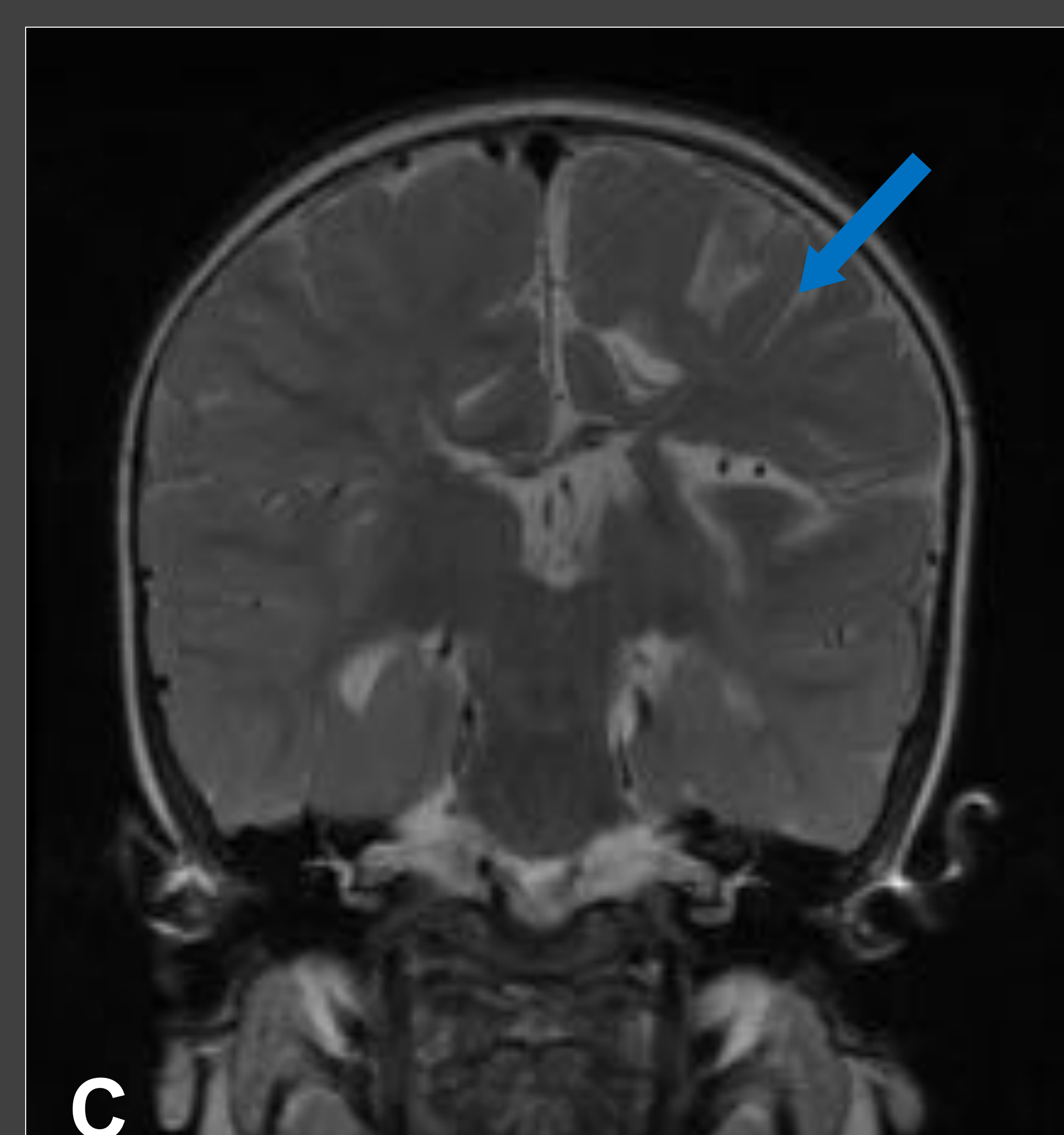
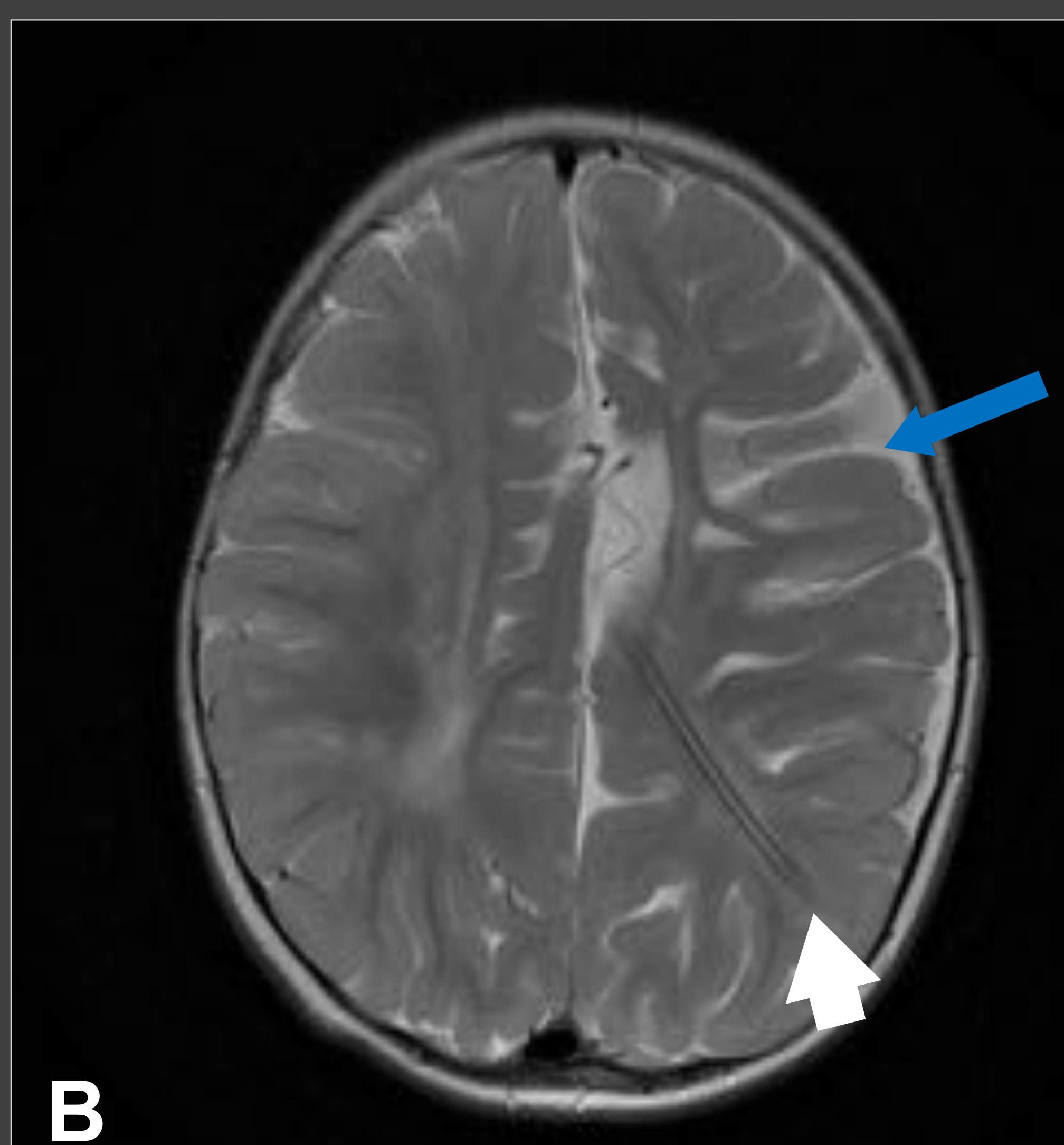
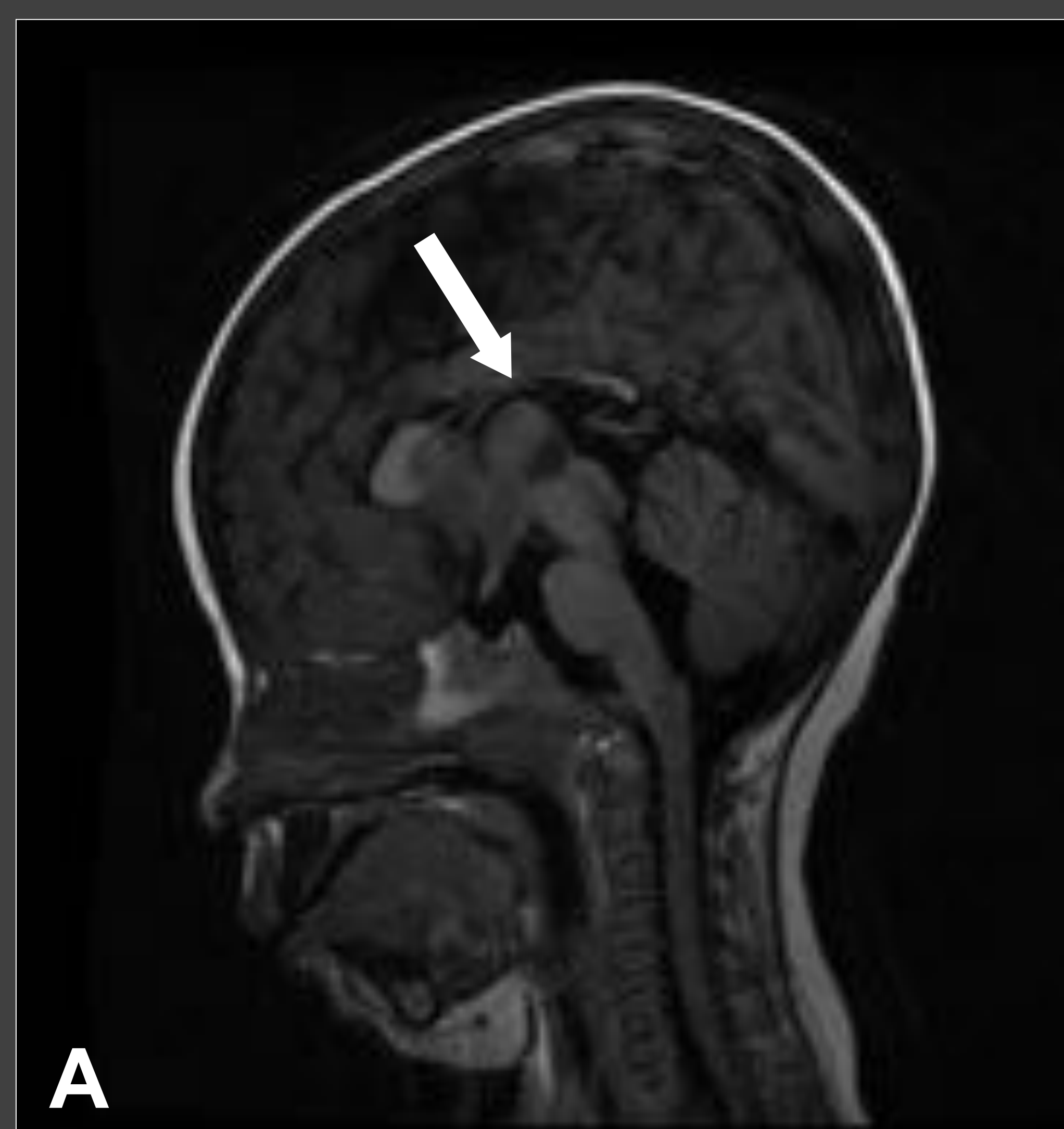SECUELA DE INFARTO HEMORRÁGICO Y HEMORRAGIA INTRAVENTRICULAR (2)



(A y B) Reconstrucción VR 3D FRSPGR (C) Axial FSE T2. (D) Axial eco de gradiente T2 (E) Coronal FSE T2. (F) Sagital FSE T2.

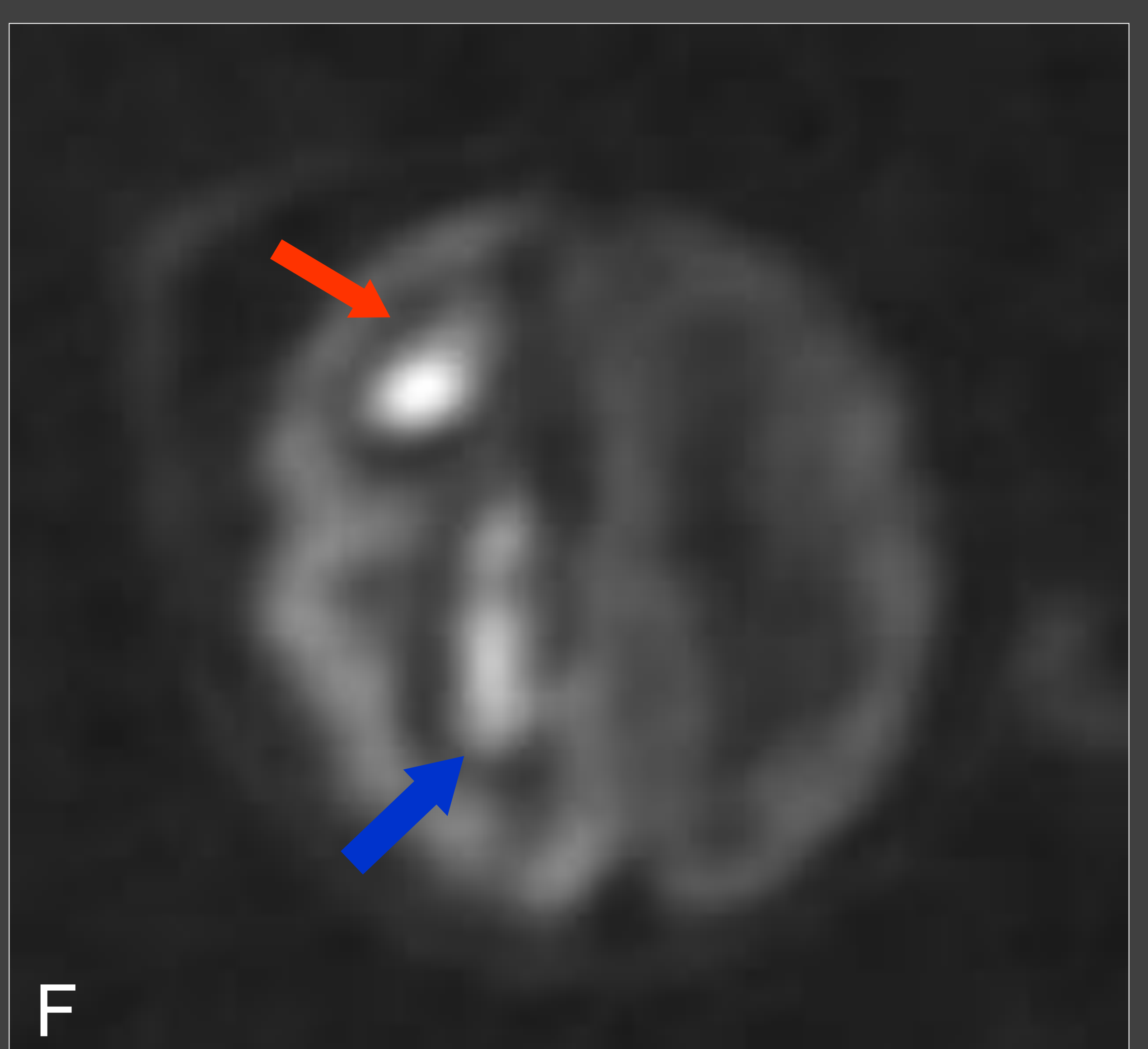
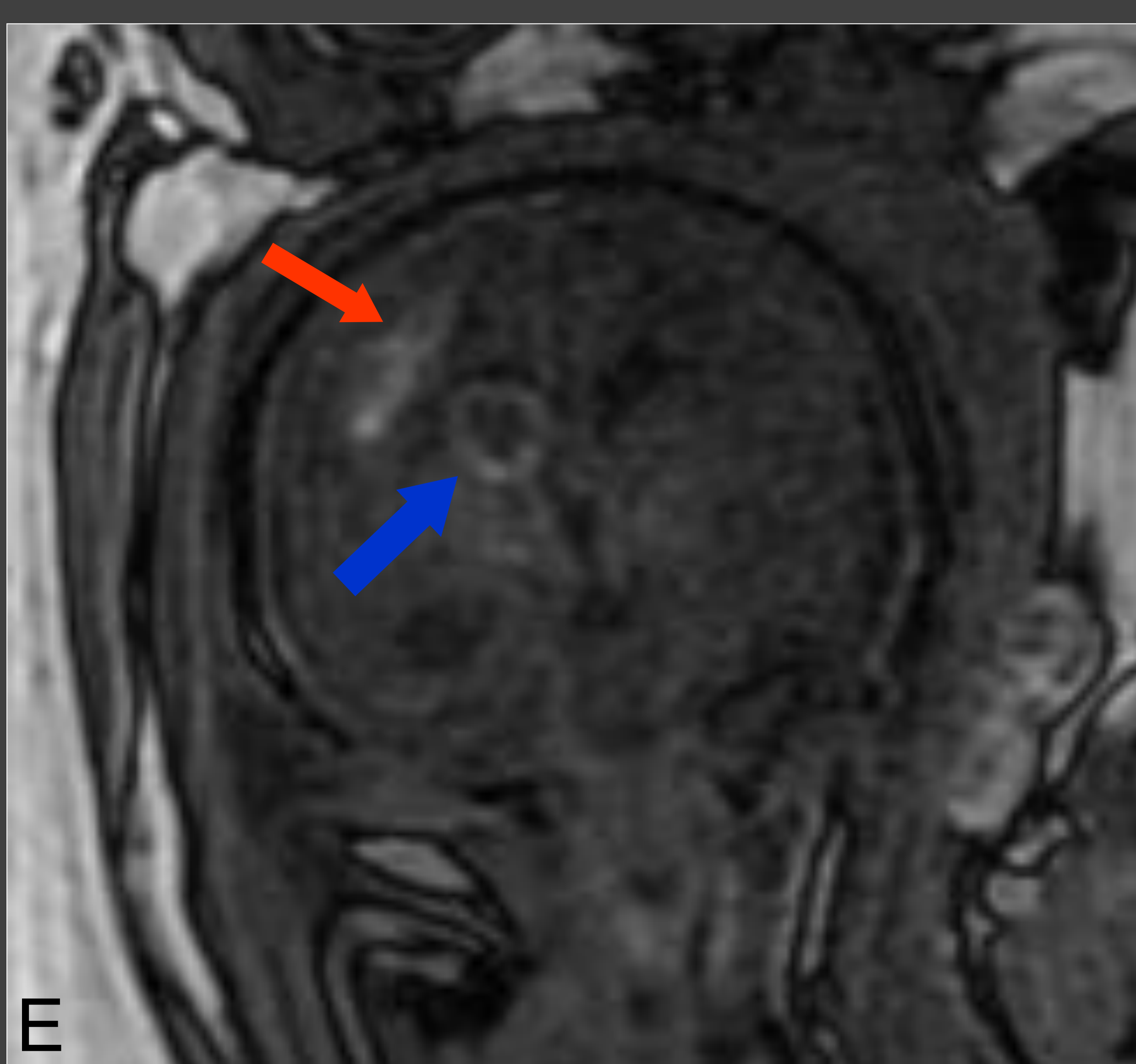
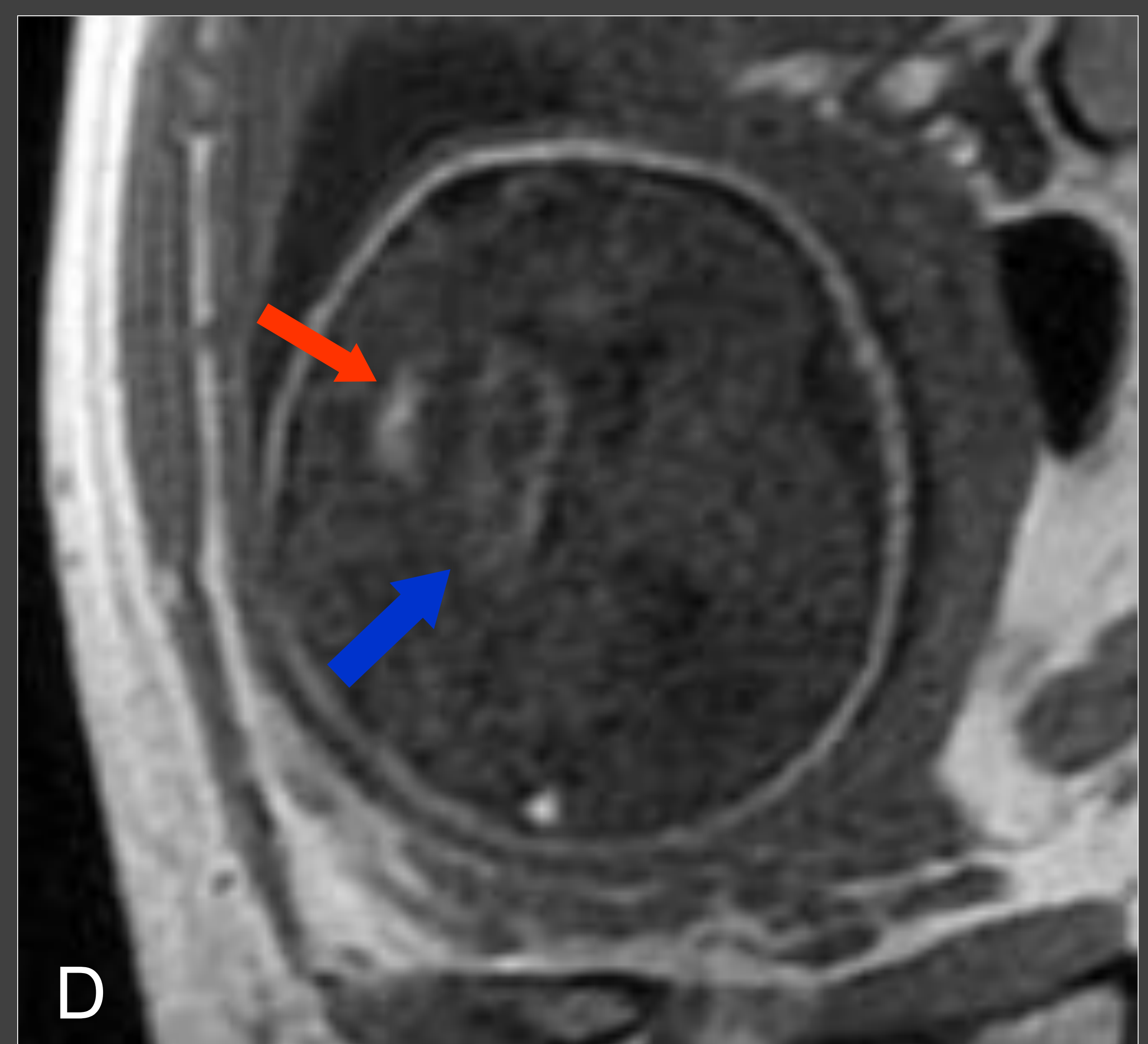
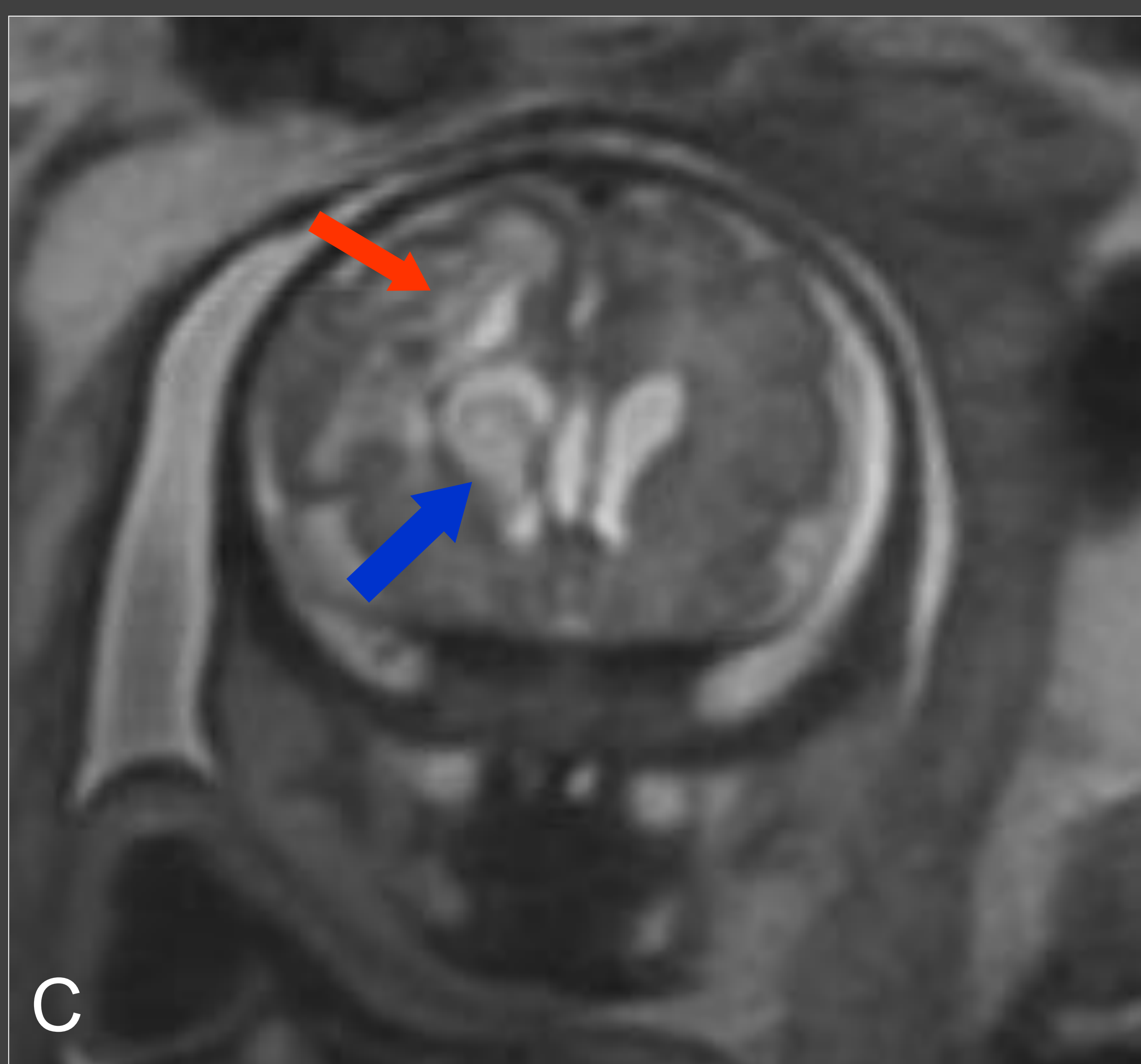
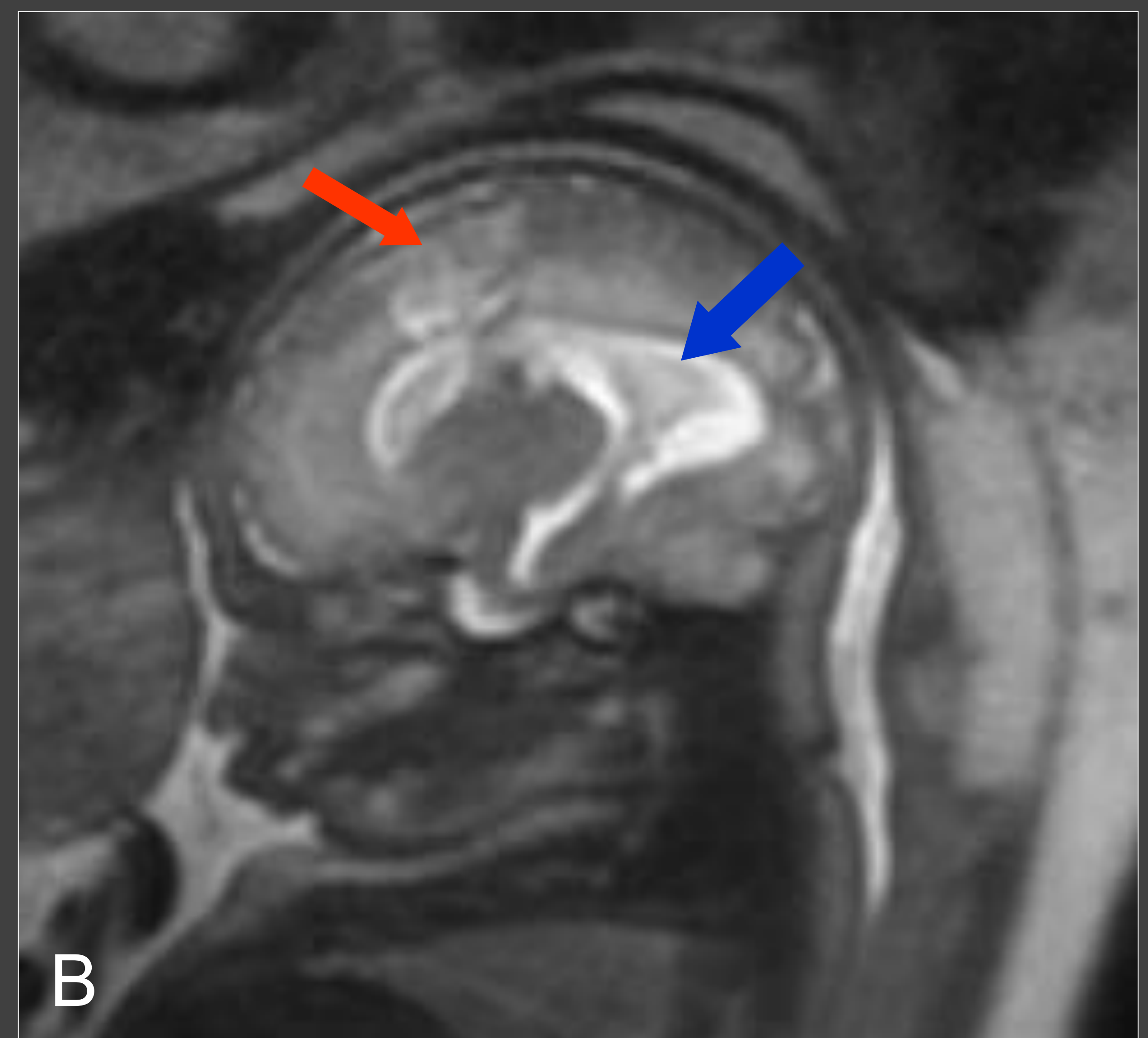
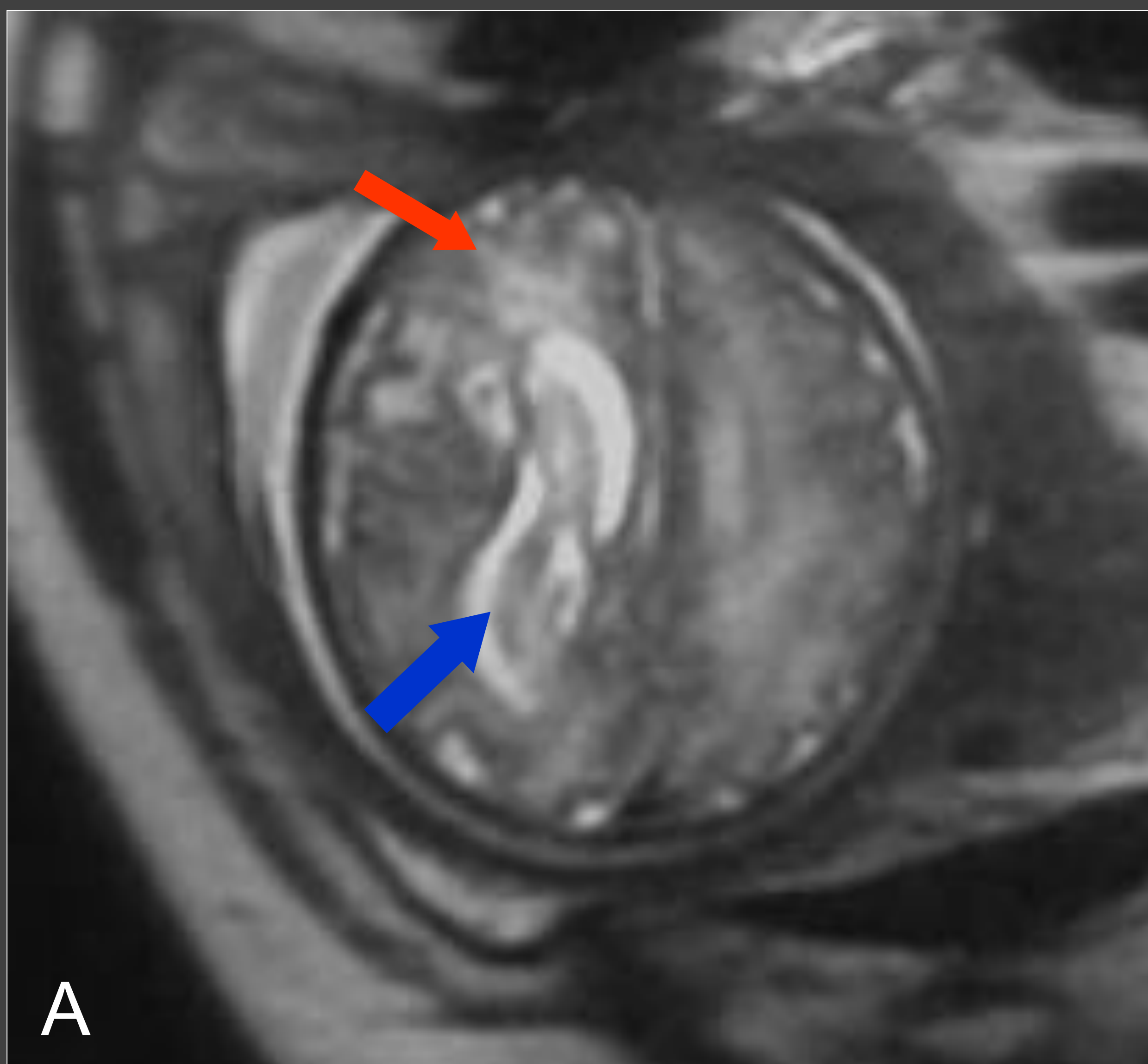
- Secuela de infarto hemorrágico en corona radiada y centro semioval izquierdo con zona de encefalomalacia y restos de sangrado (flecha azul).
- Ventriculomegalia con sangrado intraventricular (flecha blanca).
- Pequeño hematoma en hemisferio cerebeloso izquierdo (cabeza de flecha azul) (G y H).
- Tractografía de los haces córticoespinales. Destrucción de fibras del haz córticoespinal izquierdo (flecha roja).
- **Control a los 7 días de vida.**

SECUELA DE INFARTO HEMORRÁGICO Y HEMORRAGIA INTRAVENTRICULAR (3)



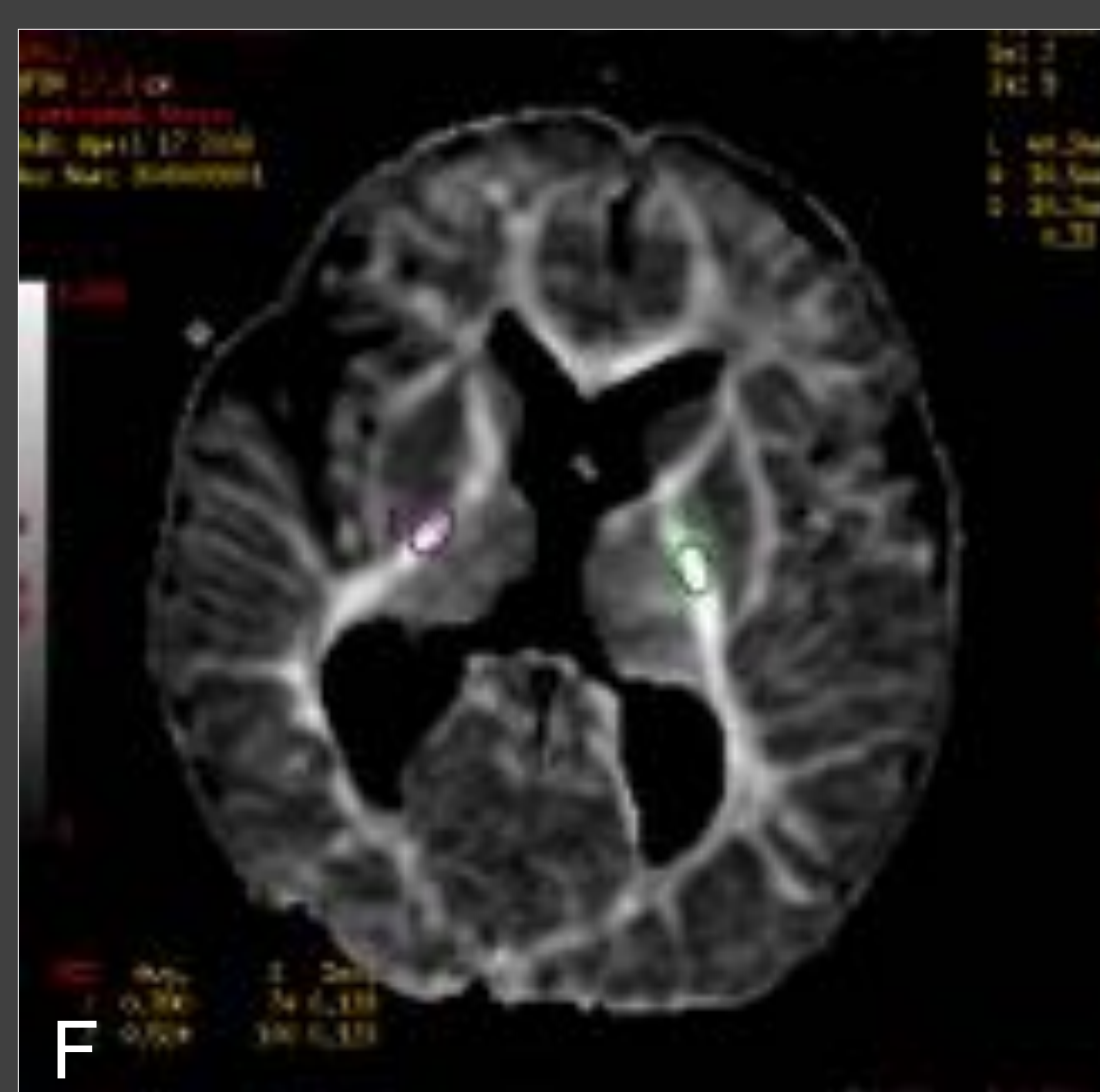
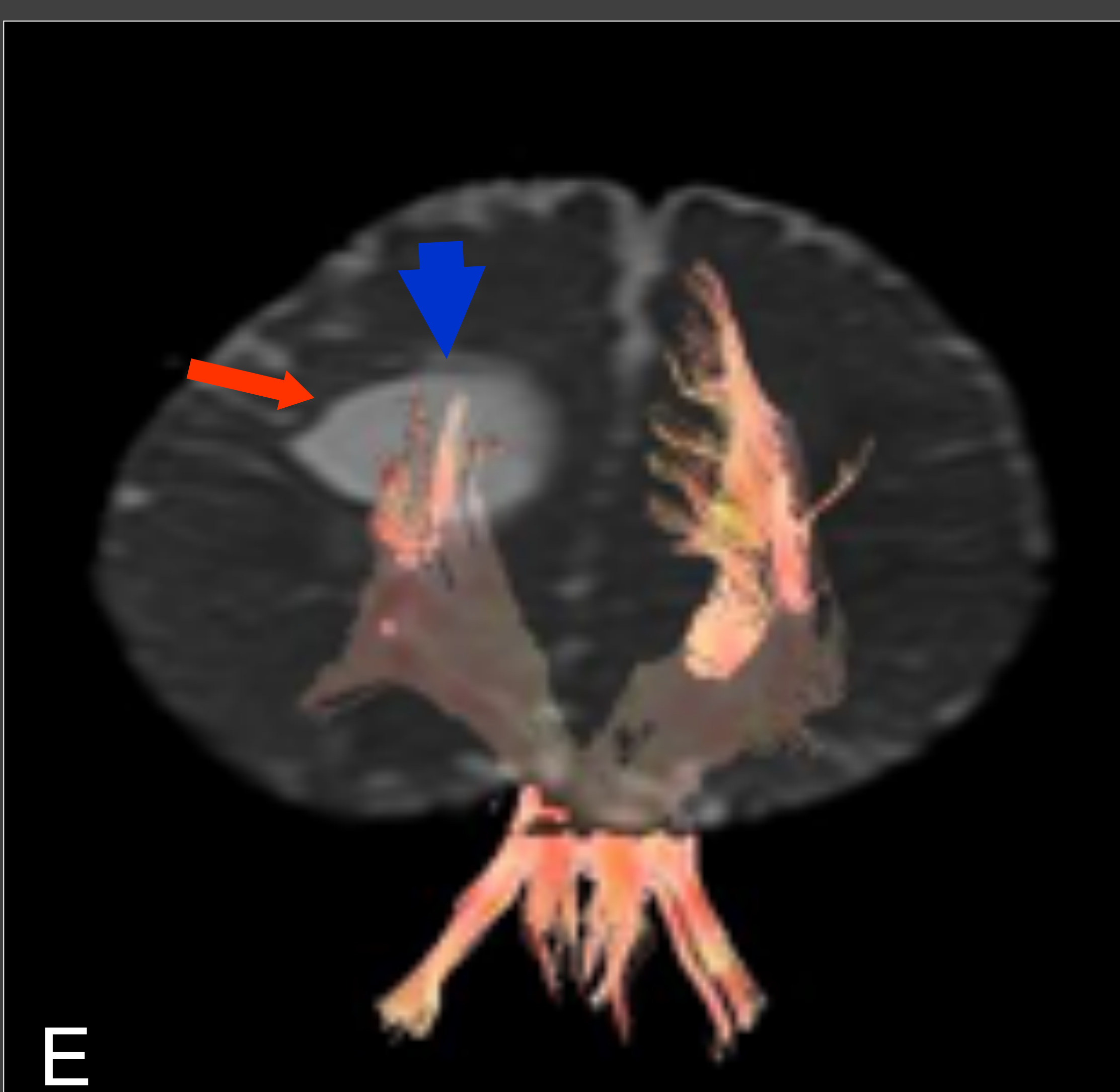
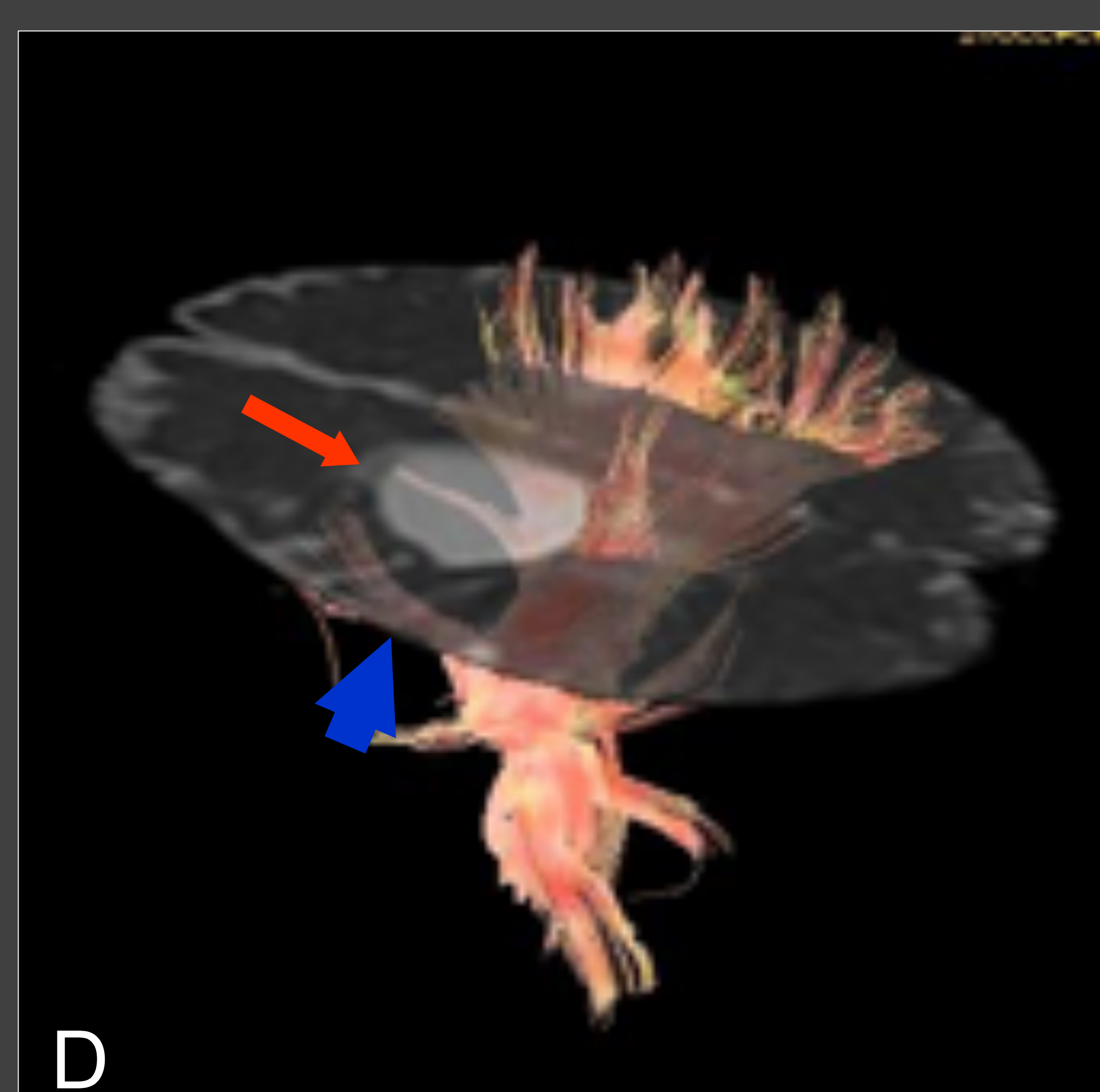
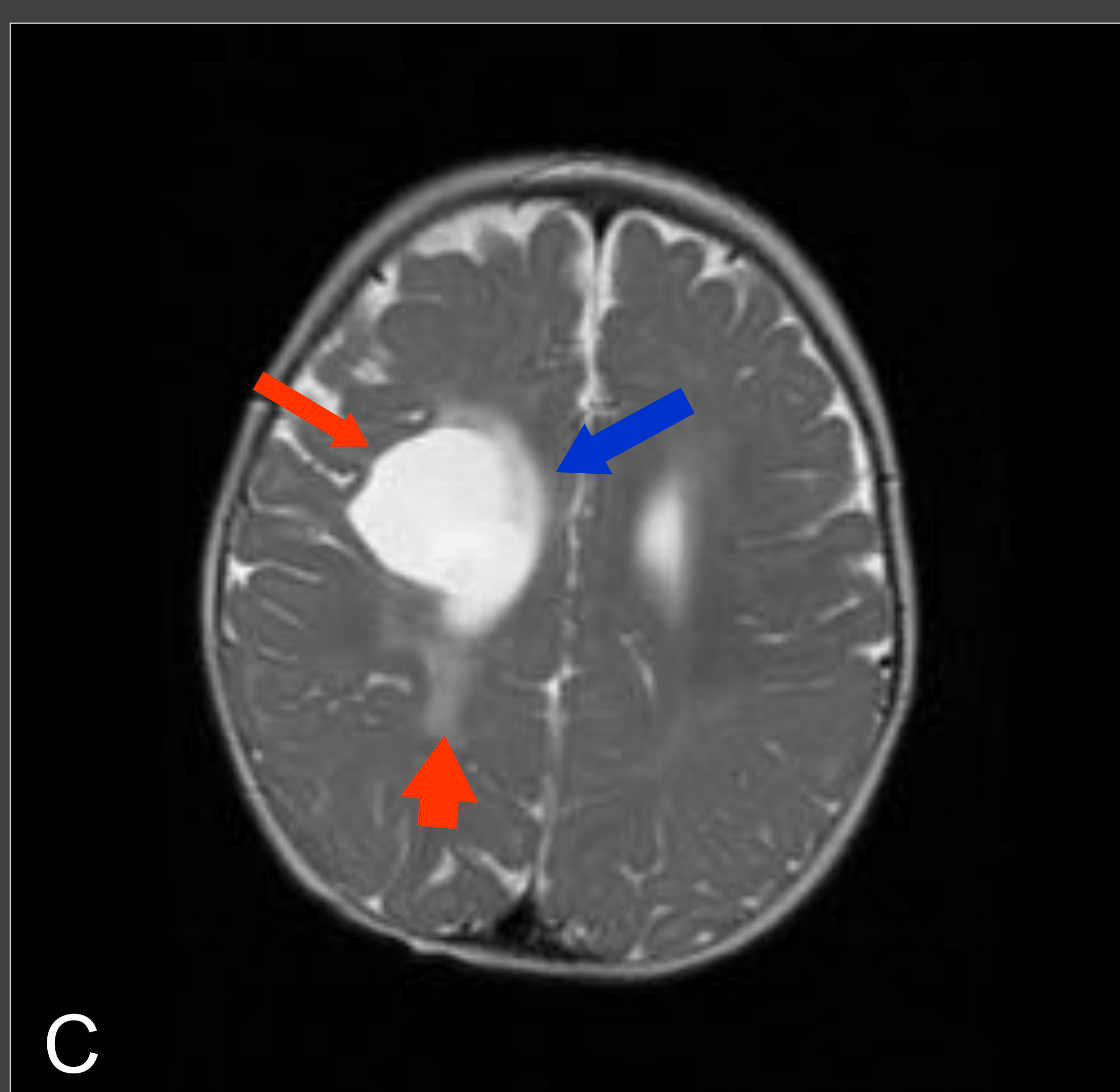
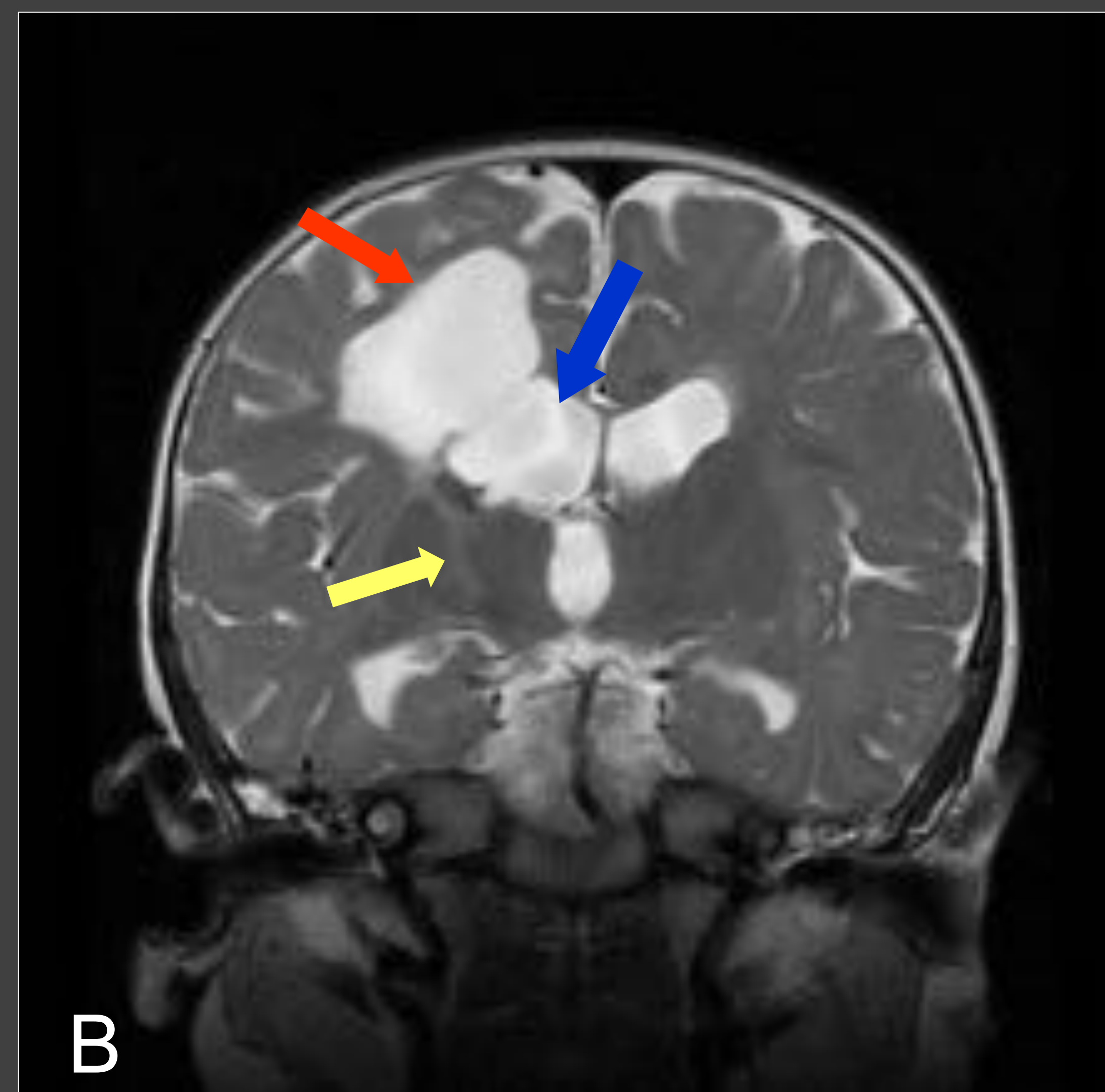
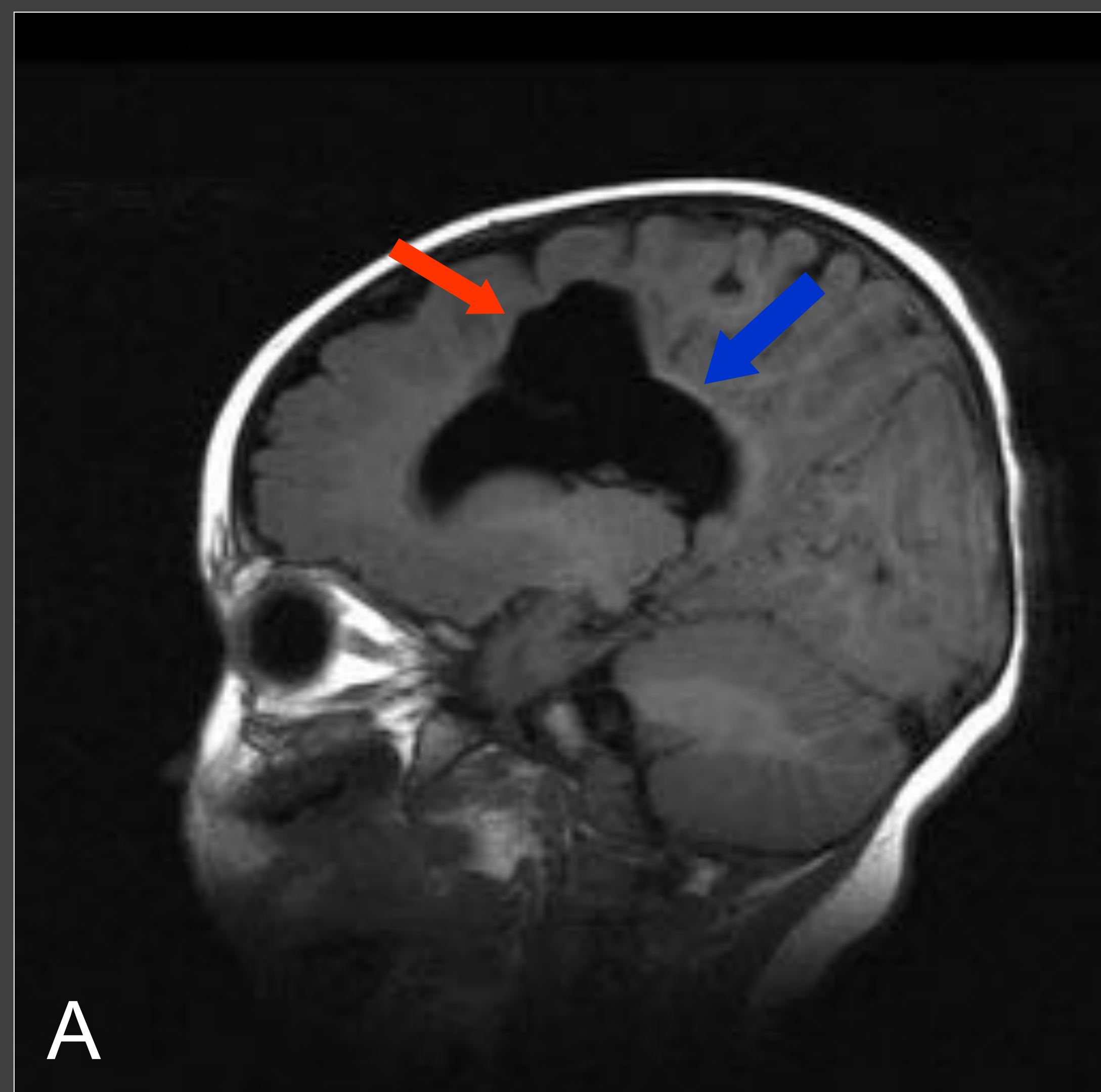
(A) Sagital SE T1. (B) Axial FSE T2. (C) Coronal FSE T2. (D y E) Axial eco de gradiente T2. Encefalomalacia afectando al tronco del cuerpo calloso y esplenio (flecha blanca). Leve atrofia de hemisferio cerebral izquierdo (flecha azul) con restos de hemosiderina (flecha negra). Pequeño hematoma en hemisferio cerebeloso izquierdo (cabeza de flecha azul). Válvula de derivación ventrículo-peritoneal (cabeza de flecha blanca) (F) Tractografía de los haces córticoespinales. Destrucción de fibras del haz córticoespinal izquierdo (flecha roja). (G) Tractografía de fascículos arcuatos. Destrucción de fibras del fascículo arcuato izquierdo (flecha amarilla) (H).Tractografía de fascículos fronto-occipitales inferiores que son normales. **Control: 1 año y 5 meses, actualmente el paciente tiene 4 años:** Hemiparesia espástica derecha con mínima limitación funcional. Utiliza ambas manos aunque más la izquierda. Leve atrofia muscular de pierna y brazo derecho. Limitación de la flexo-extensión y prono.supinación. del codo . Flexión dorsal del pie derecho limitada.

INFARTO HEMORRÁGICO SUBAGUDO VENOSO CON HEMORRAGIA INTRAVENTRICULAR



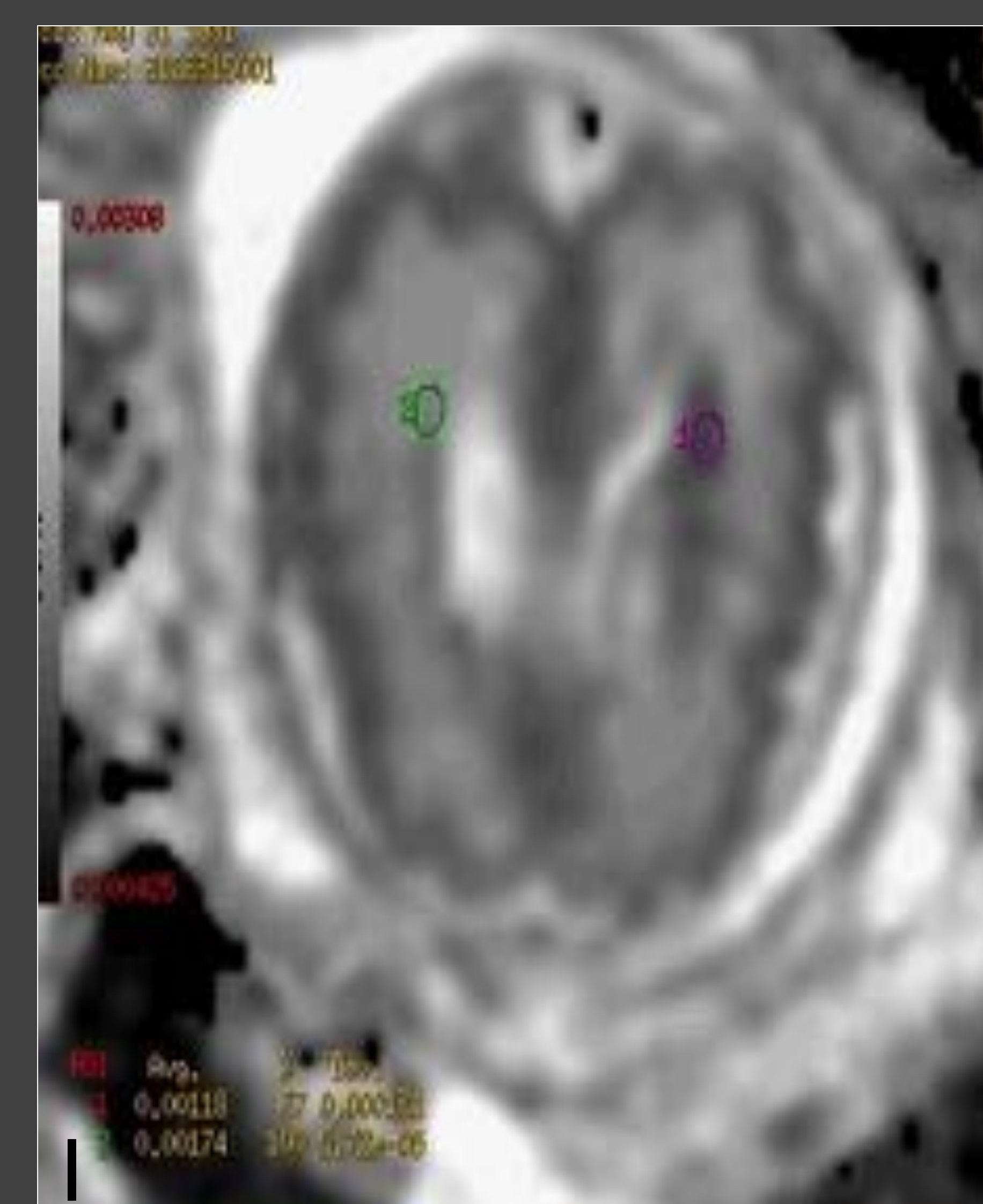
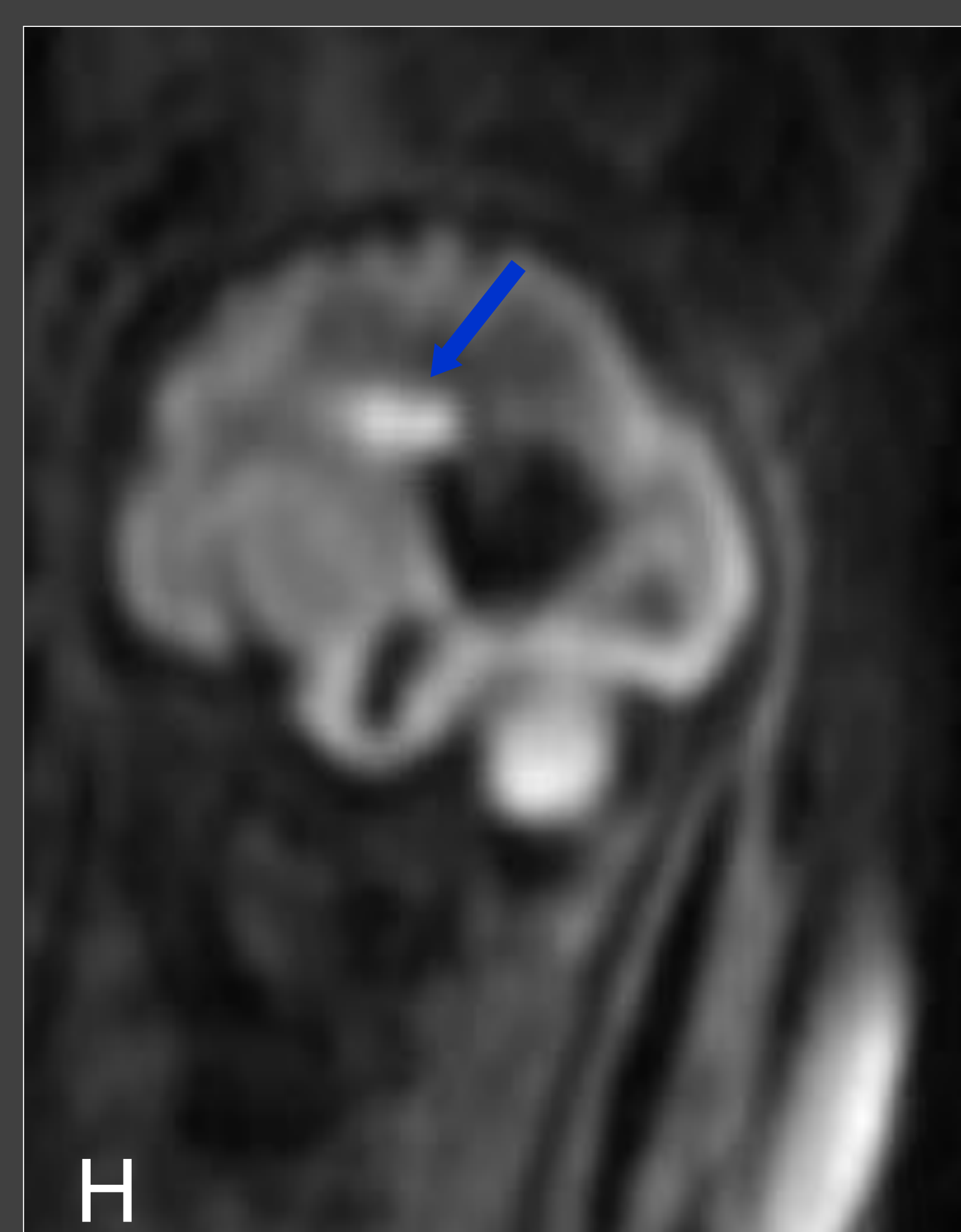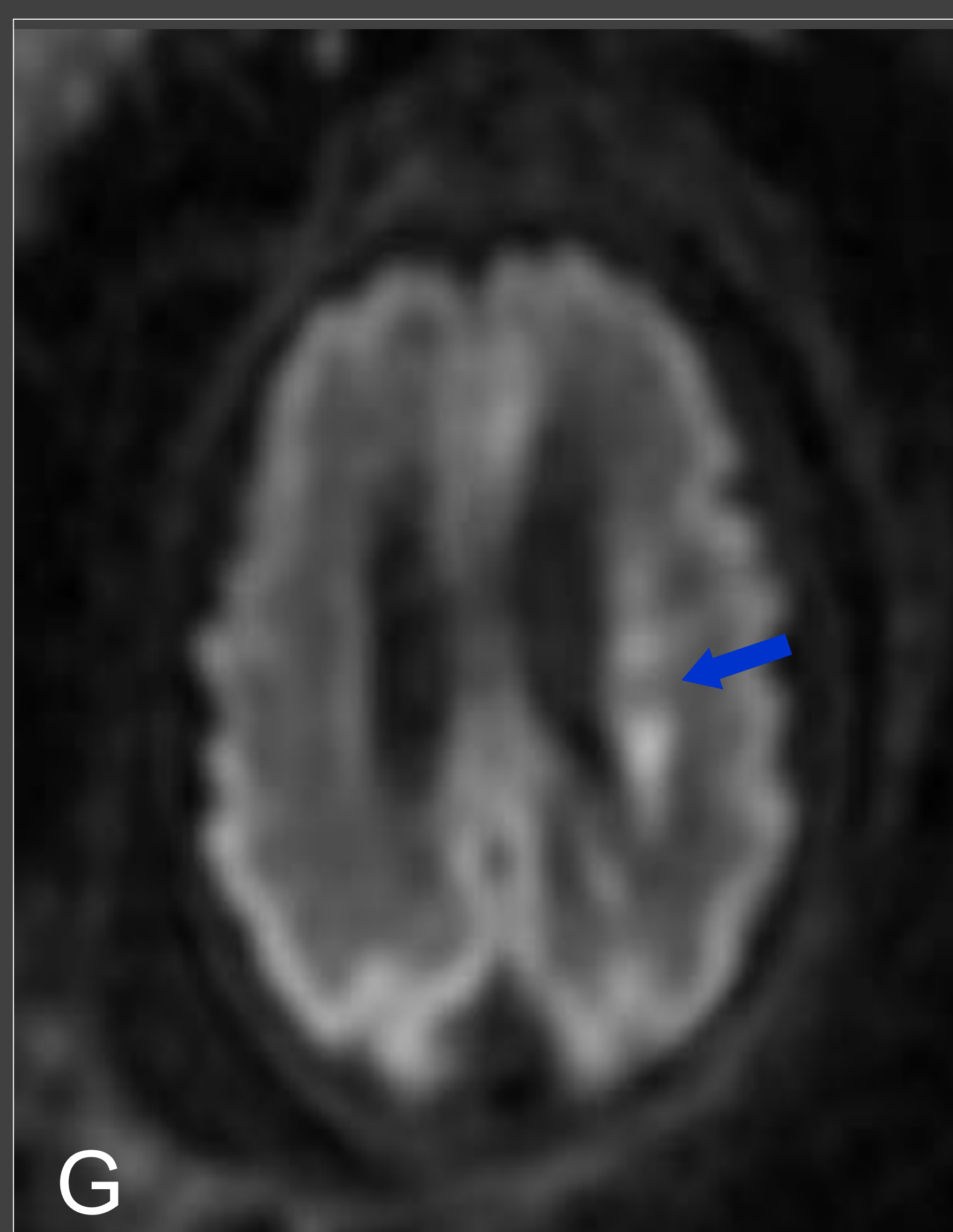
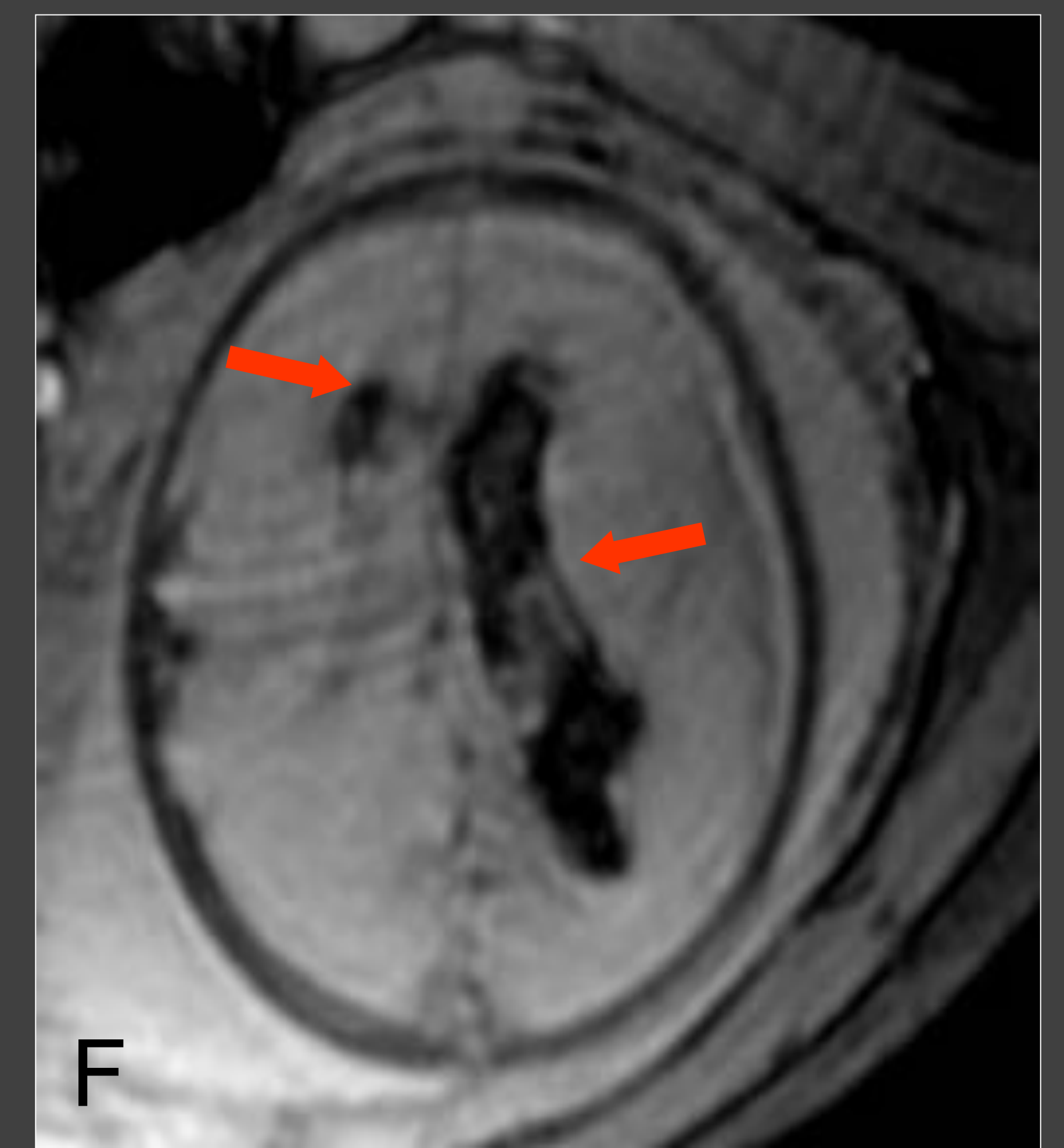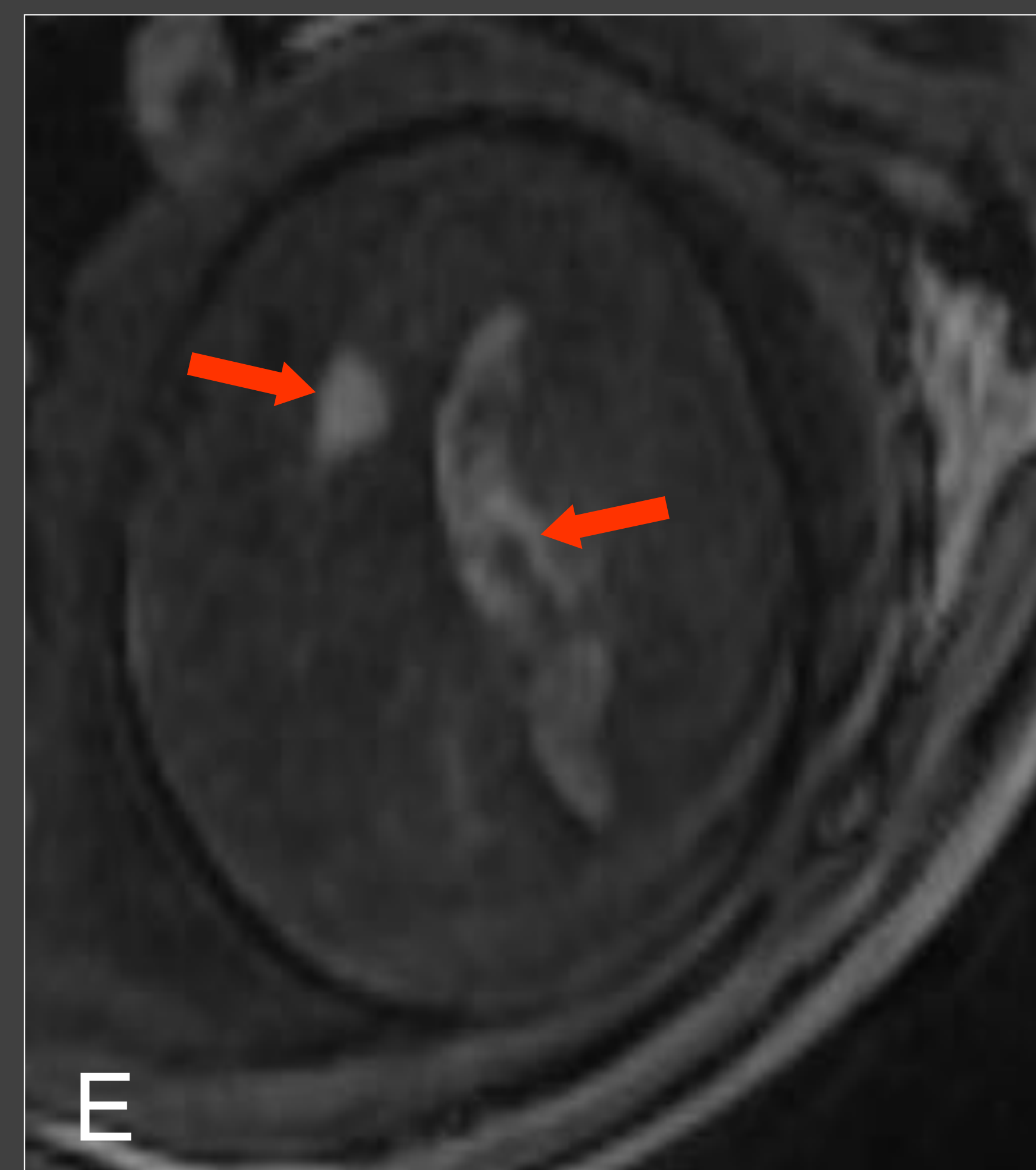
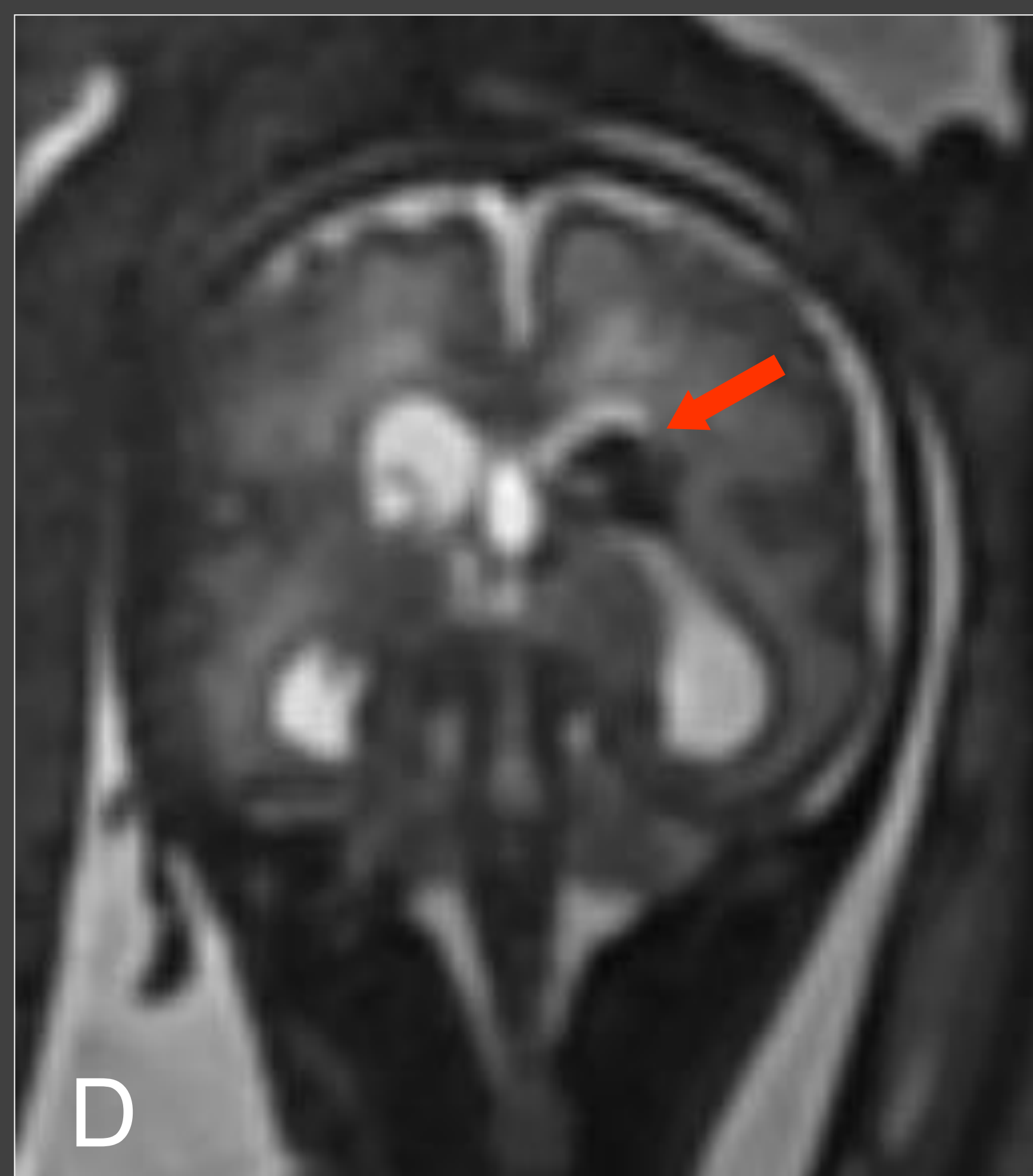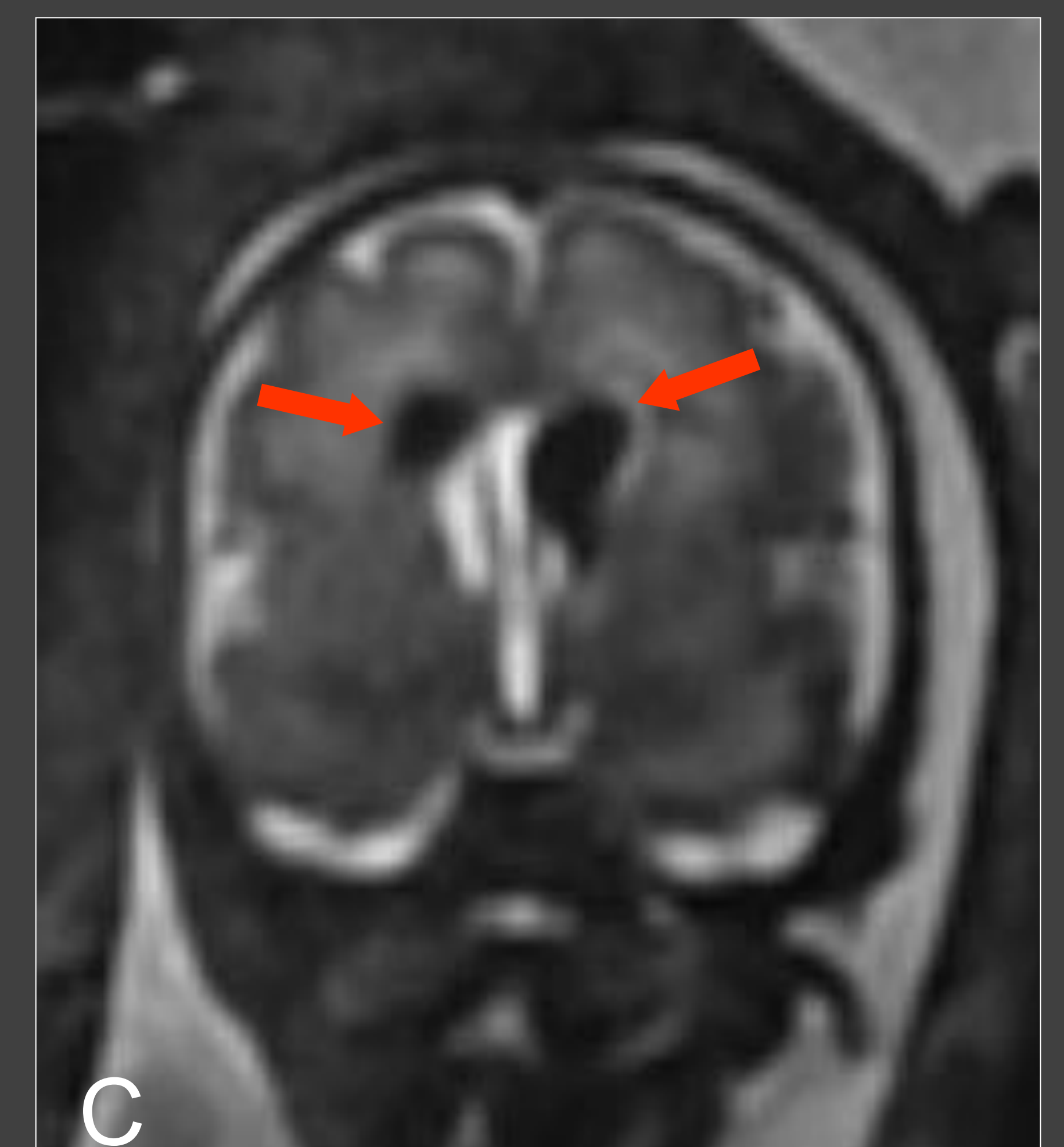
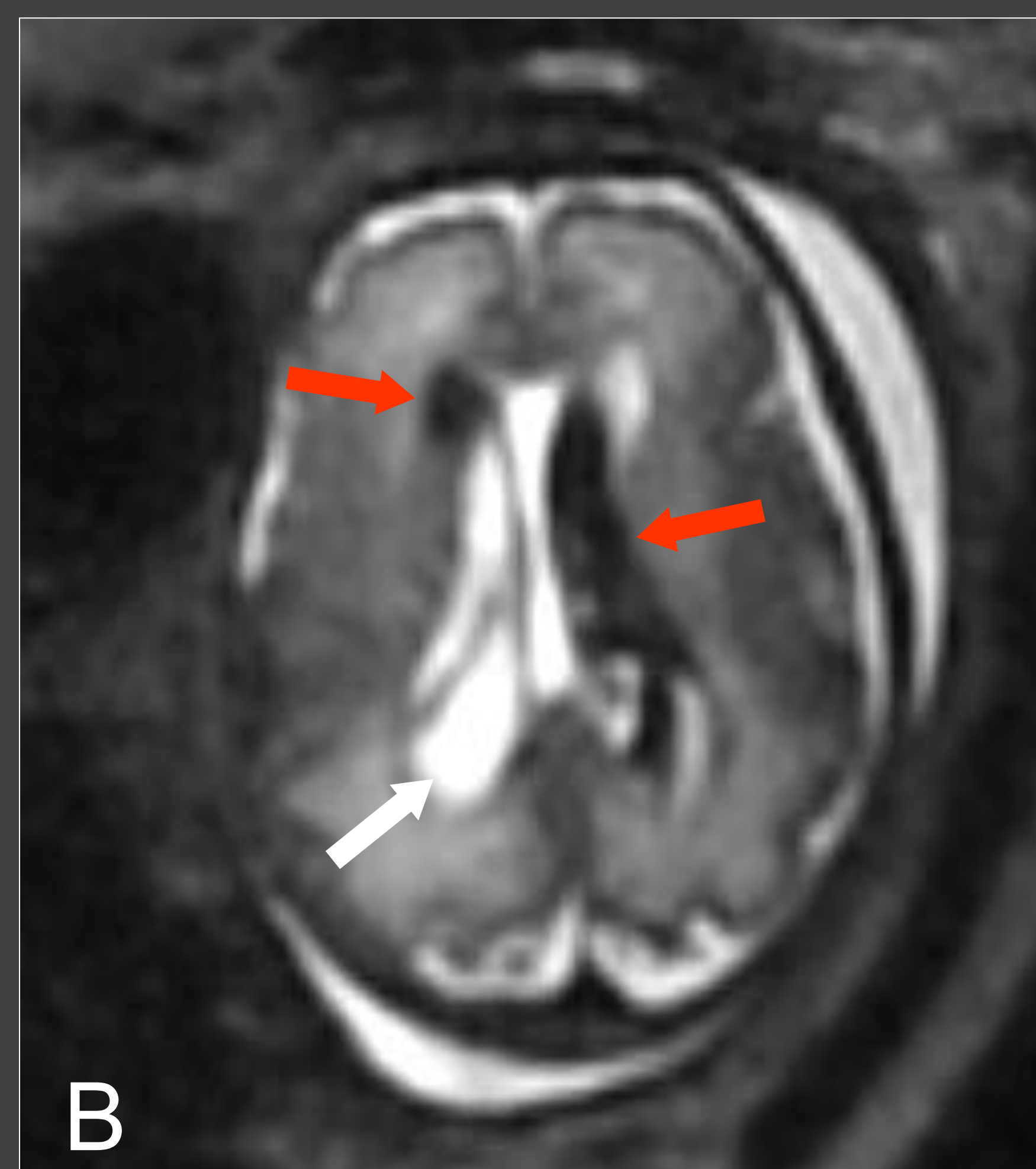
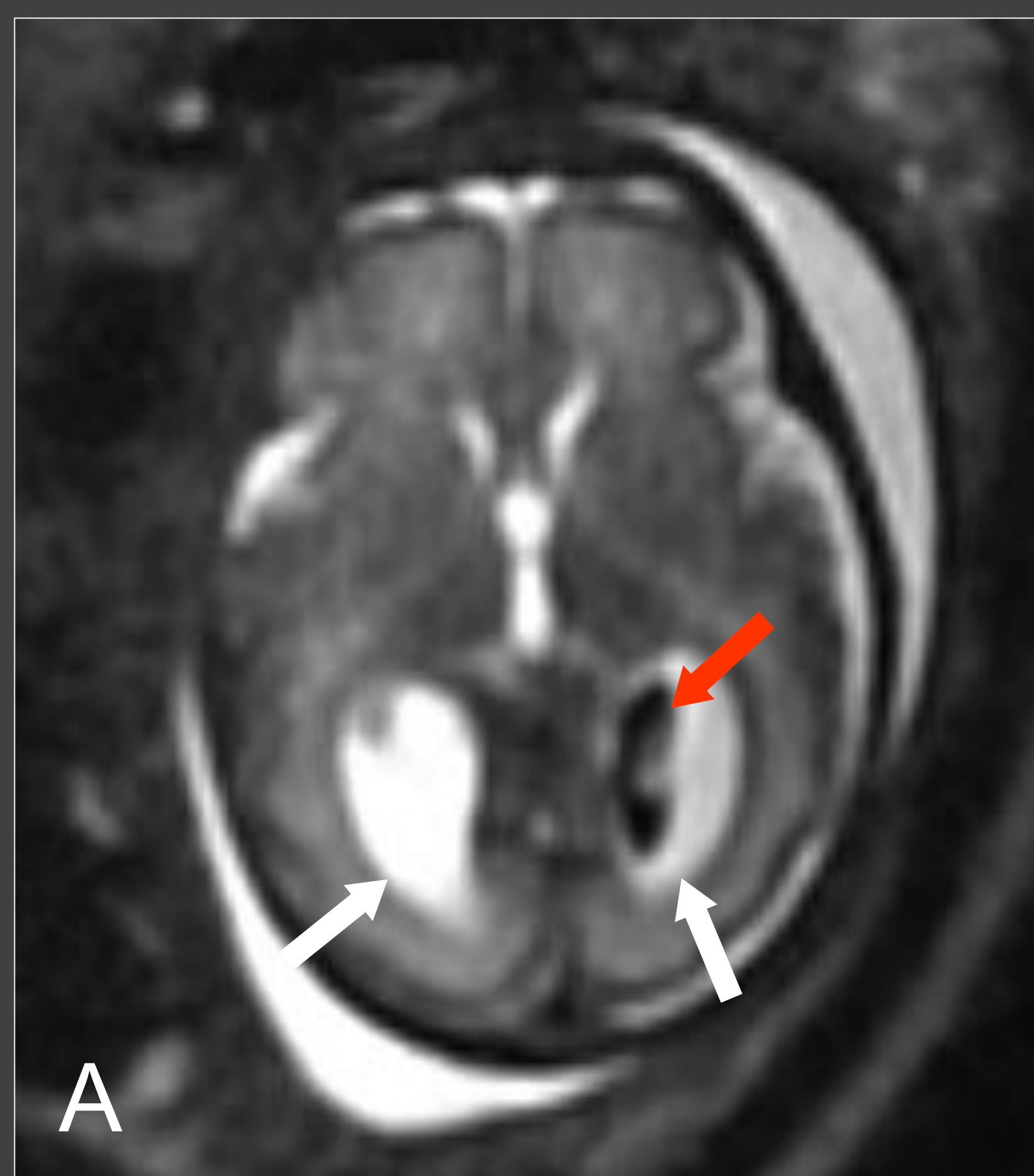
(A) Axial SSFSE T2. (B) Sagital SSFSE T2. (C) Coronal SSFSE T2. (D) Axial Eco de Gradiente - T1. (E) Coronal Eco de Gradiente -T1. (F). Imagen de difusión. Infarto hemorrágico subagudo venoso frontal derecho (flechas rojas) y hemorragia intraventricular (flechas azules). EG: 24 s.

INFARTO HEMORRÁGICO SUBAGUDO VENOSO CON HEMORRAGIA INTRAVENTRICULAR. Control postnatal 9 meses.



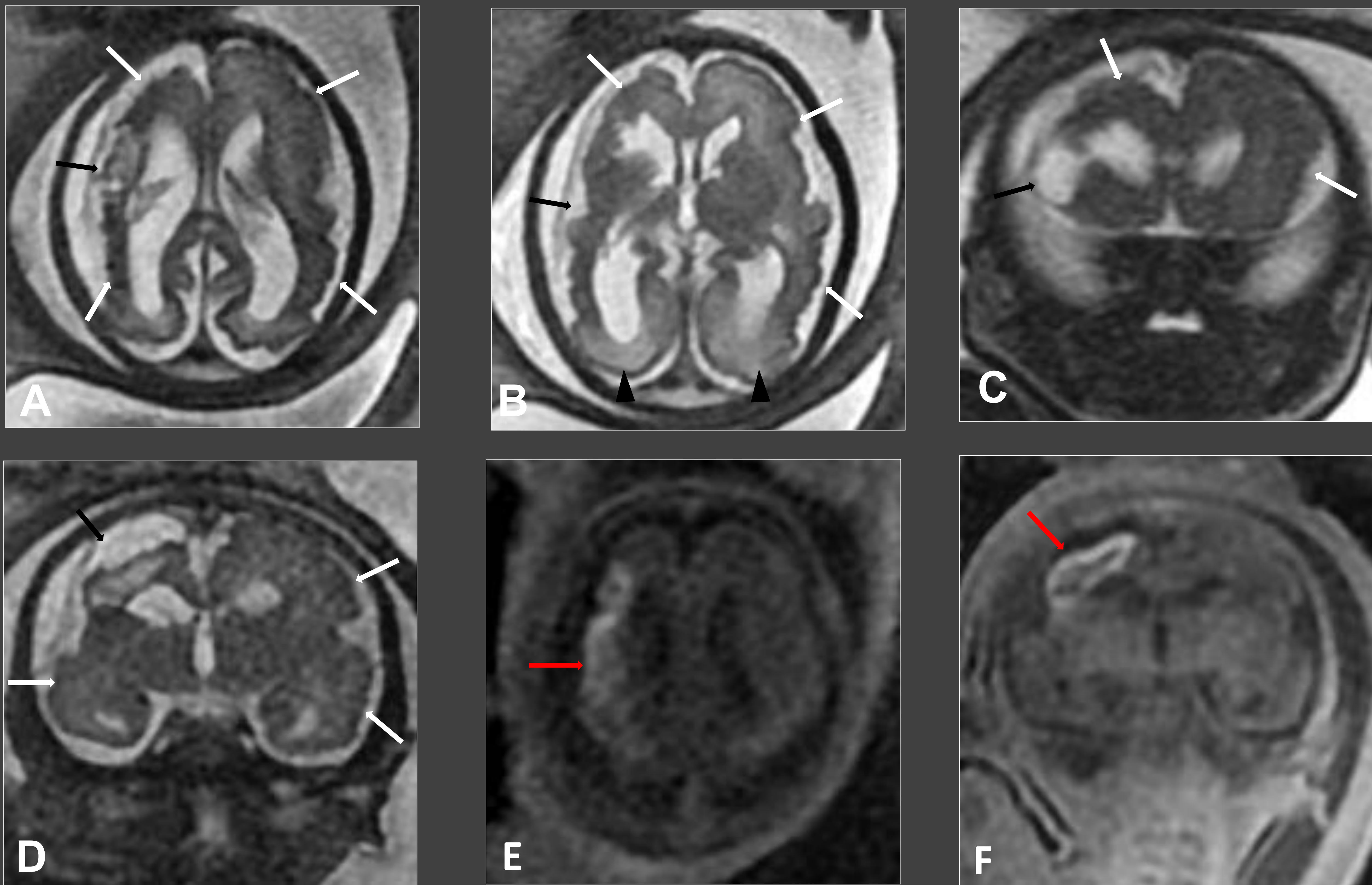
Control a los 9 meses. (A) Sagital SE T1. (B) Coronal FSE T2. (C) Axial FSE T2. Cuidad de encefalomalacia quística frontal derecha (flecha roja) que comunica con asta frontal derecha dilatada (flecha azul). Gliosis en corona radiada derecha (cabeza de flecha roja) y degeneración axonal en cápsula interna derecha (flecha amarilla). (D y E) Tractografía de los haces córticoespinales. Disrupción de las fibras más anteriores del haz córtico-espinal derecho (cabeza de flecha azul por la encefalomalacia quística (flecha azul). F. Tensor de difusión -Fracción de anisotropía. Disminución de la FA del 26%. **5 años: Marcha con distonía en MII, retracción del tendón de Aquiles que no interfiere el apoyo plantar. Utiliza ambos MMSS aunque el izquierdo como apoyo de las praxias del derecho. Nivel cognitivo normal-alto.**

HEMORRAGIA INTRAVENTRICULAR BILATERAL CON INFARTO AGUDO NO HEMORRÁGICO EN CORONA RADIADA IZQUIERDA



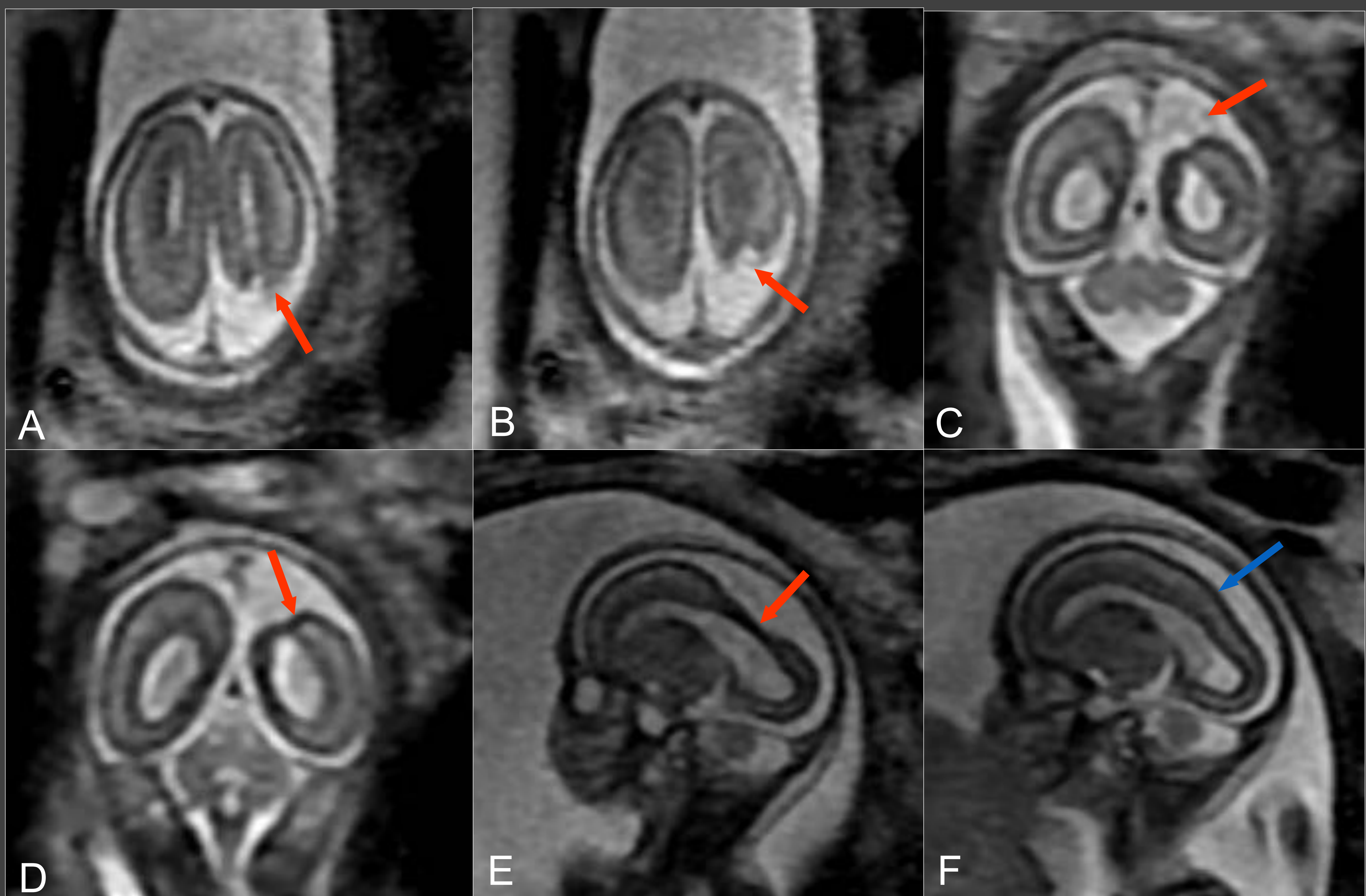
(A y B). Axial SSFSE T2. (C y D) SS FSE T2. (E) Axial Eco de gradiente T1. Hemorragia subaguda precoz intraventricular bilateral (flecha roja) y ventriculomegalia (flecha blanca). (F) Axial Eco de gradiente T2. Hemorragia subaguda intraventricular bilateral (flecha roja). (G) Axial imagen de difusión. (H). Sagital imagen de difusión. Infarto agudo en corona radiada izquierda (flecha azul) no detectado en ecografía. (I) Mapa de ADC. Existe una disminución del 33% del valor del ADC compatible con lesión isquémica aguda no hemorrágica. **EG:30 s.**

INFARTO AGUDO HEMORRÁGICO EN TERRITORIO DE ACM. MICROCEFALIA Y POLIMICROGIRIA BILATERAL (INFECCIÓN POR CMV)



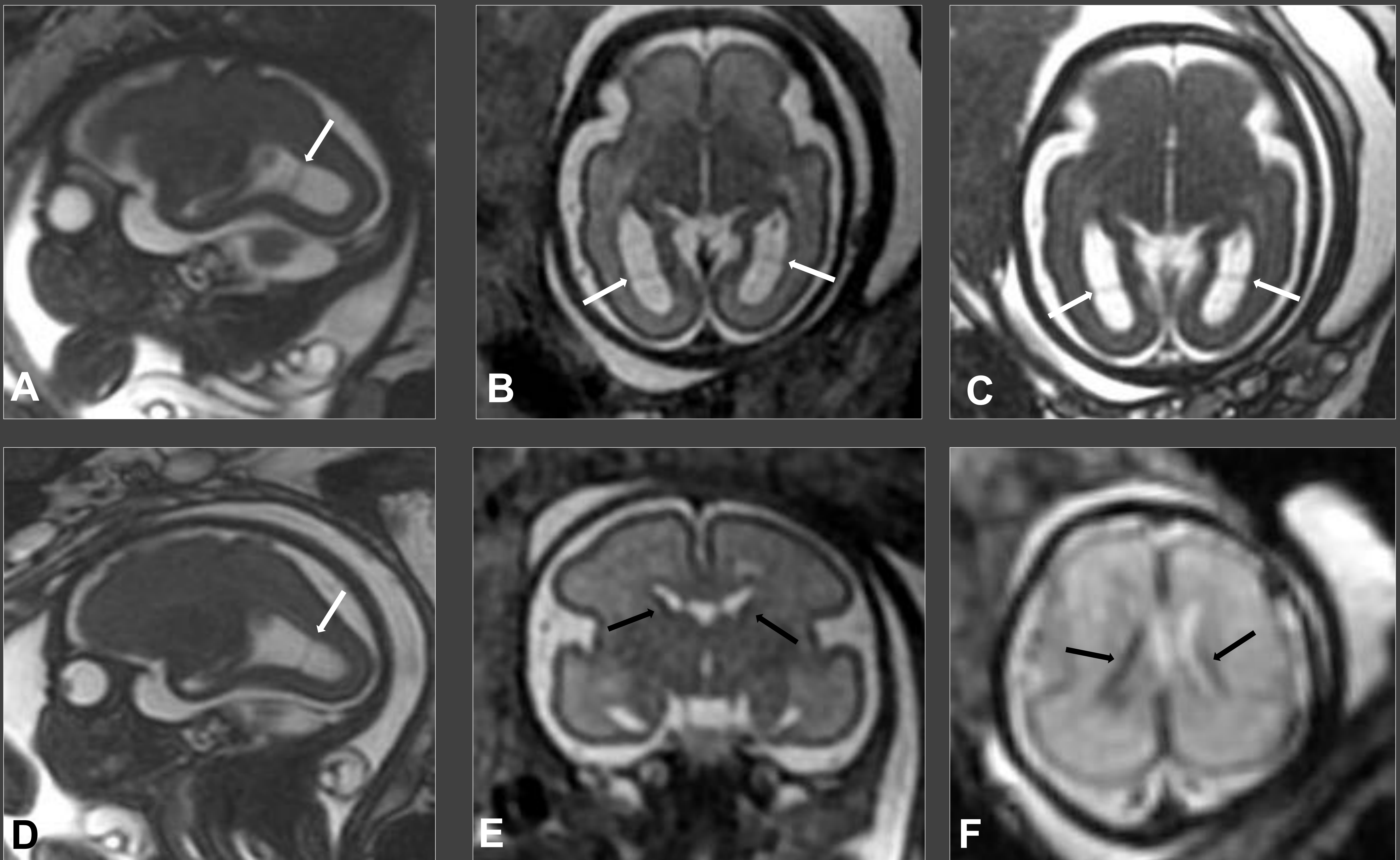
(A y B) Axial SSFSE T2. (C) Coronal FIESTA. (D) Coronal SS FSE T2. (E) Axial 3D LAVA. (F) Coronal 3D LAVA. Microcefalia y polimicrogiria bilateral fronto-parieto-temporal (flechas blancas). Infarto hemorrágico en territorio de ACM con encefalomalacia quística (flechas negras) y sangrado subagudo (flechas rojas). La cavidad quística (flechas negras) comunica con el asta frontal derecha (cabeza de flecha blanca). Afectación difusa de la sustancia blanca en ambos hemisferios de predominio parietal bilateral (cabezas de flechas negras). EG: 32,2 s

SECUELA DE LESIÓN ISQUÉMICA PARENQUIMATOSA.



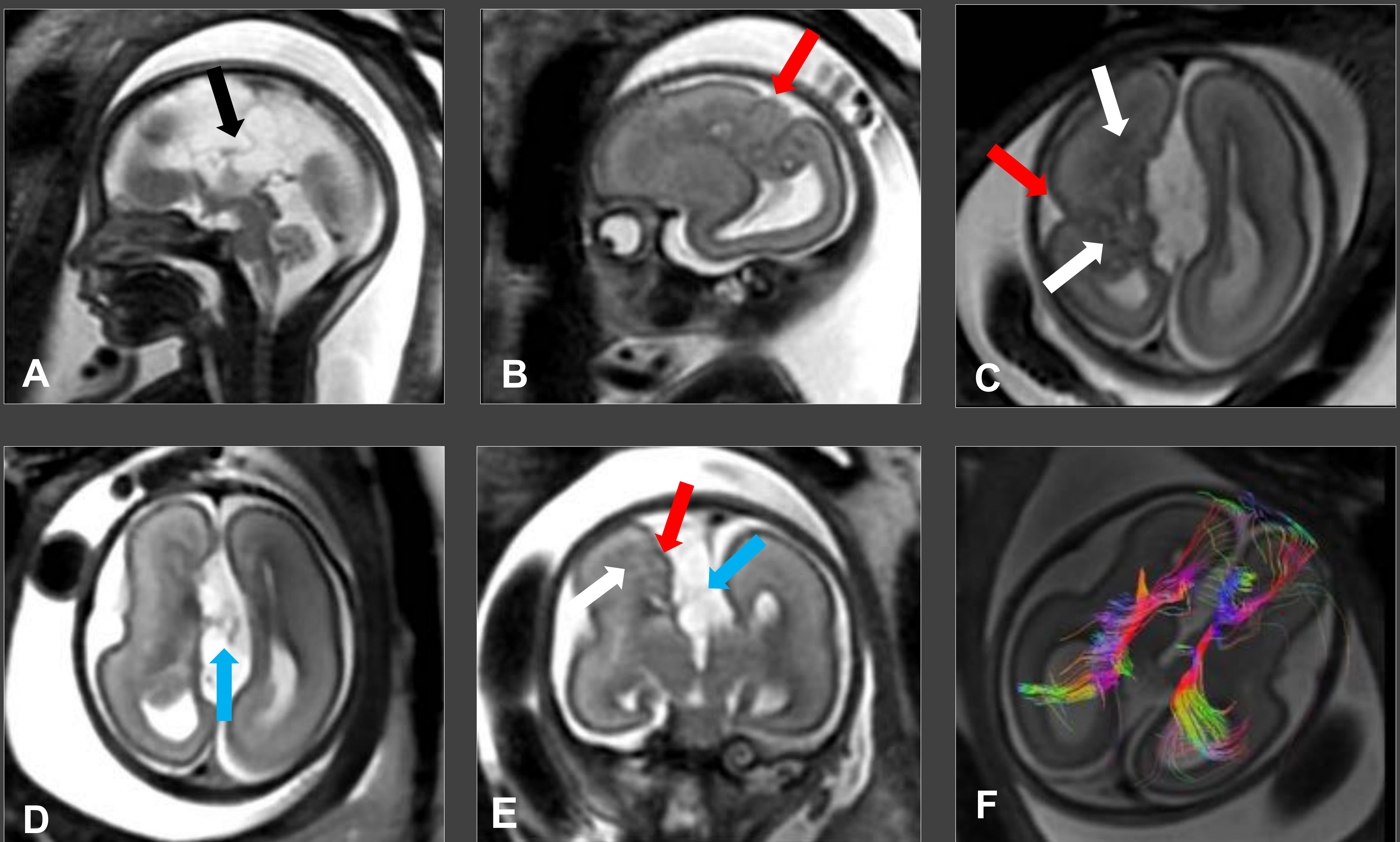
(A y B) Axial SSFSE T2; (C y D) Coronal SSFSE T2; (E y F) Sagittal SSFSE T2. Lesión destructiva parenquimatosa residual parietal izquierda con pérdida de sustancia blanca, adelgazamiento cortical y leve dilatación ventricular (flecha roja). Lóbulo parietal normal (flecha azul). EG: 20 s. Evolución: ILE

DD. SINEQUIAS Y CALCIFICACIONES PERIVENTRICULARES (CMV)



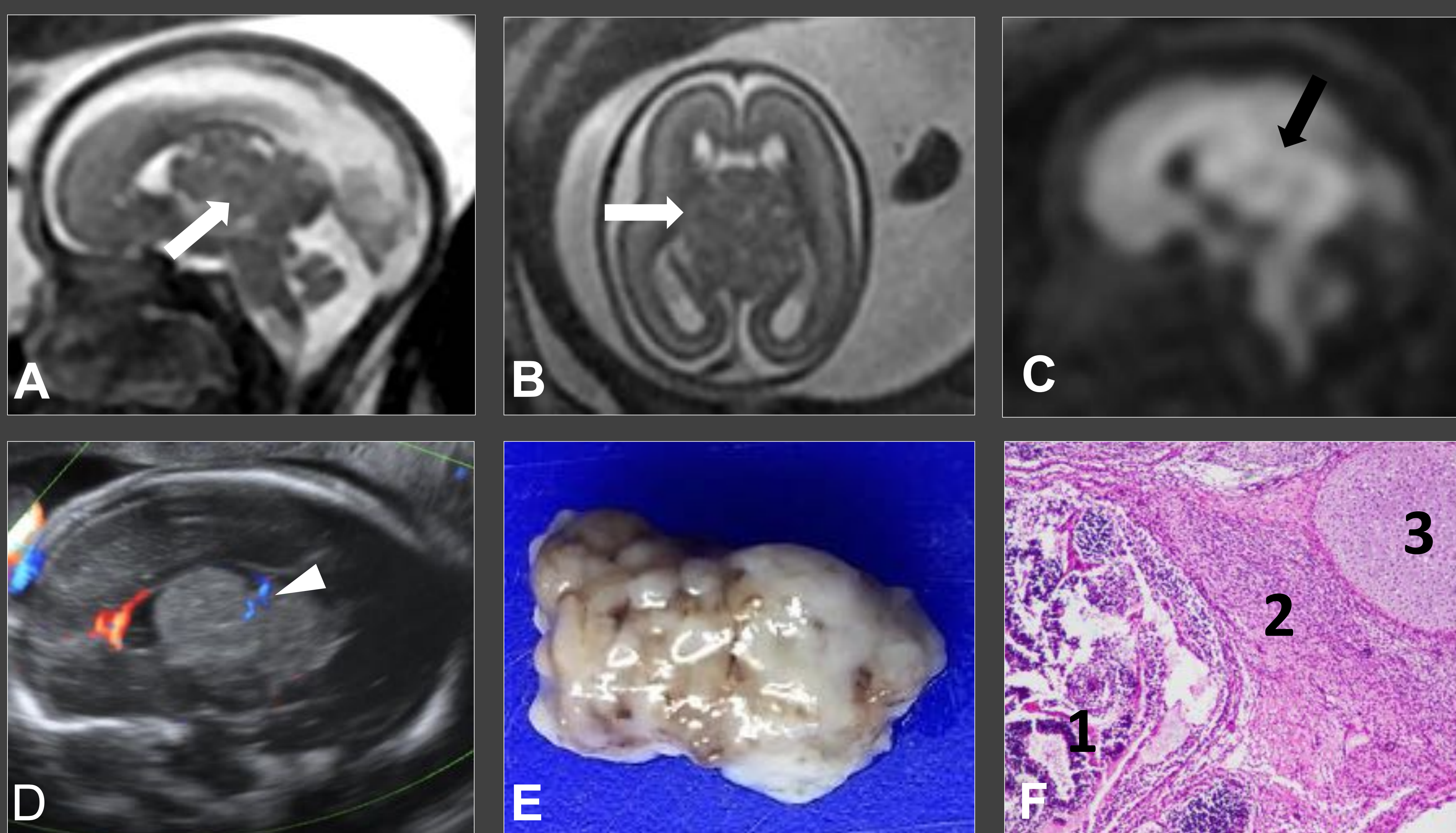
(A) Sagital FIESTA. (B) Axial SS FSE T2 . (C) Axial FIESTA (D) Sagital FIESTA (E) Coronal SS FSE T2 . (F) Axial eco de gradiente T2. Sinequias occipitales (flechas blancas) y calcificaciones periventriculares (flechas negras) secundarias a infección por CMV. EG:27 s.

DD. AGENESIA DEL CUERPO CALLOSO CON MALFORMACIÓN DEL DESARROLLO CORTICAL



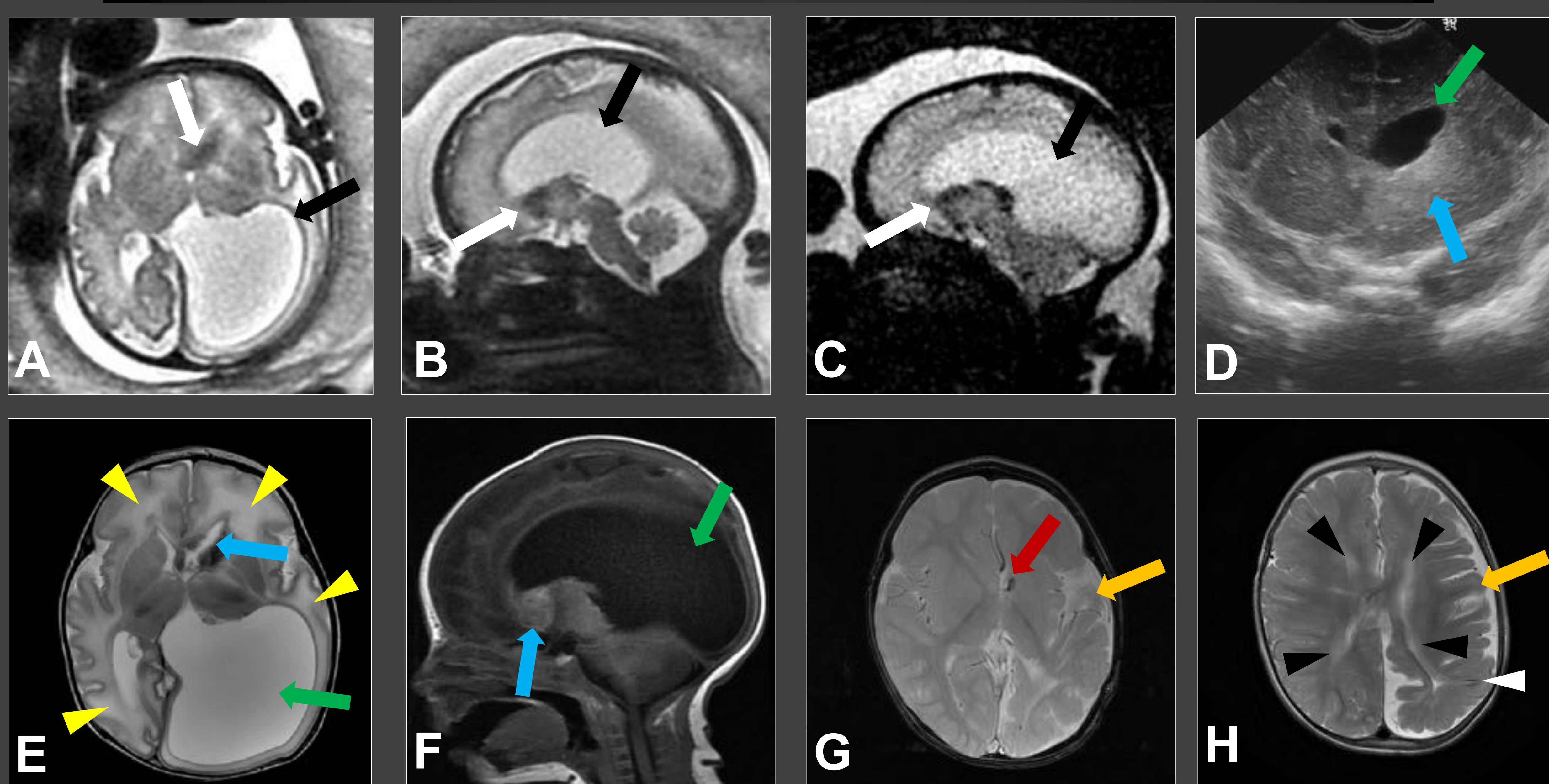
(A y B). Sagital SSFSE T2. (C y D). Axial SS FSE T2. (E). Coronal SSFSE T2. (F) Imagen axial tractografía de los haces de Probst. Agenesia de cuerpo calloso (flecha negra) con quiste intermisférico (flecha azul). Se acompaña de malformación cortical frontoparietal derecha con superficie abollonada (flecha roja) con heterotopias frontoparietales subcorticales y periventriculares (flecha blanca). El estudio de tractografía muestra los haces de Probst improntando la pared medial de los ventrículos laterales. EG : 22,2 s

DD. Patología Tumoral: Teratoma pineal



(A) Sagittal SS FSE T2. (B) Axial SSFSE T2. (C) Sagittal imagen de difusión. Masa que se origina en la glándula pineal y se extiende en dirección anterior al tercer ventrículo, ambos tálamos, columnas del fórnix, esplenio y tronco del cuerpo caloso. La lesión cruza la línea media afectando a ambos hemisferios cerebrales imprimiendo la pared medial de los ventrículos laterales y el margen posterior del cavum septum pellucidum. En dirección caudal ocupa parcialmente la cisterna supravermiana y cuadrigémina contactando con los tubérculos cuadrigéminos. Tiene un comportamiento en señal isointenso en secuencias T2 (flecha blanca) e hiperintensa en imagen de difusión (flecha negra). **EG:24,5 s.** (D) Sagittal eco-doppler color. Masa hipercogénica con flujo en su interior (cabeza de flecha blanca sólida). **EG:24,4 s.** (E) Necropsia, pieza macroscópica. Tumoración multinodular sólida congestiva. (F) Estudio histológico. Tejido neuronal con predominio de formas inmaduras procedentes de la hoja ectodérmica que forman rosetas neuroblásticas (1), con tejido estromal (2) y pequeños islotes de cartílago inmaduro (3).

DD. Patología infecciosa: Encefalitis por toxoplasmosis



(A) Axial SS FSE T2, (B) Sagittal SSFSE T2 y (C) Sagittal eco de gradiente T2. Lesión hipointensa en T2, hemorrágica en sustancia blanca periventricular frontal izquierda, área subcallosa y surco tálamo estriado izquierdo. Produce obstrucción del foramen de Monro izquierdo y ventriculomegalia severa izquierda. **EG: 33s.** (D) Ecografía cerebral postnatal plano coronal. (E) Axial FSE T1. (F) Sagittal FLAIR T1. **Control 1 día de vida.** Se identifica la lesión hemorrágica periventricular (flecha azul) con ventriculomegalia severa izquierda (flecha verde) y afectación difusa de la sustancia blanca (cabezas de flecha amarillas). (G) Eco de gradiente T2 y (H) Axial FSE T2. **Control 1 año y 4 meses.** Pequeños restos de hemosiderina adyacentes al foramen de Monro izquierdo (flecha roja), afectación difusa de la sustancia blanca periventricular (cabezas de flechas negras), atrofia cerebral izquierda (flecha amarilla) y catéter de derivación ventrículo-peritoneal (cabeza de flecha blanca). **En la actualidad 6 años de edad con parálisis cerebral espástica y epilepsia focal.**

LEUCOMALACIA PERIVENTRICULAR (IHP)

- Es un infarto isquémico por hipoperfusión de ramas terminales arteriales que irrigan la sustancia blanca localizada alrededor de los ventrículos laterales. Suele ser bilateral y simétrica
- Es la segunda lesión hipóxica cerebral en frecuencia (4-26% en prematuros) después de la hemorragia intraventricular y periventricular (30-55%).
- **Necrosis focal:** Ocurre en territorio irrigado por ramas terminales de arterias penetrantes largas. Tiene una evolución rápida a pseudoquistes (10-20 días).
- **Lesión difusa:** "Lesión glial aguda" con pérdida de oligodendrocitos y alteraciones de la mielinización. Produce una disminución del volumen de la sustancia blanca con ventriculomegalia "ex vacuo" y no suele evolucionar a quistes. Pueden aparecer trastornos de la organización cortical por lesión neuronal y de astrocitos de migración tardía (importantes en capas más superficiales)
- **Etiopatogenia:** Factores anatómicos vasculares, falta de regulación vascular cerebral, vulnerabilidad intrínseca de la sustancia blanca periventricular del SNC inmaduro, corioamnionitis y aumento del glutamato por hipoxia.
- **Pronóstico:** Las manifestaciones clínicas más comunes que varían desde diplegia espástica, cuadraplegia espástica, ceguera cortical, sordera y retraso.

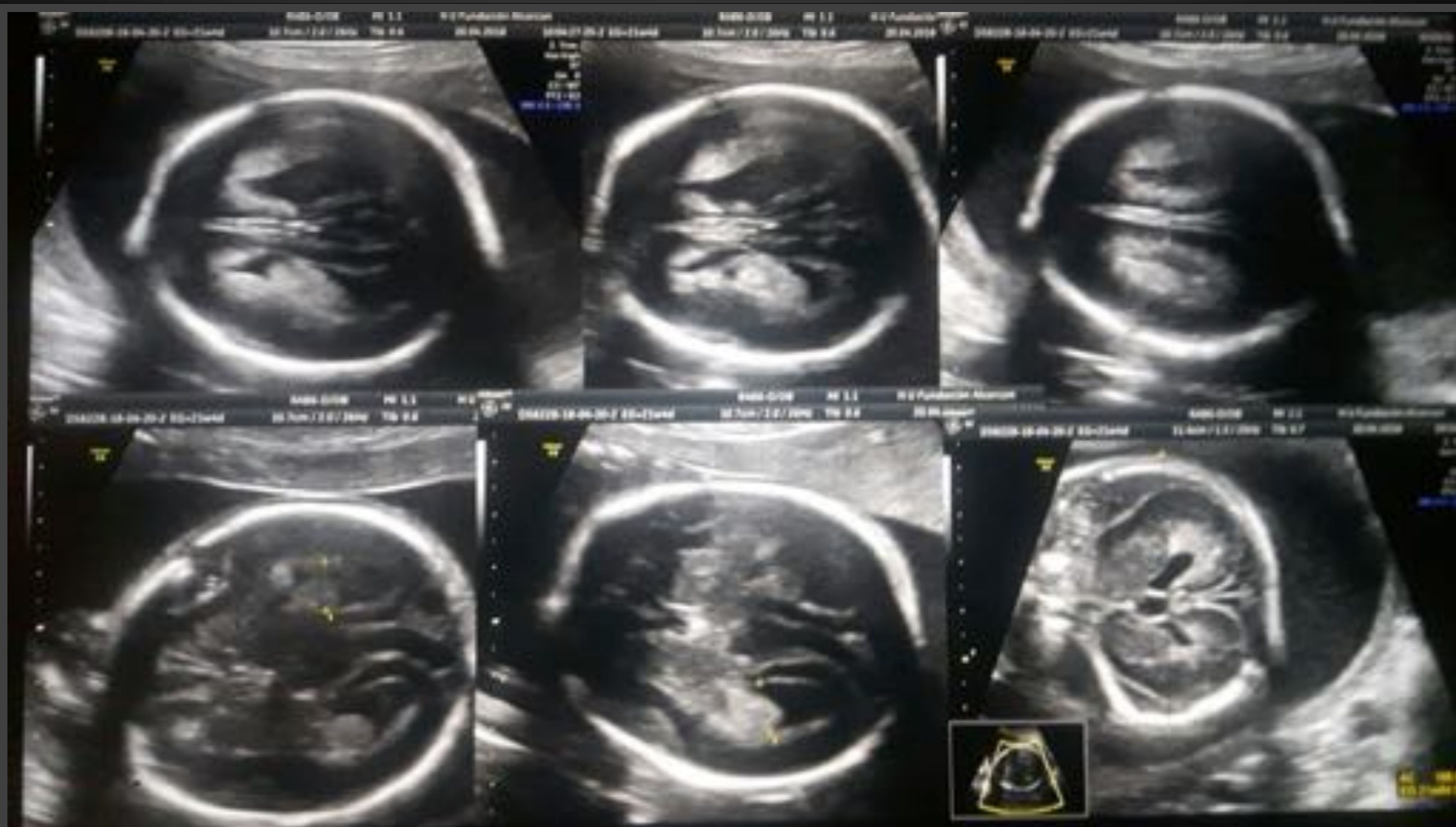
HEMORRAGIA CEREBELOSA

- Más frecuente \leq 26 semanas. Suele afectar los 2/3 inferiores del vermis.
- Son unilaterales el 71% y afectan al vermis el 20%. Un 9% son bilaterales con afectación del vermis.
- La mayoría son de etiología desconocida.: Alteraciones hematológicas maternas y fetales pueden producir trombosis placentaria y de las arterias fetales produciendo infarto hemorrágico cerebeloso.
- Con la evolución desaparece la hemosiderina y producen deformidad cerebelosa con hipoplasia cerebelosa y hendidura paravermiana.
- La afectación del vermis se asocia a peor pronóstico. Pueden cursar con alteraciones motoras, cognitivas, del lenguaje y autismo (37%).

HEMATOMAS EXTRAAXIALES

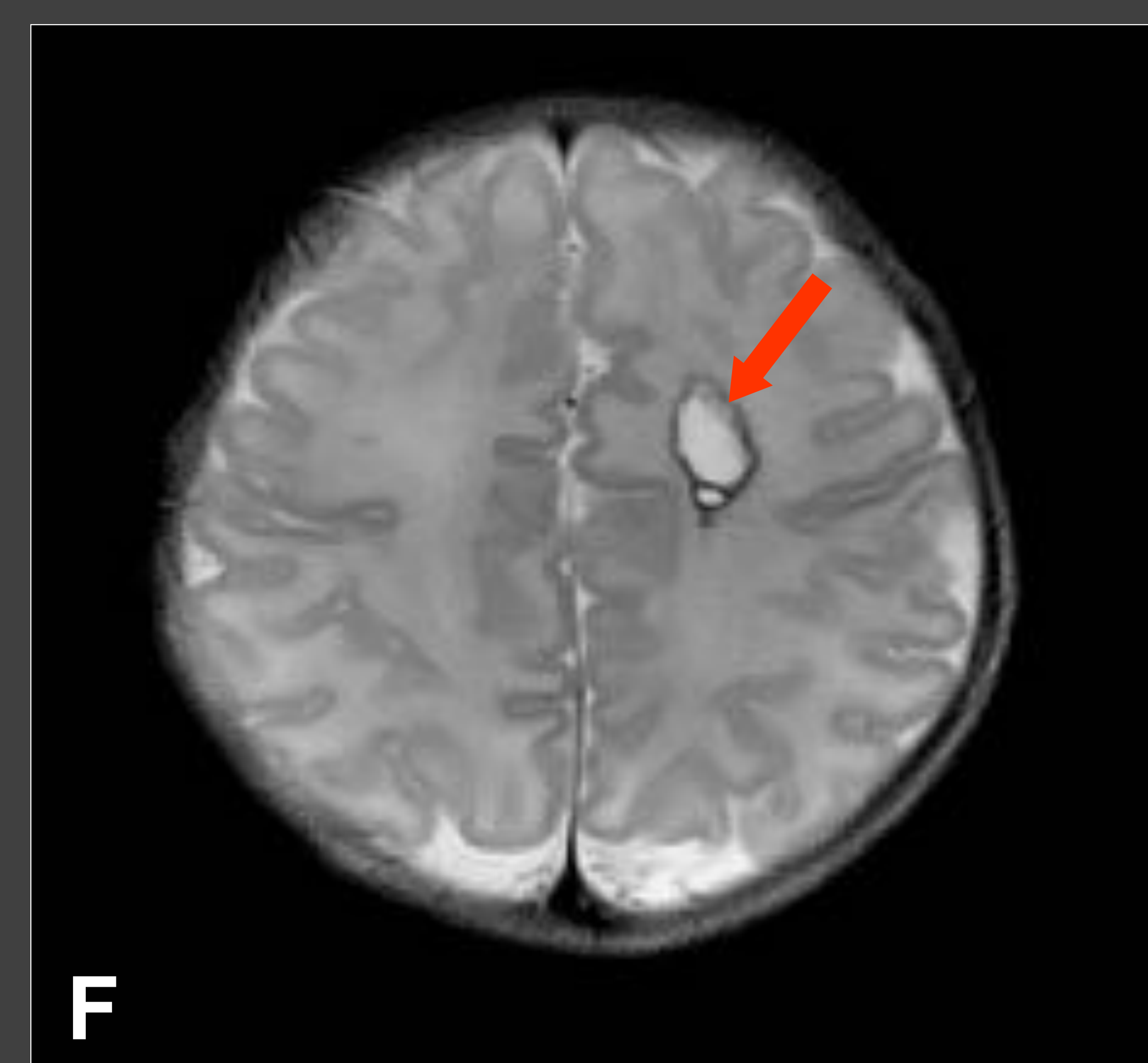
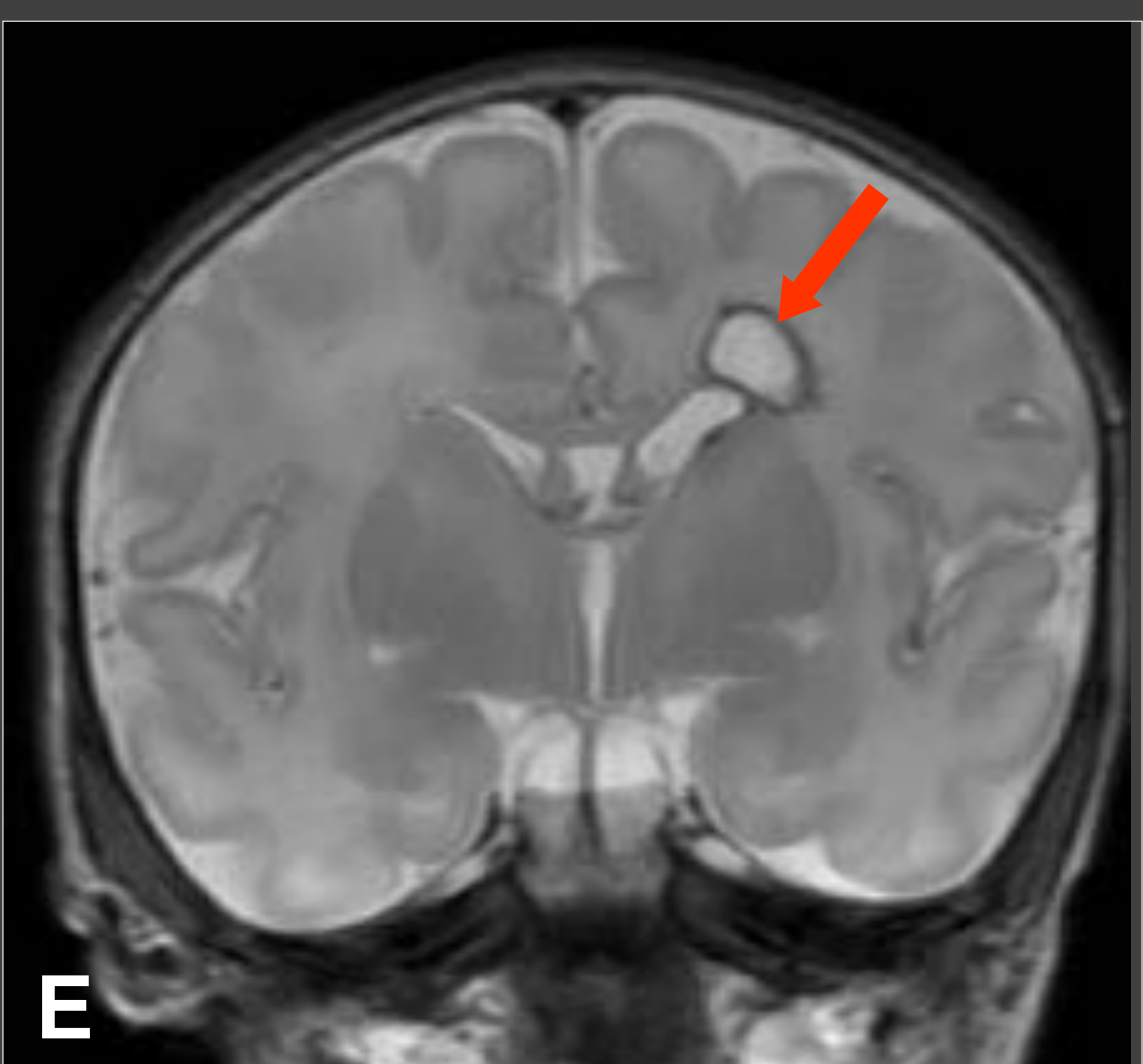
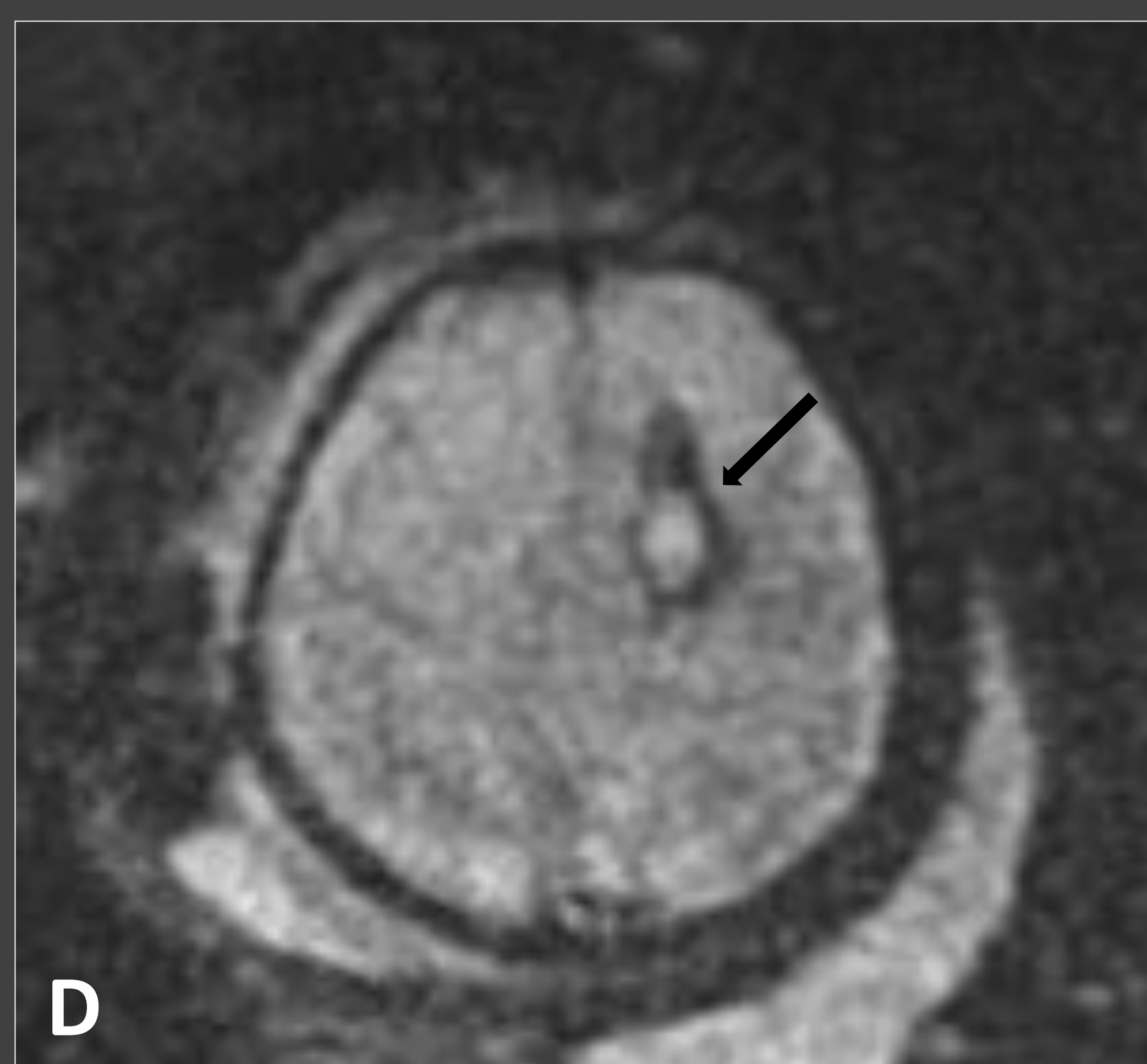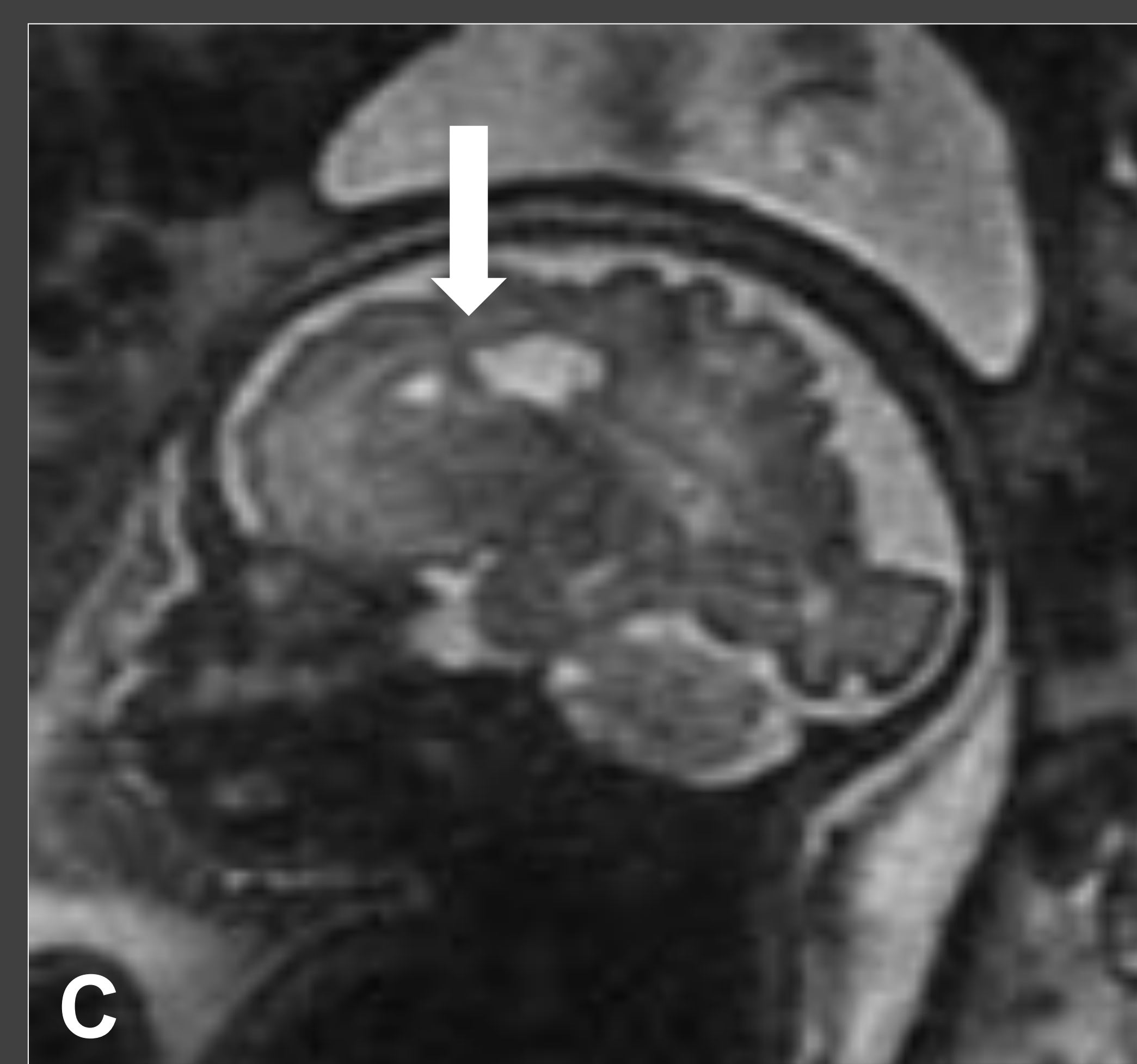
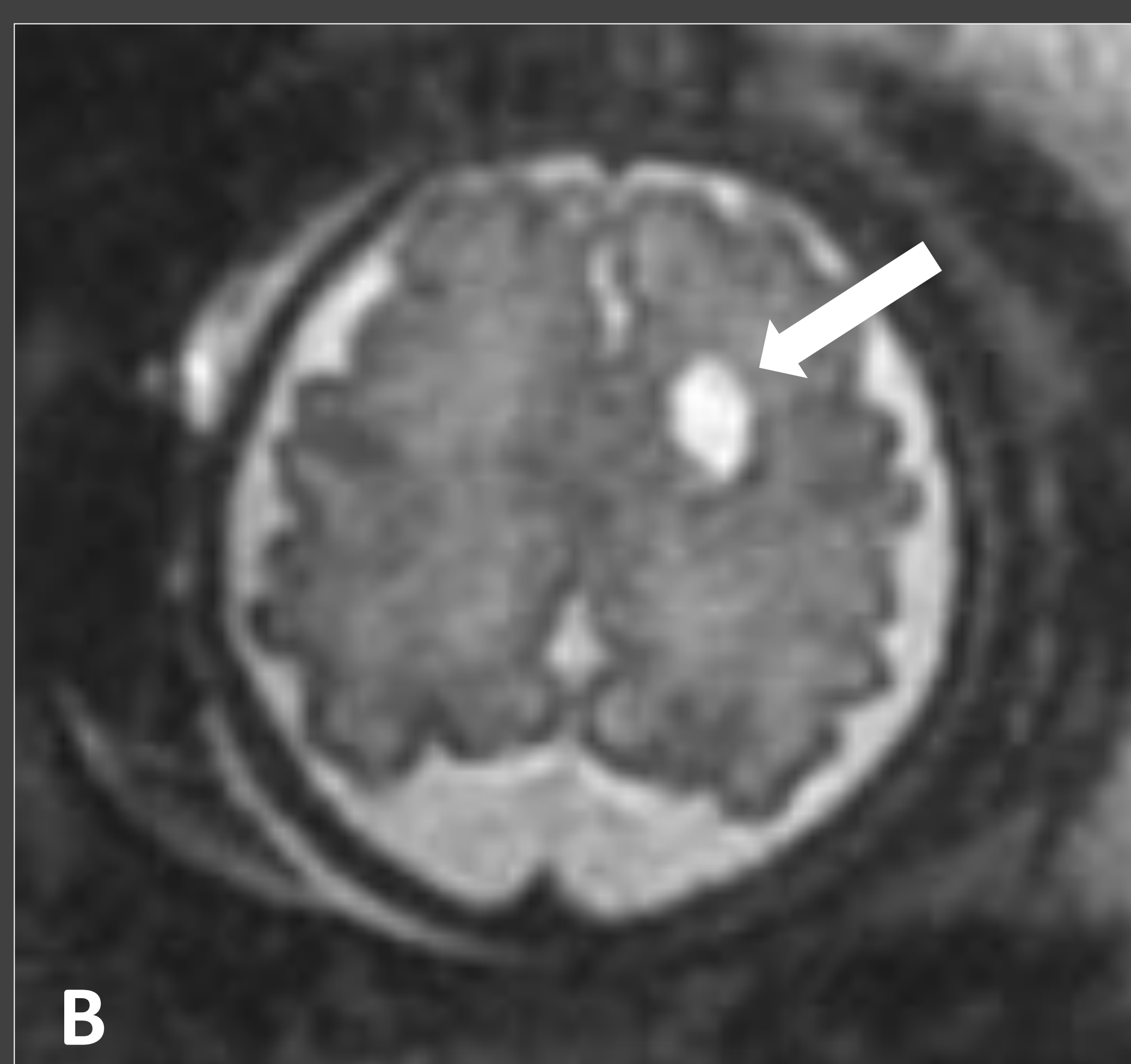
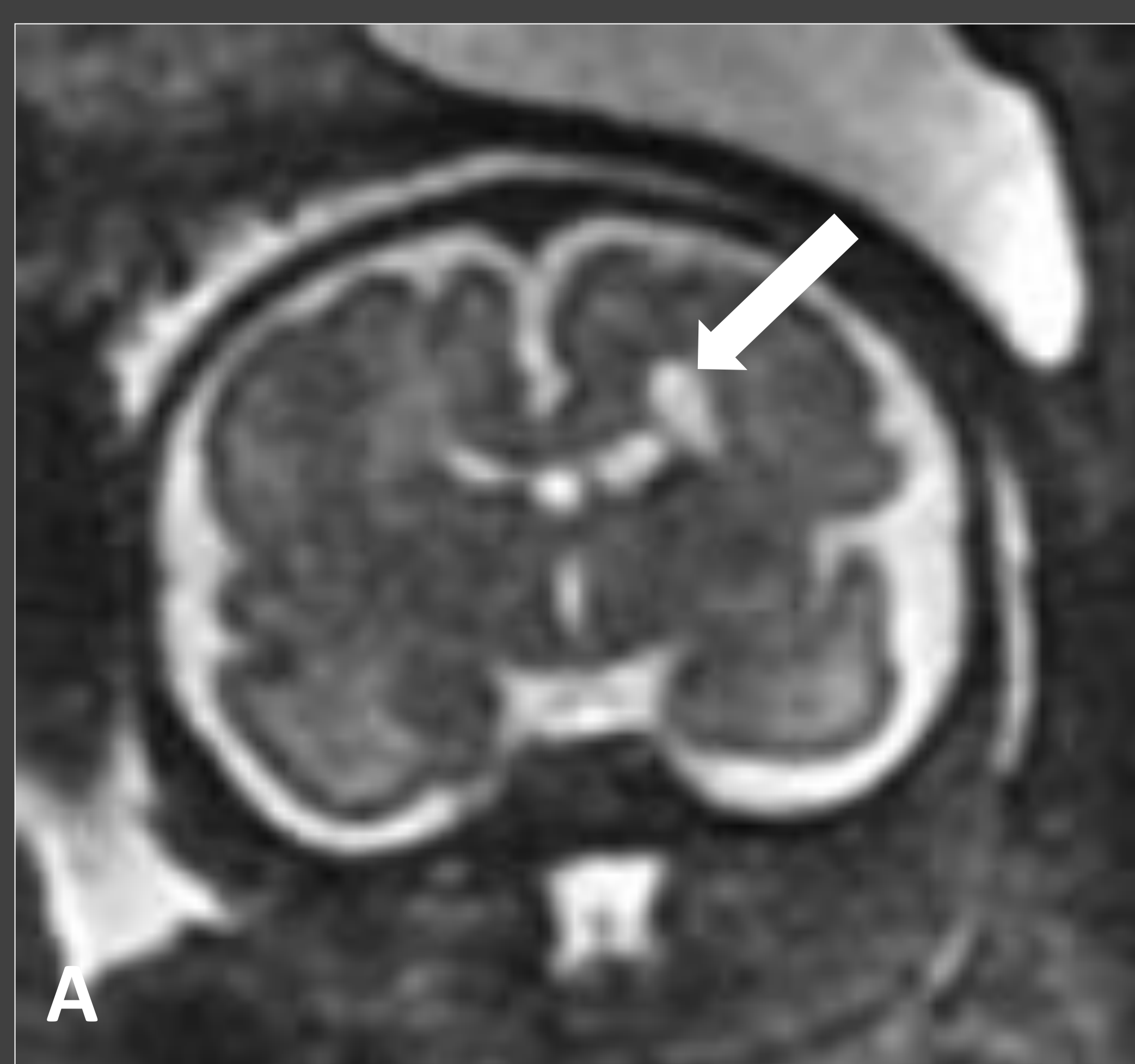
- Los hematomas subdurales son más frecuentes que los epidurales.
- Los hematomas subdurales y epidurales suelen ser secundarios a trauma materno, coagulopatía materna o menos frecuente a daño hipóxico-isquémico.
- Los hematomas subdurales según el tiempo de evolución serán hipercogénicos, isoecogénicos o hipoecogénicos. Suelen ser supratentoriales aunque también están descritos en fosa posterior. Si el hematoma es extenso producirá efecto de masa y edema cerebral.
- El hematoma subdural puede resolverse espontáneamente o puede ser fatal si no se trata quirúrgicamente.
- 2/3 de los fetos con hematomas subdurales tendrán buen pronóstico. Se consideran de mal pronóstico los que van acompañados de hidrocefalia, infarto cerebral o atrofia cerebral que produce microcefalia.
- La RM es una técnica excelente para diagnosticar hematomas subdurales, epidurales y hemorragias subaracnoideas.

LEUCOMALACIA PERIVENTRICULAR Y HEMORRAGIA INTRAVENTRICULAR



Hiperecogenicidad periventricular difusa bilateral que sugiere leucomalacia periventricular asociada a hemorragia intraventricular

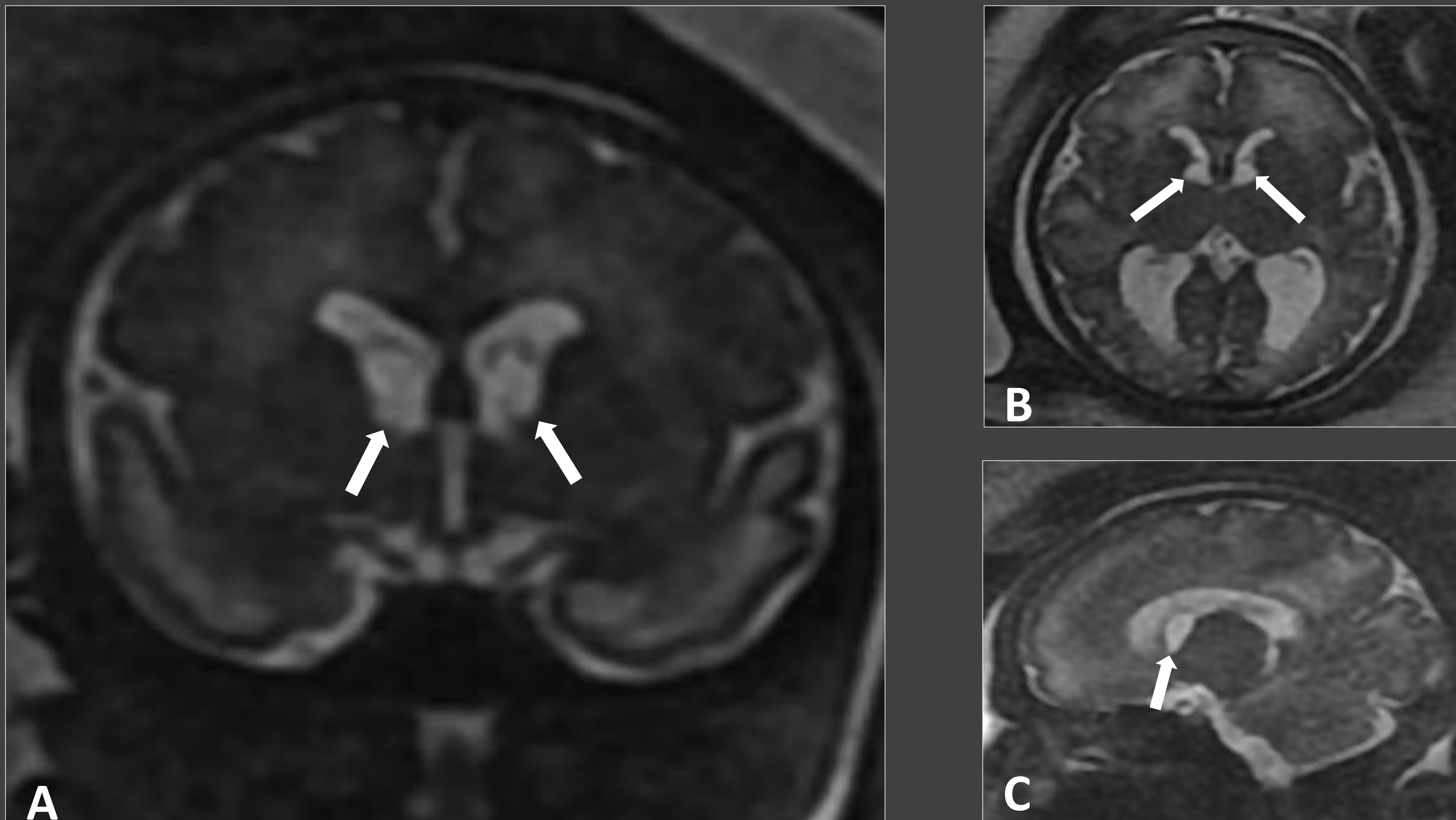
LEUCOENCEFALOMALACIA QUÍSTICA



(A) Coronal SS FSE T2. (B) Axial SS FSE T2. (C) Sagital SS FSE T2. (D) EPI eco de gradiente T2. Leucoencemalacia quística en centro semioval izquierdo (flechas blancas) con restos de hemosiderina (flecha negra). EG:34 s . (E) Coronal FSE T2. (F) Axial FSE T2. Leucoencemalacia quística en centro semioval izquierdo rodeado de un halo hipointenso por restos de hemosiderina (flecha roja) E. Control postnatal a los 6 días.

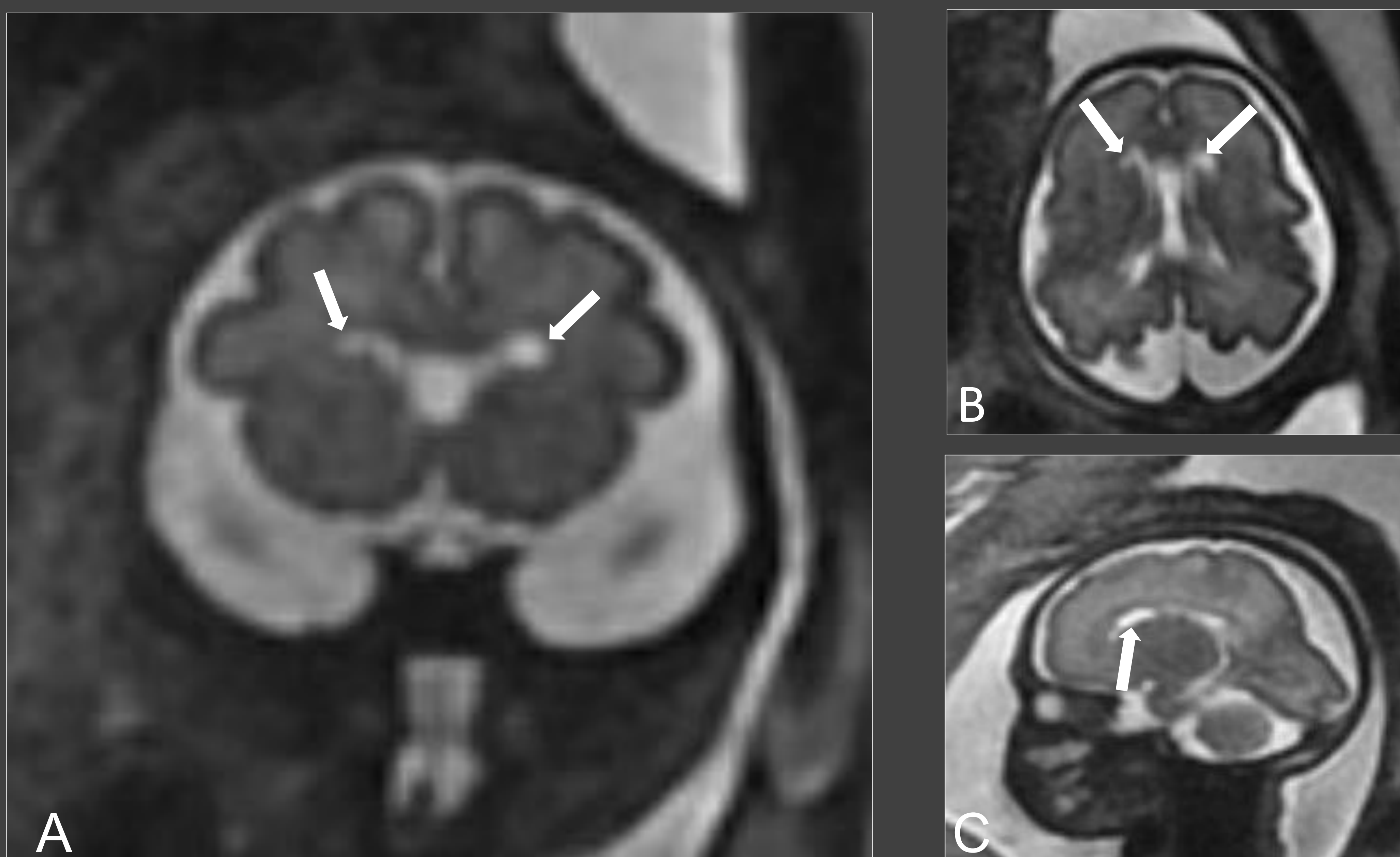
3 años: Hipertensión de hemicuerpo derecho. Utiliza las 2 manos y se ayuda de la mano izquierda. Leve claudicación de pierna derecha sin espasticidad ni rigideces.

DD INFECCIÓN POR CMV: QUISTES EN LA MATRIZ GERMINAL



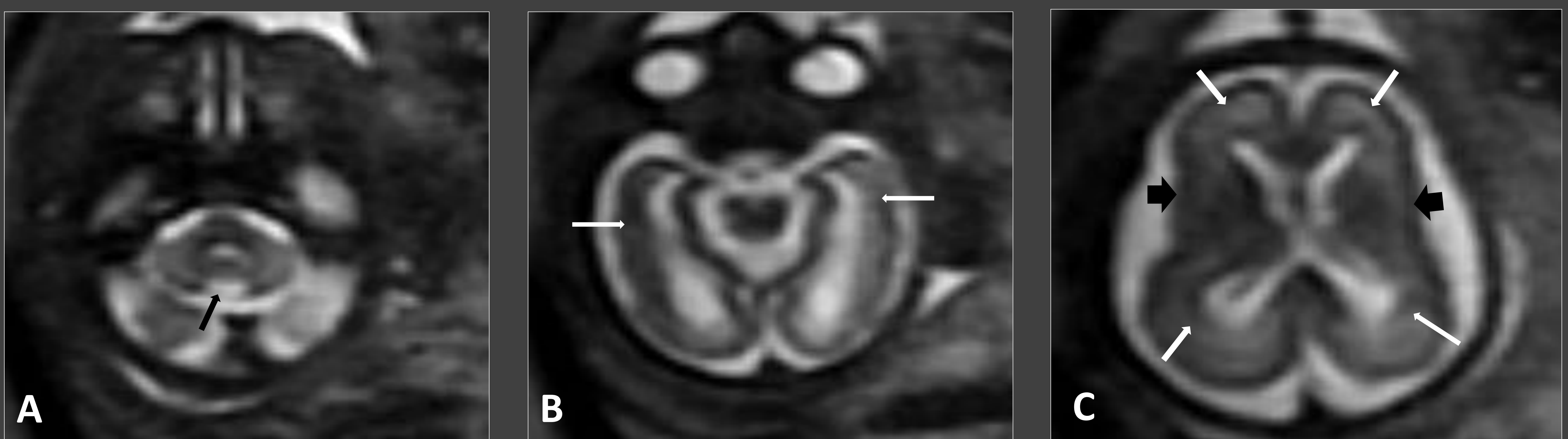(A) Coronal SS FSE T2. (B) Axial SS FSE T2. (C) Sagittal SS FSE T2. Quistes periventriculares bilaterales en la matriz germinal (flechas blancas) por infección de CMV. EG: 35 s.

DD. QUISTES CONNATALES



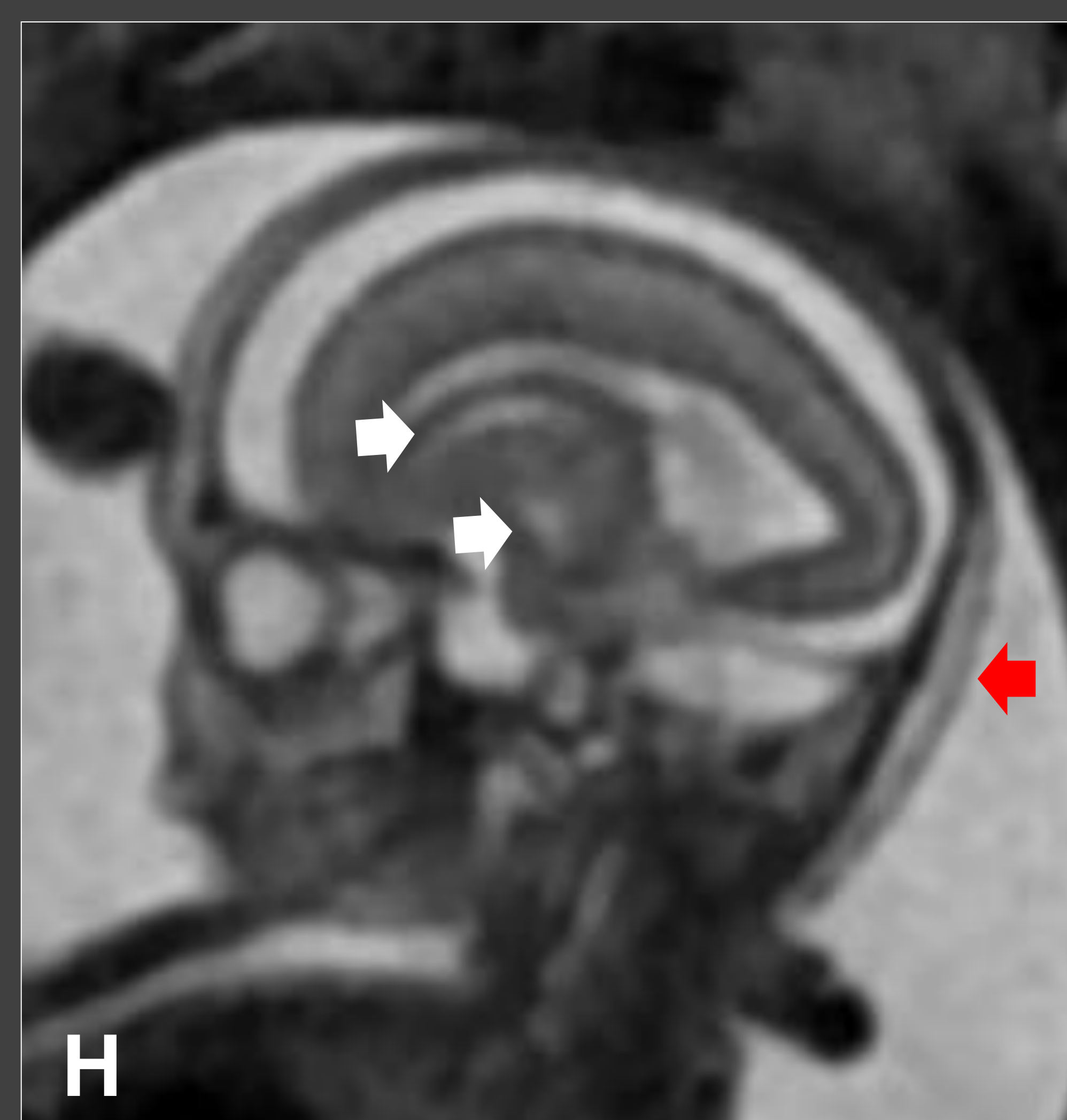
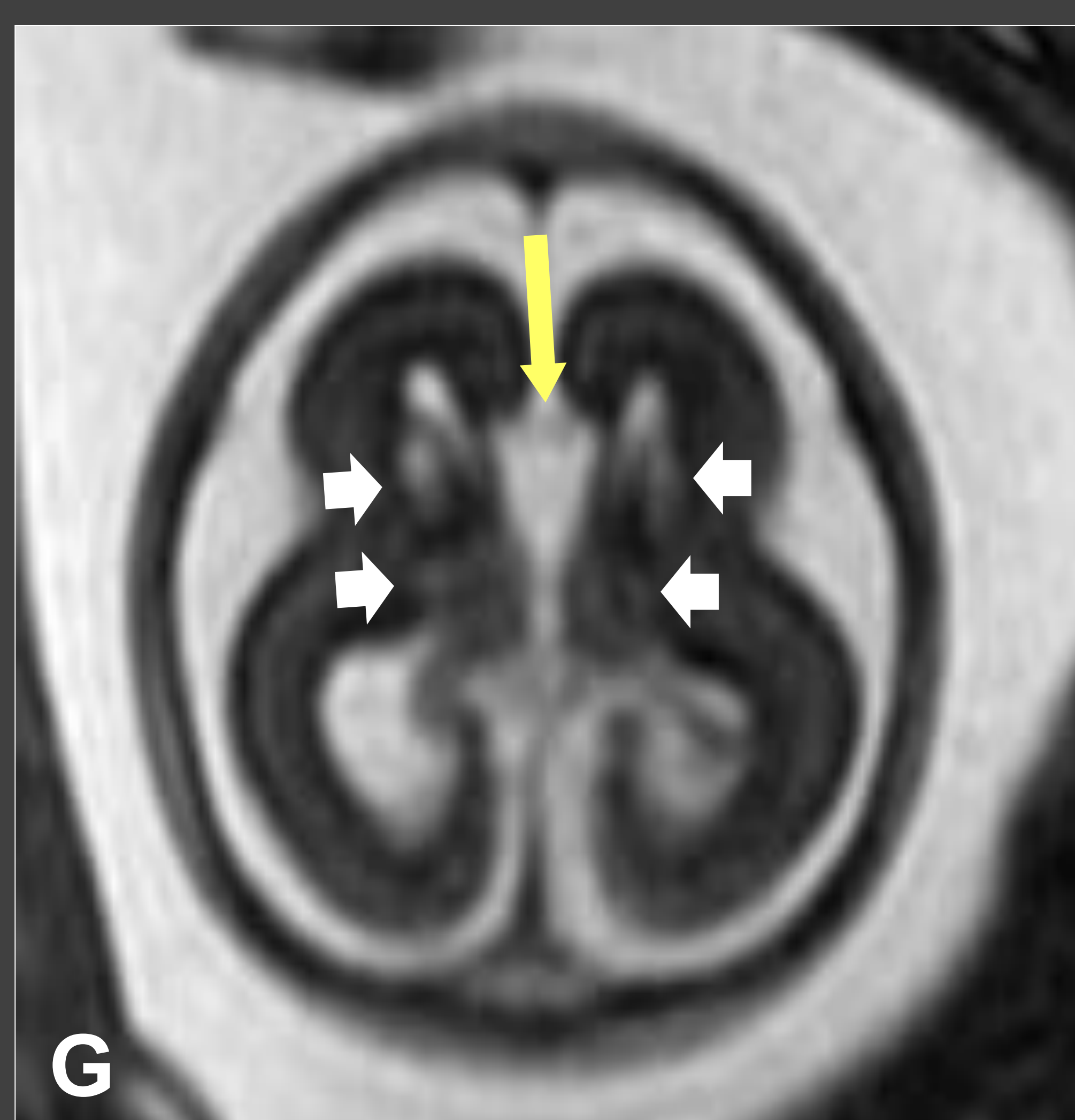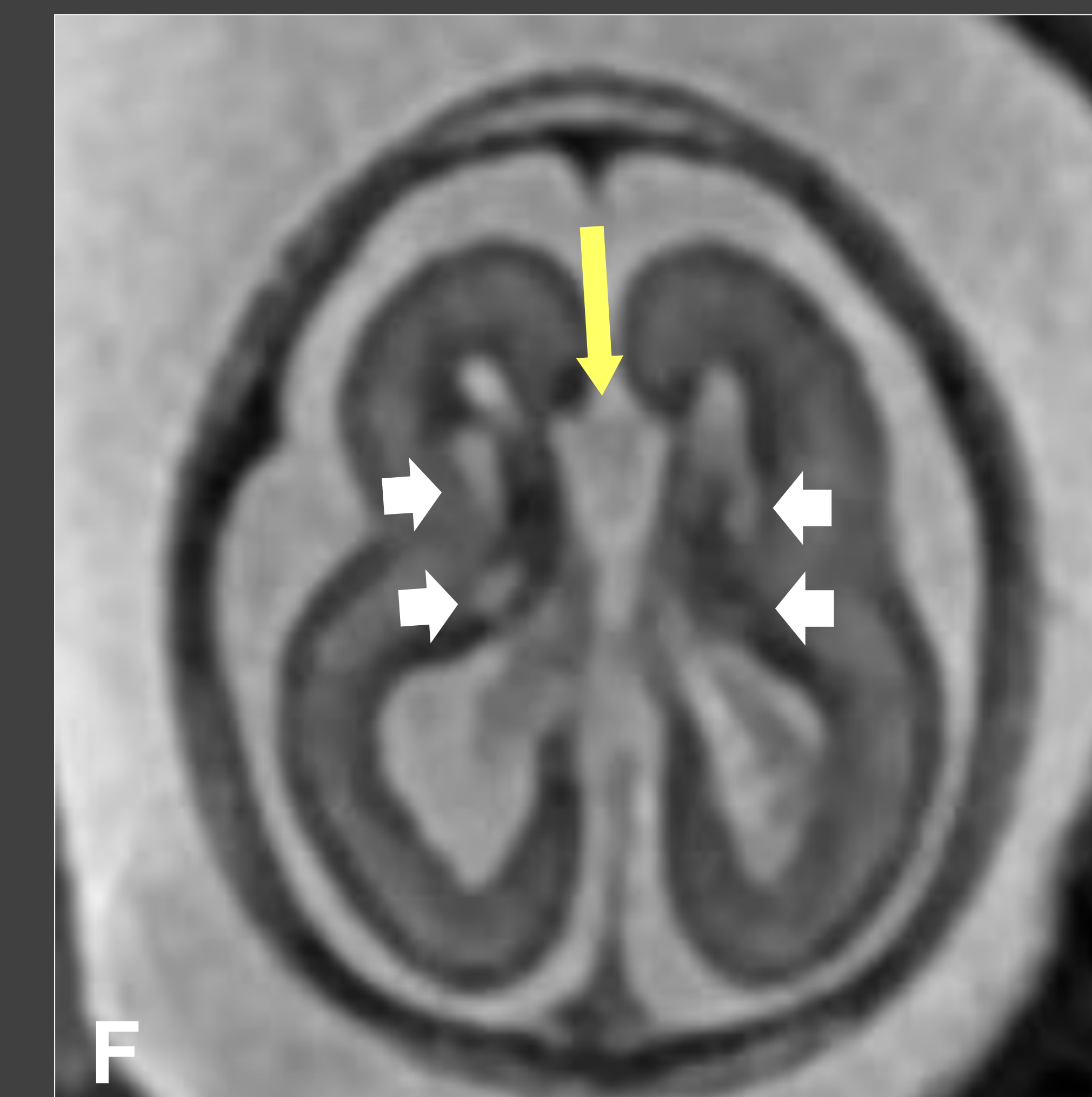
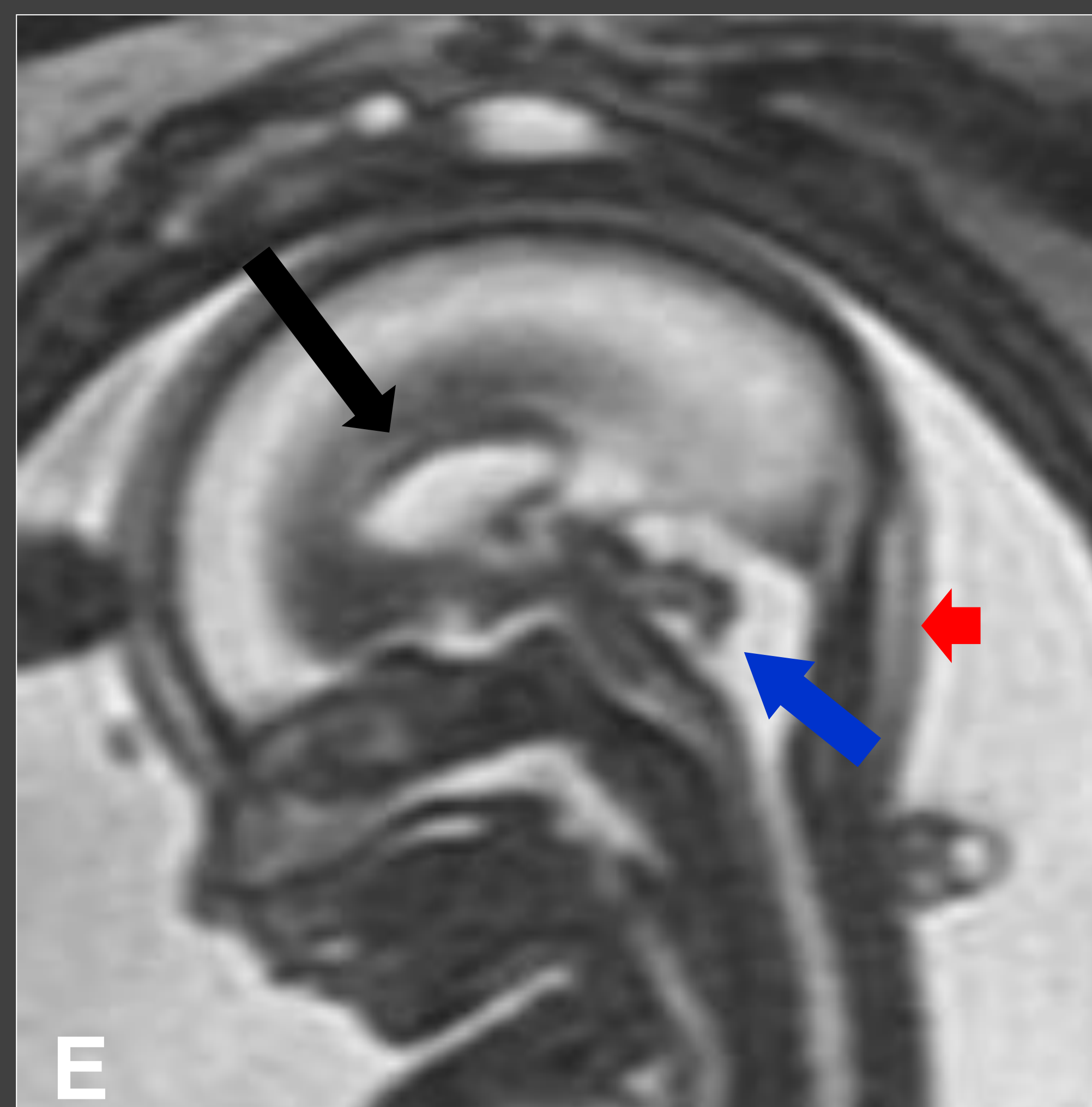
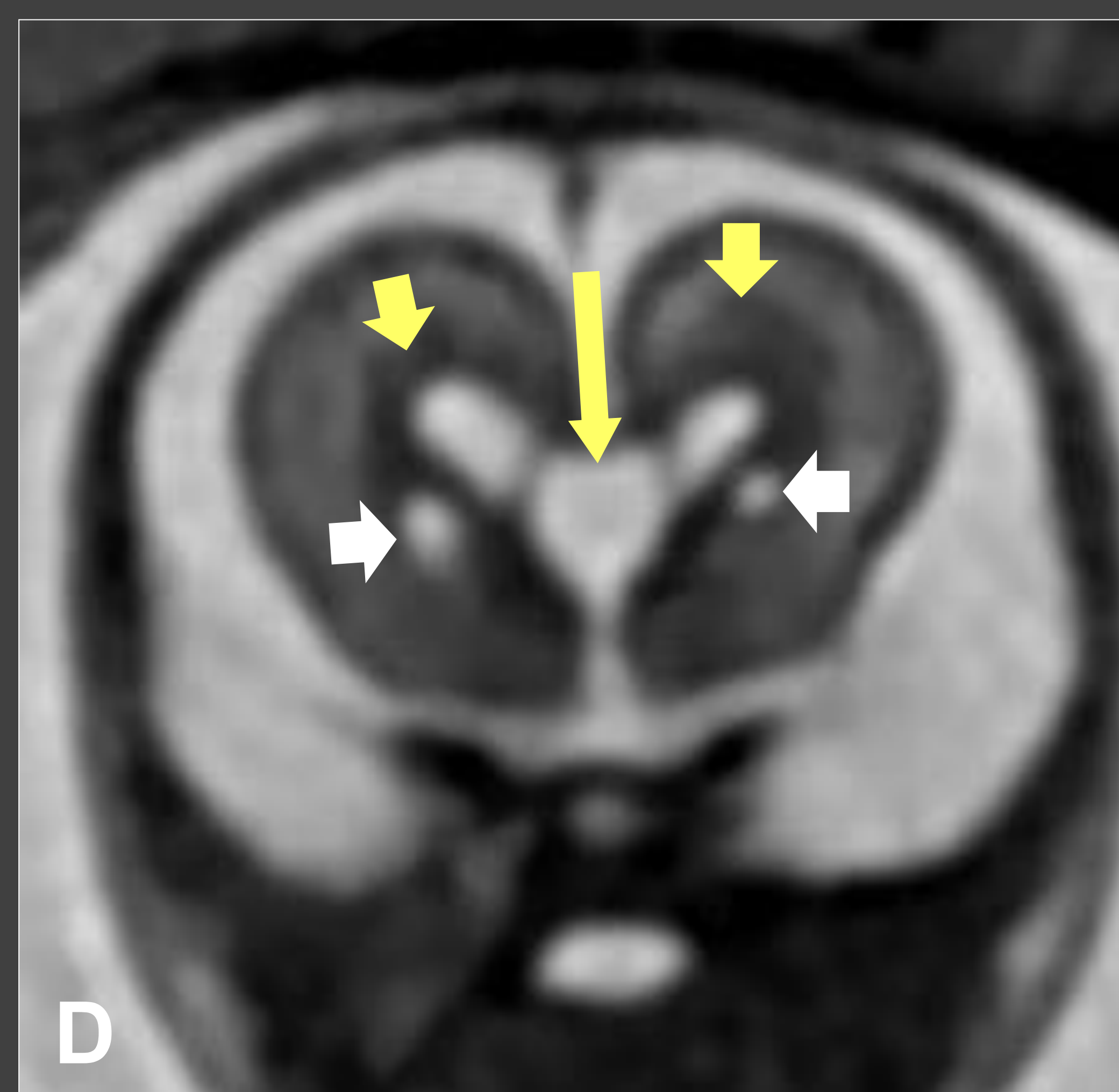
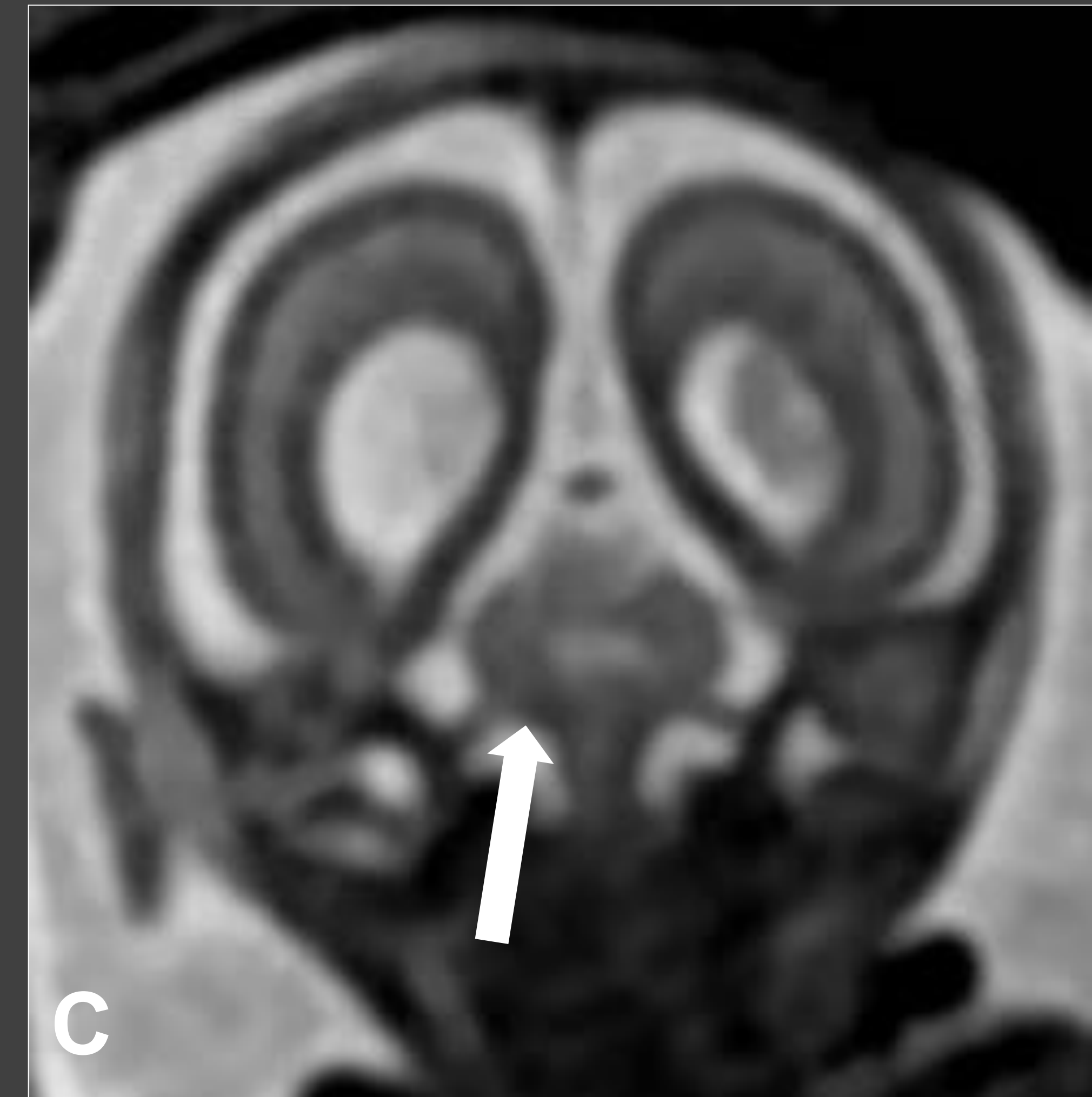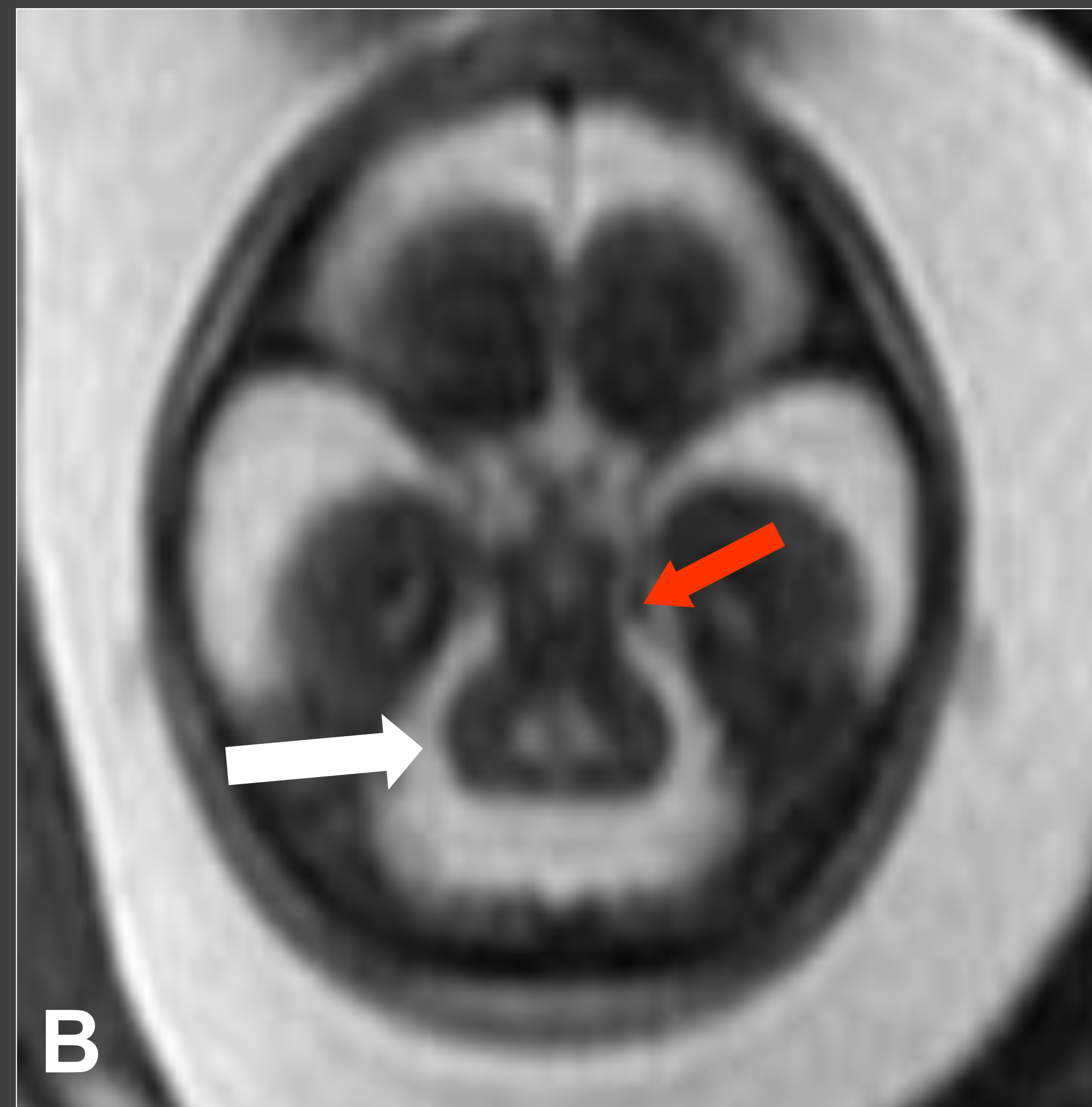
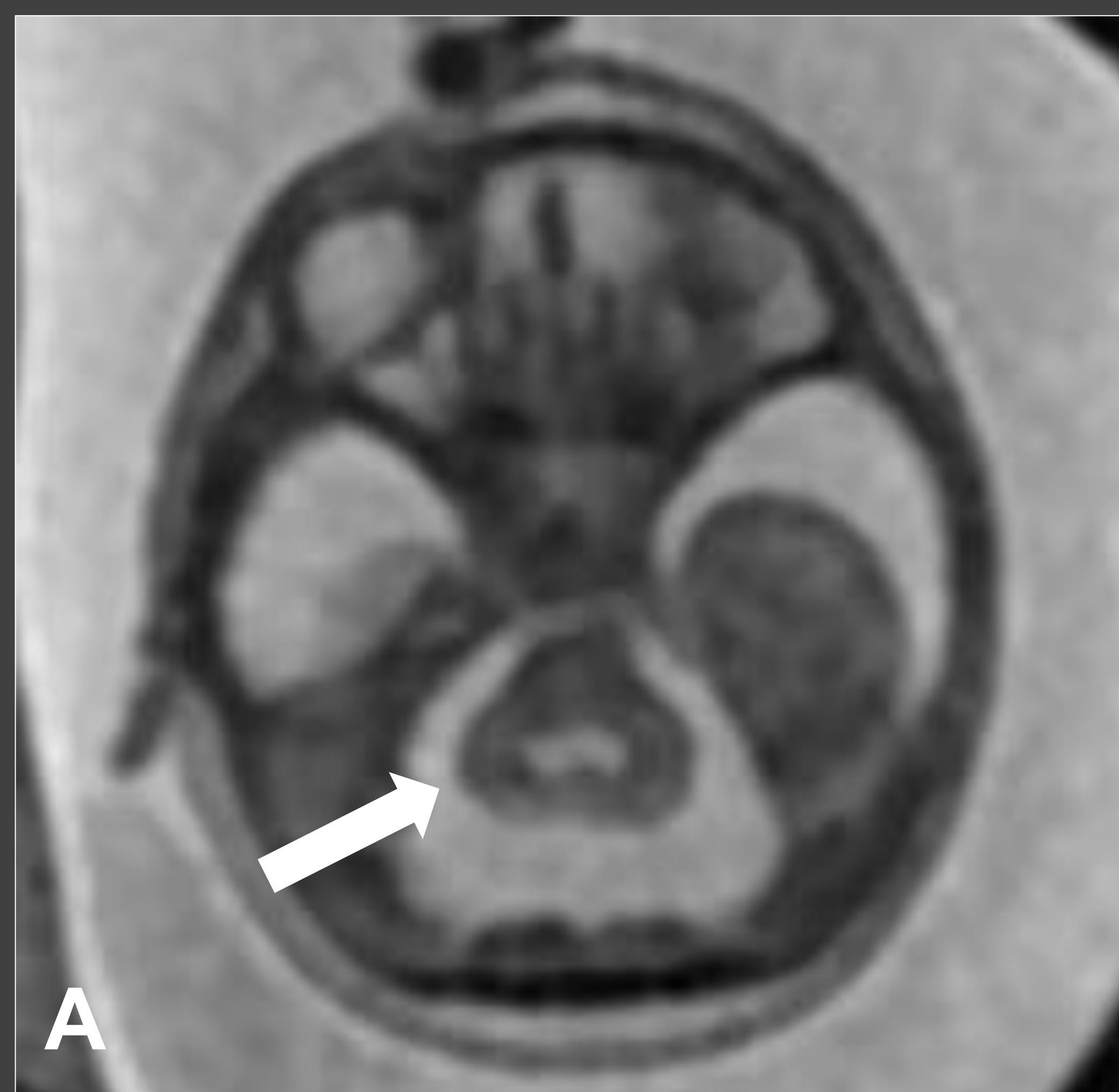
(A) Coronal SS FSE T2. (B) Axial SS FSE T2. (C) Sagittal SS FSE T2. Quistes connatales a la altura de las astas frontales, no patológicos (flechas blancas). EG: 35 s.

DD. LEUCOENCEFALOPATÍA POR INFECCIÓN DE CMV



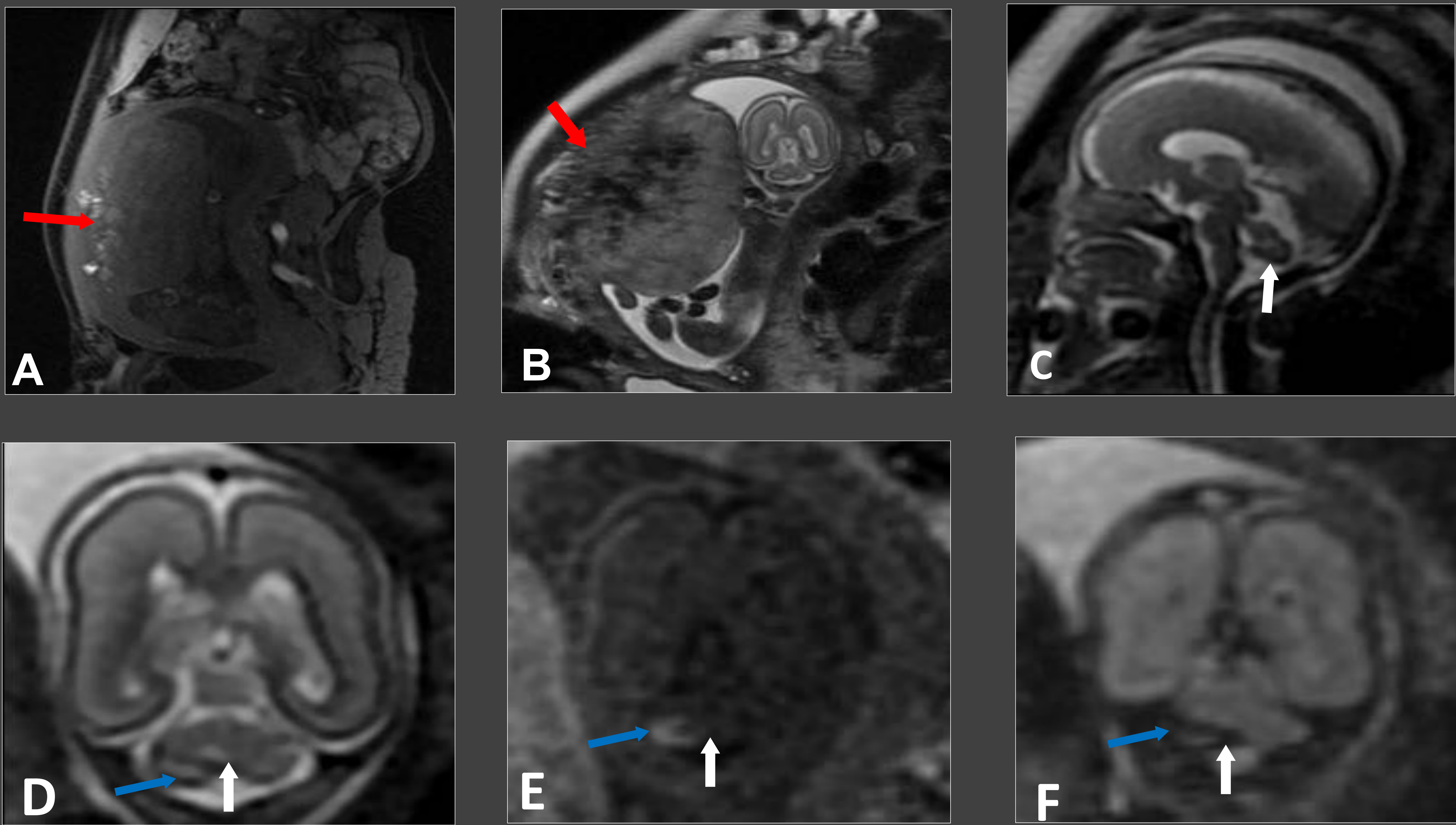
(A, B y C): Axial SSFSE T2. Hipoplasia de ambos hemisferios cerebelosos y vermis con área de encefalomalacia quística. (flecha negra). Afectación difusa de la sustancia blanca en ambos hemisferios cerebrales (flechas blancas). Lisencefalia (cabeza de flecha negra). EG: 28 s.

DD: EMINENCIAS GANGLIONARES CAVITADAS Y MICROLISENCEFALIA

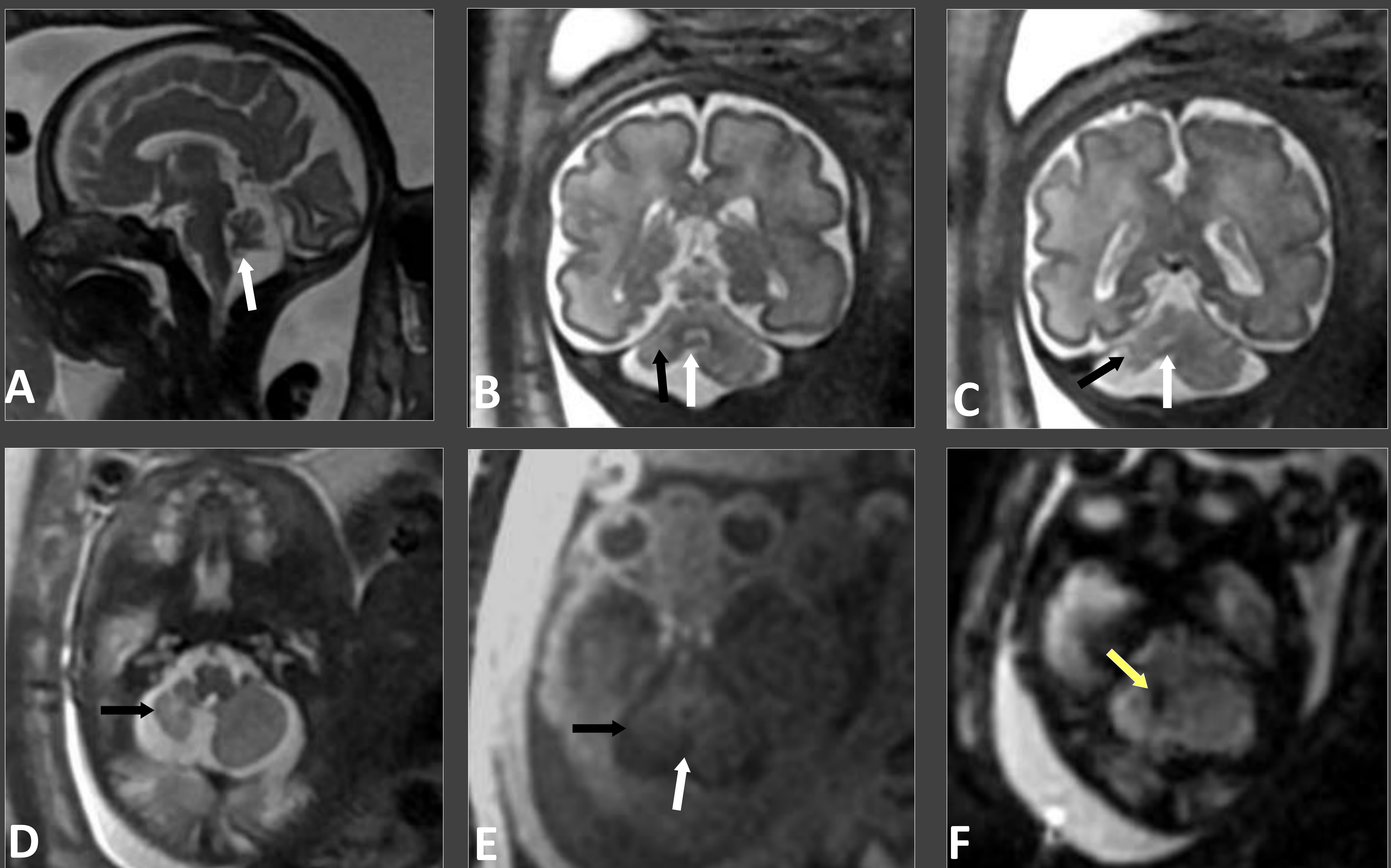


(A) Axial SS FSE T2. (B) Axial FIESTA. (C y D) Coronal SS FSE T2. (E) Sagital FIESTA. (F) Axial SS FSE T2. (G) Axial FIESTA. (H) Sagital SS FSE T2. Marcada hipoplasia de ambos hemisferios cerebelosos (flecha blanca) y en menor medida del vermis (flecha azul). Horizontalización y engrosamiento de los pedúnculos cerebelosos superiores con imagen de malformación del molar (flecha roja). Engrosamiento del pliegue nuchal de 4,5 mm (cabeza de flecha roja). Disgenesia de cuerpo calloso visualizándose el tronco del cuerpo de calloso con ausencia de la rodilla, el esplenio y el pico del cuerpo calloso. Se acompaña de prominente cavum septum pellucidum (flecha amarilla). Prominentes eminencias ganglionares en la matriz germinal que presentan cavitaciones de forma bilateral y simétrica con morfología en C sin evidencias de sangrado (cabezas de flecha blanca). No se identifica capa de neuromas intermedias entre la matriz germinal y la cortical externa inmadura existiendo una prominente matriz germinal (cabezas de flecha amarillas), futuras heterotopias en banda. **.EG: 20,5 s**

HEMORRAGIA CEREBELOSA Y ABRUPTIO PLACENTARIO CRÓNICO (1)

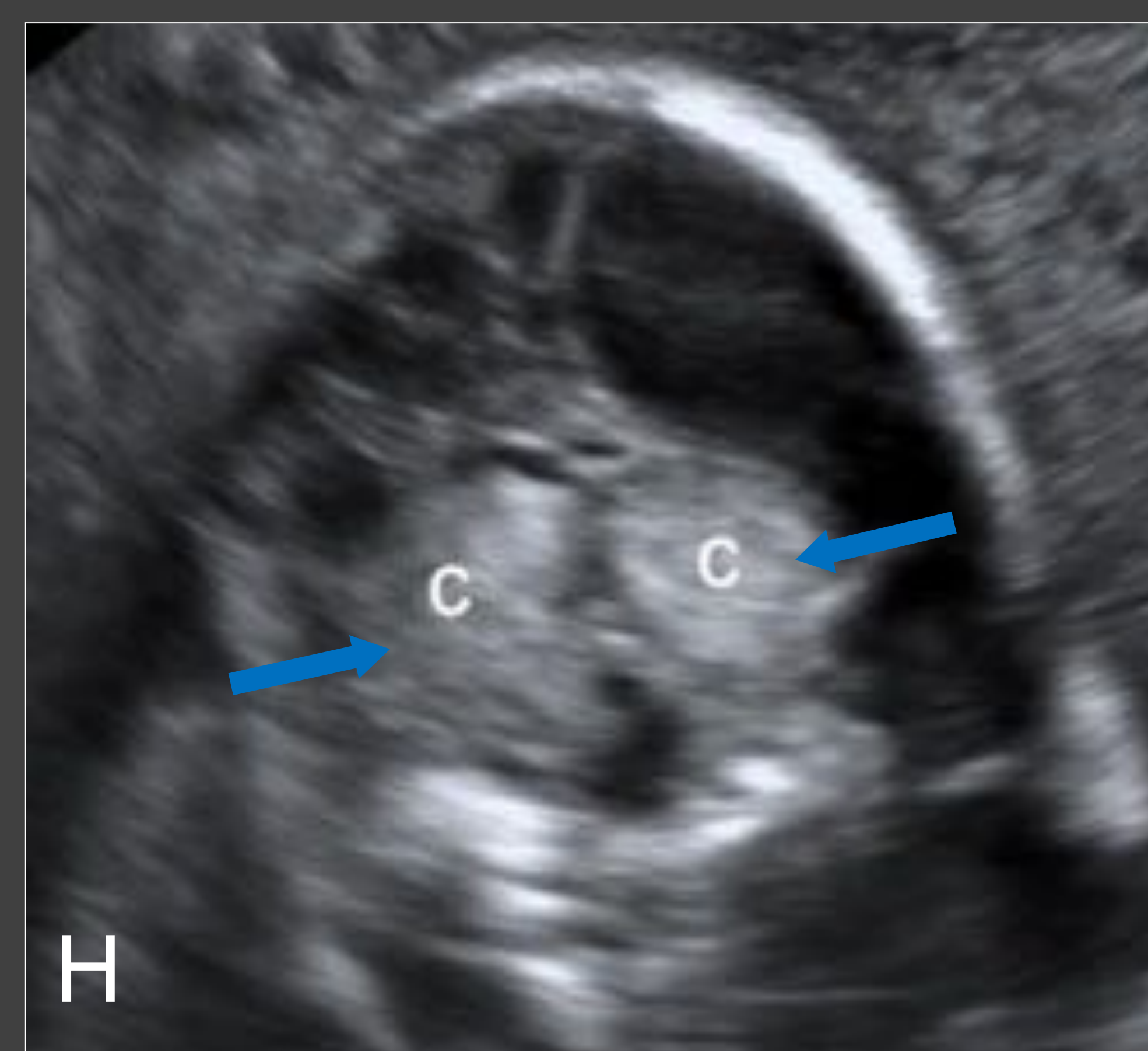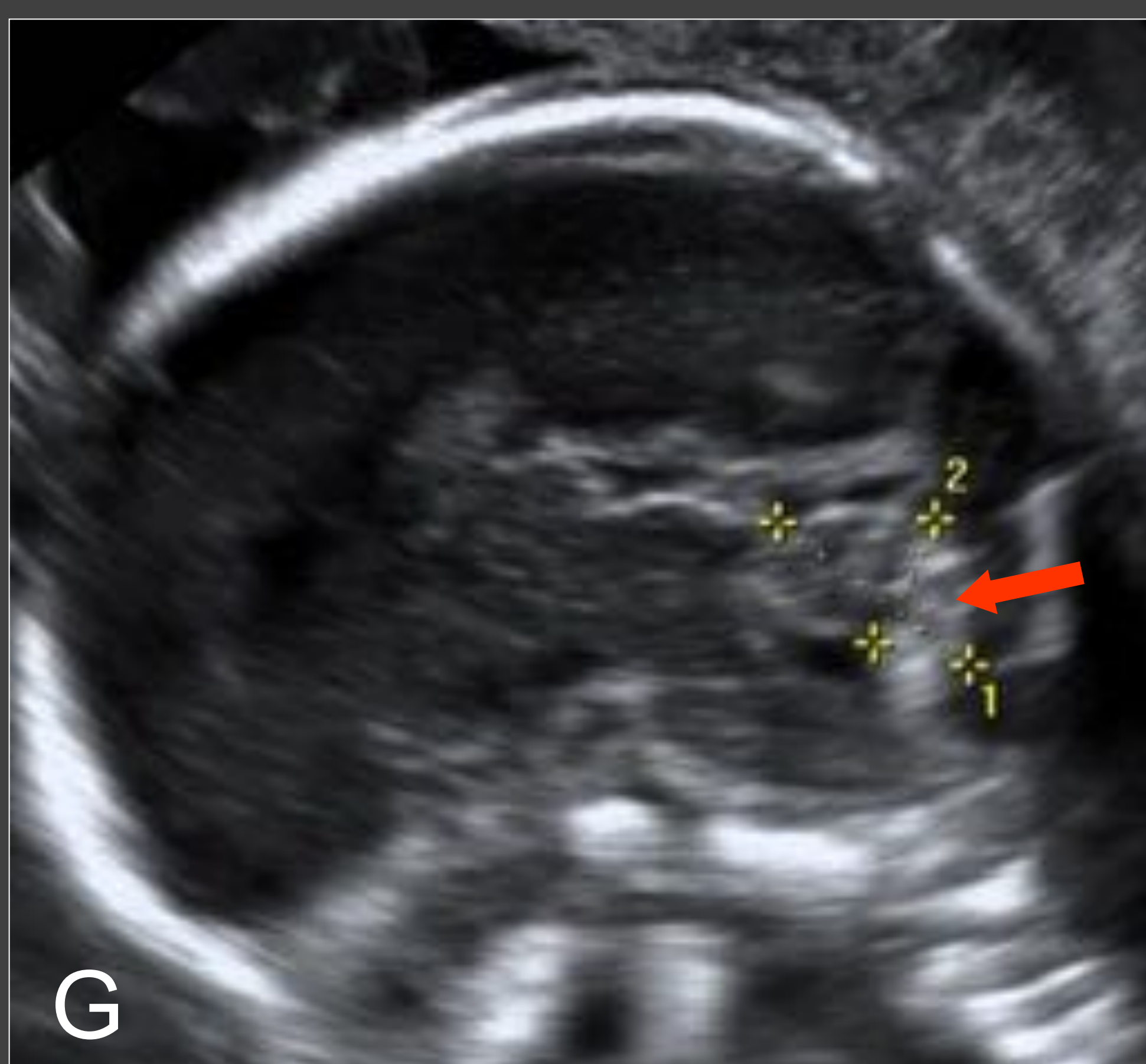
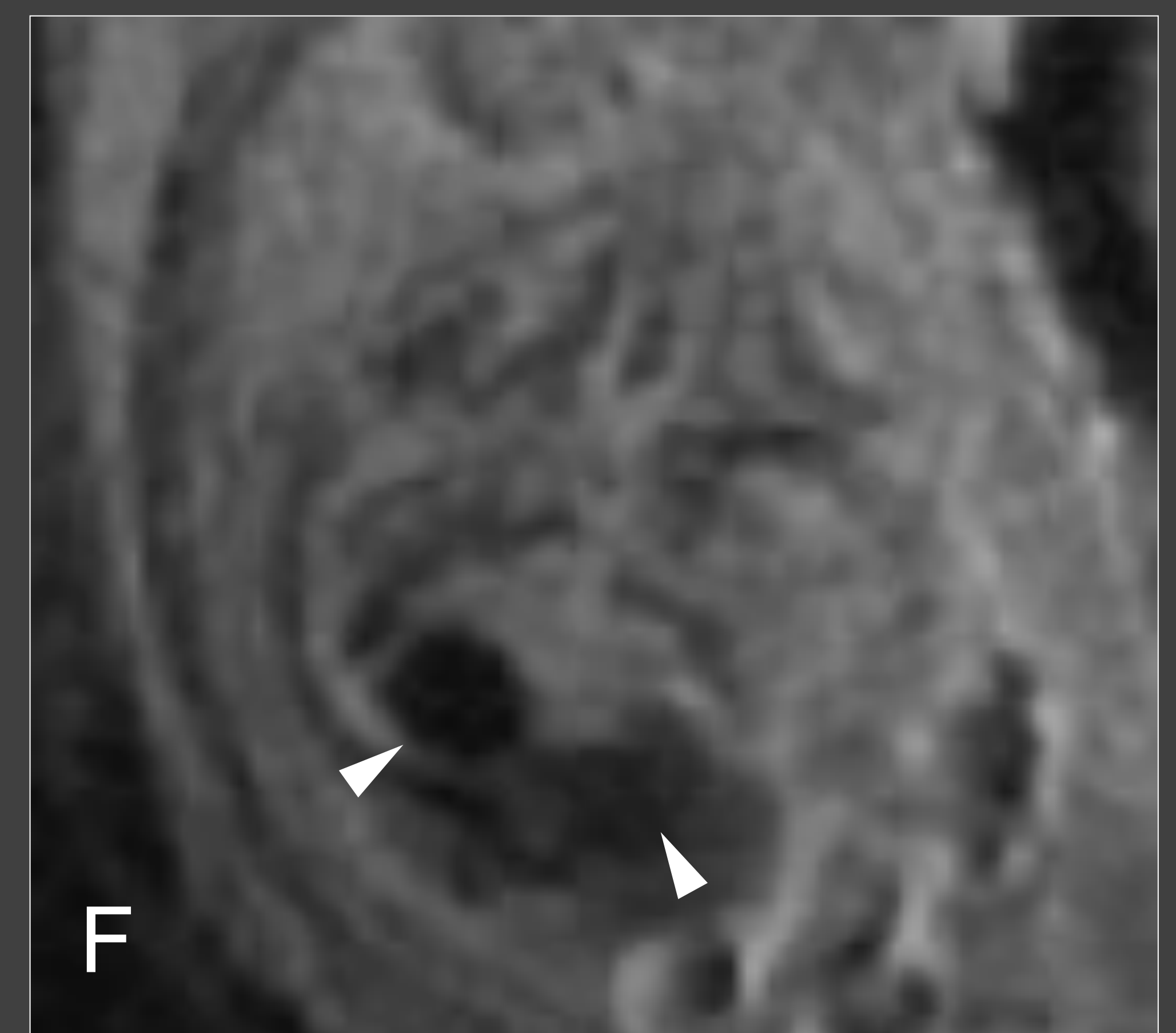
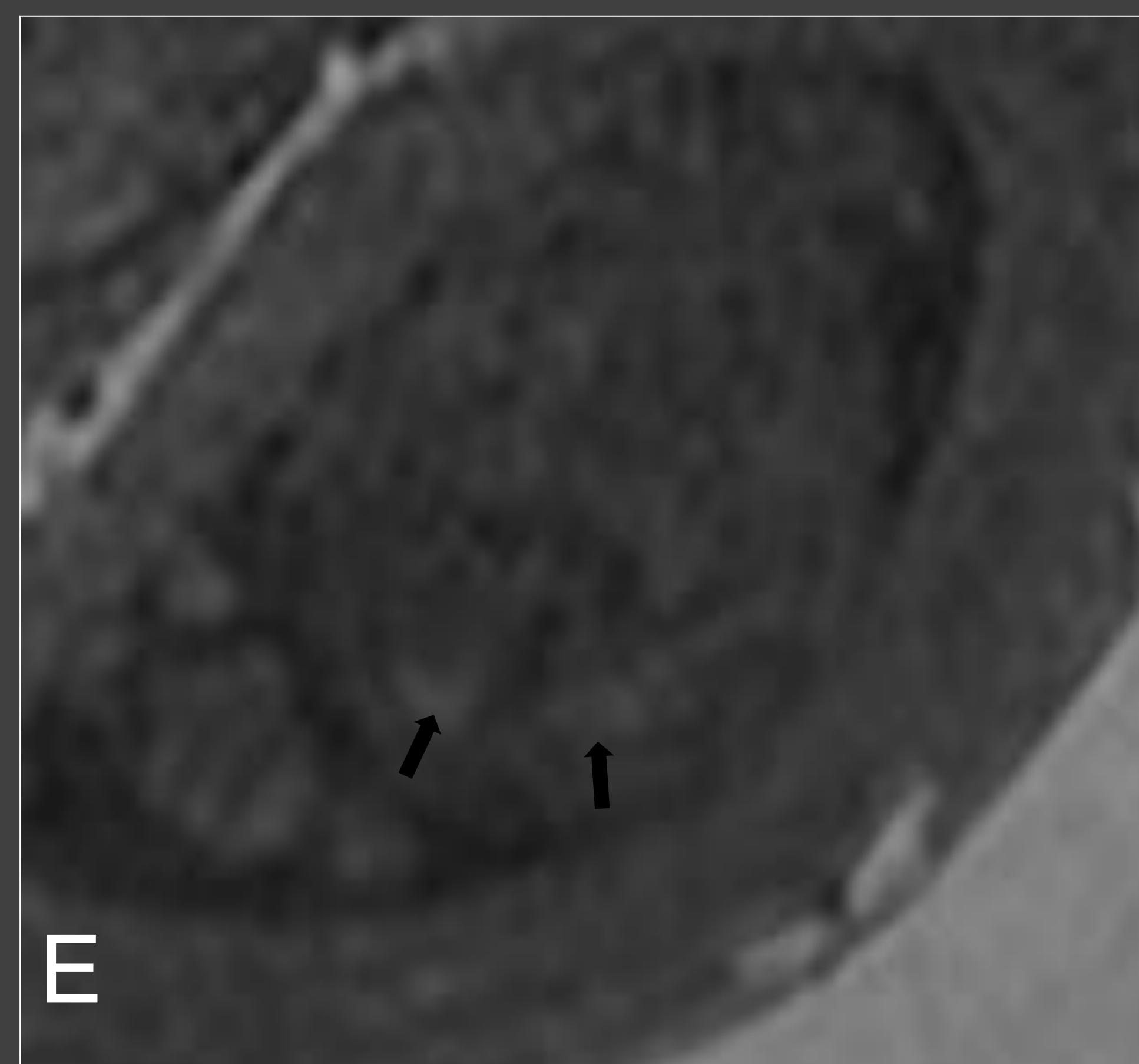
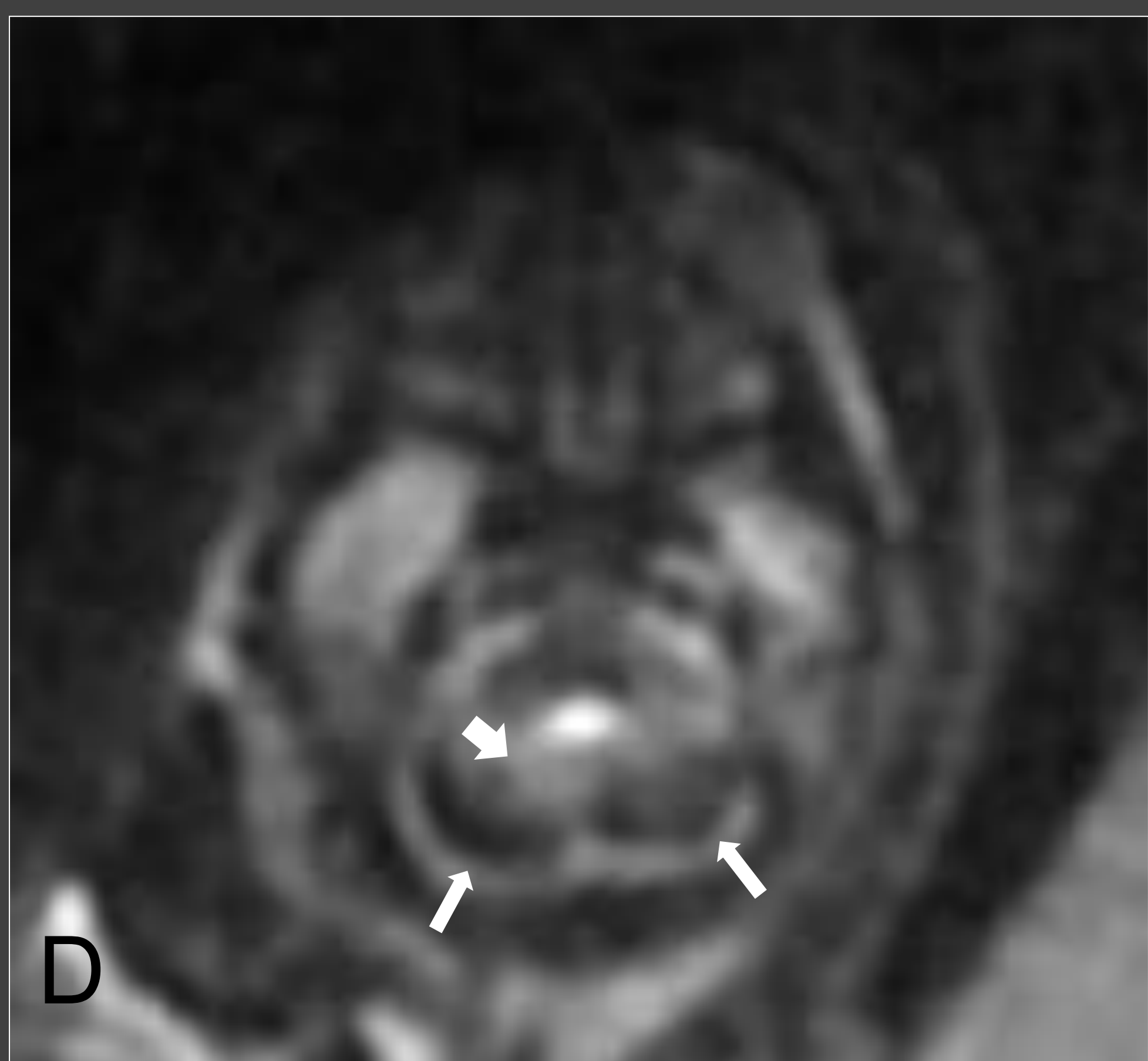
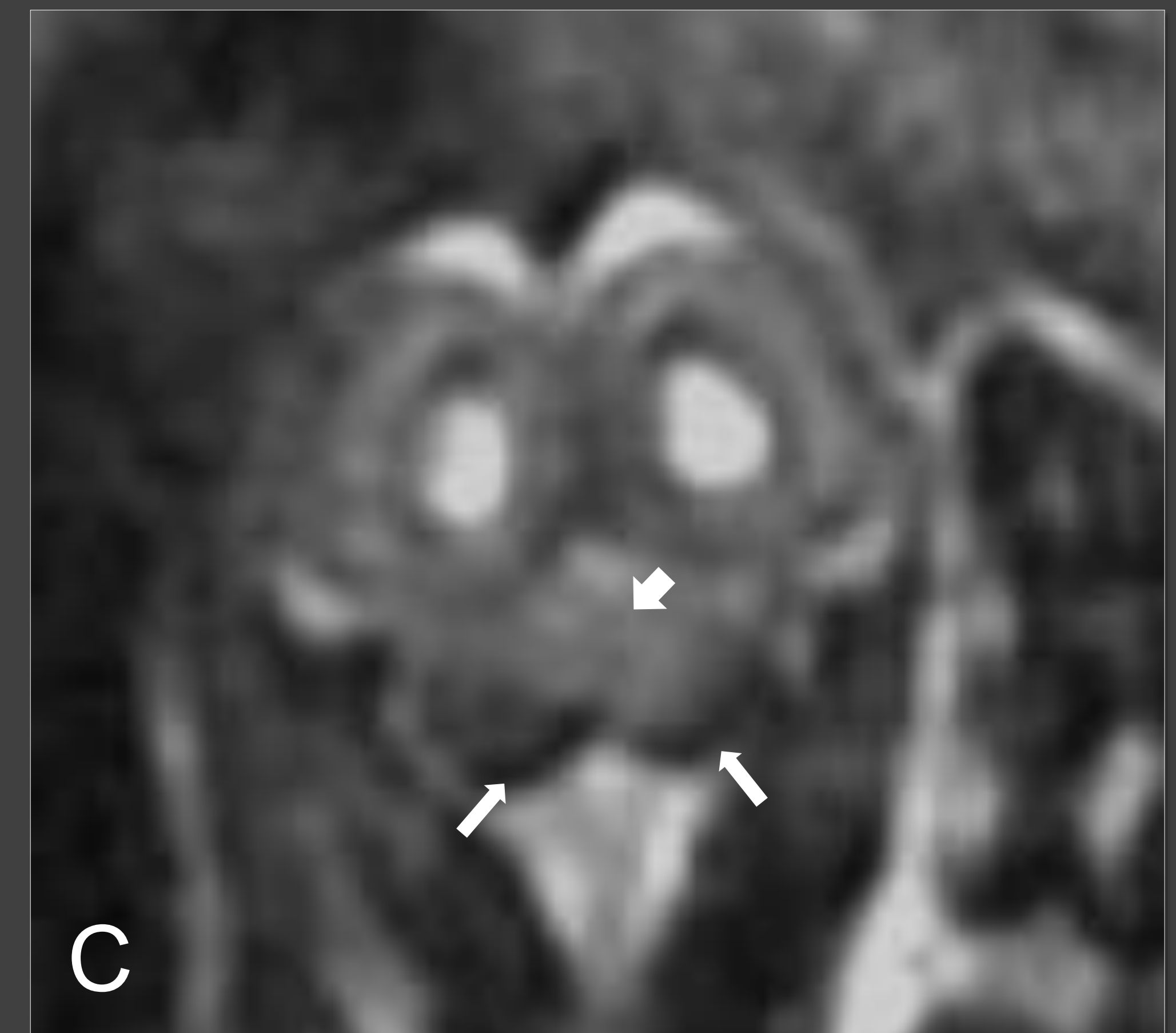
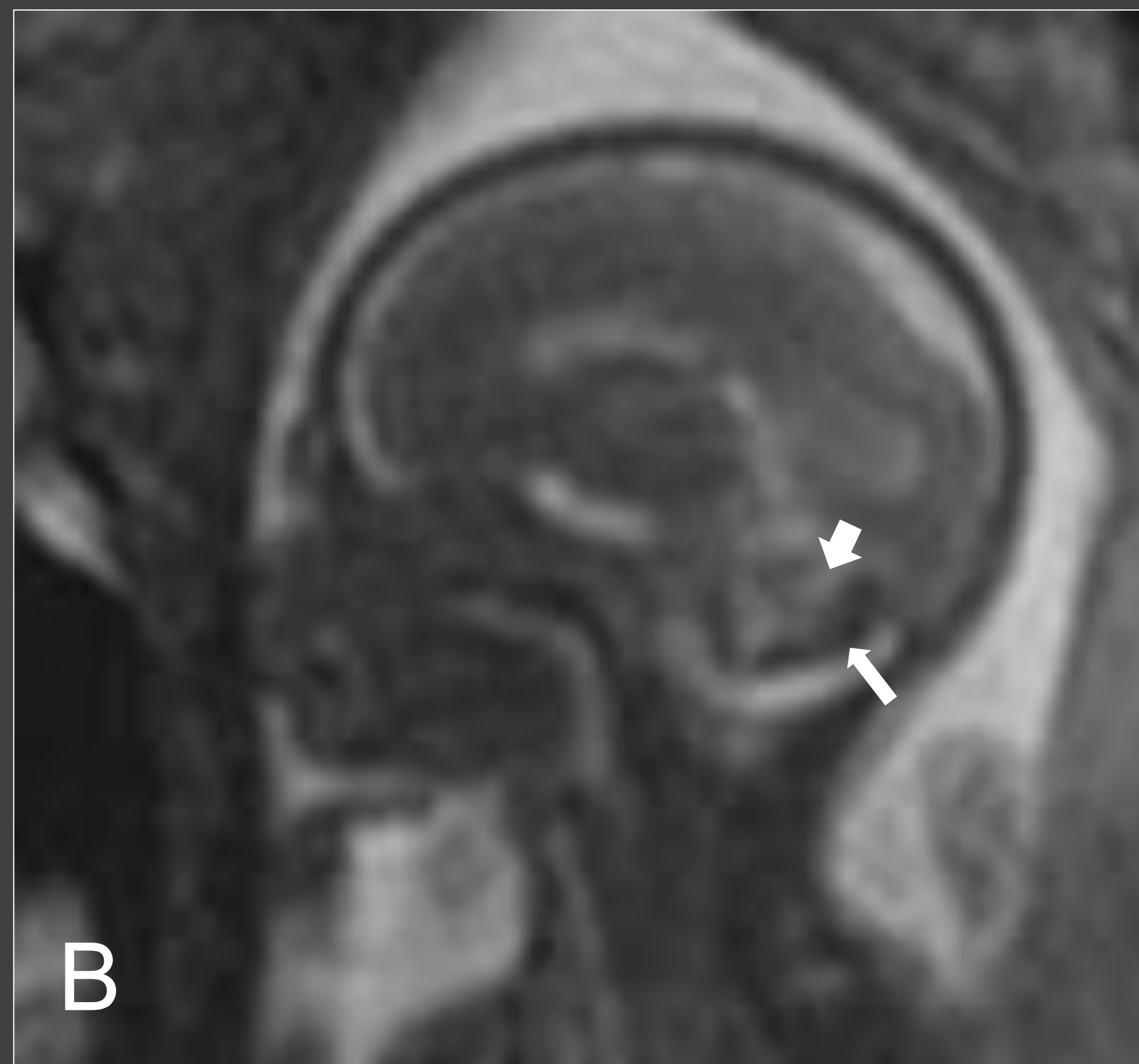
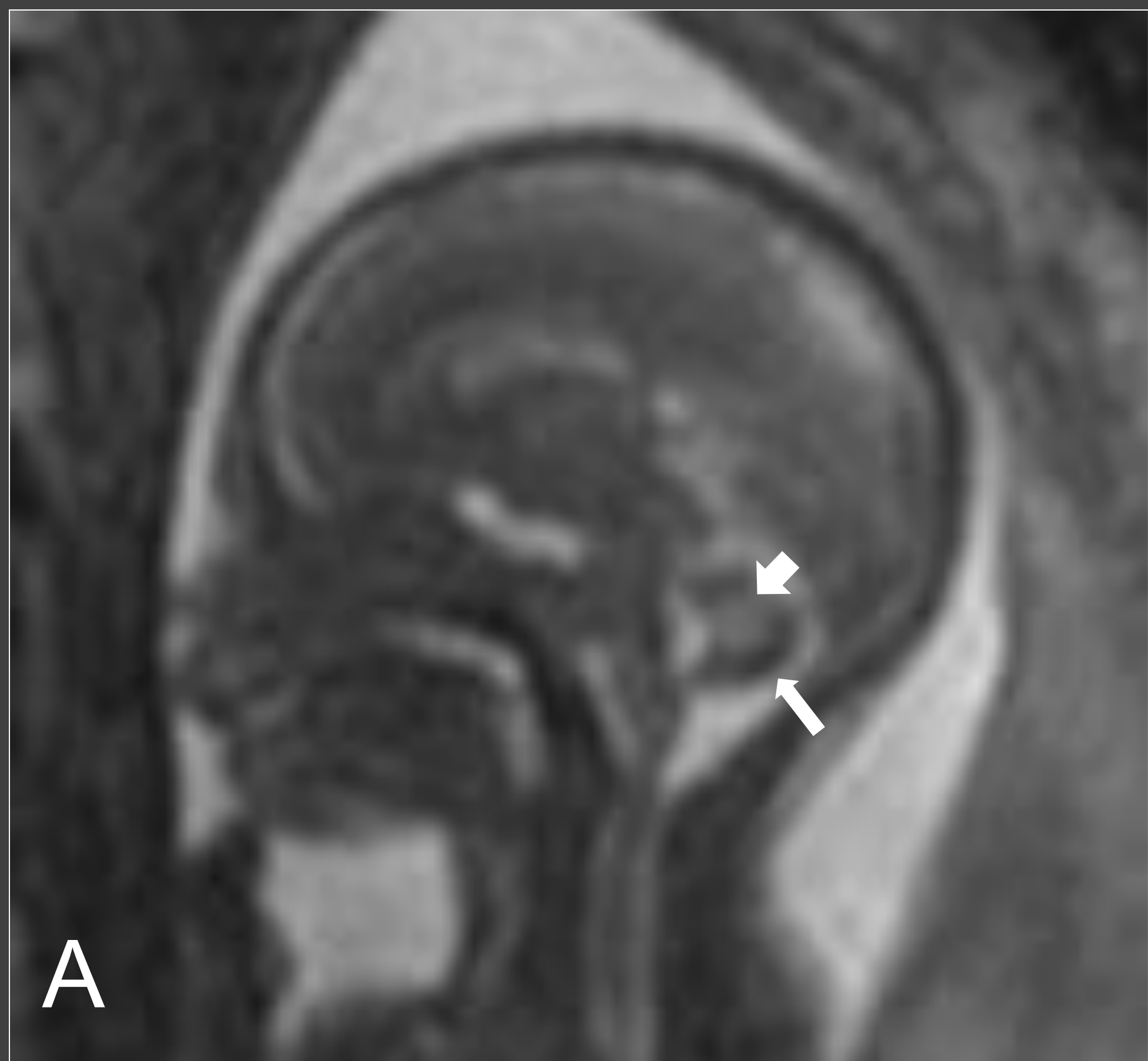


(A) Coronal 3D eco de gradiente T1 (LAVA). (B) Coronal SSFSE T2. Zonas de sangrado retroplacentario y en menor medida intraplacentario con aumento de la vascularización periférica que sugiere abrupcio placentario crónico (flecha roja). (C) Sagital SS FSE T2. (D) Coronal SS FSE T2. (E) Coronal 3D eco de gradiente T1 (LAVA). (F) Coronal eco de gradiente T2. Hematoma subagudo afectando a la mitad inferior del hemisferio cerebeloso derecho (flechas azules) con extensión al tercio inferior del vermis (flechas blancas). **EG. 21,6 .**



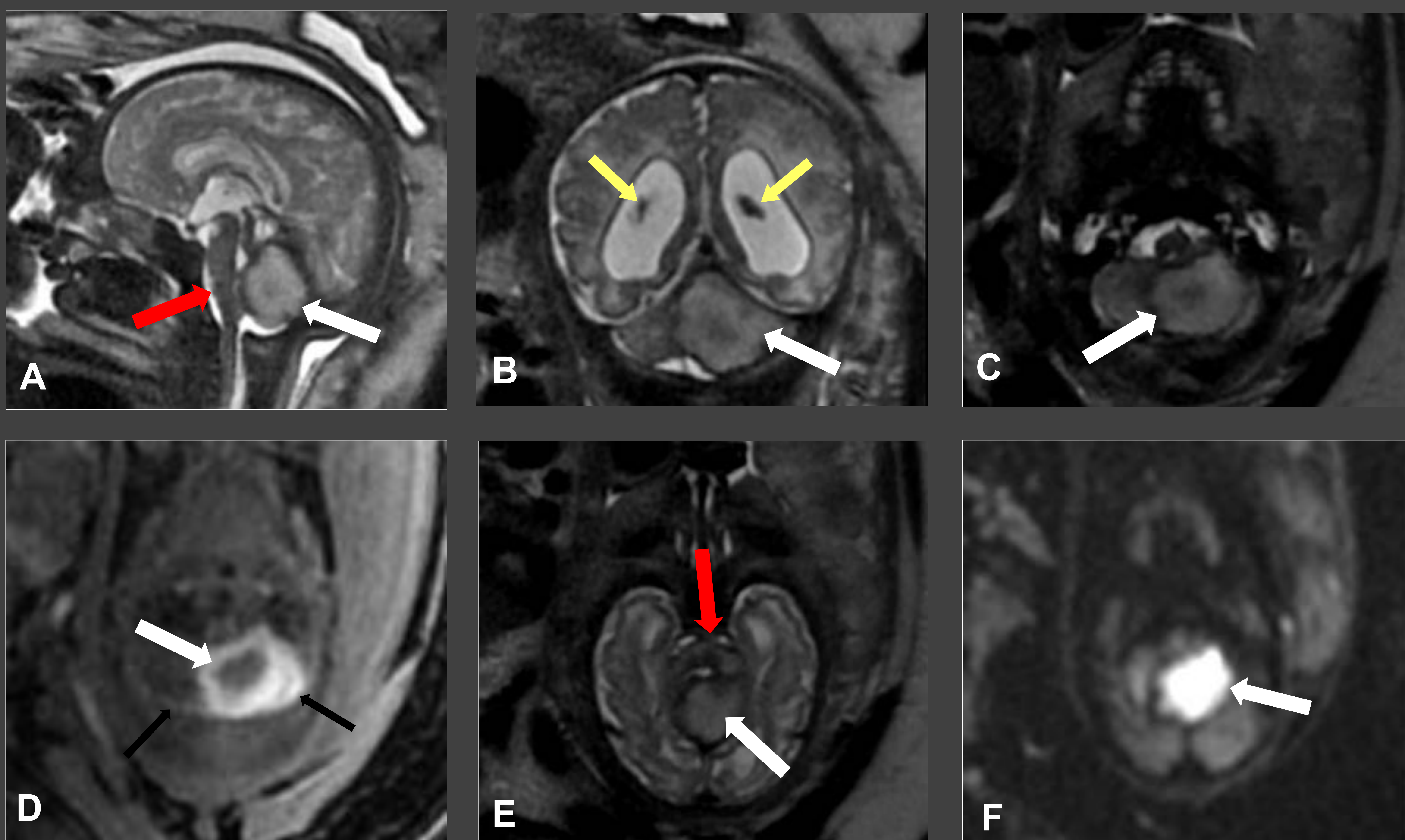
(A) Sagital SS FSE T2 . (B y C) Coronal SSFSE T2. (D) Axial SS FSE T2. (E) Axial 3D eco de gradiente T1 (LAVA). (F) Axial eco de gradiente T2. Secuela de hematoma afectando a la mitad inferior del hemisferio cerebeloso derecho con extensión al tercio inferior del vermis. Se observa encefalomalacia con pérdida de volumen de hemisferio cerebeloso derecho (flechas negras) y del vermis (flechas blancas) así como restos de hemosiderina (flecha amarilla). **Control EG: 31,2 s.**

HEMORRAGIA CEREBELOSA

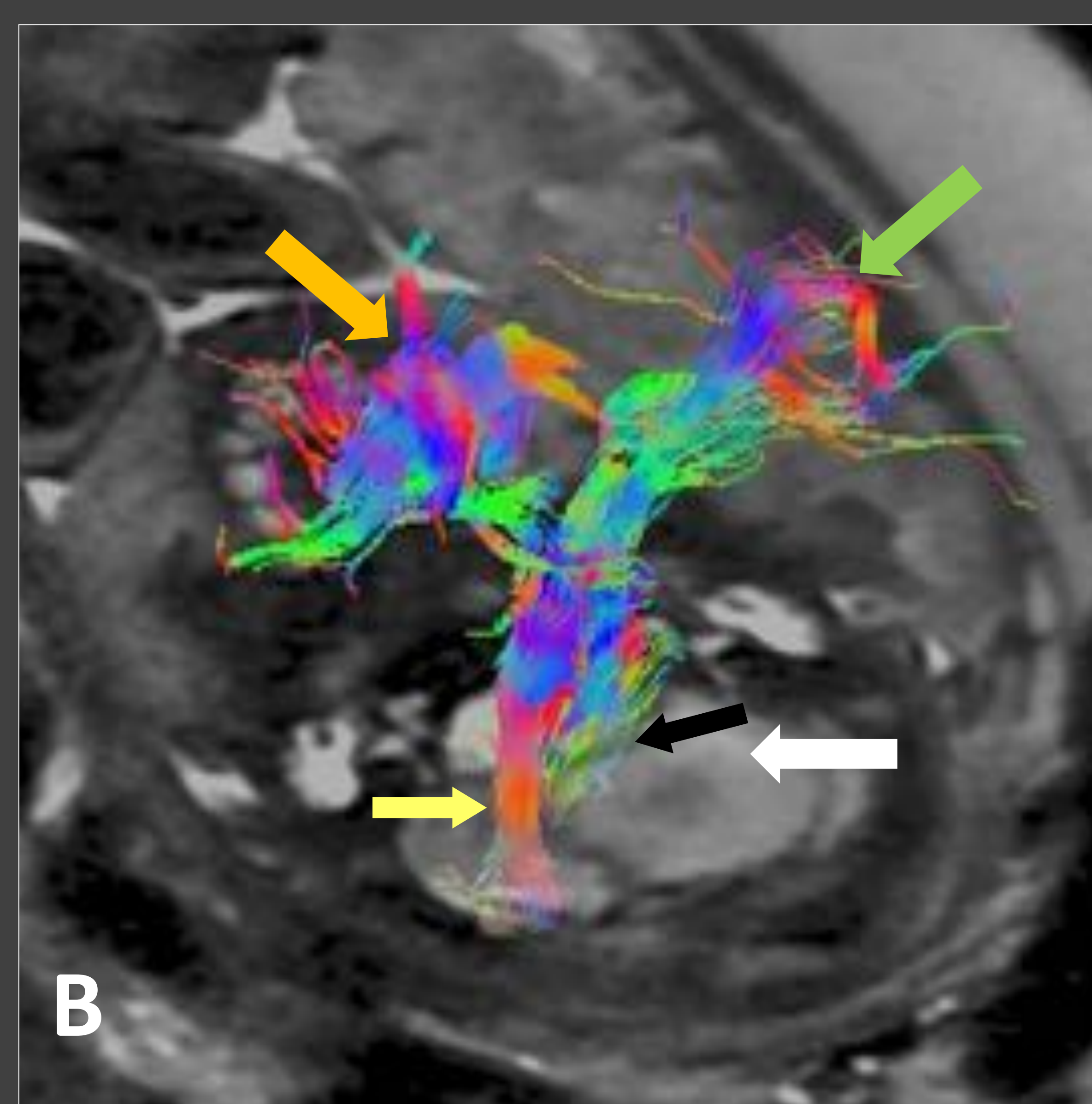
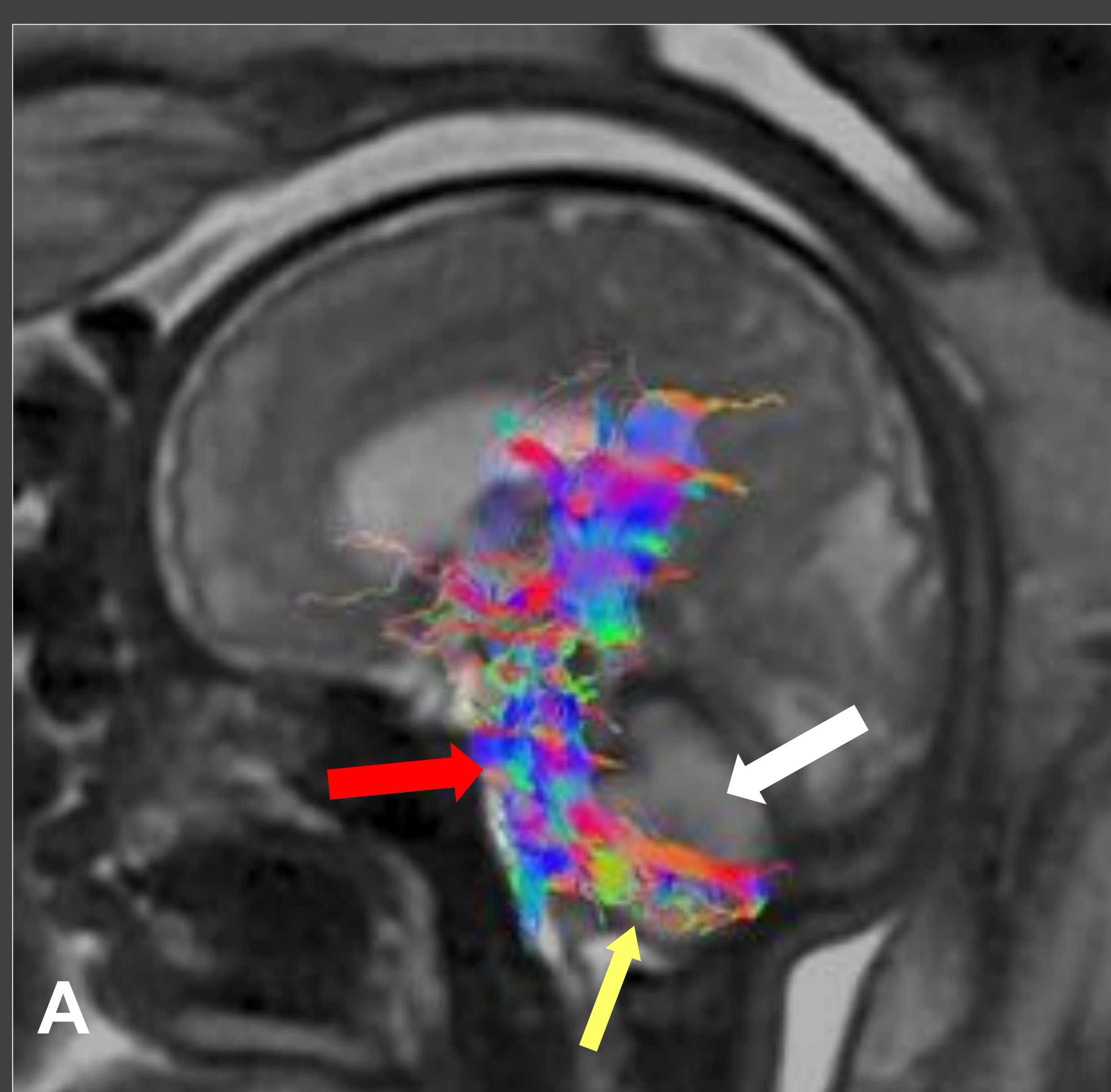


(A y B) Sagital SSFSE T2. (C) Coronal SSFSE T2. D. Axial SSFSE T2. Hemorragia subaguda en vermis y hemisferios cerebelosos hipointensa en T2 (flecha blanca) con edema hiperintenso en T2 (cabeza de flecha blanca). E. Axial Eco de gradiente T1. Hemorragia subaguda hiperintensa en T1 (flecha negra). F. Eco de gradiente en T2. Marcada hiposeñal por la presencia de metahemoglobina (cabeza de flecha blanca). (G) Ecografía plano medio sagital y (H) Ecografía plano cerebeloso coronal. Vermis de tamaño con hiperecogenicidad en su tercio medio e inferior (flecha roja) y marcada hiperecogenicidad y desestructuración de de ambos hemisferios cerebelosos (flecha azul) por hemorragia. **EG: 20,3s**

HEMATOMA CEREBELOSO (1)

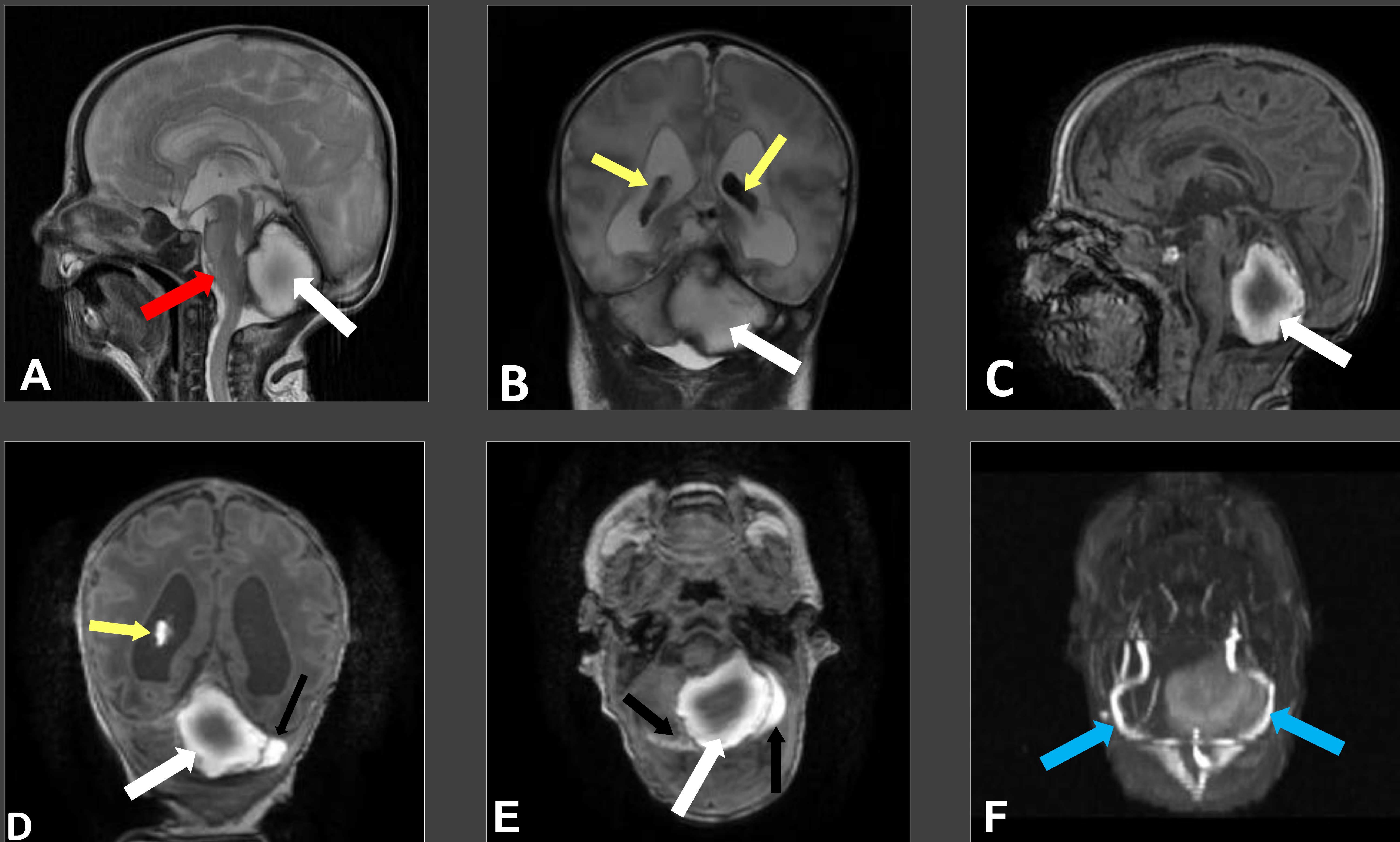


EG: 36,5 s. (A) Sagital SS FSE T2. (B) Coronal SS FSE T2. (C) Axial SS FSE T2. (D) Axial 3D gradiente T1 (LAVA). (E) Axial SS FSE T2. (F) Axial imagen de difusión. Hematoma subagudo en hemisferio cerebeloso izquierdo y se extiende levemente al pedúnculo cerebeloso izquierdo y al hemisferio cerebeloso derecho (flechas blancas). Produce marcada compresión del cuarto ventrículo y efecto de masa sobre la unión bulbo-protuberancial (flecha roja). Ventriculomegalia severa y sangrado subagudo en los plexos coroideos de ambos atrios ventriculares (flechas amarillas). Se acompaña de pequeños sangrados subdurales en fosa posterior (flechas negras).



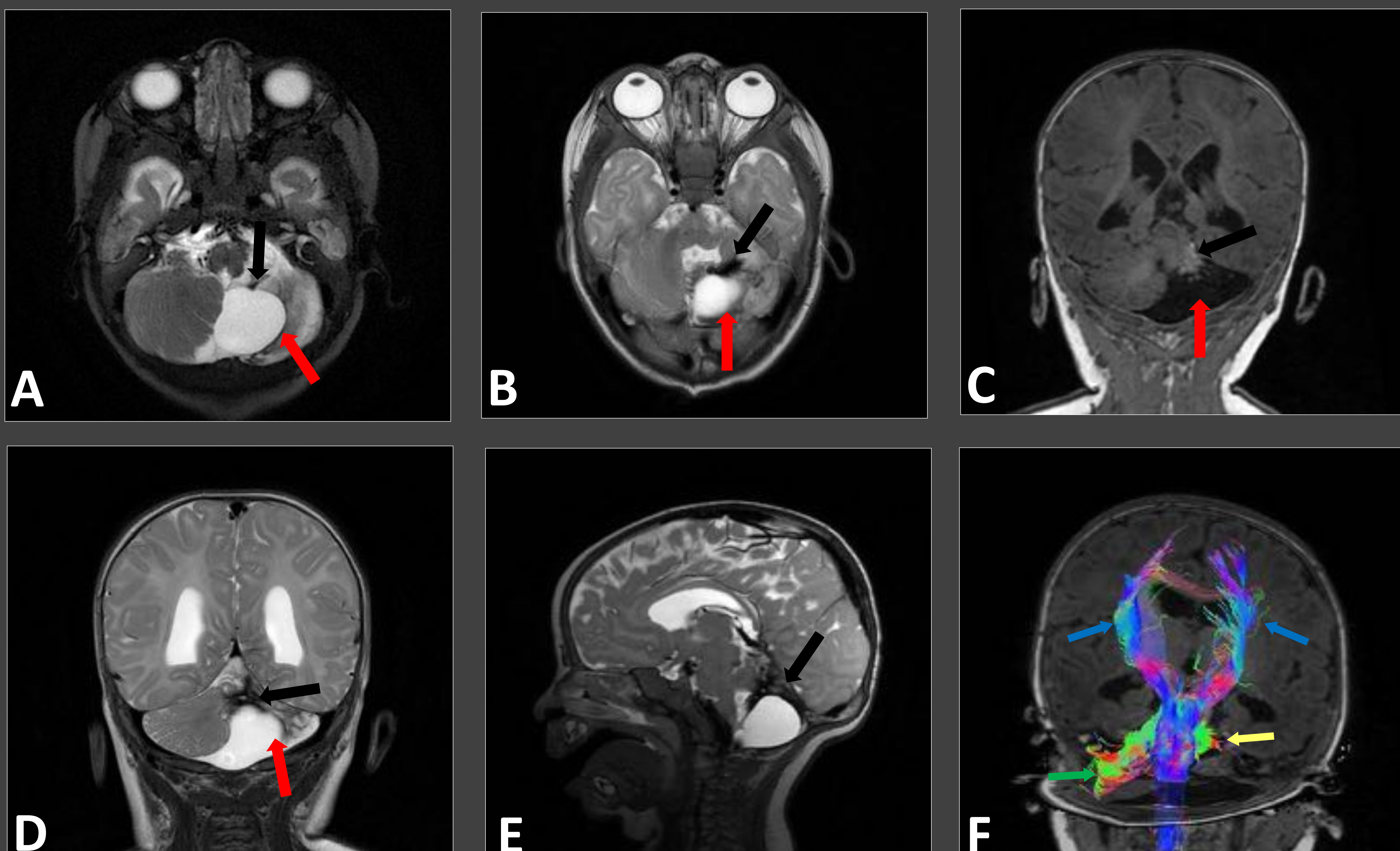
Estudio de tractografía con secuencia tensor de difusión con fusión de imágenes con sagital SSFSE T2 (A), axial SSF SE T2 (B). Hematoma subagudo en hemisferio cerebeloso izquierdo (flechas blancas) con leve efecto de masa sobre la cara posterior de los haces córtico-espinales en la protuberancia y en la unión bulbo-protuberancial (flechas rojas). Se identifica el haz córtico-espinal derecho (flechas naranjas) e izquierdo (flechas verdes). Las fibras pontocerebelosas derechas son normales (flechas amarillas) y existe compresión de las fibras pontocerebelosas izquierdas (flecha negra). **EG: 36,5 s**

HEMATOMA CEREBELOSO 2



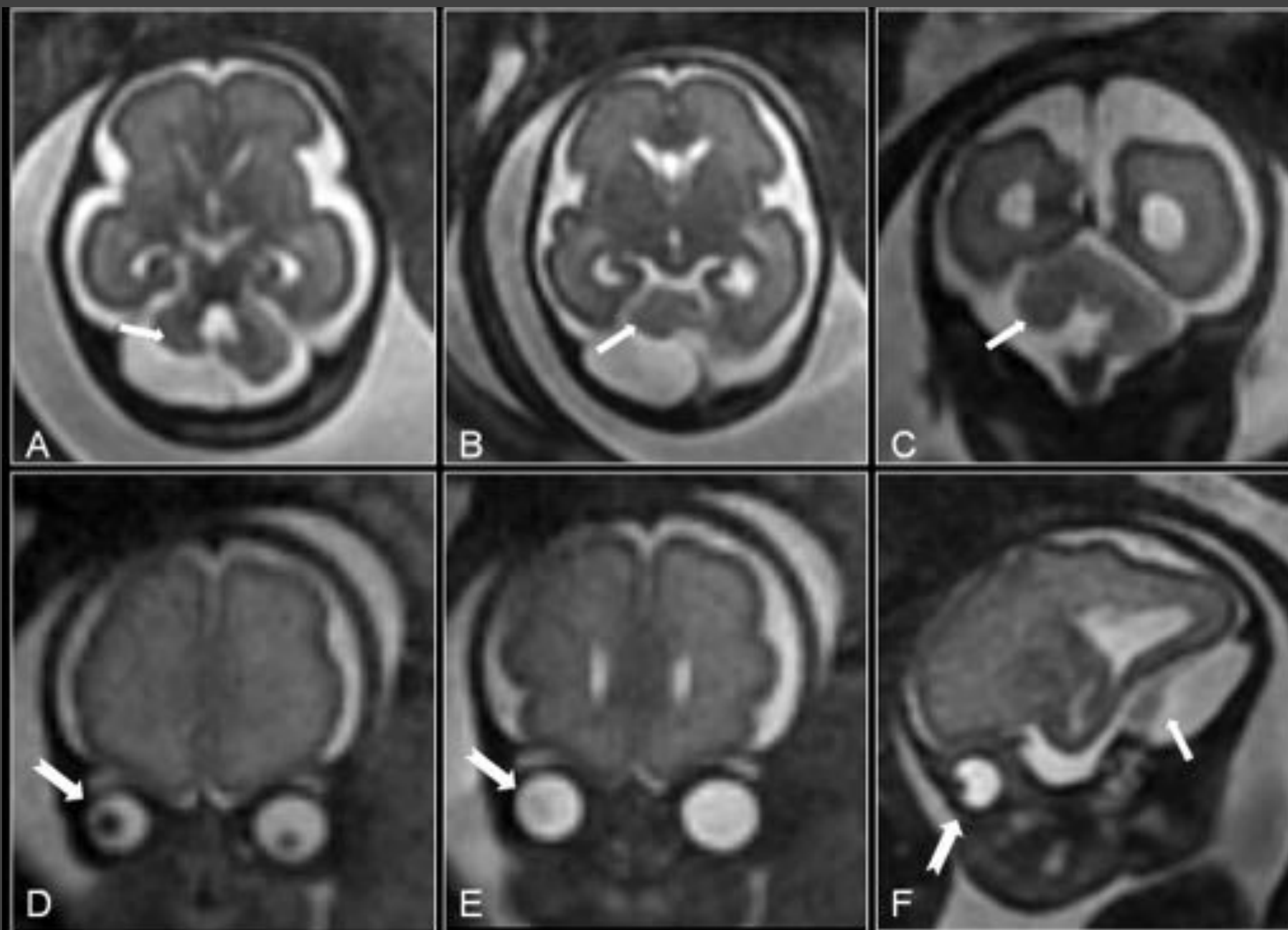
Control postnatal. 1 día de vida. (A) Sagital FSE T2. (B) Coronal FSE T2. (C) Sagital 3D FSPGR T1. (D) Coronal 3D FSPGR T1. (E) Axial 3D FSPGR T1. (F) Reconstrucción axial MIP de 2D contraste de fase para valoración de flujo venoso. Hematoma cerebeloso izquierdo (flechas blancas) que se extiende levemente al pedúnculo cerebeloso izquierdo y al hemisferio cerebeloso derecho. Produce marcada compresión del cuarto ventrículo y efecto de masa sobre la unión bulboprotuberancial (flecha roja). Ventriculomegalia severa y sangrado subagudo en plexo coroideo de ambos atrios ventriculares (flechas amarillas). Se acompaña de pequeños sangrados subdurales en fosa posterior (flechas negras). No presenta signos de trombosis venosa en senos sigmoideos ni transversos (flechas azules).

HEMATOMA CEREBELOSO 3

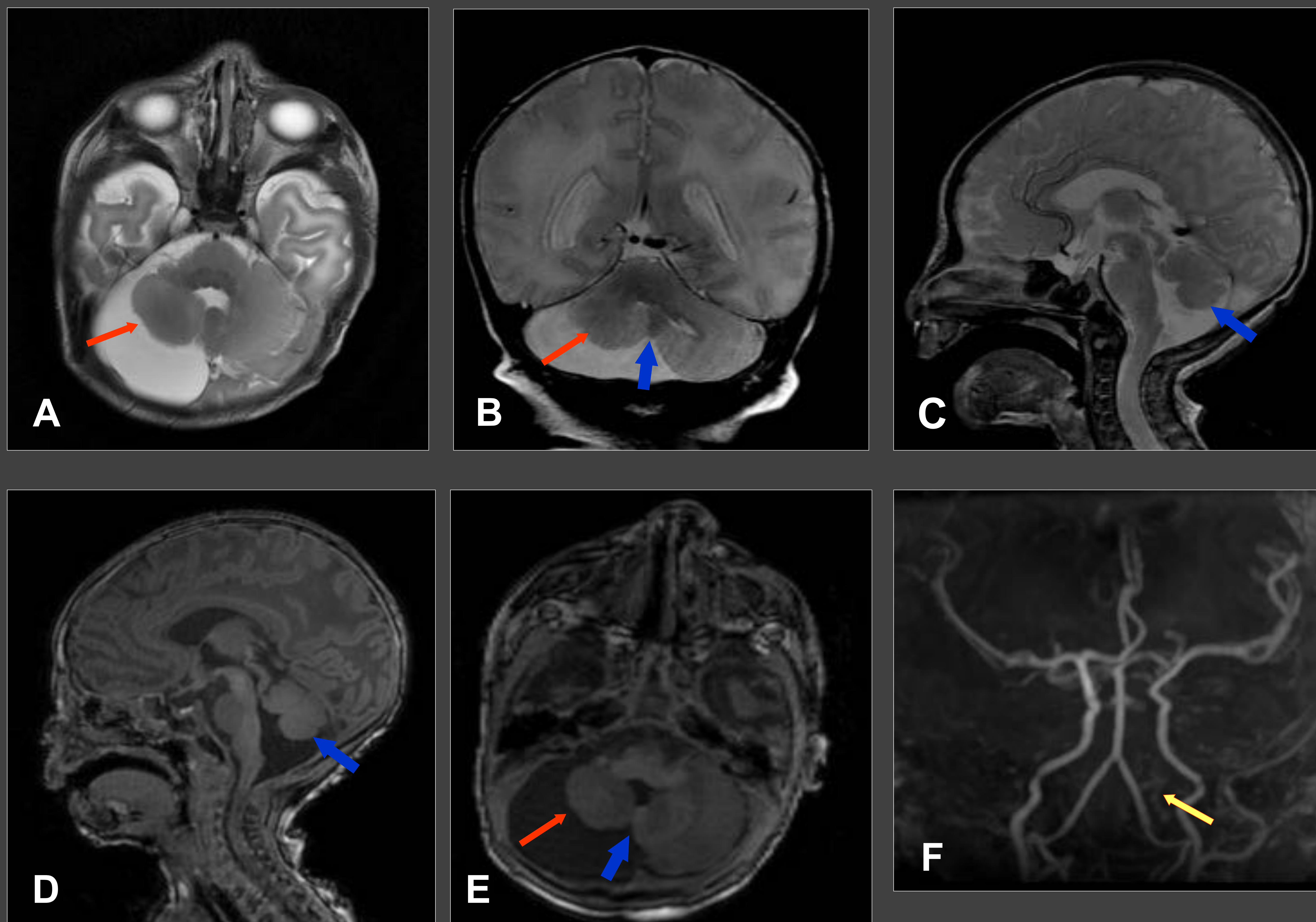


Control postnatal. 4 meses de vida. (A y B) Axial FSE T2. (C) Coronal 3D FSPGR T1. (D) Coronal FSE T2. (E) Sagittal FSE T2. (F). Secuela de hematoma cerebeloso con extensa zona de encefalomacia quística (flechas rojas), gliosis y restos de hemosiderina (flechas negras) que afecta a la totalidad de hemisferio cerebeloso izquierdo, pedúnculo cerebeloso medio izquierdo hemisferio y vermis con mínima afectación de del hemisferio cerebeloso derecho en su margen superomedial, adyacente al vermis. (F) Tensor de difusión y tractografía. No se aprecian alteraciones en los haces córtico-espinales (flechas azules). Las fibras pontocerebelosas derechas son normales (flecha verde). Existe marcada destrucción de las fibras pontocerebelosas izquierdas (flecha amarilla.)

DD: S. DE PASCUAL CASTROVIEJO 2 O SÍNDROME DE PHACE

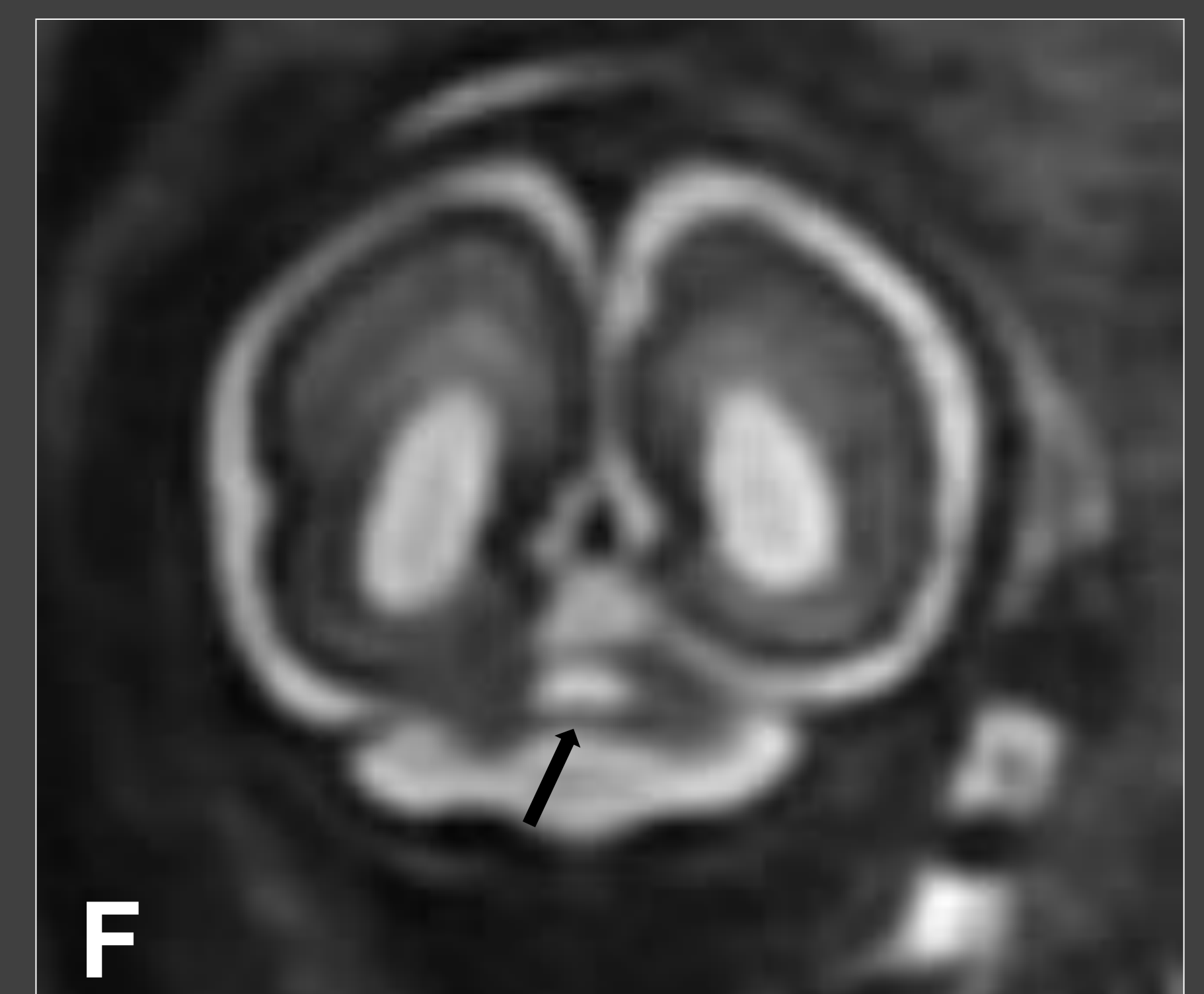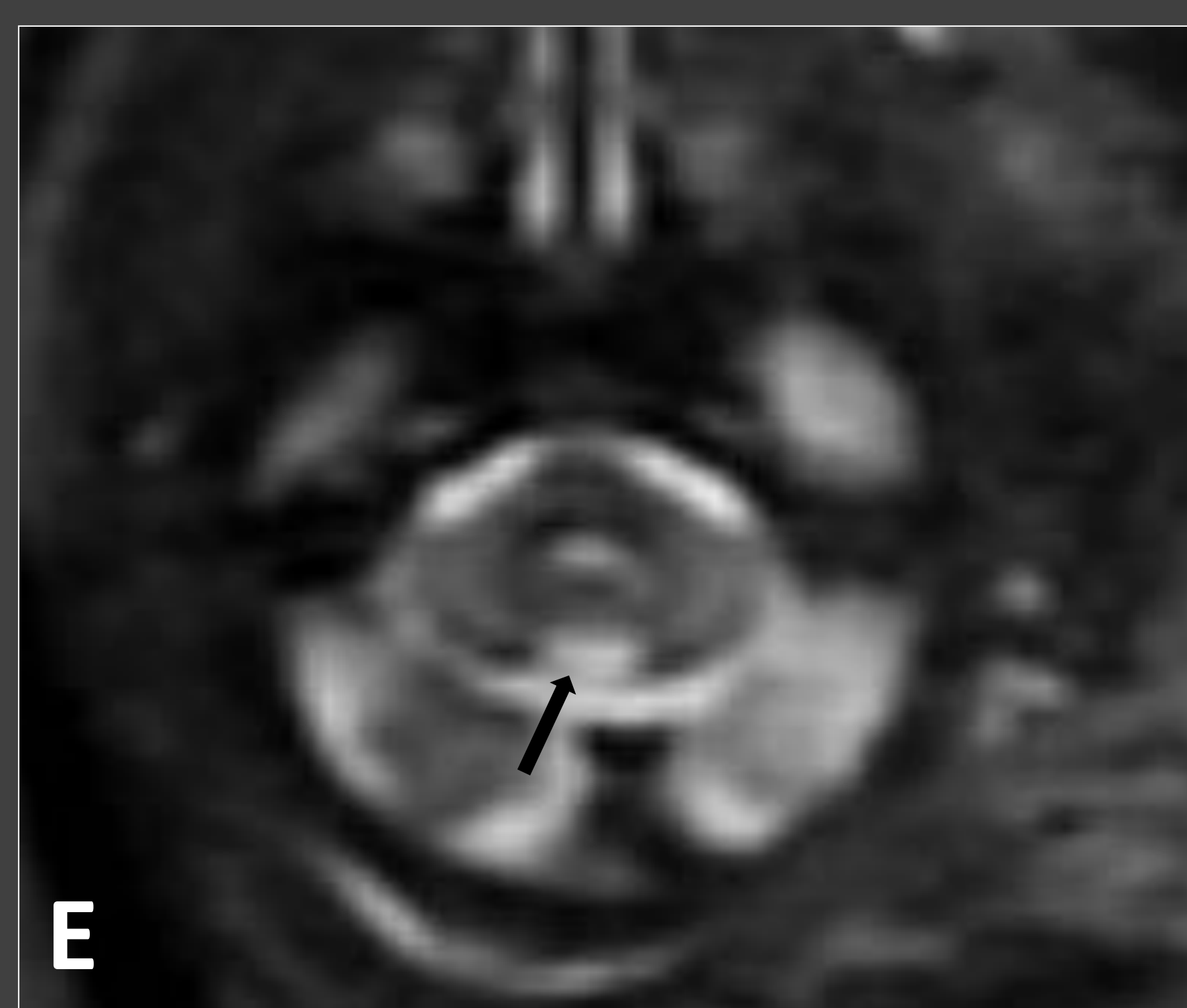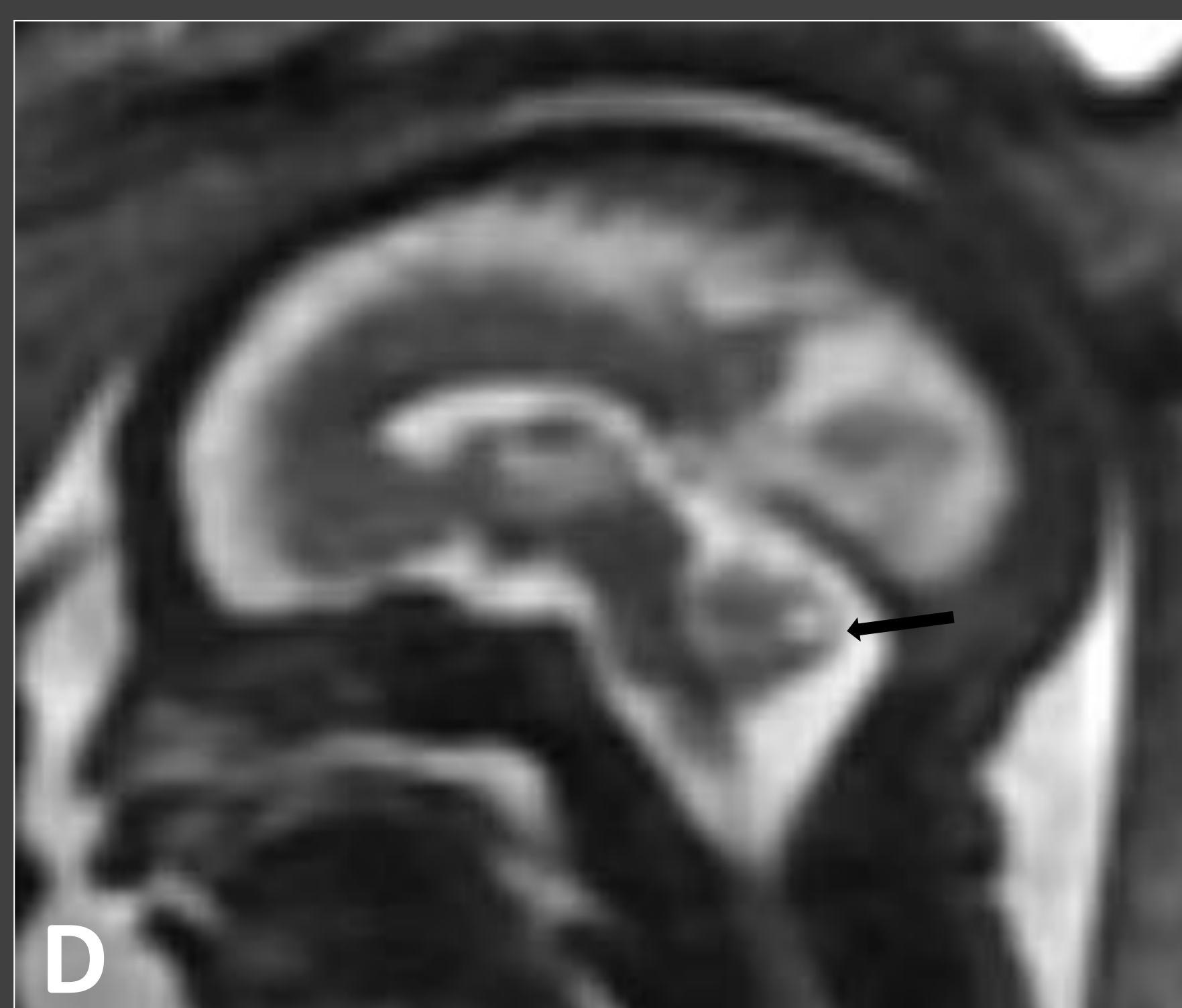
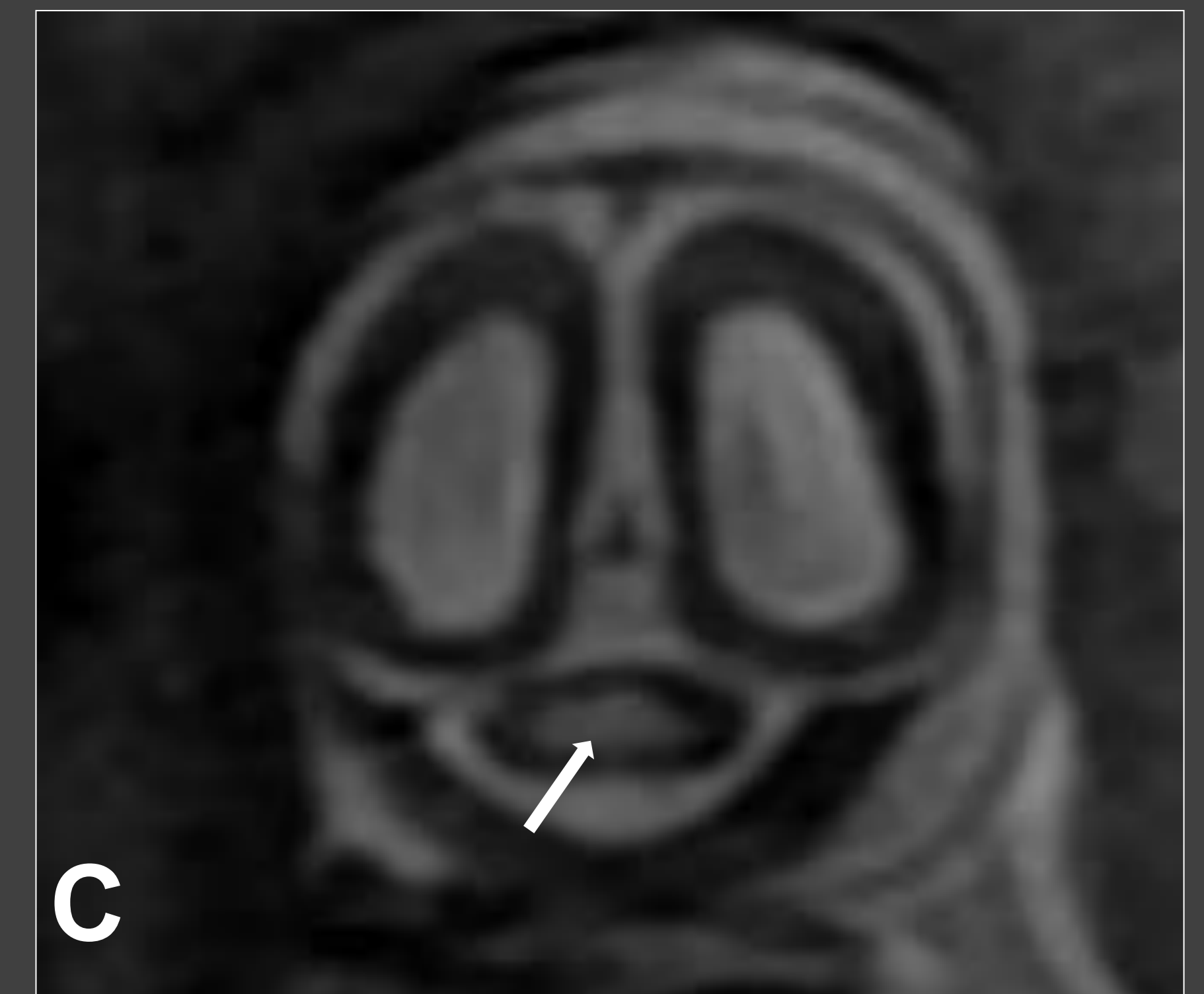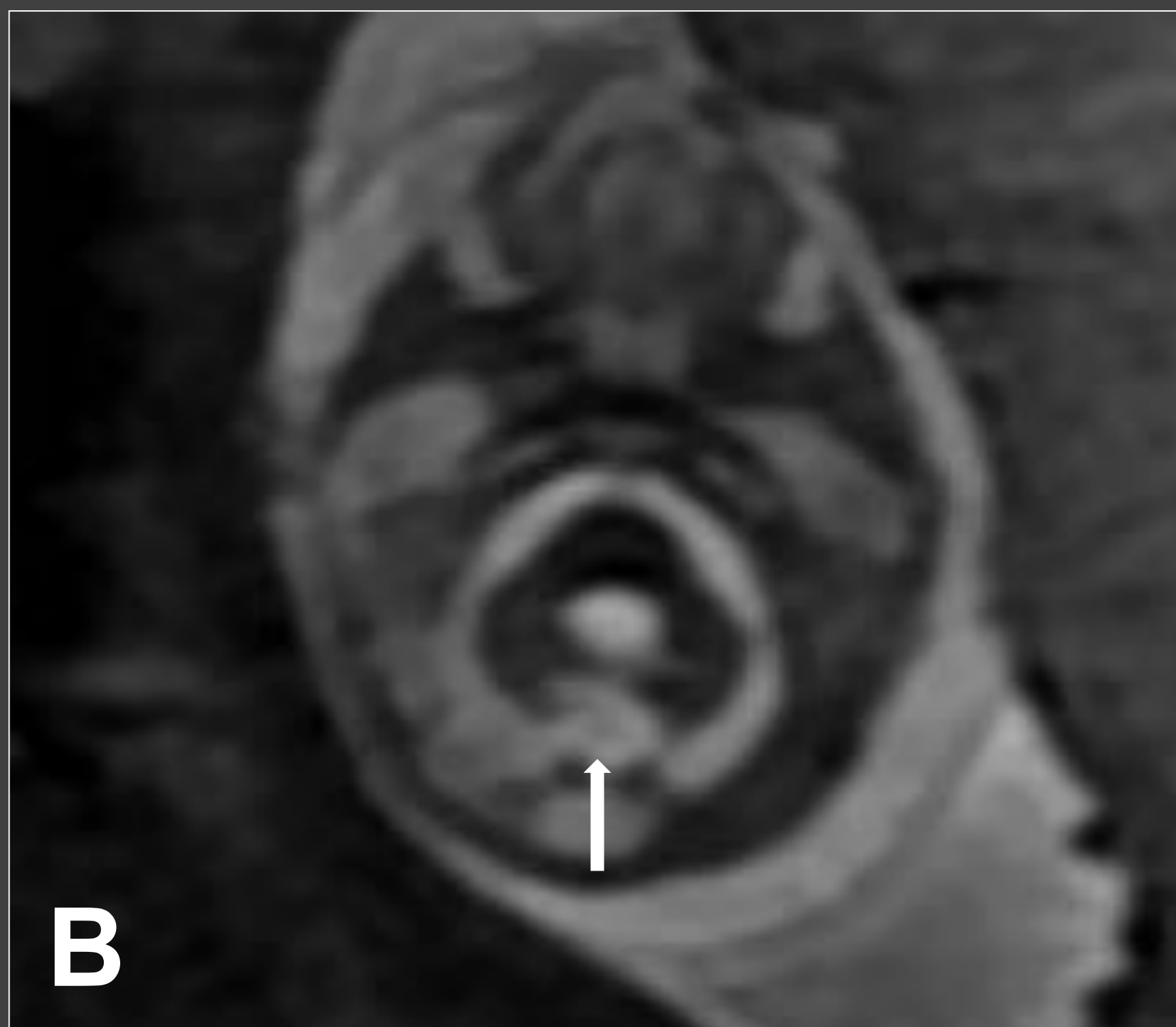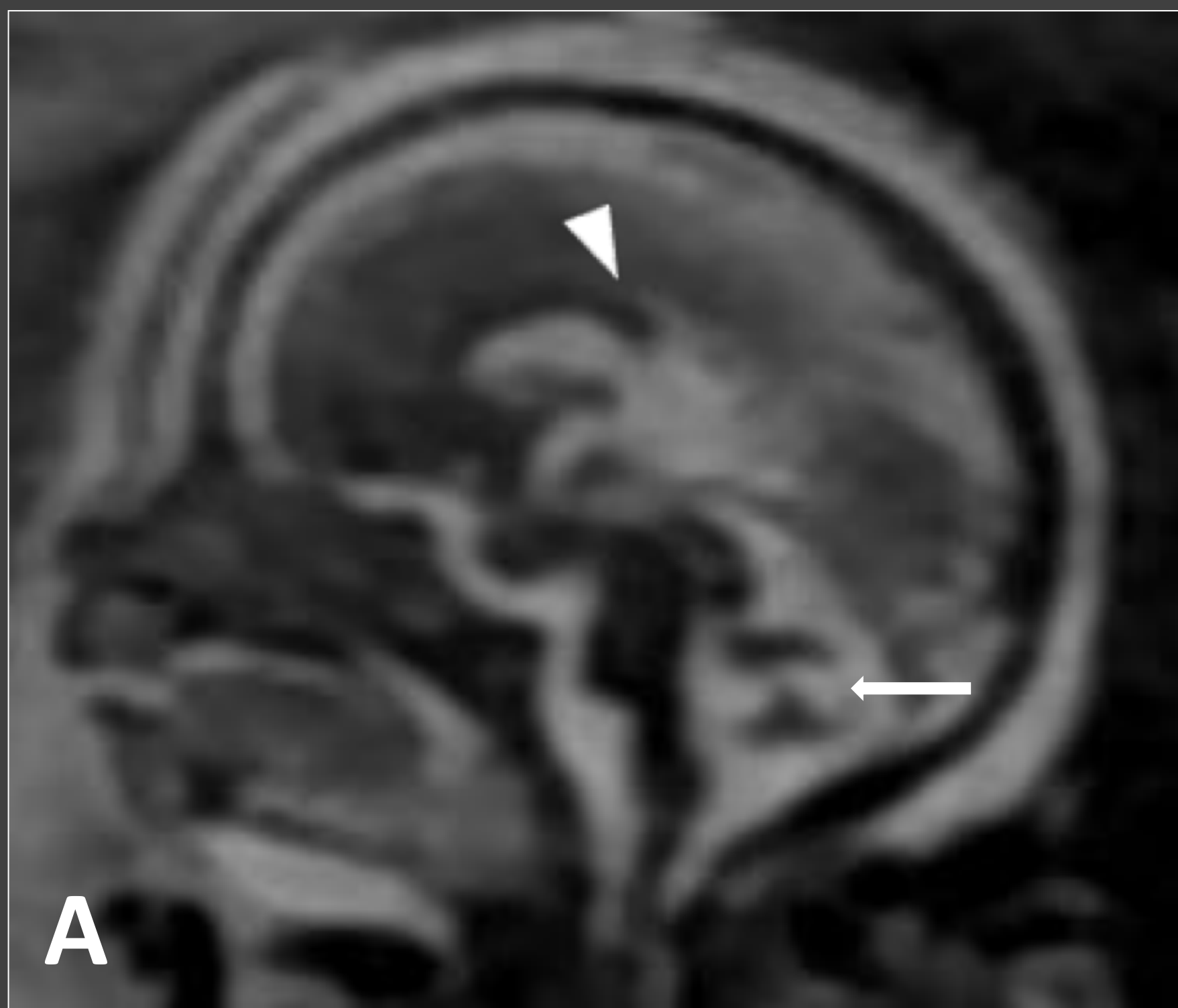


(A y B) Sagital SSFSE T2. (C) Axial SSFSE T2 y (D) Coronal SSFSE T2. Hipoplasia de hemisferio cerebeloso (flecha roja) e hipoplasia de vermis (flecha azul). EG: 21s.



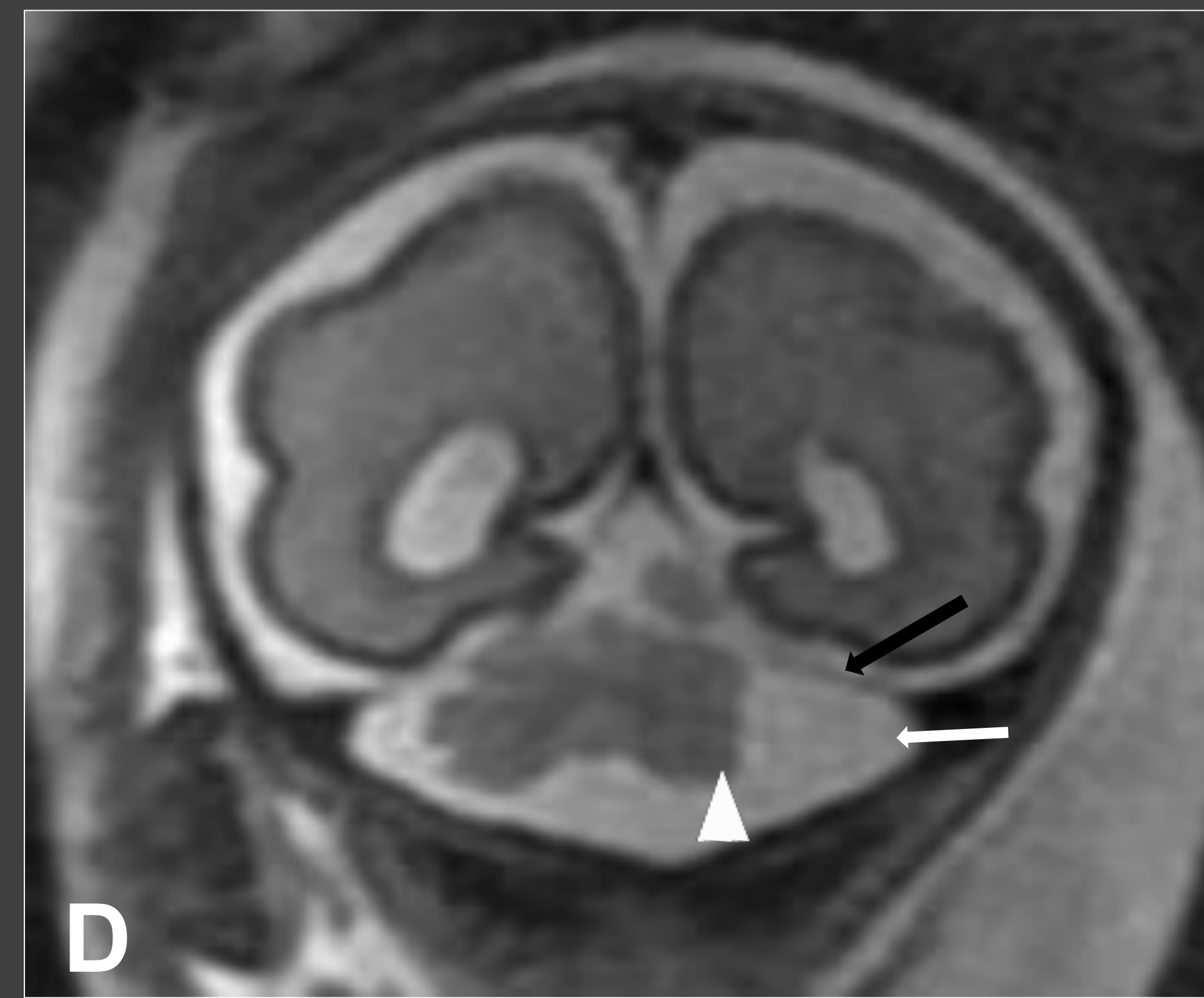
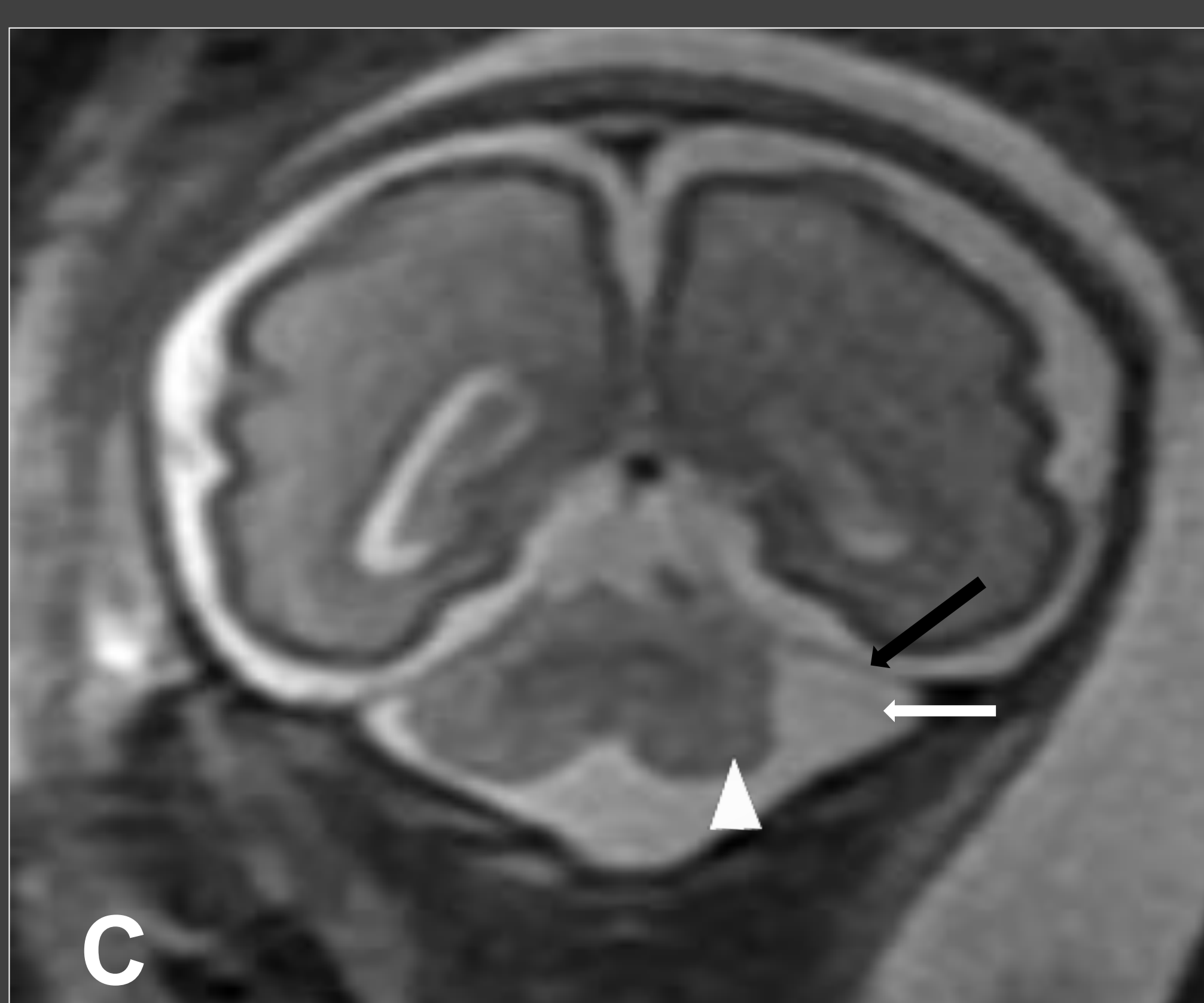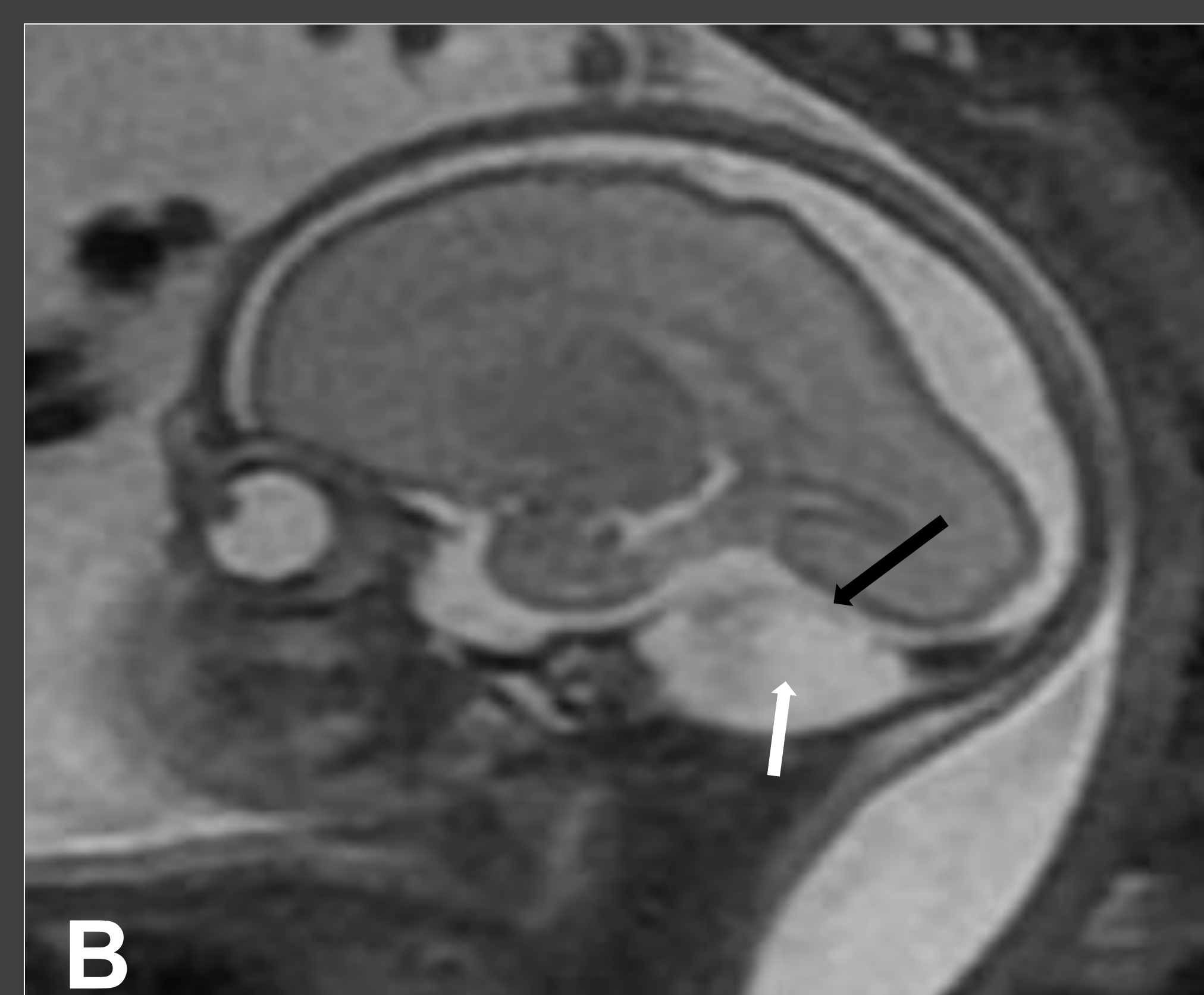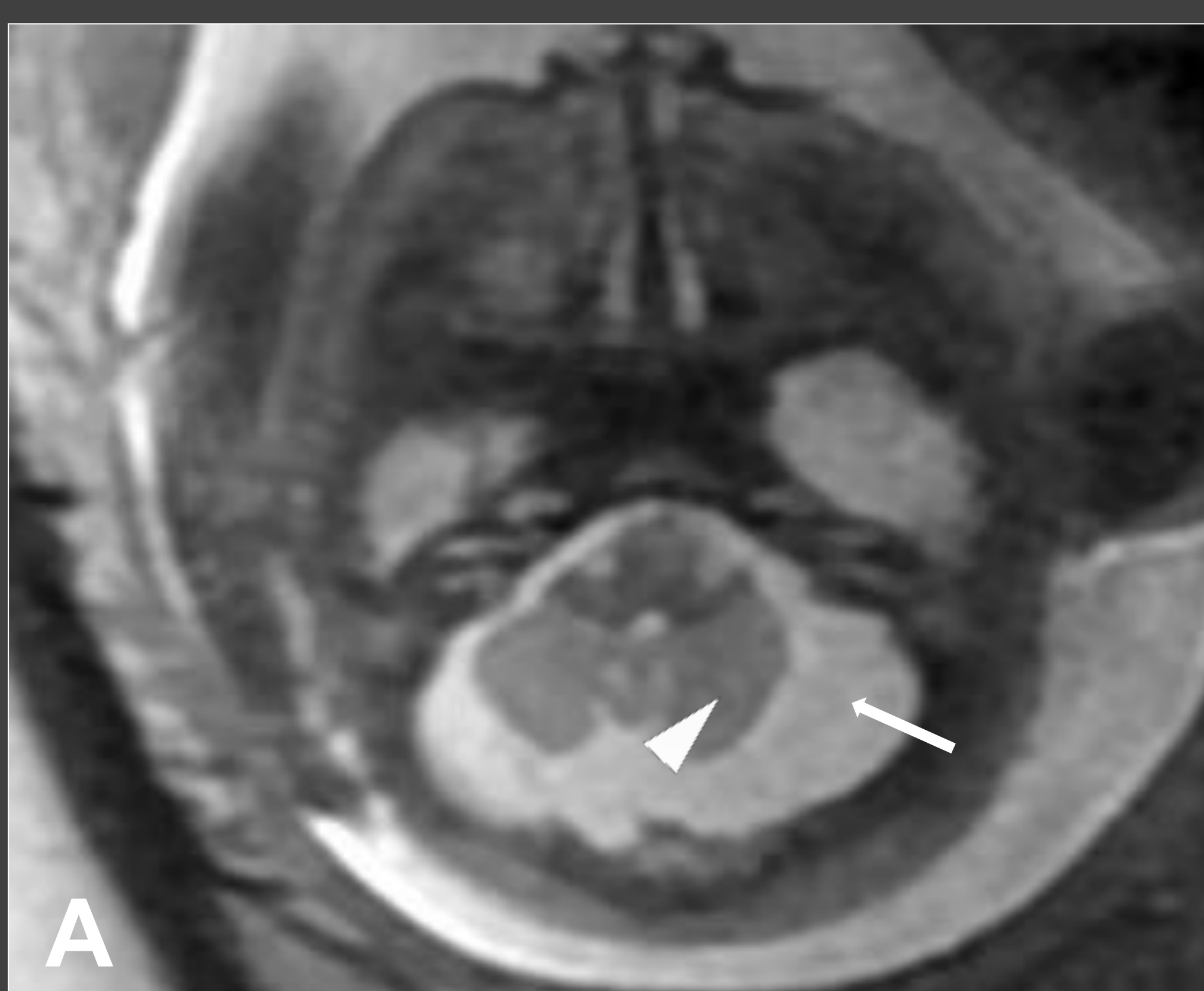(A) Axial FSE T2. (B) Coronal FSE T2. (C) Axial SSFSE T2. (D) Sagital 3D SPGR. (E) Axial 3D SPGR. Hipoplasia de hemisferio cerebeloso (flecha roja) e hipoplasia de vermis (flecha azul). Angio- RM 3D TOF. Normalidad de arterias vertebrales y PICA izquierda (flecha amarilla). No se identifica PICA derecha. Control postnatal.

DD. AFECTACIÓN CEREBELOSA POR INFECCIÓN DE CMV



RM fetal. (). (A) Sagital SS FSE T2. (B) Axial SS FSE T2. (C) Coronal SS FSE T2. Hipoplasia de ambos hemisferios cerebelosos y vermis con área de encefalomalacia quística (flechas blancas). Agenesia parcial del cuerpo calloso (cabeza de flecha blanca). **EG: 20 s.** (D) Sagital SS FSE T2. (E) Axial SS FSE T2. (F) Coronal SS FSE T2. Hipoplasia de ambos hemisferios cerebelosos y vermis con área de encefalomalacia quística (flechas negras). **Control EG 28 s**

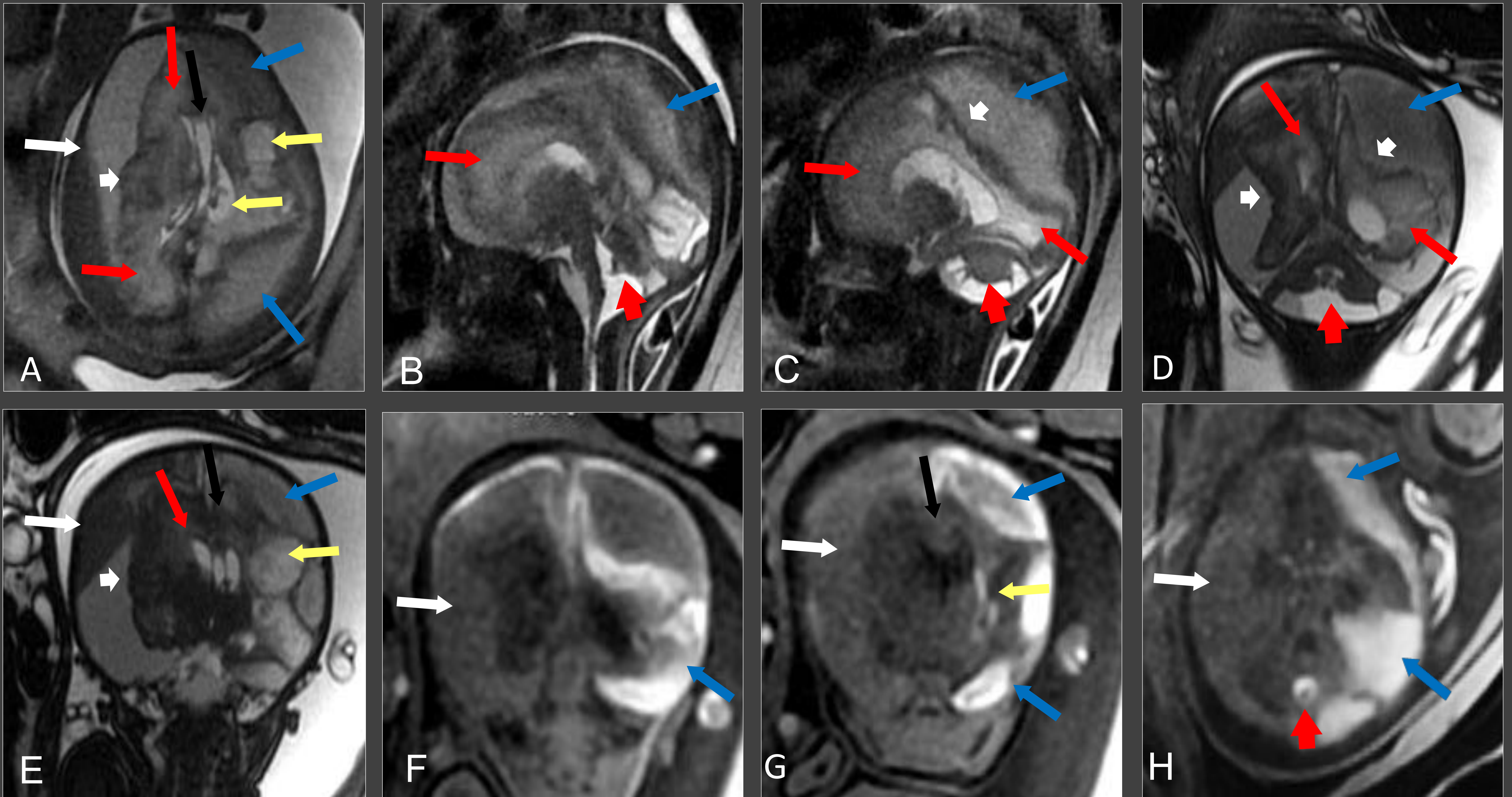
DD. QUISTE ARACNOIDEO INFRATENTORIAL



(A) Axial SS FSE T2. (B) Sagital SS FSE T2. (C y D) Coronal SS FSE T2 . Quiste aracnoideo infratentorial izquierdo (flecha blanca).con efecto de masa el hemisferio cerebeloso izquierdo (cabeza de flecha blanca) y el tentorio (flecha negra). **EG: 27 semanas**

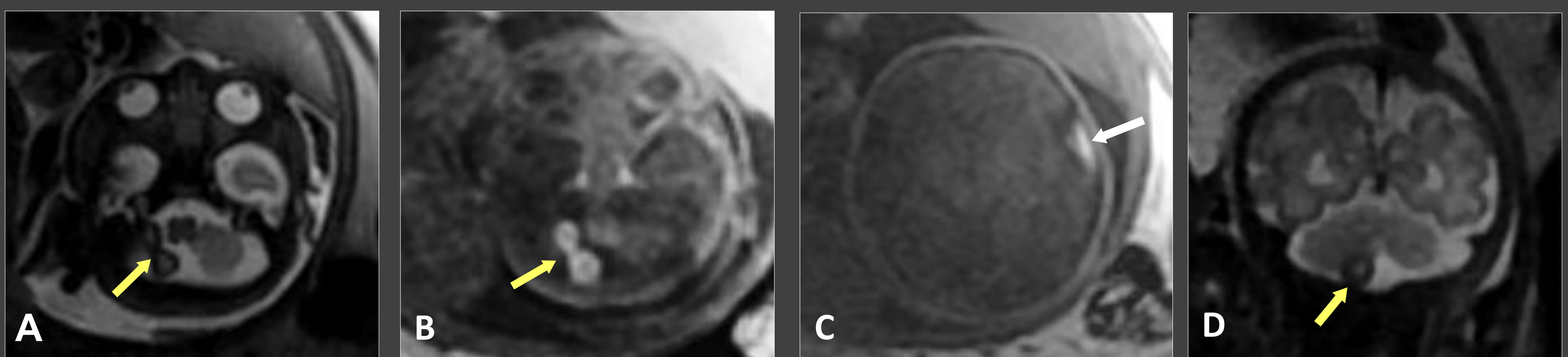
HEMATOMAS SUBDURALES E INFARTOS ARTERIALES

Gestación bicorial y biamniótica (Feto 1)



(A) Axial SS FSE T2. (B y C) Sagital SS FSE T2 . (D y E) Coronal FIESTA. (F y G). Coronales eco de gradiente T1. (H)Axial Eco de gradiente T1. Hematomas subdurales bilaterales fronto-parieto- témporo-occipital con sangrado en diferentes estadios, con tabiques en su interior, existiendo sangrado subagudo (flecha azul) con áreas de sangrado crónico (flecha blanca). Herniación subfalcial hacia la izquierda de 6,3 mm (flecha negra). Afectación difusa de la sustancia blanca de ambos hemisferios cerebrales (flecha roja) con encefalomalacia quística hemorrágica izquierda (flecha amarilla). Encefalomalacia quística y hemorrágica de hemisferios cerebelosos y vermis (cabeza de flecha amarilla). Microcefalia severa con patrón destructivo del parénquima cerebral con cortical anómala polimicrogírica(cabeza de flecha blanca) EG:33,4 s.

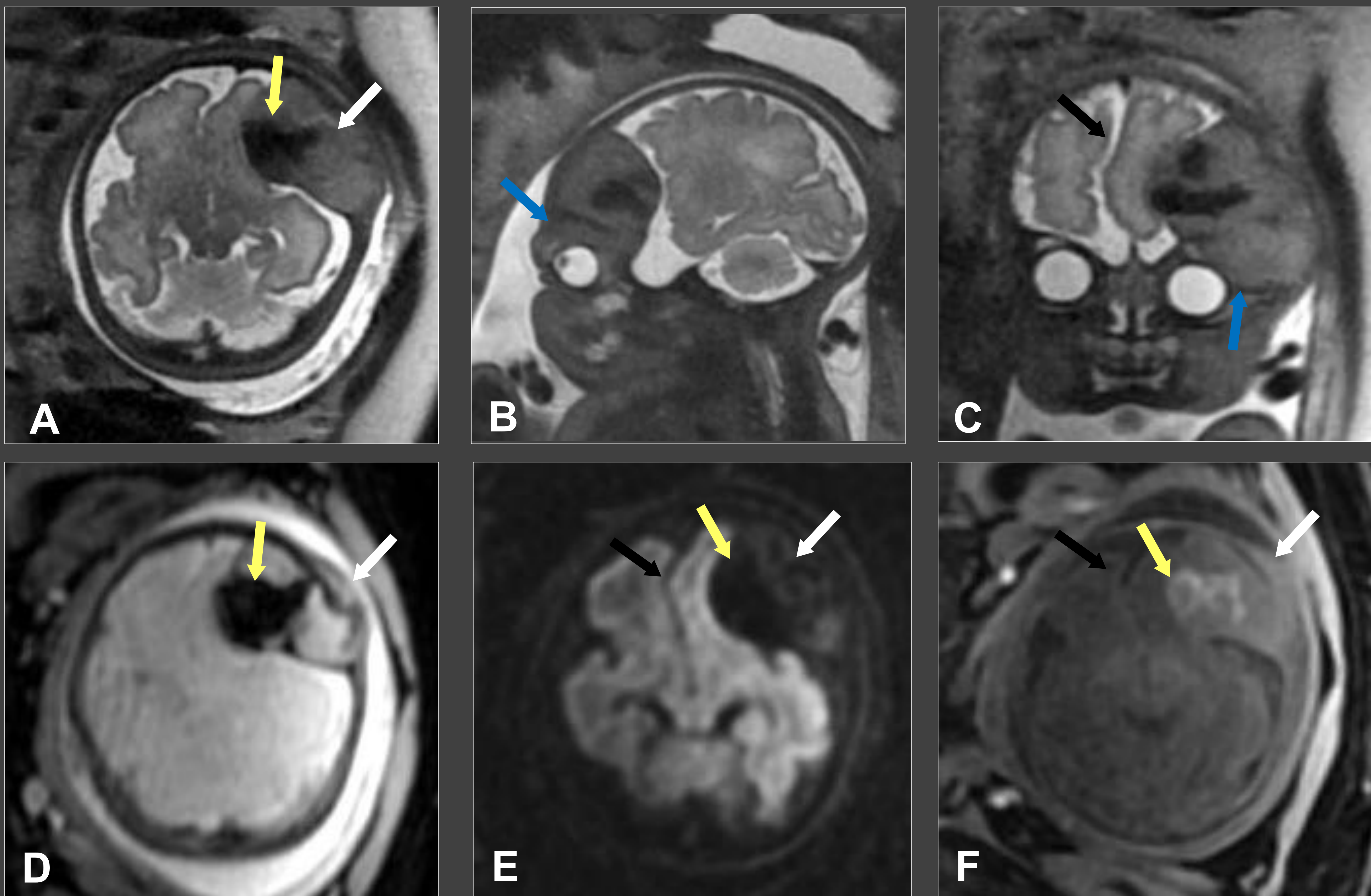
Gestación bicorial y biamniótica Feto 2



(A) Axial FIESTA. (B y C) Axial SS FSE T2) . (D) Coronal SS FSE T2. Vena anómala trombosada (flecha amarilla) con trombo subagudo que podría corresponder a un seno occipital con trayecto anómalo adyacente al margen inferior del hemisferio cerebeloso derecho. El trombo impronta la porción basal del hemisferio cerebeloso sin signos de sangrado intraparenquimatoso. Pequeño hematoma subagudo subdural laminar, en región insular izquierda (flecha blanca) sin efecto de masa sobre los surcos corticales. EG:33,4 s.

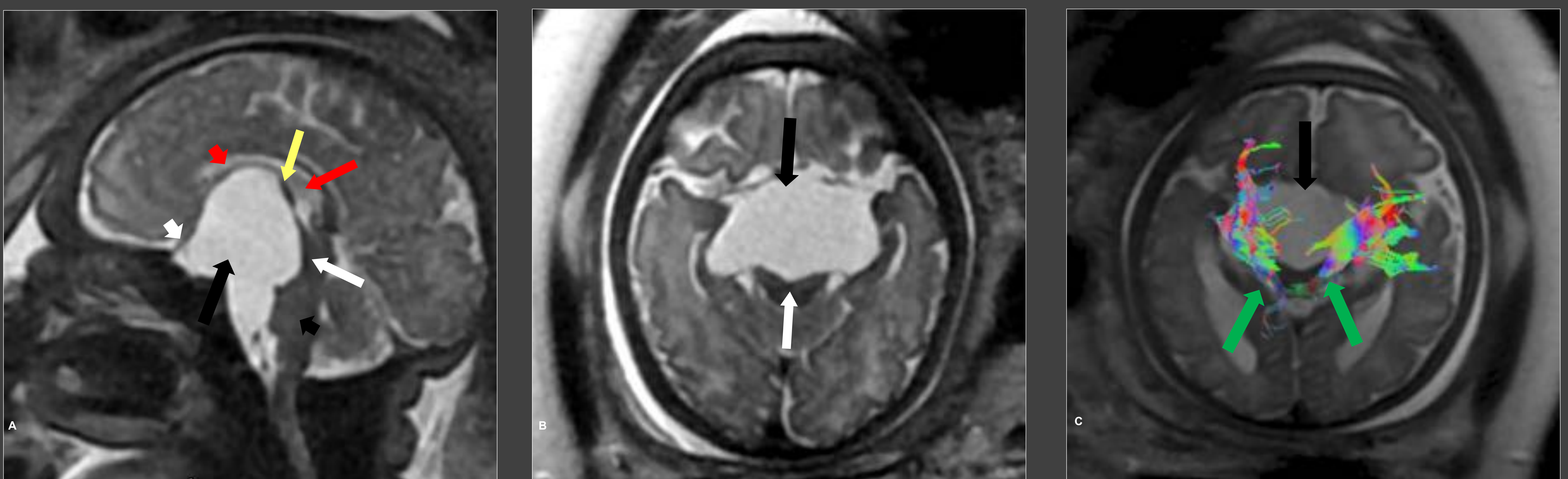


DD: HEMANGIOMA ÓSEO



(A) Axial SS FSE T2. (B) Sagittal FSE T2. (C) Coronal SS FSE T2. (D) Axial eco de gradiente T2. (E) Axial imagen de difusión. (F) Axial eco de gradiente T1. Tumoración ósea expansiva en calota frontal izquierda (flecha blanca) que insufla la tabla interna y externa de la calota. Presenta sangrado subagudo precoz (flecha amarilla) con efecto de masa sobre el lóbulo frontal izquierdo con herniación subfalcial (flecha negra). Se extiende a la órbita izquierda (flecha azul) desplazando el globo ocular en dirección inferior **EG:34,2 s.**

DD: QUISTE ARACNOIDEO



Quiste aracnoideo asociado a persistencia de la membrana de Liliequist. Edad gestacional: 36 semanas y 2 días. (A) Sagittal SS FSE T2. (B) Axial SS FSE T2. Quiste aracnoideo de gran tamaño en situación anterior al mesencéfalo que se extiende a la cisterna prepontina y región supraselar (flecha negra). Muestra leve efecto de masa la protuberancia (cabeza de flecha negra) e importante efecto de masa sobre el mesencéfalo (flecha blanca), el suelo del tercer ventrículo (cabeza de flecha roja), cuerpos mamilares (flecha amarilla) y región hipotalámica (flecha roja). (C) Tensor de difusión con imagen de tractografía axial. Se observa el quiste aracnoideo (flecha negra) que impronta el mesencéfalo con ampliación de la cisterna interpeduncular del mesencéfalo y desplaza en dirección posterolateral los tractos córticoespinales (flechas verdes). **EG:36,2S.**

• Porencefalia:

- Se caracteriza por **cavidades quísticas dentro del parénquima cerebral** que pueden comunicar con el sistema ventricular, espacio subaracnoideo o ambos.
- **Prevalencia:** Se observa en alrededor de 1 en 10.000 nacimientos.
- **Etiología:** La porencefalia se asocia a infarto de arterias cerebrales, hemorragias en el parénquima cerebral, muerte de un gemelo y eventualmente secundario a infecciones (citomegalovirus) o traumatismos.
- **Diagnóstico:** En la porencefalia hay cavidades quísticas, generalmente de pequeño tamaño que pueden o no estar comunicadas al espacio subaracnoideo o a los ventrículos.
- **Pronóstico:** Es dependiente de la severidad del daño cerebral. Los que sobreviven usualmente tienen retardo mental moderado a severo, asociado a convulsiones y otros síntomas de daño focal.

• Esquisencefalia:

- También conocida como verdadera porencefalia y consiste en una hendidura que comunica superficie pial con el epéndimo cubierta por sustancia gris.
- **Incidencia:** 1,5: 100.000 nacidos. Alta asociación con madres jóvenes.
- **Etiología:** 50% de causa vascular intraútero por infección, teratógeno, hipoperfusión en gemelos, trombofilia hereditaria o traumatismo en primer o segundo trimestre.
- **Tipos:** Tipo I labio cerrado y tipo II de labio abierto. 51% unilaterales.
- **Anomalías asociadas:** Polimicrogiria (66%), anomalías del cuerpo calloso (42%), afectación de sustancia blanca (20%), hipoplasia de nervios ópticos (20%) y ausencia de septum pellucidum (35-60%)
- **Pronóstico:** 81% tienen epilepsia. La afectación bilateral produce severo retraso en el desarrollo y cuadraparesia espástica. La afectación unilateral hemiplejía y leve déficit intelectual.

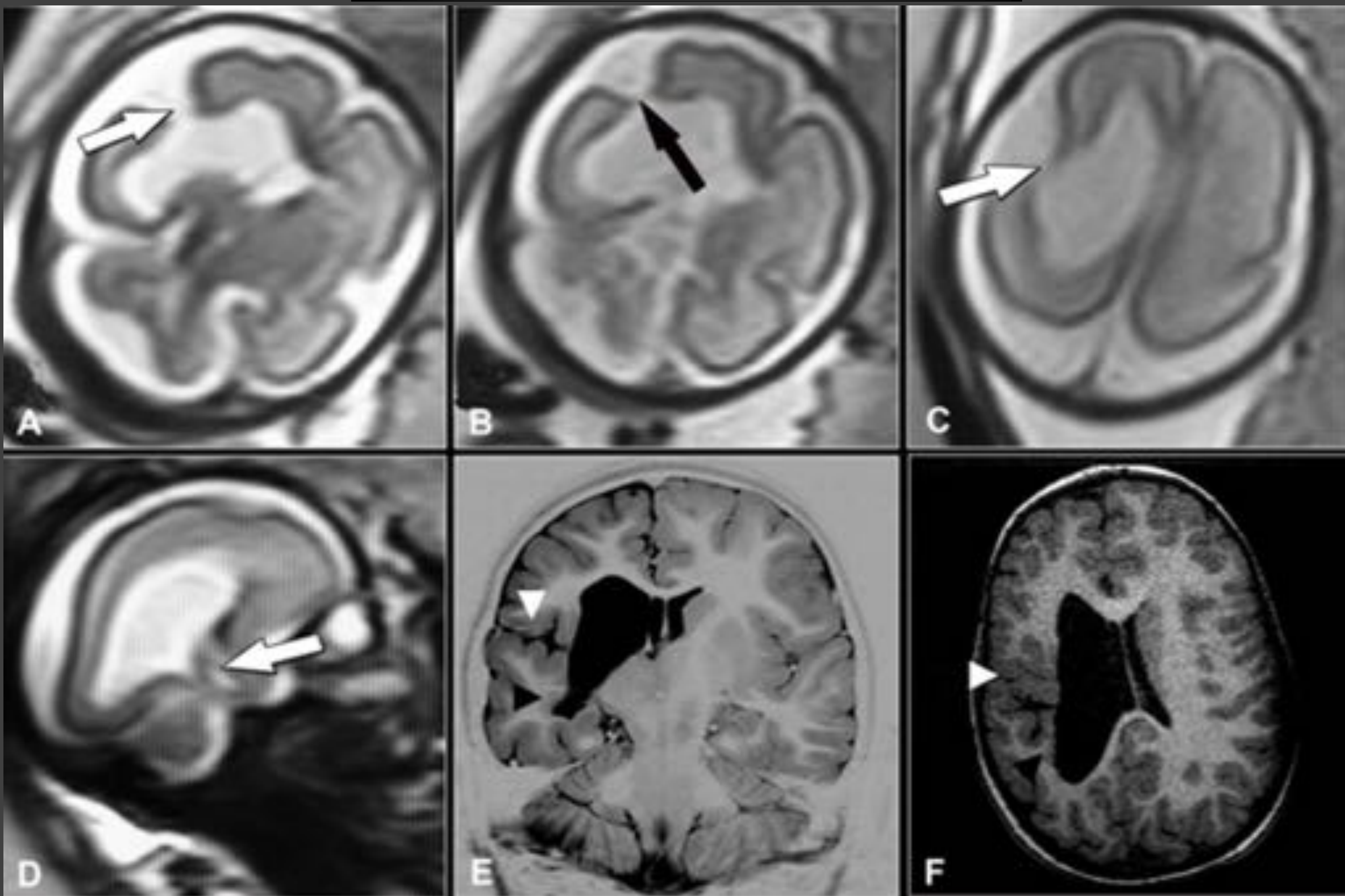
• Hidranencefalia:

- **Ausencia total de los hemisferios cerebrales**, con preservación de cerebro medio y cerebelo.
- **Prevalencia:** Se observa en alrededor de 1 en 10.000 nacimientos.
- **Etiología:** Resultado final de diferentes condiciones, tales como, oclusión vascular en el territorio de las arterias carótidas internas, hidrocefalia severa y prolongada, así como también resultado de una infección fetal por toxoplasma o citomegalovirus.
- **Pronóstico:** Es normalmente letal, con retardo mental profundo en los casos que sobreviven.

• Malformación venosa dural y trombosis

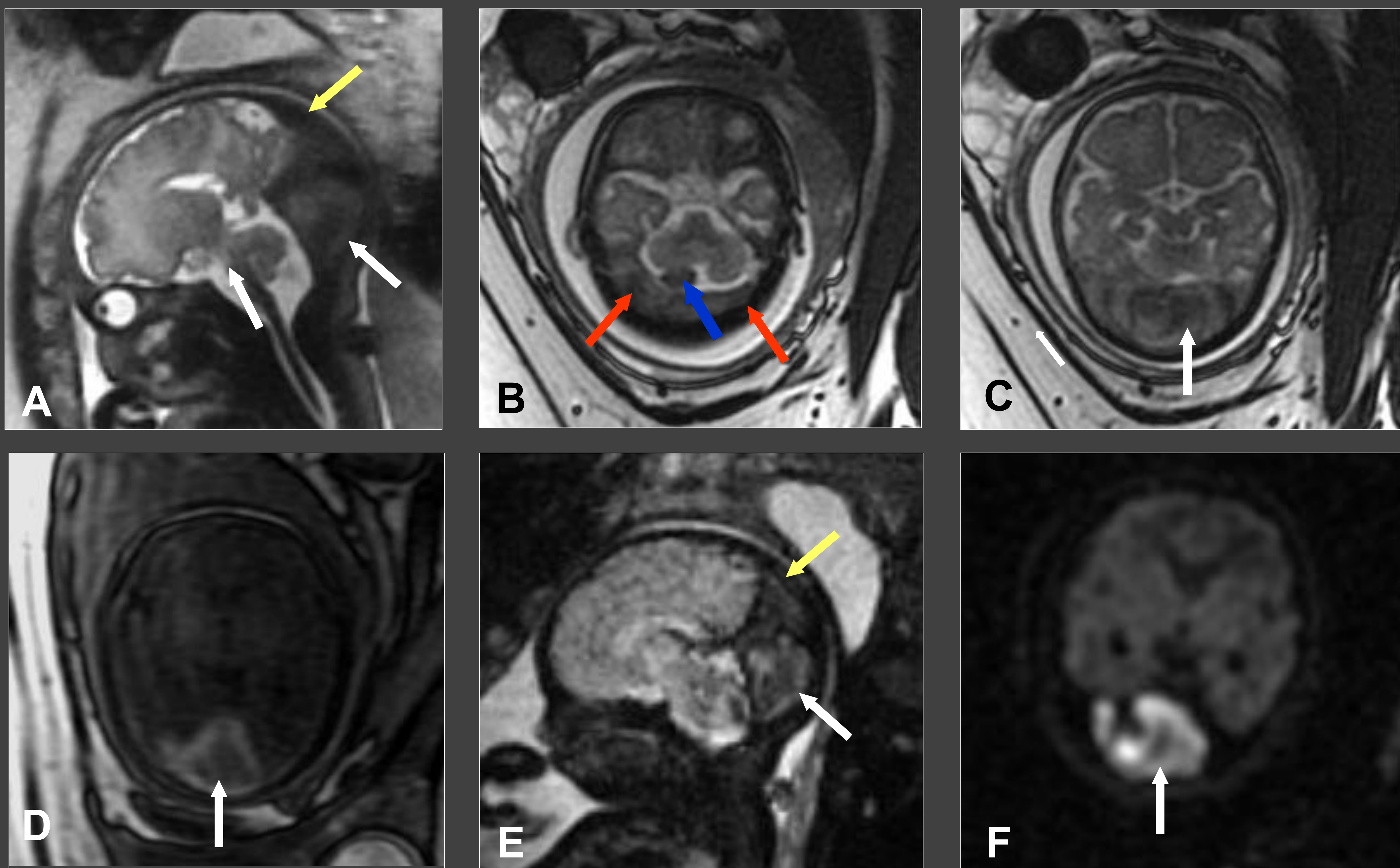
- Es una rara malformación vascular de fetos y niños pequeños con dilatación anómala de los senos venosos duros y trombosis venosa que presentan riesgo de hemorragia, isquemia cerebral o hidrocefalia.
- 70-80% de los casos tienen buen pronóstico.
- La ausencia de hidrocefalia, hemorragia o isquemia cerebral, la disminución del tamaño del seno dilatado y el aumento de tamaño del trombo dural son signos de buen pronóstico.

ESQUISENCEFALIA



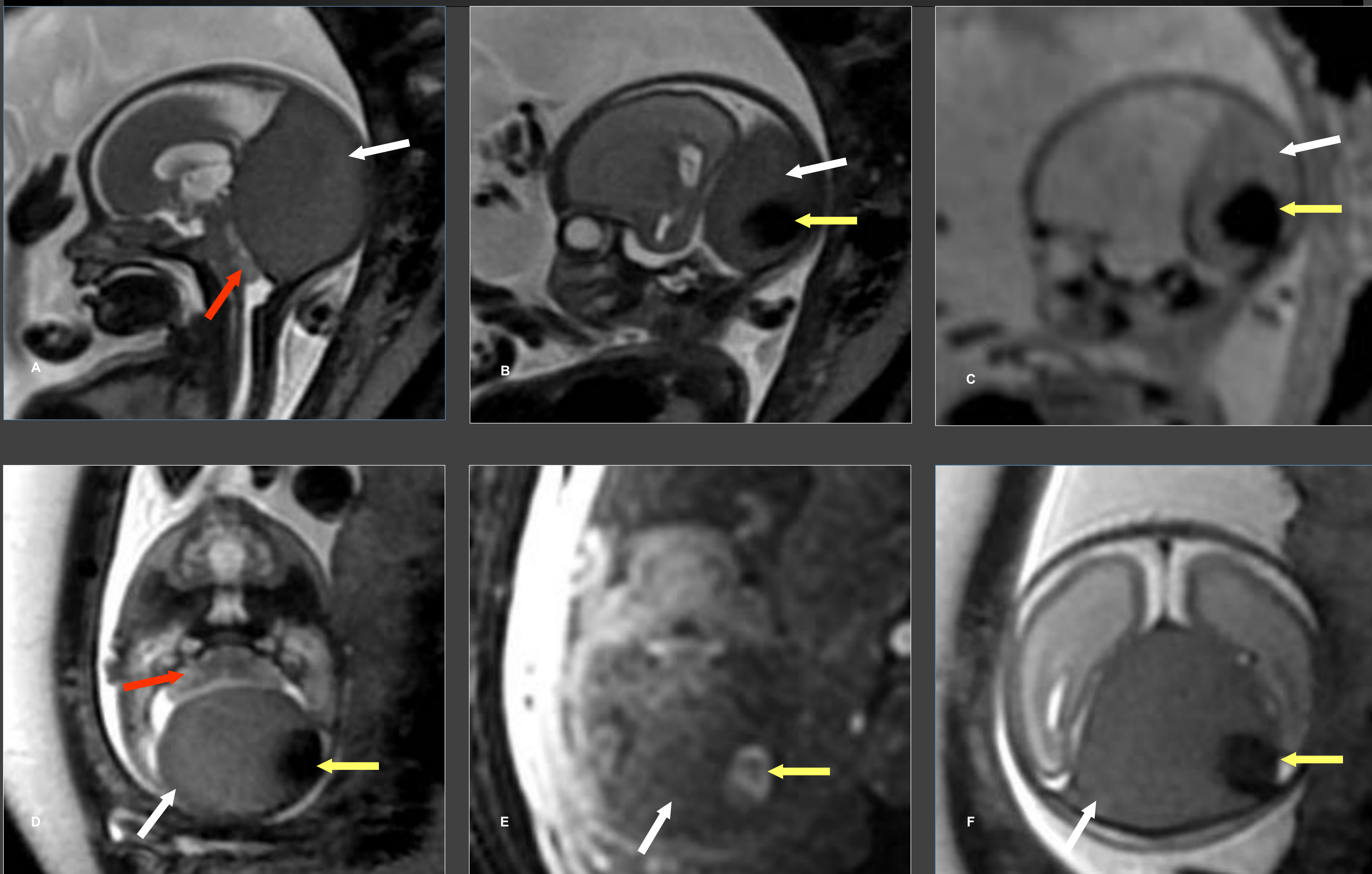
(A) Coronal SSFSE T2. (B) Coronal SSFSE T2. (C) Axial SSFSE T2. (D) Sagittal SSFSE T2. Hendidura insular derecha (flecha blanca) con comunicación pial-ependimaria sugestivo de esquisencefalia de labio abierto (tipo II). Septo fino que parece corresponder a pared ventricular (flecha negra). E) Coronal FIR. (F) Reconstrucción axial 3D FSPGR. **EG: 25 s**
Se realiza **RM a los 6 años** al padecer crisis desde los 5 años controladas con ácido valproico y una monoparesia espástica braquial izquierda leve. Vemos como la esquisencefalia de labio abierto ha evolucionado de esquisencefalia de labio cerrado con polimicrogiria en la hendidura (cabeza de flecha blanca). Se acompaña de heterotopias subependimarias en localización inferior y posterior (cabeza de flecha negra).

MALFORMACIÓN VENOSA DURAL TROMBOSADA

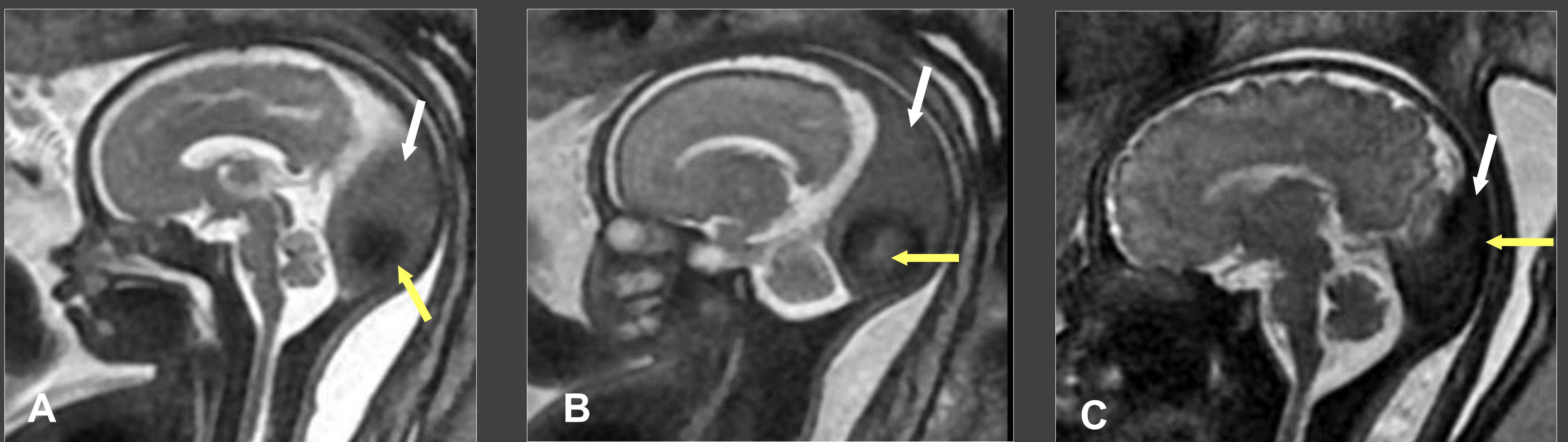


(A) Sagittal SSFSE T2. (B y C). Axial SS FSE T2. (D) Axial 3D eco de gradiente T1. (E) Sagittal eco de gradiente T2. (F) Axial imagen de difusión. Malformación venosa dural con trombo afectando a la prensa de Herófilo (flecha blanca), senos transversos (flecha roja) y tercio inferior del seno longitudinal superior (flecha amarilla) Seno occipital trombosado (flecha azul). **EG: 33 s.**

MALFORMACIÓN VENOSA DURAL TROMBOSADA



(A y B). Sagital SSFSE T2. (C). Sagital eco de gradiente T2*. (D). Axial SSFSE T2. (E) Axial 3D gradiente T1 (LAVA). (F). Coronal SSFSE T2. Malformación venosa dural con gran dilatación quística de la tórcula (prensa de Herófilo) así como del tercio posterior del seno longitudinal superior (flecha blanca) que ejerce importante efecto de masa sobre los lóbulos occipitales y parietales, astas occipitales, atrios ventriculares, margen posterior del tercer ventrículo, el esplenio del cuerpo caloso, los tubérculos cuadrigéminos y sobre todo hemisferios cerebelosos y vermis (flecha roja). Presenta un trombo subagudo, hiperintenso en T1 hipointenso en T2, en su margen lateral izquierdo y en su tercio inferior (flecha amarilla). EG: 24,1



Control. EG: 27,2 (A y B) Sagital SSFSE T2 . Control EG: 33,2 (C) SS FSE T2. En los controles sucesivos el trombo aumenta (flecha amarilla) y la malformación venosa dural disminuye (flecha blanca) hasta ocupar el trombo la totalidad del seno que indican buen pronóstico.

Conclusiones

- La RM carece de las limitaciones de la ecografía por obesidad, oligoamnios o posición inadecuada del feto, siendo especialmente útil en el estudio de la fosa posterior.
- Las secuencias T1 y eco de gradiente T2 facilitan la detección de hemorragia y la secuencia de difusión permite identificar lesiones isquémicas agudas.
- La RM es un prueba complementaria a la ecografía que aporta información adicional a la ecografía útil para el manejo y pronóstico perinatal en patología hemorrágica e isquémica fetal.