


METÁSTASIS ÓSEAS: GUÍA DIAGNÓSTICA Y CRITERIOS DE RESPUESTA

TERESA MARIA GUIJO HERNANDEZ 1 , SORAYA
GARCIA GOMEZ 1, DANIEL HERRERA CARRIÓN 1

¹HOSPITAL PUERTA DEL MAR, CADIZ.

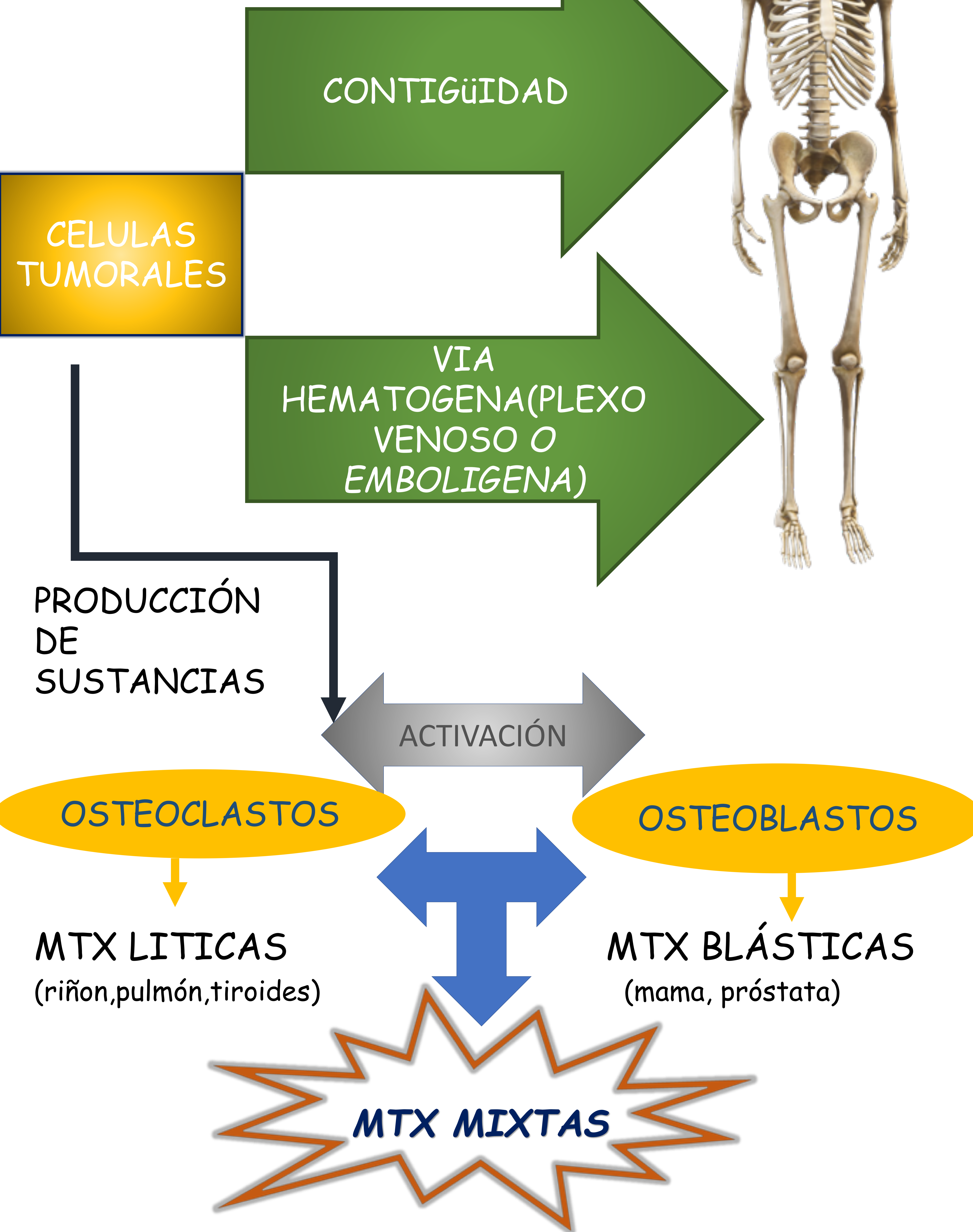
OBJETIVOS:



La detección de metástasis tiene implicaciones en la estadificación y pronóstico del paciente oncológico. La valoración de la respuesta de las metástasis al tratamiento es clave en la planificación terapéutica de estos pacientes.

En los criterios de valoración de respuesta clásicos (**RECIST**) las metástasis óseas, sin masa de partes blandas asociadas, eran consideradas lesiones no medibles. La incorporación de la MRI y PET TC a la detección y seguimiento, han permitido una valoración más precisa de las metástasis óseas

REVISION DEL TEMA



Habitualmente conviven de forma simultánea dentro de un mismo paciente con predominio de uno u otro.

- Las células tumorales **REEMPLAZAN** la medula ósea normal modificando su patrón de imagen

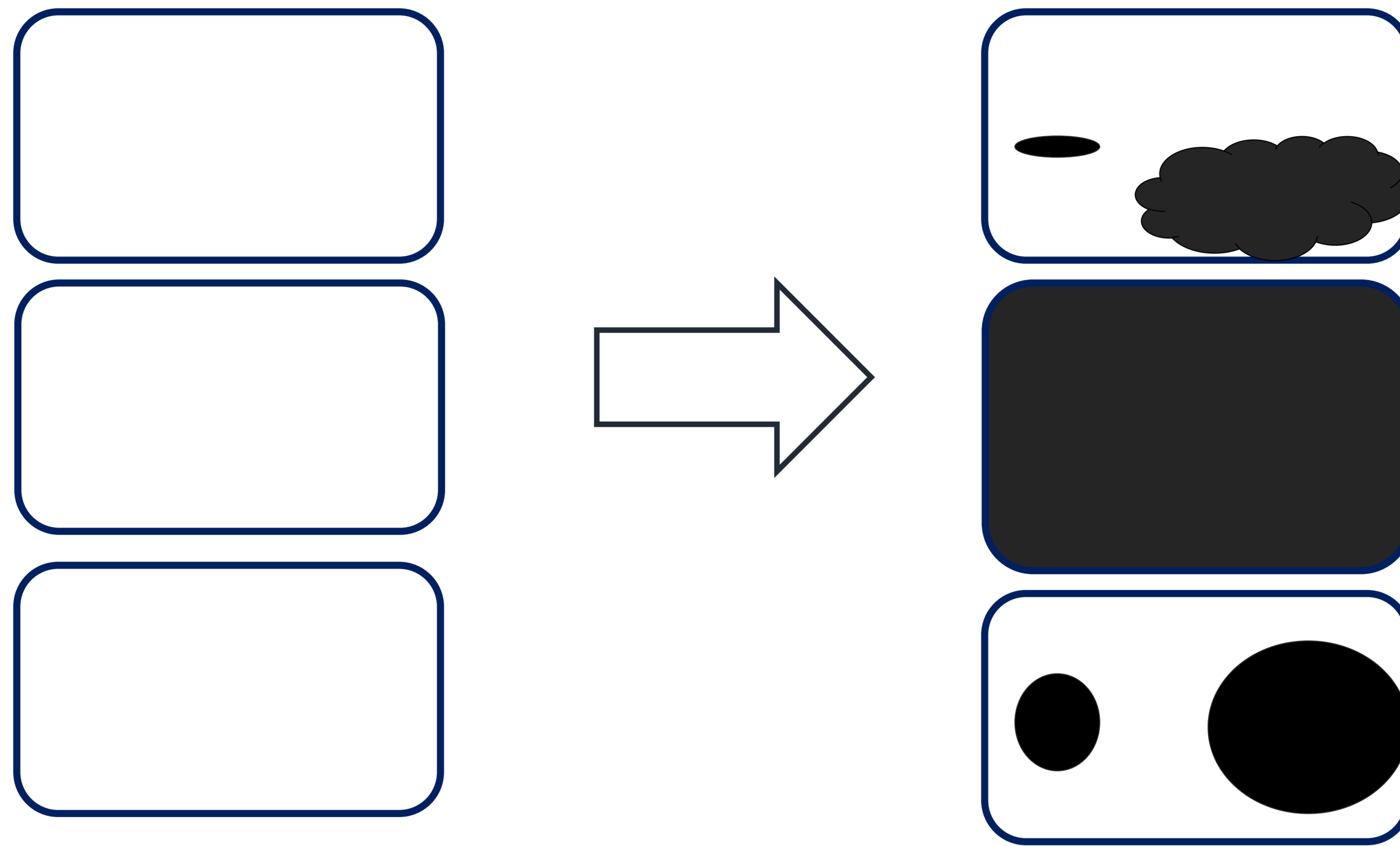


Figura1. esquema sag t1 rm columna; derecha patrón normal; izquierda reemplazamiento por enfermedad metastásica

- Existe predilección por el esqueleto axial donde queda la reserva de medula ósea hematopoyética en el adulto. Para algunos tumores la medula ósea constituye un nicho donde quedar parcialmente a salvo del tratamiento quimioterápico, con reactivación de estos focos posteriormente

La **RESPUESTA DEL HUESO AL TRATAMIENTO** puede ser la *vuelta al patrón normal* de imagen de la medula ósea (predomino graso en adulto) y en otros el desarrollo de *esclerosis*. **IMPORTANTE PARA VALORAR RESPUESTA TRATAMIENTO**

DETECCIÓN

-RADIOLOGÍA SIMPLE - únicamente tienen cabida en el paciente con metástasis conocidas con sintomatología aguda

descartar fractura patológica
descartar fractura patológica

Se queda corta para screening ya que precisa gran afectación del hueso para ser visibles y los pequeños focos no serían detectables, pasando desapercibidos

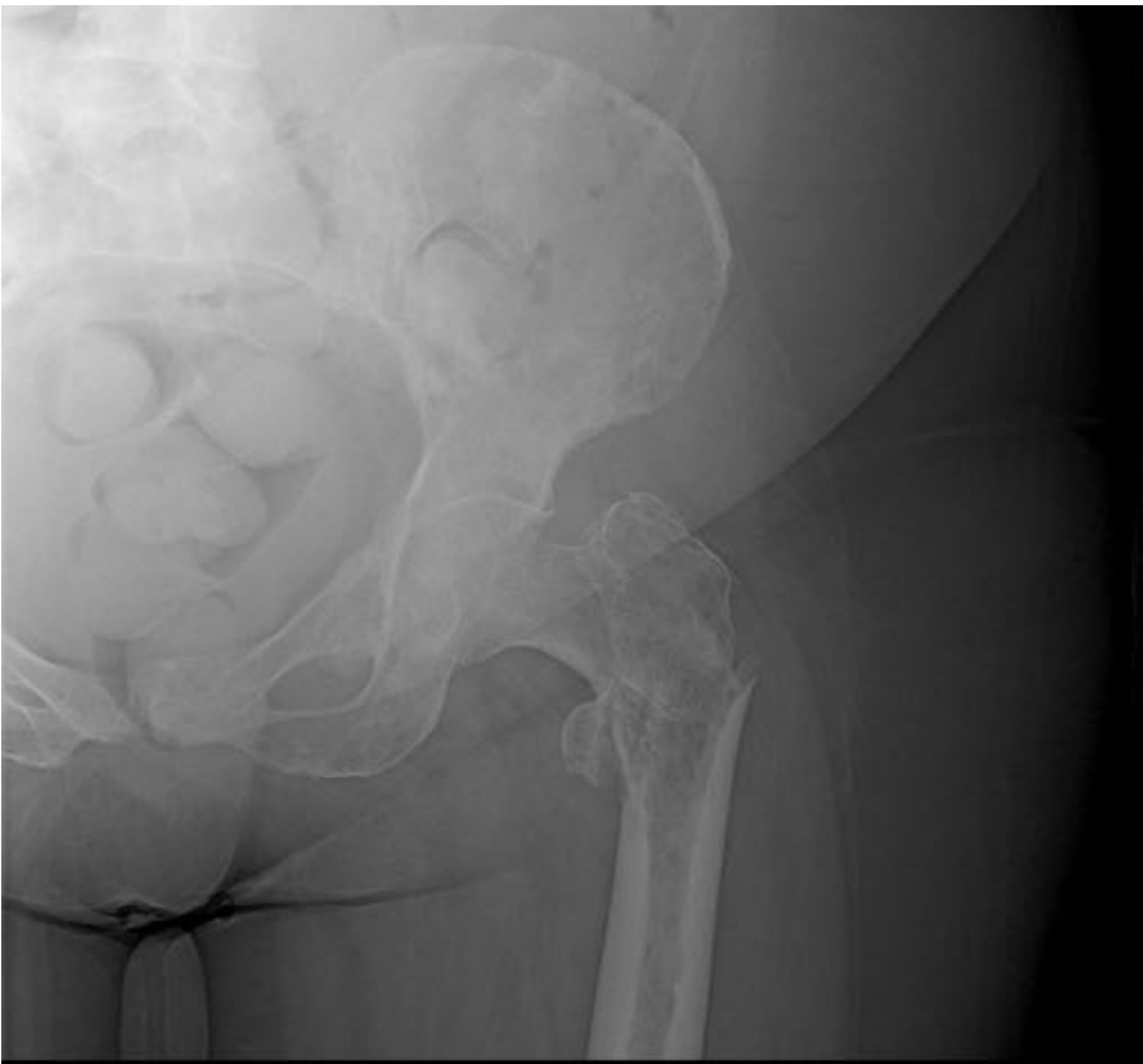


Figura2 paciente con cáncer de mama metastásico y fractura patológica de cadera
Servicio radiodiagnóstico; Hospital puerta del mar(Rx -HPM) Cádiz

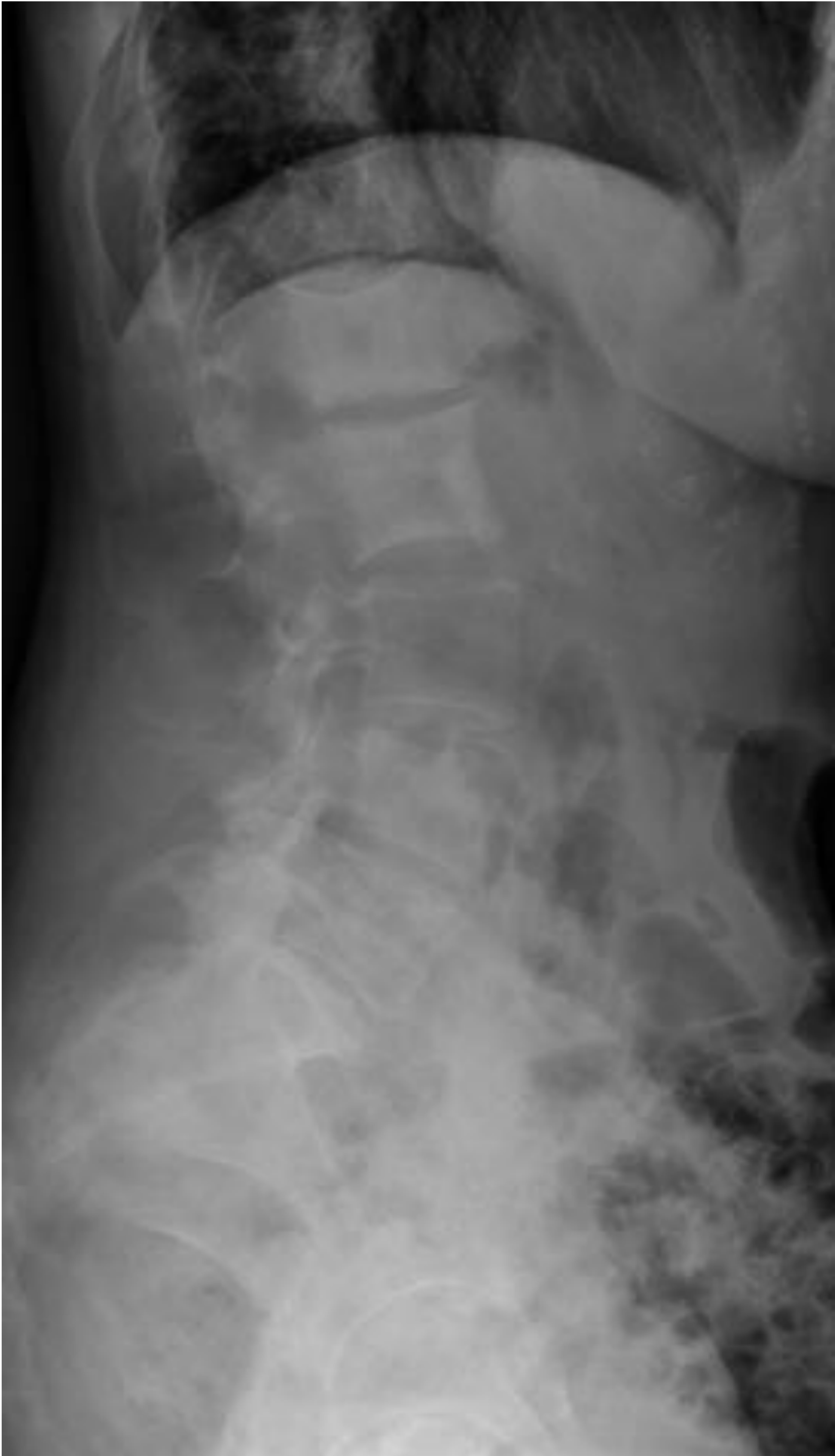

Figura3 cáncer de mama metastásico con múltiples lesiones líticas y blásticas en columna dorsolumbar (Rx -HPM)

- **GAMMAGRAFÍA ÓSEA-**

utiliza un marcador que se fija a los osteoblastos, habitualmente tecnecio 99. Únicamente va a detectar aquellas metástasis de predominio blástico o mixto, **escapando las de predominio lítico**. Falsos positivos en patología degenerativa, remodelación de fracturas, Paget. Obligan a confirmar con otras pruebas de imagen

VENTAJAS

DESVENTAJAS

SENSIBLE

POCO ESPECIFICA(FALSOS POSITIVOS PROCESOS BENIGNOS)

VALORA ESQUELETO COMPLETO

MIDE PROCESOS OSTEOLASTICOS NO PROLIFERACION TUMORAL (FALSOS NEGATIVOS)

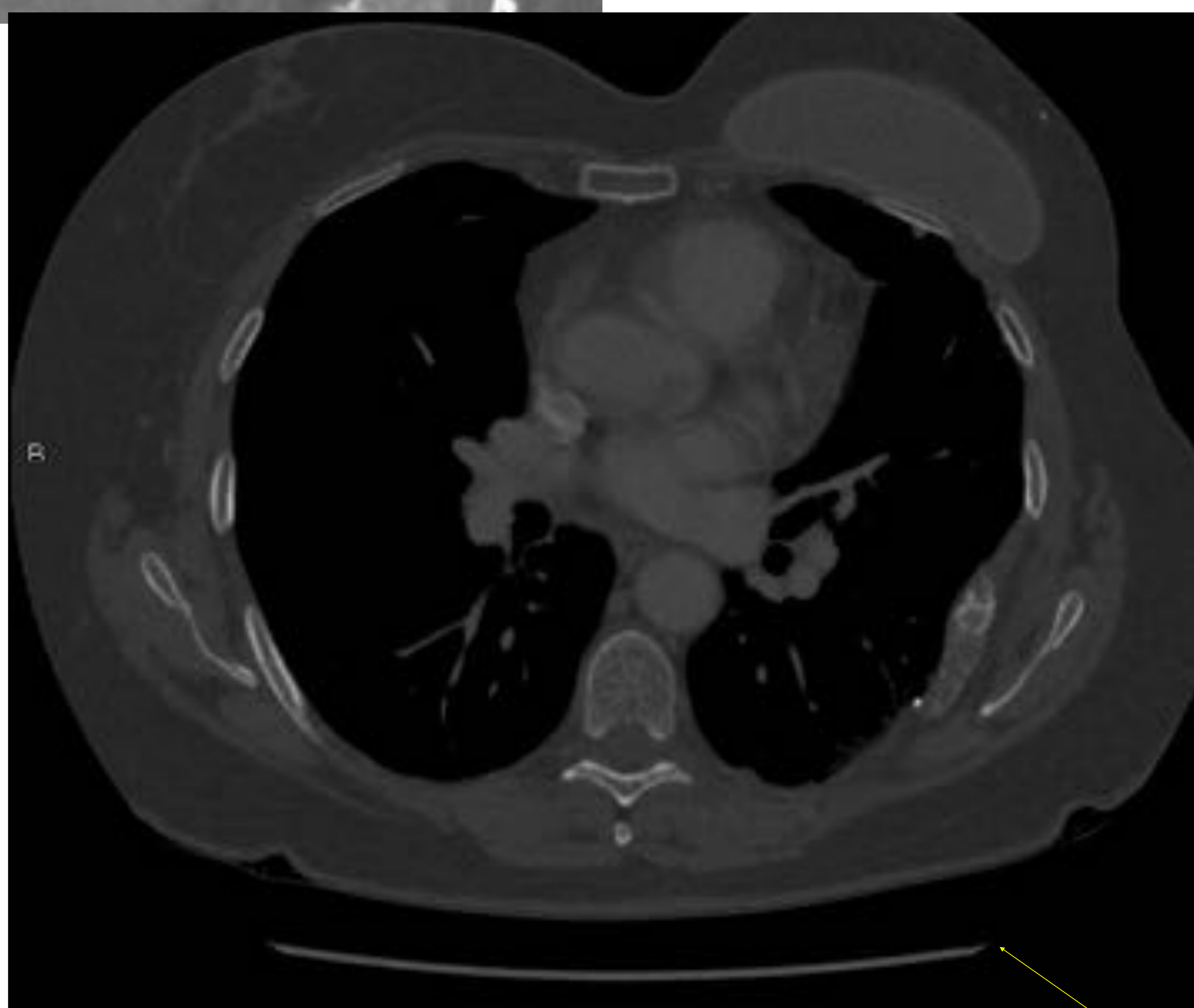
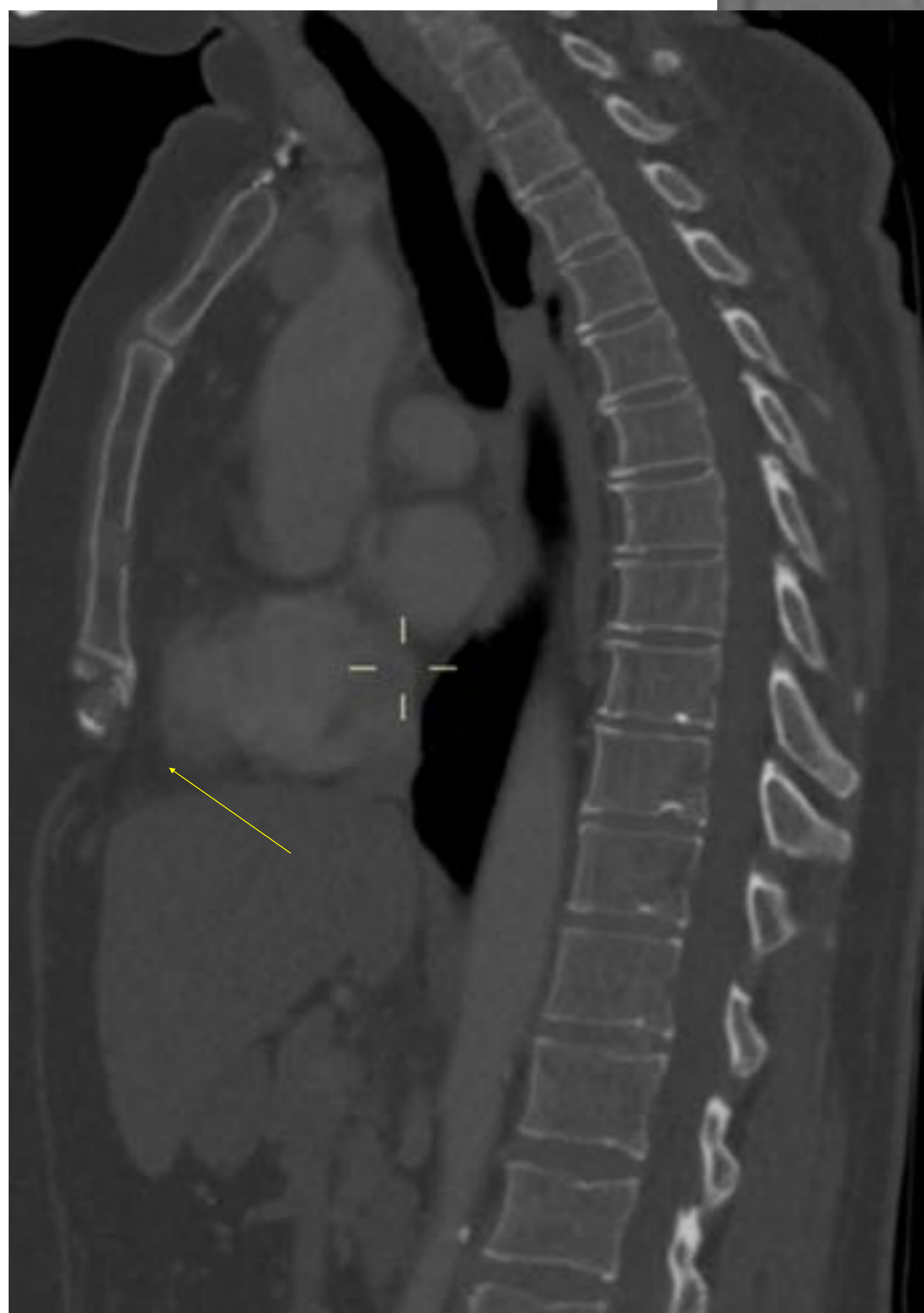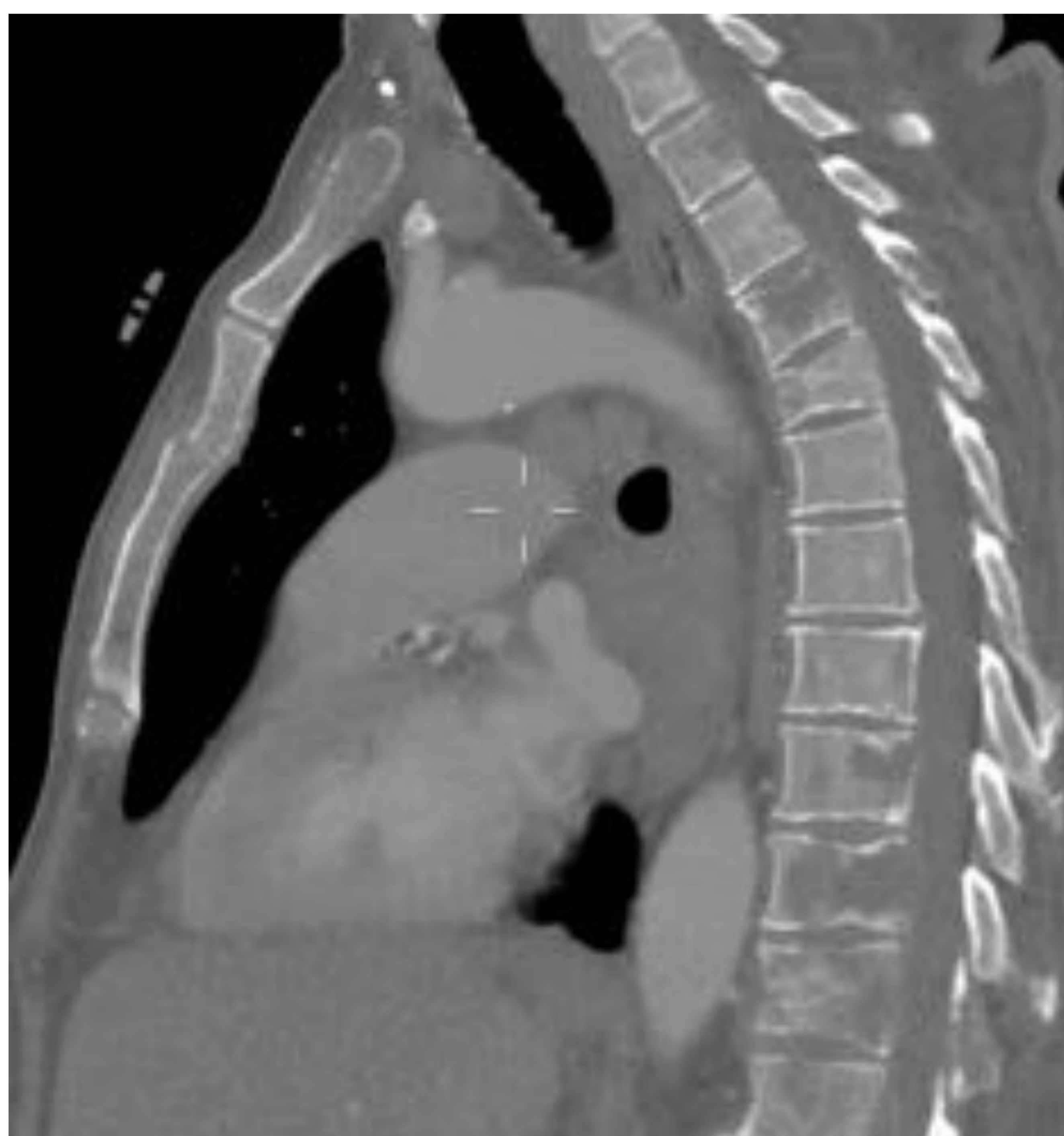ACCESIBLE



Figura 4. Gammagrafía ósea positiva; afectación difusa por metástasis cáncer de próstata (Rx - HPM)

-TC puede ayudar a la detección, pero no de forma precoz, porque al igual que la radiología simple. . .

Precisa un porcentaje de afectación del hueso para ser visible.



Figuras 5,6 7 .Metástasis cáncer de mama de predominio lítico en vertebras , esternón y arco costo posterior; estas dos ultimas no detectadas por gammagrafía (Rx -HPM)

-PET TC - captación de FDG en las células tumorales cuyo metabolismo esta incrementado. Falsos negativos en tumores poco activos y falsos positivos en procesos inflamatorios e infecciosos

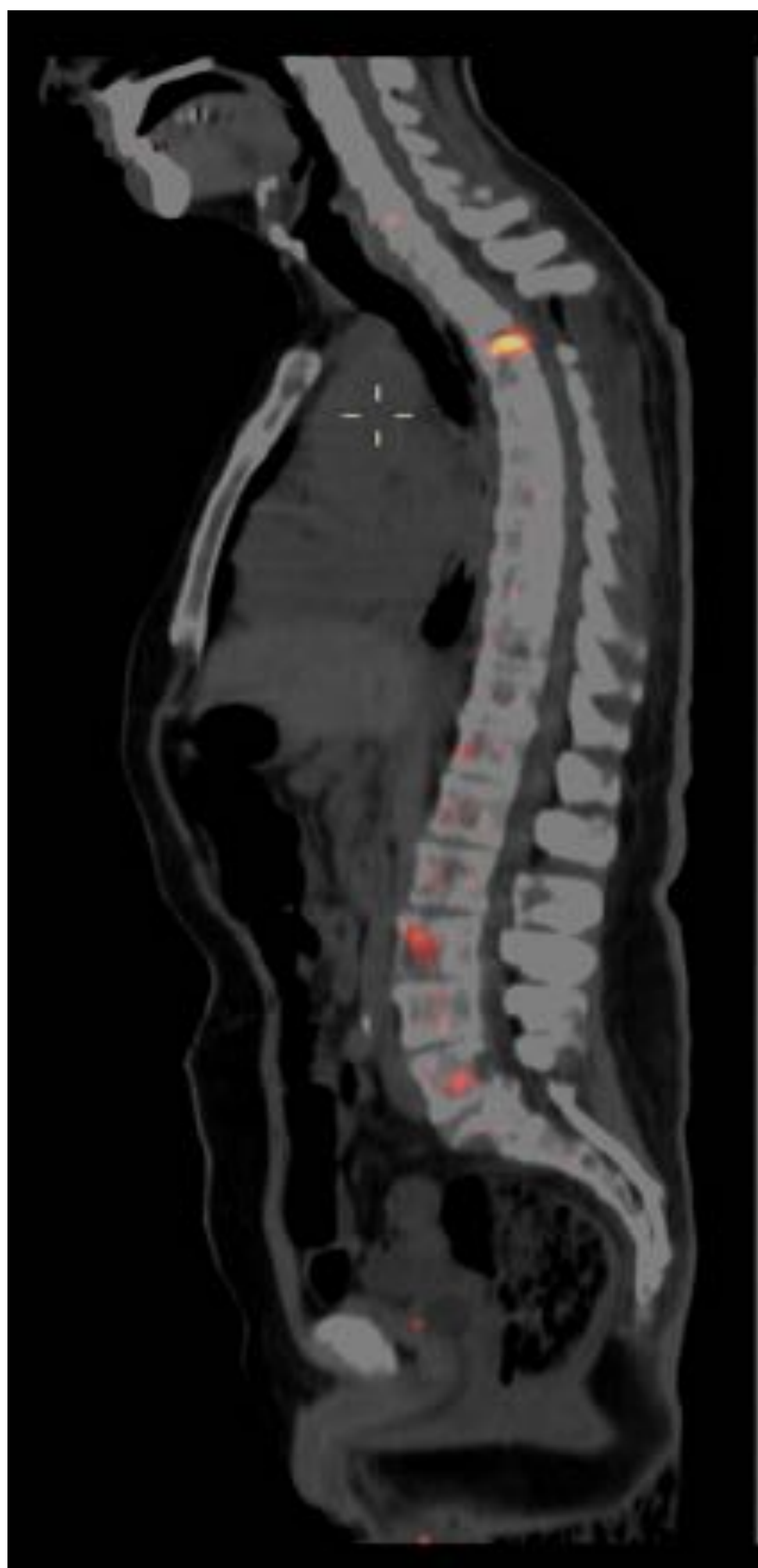

Figura 8 PET TC .Focos de captación de FDG en cáncer metastásico (Rx -HPM)

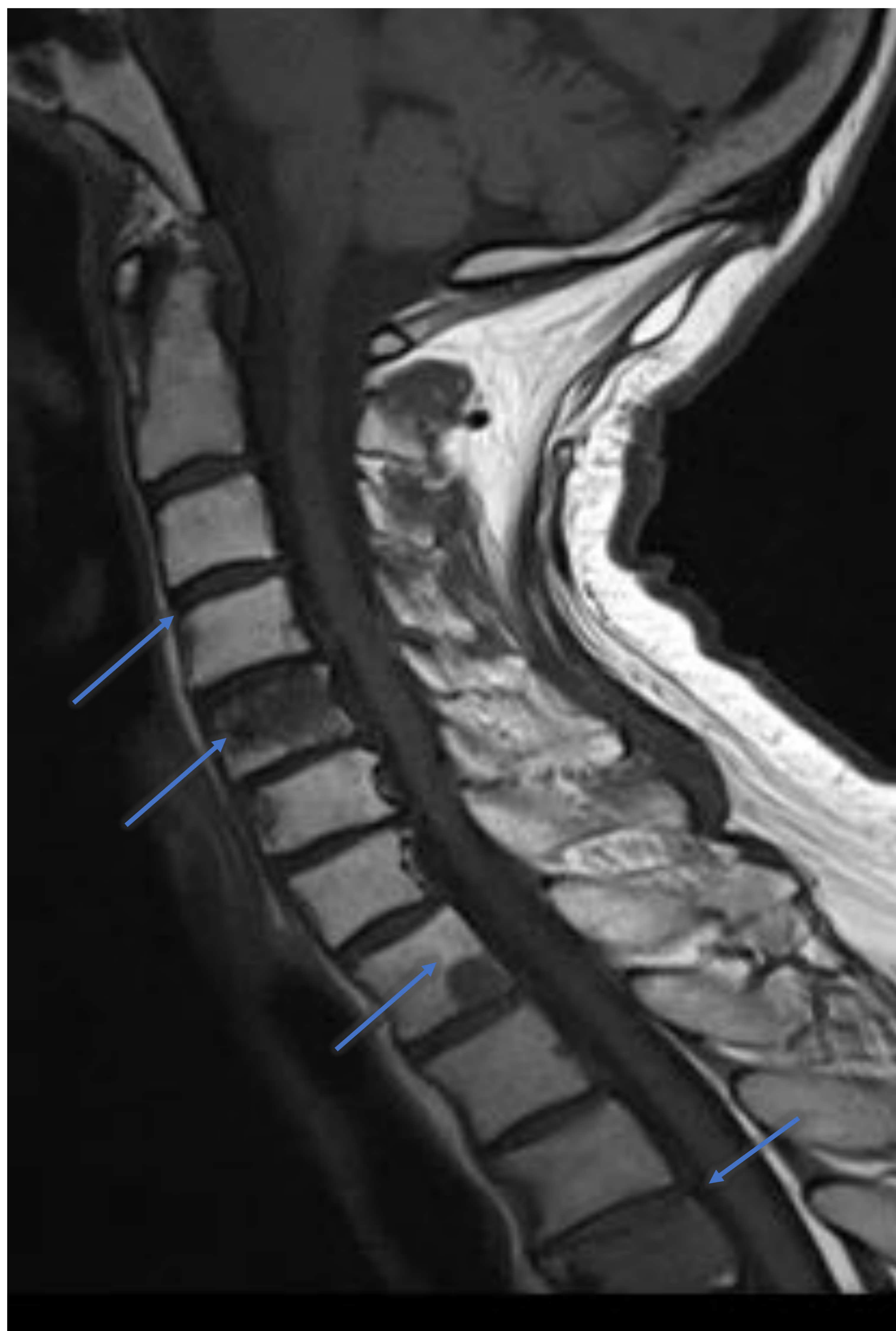-RM -
-RM -

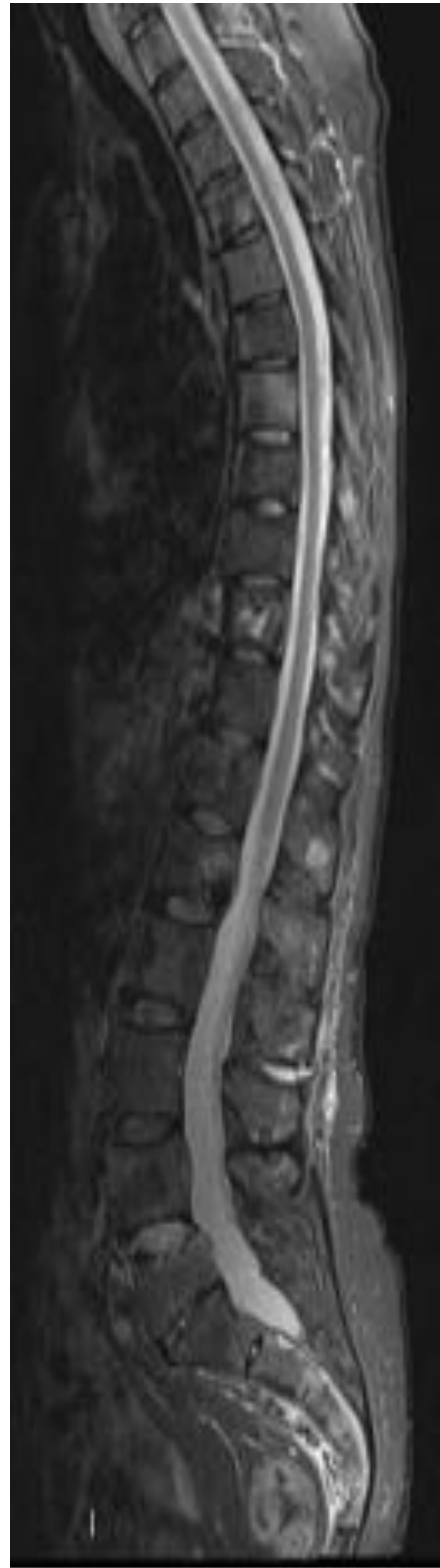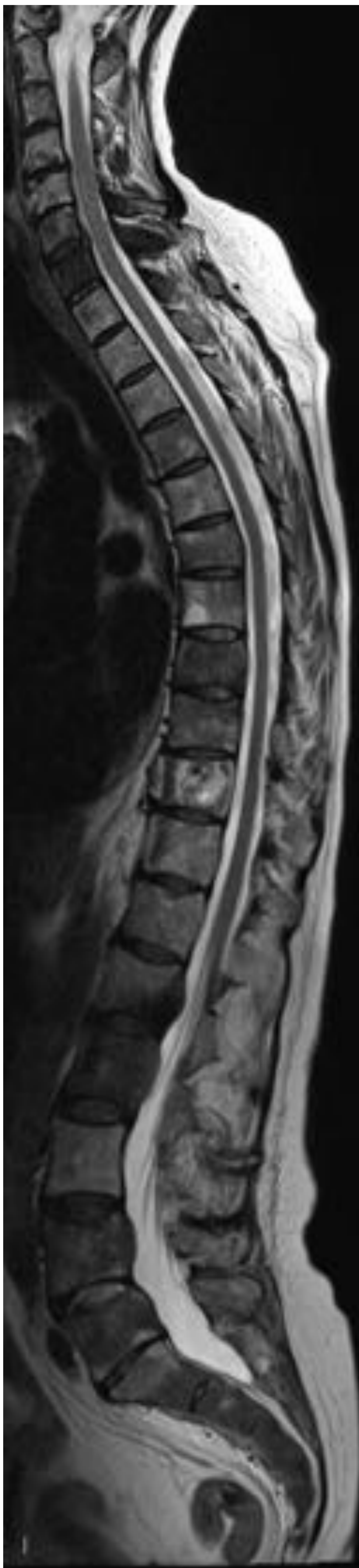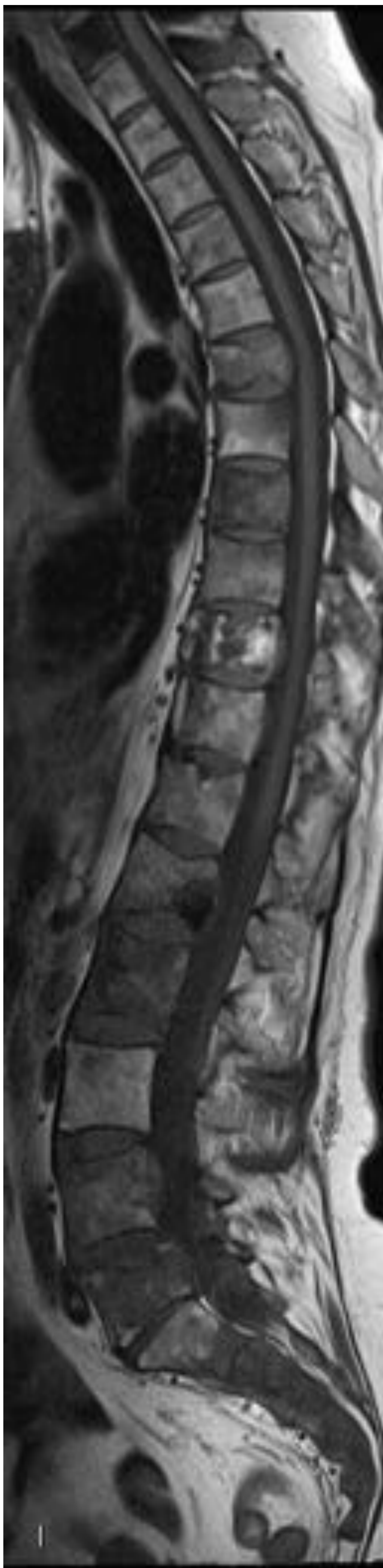
capacidad de detectar la infiltración de forma muy precoz: la **medula ósea normal es de predominio graso (hiperintensa en T1)**. Las células tumorales provocan reemplazamiento de la medula ósea normal: ¿cómo los vemos en secuencia convencionales?

- secuencias T1 - focos de hiposeñal
- secuencias T2 y Stir- depende del porcentaje de agua /fibrosis /esclerosis de la lesión.

Metástasis líticas predominio hiper y las esclerosos intensidad intermedia o baja

Figura 9: T1 sagital columna cervical; focos de reemplazamiento de la medula ósea visibles como hiposeñal (Rx -HPM)





a. T1

b. T2

c. Stir

Figura 10 Metástasis carcinoma de mama. Marcada hiposeñal en T1 reflejando reemplazamiento de la medula ósea normal. Las mas blásticas se visualizan hipointensas en T2 y Stir las líticas muestran mayor intensidad de señal (Rx -HPM)

RM SECUENCIAS FUNCIONALES

-Difusión/ADC.

-La alta celularidad de las lesiones metastásicas condiciona una restricción en difusión. Se ha estimado el punto de corte de ADC para metástasis por debajo de $1,1 \times 10^{-3} \text{mm}^2/\text{sg}$ pero esta cifra muestra amplia variabilidad de unos tumores a otros y en diferentes equipos. Algunos autores sugieren un valor normal de la ADC en MO adulto es inferior a 0,6-0,7 y las metástasis se encontrarían entre 0,7-1,4

-Las modificaciones de este parámetro serán fundamentales en la valoración de la respuesta al tratamiento. Por eso es **básico disponer de estudio de difusión pretratamiento** La necrosis tumoral mejorará la difusibilidad y por lo tanto se incrementaran los valores de ADC

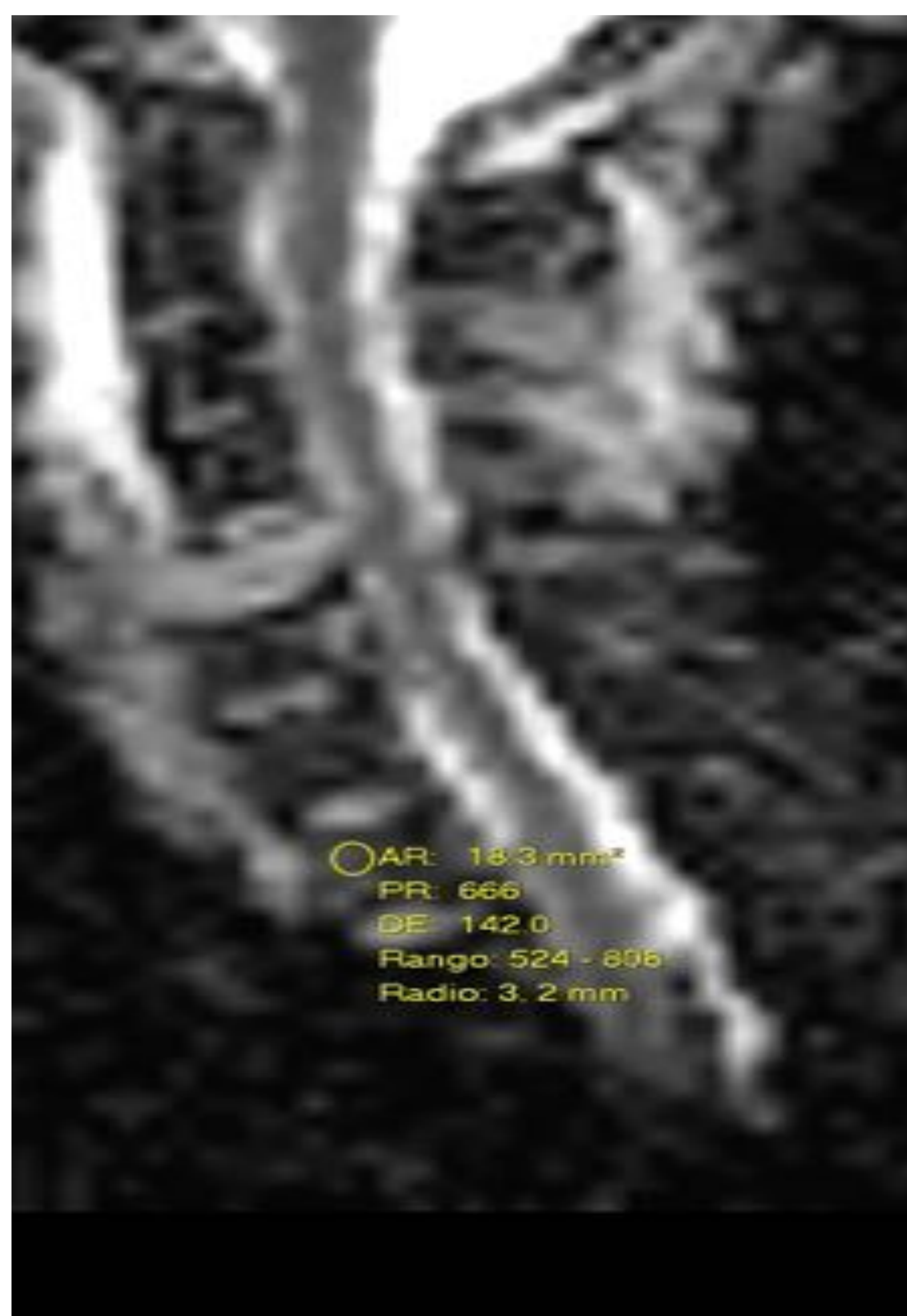
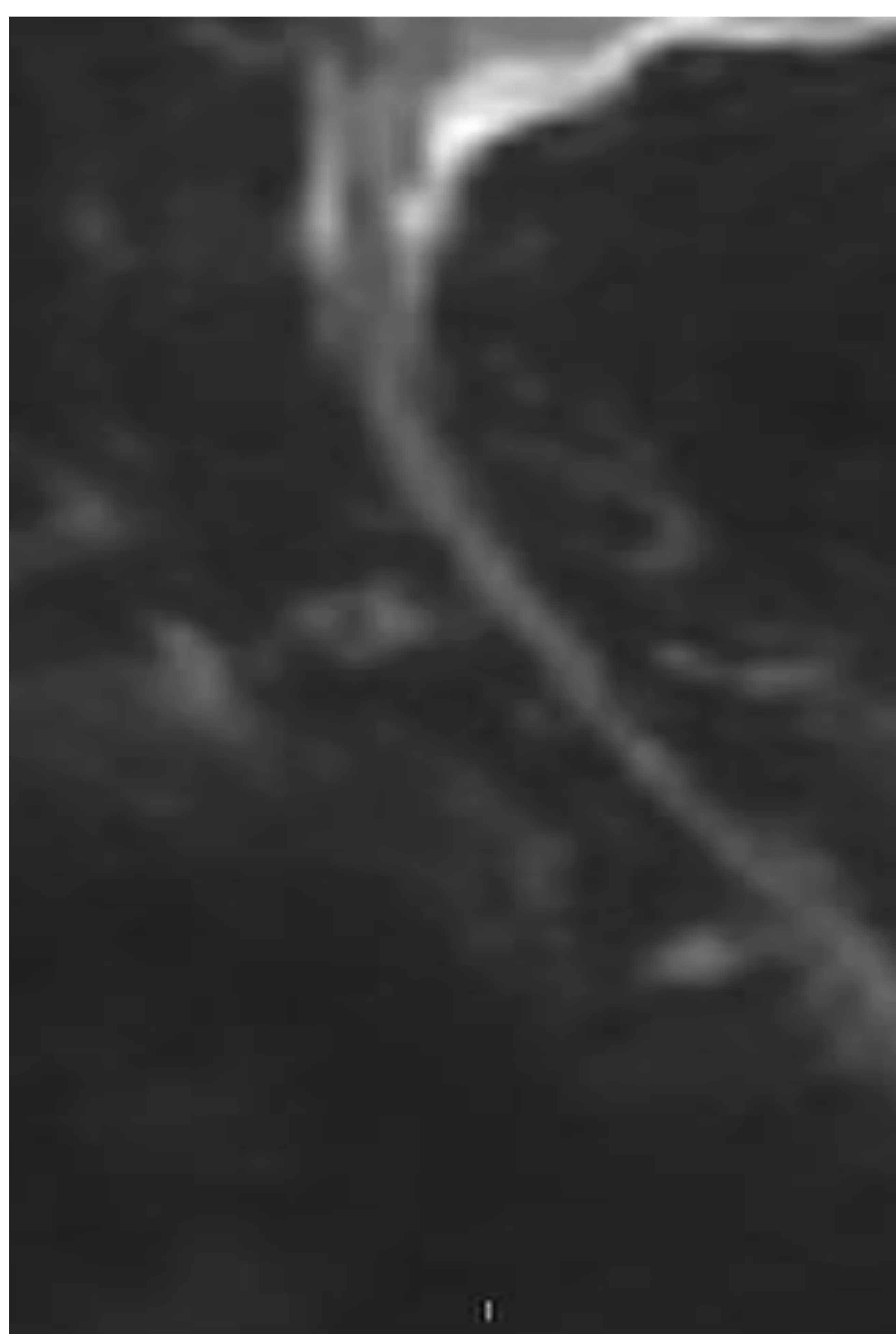


Figura 11 difusión. Derecha valor de b800; izquierda mapa ADC (Rx -HPM)

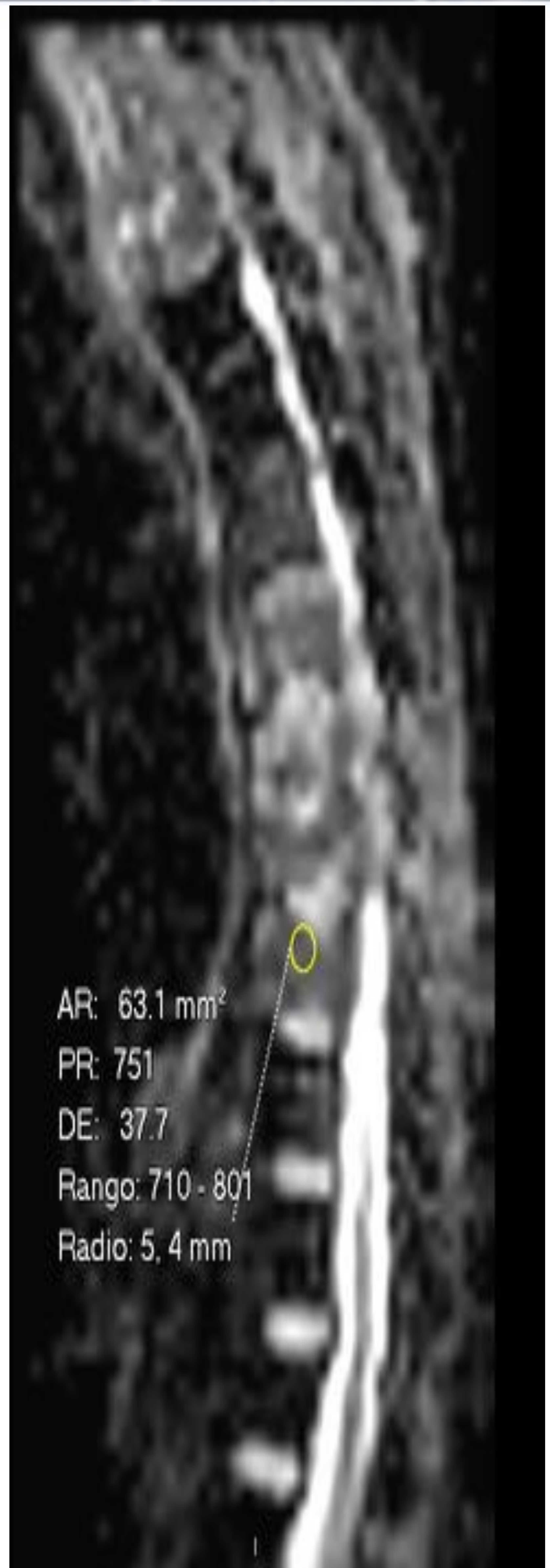
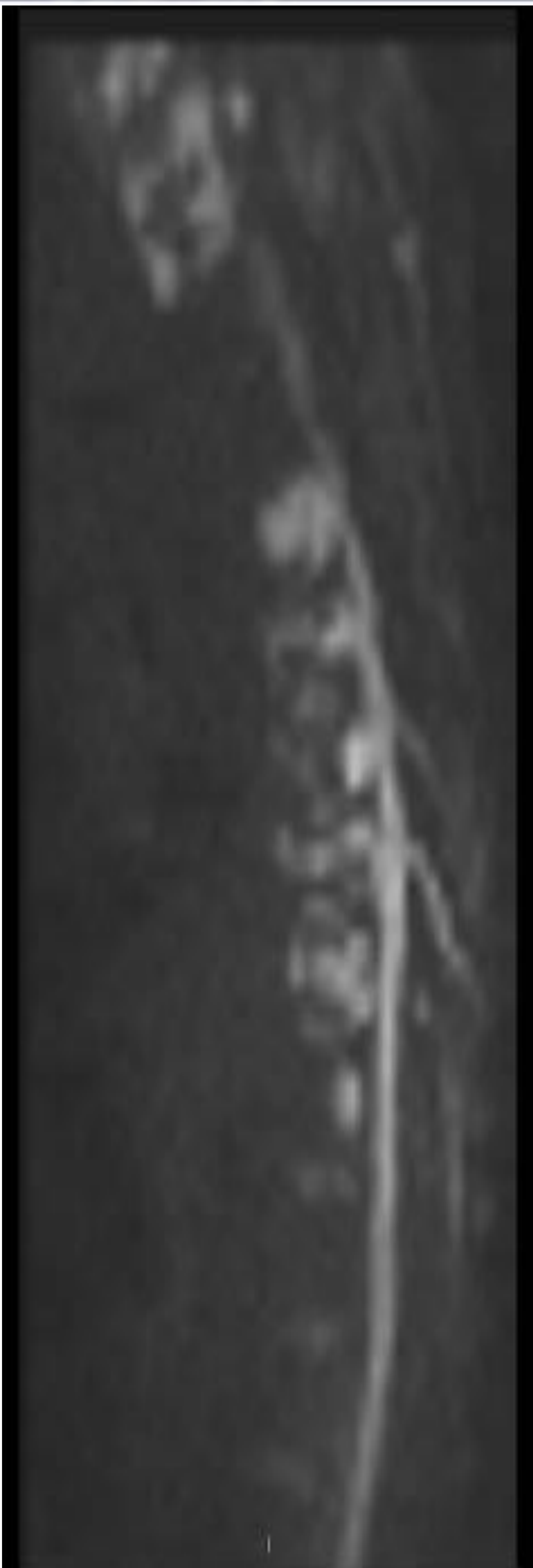


Figura12. Estudio difusión de columna dorsal; derecha b800; izquierda mapa de ADC. (Rx -HPM)

FASE/FASE OPUESTA- nos basamos de nuevo en la presencia de medula ósea grasa .La grasa microscópica presente en la MO normal condiciona una caída de señal en secuencias fuera de fase .La sustitución de la MO grasa por células tumorales condicionan una menor caída de señal en secuencias fuera de fase en MTX. El cociente fuera de fase/en fase mayor de 0,8 sugestivo proceso maligno

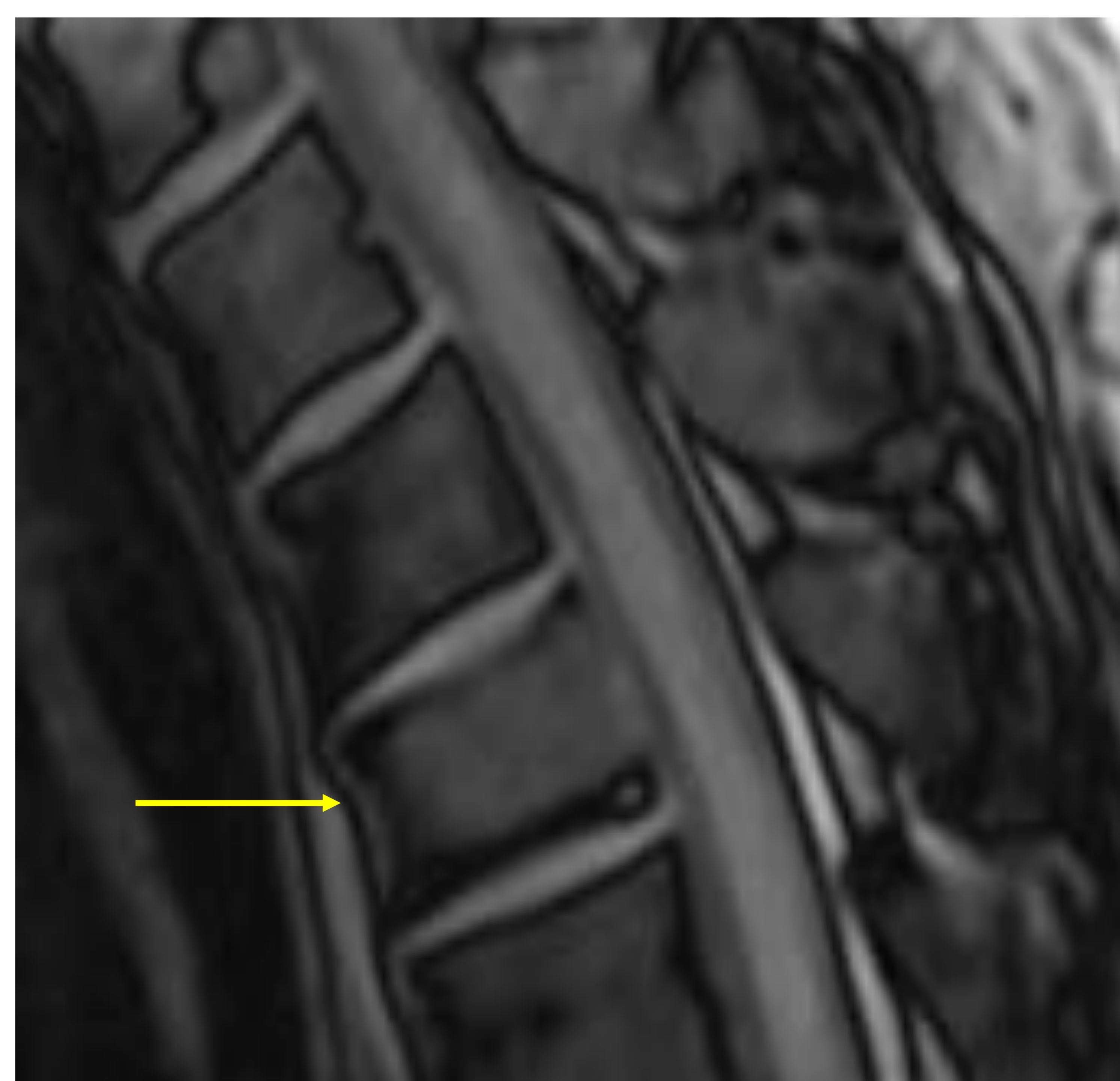
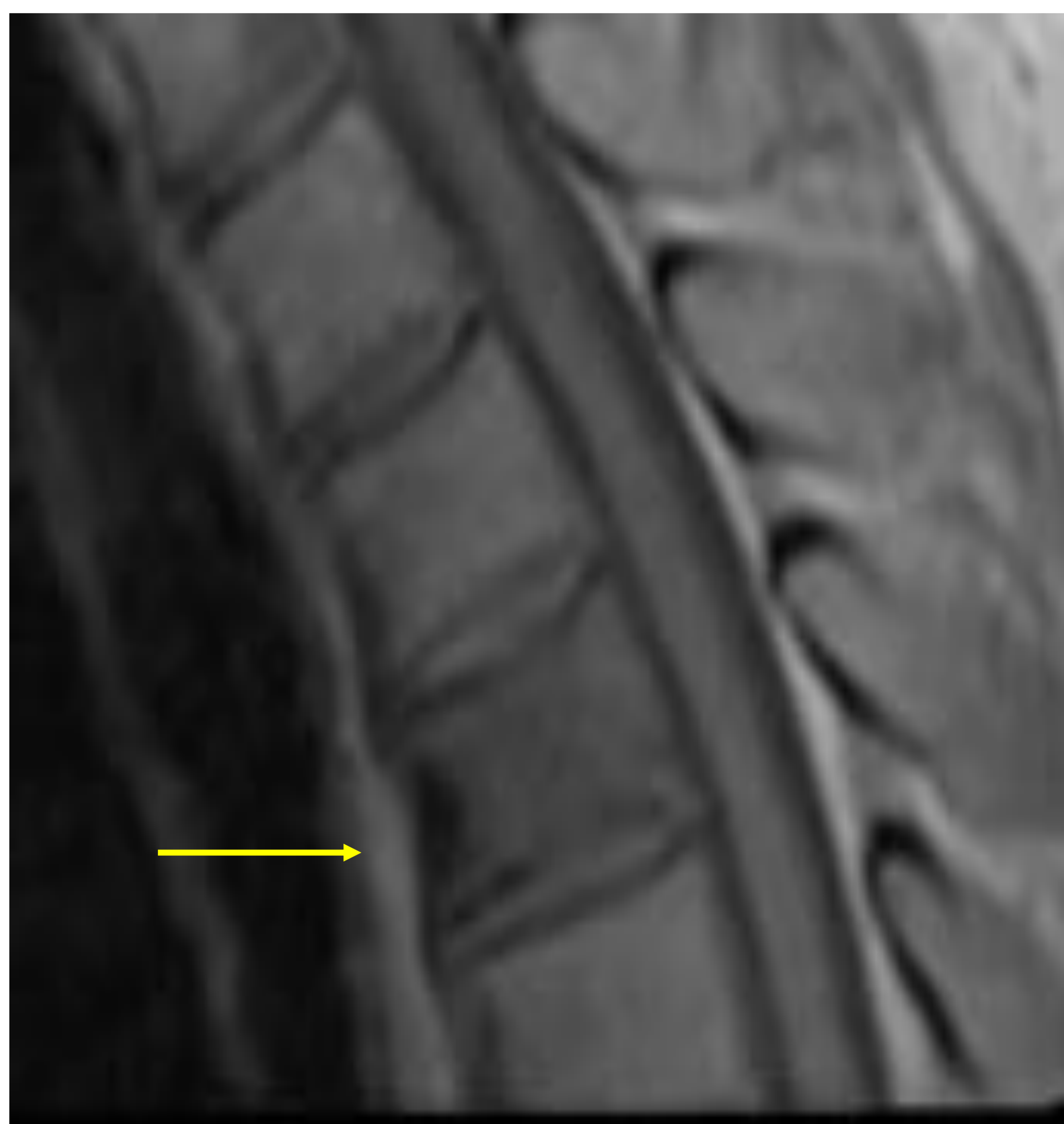
Figura 13: derecha en fase, izquierda fase opuesta .Obsérvese la ausencia de caída de señal de la vertebra metastásica respecto al las no infiltradas adyacentes (Rx -HPM)

-PERFUSION T1 - no las utilizamos de rutina en la detección. las curvas de perfusión pueden ser de utilidad en circunstancias especiales- dudas de infiltración, seguimiento

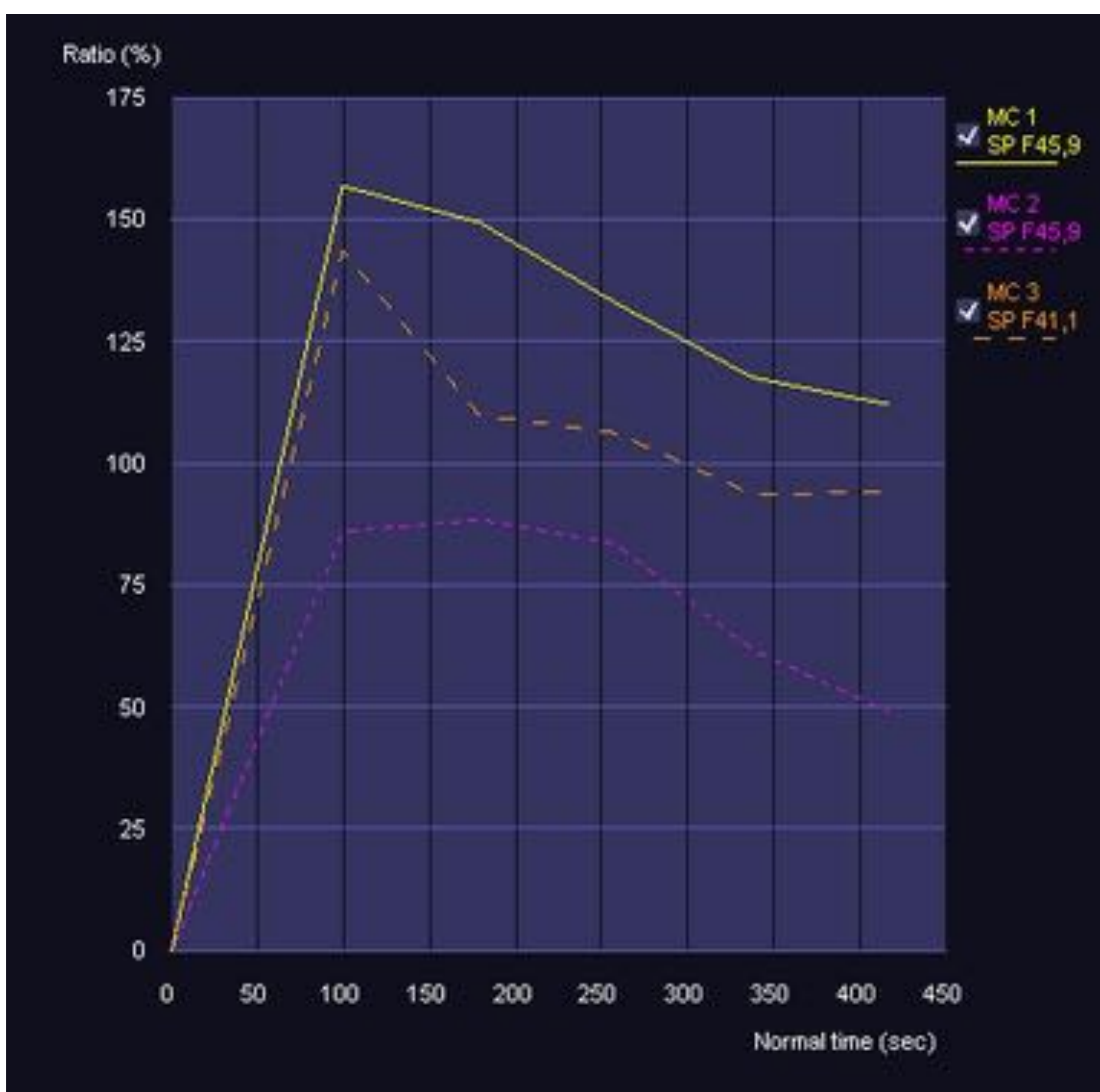
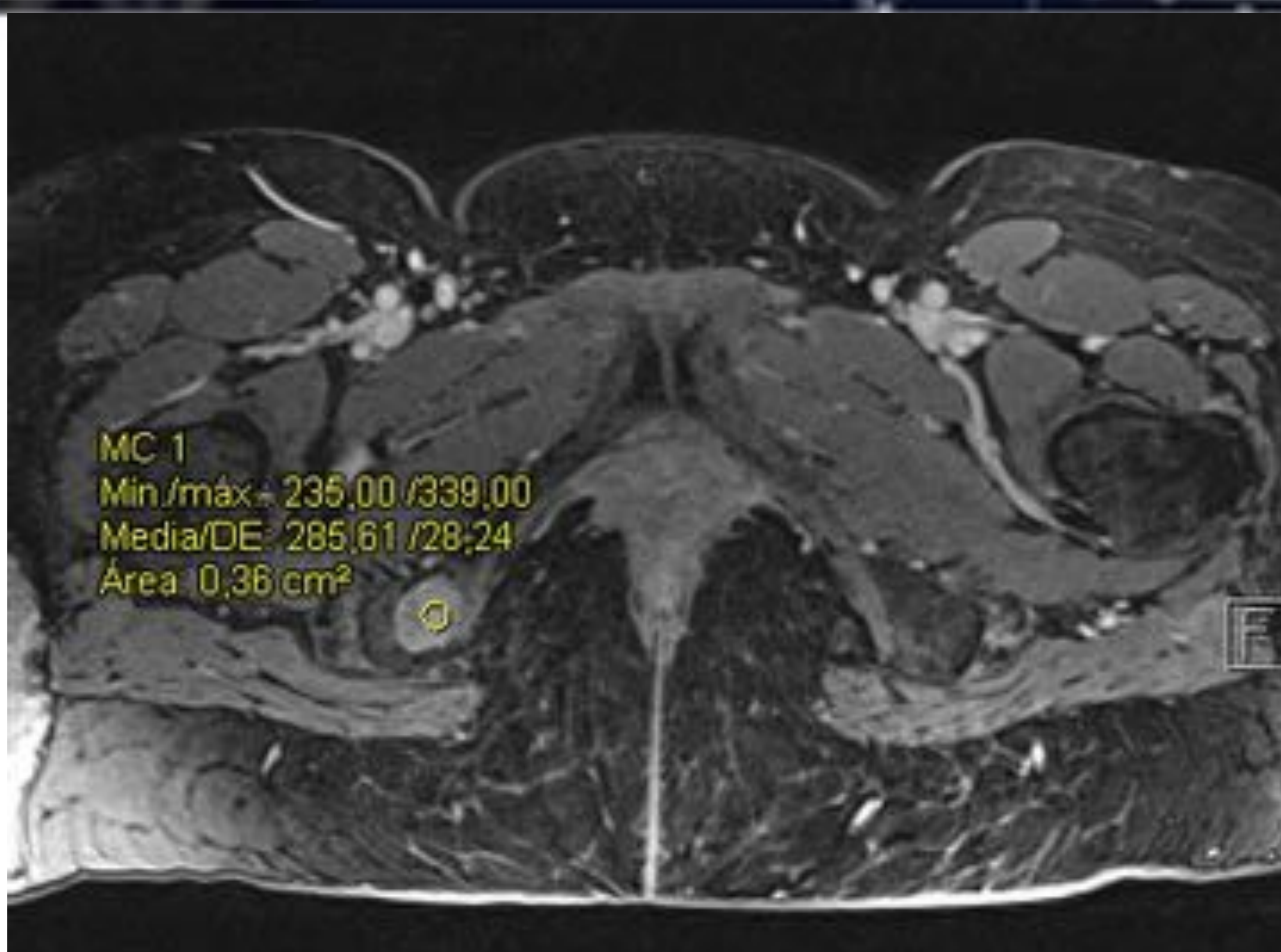


Figura 14. Lesión sugestiva de metástasis en paciente con neo de mama. Curva de perfusión tipo 4 de la lesión, con captación rápida y lavado, sugestiva de malignidad (Rx -HPM)

SEGUIMIENTO

1. Gammagrafía Ósea-

Es de utilidad en el seguimiento de metástasis de predominio blástico. La respuesta se traduciría en disminución del número de focos de captación del radio trazador y la progresión en el incremento de su número o tamaño

PROBLEMAS:

- Baja resolución espacial
- No podemos cuantificar
- fenómeno de llamarada - incremento del número y tamaño de las lesiones en respuesta a tratamientos hormonales por actividad osteoblástica; no implica progresión. Reevaluar en unos meses.

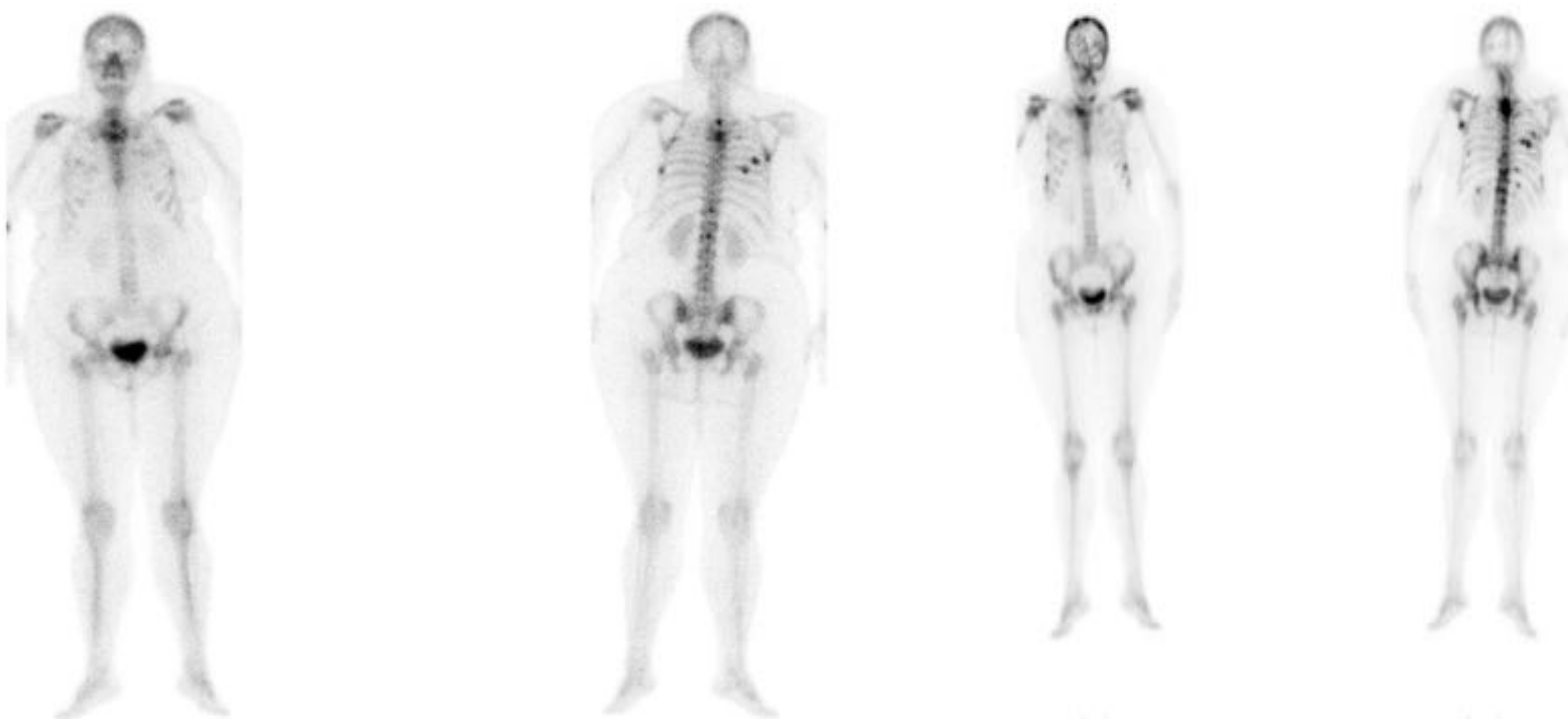


Figura 15 derecha primera gammagrafía metástasis ca de mama; izquierda segunda gammagrafía aumento número e intensidad de focos, progresión (Rx -HPM)

2. Tc

- difícil medición si no hay masa de partes blandas.
- cuantificar cambios en UH (recordar la respuesta se traduce en vuelta a la mo normal o esclerosis).

Futuro Tac dual

- **Criterios Anderson center** desarrollo de esclerosis indica respuesta. La aparición de nuevos focos escleróticos no se considera progresión a menos que exista progresión en otro tipo de lesiones. Nuevos focos esclerosos...nuevas metas o respuesta de las previas? Pueden plantearse dudas

3. Pet tc

- Permite valora respuesta si previamente captaban FDG y todos no lo hacen
- fenómeno de llamarada similar al descritos en gammagrafía en tratamientos hormonales y con factores de estimulación de colonias granulocíticas

4.RM

CRITERIOS DE RESPUESTA

HALO GRASO PERILESIONAL(1) O FOCOS GRASOS INTRALESIONALES (2)

NORMALIZACION DEL PATRON DE LA MEDULA OSEA(3)

DISMINUCION DE TAMAÑO (4)

INCREMENTO DEL ADC

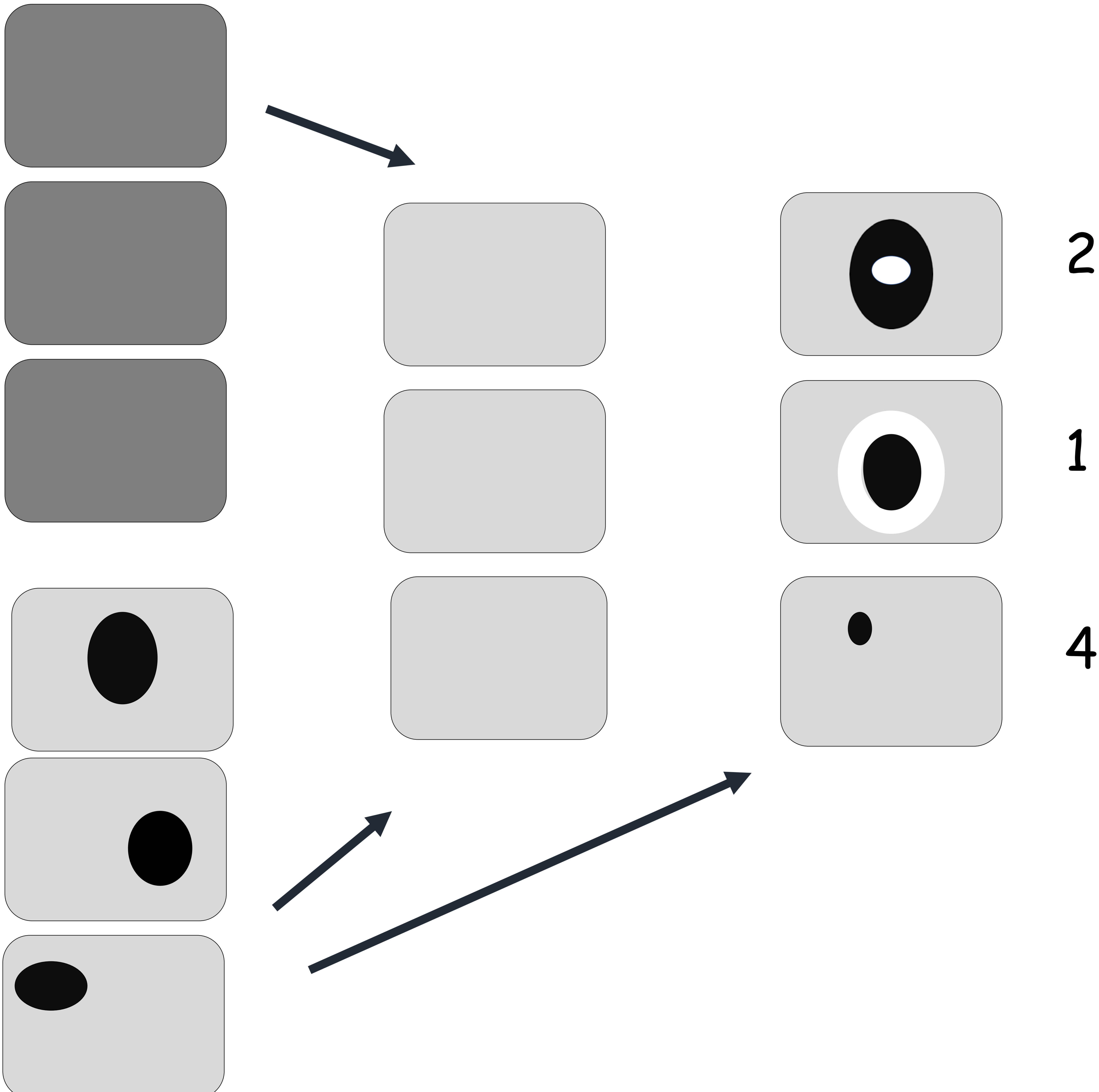

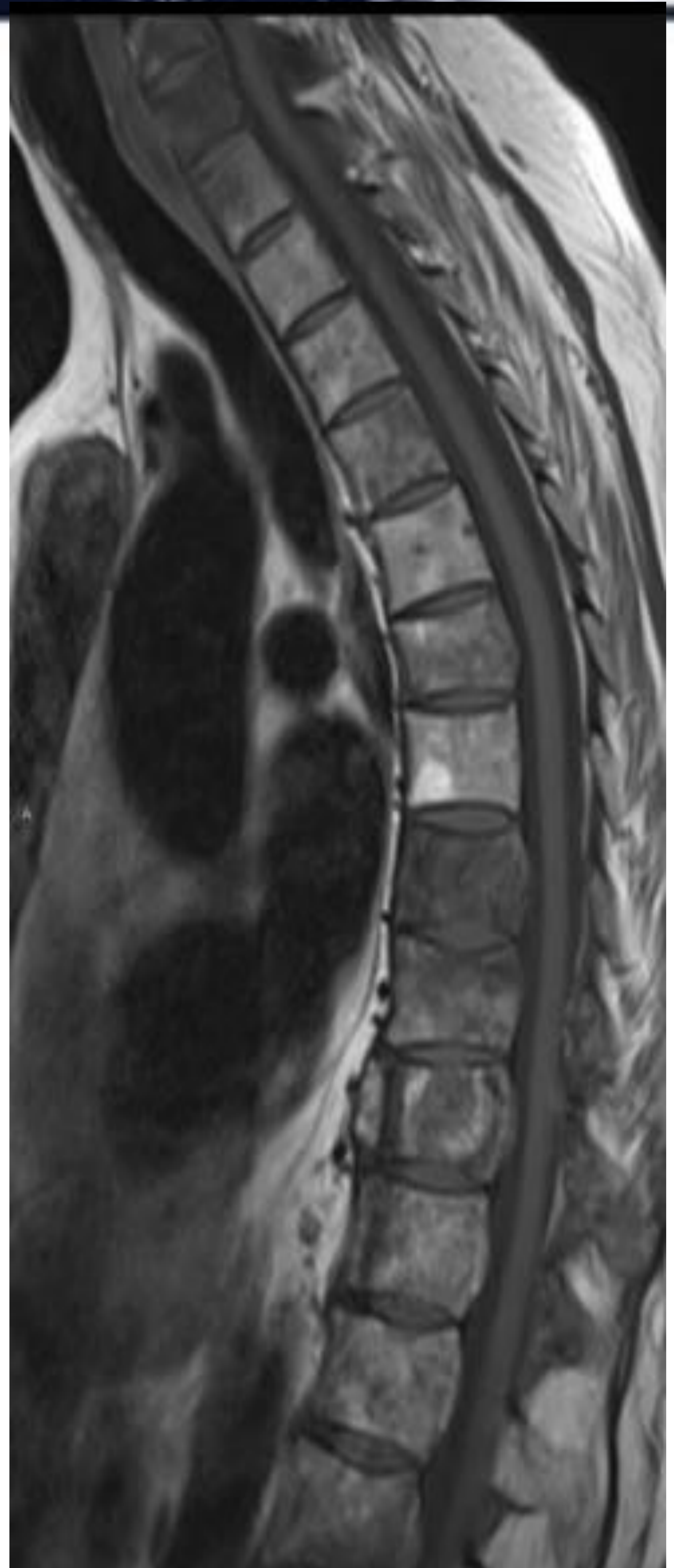
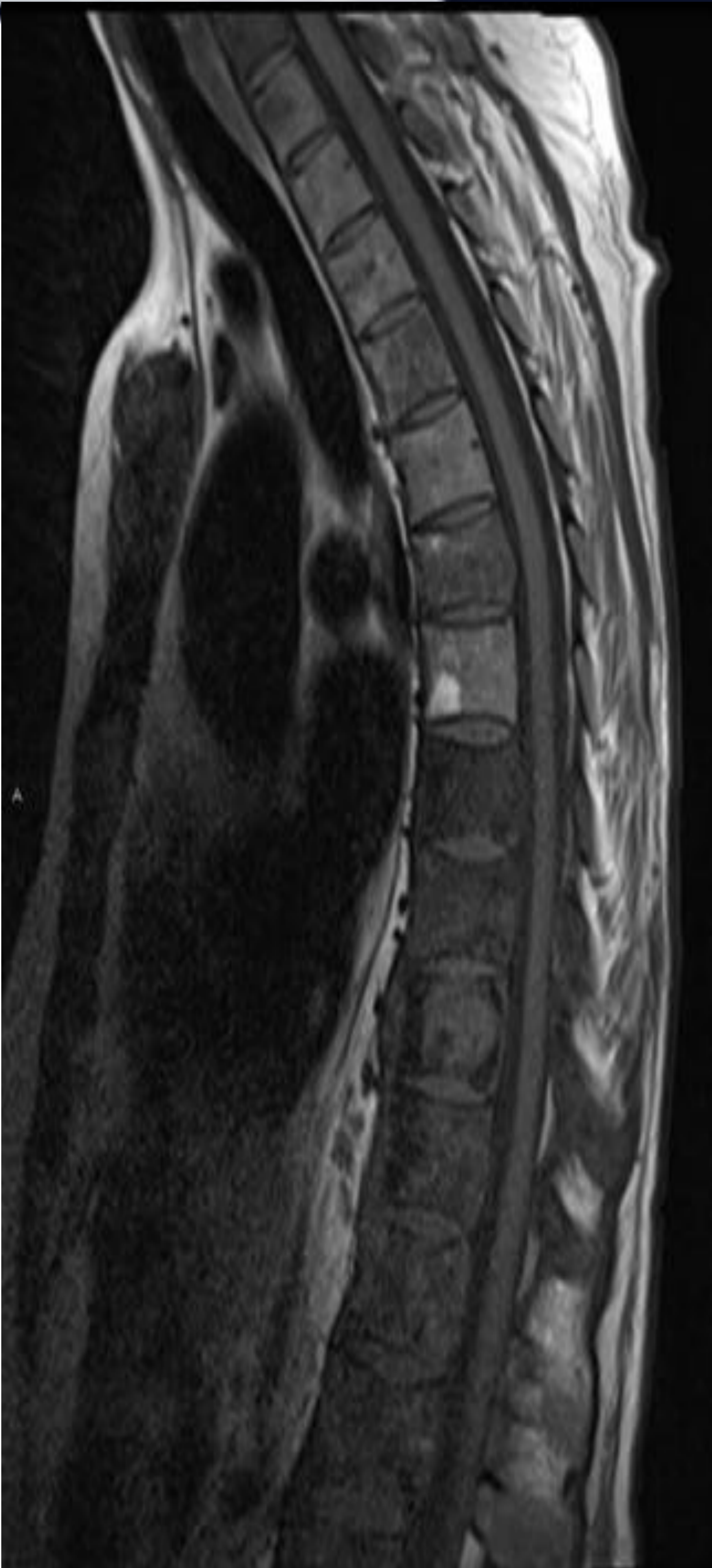

FIGURA 16. secuencias sagitales t1 pre y post tratamiento. Desarrollo de focos grasos intralésionales en múltiples cuerpos vertebrales en respuesta a tratamiento (Rx -HPM)

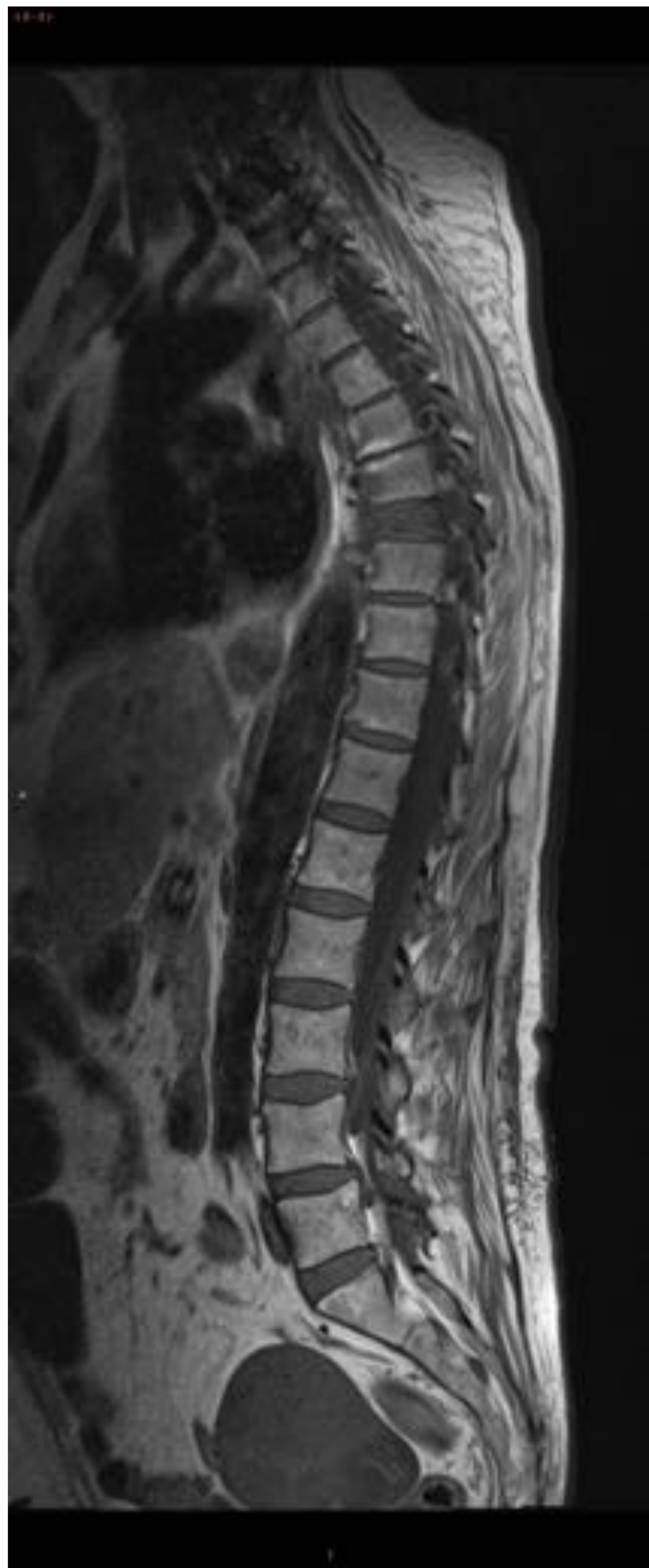
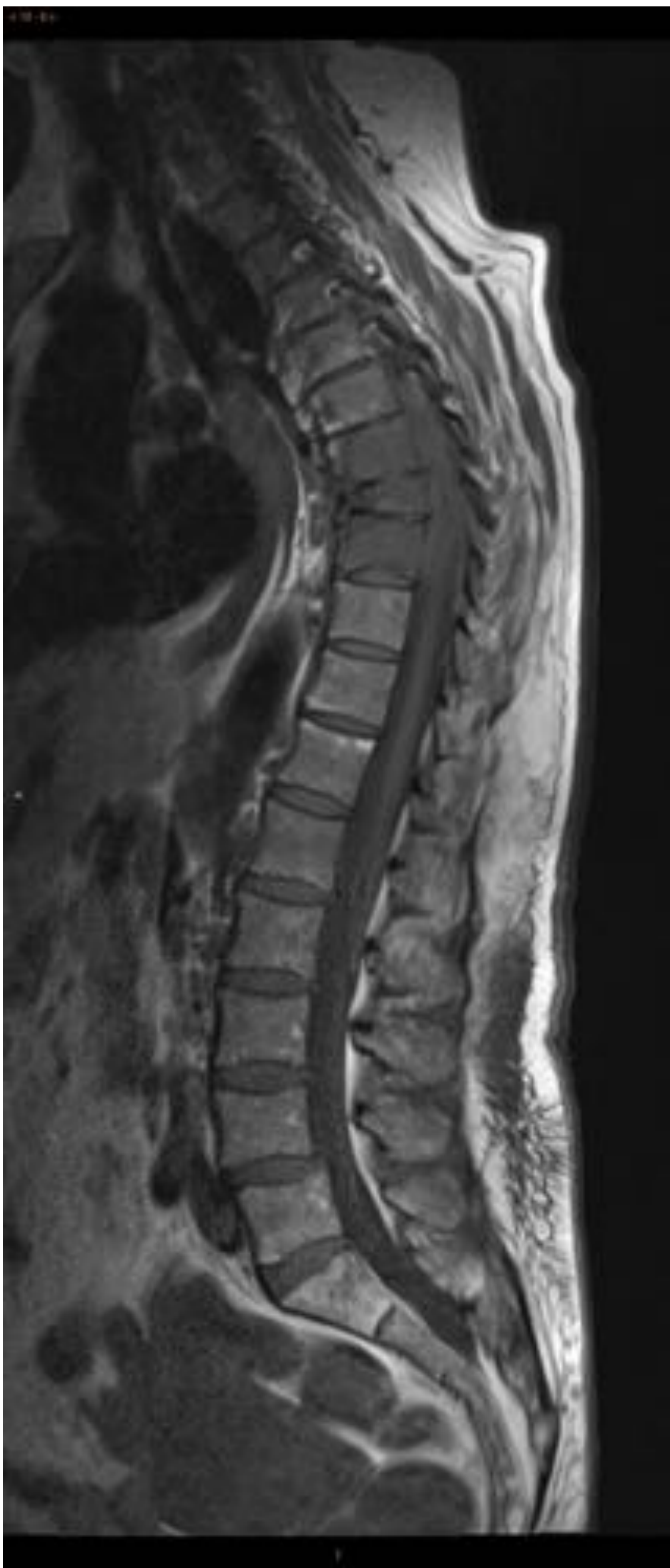

Figura 17. Linfoma pre y post. Disminución de tamaño de las lesiones y normalización del patrón de mo (Rx -HPM)

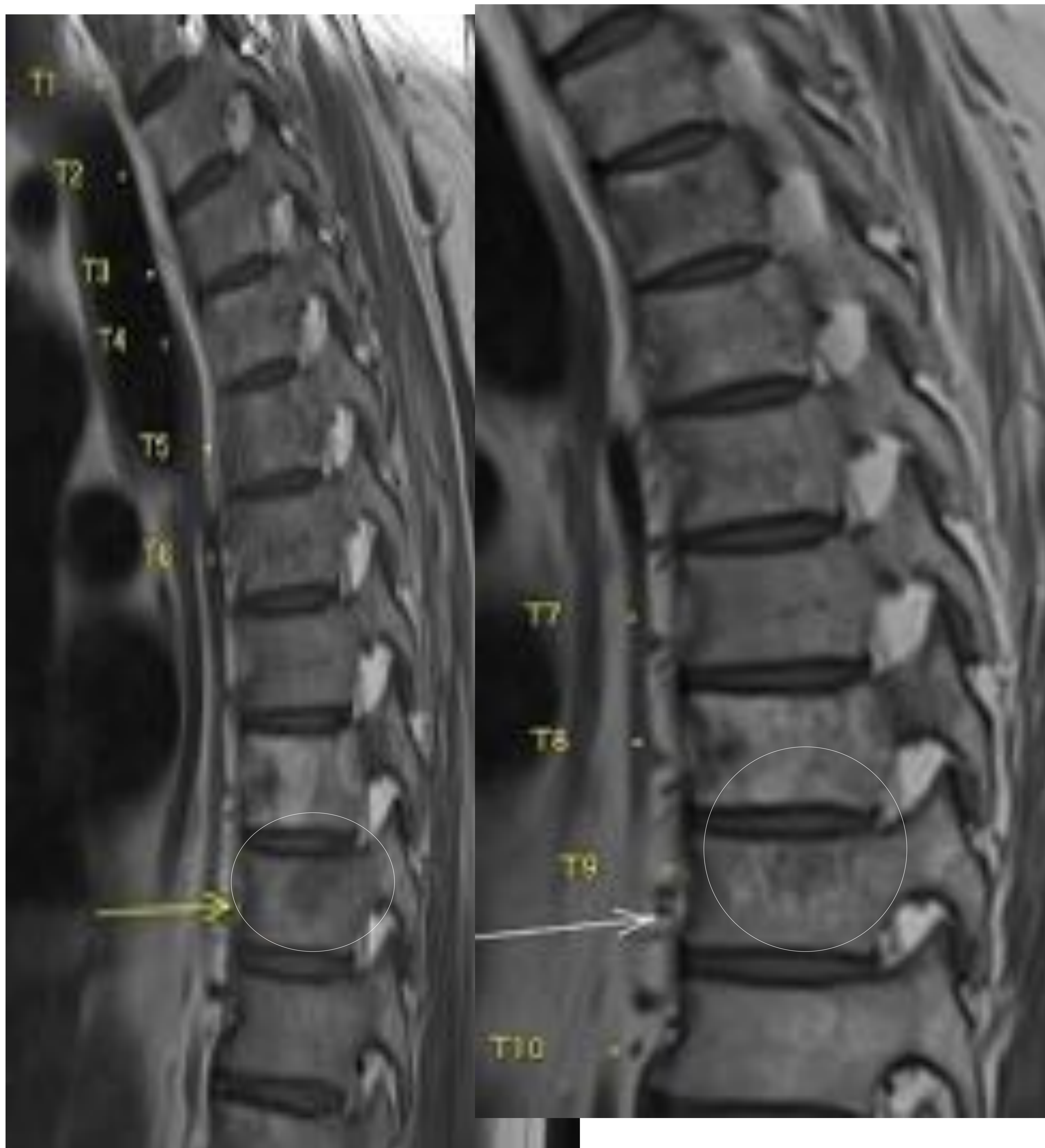

Figura 18.halo graso perilesional en cuerpo de D9 postratamiento. Respuesta (Rx -HPM)

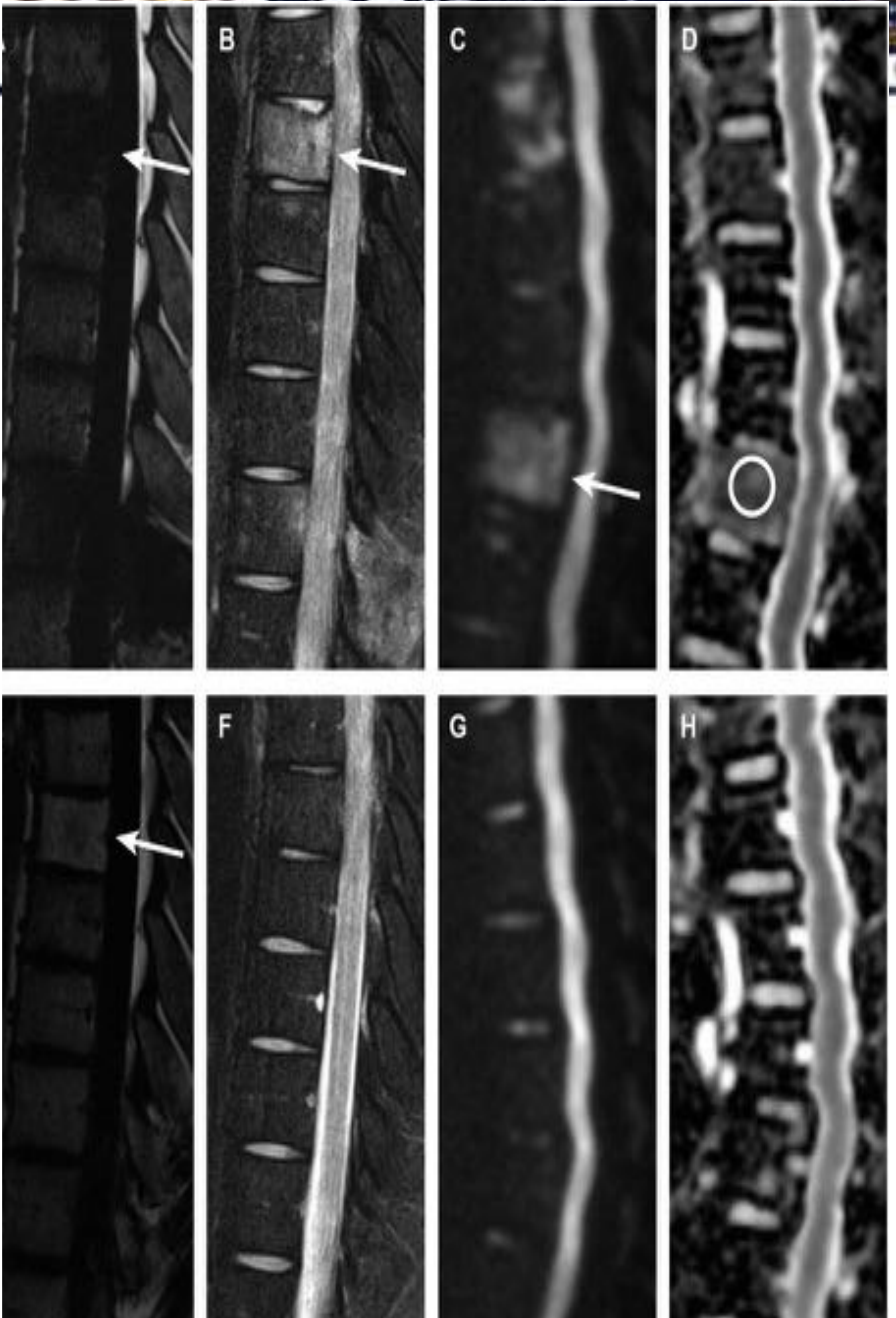


Figura 19. ©Acta Radiológica 0(0) 1-16 ! The Foundation Acta Radiologica 2019 Article.
Normalización del ADC. Respuesta

CRITERIOS DE PROGRESION

- HALO DE HIPERSEÑAL T2FS/STIR- indica actividad (1)

- PATRON FOCAL A DIFUSO (2)





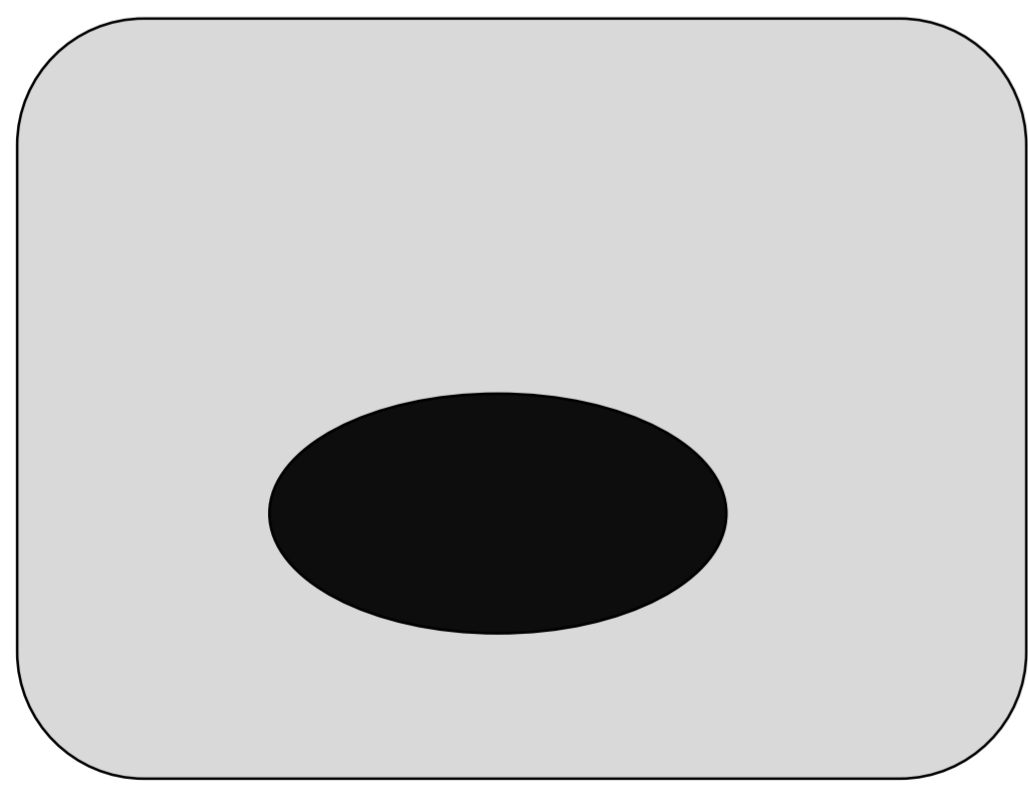
- NUEVOS FOCOS(3)

- INCREMENTO DE LOS FOCOS PREVIOS (4)

- DESCENSO ADC

S
A
G
I
T
A
L
E
S

T1



(2)

(3) Y (4)

(1),secuencia t2 fs

(1) secuencia t2fs

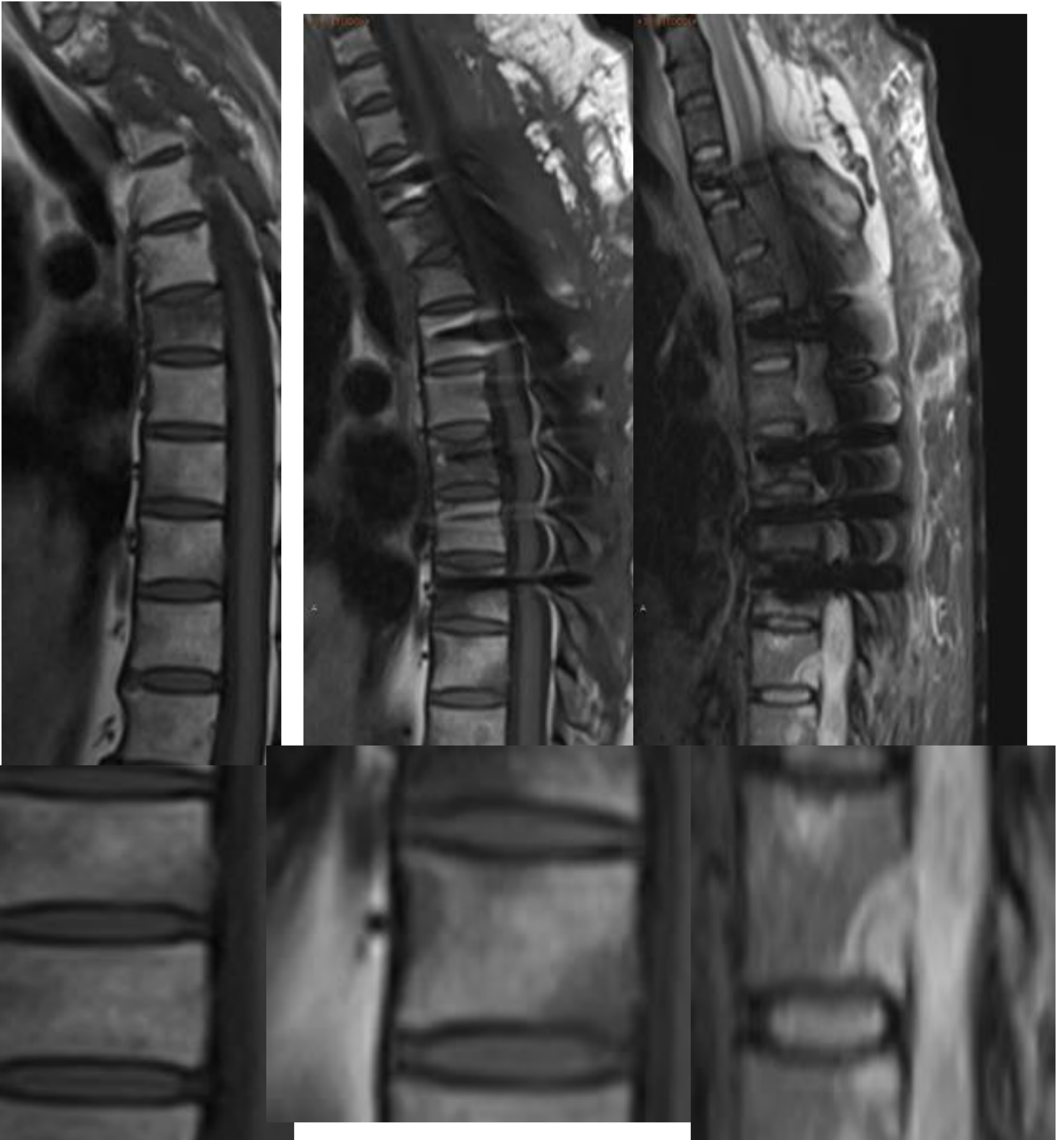


Figura 20. Derecha T1 pre tratamiento; centro T1 postratamiento aumento del foco hiposeñal; izquierda secuencia stir halo periférico hiperseñal, celular; progresión (Rx -HPM)

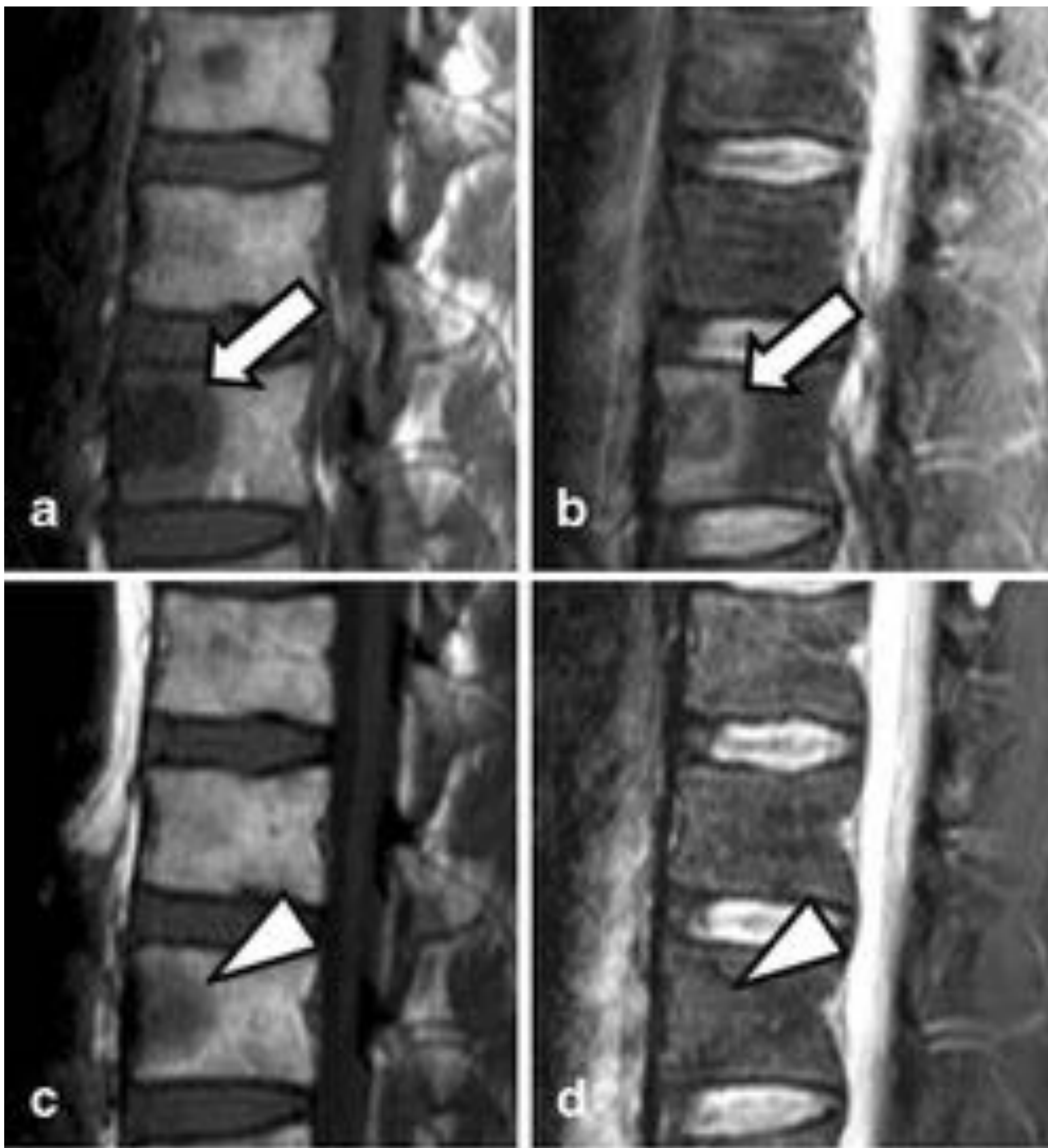

Figura 21. ©Eur Radiol (2013) 23:1986-1997.Halo hiperintenso en secuencias sensibles al liquido .Progresión

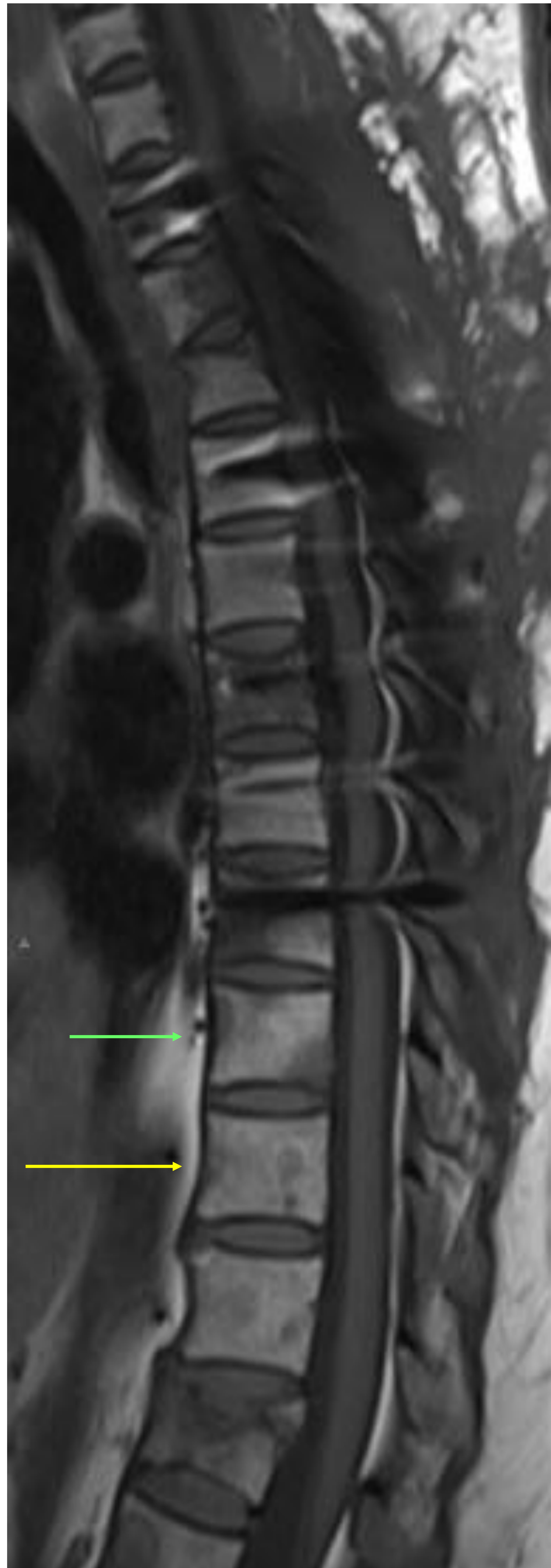
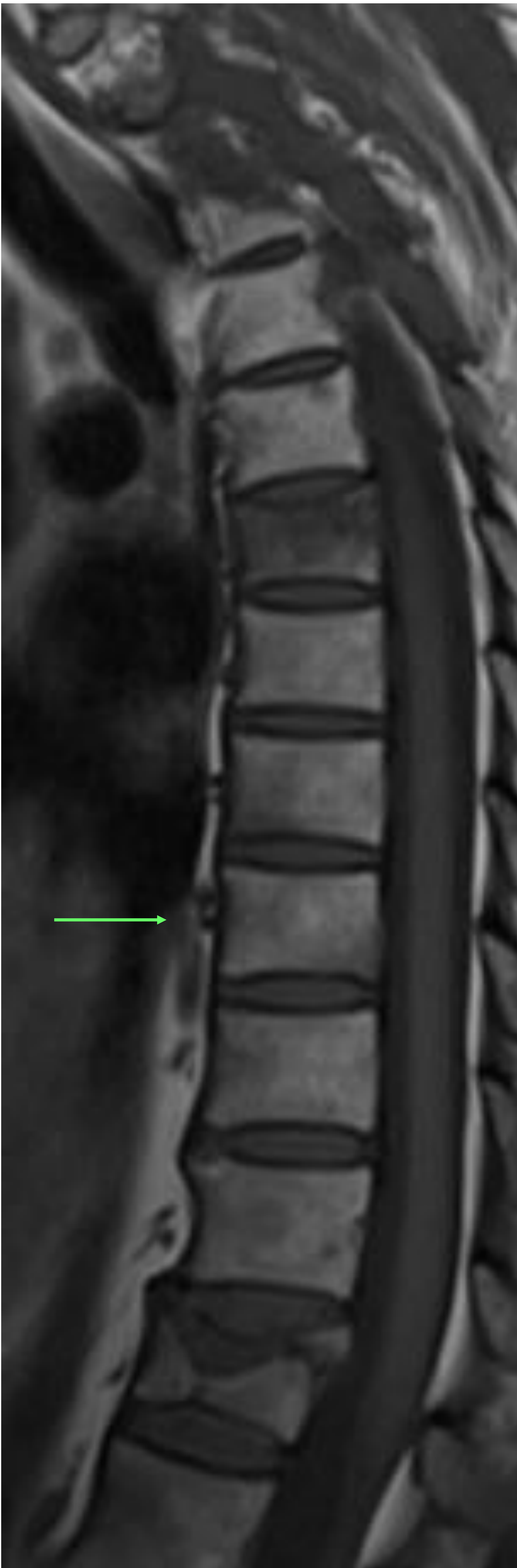

Figura 22 Sagital T1 pre y postratamiento .Incremento de focos previos fecha verde; desarrollo de nuevos focos fecha amarilla.Progresión (Rx -HPM)

CONCLUSIONES

Las metástasis óseas son un problema frecuente del paciente oncológico.

Interesa tanto su detección precoz como la valoración de la respuesta a los tratamientos .

En los últimos años ha ganado peso en la detección y seguimiento las combinaciones de modalidades de imagen que permitan no sólo conocer las características morfológicas sino la respuesta metabólica del hueso.

La detección y cuantificación de respuesta necesita nuevos criterios con técnicas de imagen combinando morfología y función. La resonancia tiene un papel fundamental en diagnóstico y seguimiento, permitiendo una mejor valoración de la respuesta y optimización del tratamiento

BIBLIOGRAFIA

MRI for response assessment in metastatic bone disease
F. E. Lecouvet & A. Larbi & V. Pasoglou & P. Omoumi & Eur Radiol
(2013) 23:1986-1997

Magnetic resonance imaging for assessing treatment response
in bone marrow metastases Marta D Switlyk. Acta Radiologica
0(0) 1-16 ! The Foundation Acta Radiologica 2019

Assessing response to treatment of bone metastases from
breastcancer:what should be the standard of care?
D.K.Woolf1*,A.R.Padhani2 &A.Makris1Annalsof Oncology
26:1048-1057, 2015

MEtastasis Reporting and Data System for Prostate Cancer:
Practical Guidelines for Acquisition, Interpretation, and
Reporting of Whole-body Magnetic Resonance Imaging-based
Evaluations of Multiorgan Involvement in Advanced Prostate
Cancer. Anwar R. Padhania at als.EUROPEAN UROLOGY 71
(2017) 81-92

Monitoring the response of bone metastases to treatment
with Magnetic Resonance Imaging and nuclear
medicine techniques: A review and position statement
by the European Organisation for Research and Treatment
of Cancer imaging group
F.E. Lecouvet et als European Journal of Cancer (2014) 50,
2519- 2