MASAS DE PARTES BLANDAS DE ESTIRPE LIPOMATOSA: CARACTERIZACIÓN MEDIANTE RM

Elisa Jara Cumplido Sánchez
Marta Rodriguez Alvarez
María Perez Costas
Maria Carmen Saborido Avila
Raquel Seijo Rodriguez
Juan Manuel Vieito Fuentes

SERVIZO GALEGO de SAÚDE | Xerencia de Xestión Integrada de Vigo
Vigo

Objetivo docente

- Revisar las características de RM de los tumores lipomatosos de partes blandas benignos, intermedios o localmente agresivos, y malignos, según la clasificación de la Organización Mundial de la Salud (OMS).

- Conocer los hallazgos de RM que ayudan a diferenciar los lipomas de los liposarcomas bien diferenciados, para ello revisaremos la bibliografía y tendremos en cuenta principalmente la clasificación de Ohguri y el score de Wang.

Revisión del tema

- Los tumores lipomatosos son un amplio grupo de lesiones, muchas de ellas muy frecuentes.
- Es importante conocer sus características de RM para su adecuado diagnóstico.
- Diferenciar los lipomas de los LPSBD / TLA en muchos casos supone un reto diagnóstico. Existen una serie de características que ayudan a diferenciarlos.

ÍNDICE DE CONTENIDOS:

A. Adecuado **protocolo de estudio de RM** en una masa de partes blandas.

B. Revisión de las **características de imagen de RM de tumores lipomatosos de partes blandas**, según la clasificación de la OMS de 2013: benignas, intermedias o localmente agresivas y malignas.

C. Características que ayudan a **diferenciar los lipomas de los LPSBD / TLA** (clasificación de Ohguri y score de Wang).

A. PROTOCOLO DE ESTUDIO DE RM EN UNA MASA DE PARTES BLANDAS

SECUENCIAS	
T1 TSE / FFE	Axial + (coronal y/o sagital)
T2 TSE / FFE	Axial + (coronal y/o sagital)
T2 o DP FS/STIR	Axial + (coronal y/o sagital)
T1 FS sin y con Gd y, en algunos casos, estudios de perfusión (curvas intensidad de realce-tiempo)	Axial + (coronal y/o sagital)
DWI (b0, b800 y b1000)	Axial

Tabla 1. Protocolo de estudio de RM en una masa de partes blandas

- Un adecuado protocolo de estudio de RM ante una masa de partes blandas debe incluir secuencias potenciadas en T1, T2, secuencias con saturación de la grasa (T2 o DP FS) o STIR, secuencia de difusión (DWI) con varios valores de b y secuencias T1 FS sin y tras contraste paramagnético y, en algunos casos, estudios de perfusión.
- Ante un tumor lipomatoso de partes blandas, un adecuado protocolo de estudio puede incluir únicamente secuencias potenciadas en T1, T2 y secuencias con saturación de la grasa o STIR. En muchas ocasiones, la administración de contraste no es necesaria, aunque es de gran utilidad si la lesión presenta componentes no lipomatosos, ya que ayuda a su caracterización.

B. TUMORACIONES DE PARTES BLANDAS DE ESTIRPE LIPOMATOSA

BENIGNAS	•Lipoma •Lipomatosis •Lipomatosis, proliferación fibrograsa o hamartoma fibrolipomasoso del nervio •Lipoblastoma •Angiolipoma •Miolipoma •Lipoma condroide •Lipoma pleomórfico o de células fusiformes •Hibernoma
INTERMEDIAS	•Liposarcoma bien diferenciado / tumor lipomatoso atípico
MALIGNAS	•Liposarcoma desdiferenciado •Liposarcoma mixoide •Liposarcoma pleomórfico •Liposarcoma mixto

Tabla 2. Clasificación de la OMS de las tumoraciones lipomatosas de partes blandas

B. TUMORACIONES DE PARTES BLANDAS DE ESTIRPE LIPOMATOSA

BENIGNAS	•Lipoma •Lipomatosis •Lipomatosis, proliferación fibrograsa o hamartoma fibrolipomasoso del nervio •Lipoblastoma •Angiolipoma •Miolipoma •Lipoma condroide •Lipoma pleomórfico o de células fusiformes •Hibernoma
INTERMEDIAS	•Liposarcoma bien diferenciado / tumor lipomatoso atípico
MALIGNAS	•Liposarcoma desdiferenciado •Liposarcoma mixoide •Liposarcoma pleomórfico •Liposarcoma mixto

LIPOMA

- Son los tumores de partes blandas más comunes, representando aproximadamente la mitad de todos ellos. Son más comunes en pacientes de 50-70 años de edad y en pacientes obesos.
- Clínicamente se manifiestan como una masa de partes blandas única, palpable y móvil, generalmente asintomática. En el 5-10% de los casos son múltiples, pudiendo en estos casos tener predisposición familiar.
- **Se clasifican en superficiales y profundos** en función de su localización, superficial o profunda, respecto a la fascia superficial. Los lipomas superficiales son mucho más frecuentes y generalmente de menor tamaño que los profundos. *Figuras 1 y 2.*
- Los lipomas son masas de partes blandas generalmente circunscritas, con presencia en la mayoría de los casos de una cápsula fibrosa fina. Están formados por tejido adiposo maduro homogéneo y ocasionalmente **pueden contener componentes mesenquimales**, incluyendo tejido fibroso (el más frecuente), cartílago, hueso, o áreas de necrosis grasa. *Figuras 3 y 4.*
- **Mediante RM podemos diagnosticar de forma fiable un lipoma si**, nos encontramos ante una masa de partes blandas superficial, de pequeño tamaño (<5cm), y de la misma intensidad de señal que la grasa del tejido celular subcutáneo. Pueden presentar algún septo fino en su interior (<2mm de espesor) que no realza significativamente tras la administración de contraste.
- Cuando son profundos, miden > 5cm y presentan componentes de tejido no adiposo, son **difíciles de diferenciar de los liposarcomas bien diferenciados (LSBD)**. Existe una serie de características de RM que orientaran hacia uno u otro diagnóstico, y que veremos más adelante. A pesar de ello, en muchas ocasiones se requerirá estudio histológico para su diagnóstico definitivo.
- Un lipoma, superficial o profundo, de **< 5cm** y de señal idéntica a la grasa, **no requiere estudio histológico**. Según nuestras series (se revisan 237 tumores lipomatosos con correlacion anatomopatológica) no es rentable biopsiar **lipomas profundos** sin otros criterios radiológicos de malignidad. En estos casos se recomienda **exéresis marginal o seguimiento**, según deseo del paciente.

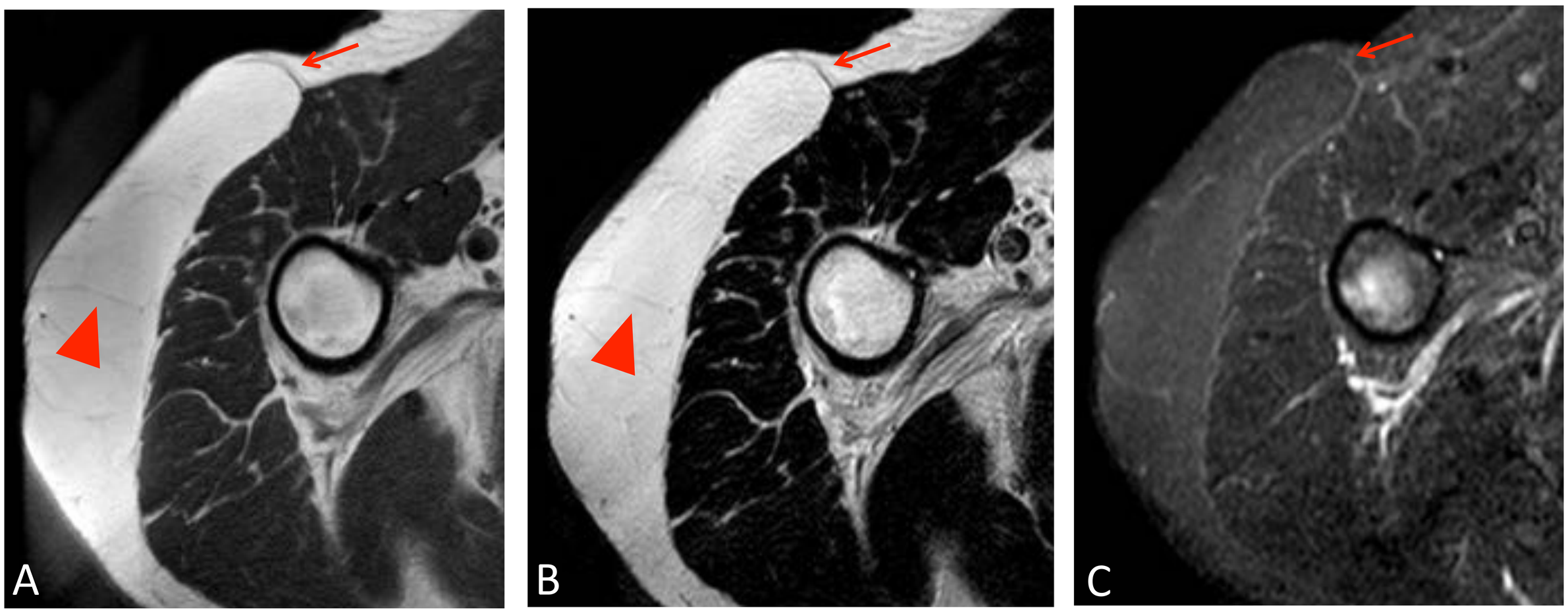

Figura 1. Lipoma subcutáneo (superficial) en cara lateral del hombro y brazo derecho, de 7,5 cm de diametro mayor. Presenta intensidad de señal similar a la grasa del tejido celular subcutáneo adyacente, es hiperintenso en T1 (A) y en T2 (B) y satura la grasa en secuencia STIR (C), tiene una capsula fina (flecha) y algun septo fino en su interior (cabezas de flecha en A y en B).

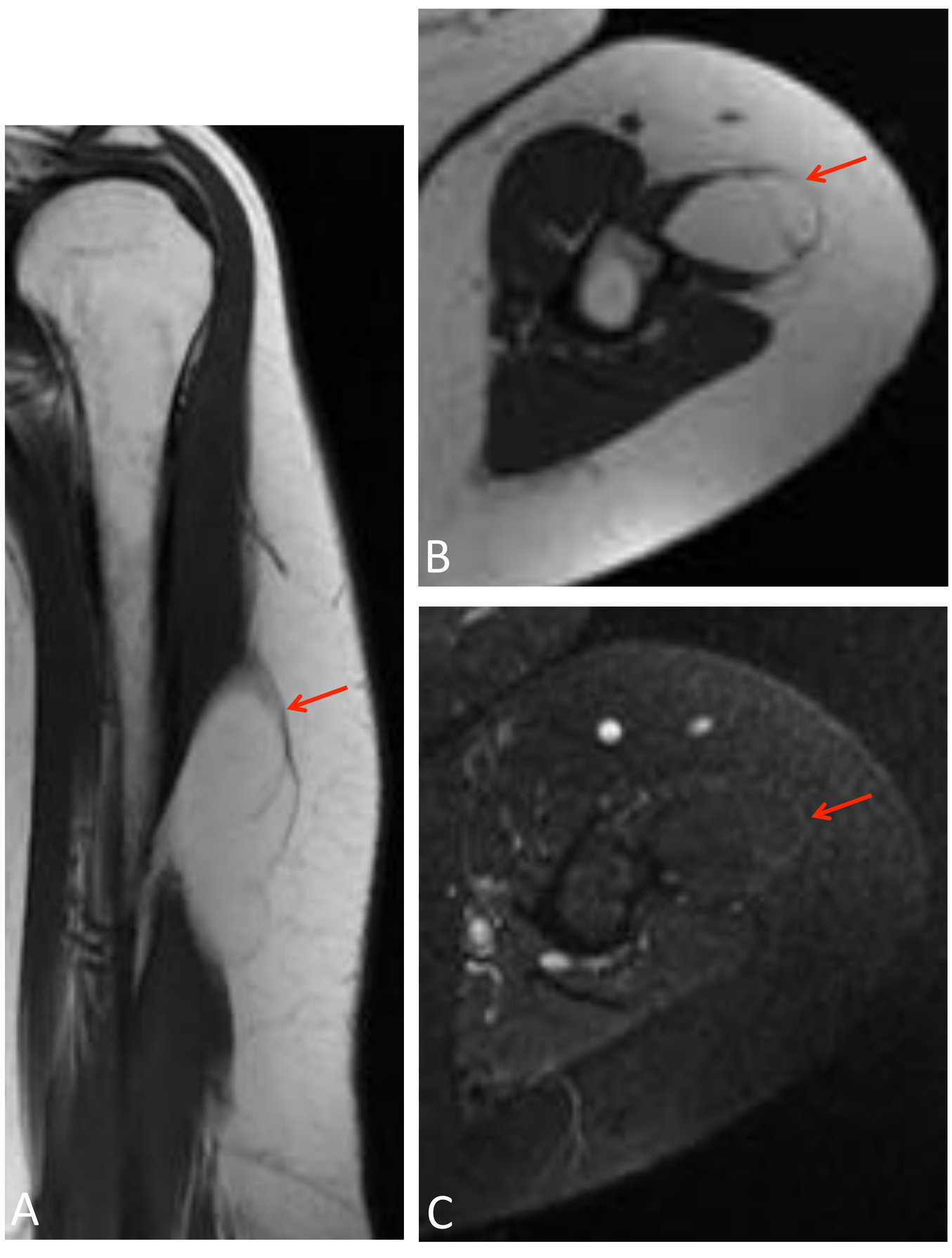

Figura 2. Lipoma intramuscular (profundo), entre las fibras inferiores del músculo deltoides izquierdo (flecha). Mide 7 cm de diametro mayor y presenta una capsula fina, intensidad de señal homogenea y similar a la grasa en todas las secuencias (A: T1 coronal, B: T1 axial y C: STIR), sin septos gruesos ni polos sólidos intralesionales.

Por imagen se trata de una lesión grasa sin otros hallazgos de malignidad además de su tamaño y localización profunda.

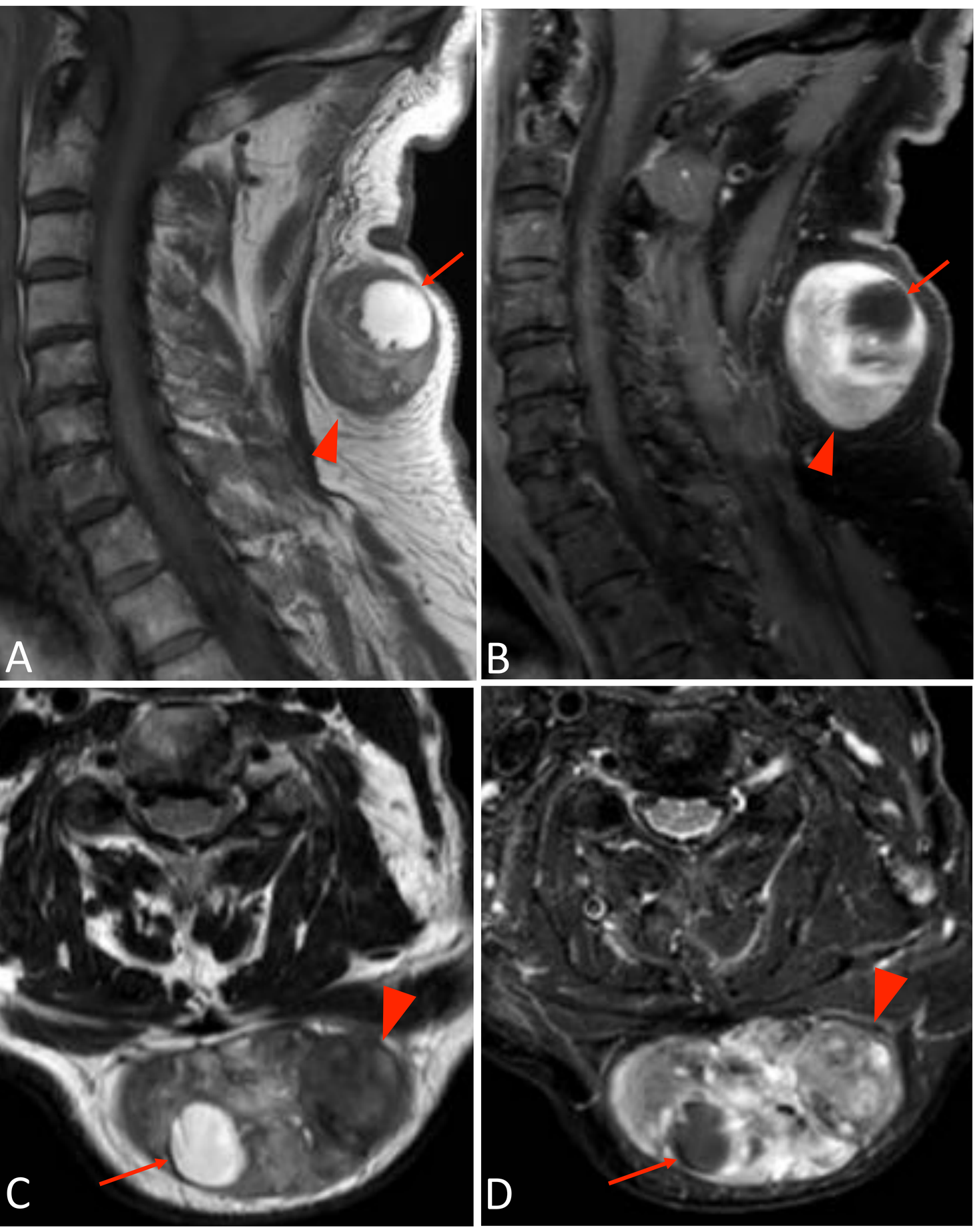

Figura 3. Fibrolipoma. Lesión ovalada y de bordes bien definidos en el tejido celular subcutáneo de la región cervical posterior. Presenta una intensidad de señal heterogénea con escaso componente graso (<50%) (flecha) y predominio del componente no adiposo (cabeza de flecha), que realza de forma intensa y heterogenea tras contraste.
Lesión que por su heterogeneidad y escaso componente graso es indistinguible de un LPS. El estudio dinámico y DWI (no realizados) podrían haber ayudado al diagnóstico.
(A:T1, B:T1 FS+Gd, C:T2, D:STIR).

Figura 4. Lipoma subcutáneo con focos de necrosis grasa.
Lesión en el espesor del tejido celular subcutáneo, a nivel de la musculatura glutea izquierda, ovalada y de bordes bien definidos. Heterogenea con intensidad de señal predominantemente grasa (flecha), pero con varias formaciones nodulares marcadamente hipointensas en STIR ("black hole sign") (cabeza de flecha) que sugieren áreas de necrosis grasa en el interior de lipoma. (A: T1, B: T2, C: STIR).

LIPOMATOSIS

- Sobrecrecimiento de tejido adiposo maduro, de fisiopatología desconocida, pero asociada en ocasiones a alcoholismo y a alteraciones hormonales. Se localiza en el tejido subcutáneo o profundo, con intensidad de señal similar a la grasa, pero con márgenes no encapsulados y menos definidos que los del lipoma. *Figura 5*

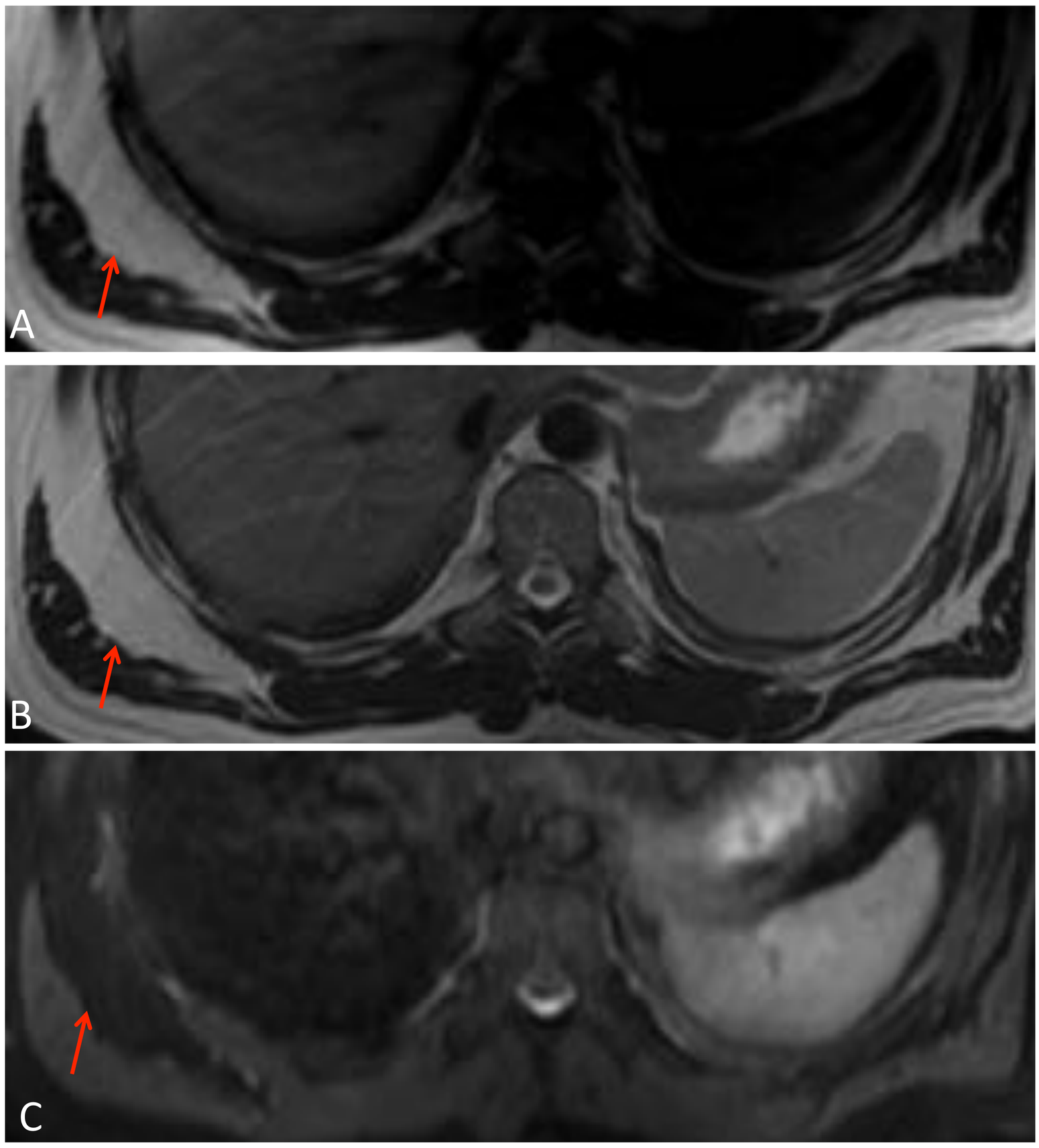

Figura 5. Lipomatosis. Asimetría en la pared torácica postero-lateral derecha, identificándose tumoración lipomatosa no encapsulada en profundidad al músculo dorsal ancho (flecha). Presenta intensidad de señal igual a la grasa subcutánea, sin septos ni áreas no adiposas en su interior.
(A: T1, B: T2, C: STIR).

LIPOMATOSIS, PROLIFERACIÓN FIBROGRASA O HAMARTOMA FIBROLIPOMATOSO DEL NERVIO

- Lesión rara, benigna, que afecta con mayor frecuencia a **nervios de la extremidad superior**, típicamente al nervio mediano, siendo **en ocasiones bilateral**. Presenta una edad media de presentación a los **25 años**. Puede asociar hipertrofia ósea y de las partes blandas en las áreas dependientes del nervio, típicamente con macrodactilia, denominándose **macrodistrofia lipomatosa**.

- Los hallazgos de RM son característicos, observando un **nervio engrosado** con hiperintensidad T1 por infiltración grasa con haces axonales de baja intensidad de señal, dando una **apariencia en "cable "** en las imágenes axiales. *Figura 6*

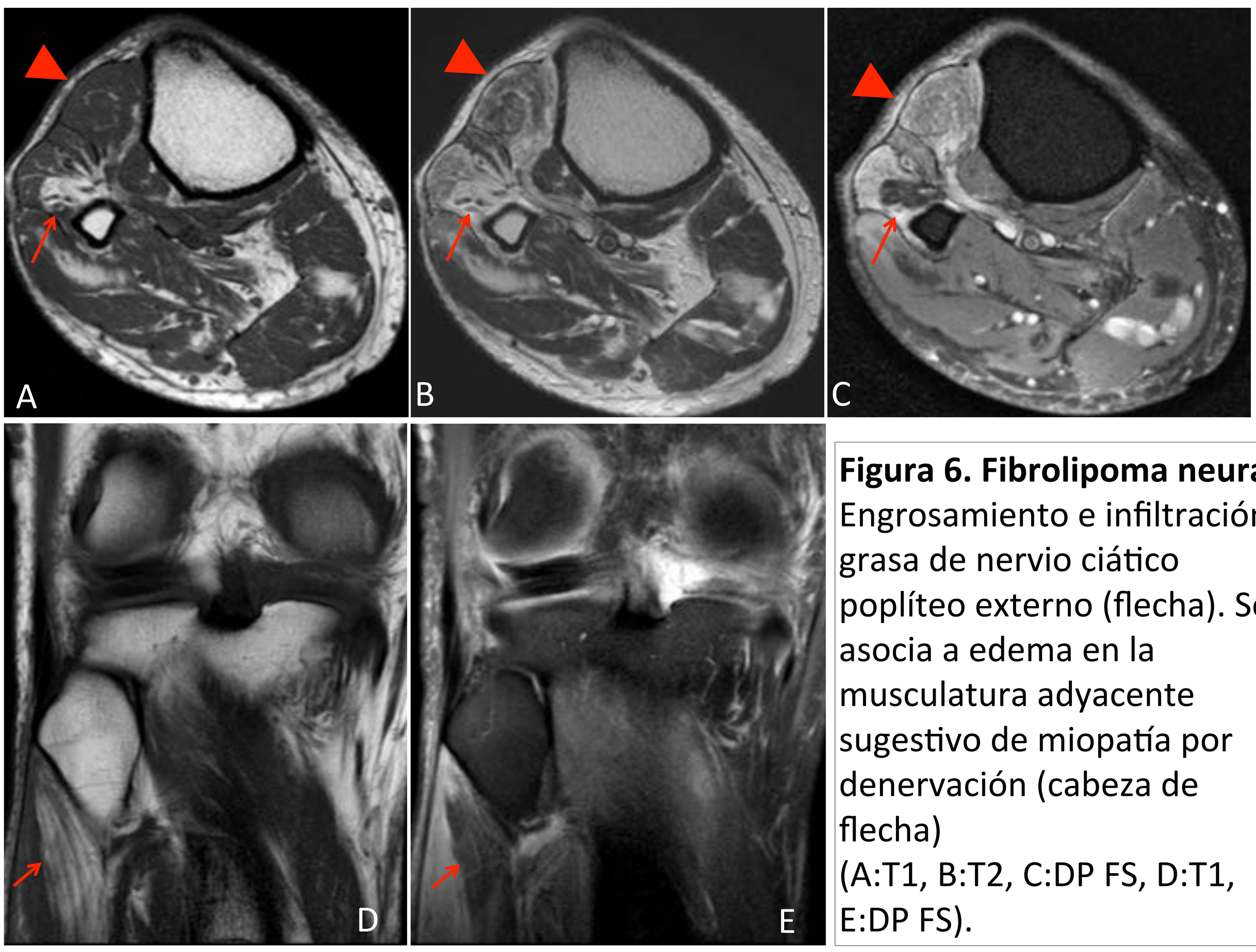

Figura 6. Fibrolipoma neural Engrosamiento e infiltración grasa de nervio ciático poplíteo externo (flecha). Se asocia a edema en la musculatura adyacente sugestivo de miopatía por denervación (cabeza de flecha)
(A:T1, B:T2, C:DP FS, D:T1, E:DP FS).

LIPOBLASTOMA

- Rara tumoración benigna formada por células grasas inmaduras que, generalmente se presenta en niños menores de 3 años.
- Puede ser **circunscrito (lipoblastoma) o infiltrativo (lipoblastomatosis)**. Habitualmente se presenta en las **extremidades** y crece rápidamente. Su intensidad de señal es heterogénea en T1 y T2, debido a su contenido graso y mixoide, lo que recuerda a un LPS. Sin embargo el LPS es excepcional en niños menores de 5 años. Tras administrar contraste su componente no graso muestra intenso realce heterogeneo.
- Debido a su posible transformación a lipoma maduro, e incluso, su regresión, se tiende a tratamientos conservadores. *Figura 7*

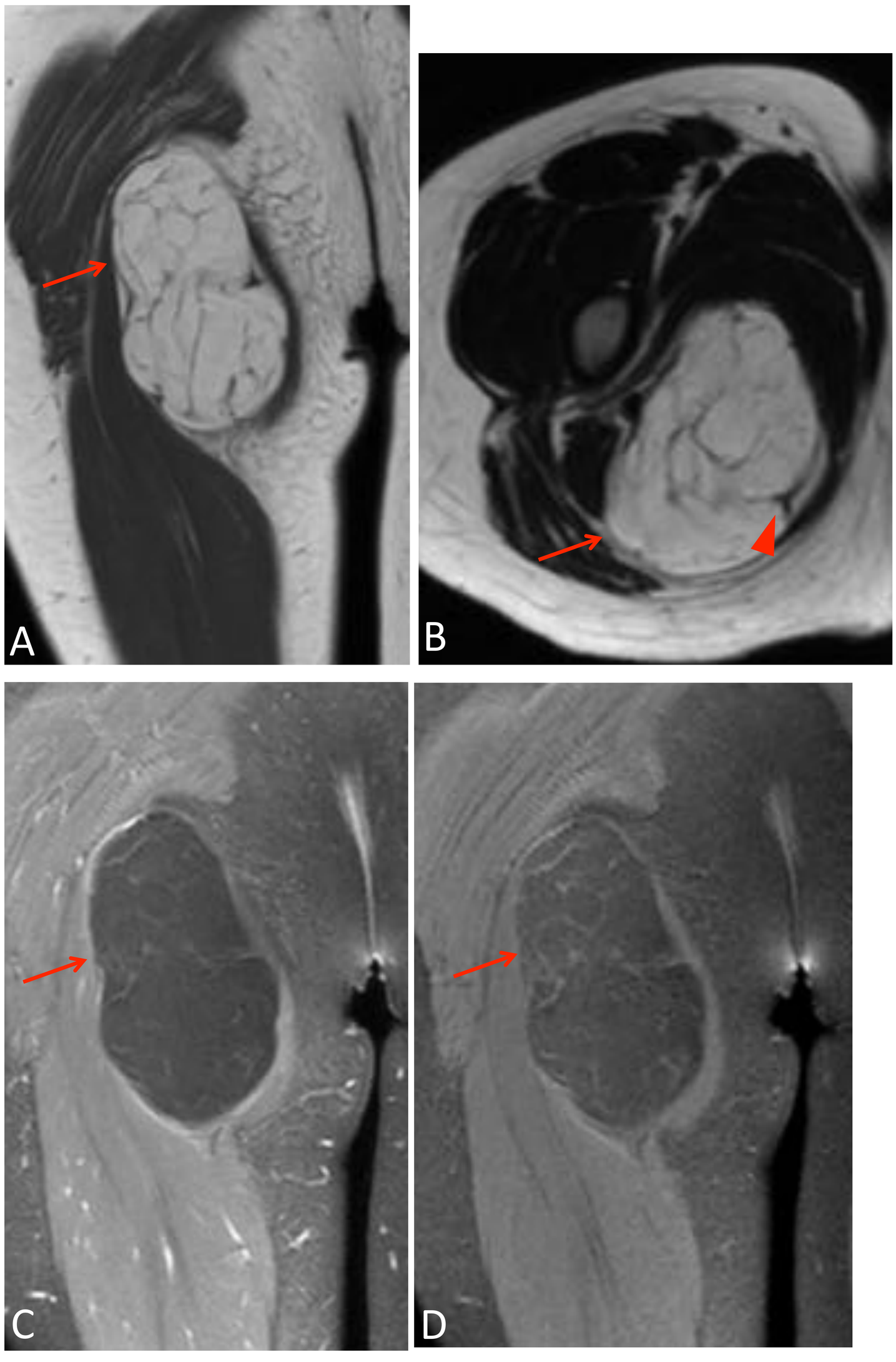

Figura 7. Lipoblastoma en el compartimento posterior del muslo en una niña de 10 años (flecha). Masa ovalada de márgenes bien definidos entre las fibras mediales y profundas del músculo gluteo mayor derecho. Presenta una intensidad de señal similar a la grasa en todas las secuencias, con múltiples septos intralesionales, el de mayor grosor en su vertiente posterior de > 2 mm de espesor (cabeza de flecha en B). Con realce leve de los septos tras contraste. (A:T1, B:T2, C:T2 FS, D:T1 FS+Gd)

ANGIOLIPOMA

- Lesión **típicamente subcutánea y de pequeño tamaño** (<2cm), lento crecimiento y dolorosa a la palpación. Afecta más frecuentemente a varones de 20 a 30 años. Su localización más frecuente es, en orden decreciente, el antebrazo, el tronco y la parte superior del brazo y se presenta como **múltiples** lesiones en un 70% de los casos.
- Son lesiones de intensidad de señal similar a la grasa subcutánea con áreas hipointensas en T1 e hiperintensas en T2, que se corresponden con **componentes vasculares**, generalmente capilares, que realzan de forma intensa tras la administración de contraste. *Figura 8*

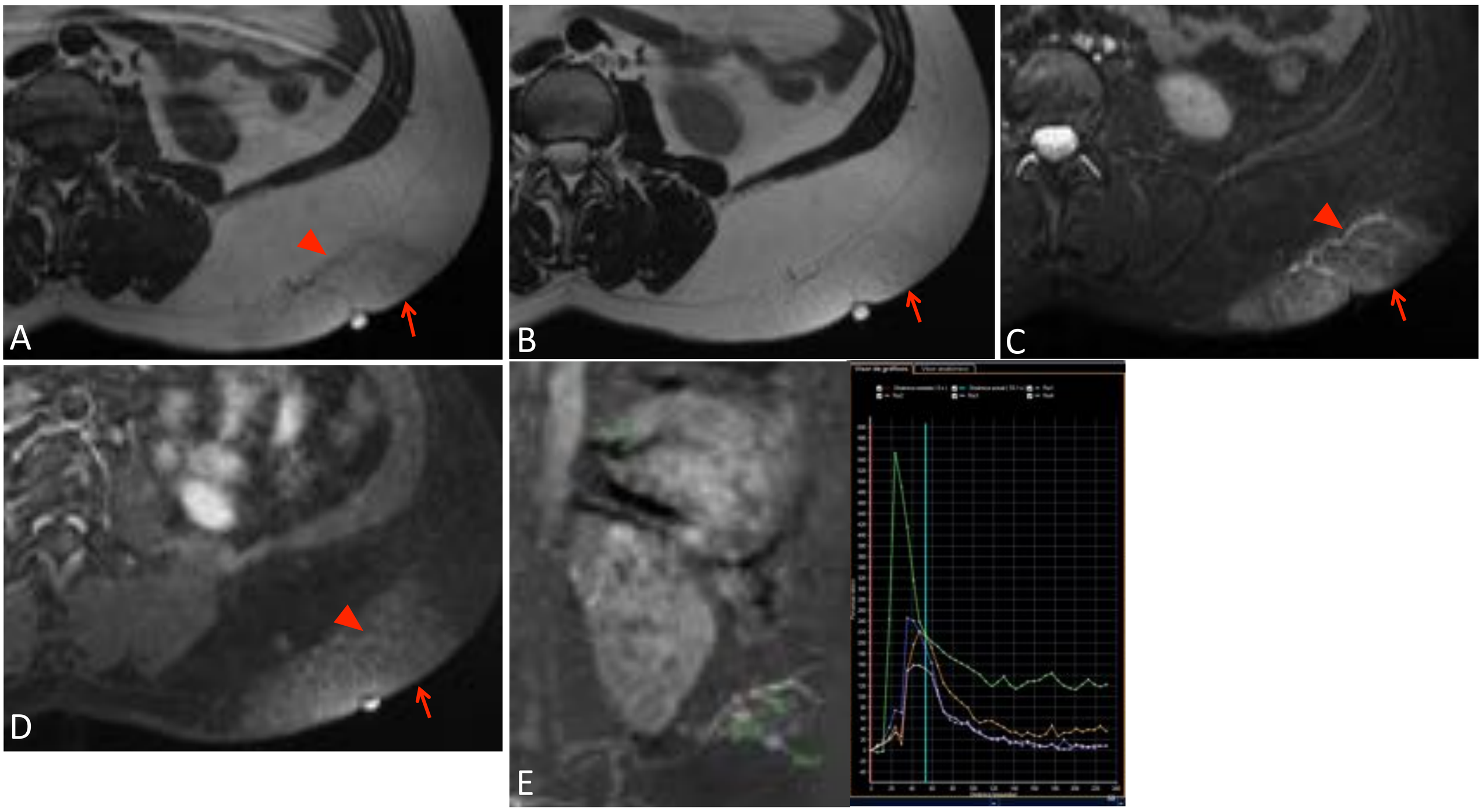

Figura 8. Angiolipoma. Zona de alteración de señal mal delimitada en el tejido celular subcutáneo de región lumbar izquierda (flecha). Presenta intensidad de señal grasa con estructuras vasculares (cabeza de flecha) que se demuestran en el estudio dinámino. Se aprecia discreto realce generalizado tras contraste (A: T1, B:T2, C:STIR, D: T1 FS+Gd, E: curvas de intensidad de realce-tiempo)

MIOLIPOMA

- Lesión benigna, **extremadamente rara**, que se localiza con mayor frecuencia en la **cavidad abdominal**, por lo que la mayoría presentan **gran tamaño**. Formadas por **fibras de músculo liso intercaladas con grasa madura**. En RM se manifiestan como lesiones formadas por grasa madura y por componentes no lipomatosos que corresponden con las fibras de músculo liso, hallazgos que, junto con su habitual gran tamaño, sugieren LPSBD, por lo que se requerirá estudio histológico para su diferenciación. *Figura 9*

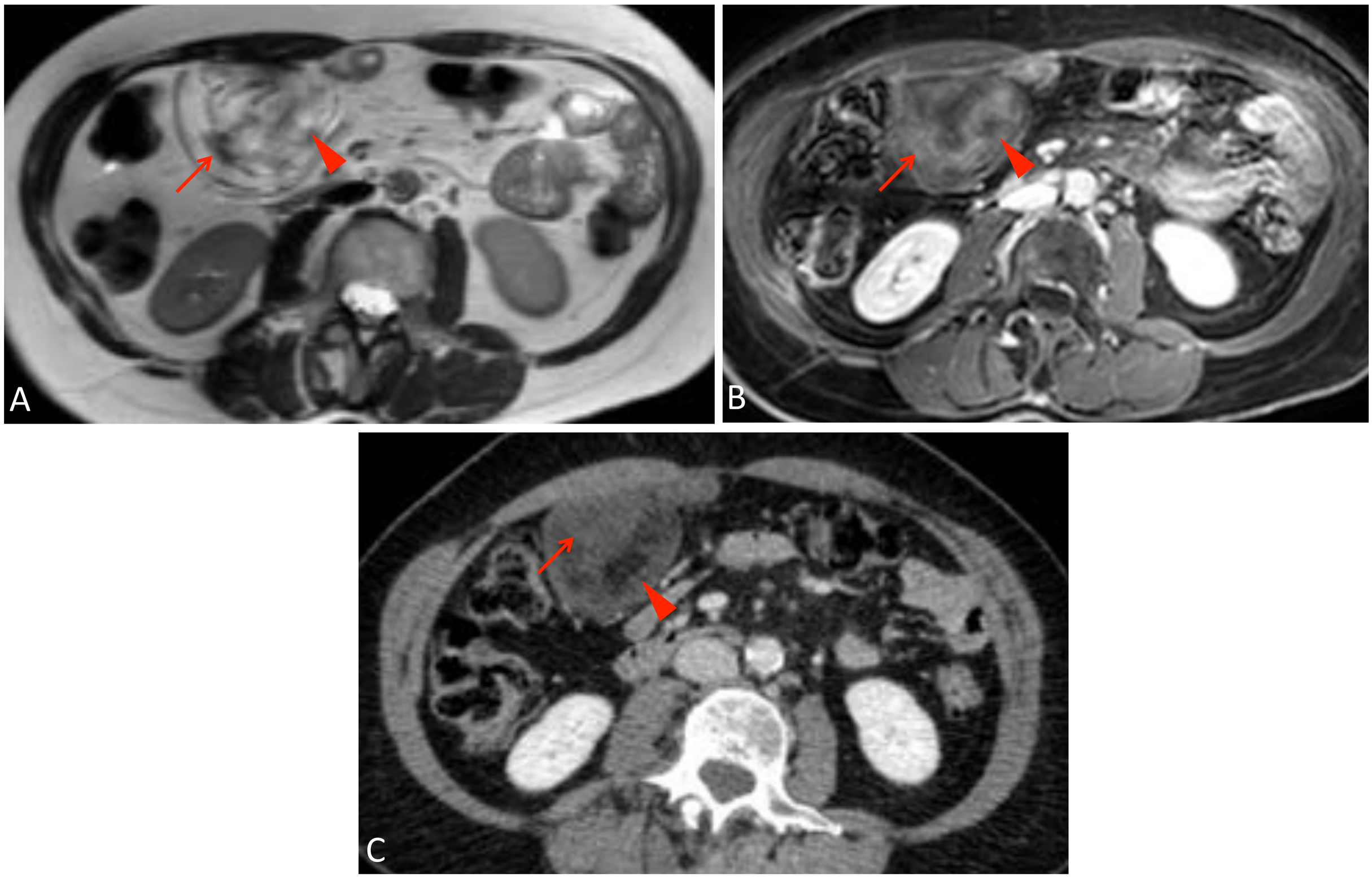

Figura 9. Miolipoma. Masa encapsulada y bilobulada de 10 cm de diámetro mayor, localizada en el omento mayor, en mesogastrio derecho. Presenta bordes bien definidos e intensidad de señal heterogénea, con áreas grasas (cabeza de flecha) y áreas sólidas no adiposas pseudonodulares (flecha) que realzan levemente tras contraste. Los hallazgos sugieren lesión de estirpe lipomatosa con características agresivas, pudiendose tratar de un liposarcoma.
El estudio de RM no estaba dirigido para valorar masa retroperitoneal, por lo que se solicita un TC abdomino-pélvico que también sugiere liposarcoma. Se remite al comité de tumores de partes blandas donde se decide biopsia y posterior resección de la lesión con resultado AP de miolipoma. (A: T2, B: T1 FS+Gd, C: TC+CIV).

LIPOMA CONDROIDE

- Lesión benigna **rara**, más frecuente **en mujeres de mediana edad**. Habitualmente son bien definidas y están **formadas por gran cantidad de tejido mixoide, que puede calcificar, y por grasa madura**, en cantidad variable, que dan lugar a que sus características de RM sean similares a las del LPS mixoide (si no está calcificado) o al condrosarcoma mixoide extraesquelético. Se requerirá biopsia para su diagnóstico.

LIPOMA PLEOMÓRFICO O DE CÉLULAS FUSIFORMES

- Lesión que habitualmente es subcutánea, única y de consistencia más firme que un lipoma. Afecta con mayor frecuencia a **hombres** y su localización habitual es en el cuello, hombros y espalda.
- Son **lesiones heterogéneas** que presentan componente graso, células fusiformes y además, pueden presentar también otros componentes como tejido mixoide o elementos vasculares. Debido a su composición presentan intensidad de señal heterogénea en las imágenes de RM, planteando el diagnóstico diferencial con el LPS. *Figura 10*

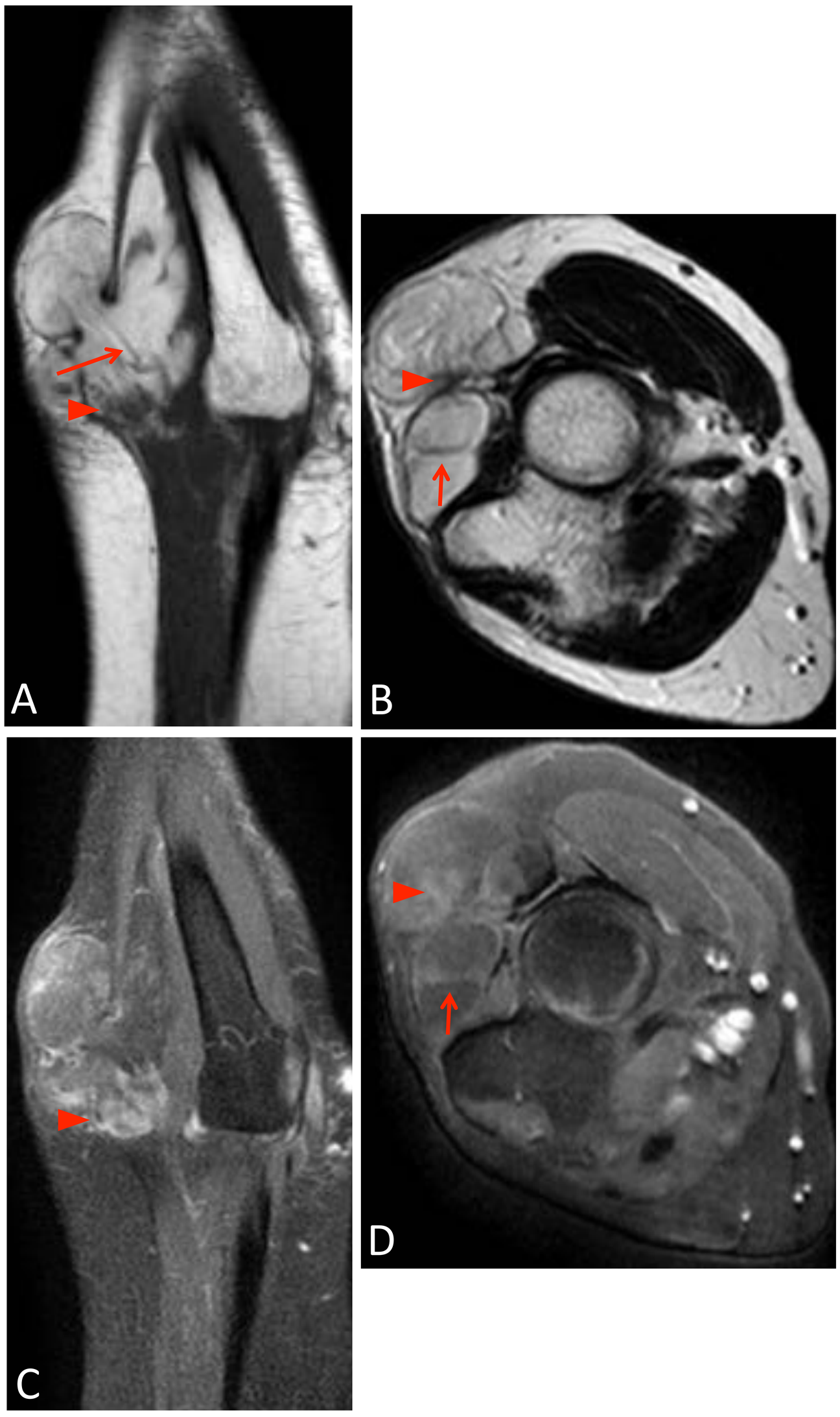

Figura 10. Lipoma fusocelular. Lesión lobulada en el tejido celular subcutáneo e intermuscular, entre la musculatura del compartimento lateral del codo. Presenta una intensidad de señal predominantemente grasa con septos finos (flecha) y algún pequeño nódulo (cabeza de flecha) en su interior, con discreto realce de los componentes no adiposos tras la administración de contraste. (A:T1, B:T2, C:DP SPIR, D:T1 SPIR + Gd).

Por imagen se trata de una lesión grasa con características de LPSBD/ TLA, por lo que se remitió al comité de tumores de partes blandas y se realizó biopsia, que confirmó lipoma fusocelular.

HIBERNOMA

- Lesión muy infrecuente, benigna, compuesta por **grasa parda**. Se localiza de forma más habitual en el muslo, hombro, espalda y cuello y afecta de forma más frecuente a pacientes de 30-40 años de edad.
- Existen varios subtipos histológicos y sus características de imagen por RM, por tanto, varían en función del subtipo, siendo indistinguibles por imagen. Generalmente encontraremos una lesión encapsulada, **heterogénea e hipervascular**. Presenta una **intensidad de señal similar, pero no idéntica, a la grasa madura**, no es tan hiperintensa en T1 como la grasa madura ni suele suprimir completamente la grasa en secuencias con saturación de la grasa. Además contiene septos y estructuras vasculares que realzan tras la administración de contraste, estas características hacen que sean difíciles de distinguir del LPS, por lo que será necesaria la biopsia. *Figura 11*

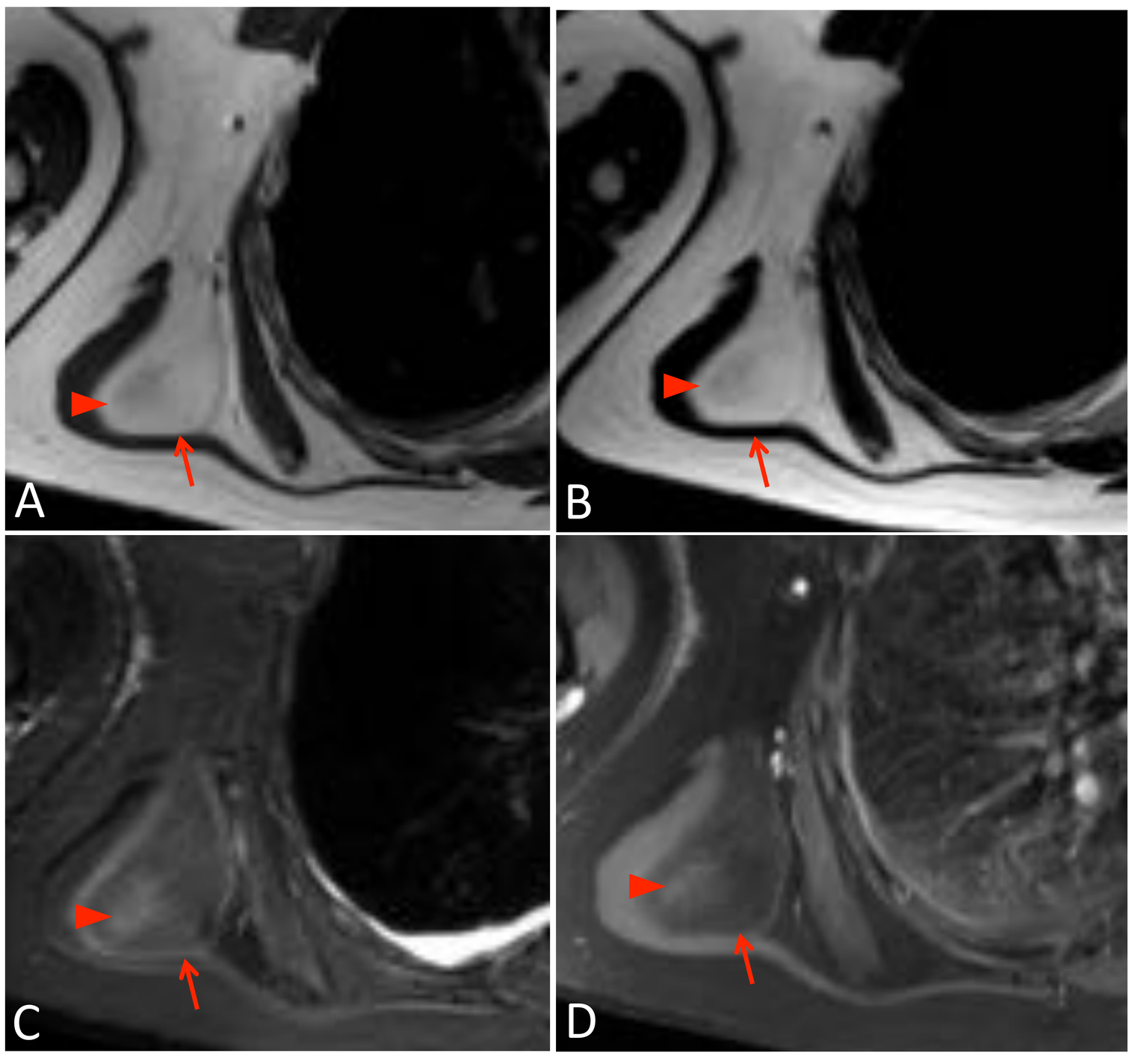

Figura 11. Hibernoma.
Tumoración en el espesor del músculo redondo mayor derecho (flecha). Está delimitada por una capsula fina y presenta intensidad de señal grasa, con septos finos y área pseudonodular no lipomatosa en su interior (cabeza de flecha), que realzan tras contraste. En el diagnóstico diferencial se incluye tumoración lipomatosa, probable lipoma, pero dada la localización profunda y la presencia de áreas no lipomatosas no es posible descartar LPSBD/TLA. Tras la exéresis, la AP indicó hibernoma, tipo lipoma-like, intramuscular.
A: T1, B:T2, C:STIR, D:T1FS+Gd

CARACTERÍSTICAS DE RM DE LAS TUMORACIONES LIPOMATOSAS BENIGNAS	
Lipoma	Misma intensidad de señal que la grasa del TCS Algun septo fino (<2 mm espesor) sin realce significativo tras contraste Pueden contener otros componentes mesenquimales (fibrolipoma + frecuente)
Lipomatosis	Similar al lipoma pero no encapsulado. Lipoma difuso
Lipomatosis del nervio	Típica del nervio mediano. Puede asociar macrodistrofia lipomatosa. Apariencia característica “en cable” (nervio engrosado por infiltración grasa)
Lipoblastoma	Niños. Extremidades. Heterogeneo en T1, T2 (componente graso y mixoide). Realce heterogeneo tras contraste
Angiolipoma	Habitualmente subcutaneas, pequeñas y múltiples. Con componentes vasculares que realzan intensamente tras contraste
Miolipoma	Extremadamente rara. Frecuentes en la cavidad abdominal, de gran tamaño. Fibras de músculo liso intercaladas con grasa madura. Similar a LPSBD
Lipoma condroide	Rara. Más frecuentes en mujeres de mediana edad. Formadas por gran cantidad de tejido mixoide y grasa madura. Similar al LPSM y al condrosarcoma extraesquelético
Lipoma fusocelular	Con > frecuencia en varones. Lesiones heterogeneas (componente graso, células fusiformes y otros)
Hibernoma	Grasa parda (intensidad de señal similar, pero no idéntica, a la grasa madura) Lesiones heterogeneas con componente hipervascular

B. TUMORACIONES DE PARTES BLANDAS DE ESTIRPE LIPOMATOSA

BENIGNAS	•Lipoma •Lipomatosis •Lipomatosis, proliferación fibrograsa o hamartoma fibrolipomasoso del nervio •Lipoblastoma •Angiolipoma •Miolipoma •Lipoma condroide •Lipoma pleomórfico o de células fusiformes •Hibernoma
INTERMEDIAS	•Liposarcoma bien diferenciado / tumor lipomatoso atípico
MALIGNAS	•Liposarcoma desdiferenciado •Liposarcoma mixoide •Liposarcoma pleomórfico •Liposarcoma mixto

LIPOSARCOMA BIEN DIFERENCIADO (LPSBD) / TUMOR LIPOMATOSO ATÍPICO (TLA)

- Es el tipo más frecuente de liposarcomas (LPS), supone aproximadamente el 50% de todos los LPS.
- Según la OMS**, los términos TLA y LPSBD son sinónimos**, ya que ambos describen lesiones patológicamente idénticas. El término **TLA** se utiliza para las lesiones localizadas en las **extremidades**, en cambio LPSBD, para referirnos al resto de lesiones.
- Afectan con mayor frecuencia a las partes blandas profundas de las **extremidades**, sobretodo a las inferiores, particularmente al muslo. El **retroperitoneo** es la segunda localización más común.
- Se manifiestan como una masa de gran tamaño (> 5 cm), predominantemente grasa, que contiene componentes no lipomatosos. Generalmente **más del 75%** de la lesión está compuesta de **grasa**. Los **componentes no adiposos** suelen ser **septos gruesos prominentes (>2 mm de espesor) o áreas nodulares (<2 cm de tamaño)**. *Figura 12*
- Es una neoplasia de grado intermedio que no tiene potencial metastásico, a menos que ocurra desdiferenciación. Son lesiones localmente agresivas con alta tasa de recurrencia local.

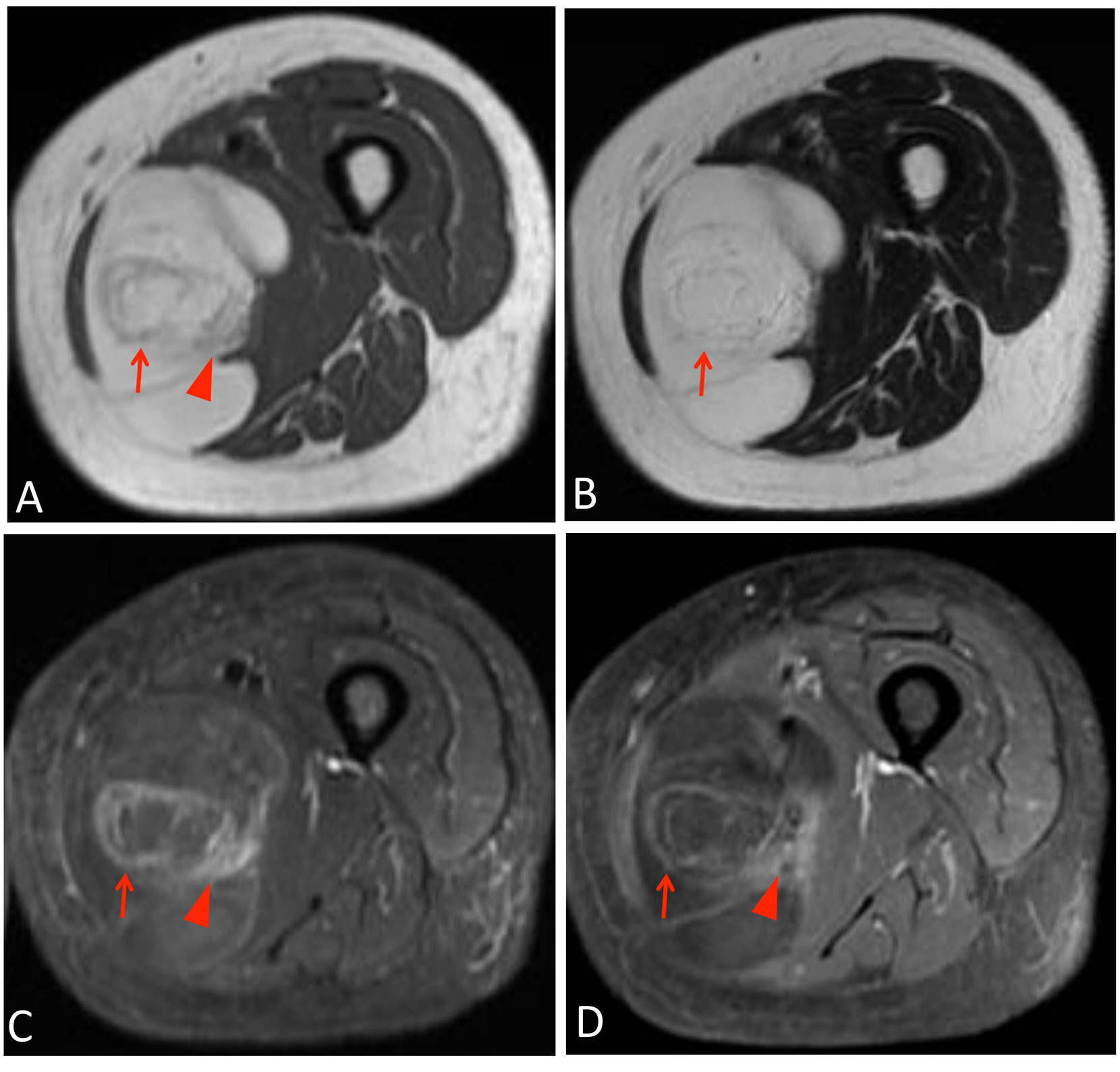

Figura 12. LPSBD / TLA. Voluminosa tumoración en el compartimeto póstero-lateral del muslo izquierdo, profunda, entre la musculatura adductora. La lesión es polilobulada, está bien delimitada por una cápsula y presenta intensidad de señal similar a la grasa subcutánea con septos, algunos gruesos (5mm) (flecha) y áreas (cabeza de flecha) no grasas en su interior que realzan de forma intensa y heterogénea tras contraste.(A: T1, B: T2, C: STIR, D: T1 FS+Gd)

B. TUMORACIONES DE PARTES BLANDAS DE ESTIRPE LIPOMATOSA

BENIGNAS	•Lipoma •Lipomatosis •Lipomatosis, proliferación fibrograsa o hamartoma fibrolipomasoso del nervio •Lipoblastoma •Angiolipoma •Miolipoma •Lipoma condroide •Lipoma pleomórfico o de células fusiformes •Hibernoma
INTERMEDIAS	•Liposarcoma bien diferenciado / tumor lipomatoso atípico
MALIGNAS	•Liposarcoma desdiferenciado •Liposarcoma mixoide •Liposarcoma pleomórfico •Liposarcoma mixto

LIPOSARCOMA DESDIFERENCIADO (LPSDD)

- Es un sarcoma de alto grado que, por definición, es **secundario a la progresión de un LPSBD / TLA** primario o recurrente, tras 7-8 años de su diagnóstico inicial. En la práctica el 90% de estos tumores están desdiferenciados en el momento del diagnóstico (LPSDD de "novo").
- La desdiferenciación ocurre con mucha más frecuencia en lesiones profundas. El **componente desdiferenciado** se presenta como un **nódulo no graso de ≥3 cm** con intensidad de señal variable y realce tras la administración de contraste, en el interior de una tumoración grasa con aspecto de LPSBD / TLA. *Figura 13.*
- Las metástasis, al igual que otros LPS, afectan más comúnmente al pulmón, hígado y hueso.

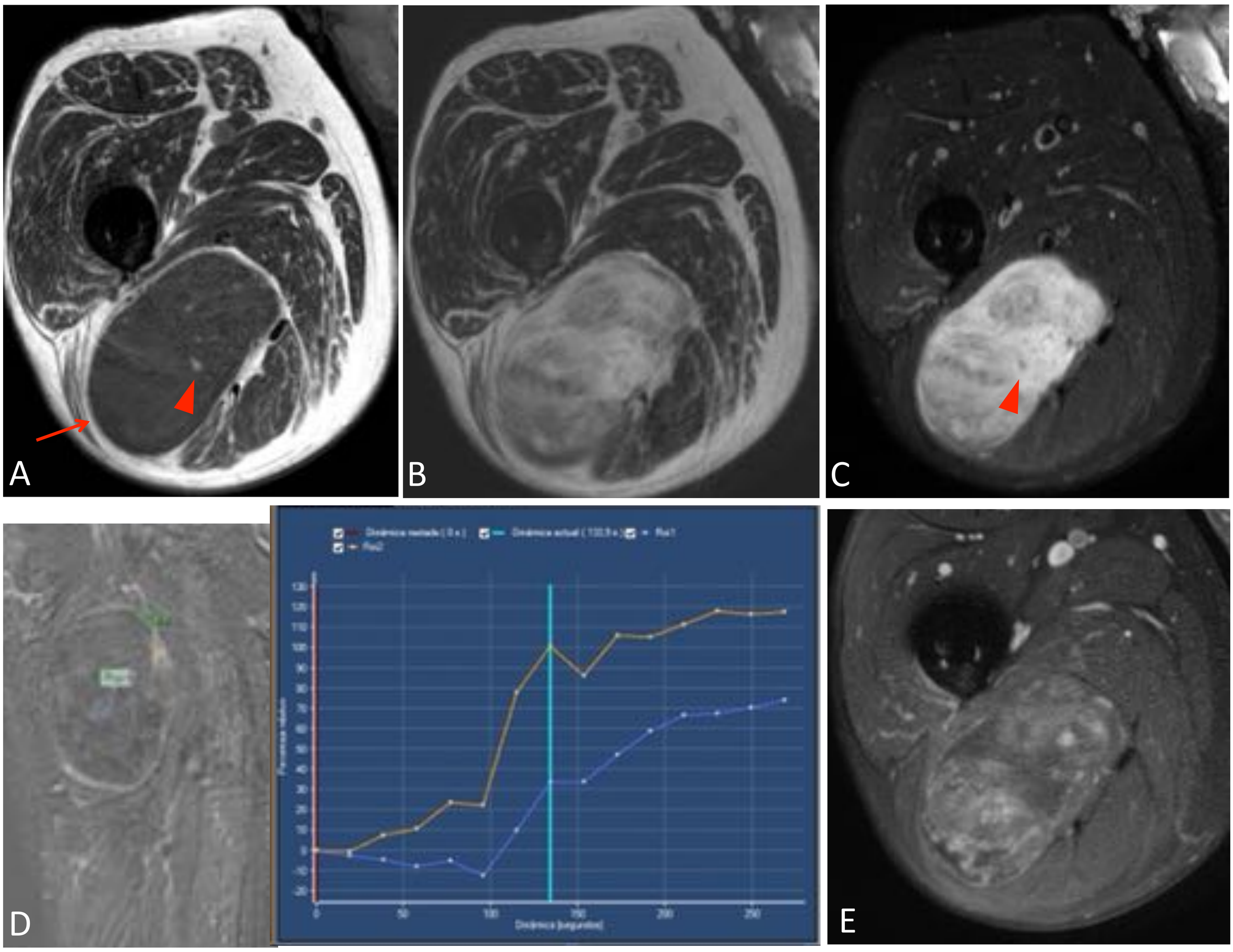

Figura 13. LPSDD. Gran masa profunda, intermuscular, localizada en el compartimento posterior del tercio proximal del muslo y bien delimitada (flecha). Presenta una intensidad de señal heterogénea, predominantemente hipointensa en T1 (A) y marcadamente hiperintensa en T2 (B). Se observan focos hiperintensos en T1 que suprimen en secuencias con supresión grasa (C: STIR) sugestivos de focos grasos (cabeza de flecha). Presenta una captación heterogenea tras contraste (E: T1 FS + Gd) con realce inicial rápido y posteriormente persistente (D: curvas intensidad de realce-tiempo)

LIPOSARCOMA MIXOIDE (LPSM)

- Es el segundo tipo más frecuente de LPS, el más común en adultos jóvenes, con prevalencia máxima a los **40-50 años** de edad. Afecta de forma predominante a la extremidad inferior, particularmente al **muslo y hueco poplíteo**.
- Se compone de **tejido mixoide y** de **células redondas** en cantidad variable. Se considera de grado intermedio si es predominantemente mixoide y, de alto grado, si contiene **>5% de células redondas**, con el consiguiente **peor pronóstico**.
- Se presenta como una gran masa de partes blandas profunda, bien definida y polilobulada. Son lesiones **hipointensas en T1 y marcadamente hiperintensas en T2**, reflejando su alto contenido de agua, con **realce heterogéneo** tras la administración de contraste. Presentan una **pequeña cantidad de grasa** (**< 25%** del volumen de la lesión). La variante de alto grado es más heterogénea en T1 y T2, debido a su componente no graso-no mixoide (células redondas). *Fig.14y15*
- Los LPSM, a diferencia de otros LPS, tienen una fuerte predilección por **metástasis extrapulmonares**, óseas y de partes blandas.

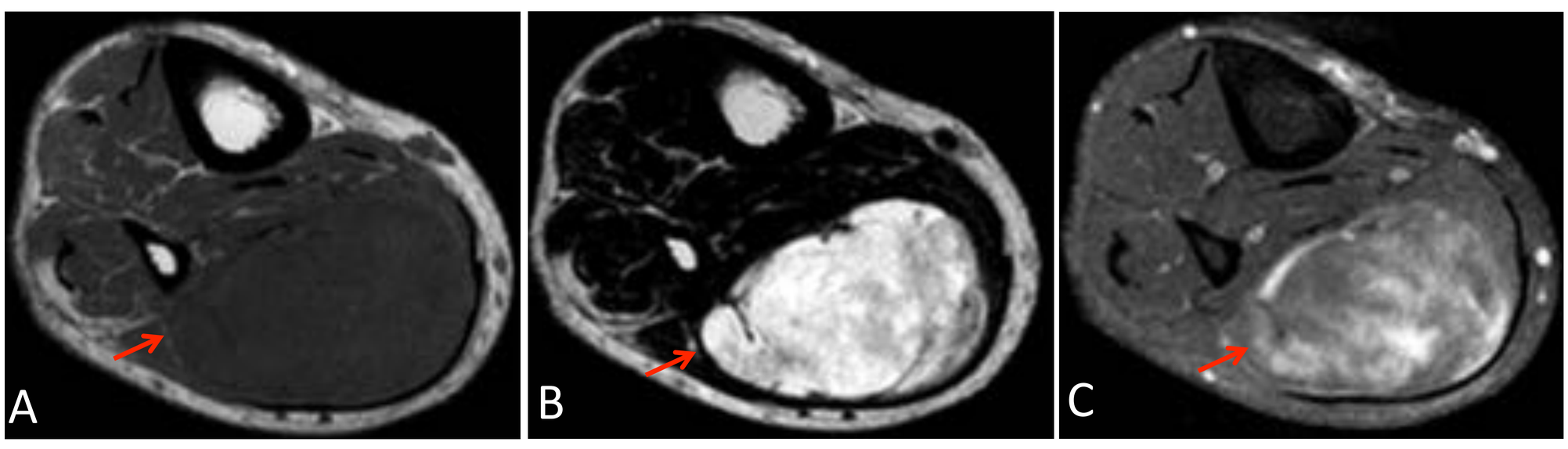

Figura 14. LPSM de bajo grado. Masa profunda, en el espesor del músculo sóleo, polilobulada y poliseptada (flecha). Heterogenea, predominantemente hipointensa en T1, hiperintensa en T2 con realce heterogéneo tras contraste. (A:T1, B:T2, C:T1FS+Gd)

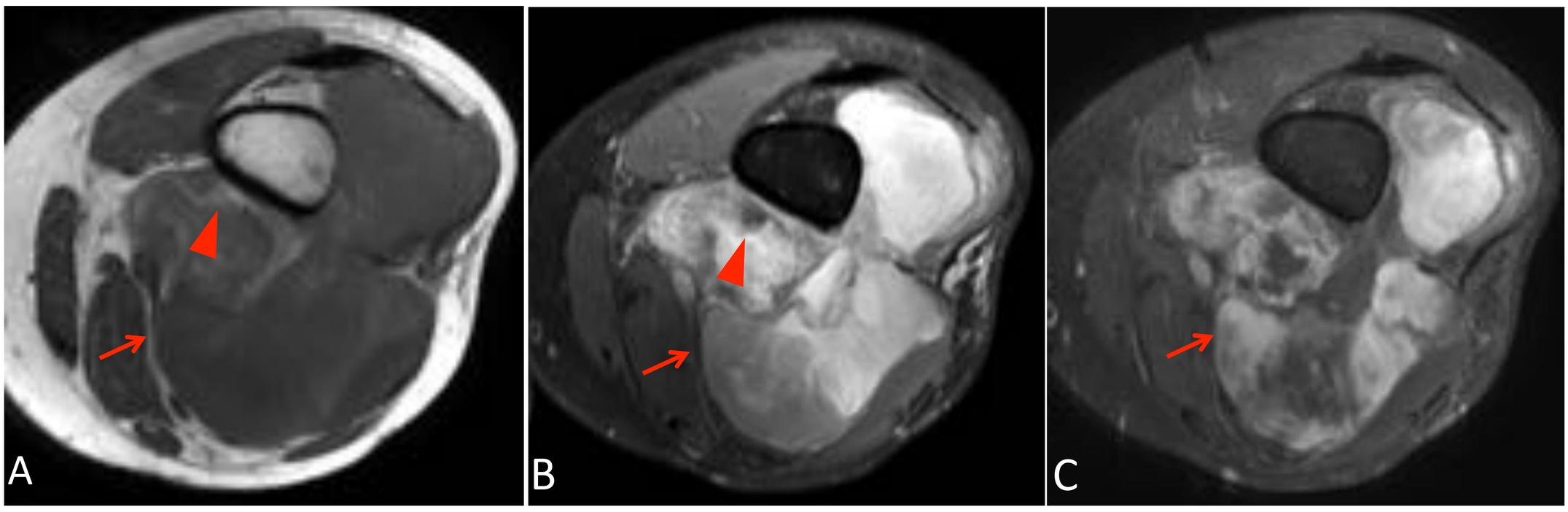

Figura 15. LPSM de alto grado. Voluminosa tumoración intramuscular, en compartimentos anterior y posterior del tercio distal del muslo (flecha). Presenta intensidad de señal muy heterogénea en todas las secuencias con focos hiperintensos en T1 (A) que suprimen en STIR (B) sugestivos de pequeños focos de grasa (cabeza de flecha). Realza de forma intensa y heterogénea tras contraste (C: T1 FS+Gd)

LIPOSARCOMA PLEOMÓRFICO (LPSP)

- Es un sarcoma de alto grado que constituye el tipo más agresivo, pero **menos frecuente** de LPS. Afecta con mayor frecuencia a pacientes ancianos y se manifiesta como una masa firme, indolora y de **rápido crecimiento**.
- Se presenta como una masa de partes blandas profundas en las extremidades, de gran tamaño y con márgenes que pueden ser parcialmente infiltrativos. Su intensidad de señal es **muy heterogénea**, debido a su arquitectura interna, compuesta predominantemente por tejido mixoide, aunque también por áreas de necrosis, hemorragia y pequeñas áreas focales de grasa. El componente lipomatoso se presenta con menor frecuencia y en menor cantidad que en otros LPS, lo que dificulta el diagnóstico. *Figura 16*
- Los LPSP metastásicos tienen predilección pulmonar, al igual que otros sarcomas de alto grado.

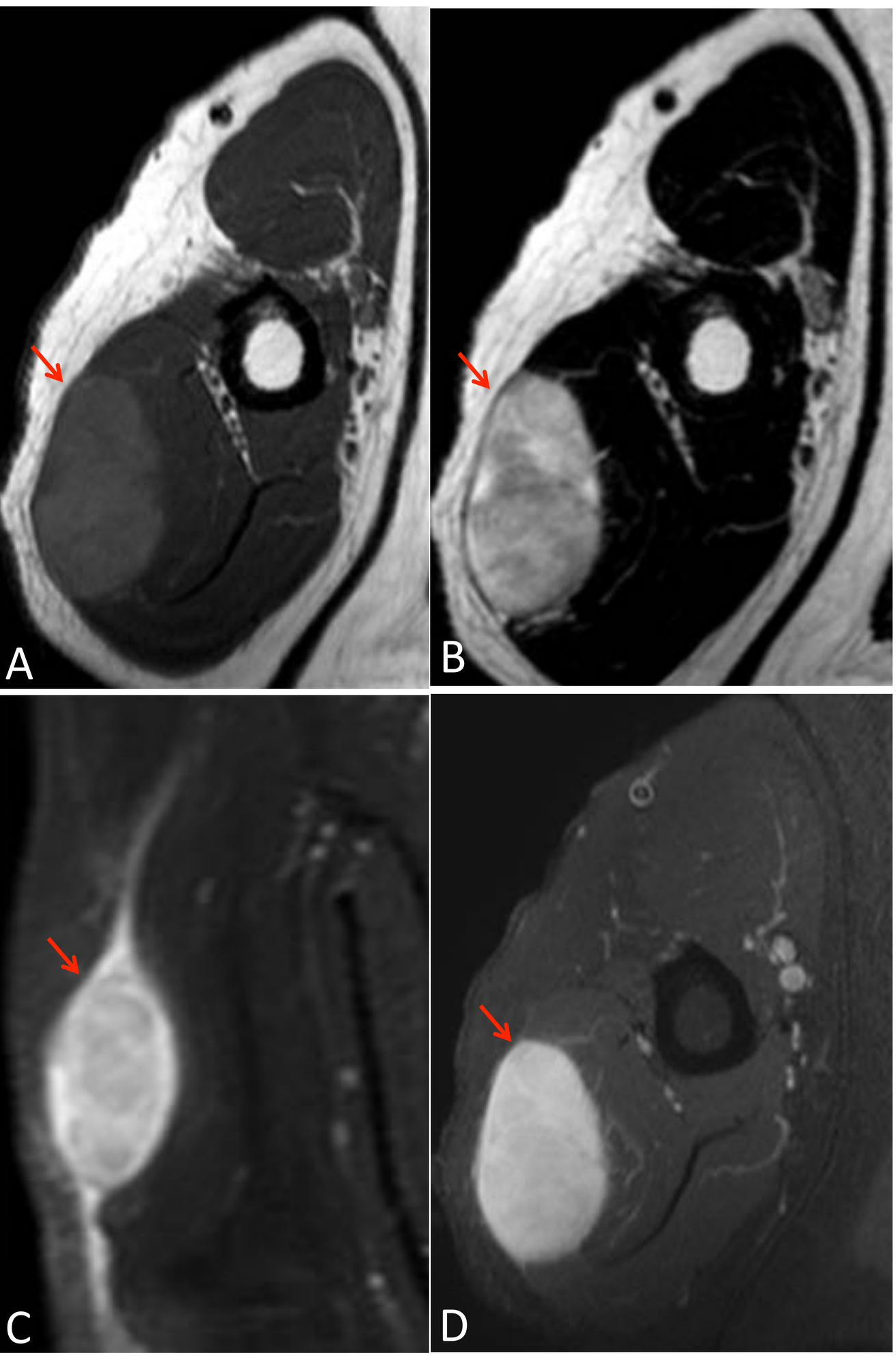

Figura 16. LPSP. Tumoración bien definida (flecha), profunda a la fascia muscular, sobre el músculo triceps. Presenta una intensidad de señal heterogénea, hiperintensa con respecto al músculo en todas las secuencias, sin apreciar claros focos de grasa. Tras contraste realza de forma intensa y heterogenea.
(A: T1, B: T2, C: STIR, D: T1 FS+Gd)

Se trata de una lesión de características de RM inespecíficas, se remitió al comité de tumores de partes blandas y, tras biopsia se confirmó LPSP.

CARACTERÍSTICAS DE RM DE LOS LIPOSARCOMAS	
LPSBD / TLA	El más frecuente. Grado intermedio (sin potencial metastásico) Extremidades (muslo) y retroperitoneo >75% grasa. Componente no graso (septos gruesos>2mm y nódulos<2cm)
LPSDD	Progresión de LPSBD (nódulo no graso ≥ 3cm en el interior de una masa lipomatosa con aspecto de LPSBD / TLA)
LPSM	Adultos jóvenes (40-50 años). Muslo y hueco poplíteo Componentes mixoide y células redondas (peor pronóstico). 20% de grasa Hiposeñal T1, hiperseñal marcada en T2, realce intenso y heterogeneo MTX extrapulmonares (partes blandas y hueso)
LPSP	Ancianos. Rápido crecimiento. Márgenes parcialmente infiltrativos Muy heterogenea (predominio mixoide, necrosis, hemorragia y pequeñas áreas focales de grasa)

- Indolora y de lento crecimiento (excepto LPSP)
- Localización profunda en extremidades
- 60-70 años (excepto LPSM)
- Polilobuladas y circunscritas (excepto LPSP)
- Grandes (20 cm)
- Excisión quirúrgica con márgenes amplios +/- RT
- MTX a pulmón, hígado, hueso (excepto LPSM)

C. CARACTERÍSTICAS DE RM QUE AYUDAN A DIFERENCIAR LIPOMAS DE LPSBD/TLA

- Los lipomas y los LPSBD en ocasiones son fácilmente distinguibles por imagen (figuras 17 y 18), pero en muchos casos son de difícil diferenciación, ya que pueden mostrar características de RM muy similares (f*iguras 19, 20, 21 y 22)*. Esta distinción es muy importante debido a que los LPSBD / TLA presentan alta tasa de recurrencia local y potencial de desdiferenciación, por lo que su tratamiento es la excisión quirúrgica amplia, en cambio los lipomas son lesiones benignas que generalmente no requieren tratamiento.
- Son numerosos los autores que han realizado estudios con el fin de valorar los hallazgos de RM que permiten la diferenciación entre lipomas y LPSBD / TLA. Los más destacados son los estudios de Ohguri et al. y de Wang et al.
- El **estudio de Ohguri *(tabla 3)*** obtuvo diferencias estadísticamente significativas para diferenciar el lipoma del LPSBD / TLA en los márgenes, las estructuras internas y el grado de realce de los septos.
- El **estudio de Wang *(tabla 4)*** confeccionó un sistema de puntuación para diferenciar lipomas de LPSBD / TLA, teniendo en cuenta características clínicas y de RM, entre las que se incluyen 5 predictores mayores de LPS. Un resultado Z score > 35 se considera sugestivo de LPSBD / TLA con un VPN del 100%. Tiene como objetivo excluir malignidad.
- Actualmente, el gold standard para realizar el diagnóstico patológico, es la amplificación del gen MDM2 (siglas en ingles de murine double minute 2), que está presente en todos los LPSBD / TLA, aunque debido a su alto coste, únicamente se realiza en caso de dudas diagnósticas.

OHGURI (características de RM)		Lipomas	LPSBD / TLA
Márgenes	-Bien definidos (uni o polilobulados) -Parcialmente irregulares -Irregulares	Unilobulados	Polilobulados
Estructuras internas (5 tipos)	-**I**: sin componente no graso -**II**: septos finos (≤2mm) -**III***: 1 o 2 septos gruesos (>2mm) -**IV**: ≥ 3 septos gruesos -**V**: nódulos no grasos	Tipos I y II	Tipos IV y V
Grado de realce	-No realce (incluye leve) -Realce moderado -Realce marcado	No realce	Realce moderado o marcado

Tabla 3: clasificación de Ohguri
*Sin significación estadística

WANG (características clínicas y de RM)	Lipomas	Liposarcomas (incluye LPSBD / TLA)
5 predictores de liposarcoma: -Sexo masculino -Dimensión máxima -Localización profunda -Septos gruesos o nódulos no grasos -Cambios quísticos internos **Z = 10X1 + X2 + 12X3 + 15X4 + 10X5** X1: género (1:hombre/0:mujer) X2: diametro máximo (cm) X3: profundidad (1:profundo a la fascia/ 0:superficial) X4: septo o nódulo no graso (1:septo grueso>2mm o nódulo ≥1cm/0:ausente o fino) X5: cambio quístico interno (1:sí/0:no)	**Z score ≤ 35**	**Z score > 35** (VPN 100% y alta especificidad)

Tabla 4: score de Wang

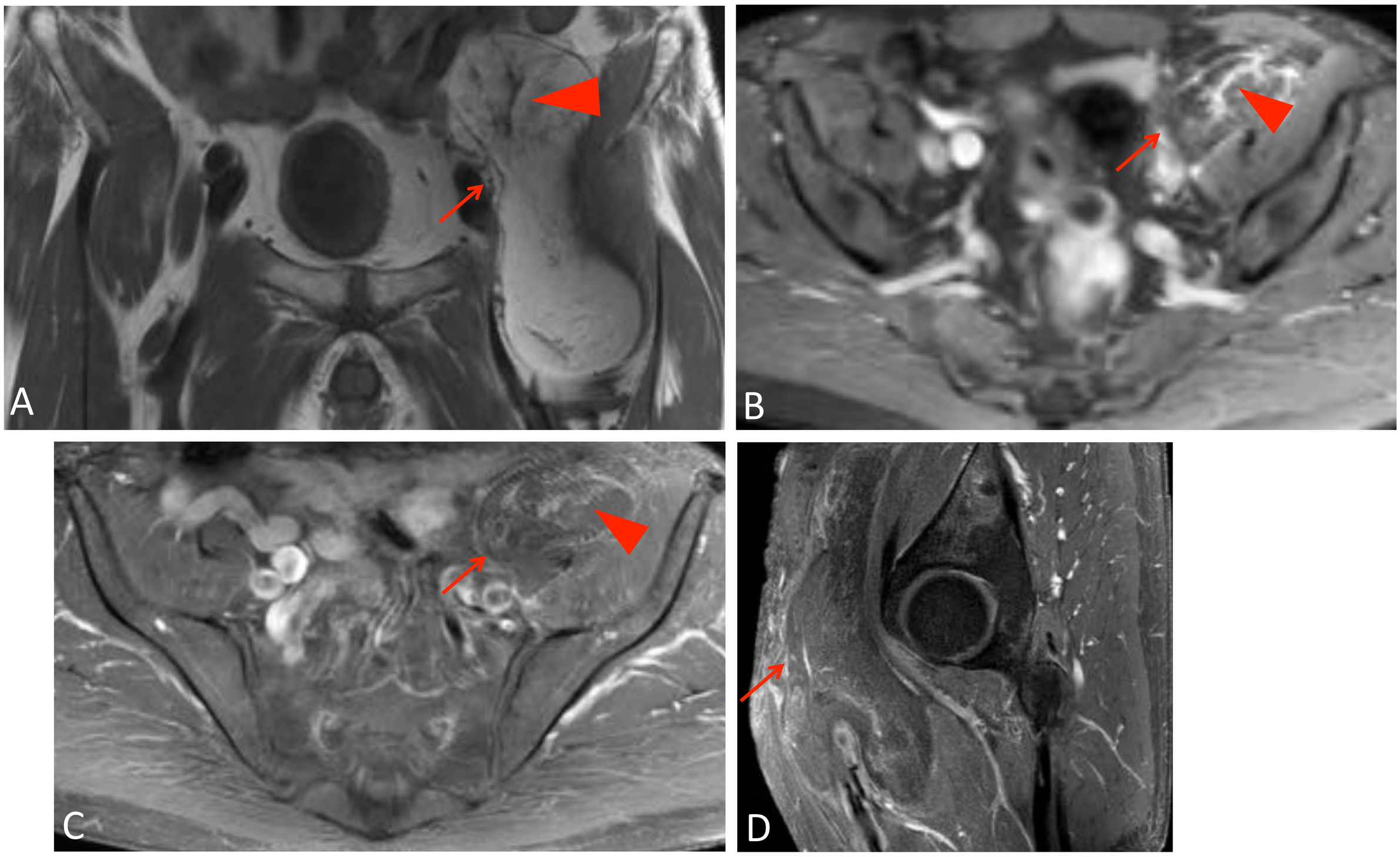

Figura 17. LPSBD / TLA. Gran masa profunda en pelvis con extensión caudal al compartimento anterior del muslo izquierdo, localizándose intermuscular (flecha). Presenta márgenes bien definidos y polilobulados, intensidad de señal predominantemente grasa, aunque con septos gruesos (4 mm) no adiposos que realzan de forma moderada tras contraste (cabeza de flecha). (A:T1, B:STIR, C y D:T1 FS+Gd)

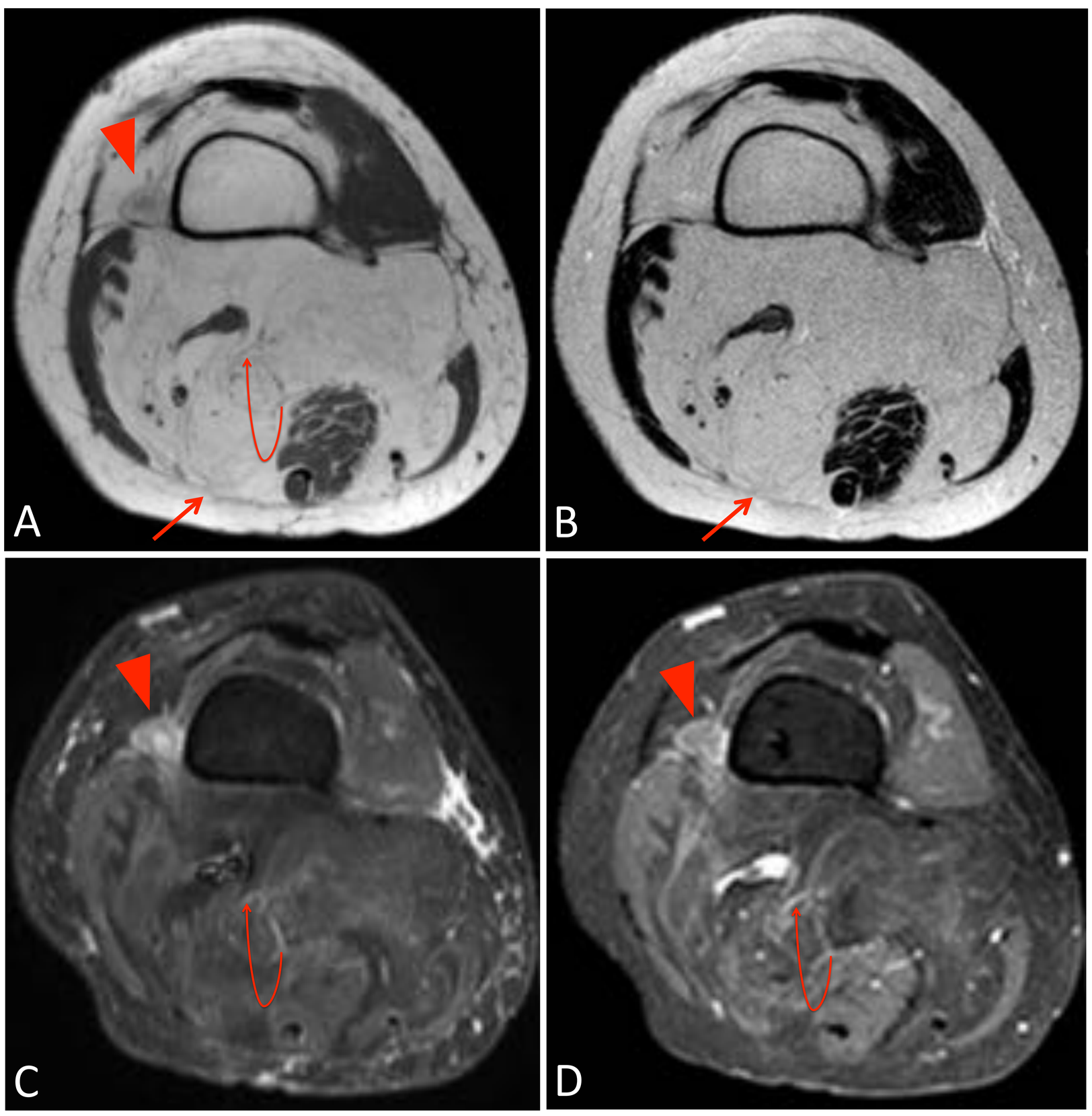

Figura 18. LPSBD / TLA. Gran masa profunda, intermuscular, localizada en el compartimento posterior del muslo en hueco poplíteo y con extensión al compartimento anterior, suprapatelar (flecha). Presenta una intensidad de señal predominantemente grasa, con múltiples septos (flecha curva) y nódulos no grasos. El nódulo de mayor tamaño, 1,5 cm (cabeza de flecha), se localiza adyacente al margen posterolateral de la diafisis femoral y realza de forma intensa y heterogenea tras contraste. (A: T1, B: T2, C: STIR, D: T1 FS+Gd)

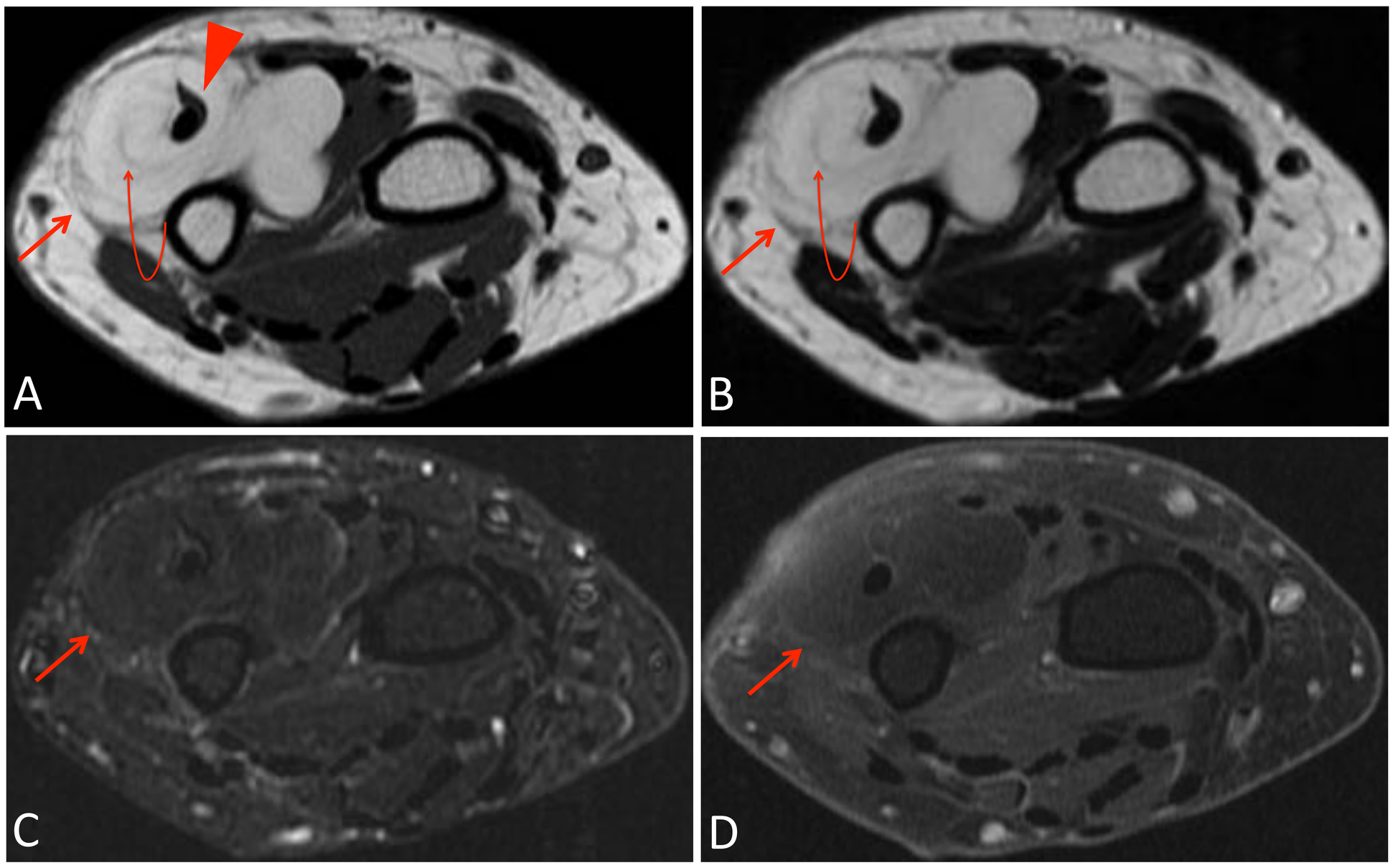

Figura 19. Lipoma. Tumoración subfascial bien delimitada en la vertiente dorsal del tercio medio-distal del antebrazo (flecha), que rodea al tendón extensor cubital del carpo (cabeza de flecha) y mide 9 cm de diámetro mayor. Presenta intensidad de señal grasa con septos finos en su interior (flecha curva), que no realzan tras contraste. Los hallazgos sugieren lipoma, aunque dada la localización profunda y tamaño (>5cm) no se puede descartar LPSBD/TLA. (A: T1, B: T2, C: STIR, D: T1 FS+Gd)

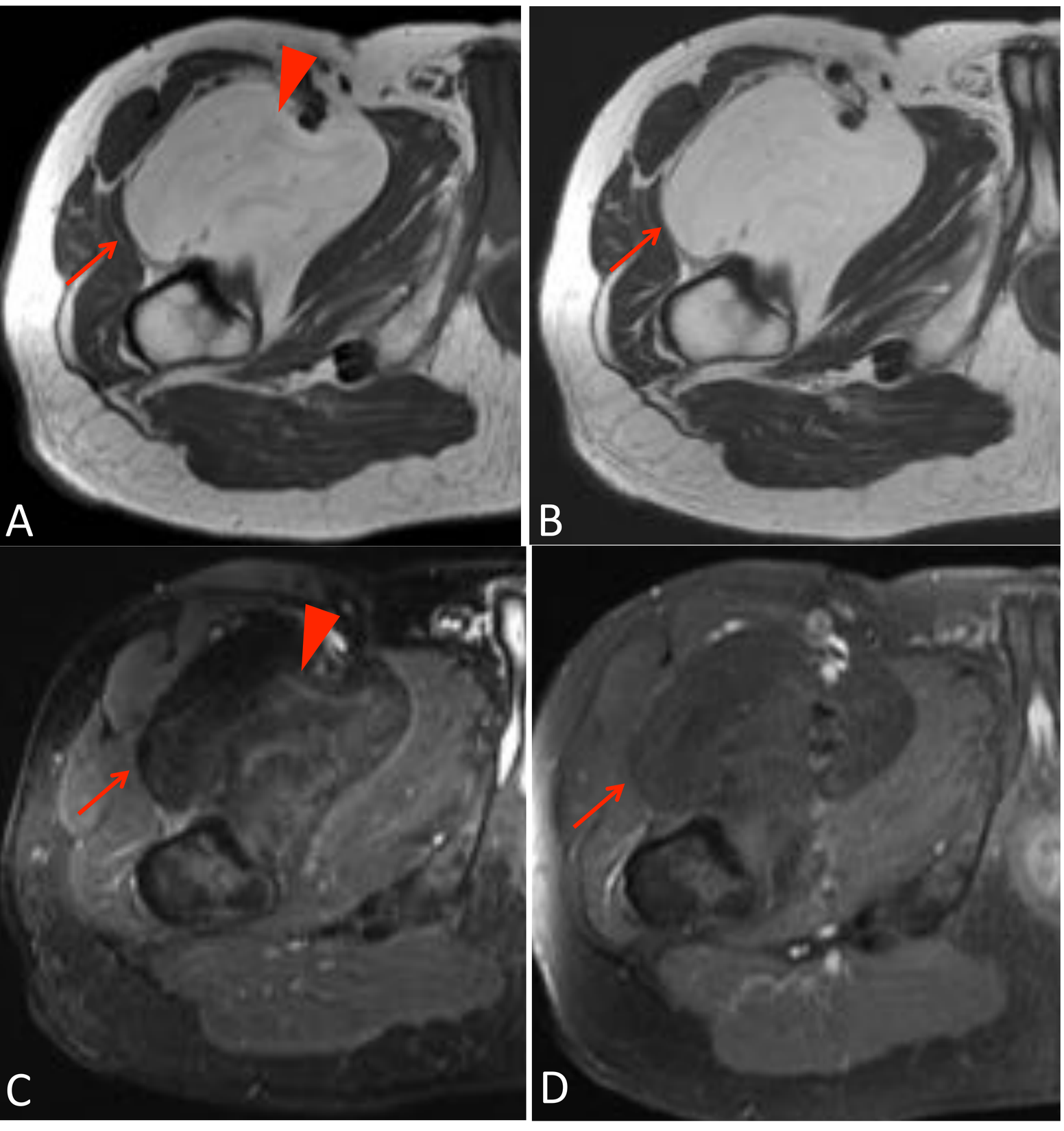

Figura 20. LPSBD / TLA
Voluminosa tumoración sólida, isointensa a la grasa en todas las secuencias, localizada profunda, en el compartimento anterior del tercio proximal del muslo derecho (flecha). La lesión es polilobulada, de márgenes bien definidos y presenta septos finos intralesionales (cabeza de flecha) sin realce tras la administración de contraste. (A: T1, B: T2, C: STIR, D: T1 FS+Gd)

Dado su tamaño (> 5cm) y localización profunda requirió biopsia que confirmó LPSBD/ TLA

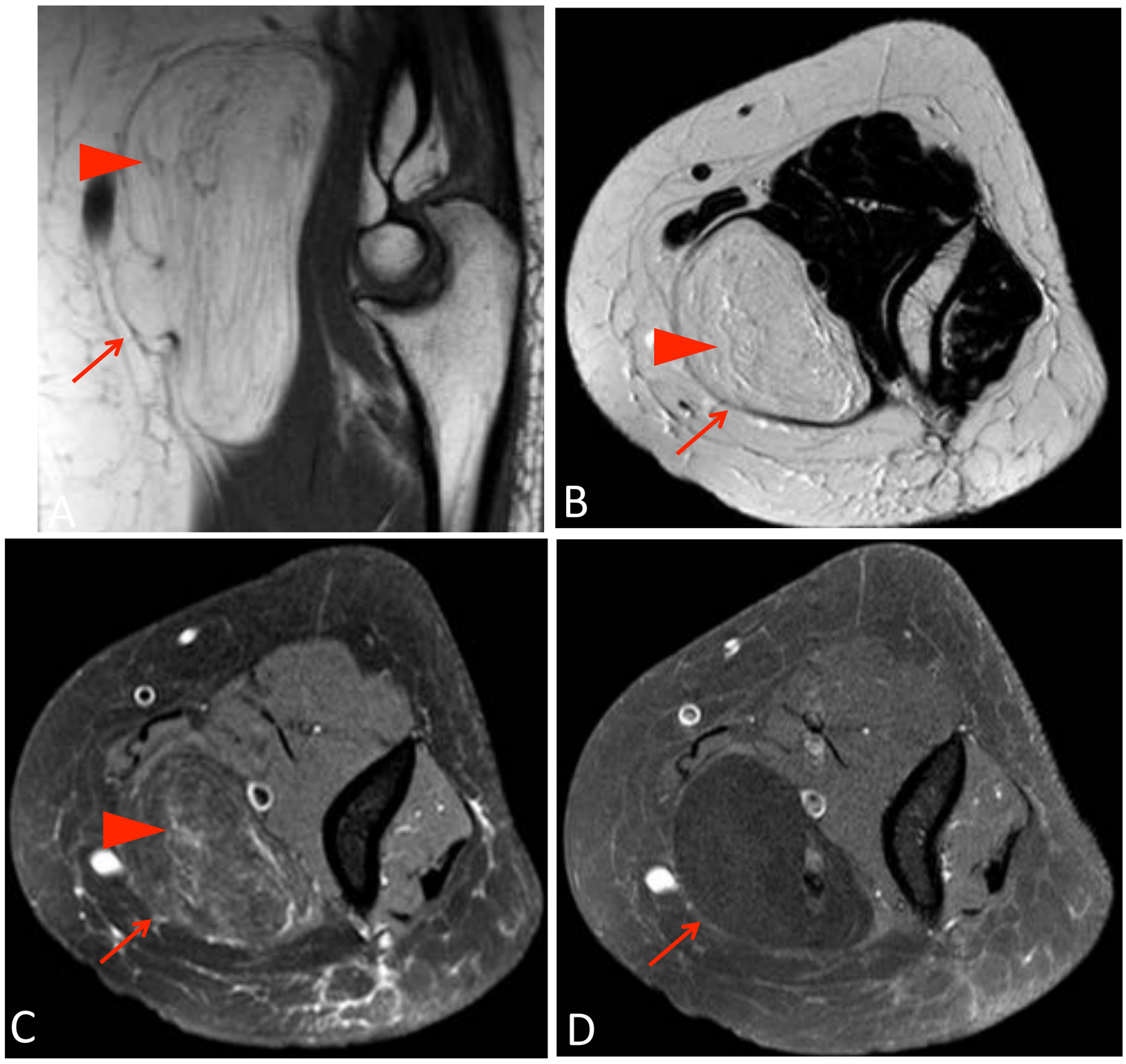

Figura 21. Lipoma. Lesión en el compartimento volar y cubital del codo, subfascial en el espesor del músculo pronador redondo, de 8 cm de diámetro mayor (flecha). Presenta bordes bien definidos y lobulados, con intensidad de señal grasa, septos finos y algún área mal definida no adiposa en su interior que no realzan tras contraste (cabeza de flecha). Los hallazgos sugieren LPSBD/TLA, el resultado AP tras la exéresis fue de lipoma. (A: T1, B: T2, C: STIR, D: T1 FS+Gd)

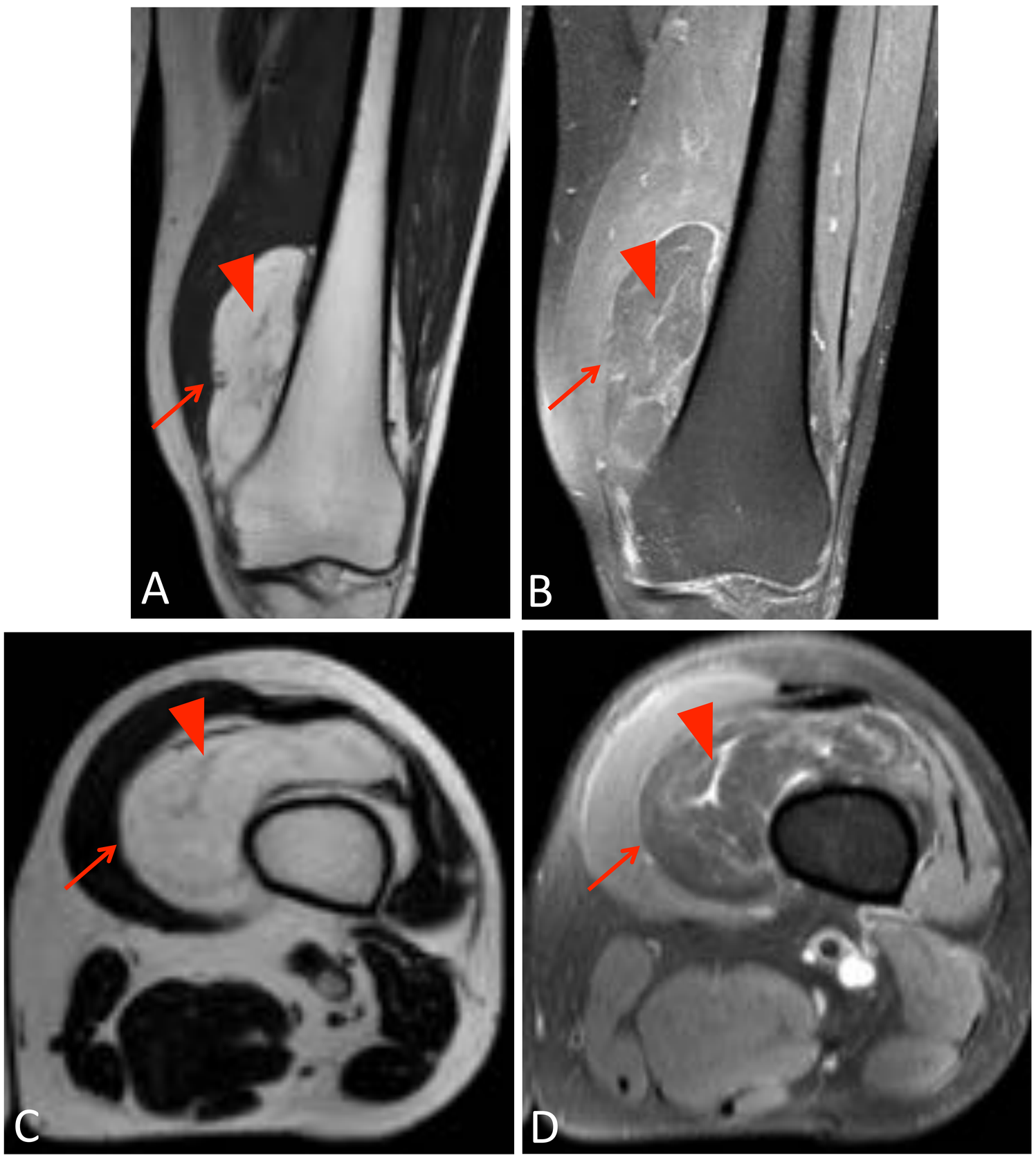

Figura 22. LPSBD / TLA. Gran lesión en el tercio distal del muslo y rodilla izquierdos, profundo al músculo cuadriceps (flecha). Presenta márgenes bien delimitados, es isointensa a la grasa subcutánea en todas las secuencias con septos finos en su interior (cabeza de flecha) que realzan de forma moderada tras contraste. (A: T1, B: T1 FS+Gd, C: T2, D: STIR)

Dado su tamaño (> 5cm) y localización profunda requirió biopsia que confirmó LPSBD / TLA

CONCLUSIONES

- Las tumoraciones lipomatosas son las masas de partes blandas más comunes, siendo la mayoría benignas.
- El conocimiento de sus características de RM es muy importante para el radiólogo músculo-esquelético, ya que su adecuado diagnóstico tiene implicaciones terapéuticas y pronósticas.
- Los lipomas y los LPSBD/TLA en muchas ocasiones son de difícil distinción, debido a que pueden presentar características de RM muy similares. Esta distinción es muy importante debido al diferente pronóstico de estas lesiones. Aunque en muchos casos para diferenciarlos será necesaria la biopsia, incluso con marcadores moleculares, es muy importante conocer las caraterísticas de RM que nos pueden ayudar a su distinción.

BIBLIOGRAFÍA

1. Toms AP, Anastakis D, Bleakney RR, Marshall TJ. Lipofibromatous hamartoma of the upper extremity: A review of the radiologic findings for 15 patients. Am J Roentgenol. 2006;186(3):805–11.

2. Murphey MD, Arcara LK, Fanburg-Smith J. From the archives of the AFIP: Imaging of musculoskeletal liposarcoma with radiologic-pathologic correlation. Radiographics. 2005;25(5):1371–95.

3. Drevelegas A, Pilavaki M, Chourmouzi D. Lipomatous tumors of soft tissue: MR appearance with histological correlation. Eur J Radiol. 2004;50(3):257–67.

4. Peterson JJ, Kransdorf MJ, Bancroft LW, O'Connor MI. Malignant fatty tumors: Classification, clinical course, imaging appearance and treatment. Skeletal Radiol. 2003;32(9):493–503.

5. Gupta P, Potti TA, Wuertzer SD, Lenchik L, Pacholke DA. Spectrum of fat-containing soft-tissue masses at MR imaging: The common, the uncommon, the characteristic, and the sometimes confusing. Radiographics. 2016;36(3):753–66.

6. Wang S, Chan LWM, Tang X, Su C, Zhang C, Sun K, et al. A weighted scoring system to differentiate malignant liposarcomas from benign lipomas. J Orthop Surg [Internet]. 2016;24(2):216–21. Available from: https://doi.org/10.1177/1602400219

7. O'Donnell PW, Griffin AM, Eward WC, Sternheim A, White LM, Wunder JS, et al. Can experienced observers differentiate between lipoma and well-differentiated liposarcoma using only MRI? Sarcoma. 2013;2013.

8. Ohguri T, Aoki T, Hisaoka M, Watanabe H, Nakamura K, Hashimoto H, et al. Differential diagnosis of benign peripheral lipoma from well-differentiated liposarcoma on MR imaging: Is comparison of margins and internal characteristics useful? Am J Roentgenol. 2003;180(6):1689–94.

9. Variants L, Liposarcomas W. Cree M . Gas k i n 1 C l yde A . He l ms. 2004; (March):733–9.

10. Coran A, Ortolan P, Attar S, Alberioli E, Perissinotto E, Tosi AL, et al. Magnetic resonance imaging assessment of lipomatous soft-tissue tumors. In Vivo (Brooklyn). 2017;31(3):387–95.

11. Ryan S, Visgauss J, Kerr D, Helmkamp J, Said N, Vinson E, et al. The Value of MRI in Distinguishing Subtypes of Lipomatous Extremity Tumors Needs Reassessment in the Era of MDM2 and CDK4 Testing. Sarcoma. 2018;2018:1–7.

12. Kransdorf MJ, Bancroft LW, Peterson JJ, Murphey MD, Foster WC, Temple HT. Imaging of fatty tumors: Distinction of lipoma and well-differentiated liposarcoma. Radiology. 2002;224(1):99–104.

13. Murphey MD, Carroll JF, Flemming DJ, Pope TL, Gannon FH, Kransdorf MJ. From the Archives of the AFIP. RadioGraphics. 2004;24(5):1433–66.