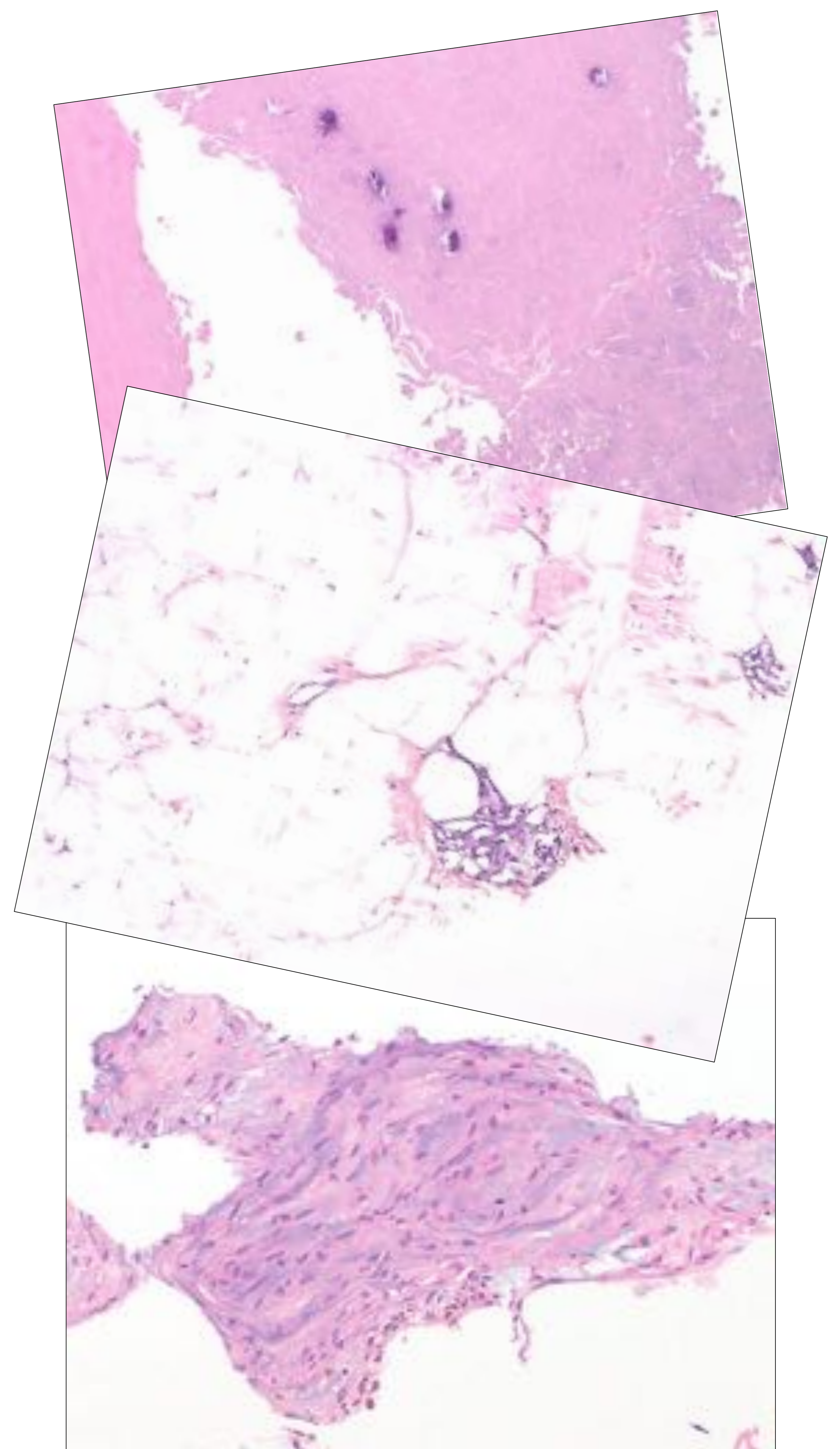
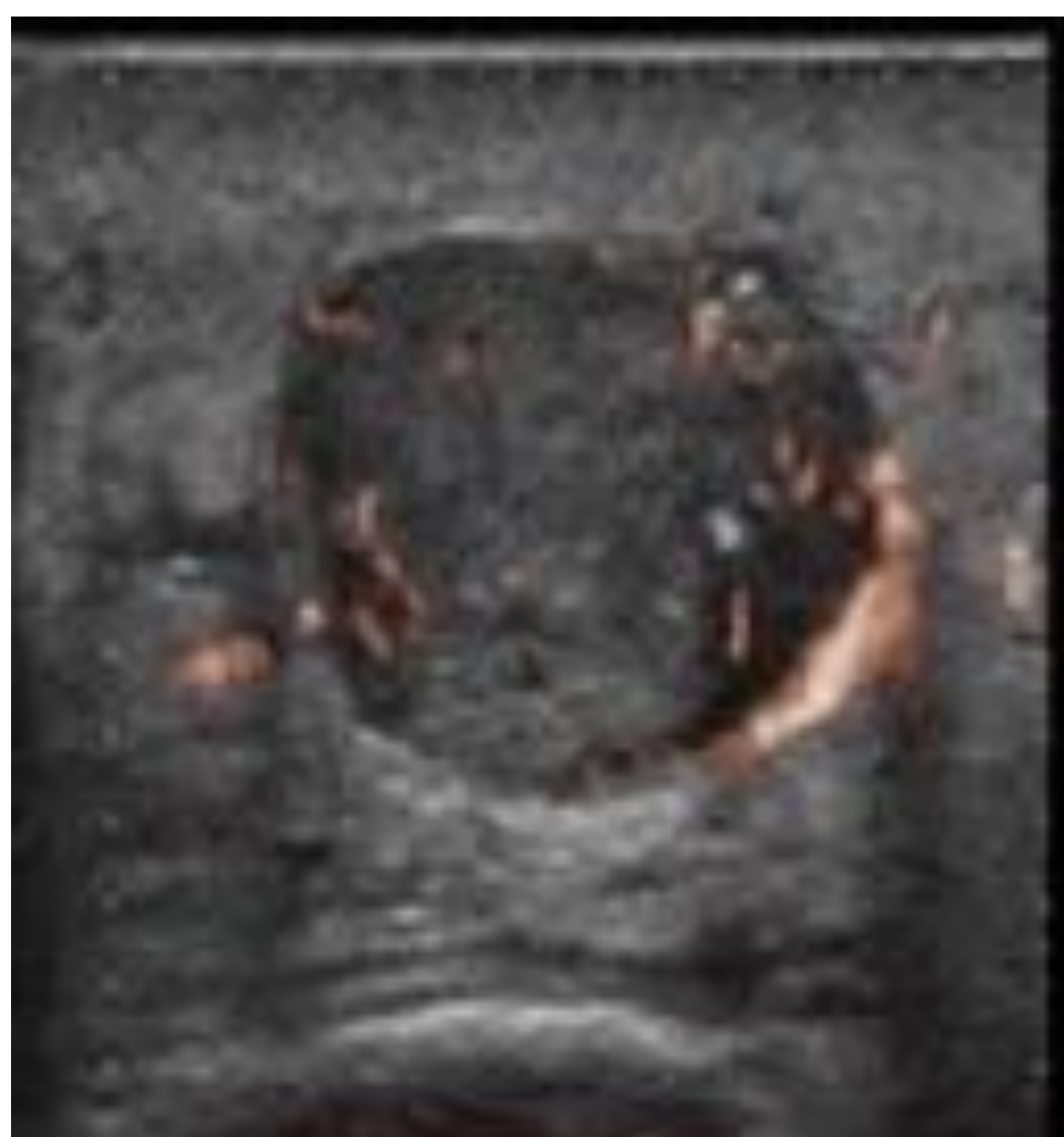
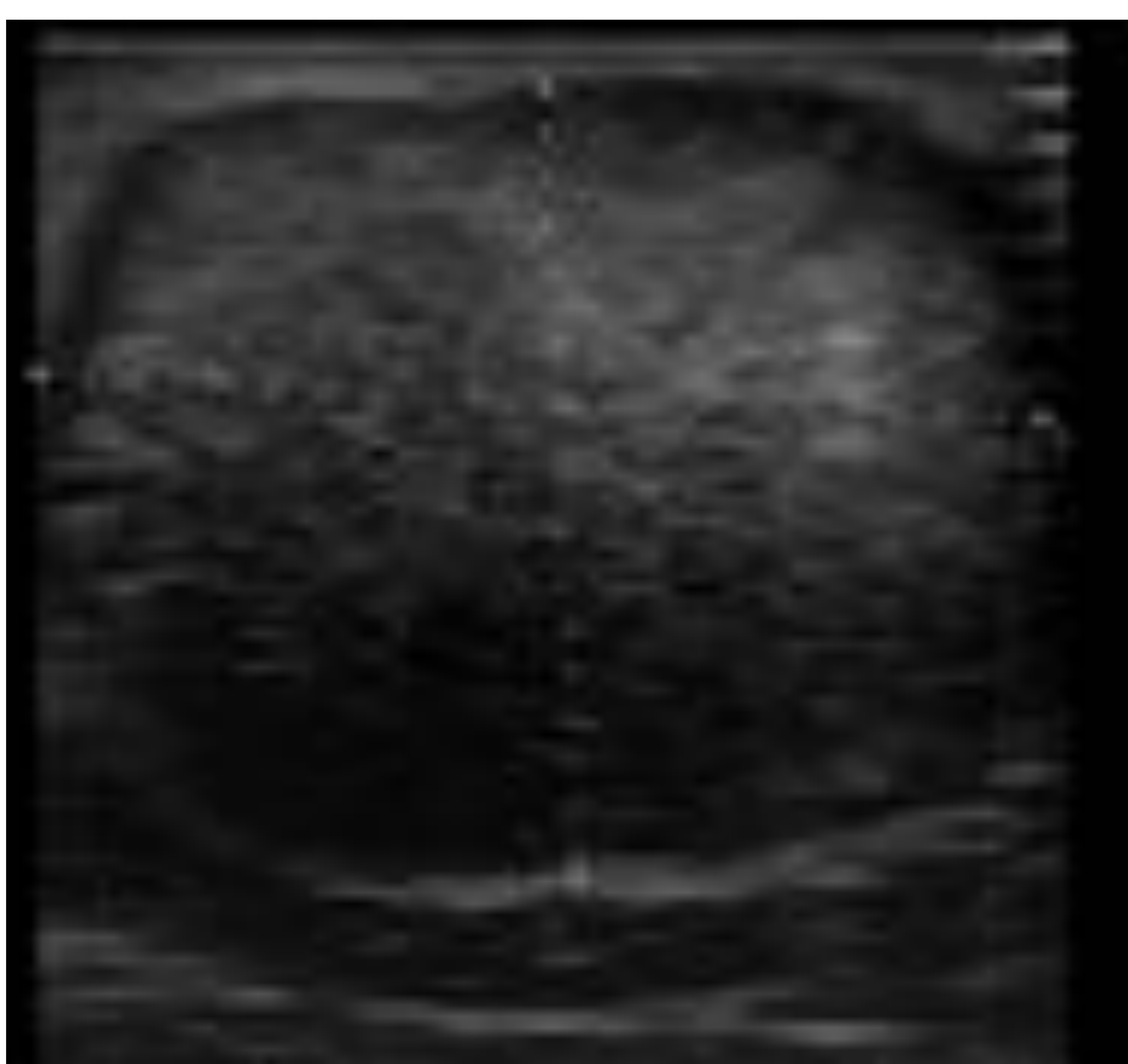


# Correlación Radiopatológica De Los Nódulos Subcutáneos. Nuestra Experiencia.



**Tania Díaz Antonio<sup>1</sup>, Eduardo Ochando Pulido<sup>1</sup>, Ana Rodríguez Molina<sup>1</sup>, Isabel García Muñoz<sup>2</sup>.**

<sup>1</sup> Departamento de Radiodiagnóstico

<sup>2</sup> Departamento de Anatomía Patológica

Hospital Universitario Virgen de la Victoria, Málaga



# 1. Objetivo docente.

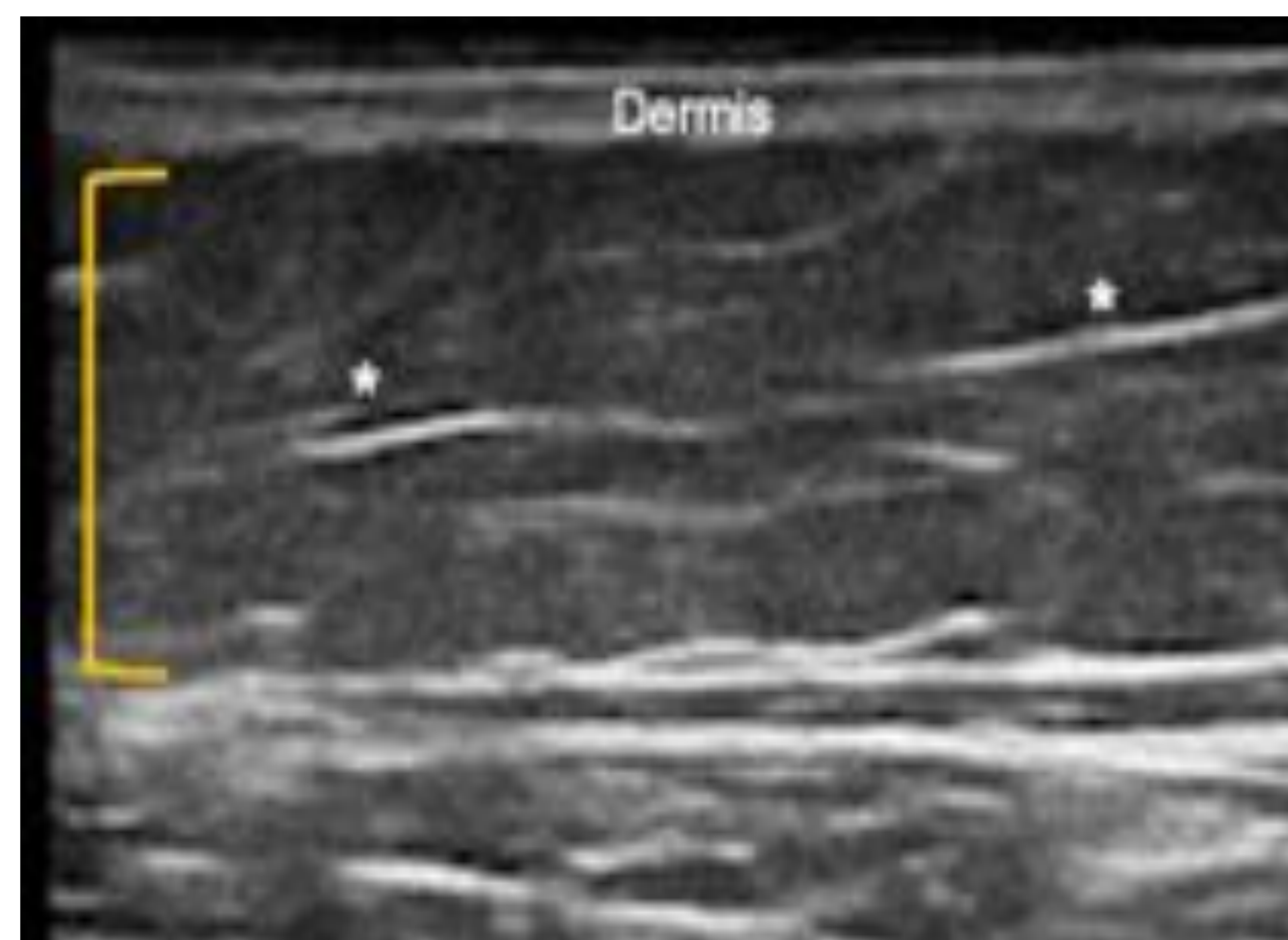- Valorar la utilidad de la ecografía en la caracterización de los nódulos subcutáneos a partir de casos prácticos presentados en nuestro centro de trabajo.
- Correlacionar los hallazgos ecográficos con los resultados histopatológicos obtenidos.



# 2. Revisión del tema.

Los nódulos del tejido celular subcutáneo incluyen un **amplio espectro de patologías** tanto benignas como malignas que en muchas ocasiones son difíciles de discernir clínicamente.

El **tejido celular subcutáneo** ecográficamente se muestra como una capa predominantemente hipoecoica con tractos lineales hiperecogénicos que traducen los lóbulos grasos y septos de tejido conectivo, respectivamente.





## Ecografía en los nódulos subcutáneos

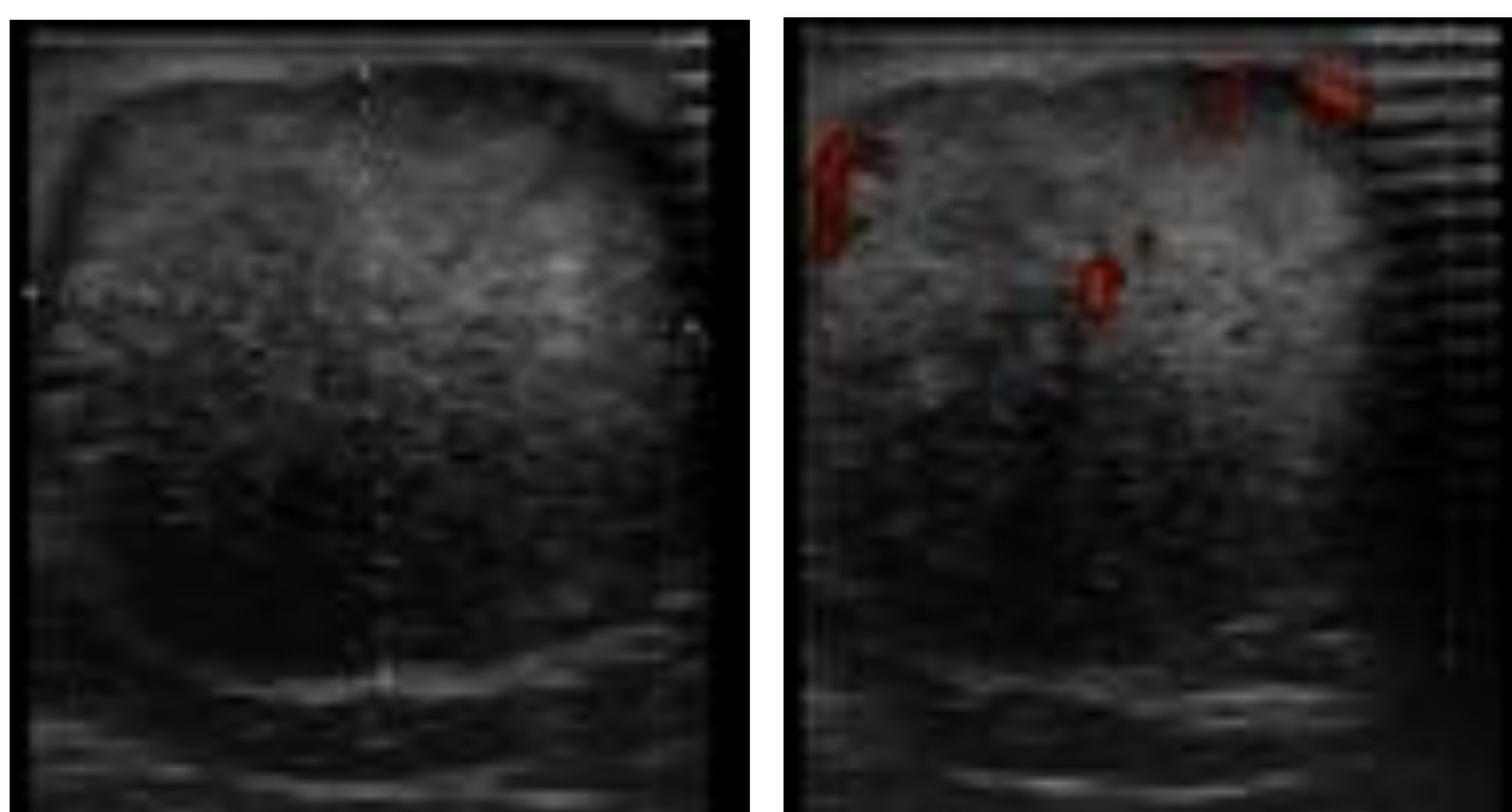
La ecografía es una herramienta **útil y rápida** en la valoración de lesiones de partes blandas.

Para la valoración cutánea se recomiendan transductores lineales de **alta frecuencia (al menos 15Mhz)**.

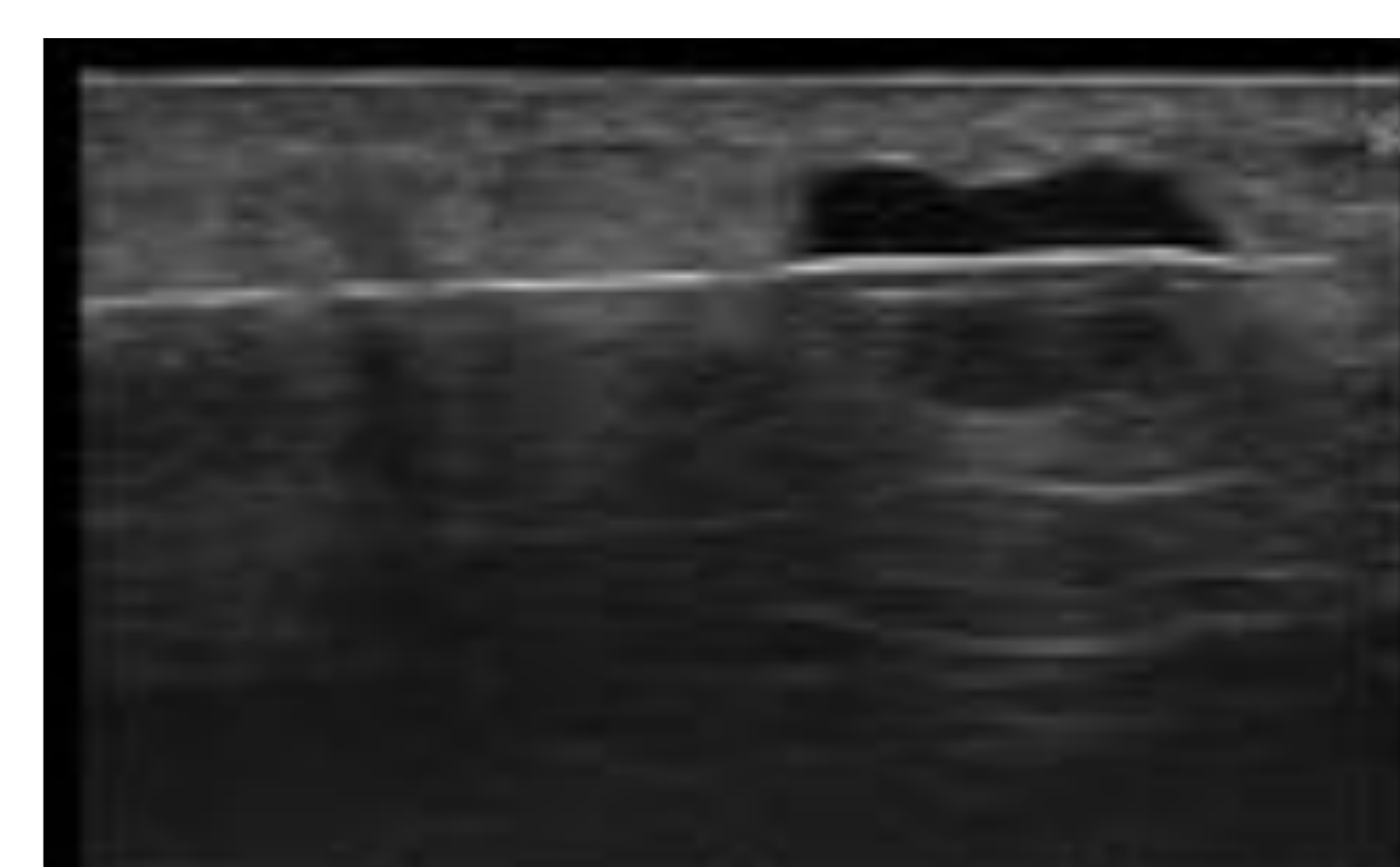
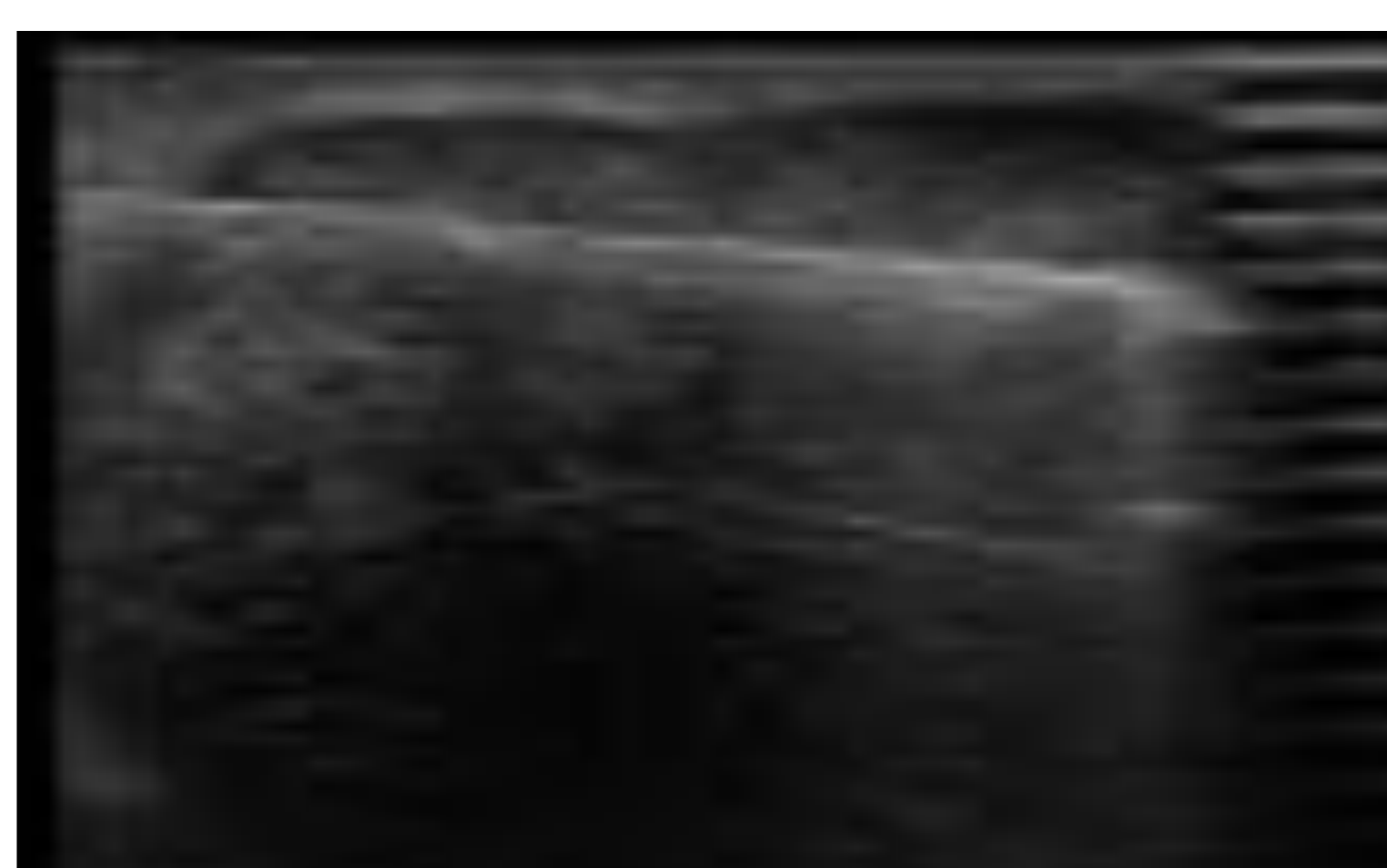
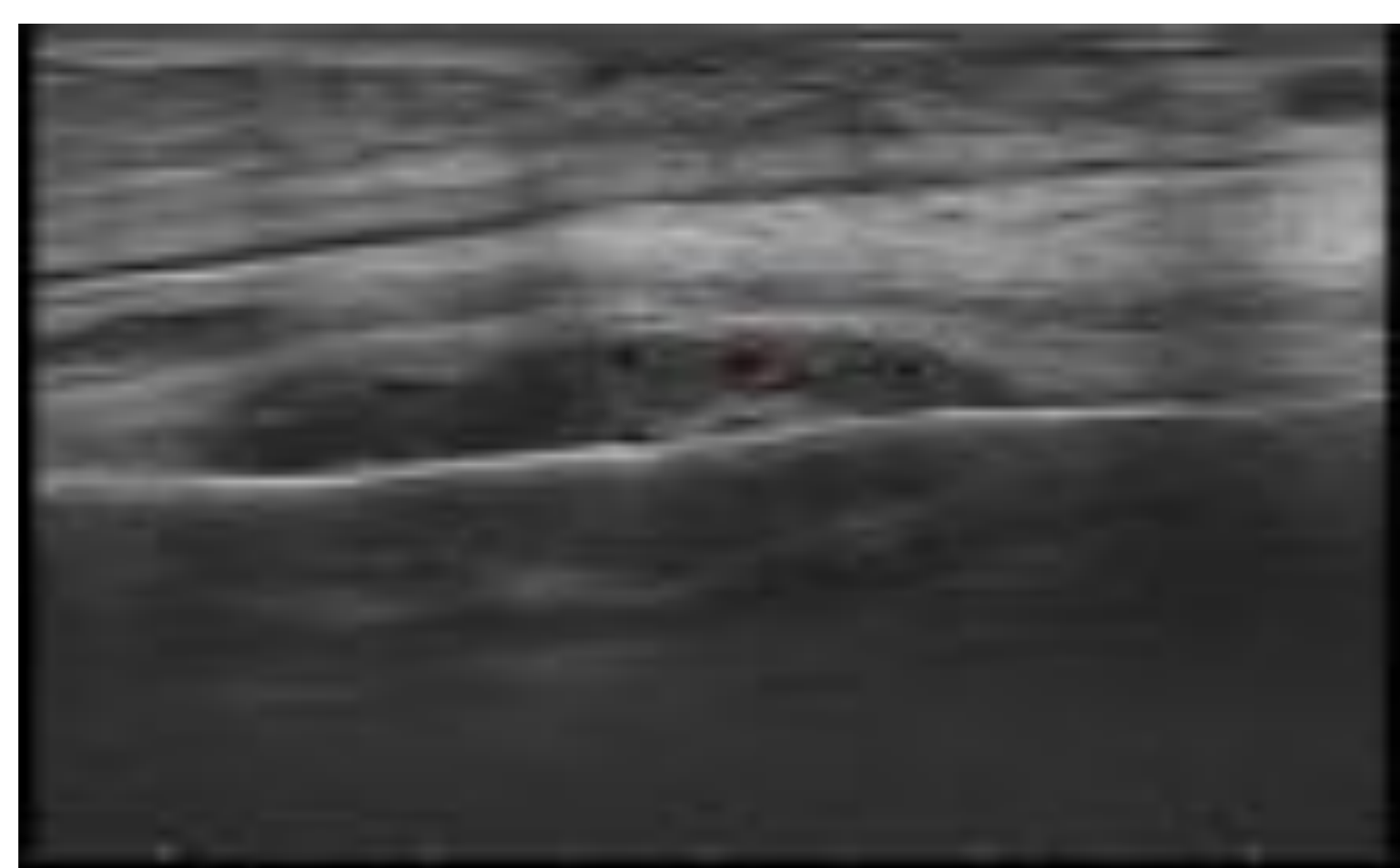
### ¿Cuál es su utilidad?

■ Aporta información adicional sobre:

- localización
- tamaño
- márgenes
- extensión/profundidad
- vascularización



■ Como guía de imagen para realizar biopsias percutáneas.



■ En el seguimiento y monitorización de diversos tratamientos.



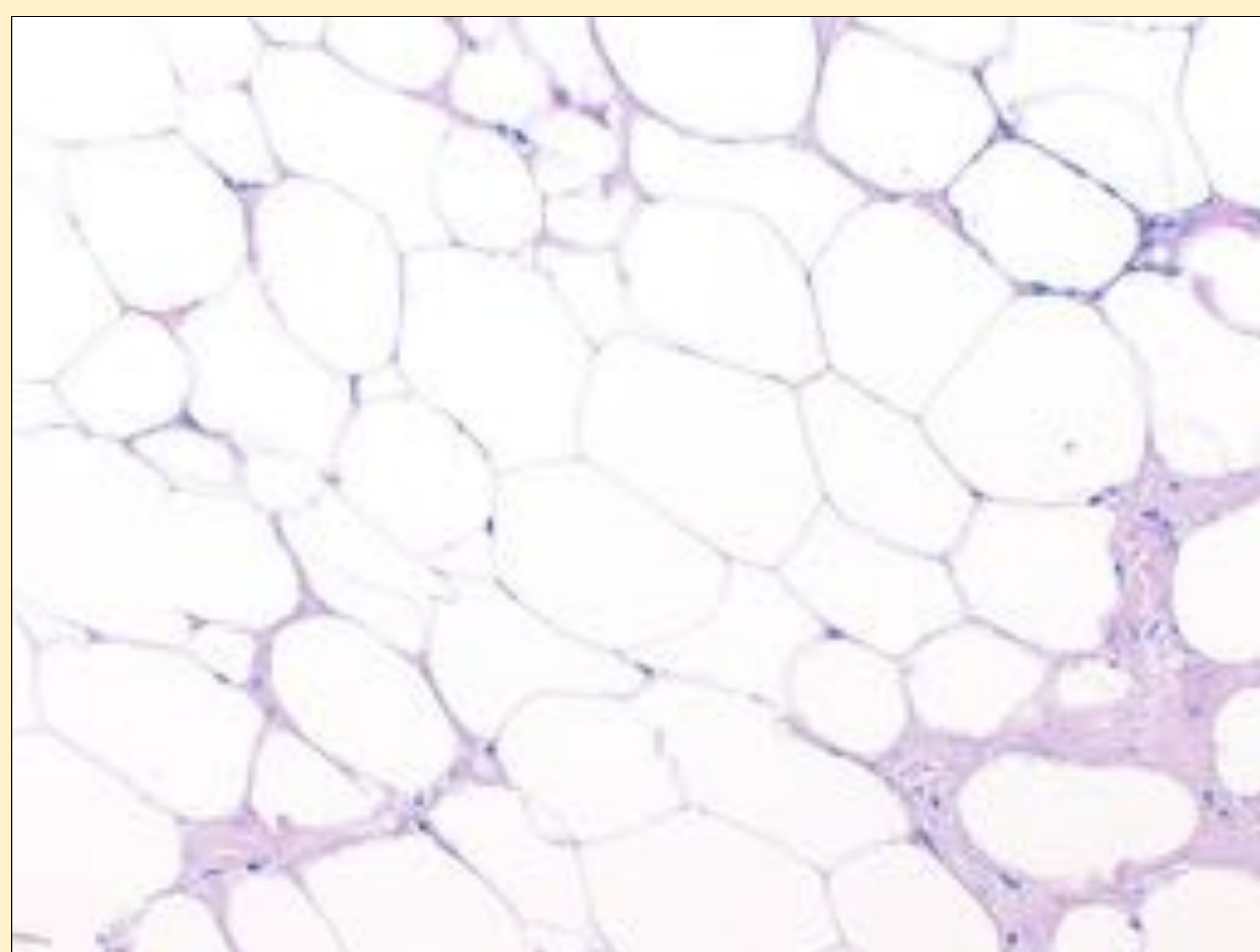
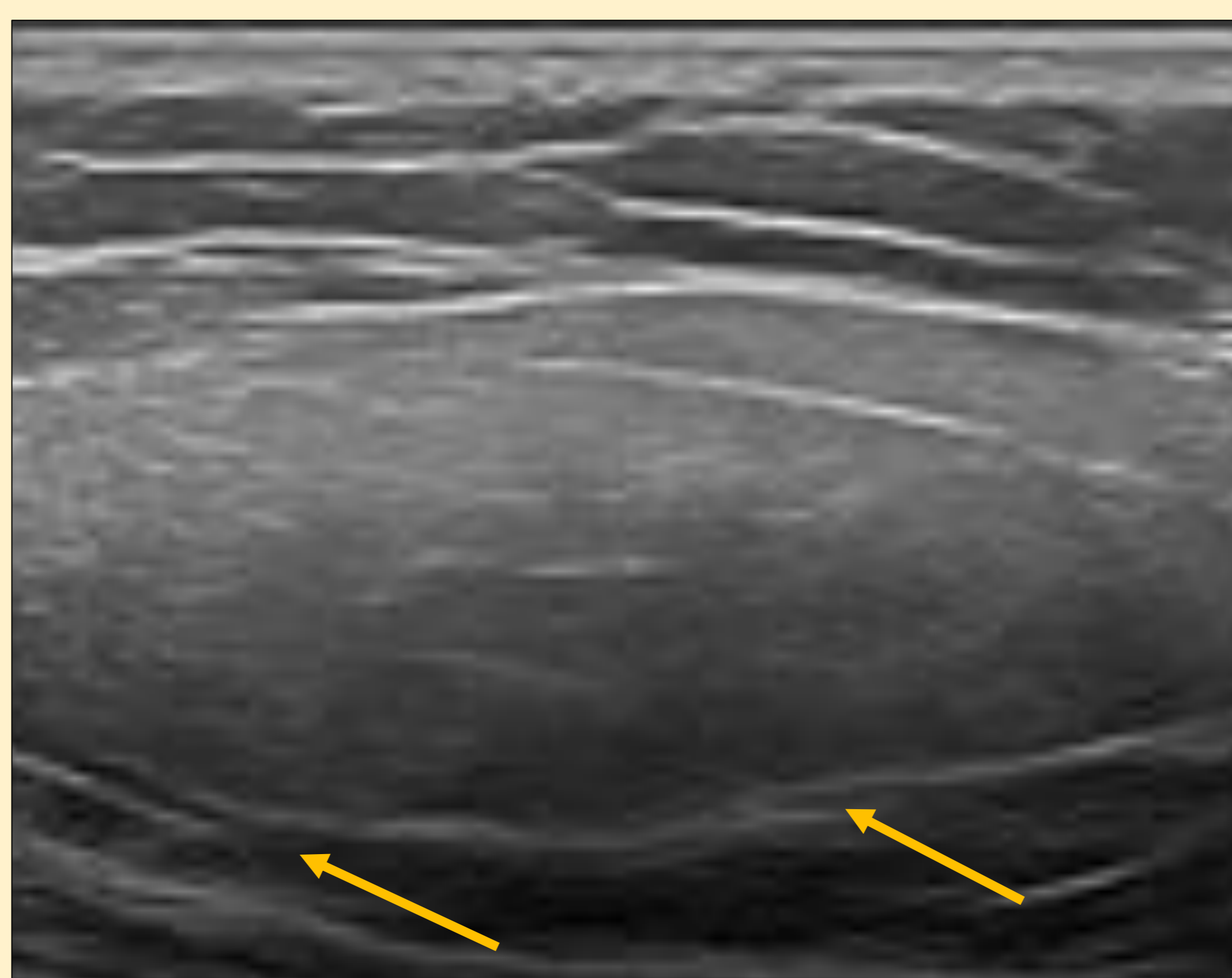
# CASOS CLÍNICOS

## LIPOMA

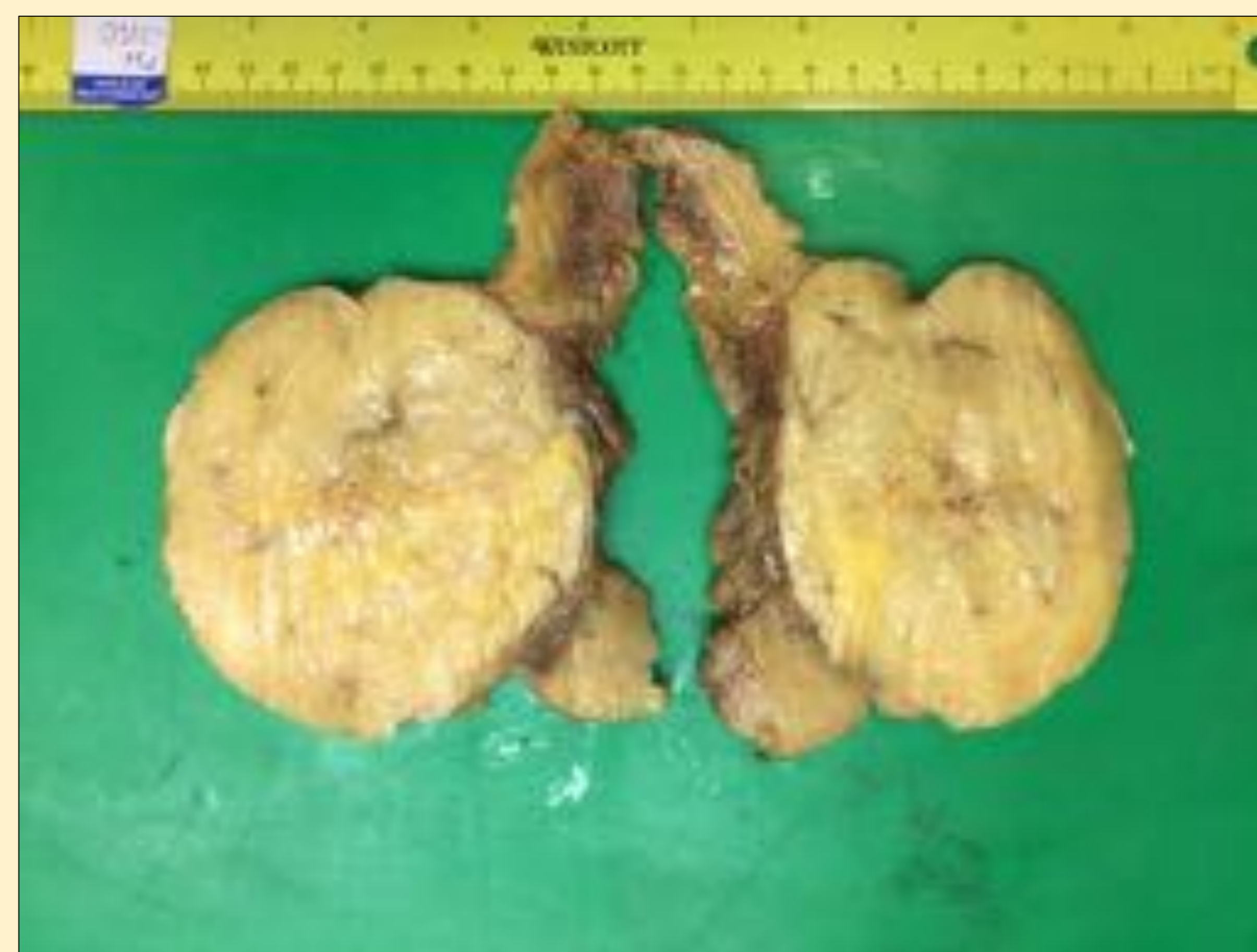- **MASA SUBCUTÁNEA MÁS FRECUENTE** (50% aprox)
- Masa palpable, compresible y no adherida a planos profundos.
- Mismo aspecto que la grasa subcutánea.
- Ecografía:
  - \* nódulo hiperecogénico
  - \* nódulo hipoecogénico con tabiques lineales hiperecogénicos
- **NO VASCULARIZACIÓN** intralesional en doppler-color

*Mujer 45 años con nódulo móvil de localización lumbar baja-glútea.*

\*Ecografía: nódulo hiperecogénico de morfología ovoidea y bordes bien circunscritos, de localización subcutánea profunda imprimando la fascia (flecha). No captación doppler-color.



\*Proliferación de adipocitos maduros, sin atipia citológica. HE200x



\*Pieza quirúrgica: lesión nodular, bien delimitada, con superficie lisa y coloración homogénea, de aspecto adiposo.



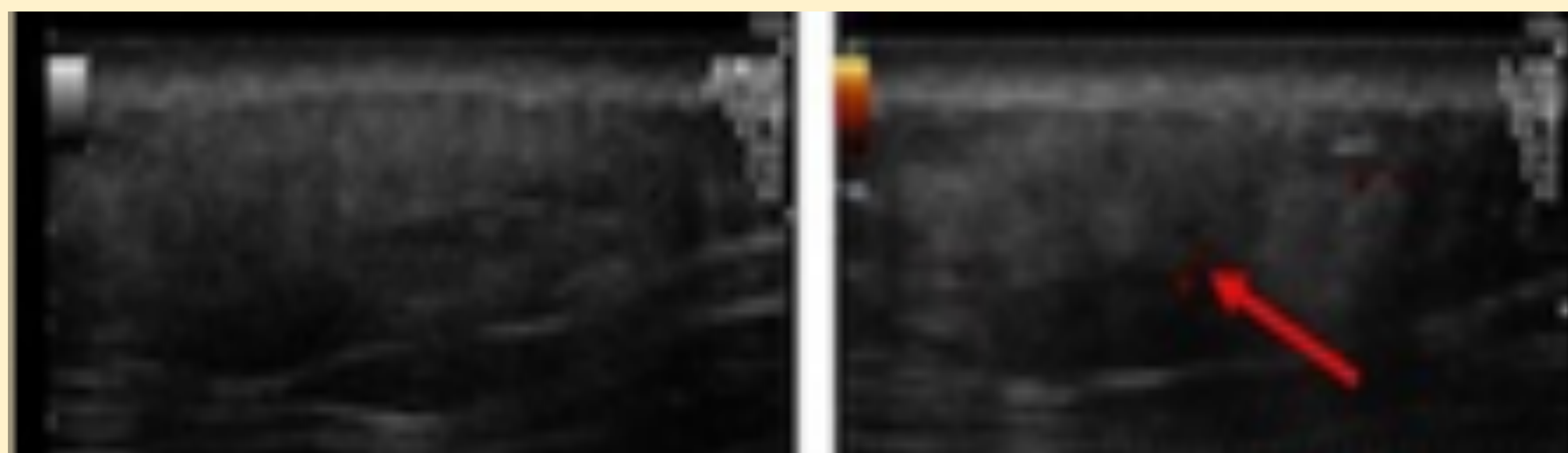
# CASOS CLÍNICOS

## ANGIOLIPOMA

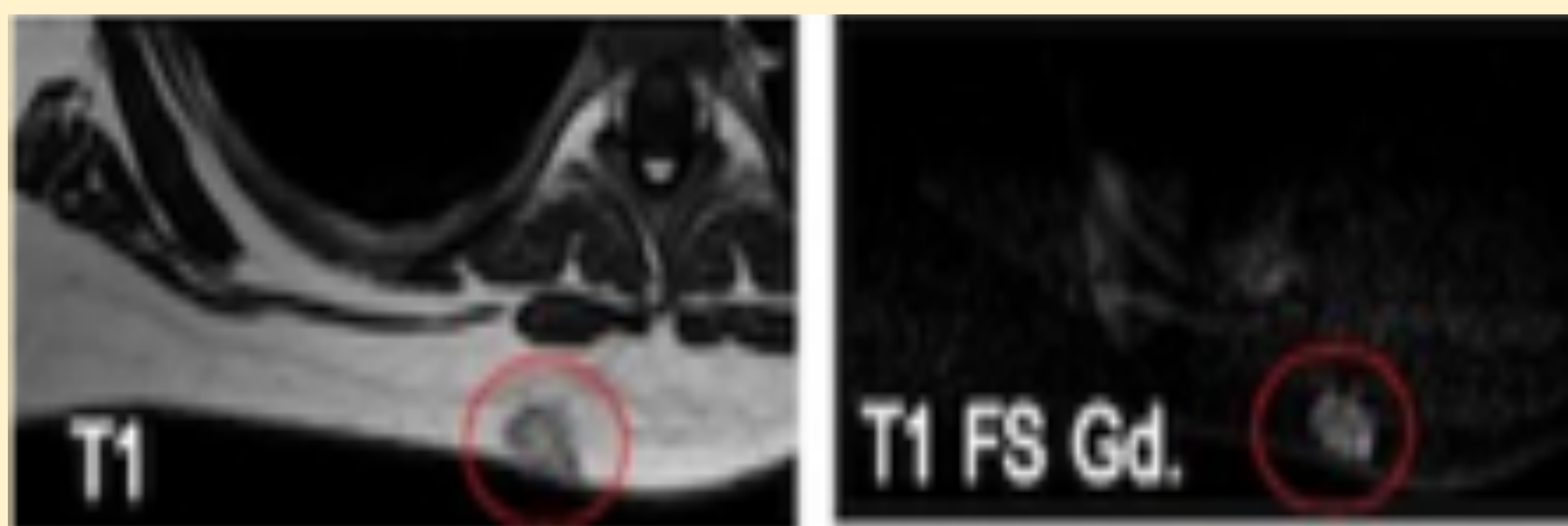
- Variante histológica del lipoma.
- Adultos jóvenes, localización EESS y tronco. 70% son múltiples.
- DOLOROSO** a la palpación.
- Ecografía: nódulo hiperecogénico bien circunscrito aunque **heterogéneo y vascularizado**.

*Mujer 31 años con nódulo de localización dorsal.*

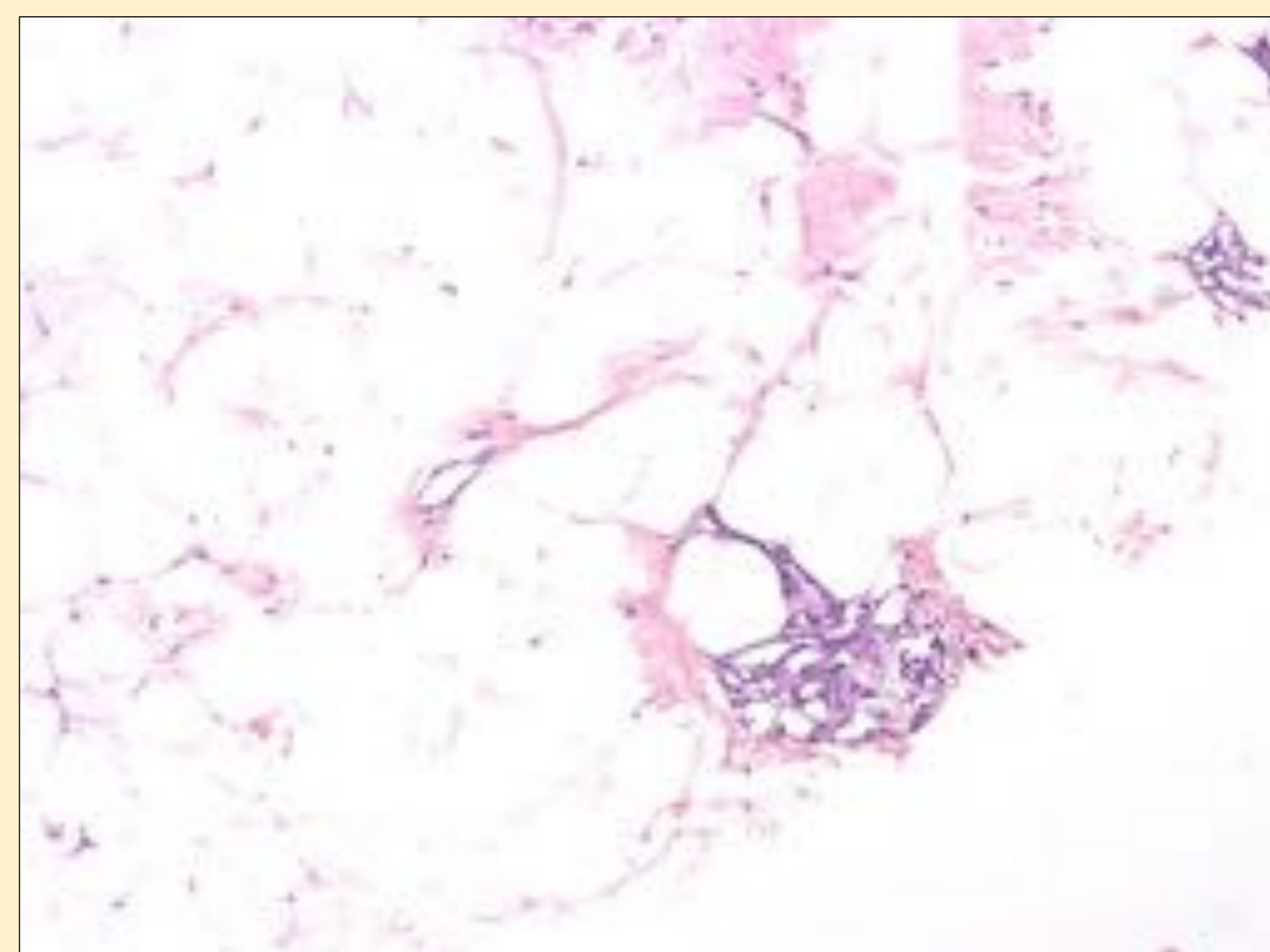
\*Ecografía: nódulo sólido subcutáneo ovoideo, de bordes mal delimitados, aunque no infiltra la fascia profunda. Su ecogenicidad es alta y presenta algún vaso interno (flecha).



\*RM previa a BAG confirmó la existencia de lipoma atípico con componente no lipomatoso que realzaba contraste.



\*Proliferación de tejido adiposo maduro, con abundantes canales vasculares capilares. HE200x.





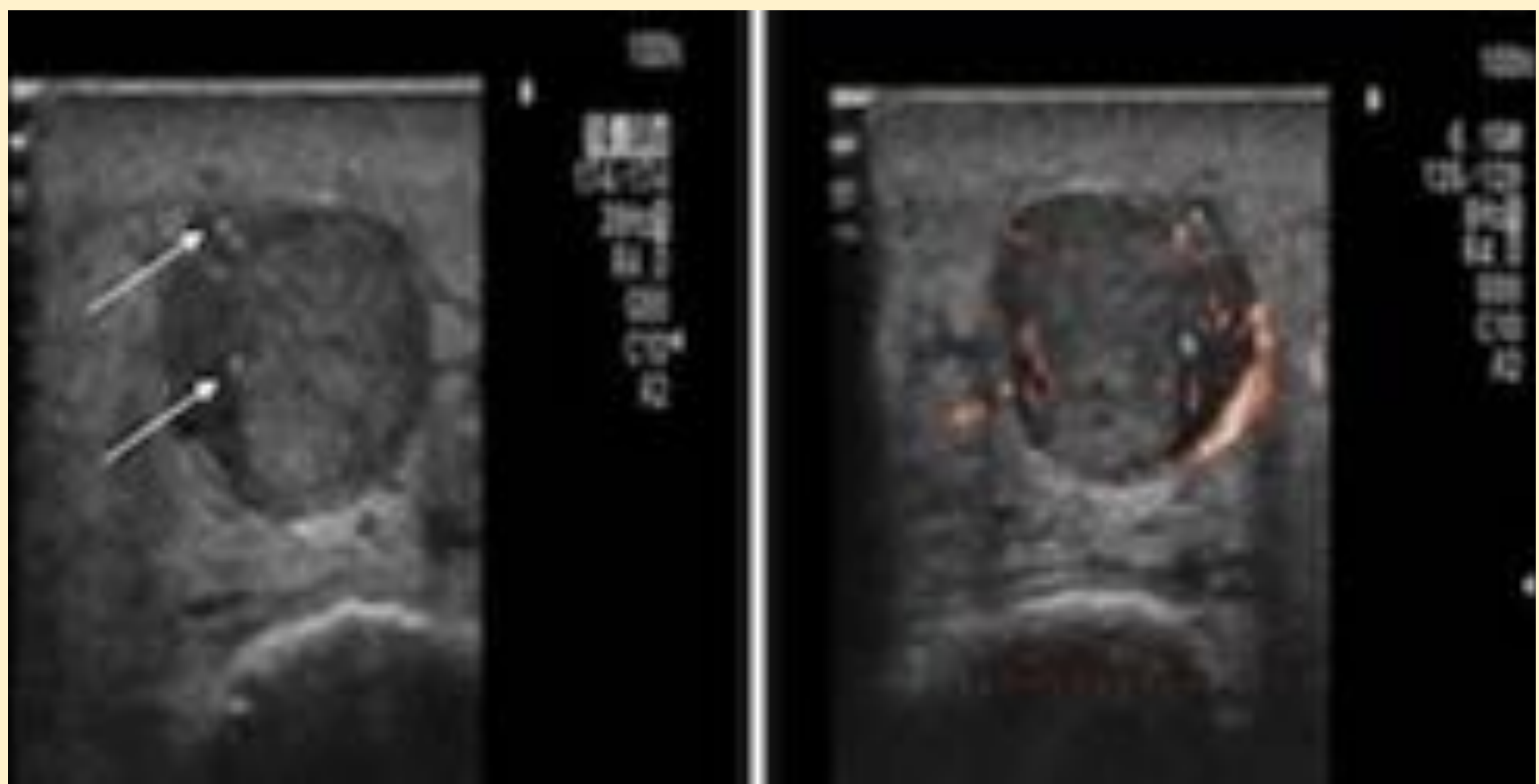
# CASOS CLÍNICOS

## ANGIOLEIOMIOMA

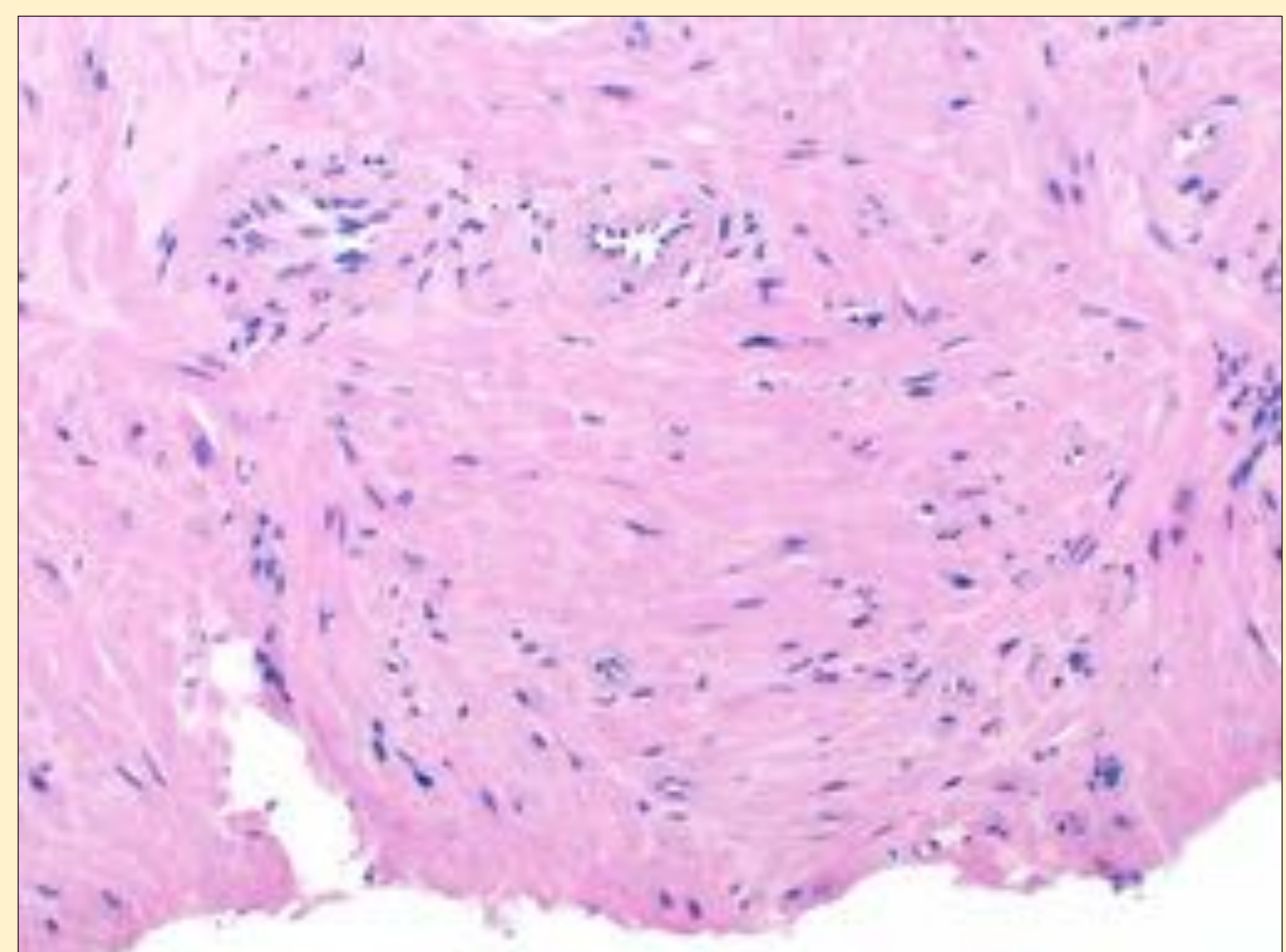
- Neoplasia benigna derivada de la capa muscular de las paredes venosas de la dermis e hipodermis.
- Aparece como un nódulo dérmico o subcutáneo, más frecuentemente en EEII.
- DOLOROSO** al roce, presión y cambios de temperatura.
- Ecografía: lesiones hipoecoicas **muy vascularizadas**. La calcificación es rara.

*Varón 77 años con nódulo doloroso supramaleolar interno de pierna izquierda.*

\*Ecografía: Nódulo sólido hipoecogénico bien definido, con focos milimétricos ecogénicos sugestivo de calcificaciones (flechas). Marcada vascularización tanto interna como periférica.



\*Cilindro de tejido con proliferación de células musculares de pared vascular, sin signos histológicos de malignidad. HE200x.





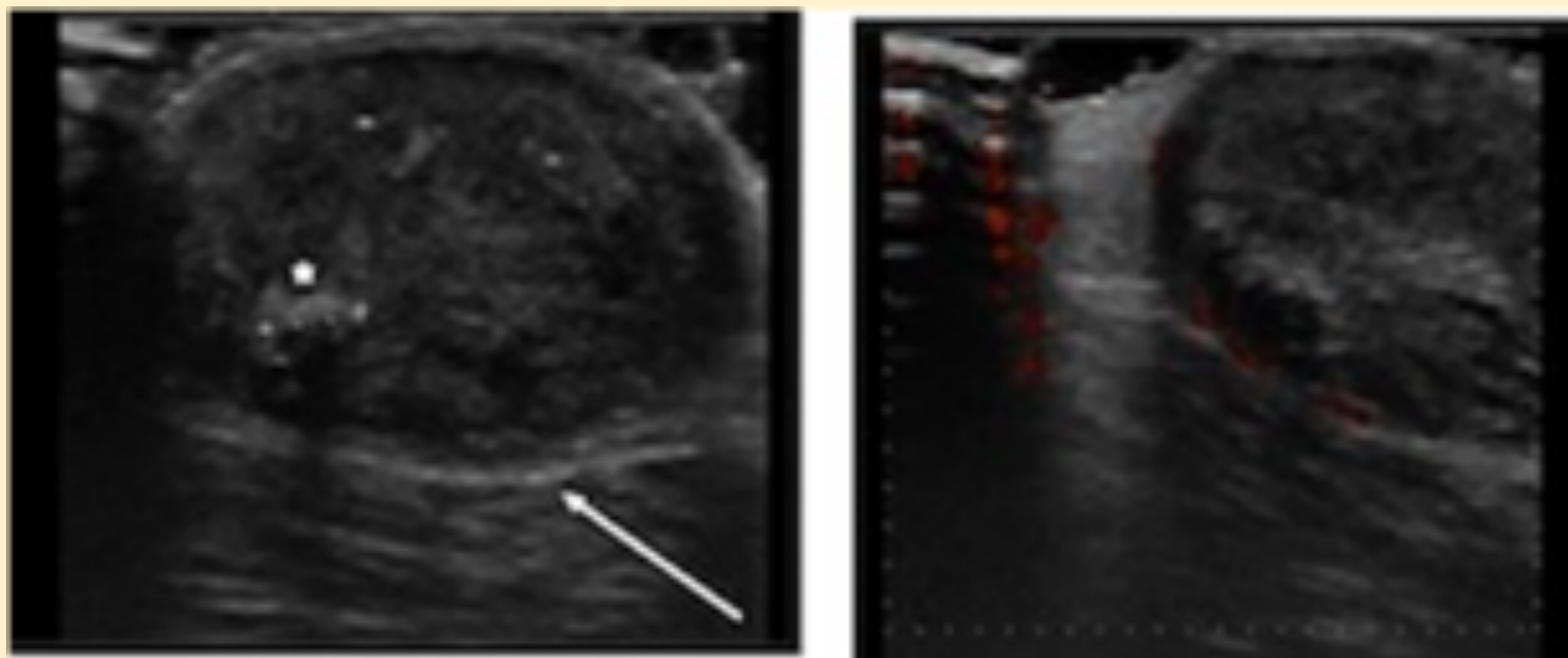
# CASOS CLÍNICOS

## PILOMATRIXOMA

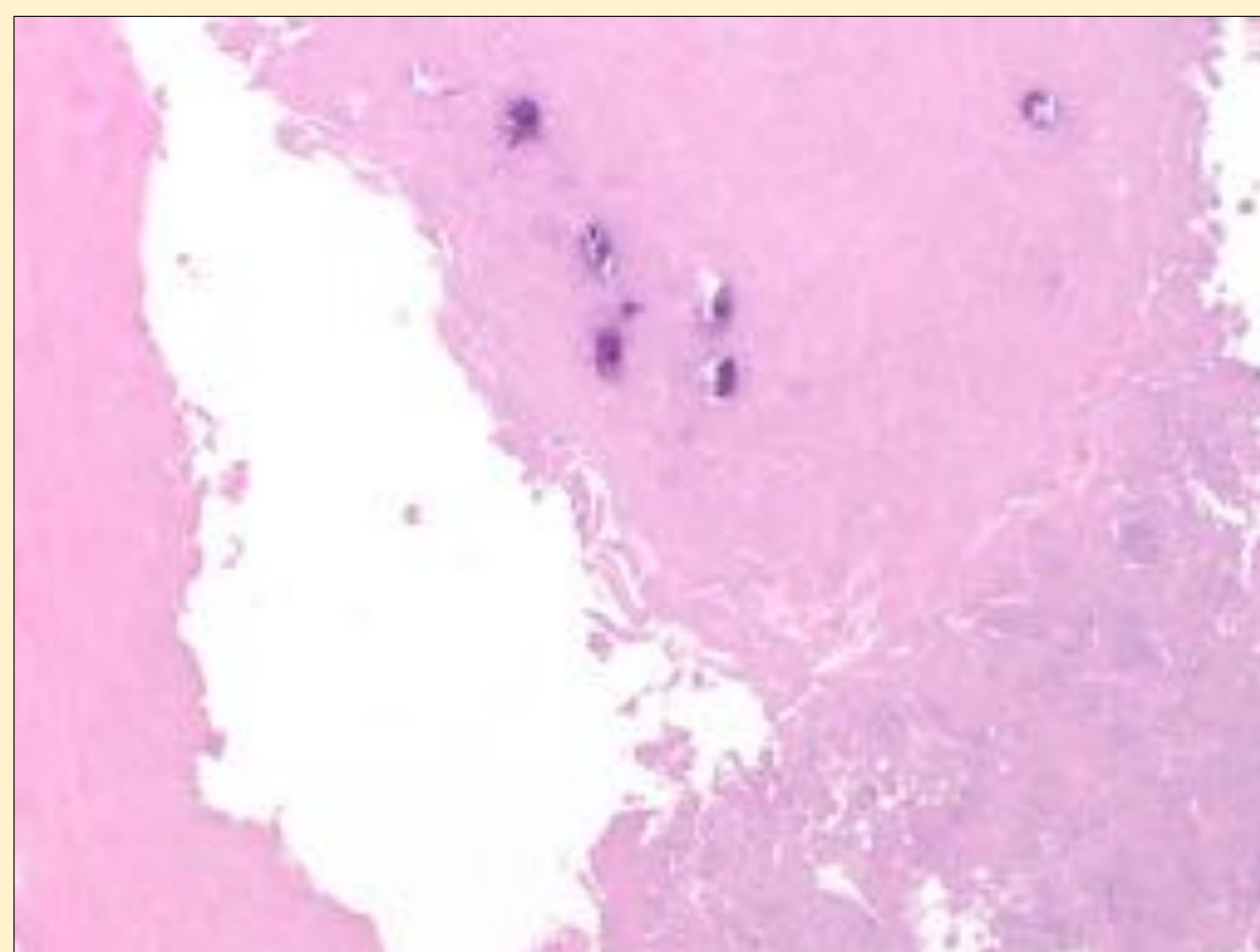
- También llamado epitelioma calcificante de Malherbe es un tumor benigno que deriva de la matriz del folículo piloso.
- Es frecuente en niños y adultos jóvenes.
- Tumores **dérmicos o dermohipodérmicos**. Localización: cabeza y cuello, extremidades superiores.
- Ecografía: sólido, quístico o solido-quístico. Típico como lesión hipoecoica con foco central hiperecoico correspondiente a **calcificación**, con apariencia en diana.
- La vascularización doppler también es variable, generalmente con vasos en el centro y la periferia.

*Varón 62 años con nódulo indoloro en pierna izquierda.*

\*Ecografía: nódulo sólido subcutáneo que impronta la fascia profunda (flecha blanca), de contornos bien definidos y ecoestructura heterogénea con foco de calcificación grosera(\*). En estudio doppler se detectan algunos vasos periféricos.



\*Células en fantasma/momificadas, con focos de calcificación. HE200x.





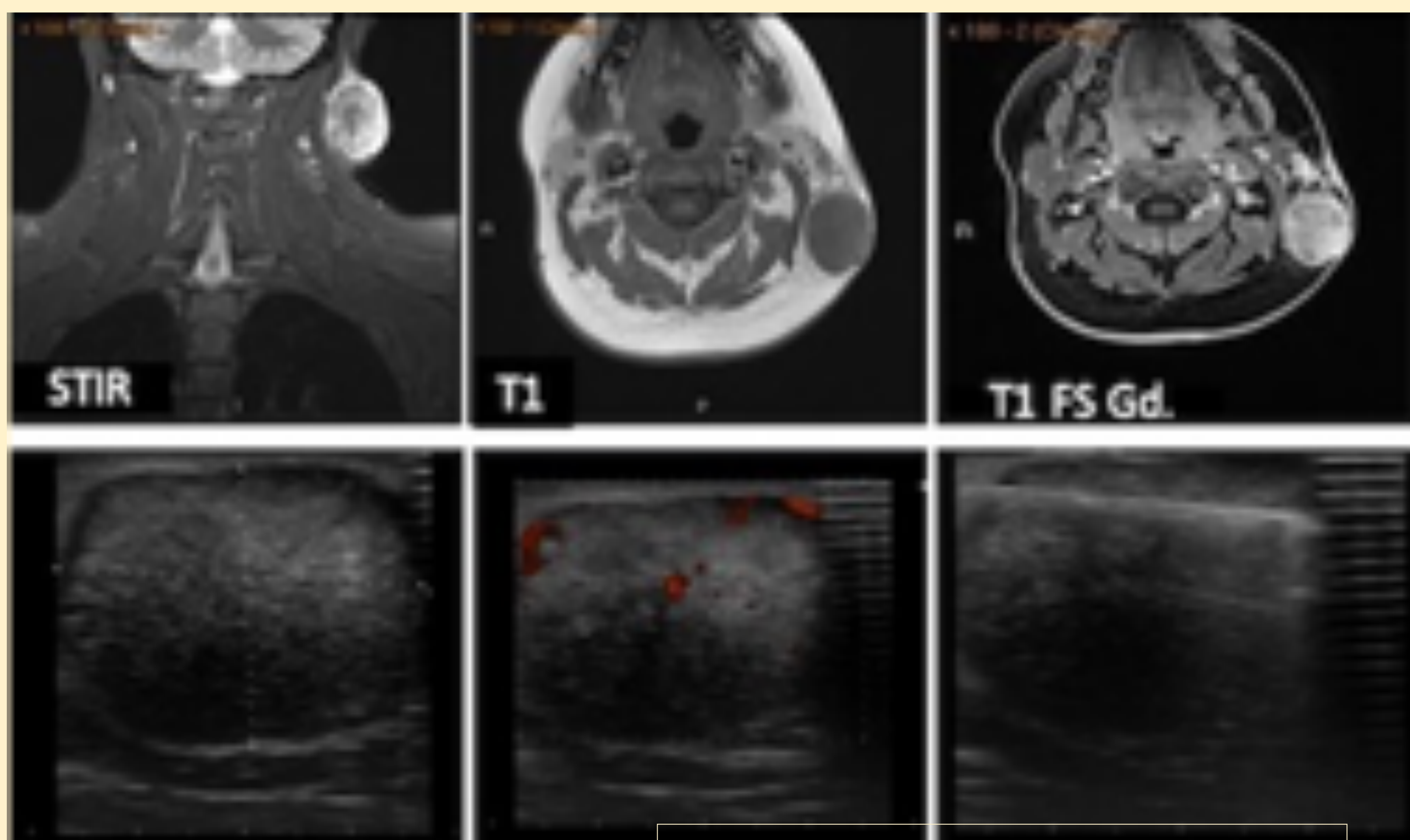
# CASOS CLÍNICOS

## PILOMATRIXOMA

*Varón 19 años con gran nódulo laterocervical izquierdo indoloro y atraumático. Estudio realizado en centro externo la catalogaba como lesión agresiva.*

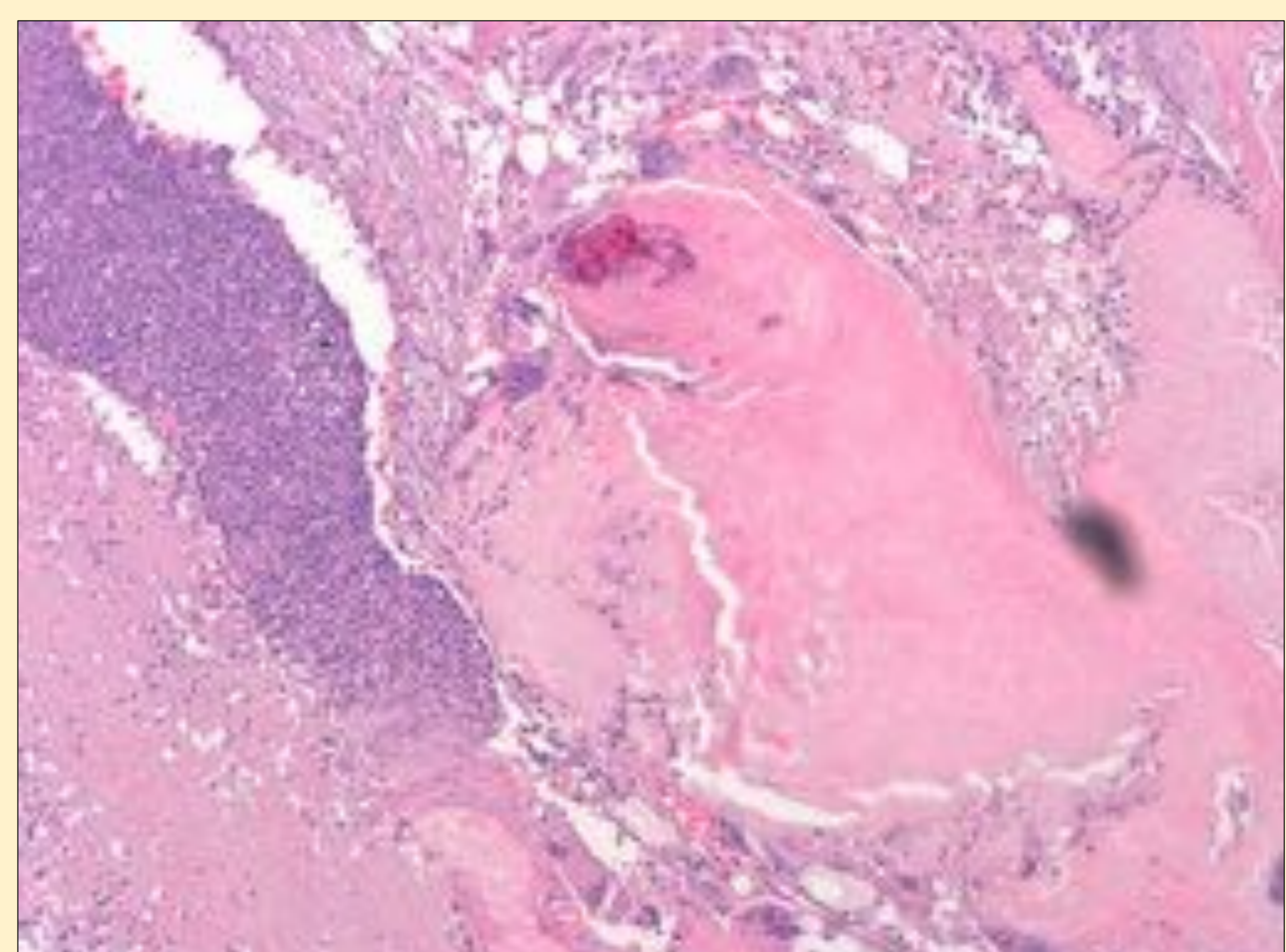
\*RM previo a BAG: lesión subcutánea bien definida, en contacto con la dermis (flecha) que no infiltra el ECM, de características no agresivas. Es hiperintensa en STIR, isointensa en T1 y tiene realce intenso de Gd.

En ecografía se trataba de un nódulo heterogéneo, predominantemente hipoecoico, bien definido y con vascularización tanto interna como periférica.



ECM: esternocleidomastoideo

\*Proliferación de células basaloides, abundantes células momificadas con focos de calcificación y reacción gigantocelular asociada. HE200x.





# CASOS CLÍNICOS

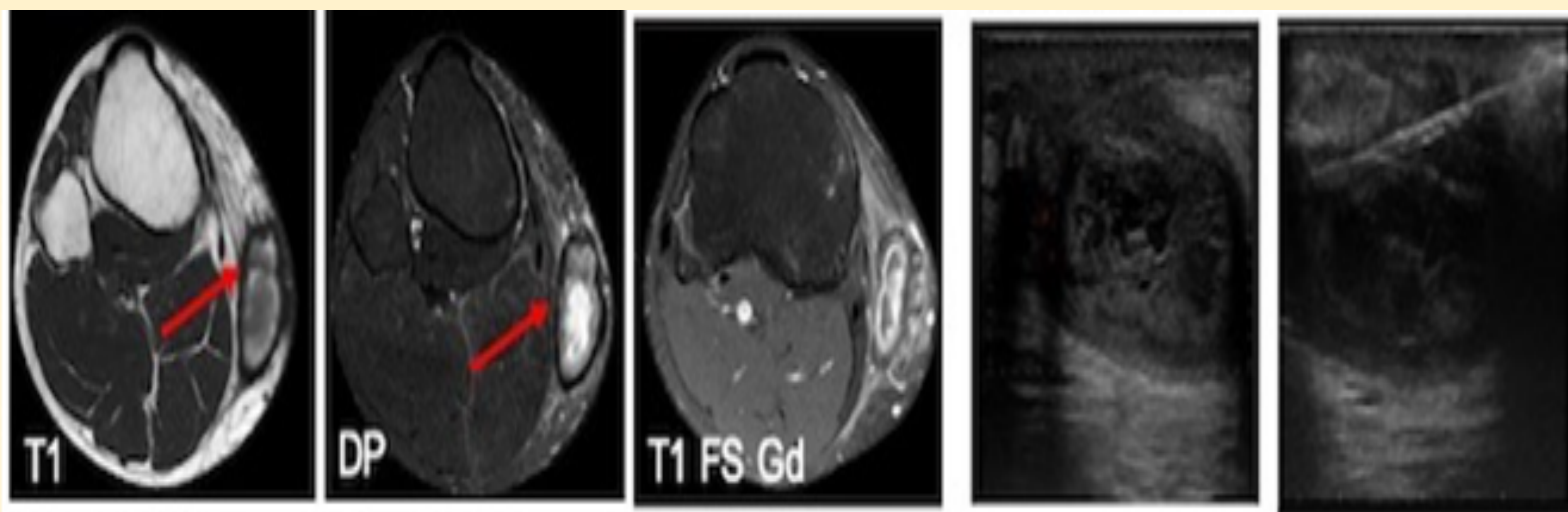
## HEMATOMA

- Antecedente traumático, discrasia sanguínea o toma de ACO.
- Apariencia variable según estadio. En el momento agudo puede tener apariencia sólida heterogénea con evolución a colecciones líquidas debido a licuefacción del coágulo y/o resolución.
- Puede existir hiperemia periférica reactiva en el estudio doppler.

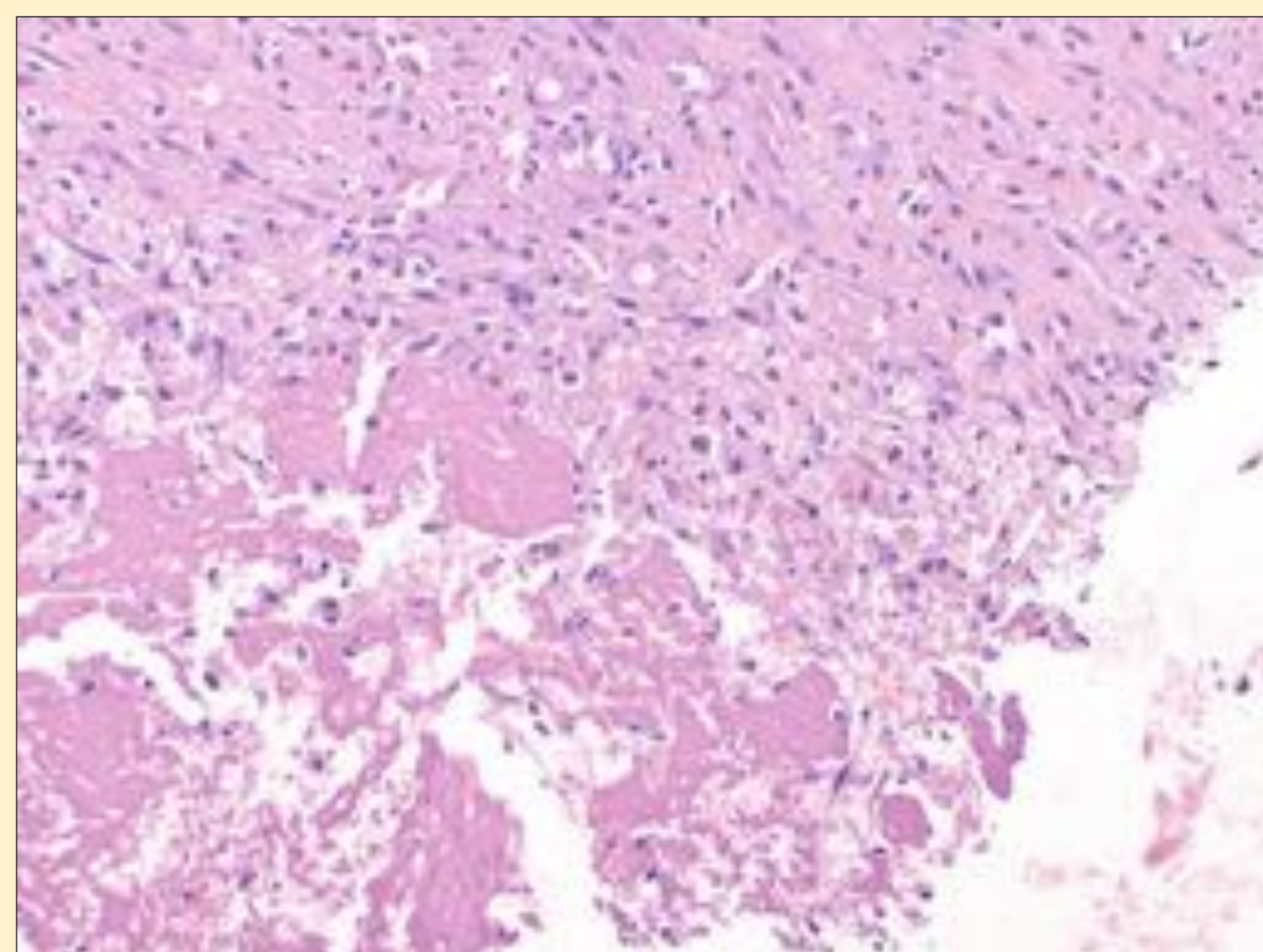
*Varón de 41 años con tumoración en región interna de rodilla izquierda tras traumatismo.*

\*RMN: lesión heterogénea bien circunscrita predominantemente hipointensa en T1 e hiperintensa en DP con realce periférico de contraste. Nótese la **cápsula hipointensa** en todas las secuencias (flecha) que delimita la lesión, lo que es característico de hematoma evolucionado.

Se planteó BAG ecoguiada para descartar malignidad dada su lenta involución. En ecografía se trata de un nódulo sólido-quístico con **ecos móviles** y avascular.



\*Material fibrinohemático organizado (trombo), hemosiderófagos y fibroblastos reactivos. HE200x.





# CASOS CLÍNICOS

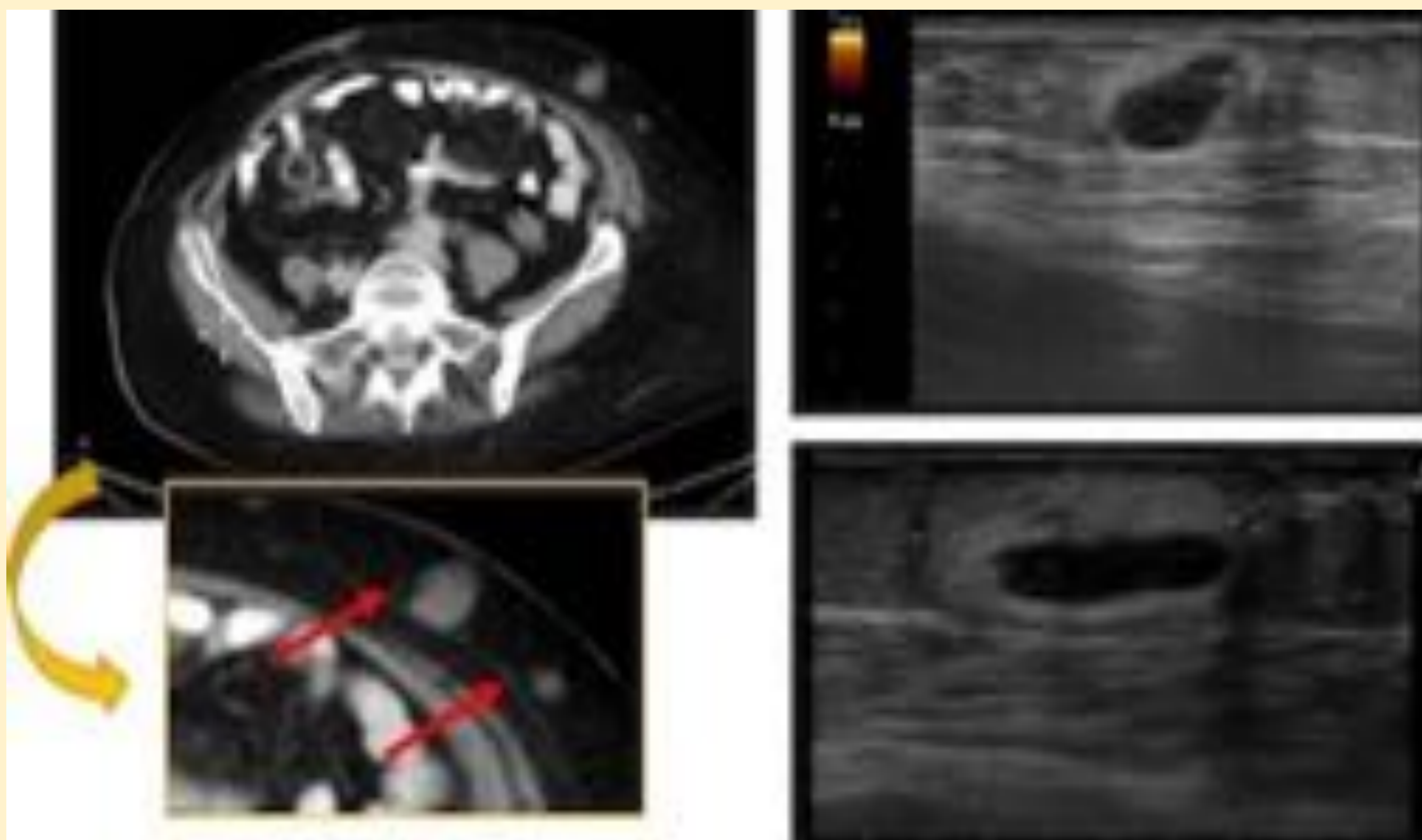
## NECROSIS GRASA

- Antecedente traumático/postquirúrgico.
- Distintas apariencias ecográficas:
  - \*lesión hiperecogénica con focos hipoeicoicos (grasa infartada).
  - \*nódulo hipoeicoico con líquido perilesional.
  - \*nódulo hiperecogénico con cápsula hipoeicoica calcificada.

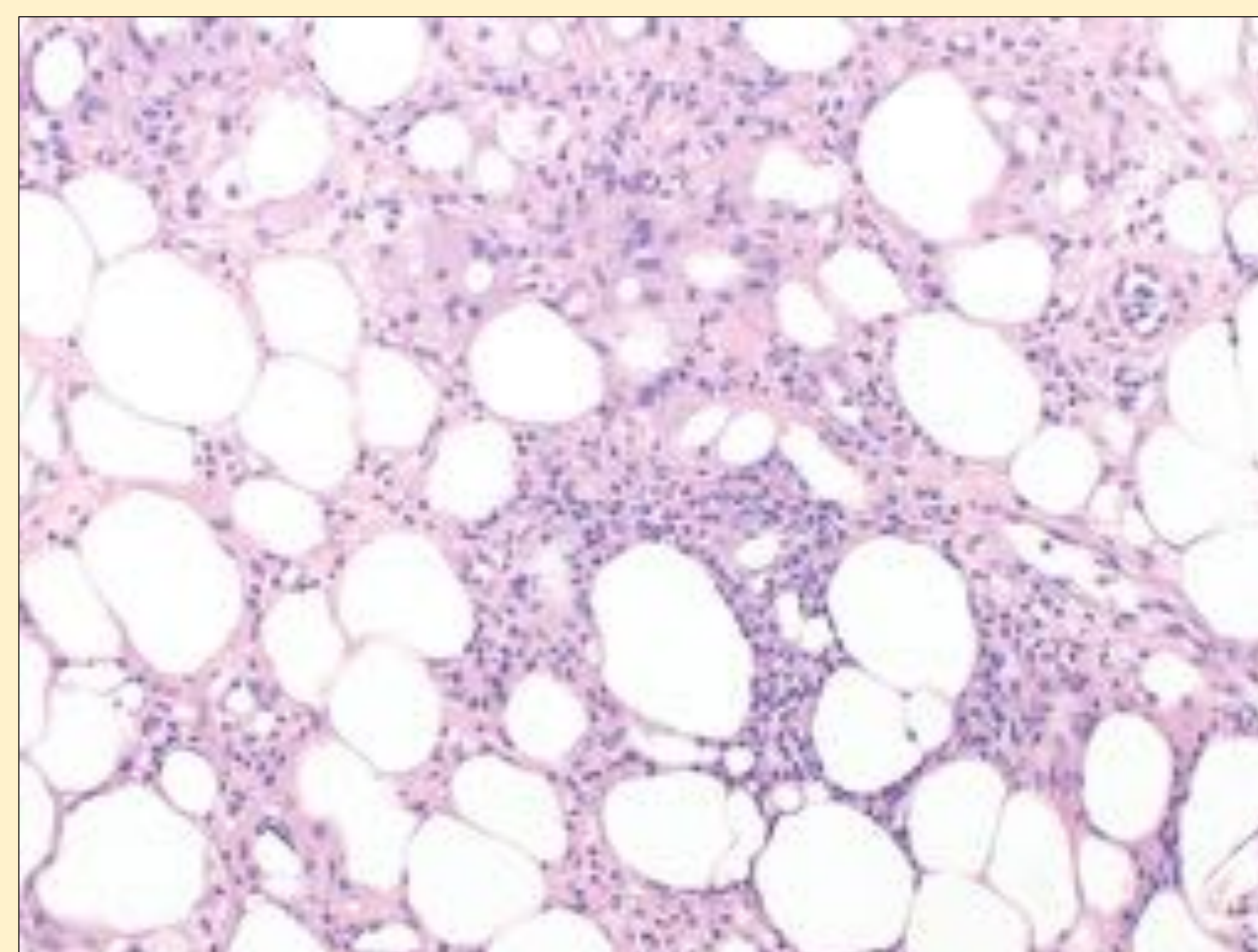
*Mujer 67 años intervenida de Ca. Colon.*

En TC abdominopélvico post-quirúrgico se aprecian dos lesiones subcutáneas de nueva aparición (flechas), de consistencia dura a la palpación.

Ecografía: nódulos sólidos hiperecogénicos con focos hipoeicoicos excéntricos no vascularizados sugestivos de necrosis grasa. La BAG confirmó el diagnóstico.



\*Tejido adiposo maduro con linfocitos, eosinófilos y abundantes histiocitos espumosos. HE200x.





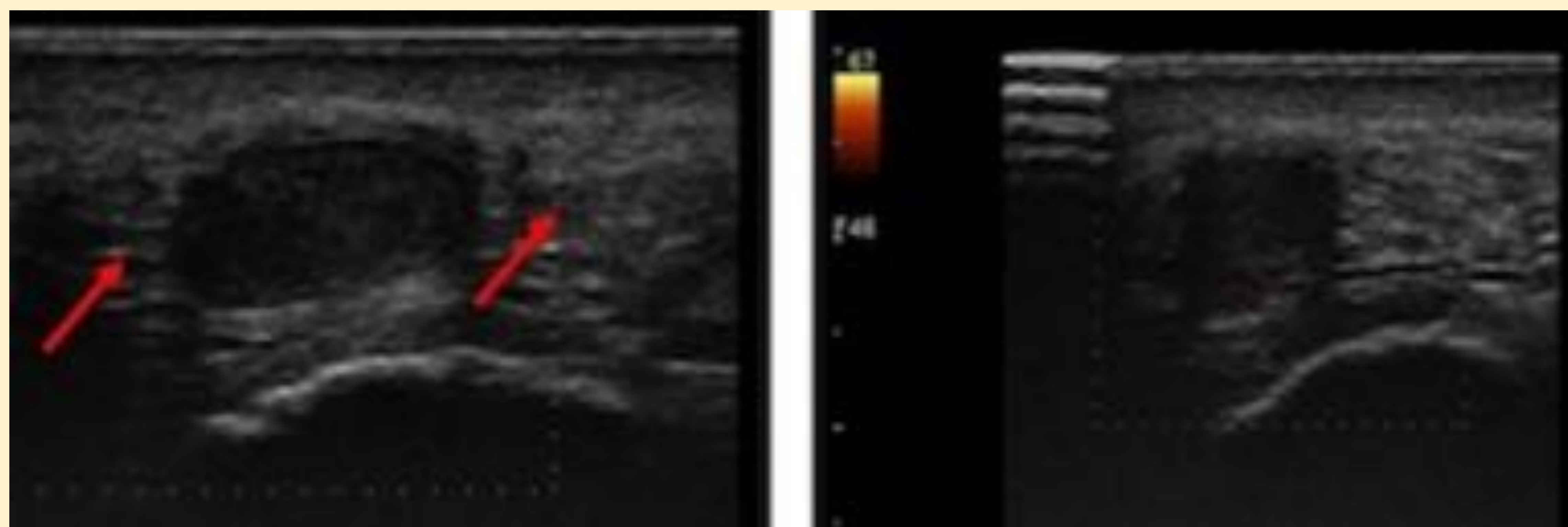
# CASOS CLÍNICOS

## FIBROMATOSIS PLANTAR (Enf. Ledderhose)

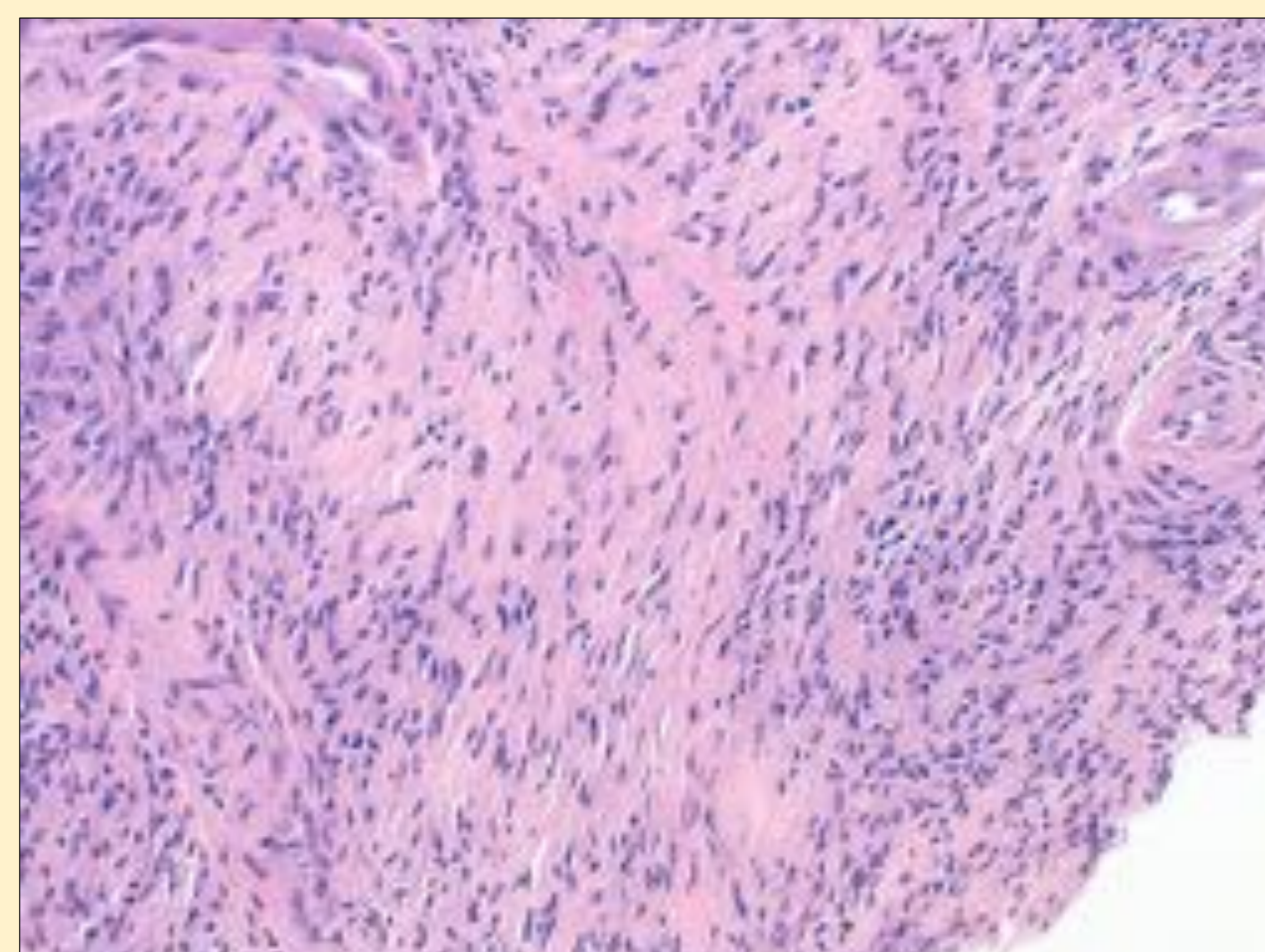
- Engrosamiento nodular benigno de la fascia plantar aunque puede mostrar invasión o agresividad local.
- Hombres de edad media. Asociación con Enf. Dupuytren y fibrosis peneana (Peyronie).
- Puede ser múltiple, bilateral y recidivante.
- Ecografía:nódulo hipoeoico fusiforme **dependiente de la fascia plantar**, sin necrosis ni calcificaciones.
- Puede mostrar hipervascularización en fase proliferativa (sintomática).

*Varón 42 años con nódulo indoloro en planta del pie izquierdo.*

Ecografía: nódulo sólido subcutáneo de morfología ovoidea y bordes bien delimitados dependiente de la fascia (flecha). Su ecogenicidad es baja, homogénea, y no muestra vascularización interna ni periférica.



\*Proliferación fibroblástica hiper celular, con zonas colagenizadas, sin atipia citológica. HE200x.





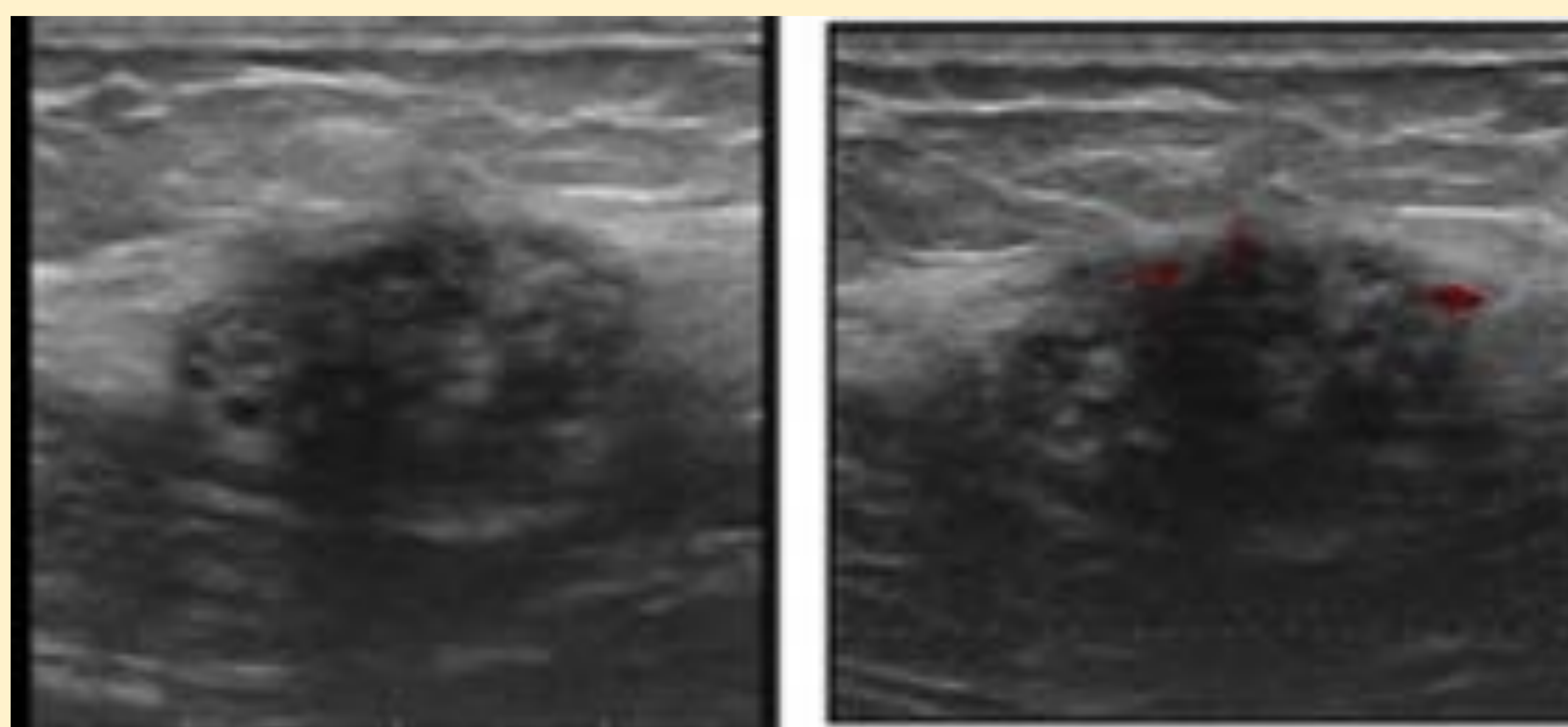
# CASOS CLÍNICOS

## ENDOMETRIOSIS

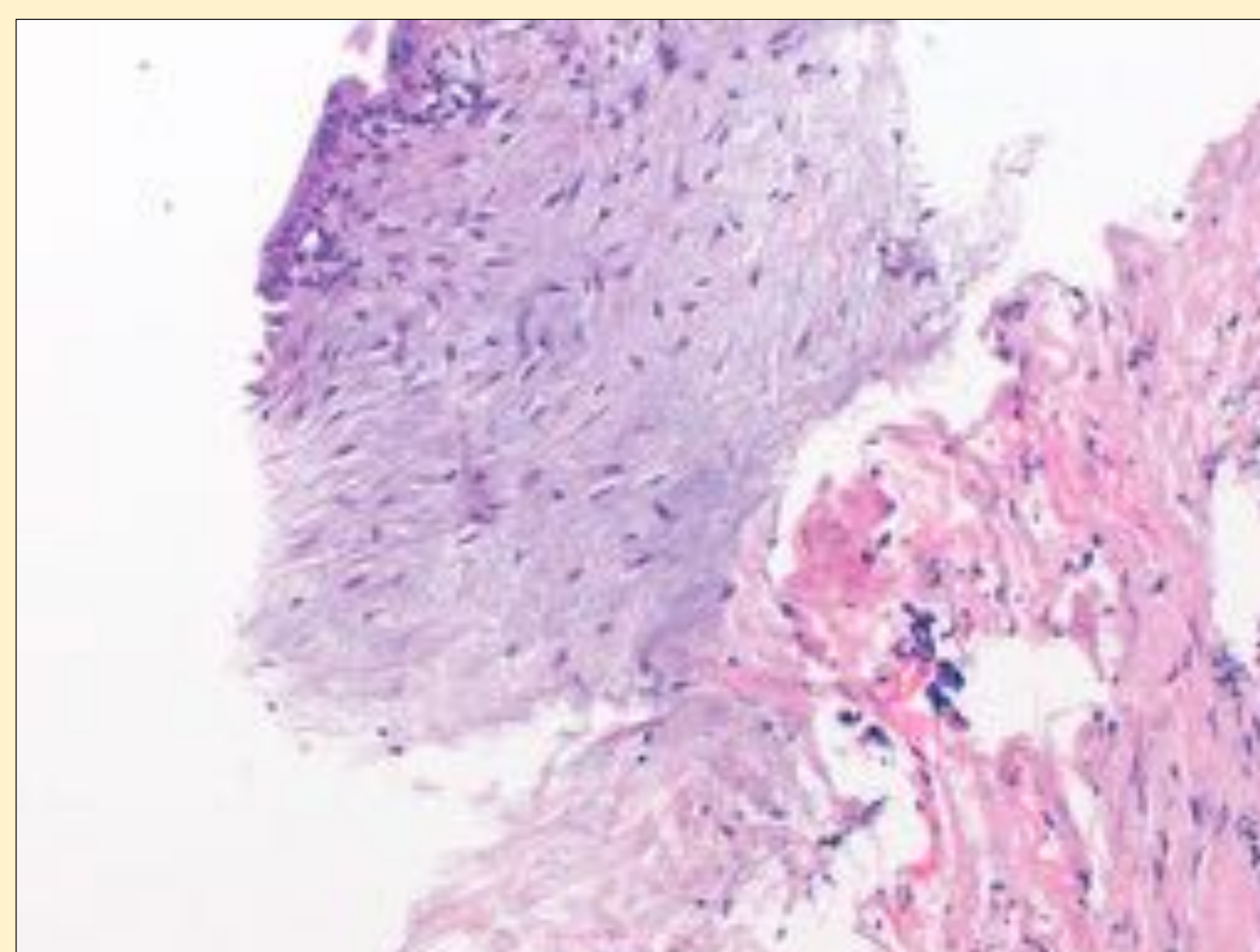
- Es la presencia de tejido endometrial fuera de la cavidad uterina. En la pared abdominal aparece como una masa en la **cicatriz** de un procedimiento ginecológico, generalmente una cesárea.
- La clínica característica consiste en **dolor de tipo cíclico, coincidiendo con la menstruación.**
- Aspecto ecográfico muy variable: quístico, poliquístico, de ecogenicidad mixta o sólido.
- El diagnóstico diferencial incluye abscesos, hematomas, lipomas, granulomas y lesiones malignas.

*Mujer 40 años con endometrioma conocido en ovario izquierdo. Presenta bultoma en pared abdominal, en relación con cicatriz de cesárea, de un mes de evolución que no se modifica con maniobra de valsalva.*

\*Ecográficamente corresponde con nódulo sólido subcutáneo profundo muy heterogéneo y con algún vaso aislado periférico, de características inespecíficas.



Cilindro de tejido que presenta en superficie epitelio endometrial, con tejido conectivo subepitelial con estroma mixoide, y cambios descamativos. HE200x.





# CASOS CLÍNICOS

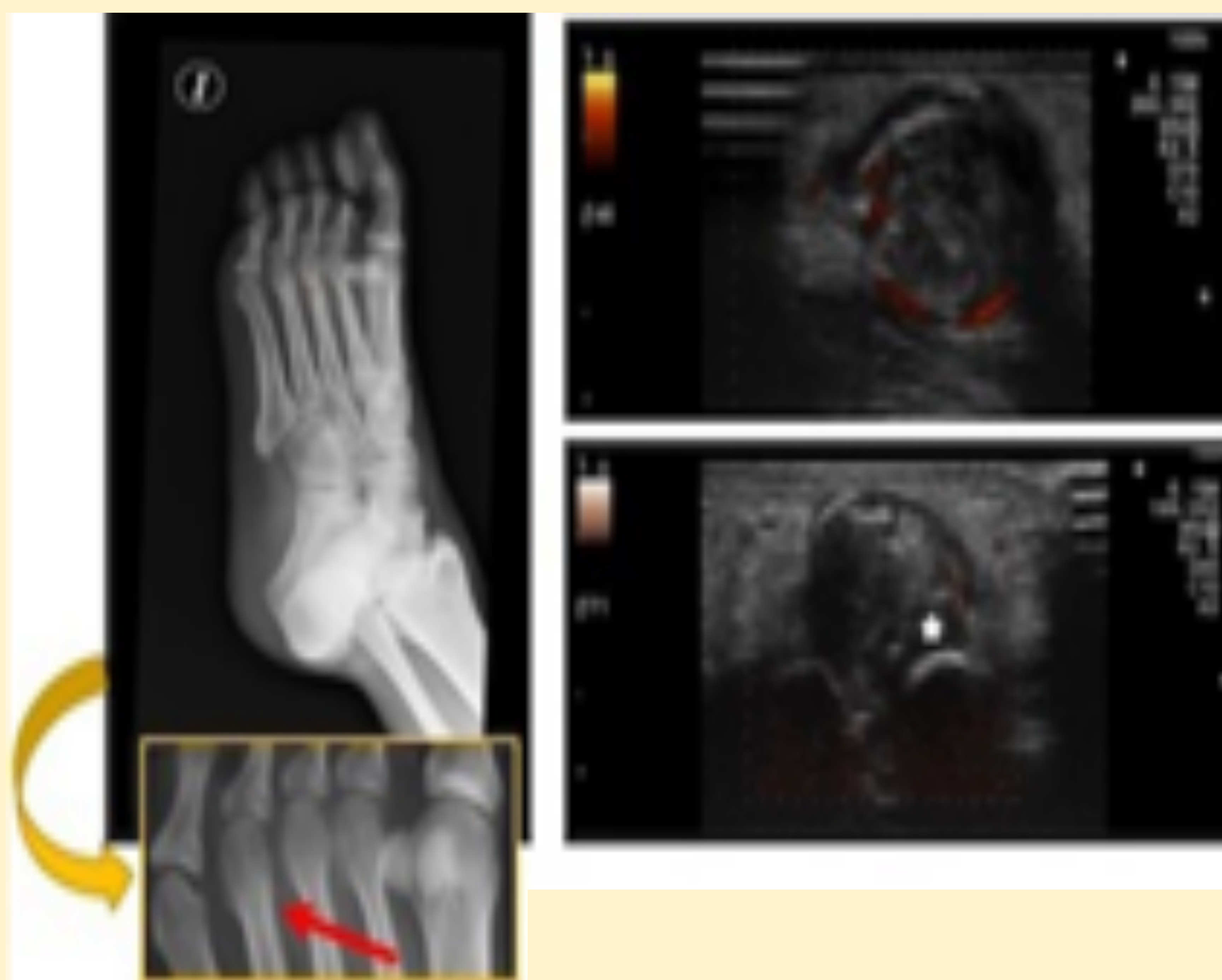
## MIOSITIS OSIFICANTE

- Proceso proliferativo benigno con **osificación heterotópica** de partes blandas generalmente secundaria a traumatismo.
- Aspecto ecográfico variable según evolución: en fases precoces área hipoecoica que progresa hacia nódulo hiperecogénico que termina osificando, **típicamente en la periferia**.
- Puede existir vascularización, también periférica.

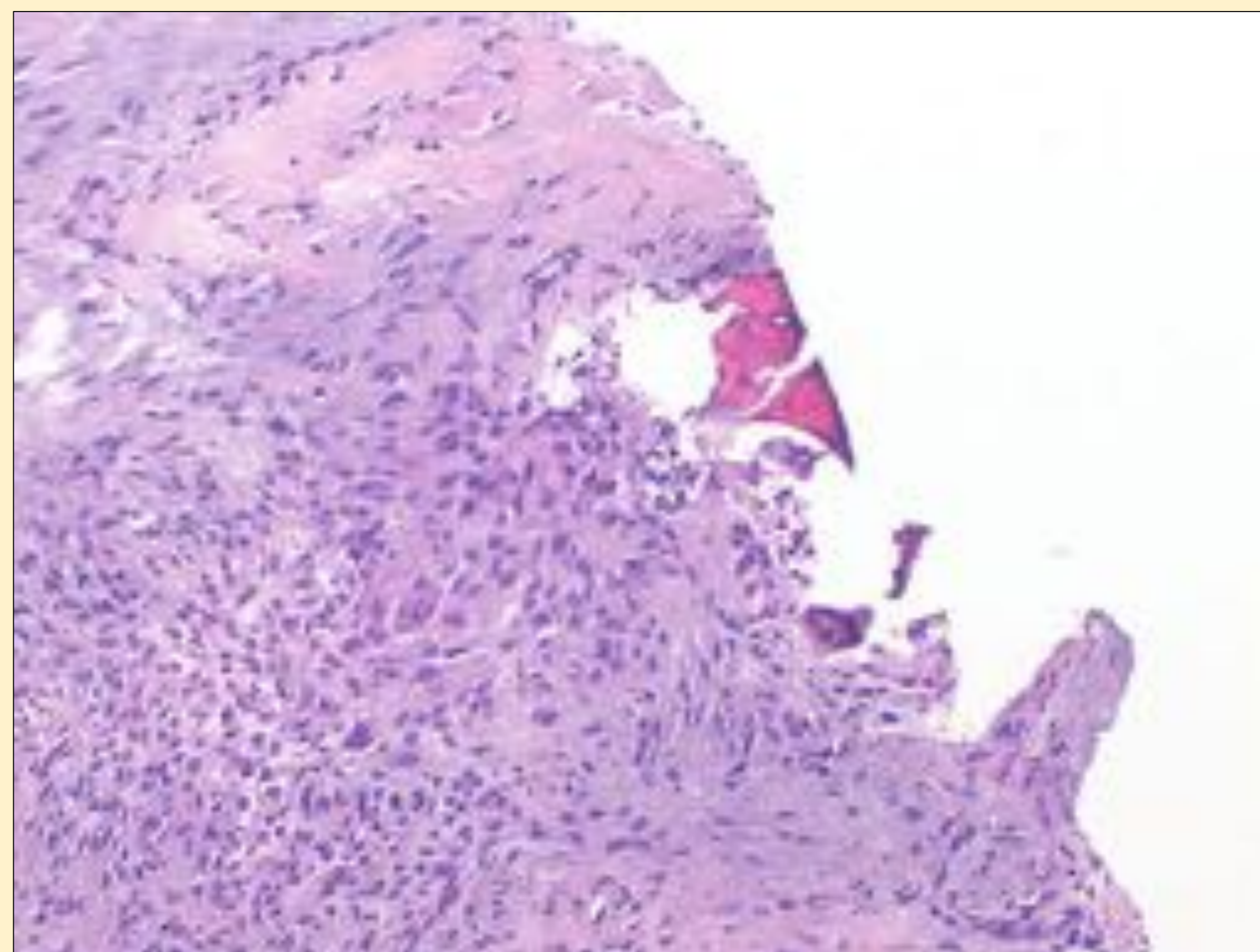
Mujer 34 años con nódulo en el tercer espacio intermetatarsiano tras traumatismo.

\*Rx simple: tenue reacción perióstica en la cabeza del 4º metatarsiano (flecha).

\*Ecografía: nódulo sólido que desplaza y engloba al tendón extensor del 4º dedo (\*). Es heterogéneo, bien definido, con calcificaciones distróficas y vascularización periférica.



\*Proliferación fibroblástica con formación osteogénica, sin signos histológicos de malignidad. HE200x.





# CASOS CLÍNICOS

## TUMOR MIOFIBROBLÁSTICO BENIGNO

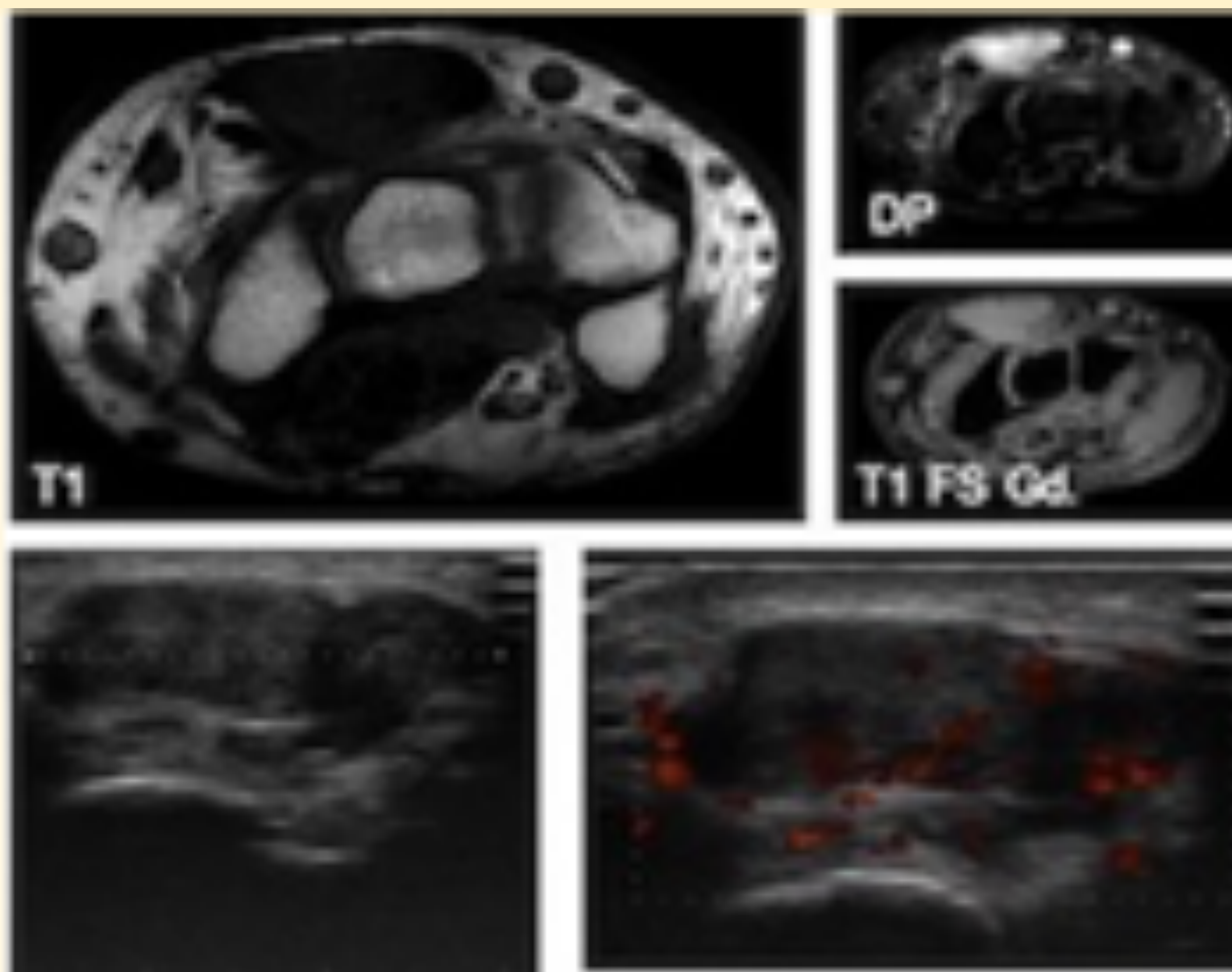
- Tumor de estirpe mesenquimal con elementos miofibroblásticos.
- Inespecífico por imagen. Diagnóstico anatomopatológico.

Varón 32 años con nódulo en el dorso de la muñeca derecha.

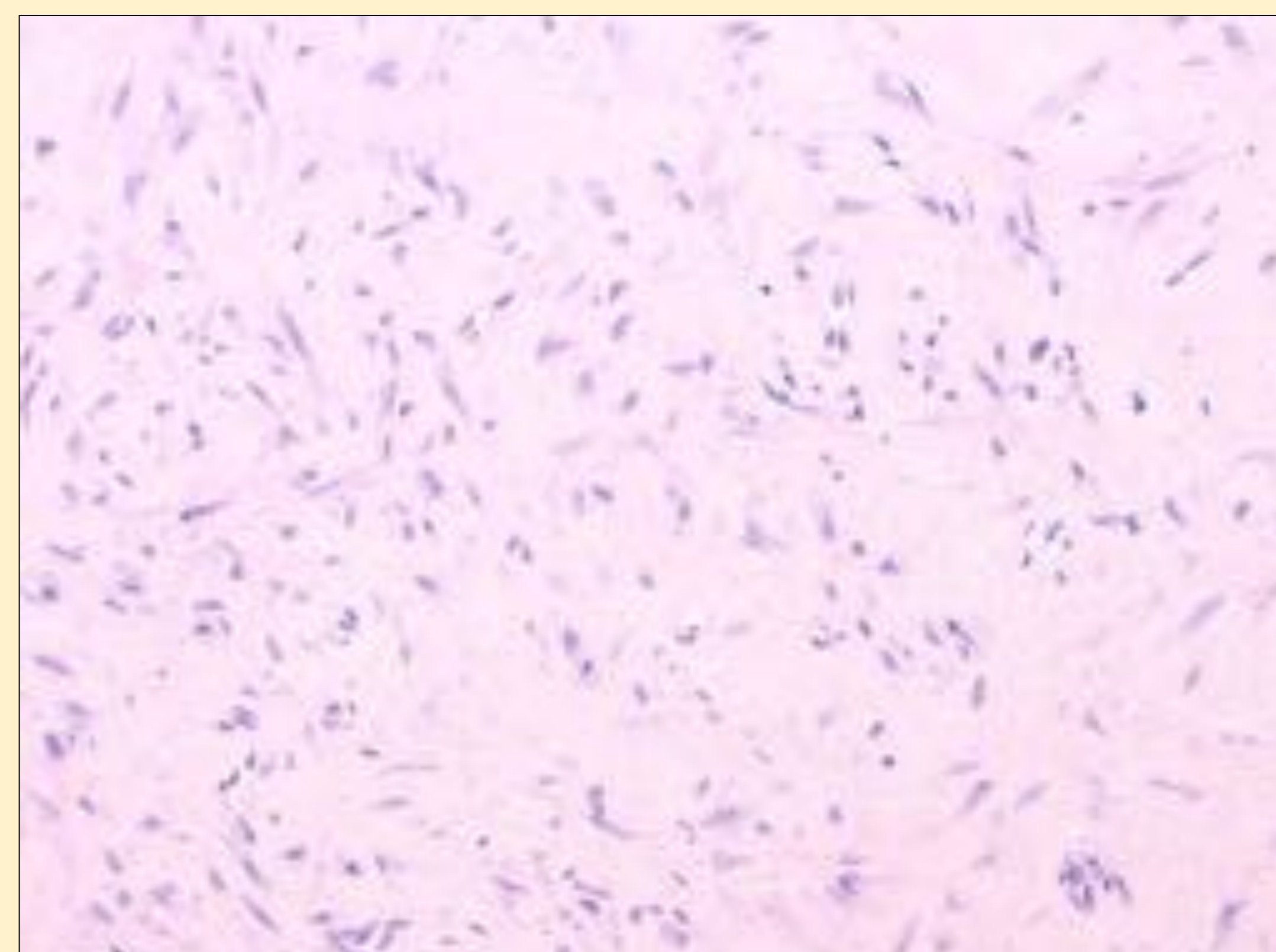
\*RM: lesión isointensa en T1, hiperintensa en STIR y con realce intenso y homogéneo de Gd.

\*Ecografía: nódulo sólido predominantemente hipoecoico y con vascularización interna.

El diagnóstico por imagen fue de tumor de células gigantes de la vaina tendinosa.



\*Proliferación fibroblástica hipocelular, sin atípica citológica. HE200x.





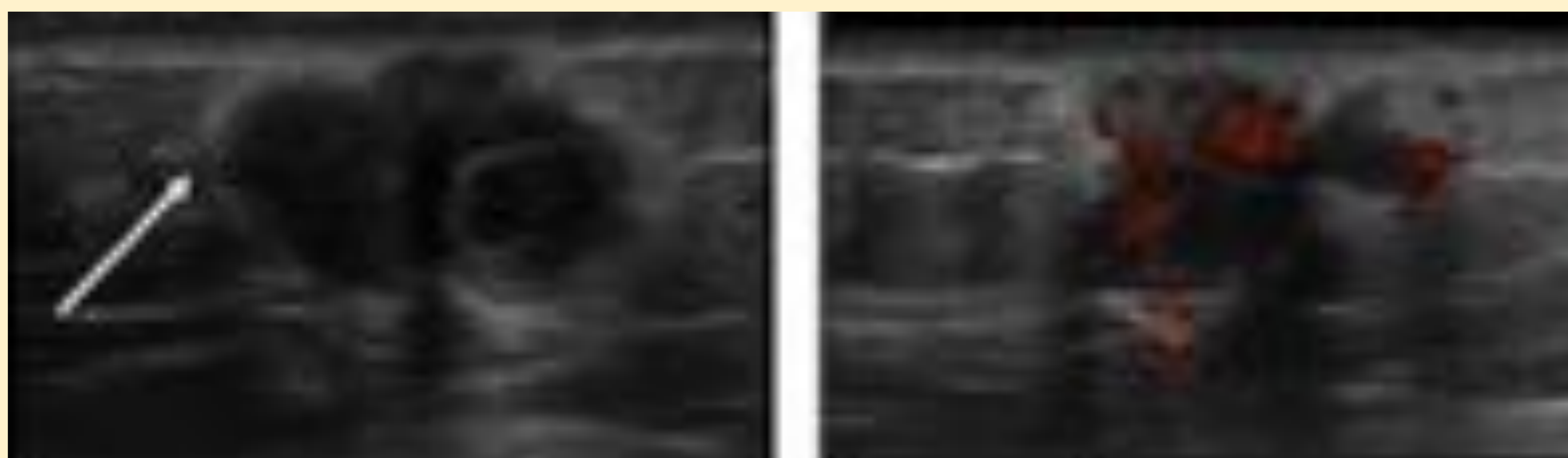
# CASOS CLÍNICOS

## HISTIOCITOMA FIBROSO ANGIOMATOIDE

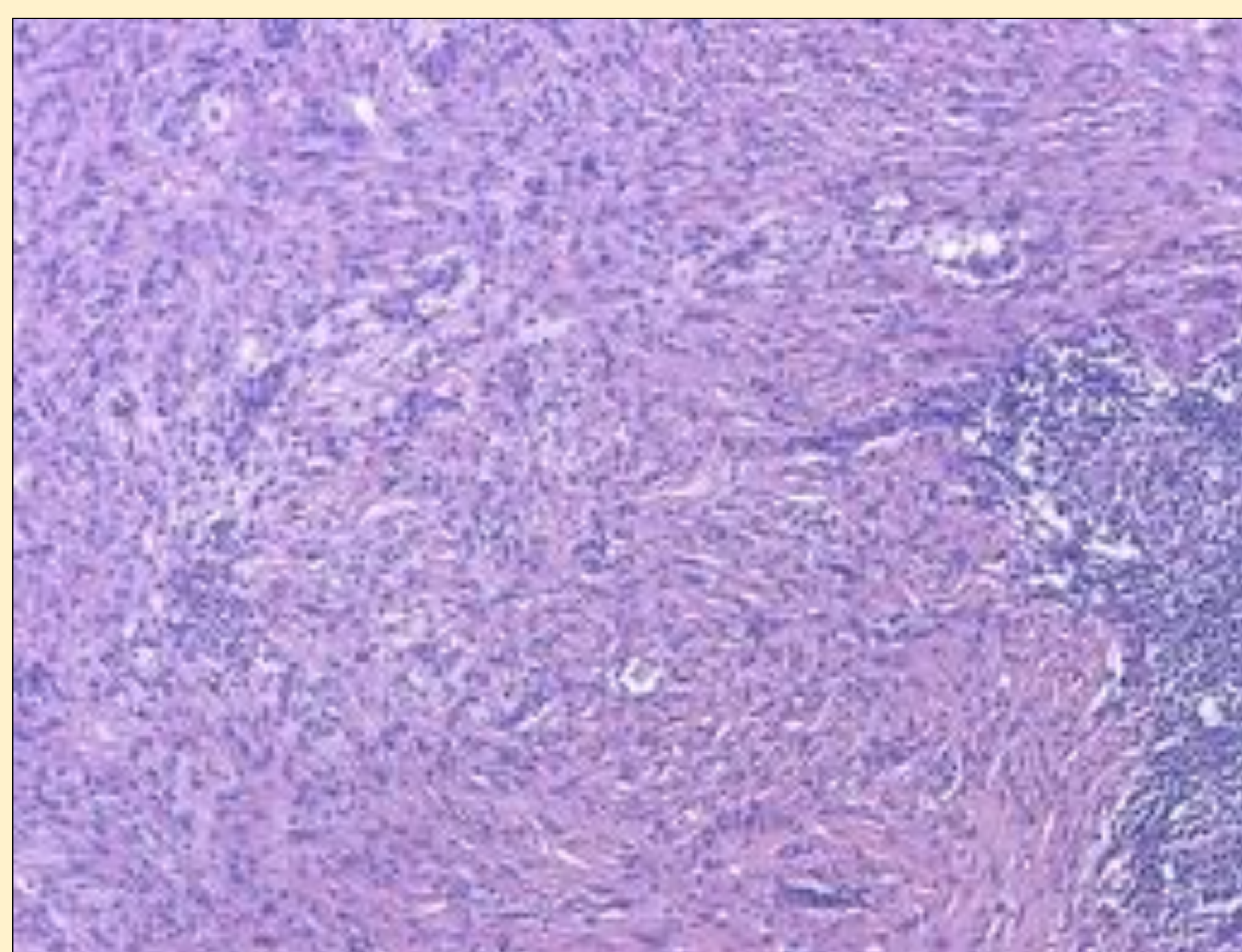
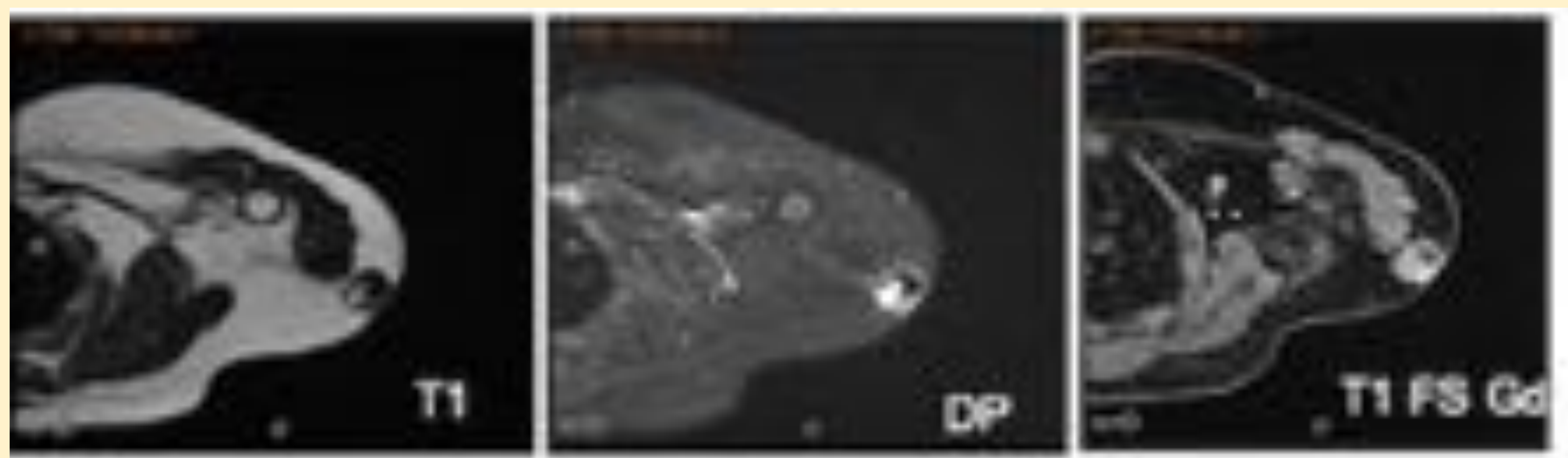
- Tumor de diferenciación incierta y malignidad intermedia.
- Inespecífico por imagen. **Características de agresividad.**

*Mujer de 49 años con tumoración dura y adherida en brazo izquierdo.*

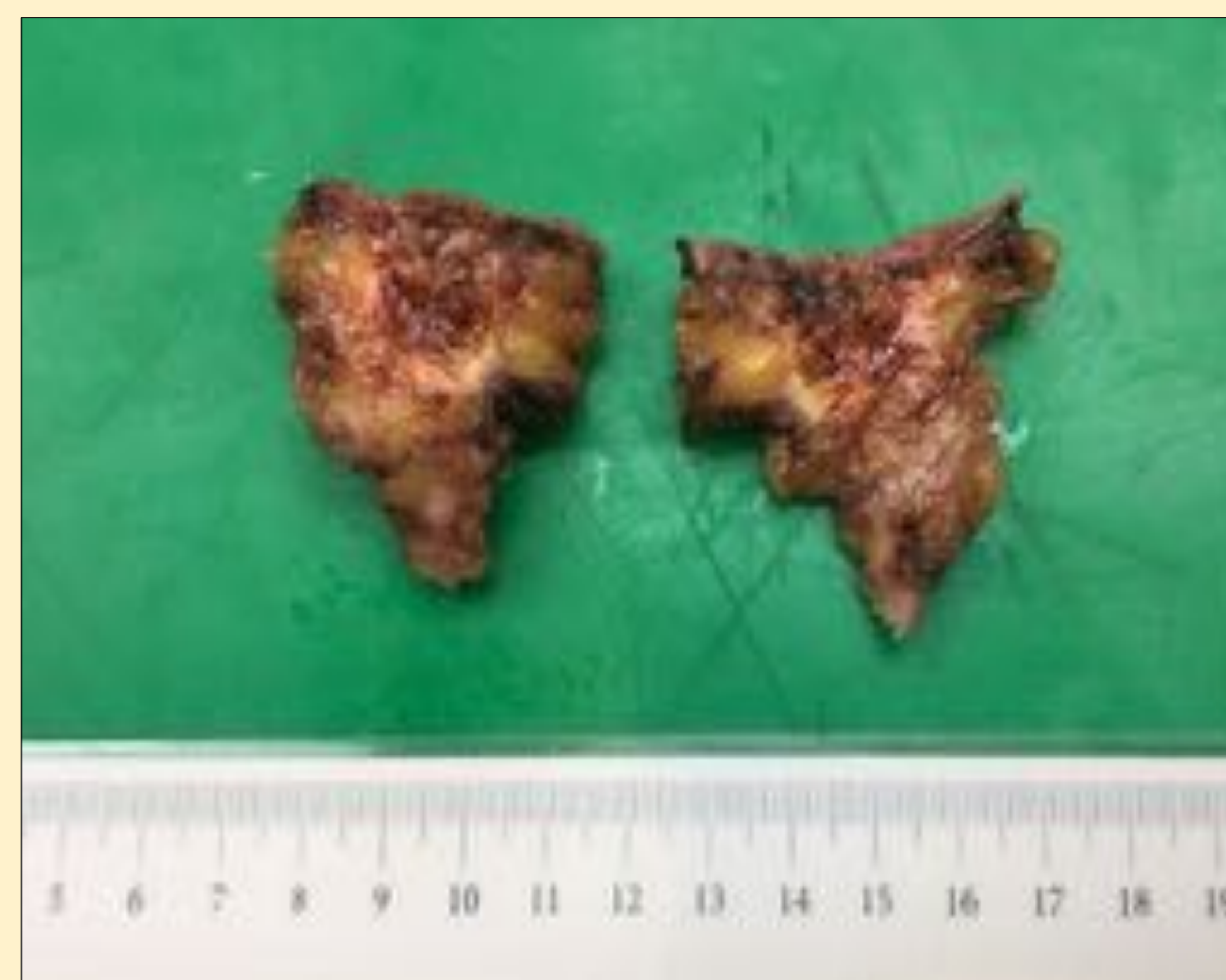\*Ecografía: nódulo subcutáneo **irregular** con mala transmisión sónica y signos de edema de la grasa circundante (flecha). Su ecoestructura es **heterogénea** con predominio sólido vascularizado. Lesión indeterminada con características agresivas.



\*RM previa a BAG: existencia de dos componentes intralesionales, el más anterior con artefacto de susceptibilidad magnética en T2\* y menor realce que el componente más posterior.



Proliferación fibrohistiocitaria benigna, de patrón esponjiforme, con linfocitos, histiocitos espumosos y hemosiderófagos. HE200x.



\*Pieza quirúrgica: Lesión subcutánea de 1.8cm, con bordes espiculados y centro hemorrágico.



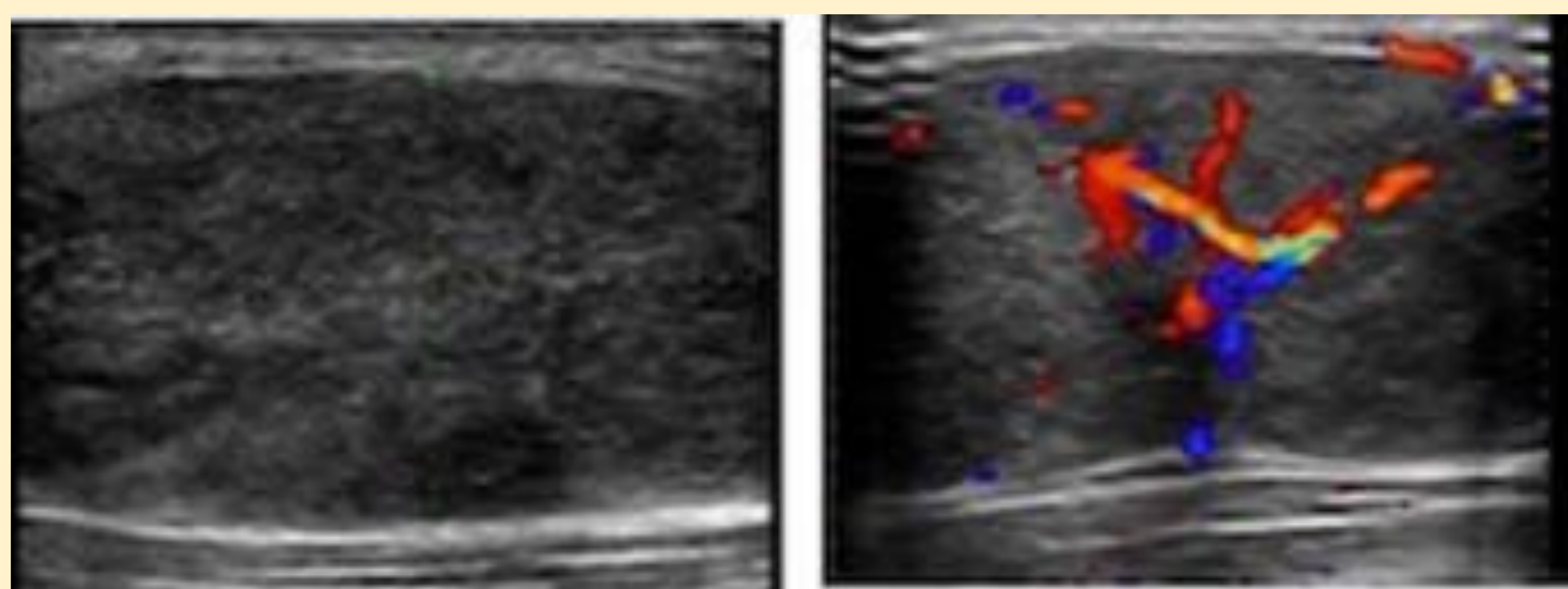
# CASOS CLÍNICOS

## MIXOFIBROSARCOMA

- Lesión **expansiva heterogénea** con posibles focos de calcificación u osificación.
- Suelen ser hipovasculares (salvo componente inflamatorio en el subtipo mixoinflamatorio).
- Tendencia a invasión de estructuras adyacentes.

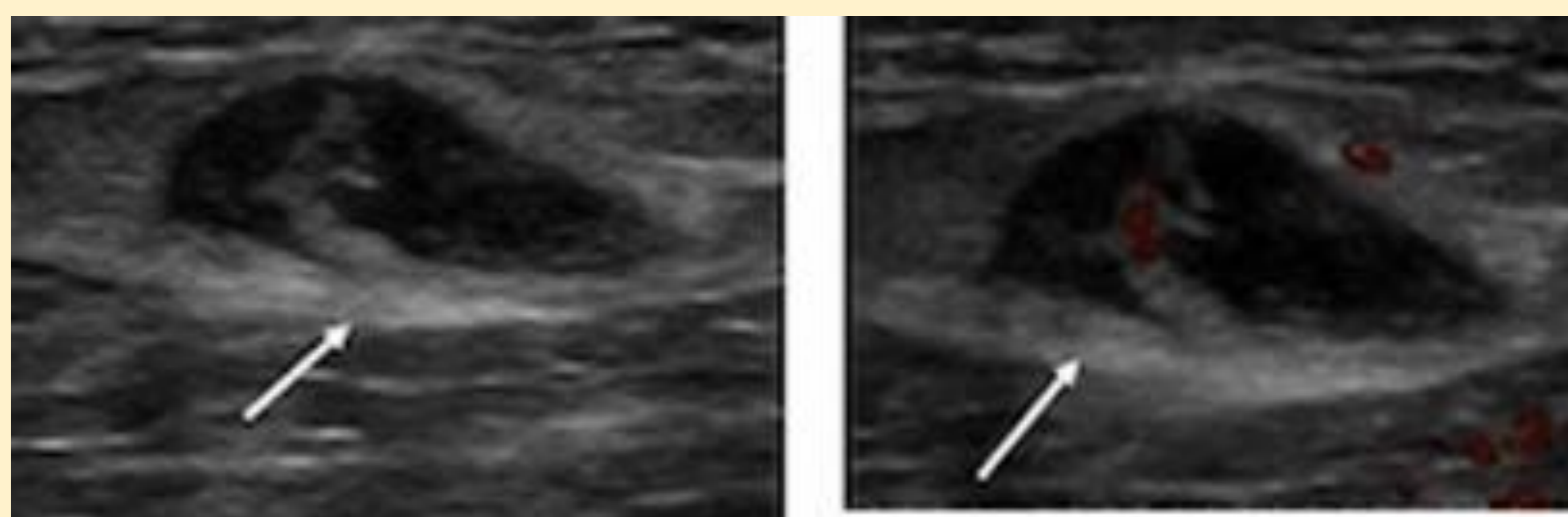
**2014**

Varón 70 años. Masa sólida subcutánea en brazo derecho de ecoestructura baja heterogénea y vascularización anárquica.

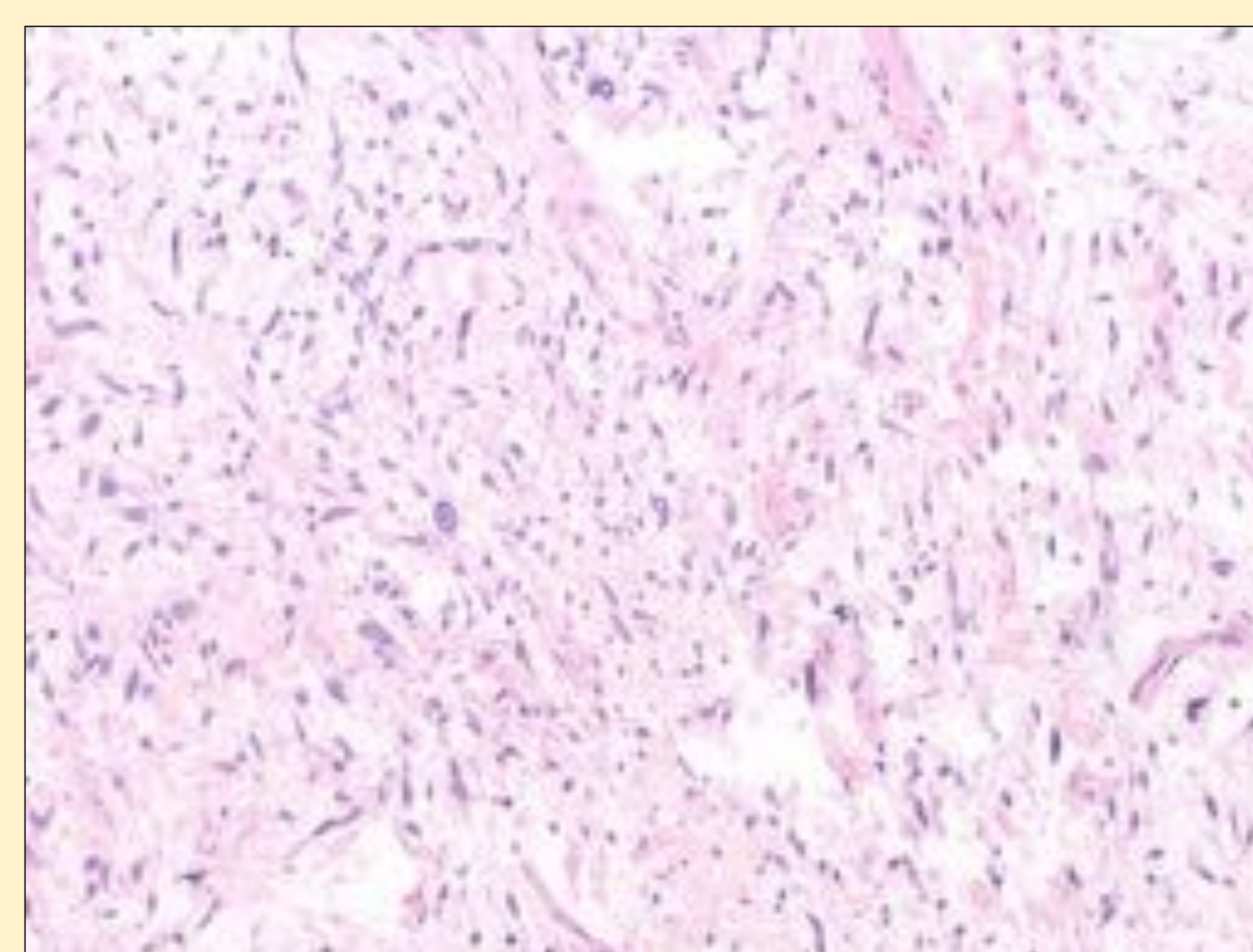


**2018**

Nódulo en brazo derecho próximo a cicatriz de exéresis. Ecográficamente es heterogéneo con vasos aislados internos y borra la fascia profunda (flecha), compatible con recidiva local.



\*Proliferación neoplásica de células fusiformes, con moderada atipia citológica, núcleos hipercromáticos y nucleolos evidentes. Abundante trama vascular. HE200x.





# CASOS CLÍNICOS

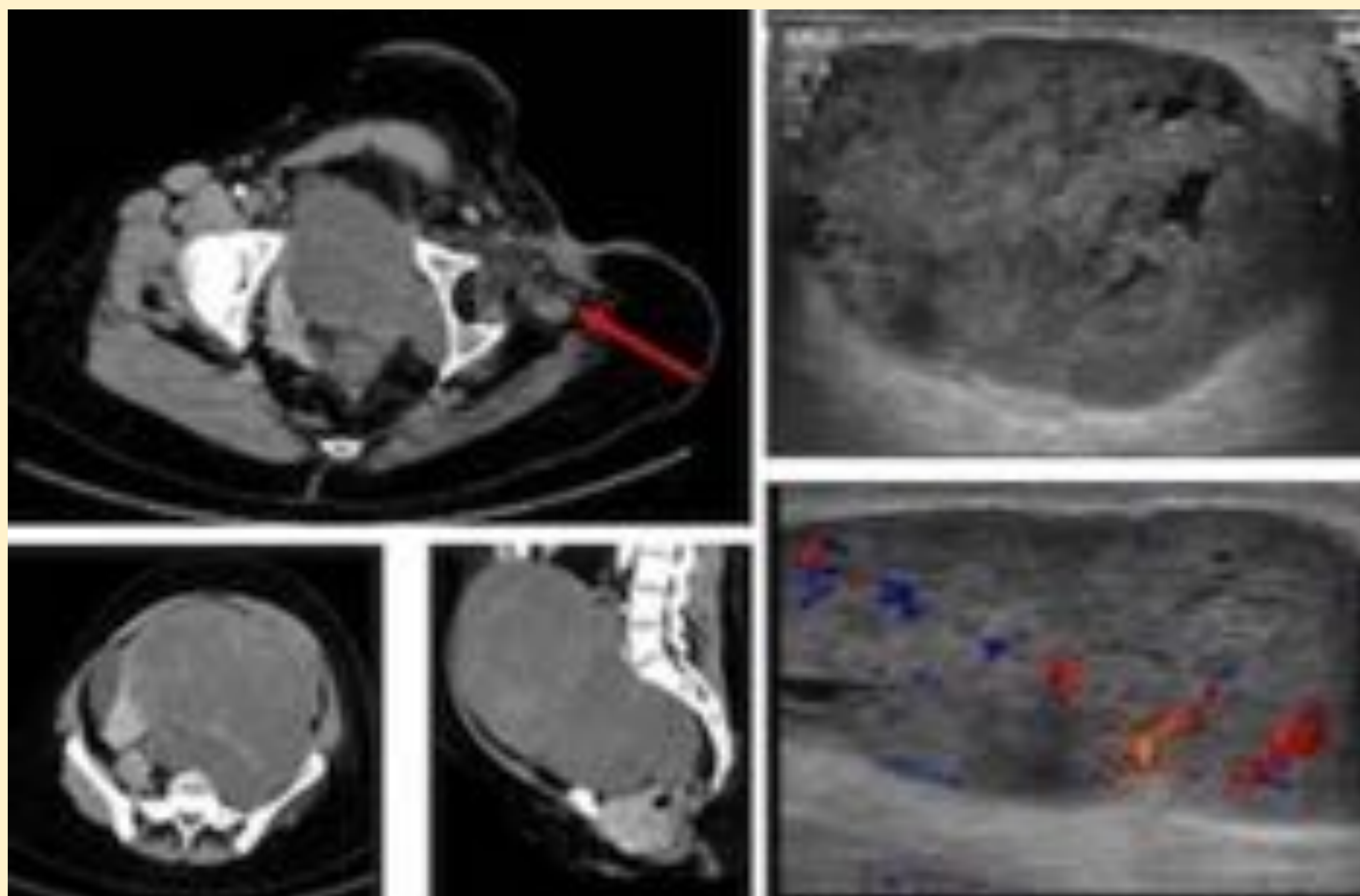
## CONDROSARCOMA MIXOIDE EXTRAESQUELÉTICO

- Tumor osteo-condral de alta malignidad.
- El aspecto ecográfico varía en función de su componente de matriz ósea, hemorragia o necrosis.

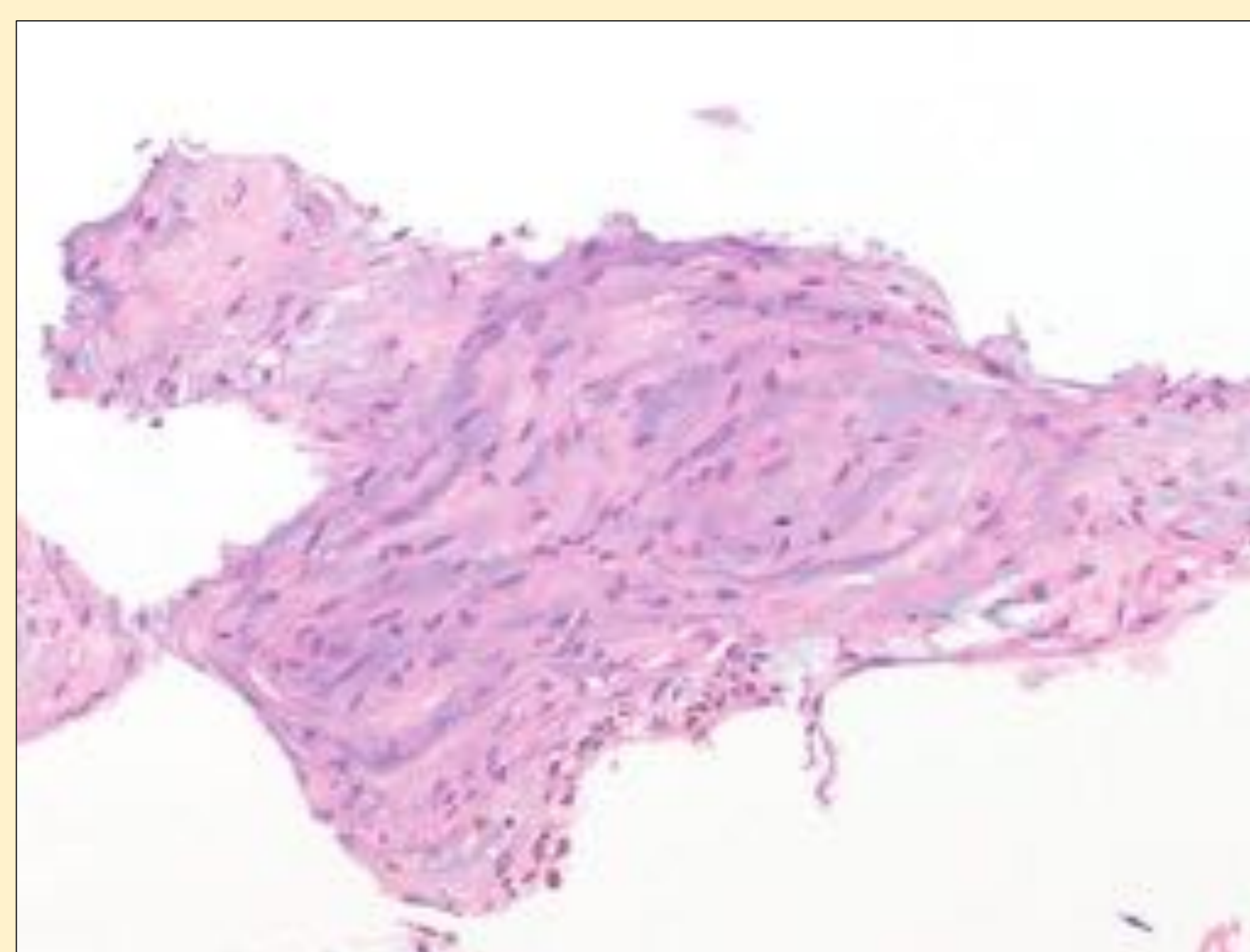
*Mujer de 46 años con masa en muslo derecho en zona de by-pass tras amputación por condrosarcoma extraesquelético.*

\*TC abdominopélvico: Cambios post-cirugía en muslo izquierdo con nódulo sólido adyacente (flecha). Asociaba gran masa pélvica y metástasis pulmonares, todo ello sugestivo de progresión.

\*Ecografía muñón: en relación con cicatriz, existe masa subcutánea lobulada y heterogénea con vascularización intralesional.



\*Proliferación neoplásica de células fusiformes, de núcleos ovales con cromatina uniforme, inmersas en matriz mixoide. HE200x.





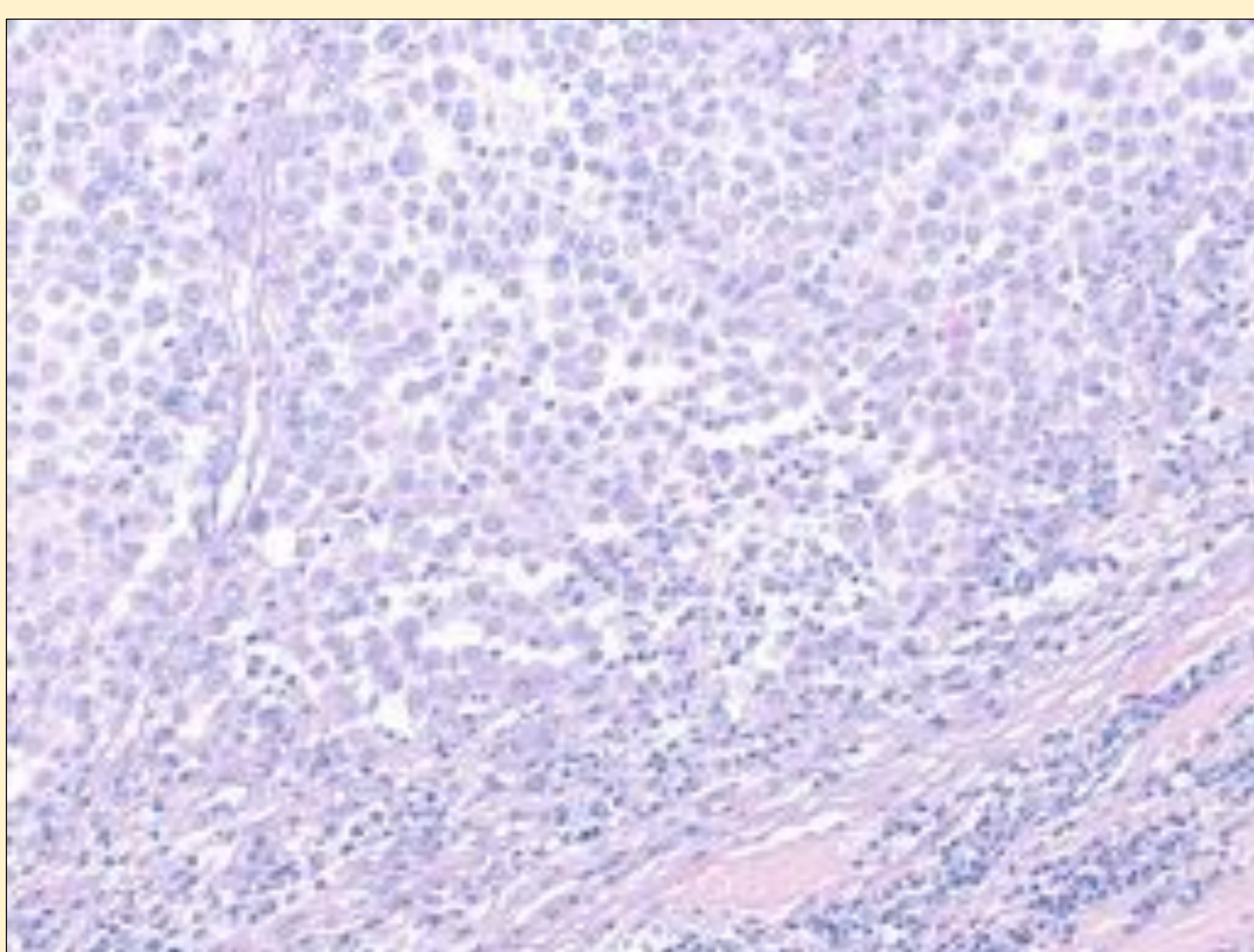
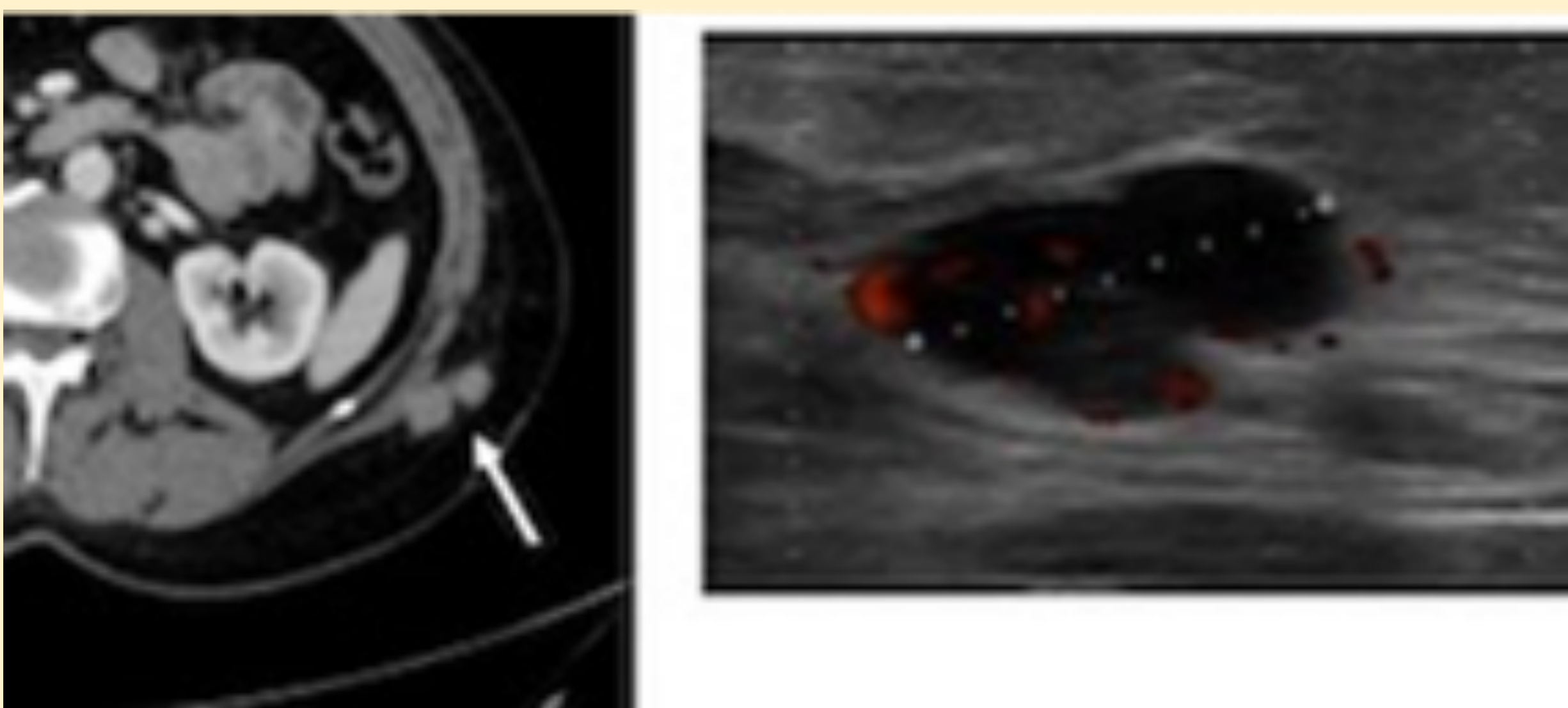
# CASOS CLÍNICOS

## METÁSTASIS

- Las metástasis que afectan a la piel y al tejido celular subcutáneo se ven en un 0,5-0,9 % de los tumores malignos. Suelen presentarse cerca del tumor primario.
- Los tumores primarios más frecuentes son: **mama, pulmón y melanoma.**
- Ecografía: nódulo **sólido hipoecogénico** bien definido y con **vascularización interna.**

### Melanoma

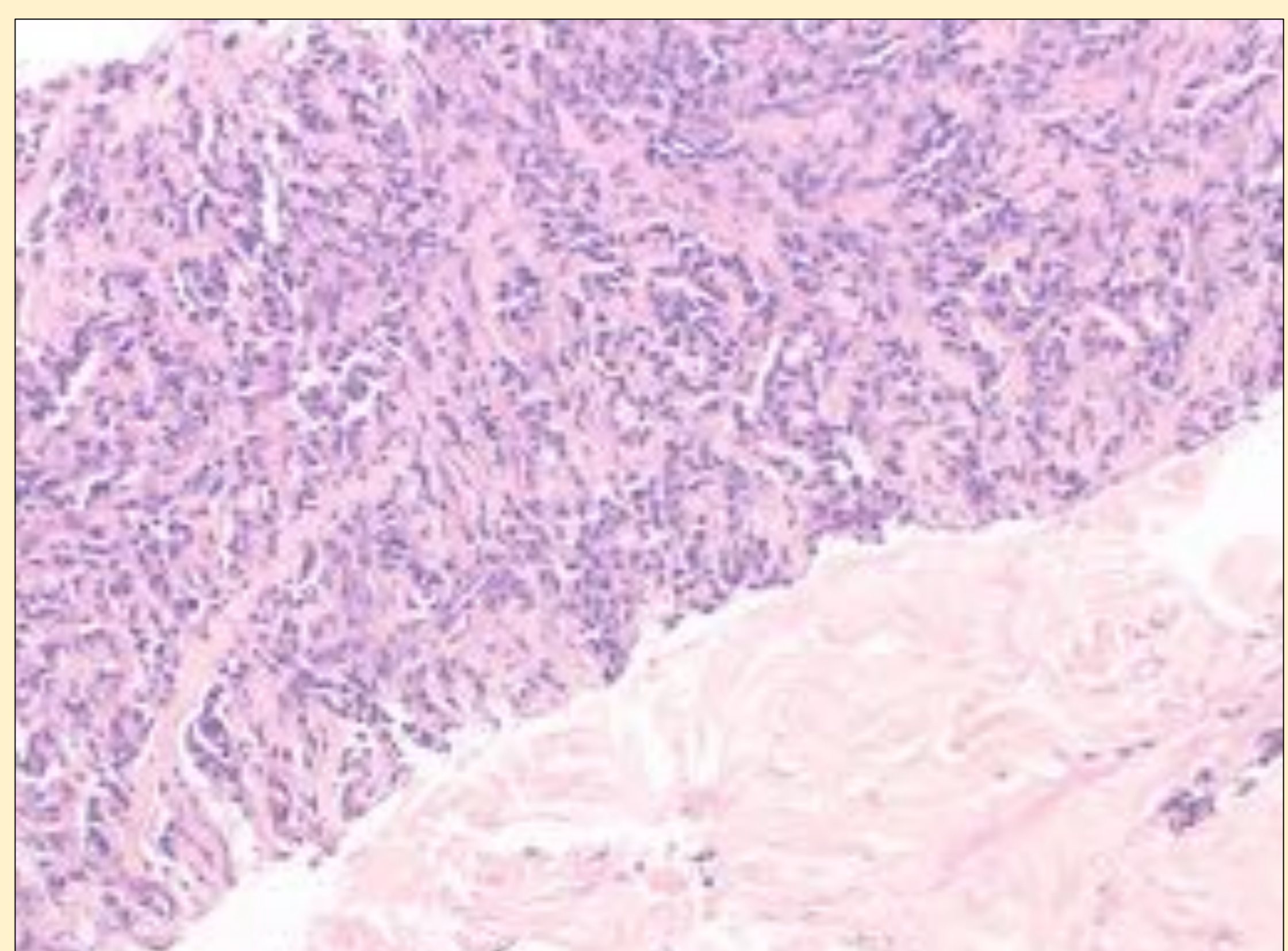
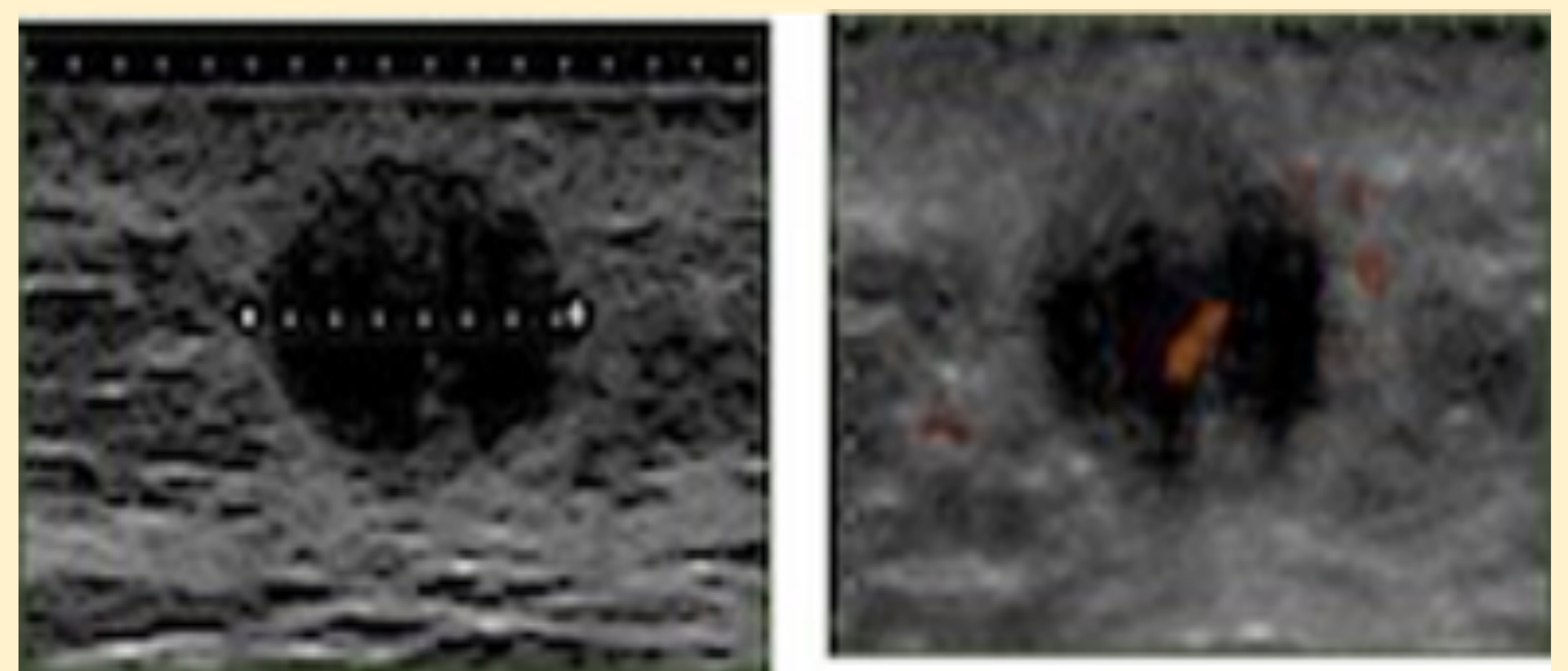
*Varón 73 años. Tumorción indolora en espalda que ha aumentado progresivamente de tamaño.*



Ganglio linfático con infiltración neoplásica por células discohesivas de morfología plasmocitoide, con núcleos grandes y vesiculosos y nucléolos evidentes. HET200x.

### Ca. mama

*Mujer 72 años. Antecedente de Ca. mama con metástasis óseas. Nódulo palpable en pared abdominal.*



BAG con infiltración neoplásica, constituida por células epiteliales con formación ocasional de ductos. HE200x.



# 3. Conclusiones

- \* La ecografía es una técnica disponible que aporta al clínico **información complementaria** en las lesiones subcutáneas como la localización exacta, vascularización o su extensión en profundidad con las consecuentes implicaciones terapéuticas, pronósticas y estéticas sobre el paciente.
- \* Destacar el papel de esta técnica como **guía en la realización de biopsias percutáneas** que permitirán obtener un diagnóstico histológico.

