

# Check-list para el radiólogo ante una plastia de ligamento cruzado anterior: repaso anatómico y de las posibles complicaciones en el estudio por Resonancia Magnética.

Begoña Márquez Argente Del Castillo<sup>1</sup>, Almudena García Gerónimo<sup>1</sup>, Margarita Martínez Fernández<sup>1</sup>, Isabel María González Moreno<sup>1</sup>, Maximiliano Suazo Aravena<sup>1</sup>, Irene García Tuells<sup>1</sup>.

<sup>1</sup>Hospital General Universitario Morales Meseguer, Murcia.



## **OBJETIVO:**

Revisar los puntos básicos de la anatomía y posibles complicaciones en la resonancia magnética (RM) del paciente con plastia de ligamento cruzado anterior (LCA) y establecer un check-list que ayude al radiólogo a una lectura sistemática.

## **REVISIÓN DEL TEMA**

En primer lugar se expondrá un recordatorio de la técnica quirúrgica que permita comprender anatómicamente las plastias de LCA y sus distintas variantes, así como los posibles motivos para la solicitud de RM de control.

En segundo lugar se repasarán cada uno de los check-points para un correcto análisis de la imagen:

- **Posición del injerto y los túneles femorotibiales:** ejemplificando con esquemas y casos su correcta disposición, mediante los ángulos tradicionalmente utilizados en el plano axial, sagital y coronal. De igual forma, se expondrán las complicaciones secundarias a una incorrecta posición como el pinzamiento con el techo intercondíleo.
- **Integridad e intensidad de señal del injerto:** aspectos normales y anormales del injerto según el tiempo de evolución, así como la diferenciación entre roturas parciales y completas.
- **Otras complicaciones asociadas a la plastia de LCA (causas relacionadas y hallazgos en imagen):** artrofibrosis, quistes en los túneles óseos, síndrome de fricción de la cintilla iliotibial e infecciones.



## TÉCNICA QUIRÚRGICA: INDICACIONES Y RECONSTRUCCIÓN NORMAL DEL LCA

### **1. Razones para el procedimiento:**

- Se considera estándar en pacientes jóvenes con intención de volver a la práctica deportiva.
- Previene lesiones cartilaginosas y meniscales asociadas a las rodillas con lesión del LCA.

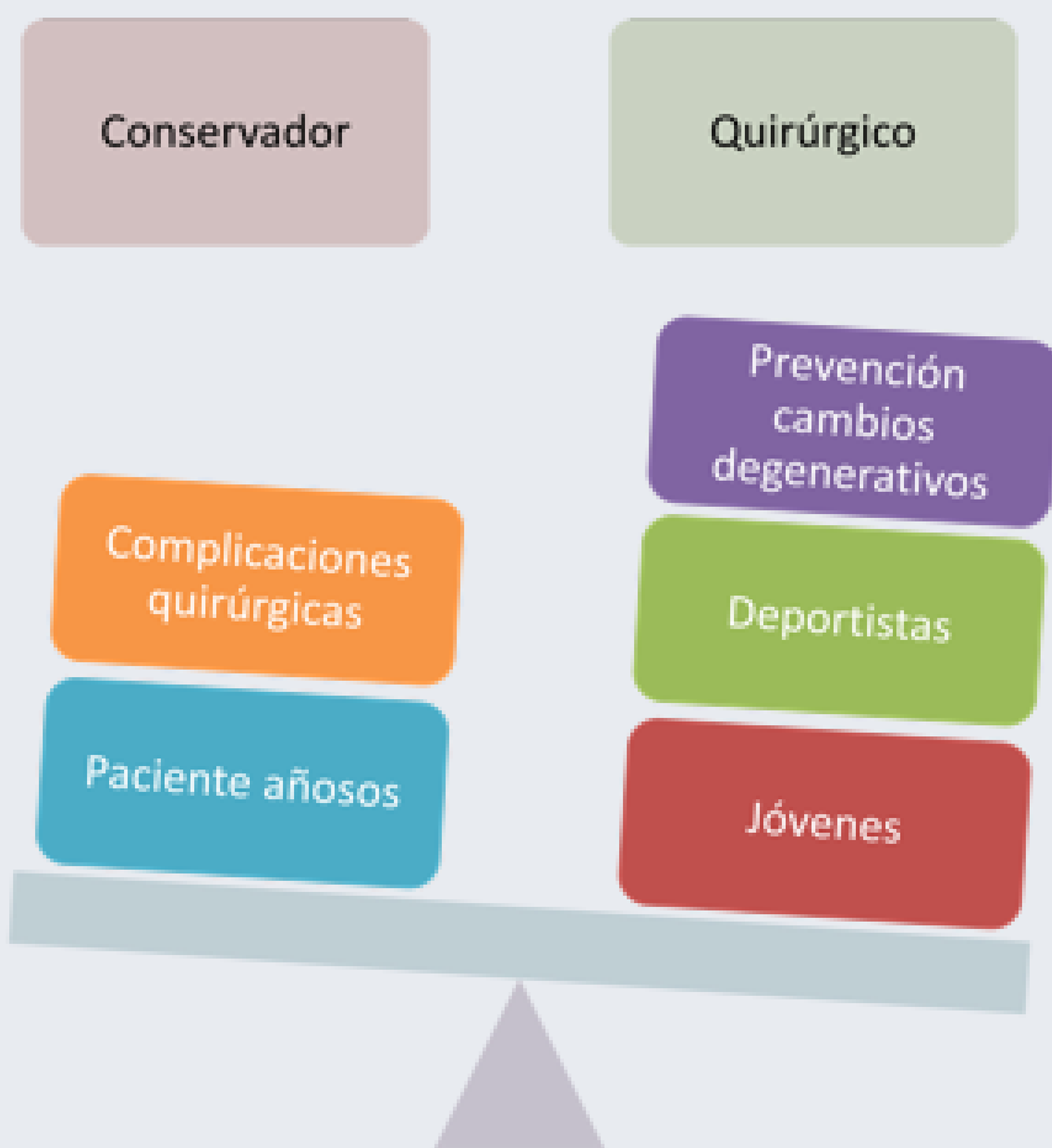

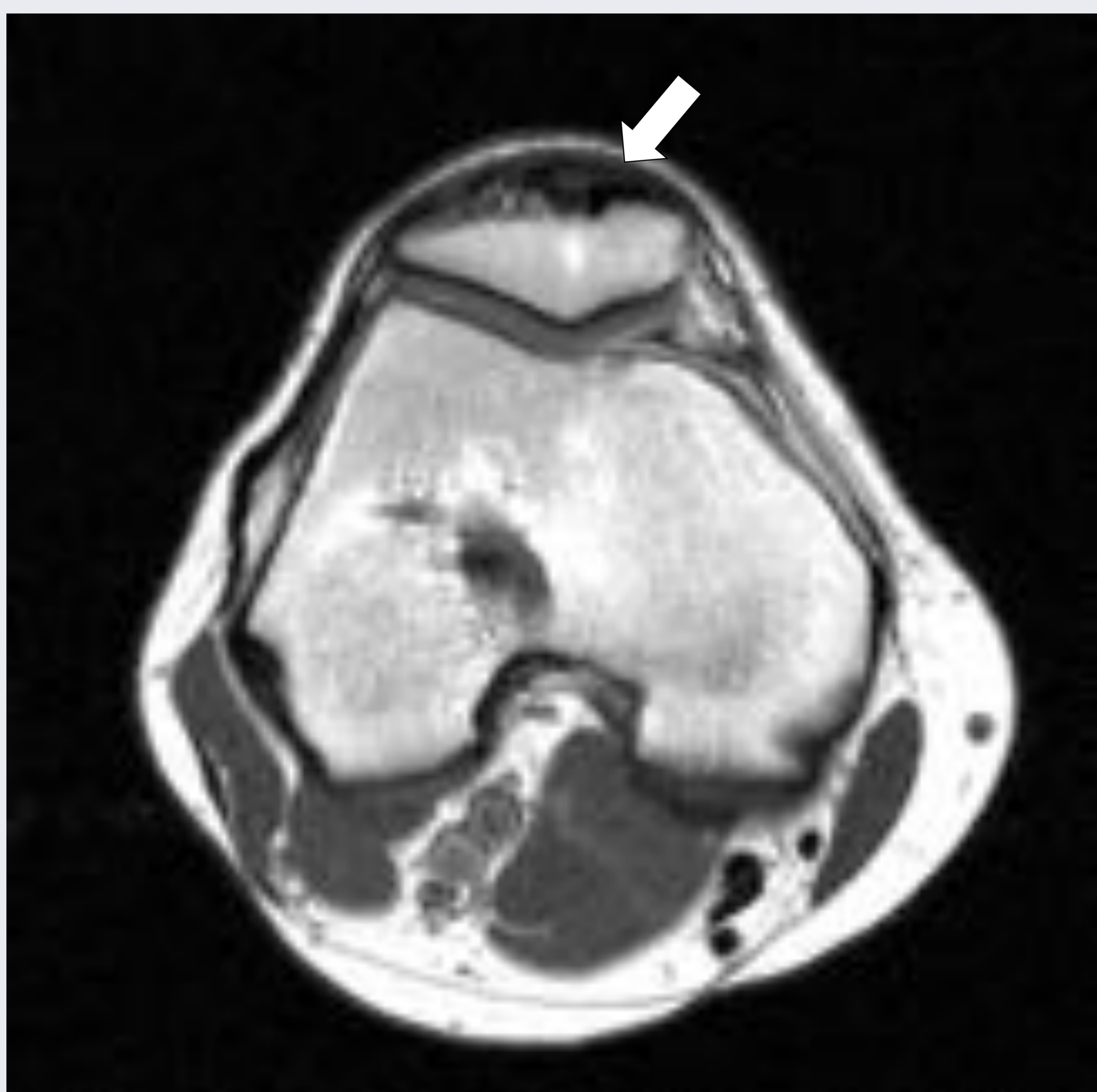
Figura 1. Gráfico ejemplificador de pros y contras de la cirugía reconstructora del LCA.



## TÉCNICA QUIRÚRGICA: INDICACIONES Y RECONSTRUCCIÓN NORMAL DEL LCA

### **2. El método quirúrgico:**

- Consiste en insertar una plastia que sustituya al LCA a través de túneles óseos realizados en fémur y tibia.
- Típicamente se realiza por artroscopia con injertos autólogos:
  - **Hueso- tendón patelar - hueso (HTPH):** El estándar de referencia ha sido considerando históricamente el tercio medio del tendón patelar con hueso en cada uno de sus extremos, debido a su rigidez y fortaleza.
  - **Tendones Isquiotibiales:** Gracilis y semitendinoso
  - **Tendón cuadricipital.**
- O alogénicos: tendón de Aquiles, tendón del tibial anterior o posterior ...
- La fijación del injerto se obtiene un con un gran abanico de dispositivos diferentes en forma, tamaño, biomecánica, posiciones...



*Figura 2. Corte axial de RM de rodilla, secuencia potenciada en densidad protónica. La flecha señala un defecto de la cortical ósea en la patela justificado por la obtención del injerto de LCA a partir de hueso-tendón patelar- hueso. Ha de tenerse en cuenta el procedimiento quirúrgico para poder valorar correctamente los hallazgos.*



## TÉCNICA QUIRÚRGICA: INDICACIONES Y RECONSTRUCCIÓN NORMAL DEL LCA

### **3. Indicaciones de la resonancia magnética:**

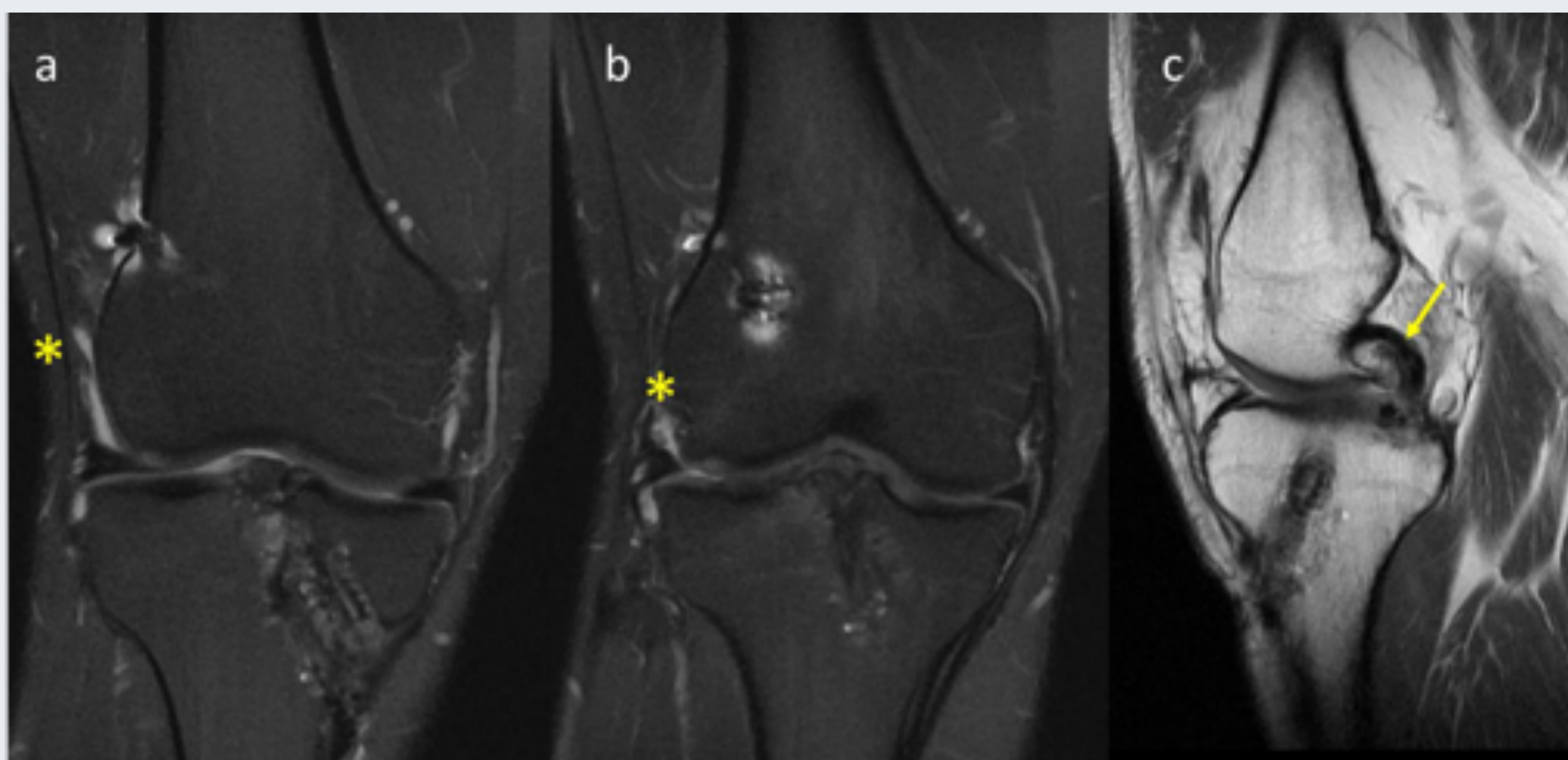
#### • **PREOPERATORIA:**

- Confirmación diagnóstica preoperatoria de la rotura del LCA y de posibles complicaciones sobreañadidas.

#### • **POSTOPERATORIA:**

- Evaluación de la maduración, posición y posibles complicaciones postquirúrgicas.
- ¿Incorporación al deporte?

Se ha considerado criterio para la vuelta a la práctica deportiva en menos del 4% de los casos.



*Figura 3. Cortes coronales y sagitales en secuencias potenciadas en T2 con (a y b) y sin saturación grasa (c) de un paciente al que se ha realizado una plastia de LCA tras lesión deportiva. Podemos valorar en este ejemplo la importancia de la RM no solo para el estudio del LCA o de su plastia, si no para el resto de elementos de la rodilla. Se observa un acúmulo de líquido (asteriscos) a nivel del ligamento colateral externo, no visible en el resto del estudio, lo que se relacionó con rotura del mismo. Además, el menisco ipsilateral está extruido y con su morfología alterada. Por otra parte, el Ligamento cruzado posterior está íntegro (flecha)*



**CHECKPOINTS:**

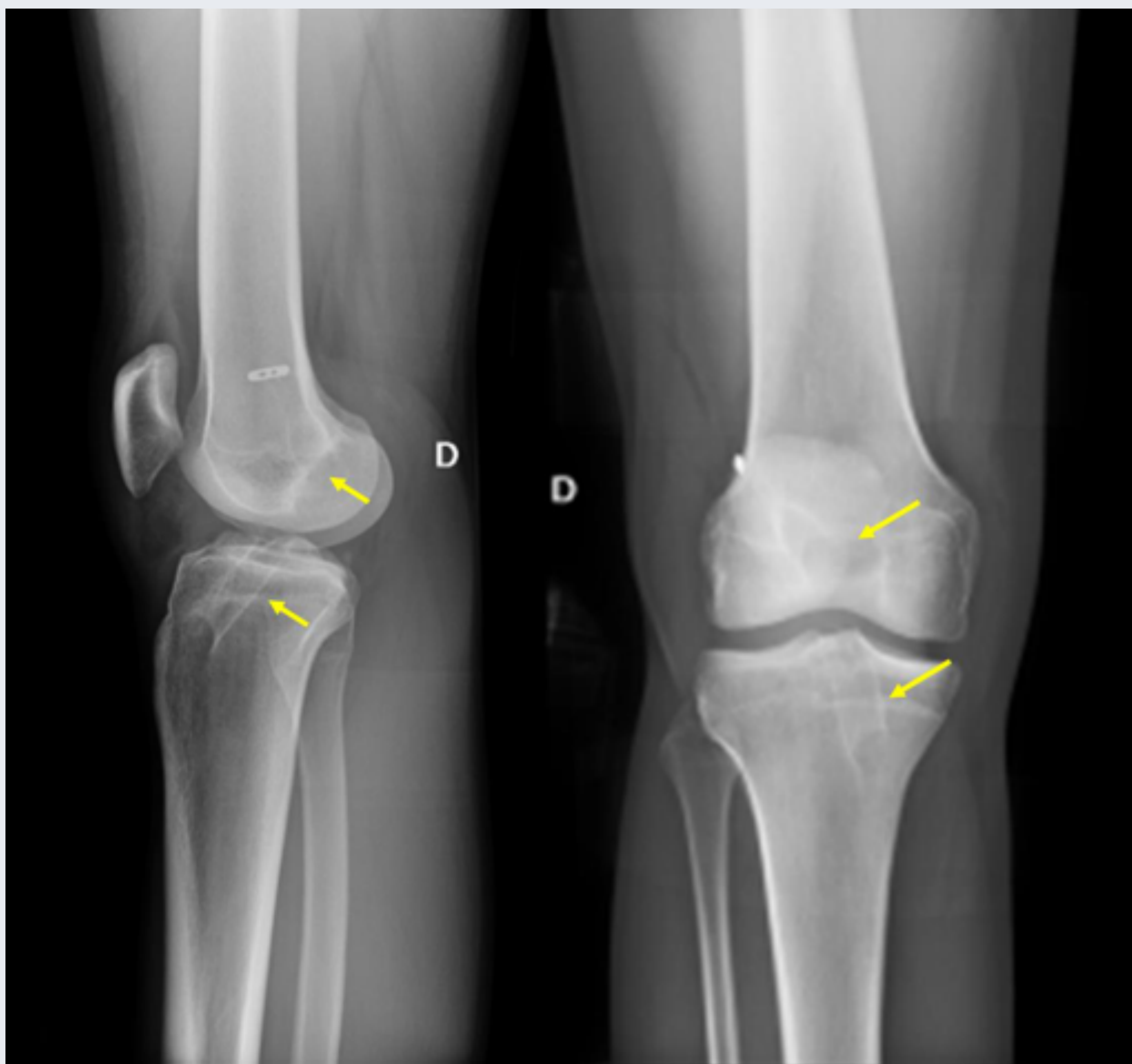**A) POSICIÓN DEL INJERTO Y TÚNELES FEMOROTIBIALES**

La posición de los túneles es fundamental para un correcto funcionamiento del injerto:

- **El túnel femoral :**

Su localización es esencial para una correcta isometría del injerto del LCA.

**Isometría :**  
adecuada tensión y longitud del tendón en todos los rangos de movimiento de la rodilla, de la flexión a la extensión.



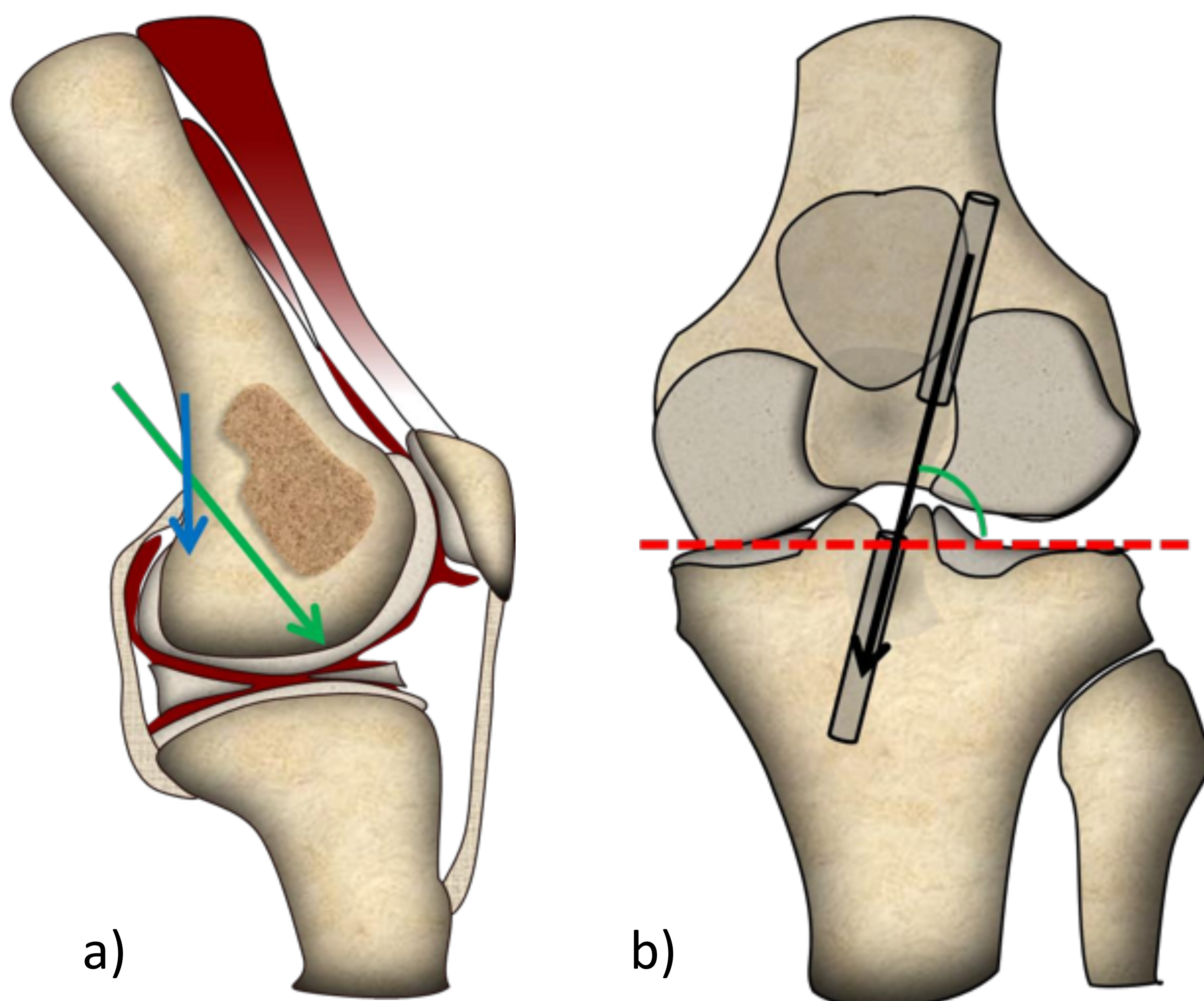
*Figura 4. En las radiografías AP y lateral de rodilla en la imagen superior puede verse el defecto óseo habitual en tibia proximal y fémur distal secundario a los túneles óseos relacionados con la cirugía de reconstrucción del LCA.*



**CHECKPOINTS:**

**A) POSICIÓN DEL INJERTO Y TÚNELES FEMOROTIBIALES**

- **El túnel femoral :**
  - Su localización en el **plano sagital** debe centrarse en la intersección entre la línea que transcurre paralela al techo intercondilar y la línea cortical posterior femoral.
  - En el **plano coronal** debe valorarse la inclinación del injerto respecto al plano de la meseta tibial, siendo óptima una angulación inferior a 75°.



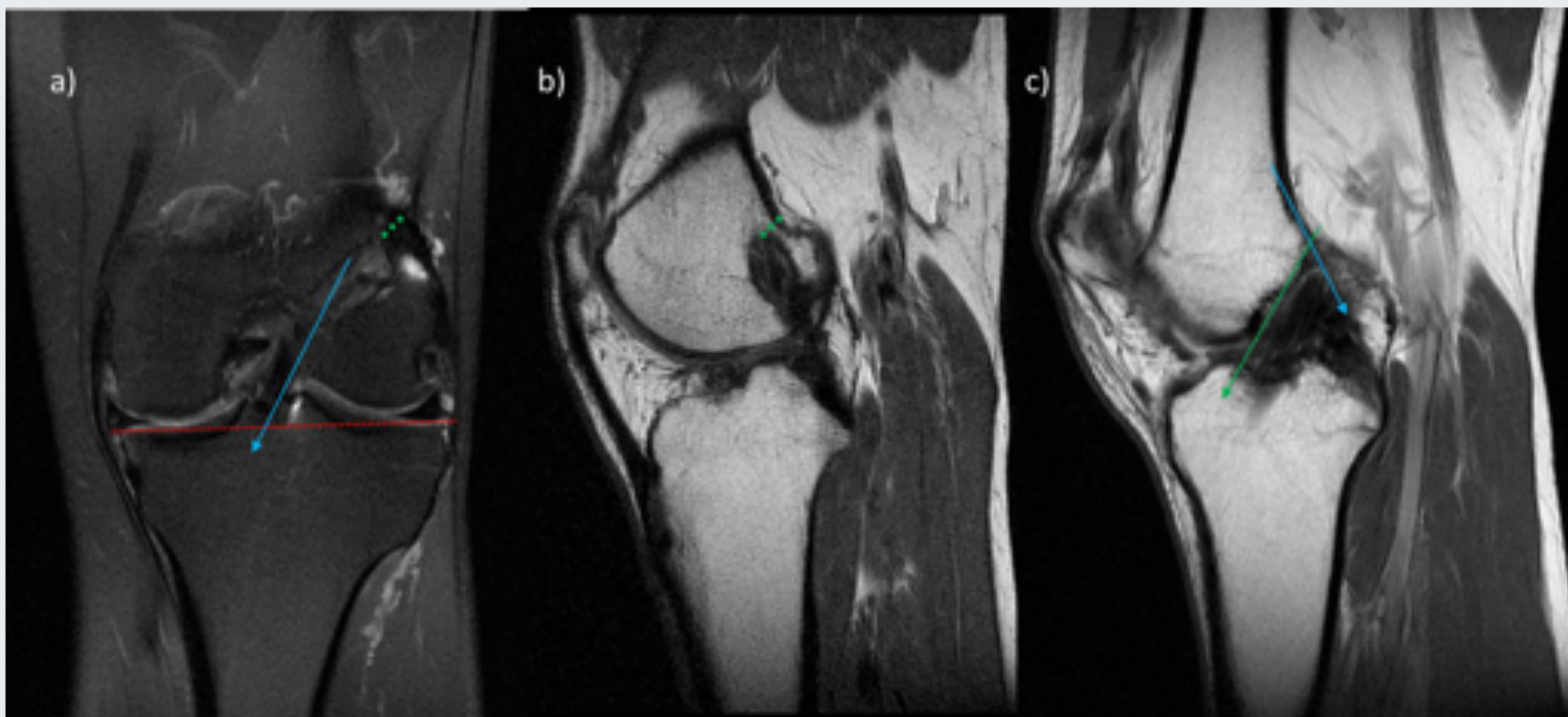
*Figura 5. Los dibujos ejemplifican la correcta posición del túnel femoral. En a) podemos ver la línea que marca la corteza femoral posterior (azul) y la línea que marca el techo intercondilar (verde). En su intersección ha de localizarse el túnel femoral. En b) ejemplificamos el plano coronal, donde el ángulo final del injerto debe ser inferior a 75° respecto al plano de la meseta tibial (línea discontinua roja).*



**CHECKPOINTS:**

**A) POSICIÓN DEL INJERTO Y TÚNELES FEMOROTIBIALES**

- **El túnel femoral :**
  - **POSICIÓN IDEAL:** Lo más posterior sin afectar la cortical femoral posterior del fémur (conservar 1-2 mm de cortical).
  - En **cortes coronales** el túnel femoral debe abrirse superiormente al cóndilo femoral lateral:
    - ❑ a las 10-11h en la rodilla derecha
    - ❑ A las 1-2h en la rodilla izquierda.
  - Si es **demasiado alto** -> aumentará la tensión y longitud del injerto con la extensión de la rodilla.
  - Si es **demasiado anterior** -> la tensión y longitud aumentarán con la flexión de la rodilla.



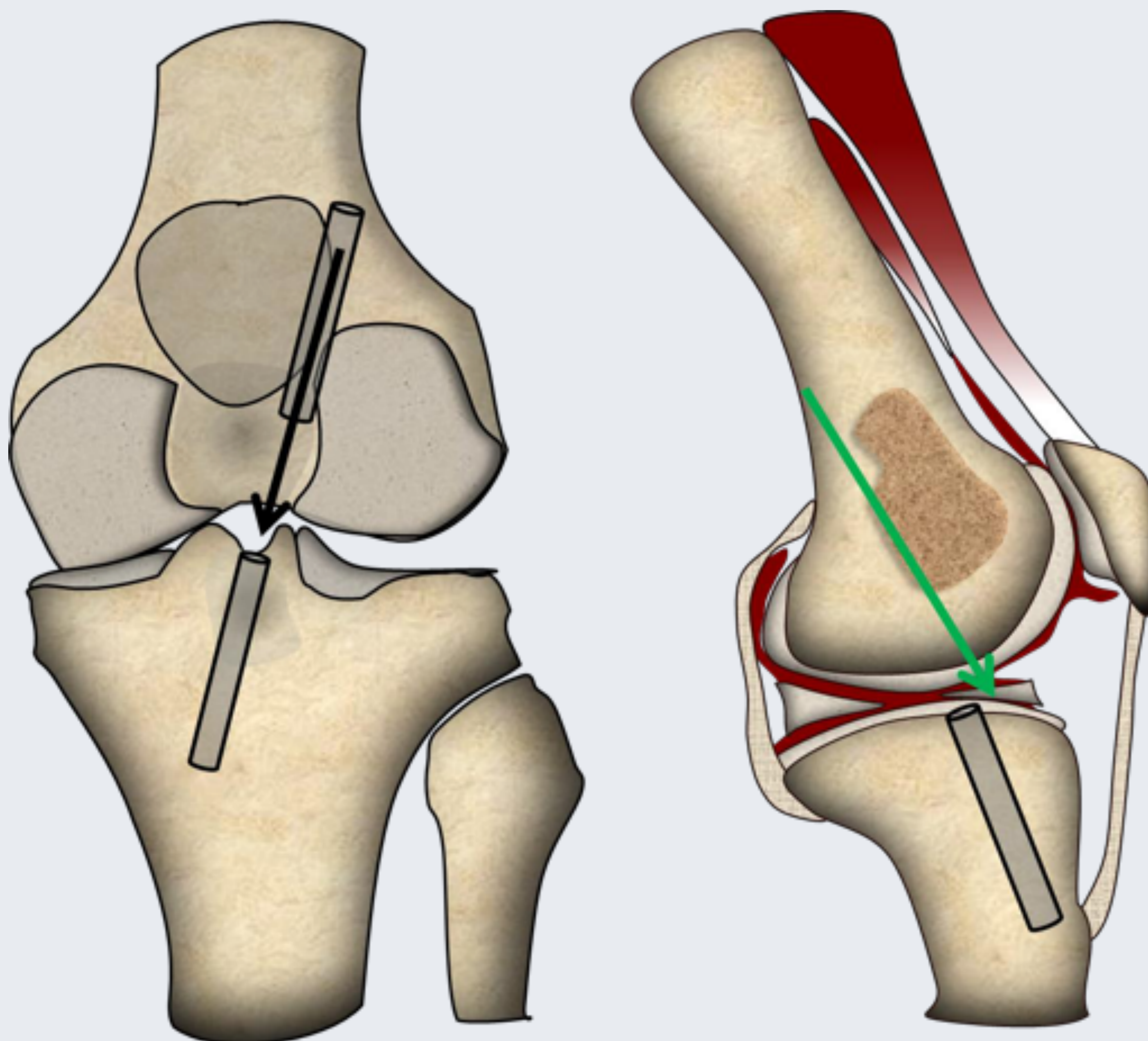
*Figura 6. Ejemplo de una correcta localización del túnel femoral y de la inclinación del injerto del LCA. En a) vemos que el ángulo de inclinación se encuentra en torno a 75° (ángulo entre línea roja y flecha azul). En c) evidenciamos la normoposición del túnel femoral en el plano sagital, en la intersección de la línea cortical posterior femoral (azul) con el techo intercondilar (verde). Las líneas verdes discontinuas señalan el respeto cortical femoral necesario de 1-2 mm.*



**CHECKPOINTS:**

**A) POSICIÓN DEL INJERTO Y TÚNELES FEMOROTIBIALES**

- **El túnel tibial :**
  - Debe orientarse paralelo a la pendiente proyectada del techo intercondilar (la línea de Blumensaat).
  - En el **plano sagital**, la apertura del túnel tibial debe ser posterior a la intersección de la línea de Blumensaat con la meseta tibial.
  - En el **plano coronal**, el túnel tibial debe abrirse en la eminencia intercondílea.



*Figura 7. Esquema sobre la normoposición del túnel tibial. En el plano coronal debe abrirse en la eminencia intercondílea y, en el plano sagital, posterior a la línea de Blumensaat (línea verde).*



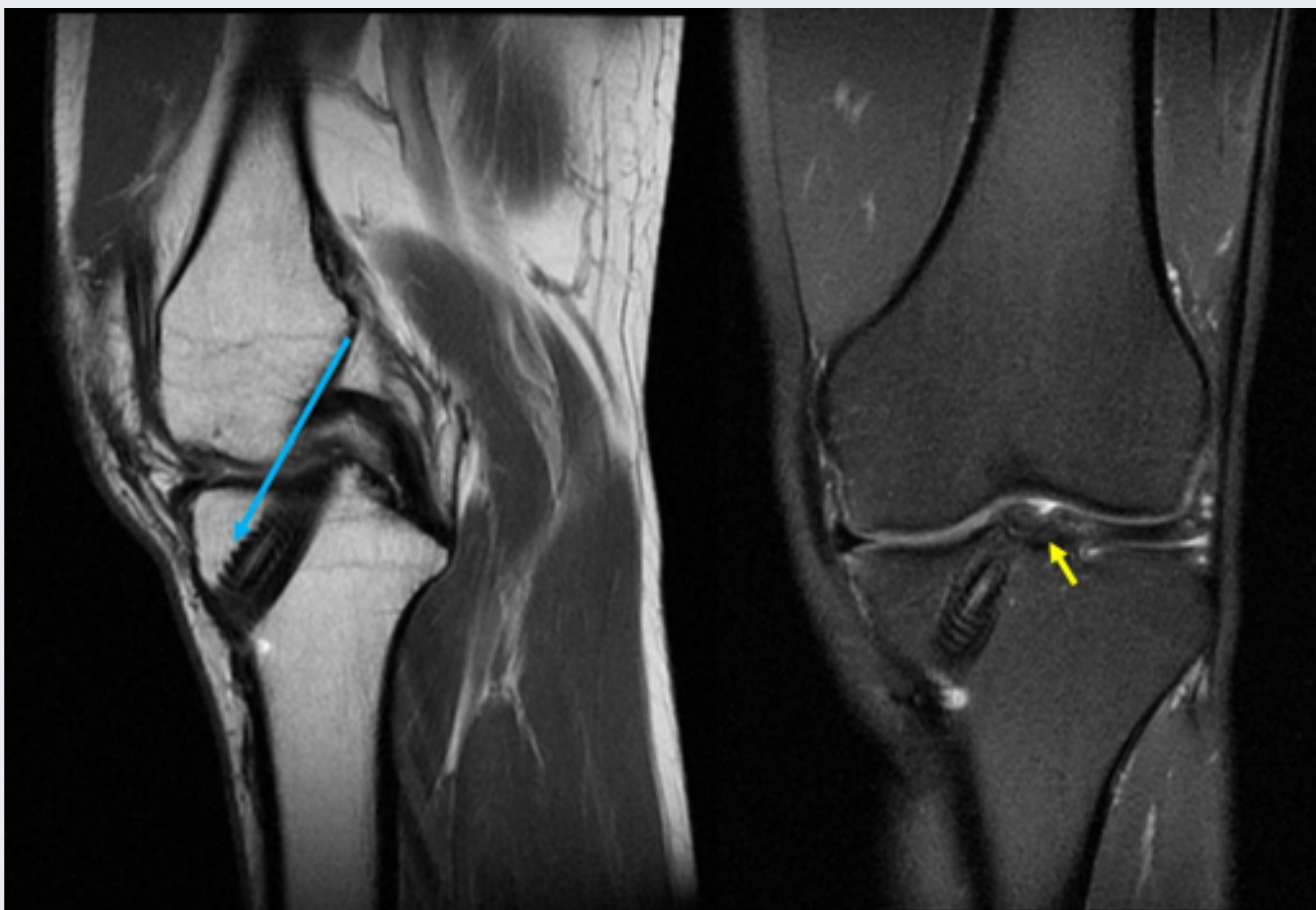
**CHECKPOINTS:**

**A) POSICIÓN DEL INJERTO Y TÚNELES FEMOROTIBIALES**

- **El túnel tibial :**

- Durante la cirugía:

si existe pinzamiento del techo, se realiza la llamada **notch-plastia** (se retiran unos mm de la pared anterolateral del techo intercondilar). Puede además colocarse un tornillo tibial en la región anterior del injerto para corregir el pinzamiento del techo intraoperatoriamente.



*Figura 8. Ejemplo de túnel tibial normposicionado. La línea azul marca la línea de Blumensaat, viéndose que la apertura del túnel tibial es posterior. La flecha amarilla marca la correcta apertura en el plano coronal, a nivel intercondilar.*

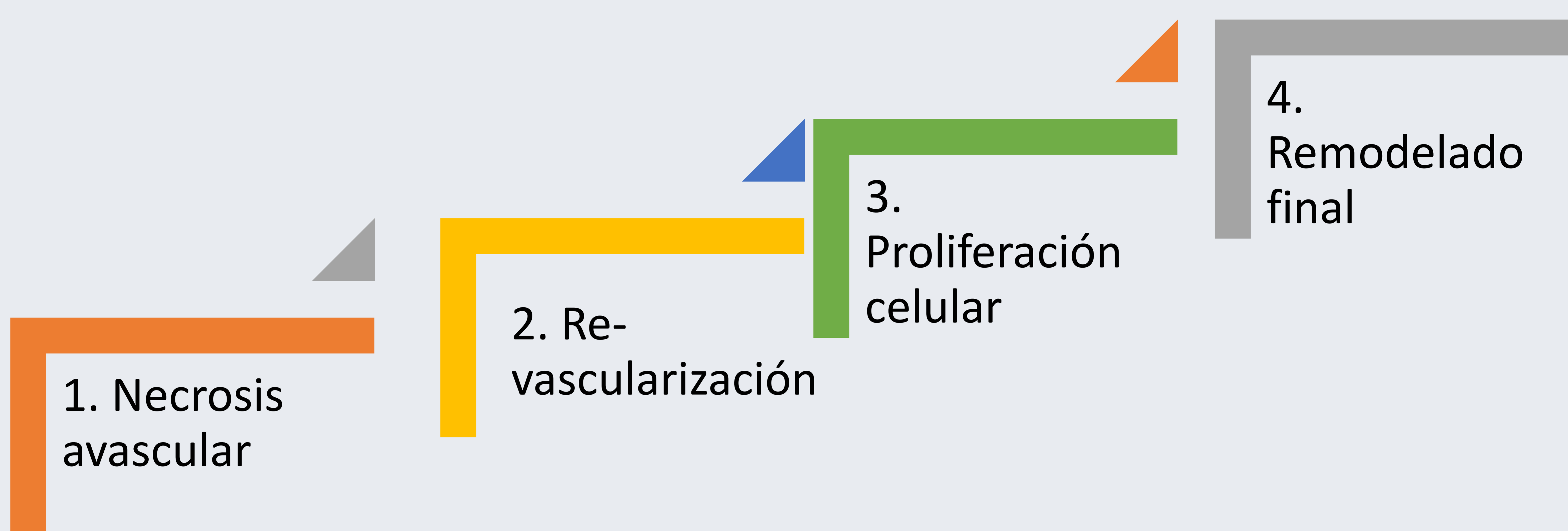


**CHECKPOINTS:**

**B) INTEGRIDAD E INTENSIDAD DE SEÑAL DEL INJERTO**

***1. Proceso general de curación:***

El injerto intraarticular presenta un proceso de maduración y remodelado de aproximadamente 24 meses, proceso conocido como ligamentización. Consta de 4 fases:



Puede monitorizarse indirectamente por RM:

- **Maduración incompleta:** hiperintensidad T2 (tejido reparativo hipervascular e hipercelular).
- **Entre las semanas 6 y 12:** elevación de la señal asociada a menor tensión del injerto (entre el 7 y 16%).
- **Entre el mes 6 y 24:** la señal no difiere de un LCA nativo y la tensión del injerto aumenta hasta el 60%.
- **En RM con gadolinio:** la señal del injerto no es similar al LCA nativo hasta 24 meses, lo que se relaciona con el remodelado final.

A pesar del proceso madurativo, debe tenerse en cuenta que un aumento de señal en los 2/3 inferiores del injerto pueden deberse a un contacto del injerto con el agujero intercondilar durante la extensión de la rodilla. También está implicado en la patogénesis de la lesión del cílope (ver más adelante).



**CHECKPOINTS:****B) INTEGRIDAD E INTENSIDAD DE SEÑAL DEL INJERTO****2. Intensidad de señal de injerto:**

La evolución será diferente según el tipo de injerto utilizado.

**Auto-Injerto Hueso- tendón patelar- hueso**

- 1<sup>a</sup> mes: baja señal T1 y T2, similar al tendón patelar (estructura avascular).
- Fase remodelado: la sinovial lo recubre y vasculariza, aumentando la señal en RM a los 16-18 meses.
- Tras 16-18 meses: la señal vuelve a ser similar al LCA original.

**Auto-injerto Gracilis y semitendinoso**

- 1<sup>a</sup> mes: puede no verse hipointenso debido a las capas múltiples que lo configuran y el líquido entre ellas
- 1<sup>o</sup> año: Pueden existir depósito de líquido entre el túnel y el injerto.
- > 1 año: similar al resto de tendones, aunque más lento.
- Se ha estudiado la posibilidad de retrasar la rehabilitación en función de esta maduración para evitar la lesión del injerto

**Aloinjertos**

- Tienen un proceso madurativo más lento.
- Los aumentos de señal se observan hasta 2 años tras la reconstrucción

Puede decirse que la evaluación por RM nos da signos indirectos sobre el estado de maduración del injerto que podrían ayudar en el proceso de rehabilitación

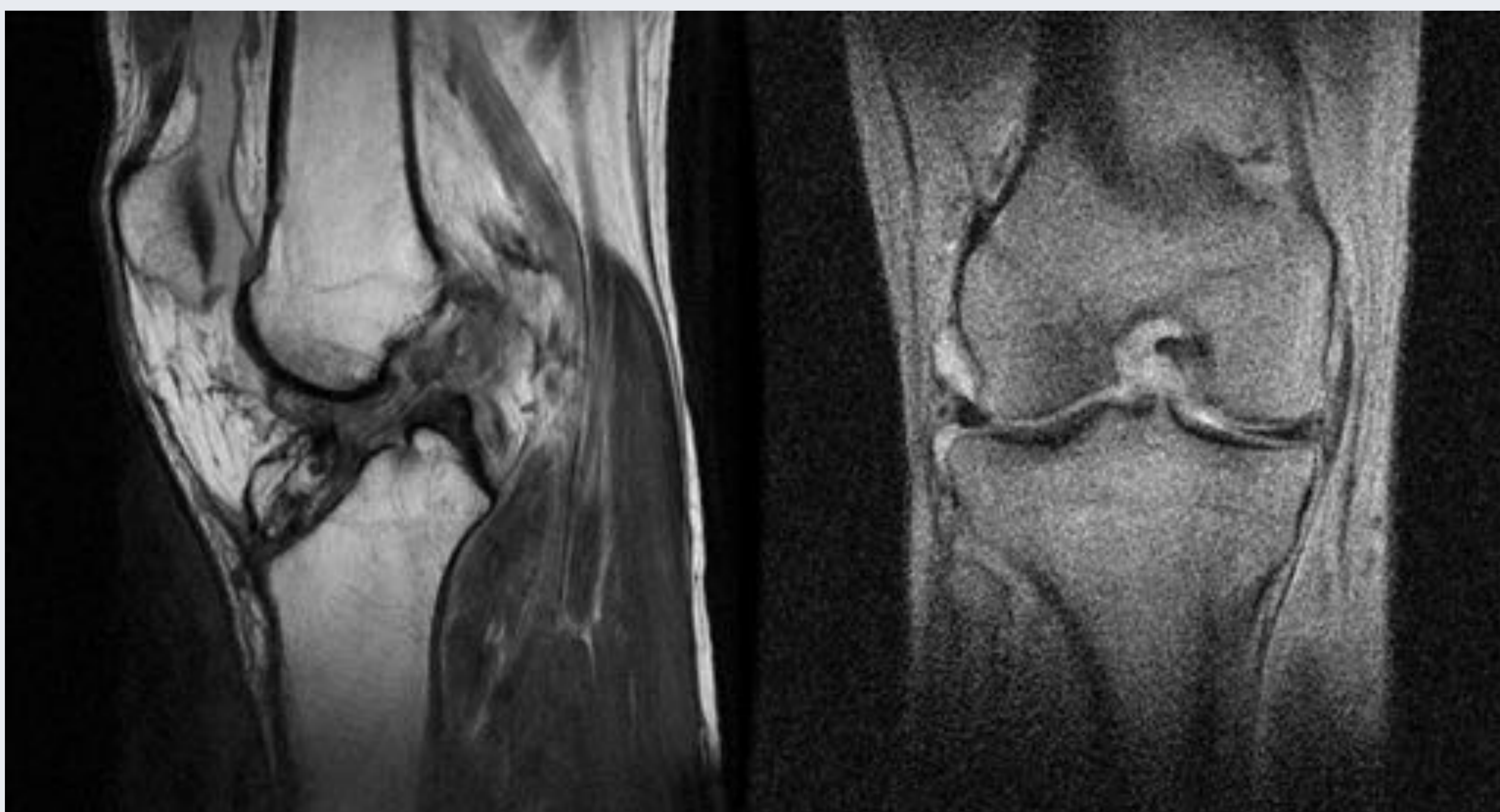


**CHECKPOINTS:**

**B) INTEGRIDAD E INTENSIDAD DE SEÑAL DEL INJERTO**

**3. Integridad del injerto.**

- En RM importante discrepancia clínico-radiológica:
  - ❑ Se verá aumento de señal T2 en el cuerpo del injerto que deberá valorarse junto a la exploración física.
- También existe discrepancia entre artroscopia y RM:
  - ❑ Hasta el 24% en algunas series de roturas completas no visibles en RM.
- Usando la artroscopia como estándar de referencia:
  - ❑ la S de la RM para el diagnóstico de la rotura del injerto fue del 60% y la E del 87%.
  - ❑ Algunos autores sugieren la artrografía por RM para aumentar la S y E hasta cerca del 100%.



*Figura 9. Caso de reconstrucción en el que la plastia del LCA no era claramente visible. En este caso, tras la reexploración quirúrgica sí se confirmó la rotura de la plastia.*

Por tanto: La RM debe considerarse una herramienta adicional pero no exclusiva para la evaluación del LCA postoperatorio.



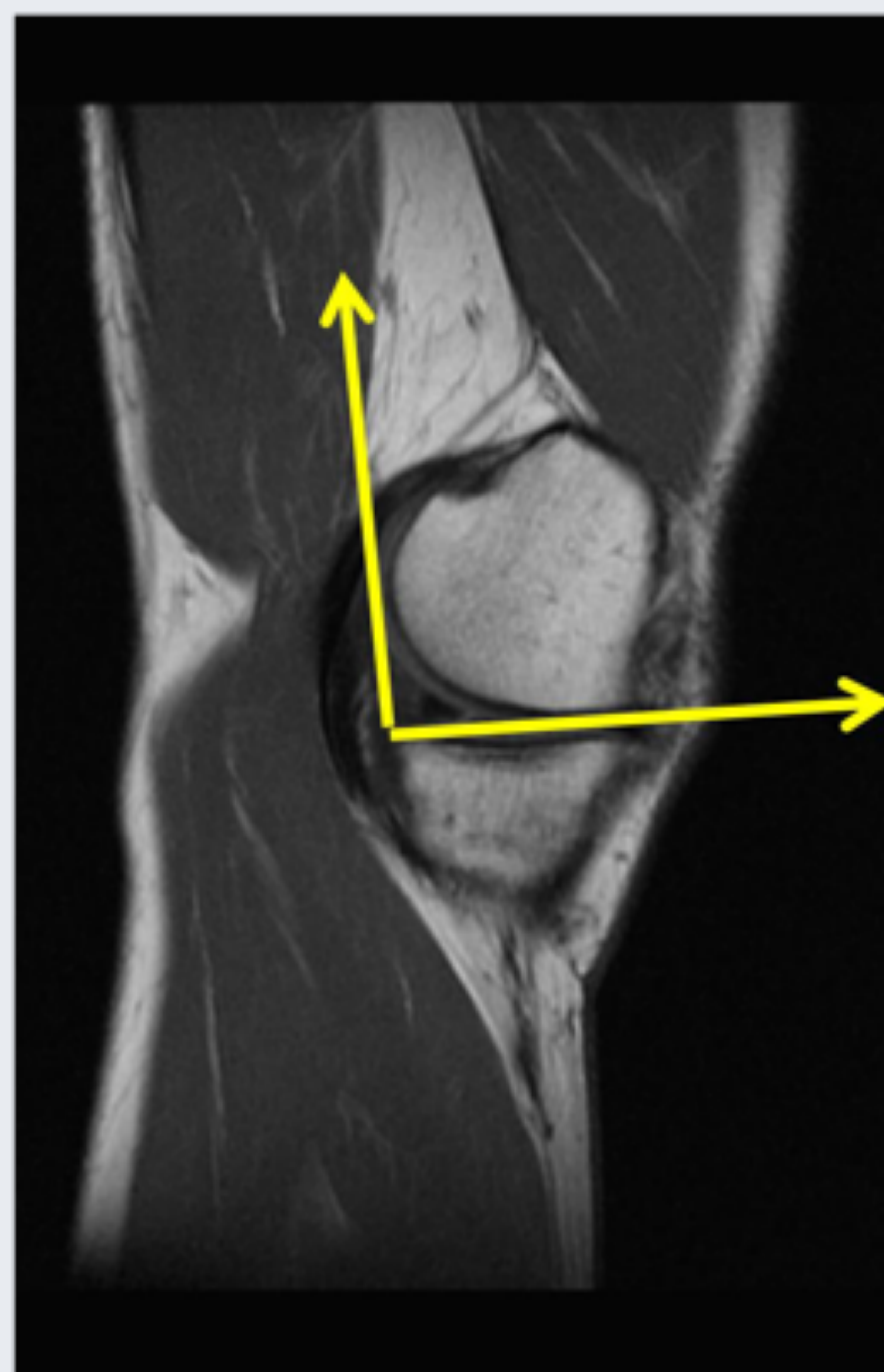
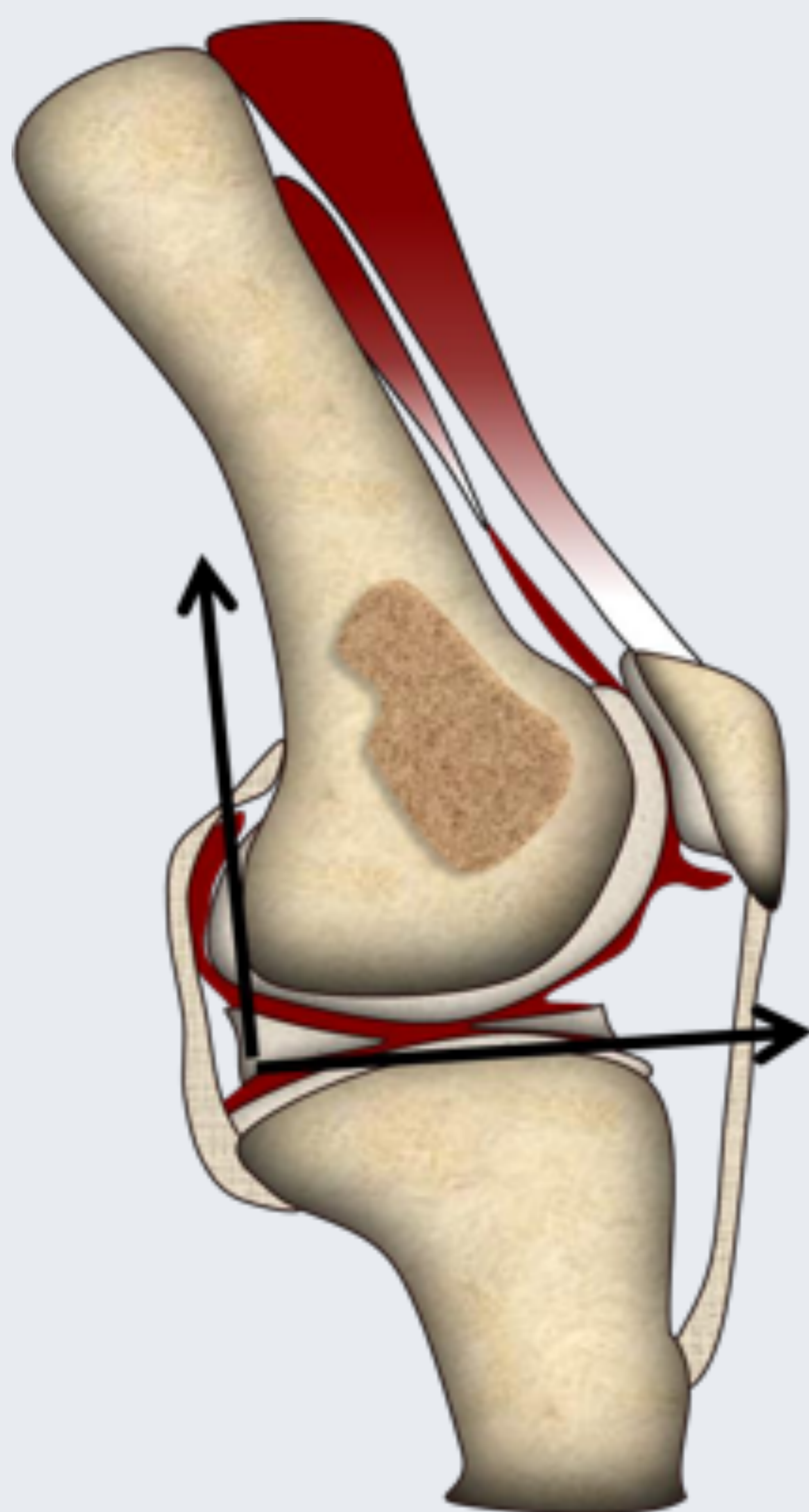
**CHECKPOINTS:**

**C) OTRAS COMPLICACIONES ASOCIADAS AL INJERTO DE LCA**

**1. Pinzamiento del techo**

Normalmente secundario a una posición anómala del túnel tibial, anterior a la intersección de la línea de Blumensaat con la tibia con la rodilla extendida.

- Es importante comprobar en estos casos si la traslación anterior de la tibia es la causa de la posición anómala del túnel tibial.
- Reforzar la cápsula posterior en estos pacientes puede llevar a fijar la tibia en traslación anterior respecto al fémur.



*Figura 10. Posición normal de la tibia respecto al fémur, descartando una traslación tibial anterior.*

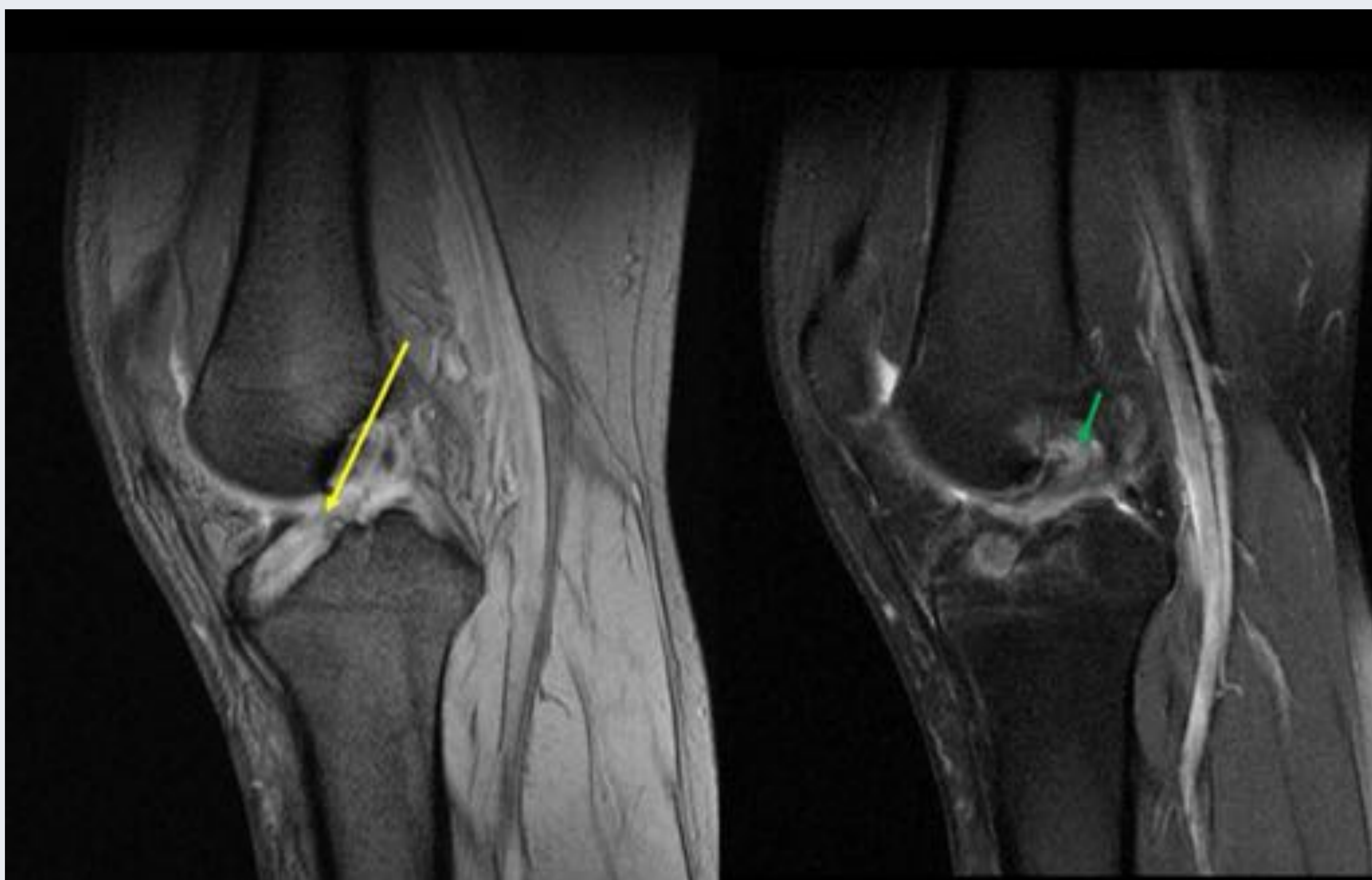

**CHECKPOINTS:**

**C) OTRAS COMPLICACIONES ASOCIADAS AL INJERTO DE LCA**

**1. Pinzamiento del techo**

- ❖ En RM, el injerto pinzado está en contacto con el margen anteroinferior del techo intercondilar y puede aparecer inclinado posteriormente.
- ❖ La alteración de la señal afecta selectivamente a los dos tercios anteriores del injerto.



*Figura 11. Posible pinzamiento del injerto del LCA. En la primera imagen la flecha amarilla ejemplifica la línea de Blumesaant, evidenciando que el túnel tibial es anterior a la misma, siendo posible causa del pinzamiento. En la imagen izquierda se observa una alteración de señal del injerto, secundario al pinzamiento.*



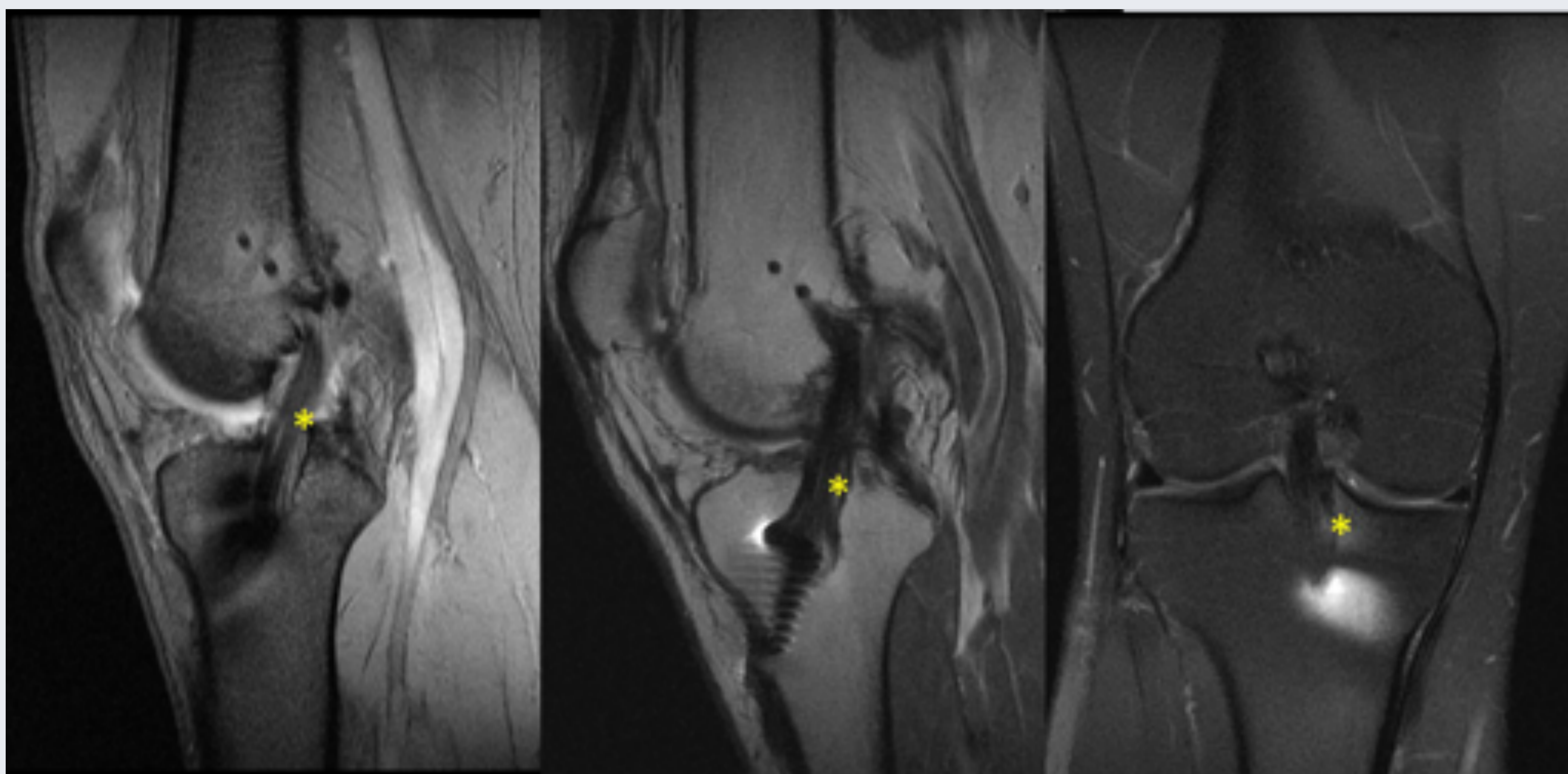
**CHECKPOINTS:**

**C) OTRAS COMPLICACIONES ASOCIADAS AL INJERTO DE LCA**

**2. Roturas del injerto: Parcial y completa**

**a) Rotura parcial del injerto**

- En secuencias T2: áreas focales de aumento de la señal que afectan a una porción del injerto, con fibras intactas presentes.
- Diagnóstico diferencial:
  - Fase de ligamentización normal: en injertos inmaduros. Puede afectar a <25% del injerto y ser visible durante 4 años tras la reconstrucción.
  - Heterogeneidad de señal entre los haces de los injertos de isquiotibiales.



*Figura 12. Posible rotura parcial del injerto. Las imágenes superiores marcan un aumento de la intensidad de señal en el tercio medio-inferior del injerto, en relación con una posible rotura (asteriscos). Antes de hablar de una posible alteración de señal, debe comprobarse el tiempo de evolución desde la cirugía, en este caso la maduración debía ser completa.*



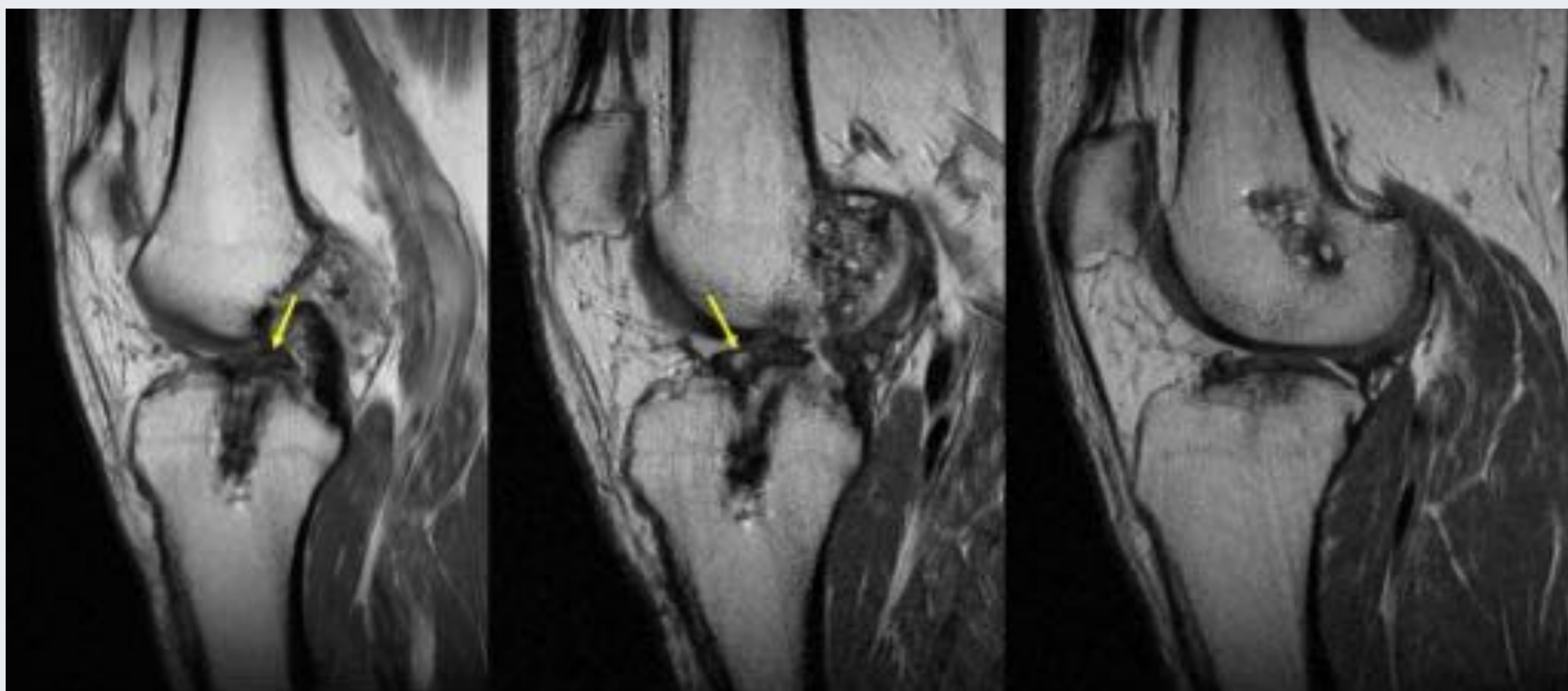
**CHECKPOINTS:**

**C) OTRAS COMPLICACIONES ASOCIADAS AL INJERTO DE LCA**

**2. Roturas del injerto: Parcial y completa**

**b) Rotura completa del injerto**

- Generalmente es el resultado de un traumatismo.
- La posición no isotrópica del túnel puede resultar en un estrés anormal del injerto durante los movimientos normales, causando una rotura completa.
- En secuencias T2: No serán visibles fibras del injerto intactas y sí una solución de continuidad repleta de líquido.
- Signos indirectos con alto VPP:
  - Derrame articular significativo
  - Golpe óseo en pivot-shift en el compartimento lateral.
  - Orientación horizontal o laxitud excesiva del injerto.



*Figura 13. Rotura completa de plastia de LCA. Las flechas señalan un tejido de intensidad semejante a la plastia, interpuesto entre fémur y tibia, sin que se observe la plastia en su localización habitual. Corresponde a la plastia con rotura completa y pérdida de su posición y tensión normal.*



**CHECKPOINTS:**

**C) OTRAS COMPLICACIONES ASOCIADAS AL INJERTO DE LCA**

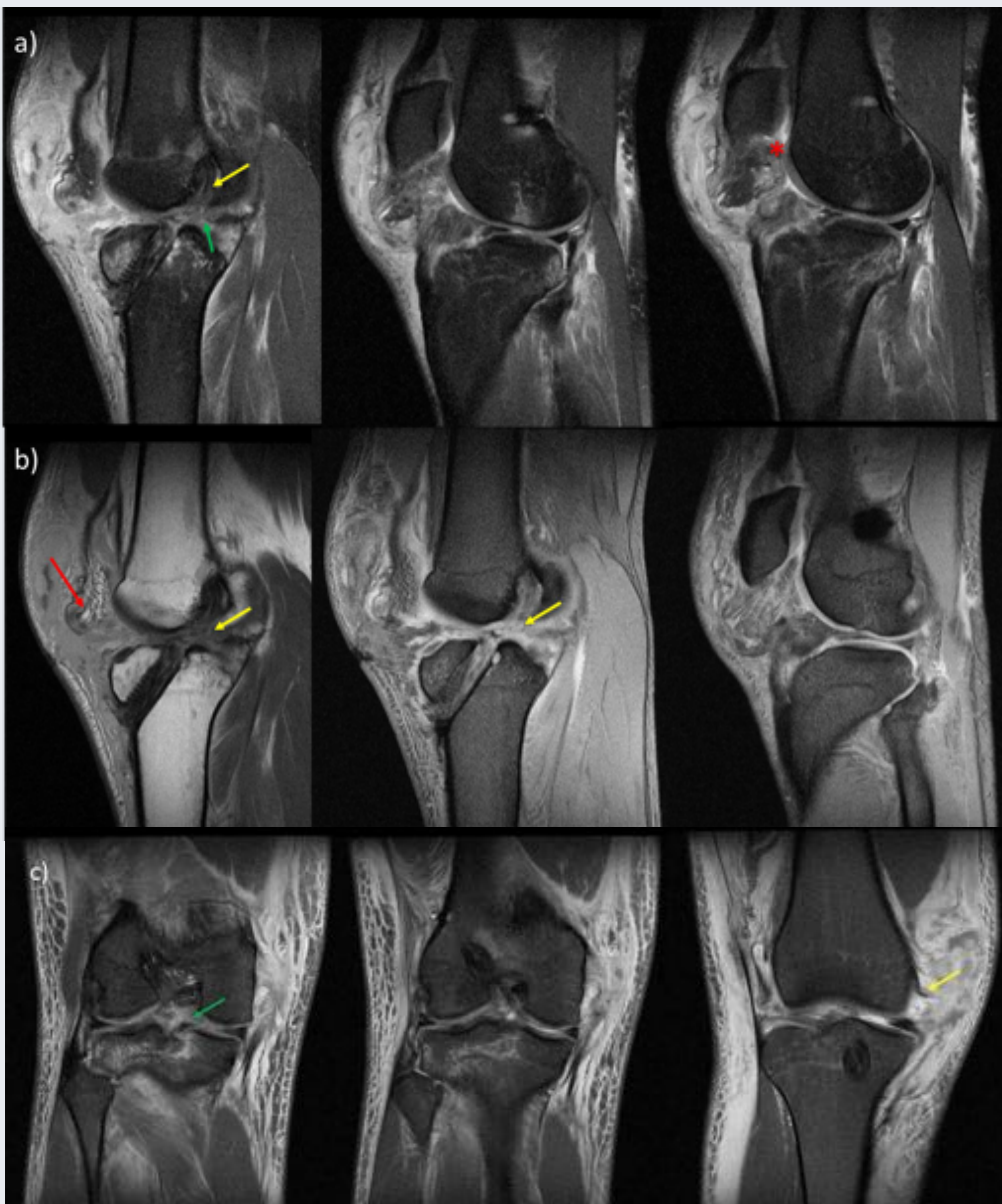


Figura 14. Rotura completa del injerto. En a) y b) las flechas amarillas marcan la ausencia de fibras del injerto visibles que indican rotura completa. El paciente presenta otras lesiones asociadas: defecto osteocondral tibial (flecha verde en a), rotura completa del tendón rotuliano (flecha roja) asociado a importantes cambios en la sinovial subyacente (asterisco rojo), menisco interno extruido y con rotura en asa de cubo (flecha verde en c) y rotura del ligamento colateral medial (flecha amarilla en c).



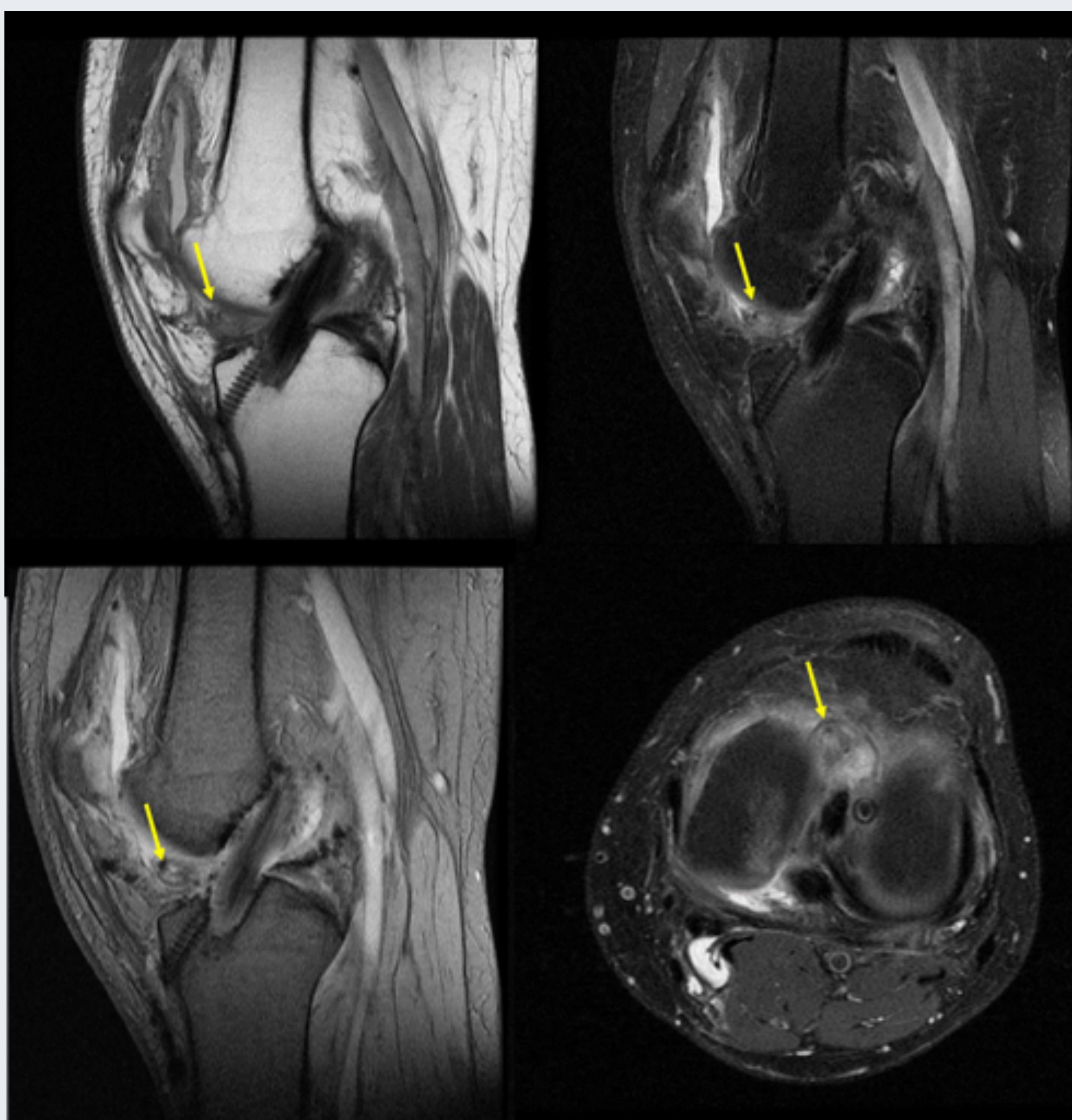
## CHECKPOINTS:

### C) OTRAS COMPLICACIONES ASOCIADAS AL INJERTO DE LCA

#### 3. Artrofibrosis

Tejido cicatricial en uno de los compartimentos de la articulación de la rodilla que conduce a una reducción del movimiento de la rodilla.

- **Localización anterior, conocida como “cíclope”:** En hasta el 10% de los pacientes con reconstrucción de LCA. Se trata de una lesión fibrosa y nodular, en la región intercondilar anterior. Puede adherirse a las fibras anteriores del injerto e incluso localizarse entre fémur y tibia en la extensión de la rodilla. Son lesiones de entre 10-15 mm, y se dividen en dos tipos histológicos:
  - **El verdadero nódulo del cíclope, duro:** puede contener tejido óseo o cartilaginoso y son más tendientes al atrapamiento (síndrome del cíclope).
  - **Cicatrices del cíclope blandas:** contienen tejido fibroproliferativo y pueden comprimirse fácilmente por los huesos adyacentes, sin limitar el movimiento.



*Figura 15. Imágenes de RM sagitales y axiales en paciente intervenido de plastia de LCA que presentaba dolor. Se evidencia un tejido en la región intercondilar (véanse flechas amarillas) compatible con artrofibrosis, en forma de la conocida como lesión del cíclope: en una localización anterior y de morfología nodular.*



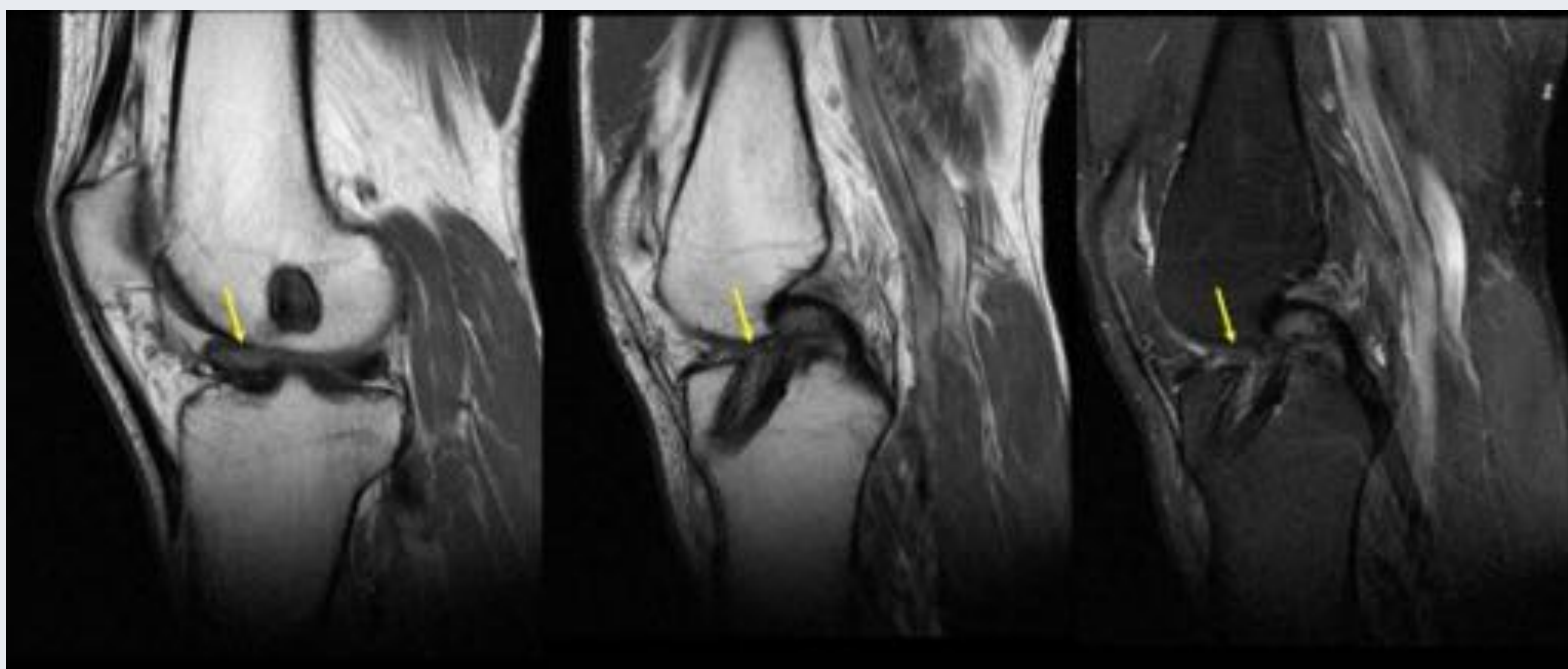
## CHECKPOINTS:

### C) OTRAS COMPLICACIONES ASOCIADAS AL INJERTO DE LCA

#### 3. Artrofibrosis

- RM:
  - Nódulo intercondíleo de intensidad de señal mixta intermedia en T1, T2 y DP. Se extiende de forma lineal a lo largo del techo intercondilar.
  - Generalmente recubre el injerto y se extiende hacia infrapatelar
- Diagnóstico diferencial:
  - Sinovitis villonodular pigmentada focal.
  - Condromatosis sinovial.
  - Cuerpos libres.

Mayor prevalencia si cirugía < 4 semanas tras traumatismo y si en el preoperatorio se obtiene una flexión de rodilla inferior a 90°.



*Figura 16. Caso compatible con artrofibrosis, en el que se aprecia un tejido de intensidad intermedia que se extiende desde la región anterior hacia el injerto (véanse flechas amarillas).*

Existe correlación entre la irritación preoperatoria (edema, derrame, aumento de temperatura) en el momento de la cirugía y la aparición de artrofibrosis.



## CHECKPOINTS:

### C) OTRAS COMPLICACIONES ASOCIADAS AL INJERTO DE LCA

#### 4. Quistes del túnel.

##### ➤ Pueden ser normales:

- El 1º año post-cirugía es normal en pequeñas cantidades.
- Se reabsorbe en 18 meses y no conlleva consecuencias.

##### ➤ Causas múltiples:

- Incorporación incompleta del injerto en el túnel óseo:*** provoca necrosis de tejido y el líquido sinovial pasa a través del túnel tibial a los tejidos pretibiales subcutáneos.

- Con injertos HTPH, isquiotibiales o con sintéticos.

- Con tornillos bioabsorbibles y con suturas no absorbibles.

- Secundarios a fuga de líquido en revisiones quirúrgicas.

##### ➤ Según localización:

- Los quistes del túnel tibial pueden ser incidentales o manifestarse como una masa pretibial de partes blandas.

- Los quistes del túnel femoral son menos comunes. Podrían estar asociados a roturas completas del injerto.

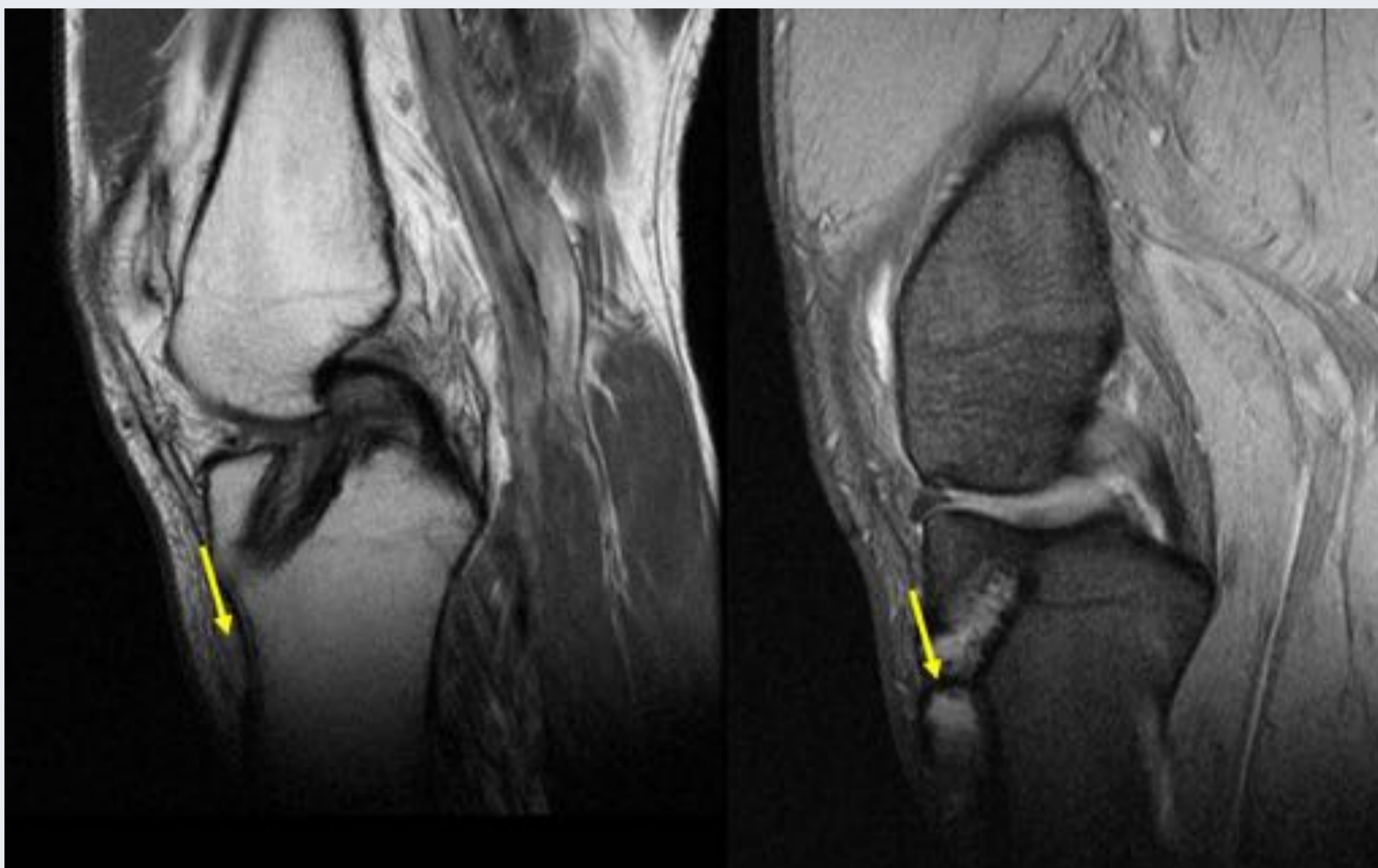

Figura 17. Quiste pretibial secundario a cirugía de reconstrucción del LCA. Puede verse una lesión quística anterior a la apertura del túnel tibial (flechas).



## CHECKPOINTS:

### C) OTRAS COMPLICACIONES ASOCIADAS AL INJERTO DE LCA

#### 5. Síndrome de fricción de la banda ilitibial.

Asociado a los injertos con tendón isquiotibial junto a cross-pins biodegradables.

- Estos tornillos, durante su degradación, podrían contactar con la banda iliotibial adyacente y causar engrosamiento de la misma por fricción o, incluso, rotura.

#### 6. Complicaciones relacionadas con el Hardware.

Los dispositivos de fijación incluyen tornillos biodegradables, tornillos de ajuste metálicos o pins. Una fijación débil puede implicar la necesidad de una revisión quirúrgica posterior.

- Si estos dispositivos producen síntomas, deberán ser retirados.

#### 7. Infección

No es común la artritis séptica tras este procedimiento (0,1-0,9%).

Diagnóstico:

- **Signos clásicos** de infección (eritema, calor local, disminución del movimiento o dolor: **normalmente ausentes**).
- **TÍPICO: Dolor tenue** o derrame con una elevación de la proteína C reactiva o elevación del ratio de sedimentación de eritrocitos durante la 1ª semana tras la cirugía.
- **RM:** valorar el diagnóstico y detectar abscesos.
  - Hallazgos: sinovitis, erosión ósea, edema periarticular, edema óseo, tractos sinusales o abscesos en partes blandas.



## CONCLUSIÓN:

El conocimiento de la anatomía básica y de las posibles complicaciones ante la RM del paciente portador de plastia de LCA son necesarios para el correcto abordaje de la imagen en una entidad cada vez más frecuente en el estudio por resonancia de la rodilla.

## REFERENCIAS:

- Bencardino JT, Beltran J, Feldman MI, Rose DJ. Imaging of Complications of Anterior Cruciate Ligament Graft Reconstruction. *RadioGraphics*. 2009; 29(7):2115–2126.
- Grassi A, Bailey JR, Signorelli C, Carbone G, Wakam AT, Lucidi A et al. Magnetic resonance imaging after anterior cruciate ligament reconstruction: A practical guide. *World J Orthop* 2016 October 18; 7(10): 638-649.
- Kulczycka P, Larbi A, Malghem J, Thienpont E, Vande Berg B, Lecouvet F. Imaging ACL reconstructions and their complications. *Diagn Interv Imaging* 2015; 96: 11-19.
- Fineberg MS, Zarins B, Sherman OH. Practical considerations in anterior cruciate ligament replacement surgery. *Arthroscopy* 2000;16:715–724.
- Howell SM. Principles for placing the tibial tunnel and avoiding roof impingement during reconstruction of a torn anterior cruciate ligament. *Knee Surg Sports Traumatol Arthrosc* 1998;6(suppl 1):S49–S55.
- Saupe N, White LM, Chiavaras MM, et al. Anterior cruciate ligament reconstruction grafts: MR imaging features at long-term follow-up—correlation with functional and clinical evaluation. *Radiology* 2008; 249:581–590.
- Fabricant PD, Lakomkin N, Cruz A, Spitzer E, Lawrence JTR, Marx RG. Early ACL reconstruction in children leads to less meniscal and articular cartilage damage when compared with conservative or delayed treatment. *ISAKOS* 2016; 1: 10-15.
- Petersen W, Zantop T. Return to play following ACL reconstruction: survey among experienced arthroscopic surgeons (AGA instructors). *Arch Orthop Trauma Surg* 2013; **133**: 969-977.
- Naraghi A, White L. MRI evaluation of the postoperative knee: special considerations and pitfalls. *Clin Sports Med* 2006; 25: 703-725.