

# Anatomía y sonoanatomía de los principales nervios en EEl

Rosa María Landeras Álvaro  
Elena Gallardo Agromayor  
Angelica Lamagrande Obregón  
Javier Azcona Sáenz  
Rosa De la Puente Formoso  
Ana Belén Barba Arce  
Servicio de Radiodiagnóstico  
Hospital Universitario Marqués de  
Valdecilla. Santander



## Objetivo docente:

- ✓ Realizar un repaso de la anatomía ecográfica de los nervios en EEl

La inervación de las EEl procede del plexo lumbosacro.

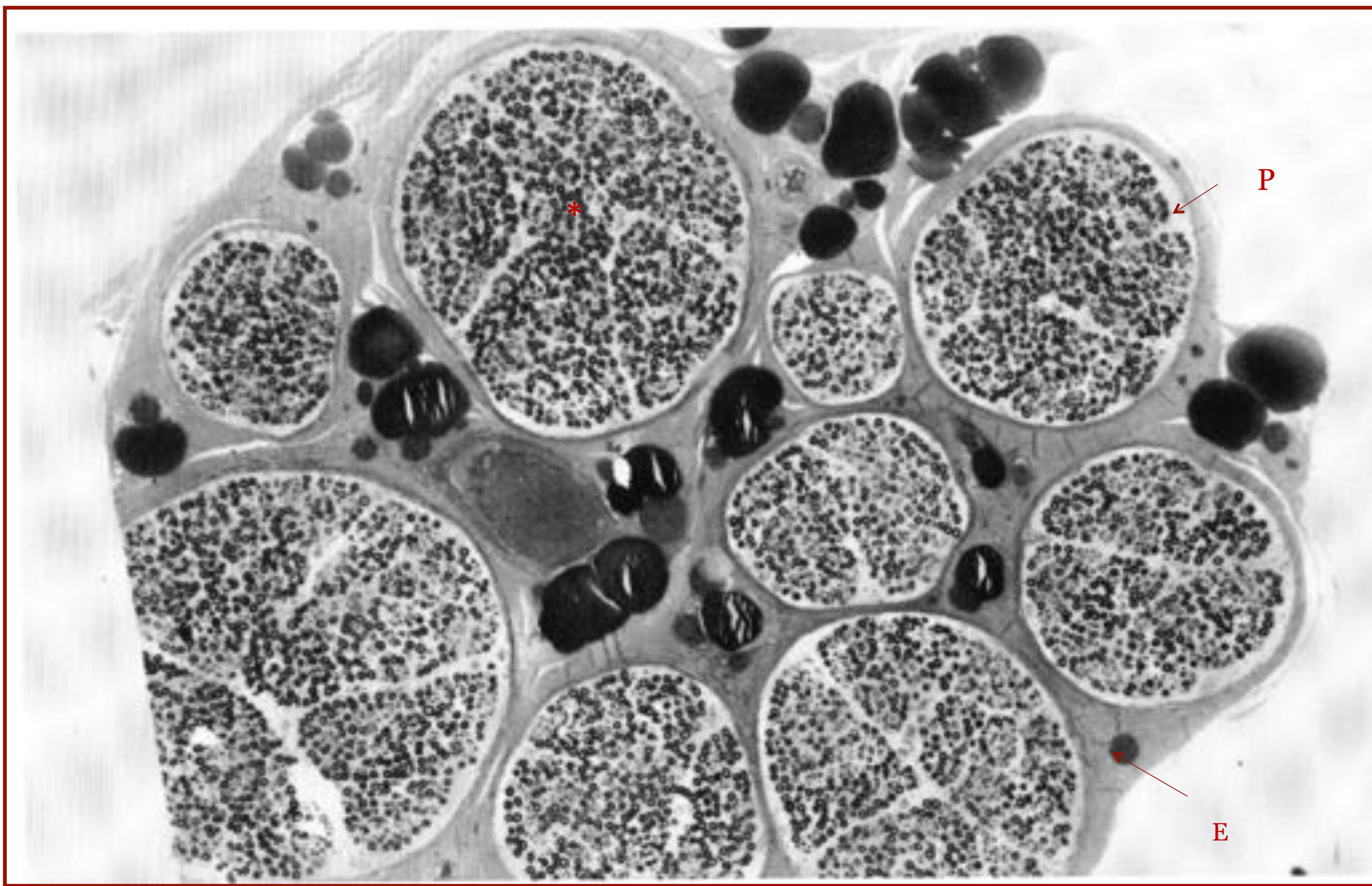
*La anatomía regional del plexo lumbar es compleja, son nervios de pequeño tamaño y de curso intrincado y profundo, por lo que no se pueden explorar largos trayectos.*

*Realizaremos un repaso de las características, recorrido, variantes y referencias para la valoración ecográfica de los nervios femorocutáneo lateral, obturador, femoral y safeno,*

*En cuanto a los nervios derivados del plexo sacro, valoraremos de igual modo ciático, tibial y sus ramas y peroneo común y sus ramas.*



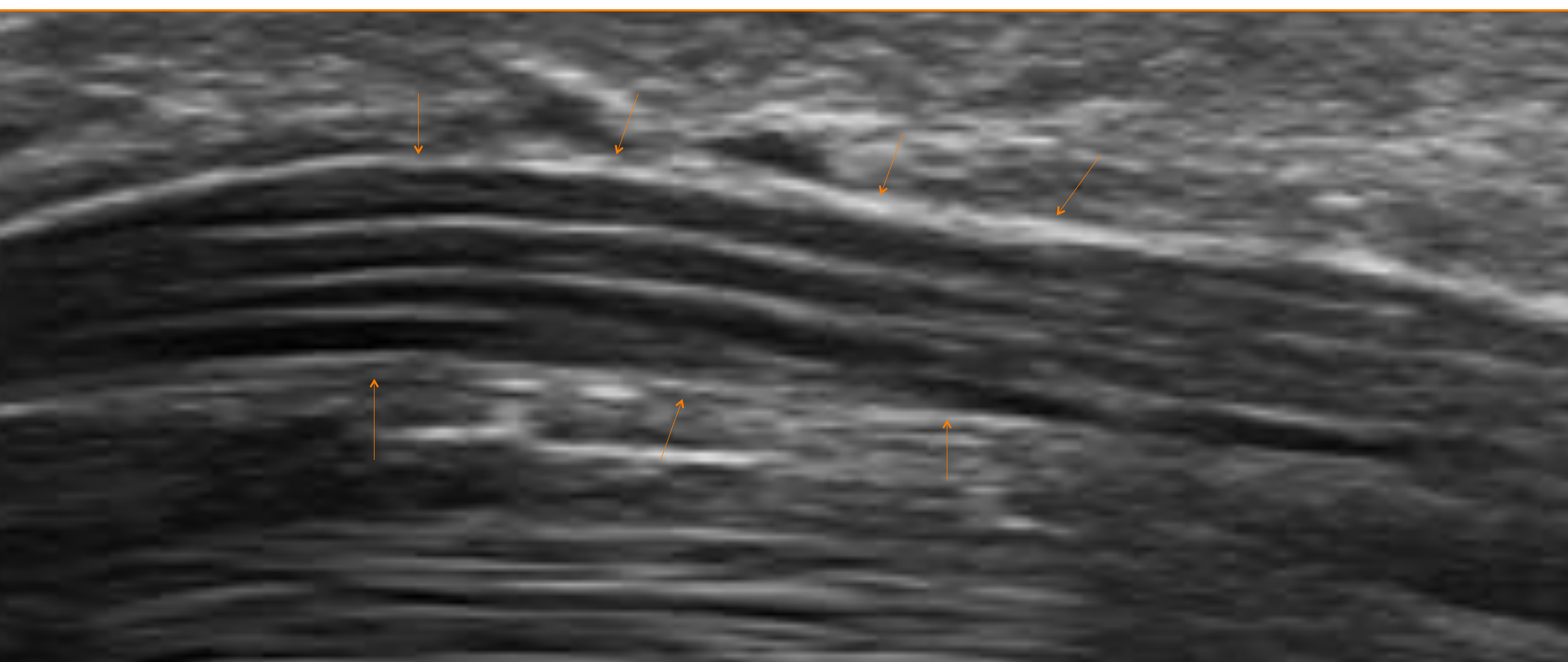
# Nervio normal: Patrón ecográfico



Corte histológico: Microscopio electrónico

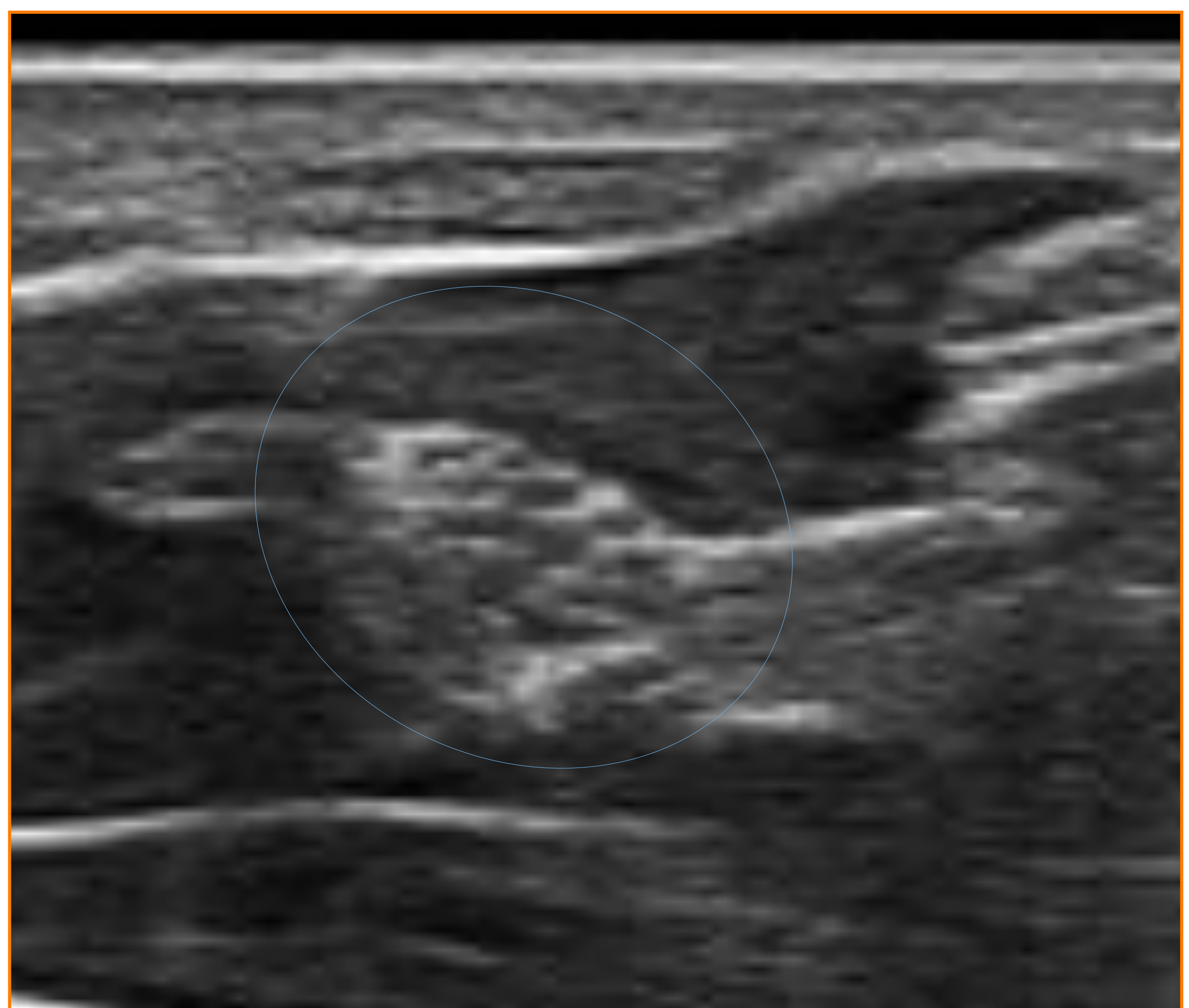

Los nervios son como cables



**•VALORACIÓN EN EL PLANO LONGITUDINAL: PATRÓN FASCICULAR EN BANDAS**

**•VALORACIÓN EN EL PLANO TRANSVERSAL: PATRÓN RETICULAR, EN PANAL**





## Examen ecográfico

- Utilización de la mayor frecuencia de transductor posible.
- Nos podemos guiar por referencias anatómicas
- Mejor comenzar el estudio en plano axial a lo largo del recorrido (edema de fascículos) para luego focalizar donde haya alteraciones.
- Estudio en plano longitudinal (cambios de calibre)

- **NERVIOS FÁCILMENTE DETECTABLES:**  
TAMAÑO, LOCALIZACIÓN ACCESIBLE  
CUANTIFICAR CALIBRE—  
SIRVE UN EQUIPO CONVENCIONAL

FEMORAL, CIÁTICO,  
CPE, TIBIAL Y RAMAS

- **NERVIOS PEQUEÑOS PERO ACCESIBLES A LA ECOGRAFÍA :**  
- **MENORES DE 2 MM**  
TRANSDUCTORES DE MAYOR FRECUENCIA ( 17- 18 MHZ),  
GUÍA POR REFERENCIAS ANATÓMICAS  
US > RM

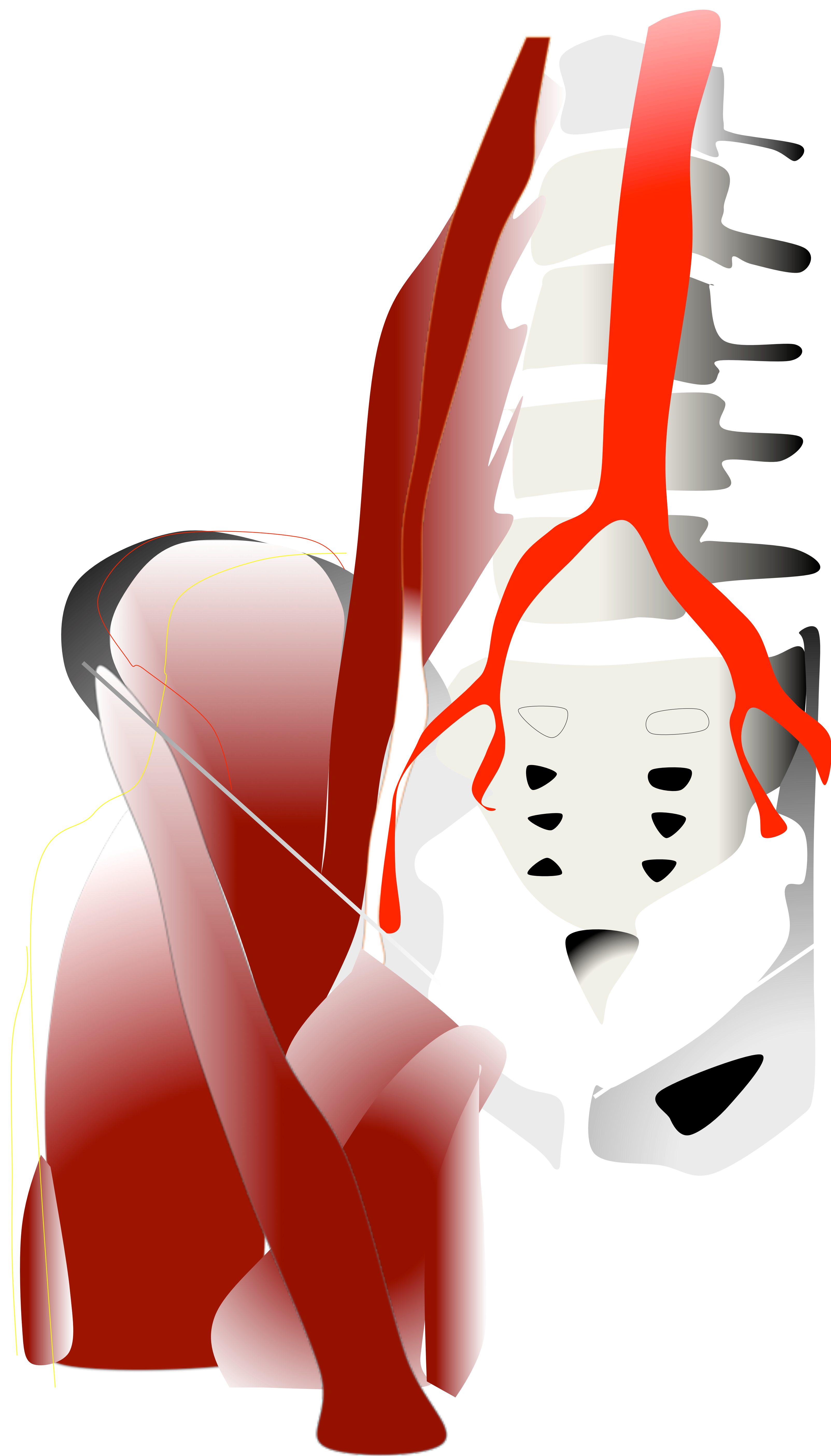


FÉMOROCUTÁNEO, SAFENO,  
OBTURADORES,  
RAMAS DEL PERONEO COMÚN,  
PLANTARES, SURAL



# Nervio femoro-cutáneo lateral

- Deriva de las divisiones dorsales de L2 y L3
- Emerge del borde externo del psoas mayor, sobre el tercio medio cruza el ilíaco oblicuamente por debajo de su fascia hacia la espina ilíaca antero-superior.
- Cruza los vasos ilíacos circunflejos profundos, sale de la pelvis pasando bajo una apertura del margen lateral del ligamento inguinal (**1-2 cm medial a la EIAS**).
- Hay que tener en cuenta que hay variantes
- Desciende verticalmente superficial al sartorio y en un 60% de los casos se divide en una rama anterior y otra posterior.
- Inerva la región anterolateral del muslo.
- Es un nervio **PURAMENTE SENSITIVO**.





# Nervio femoro-cutáneo lateral: US

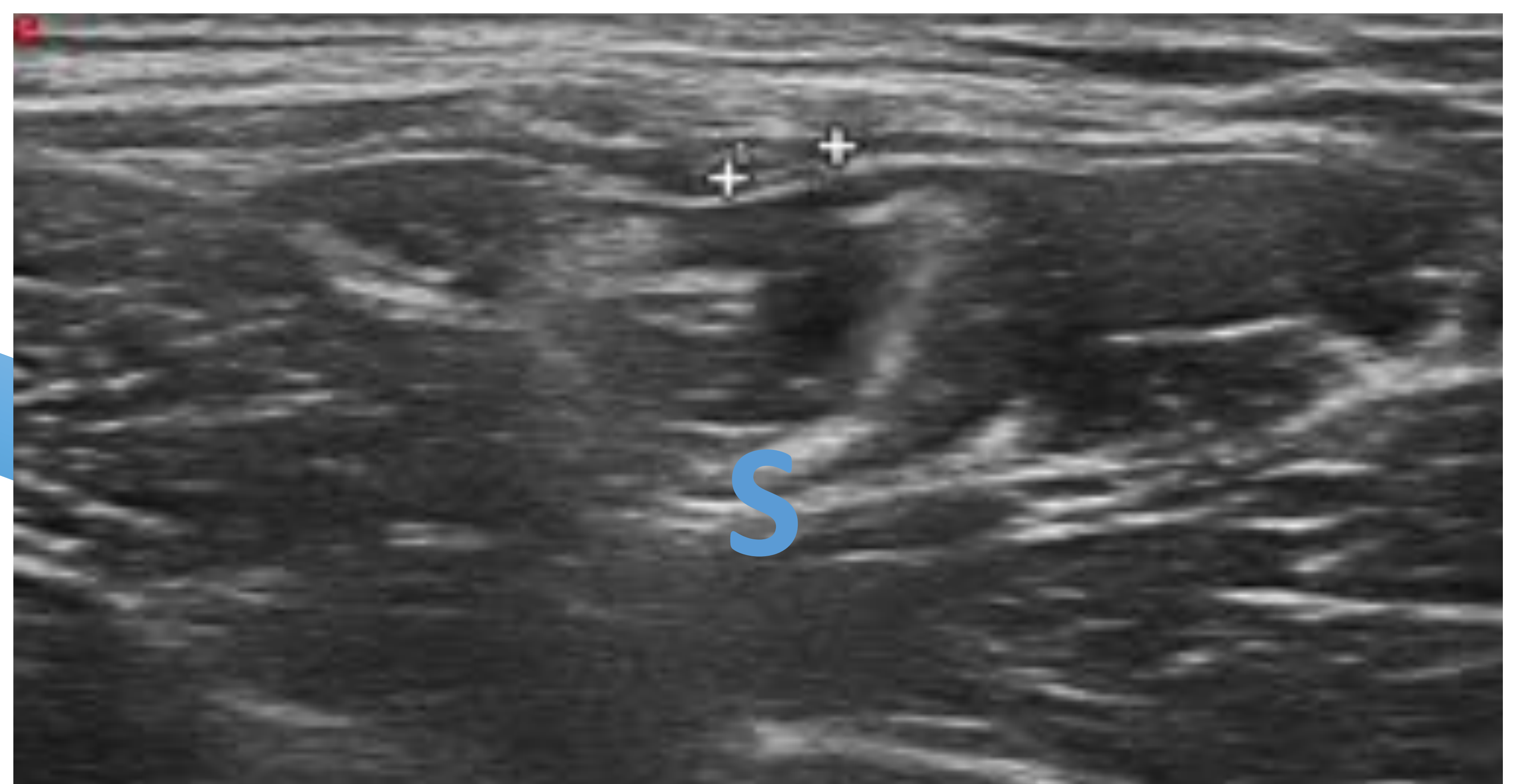

**.PODEMOS ENCONTRAR EL NERVIO EN LA SUPERFICIE DEL SARTORIO.**

.Una vez identificado se sigue en el eje corto hasta alcanzar el ligamento inguinal.

.Otras referencias: **EIAS**, arteria ilíaca circunfleja profunda

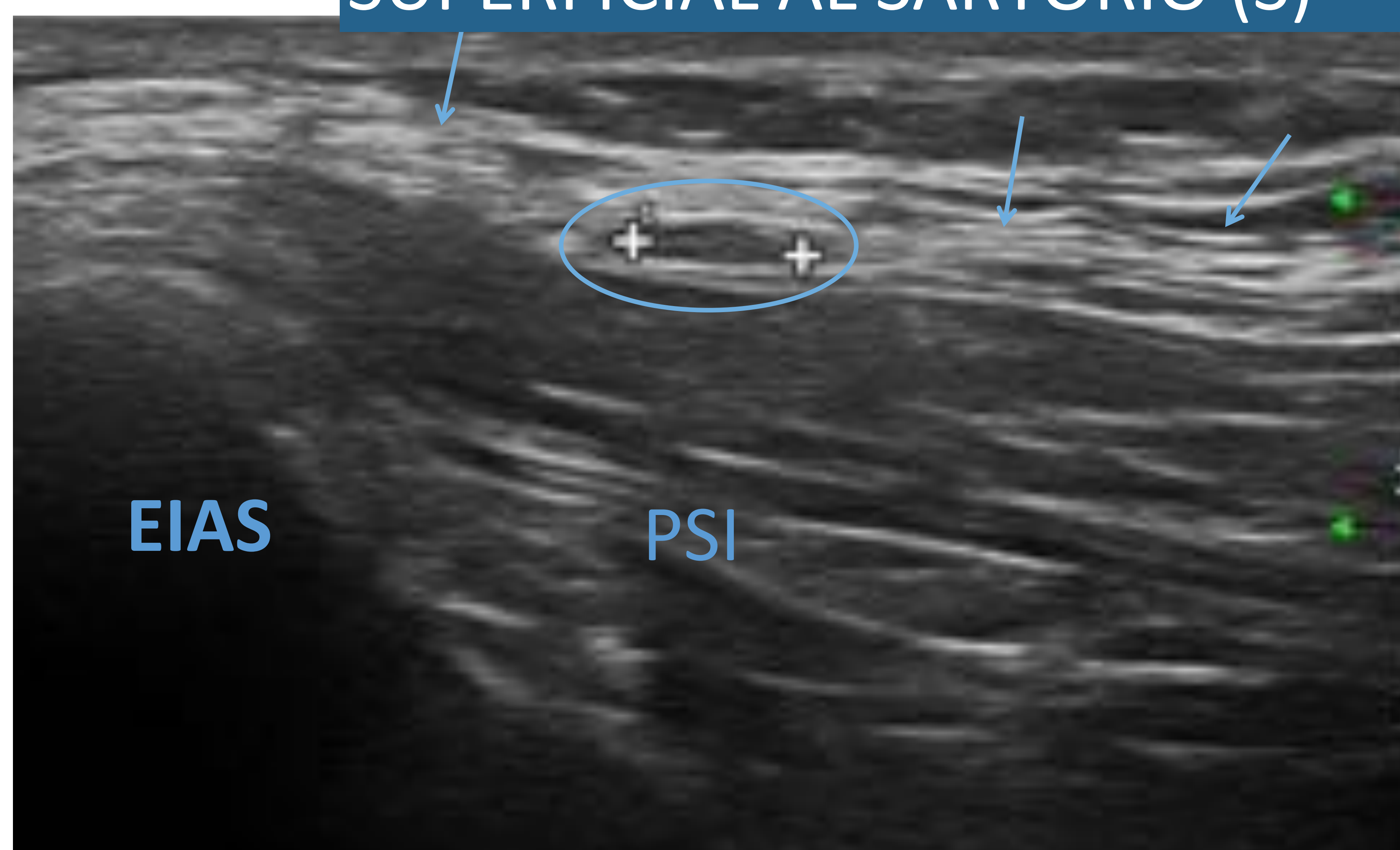
.Útil el bloqueo para conseguir injertos cutáneos o junto a otros bloqueos para anestesia completa de la EI

**.OJO:** variantes, puede atravesar o pasar sobre el ligamento inguinal



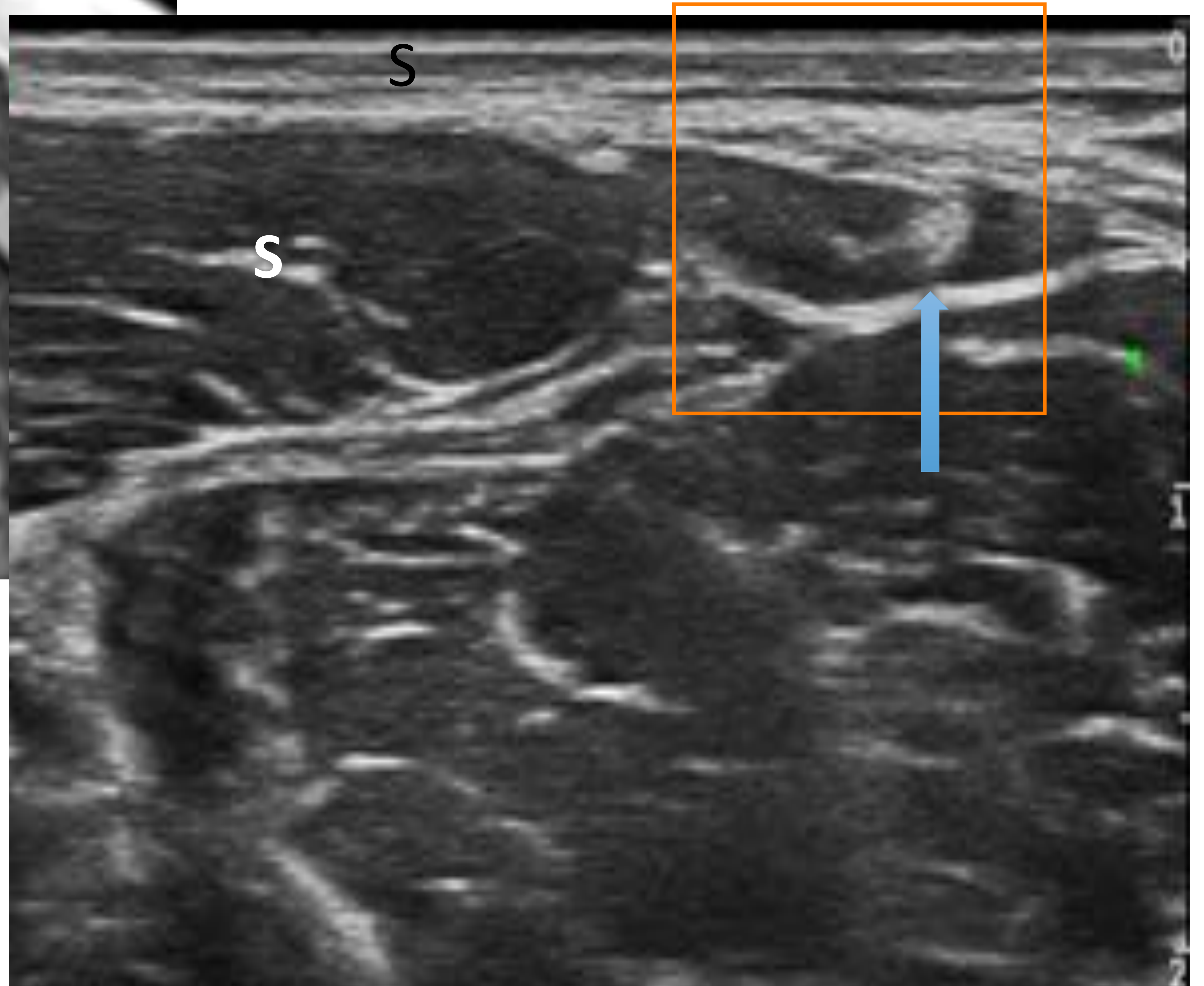
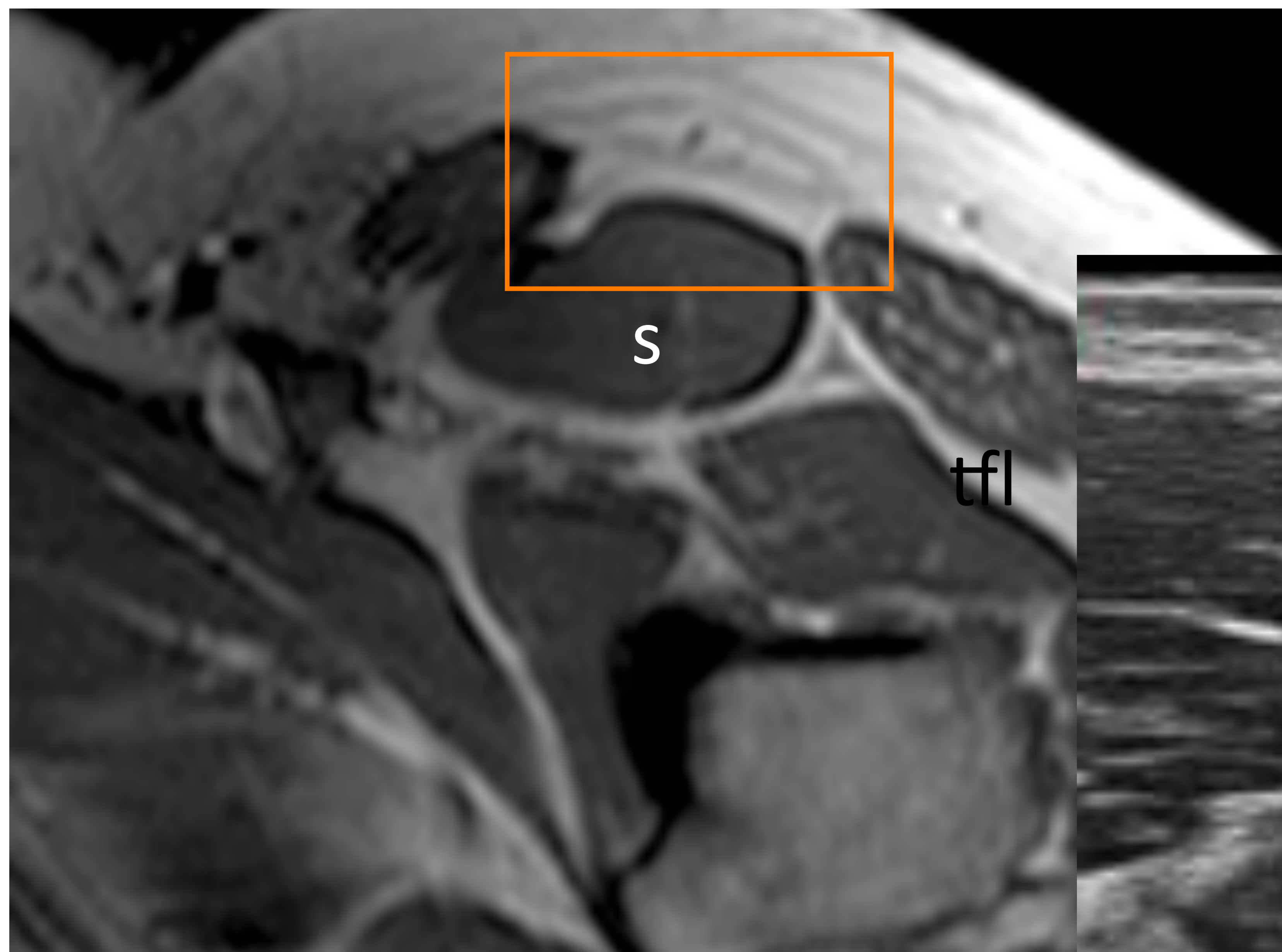
NERVIO F-C ENTRE CURSORES, SUPERFICIAL AL SARTORIO (S)

NERVIO F-C (CÍRCULO) A LA ALTURA DE LA ESPINA ILÍACA ANTEROSUPERIOR (EIAS), POR DEBAJO DEL LIGAMENTO INGUINAL (FLECHAS). PSI (PSOASILÍACO)

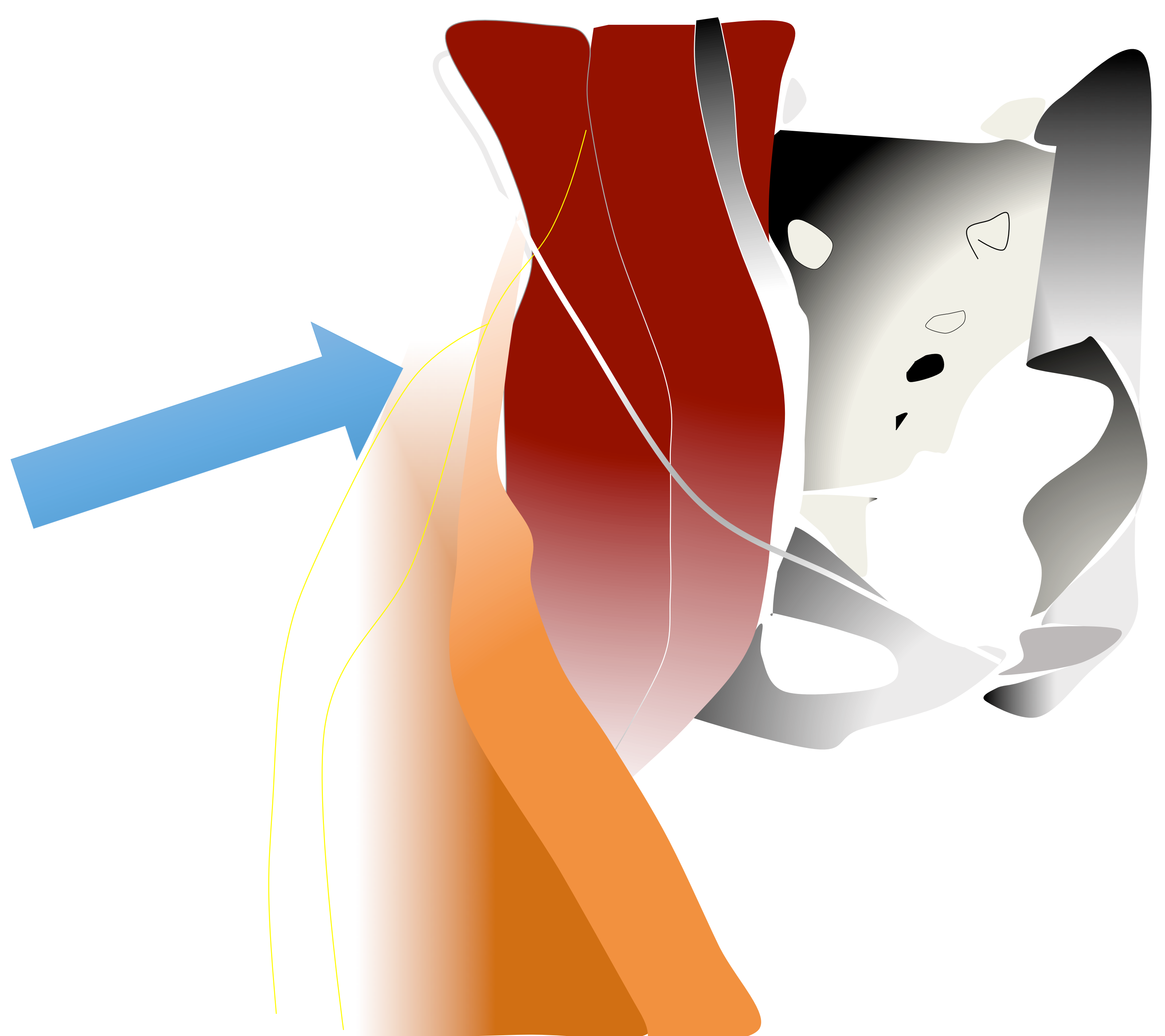





# Nervio femoro-cutáneo lateral: US



Uno de los lugares donde se localiza el nervio de forma más sencilla es en la ingle, en la grasa superficial al músculo sartorio. Una vez localizado se sigue proximalmente hasta la espina ilíaca antero-superior, punto más frecuente de compresión



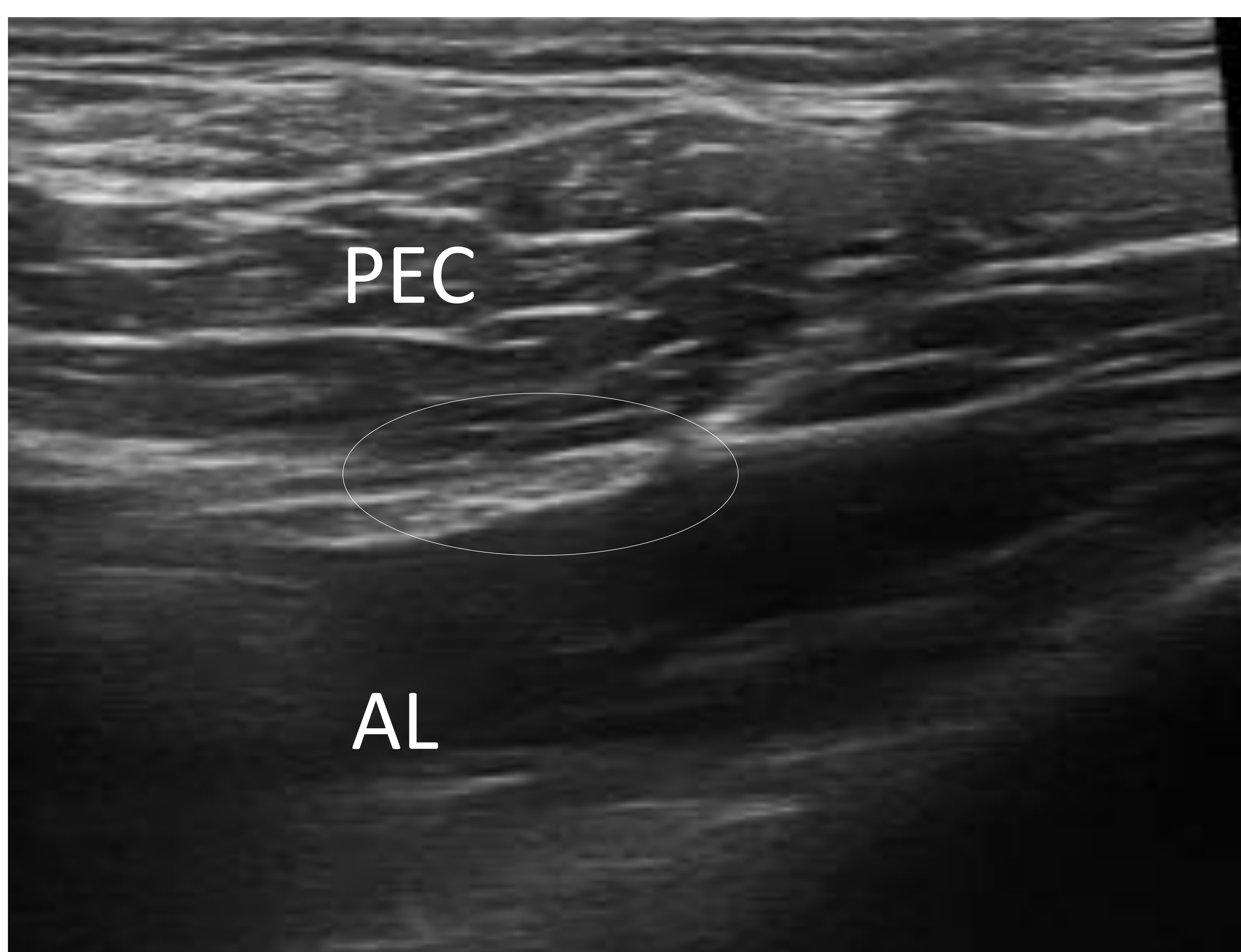


# Nervio Obturador

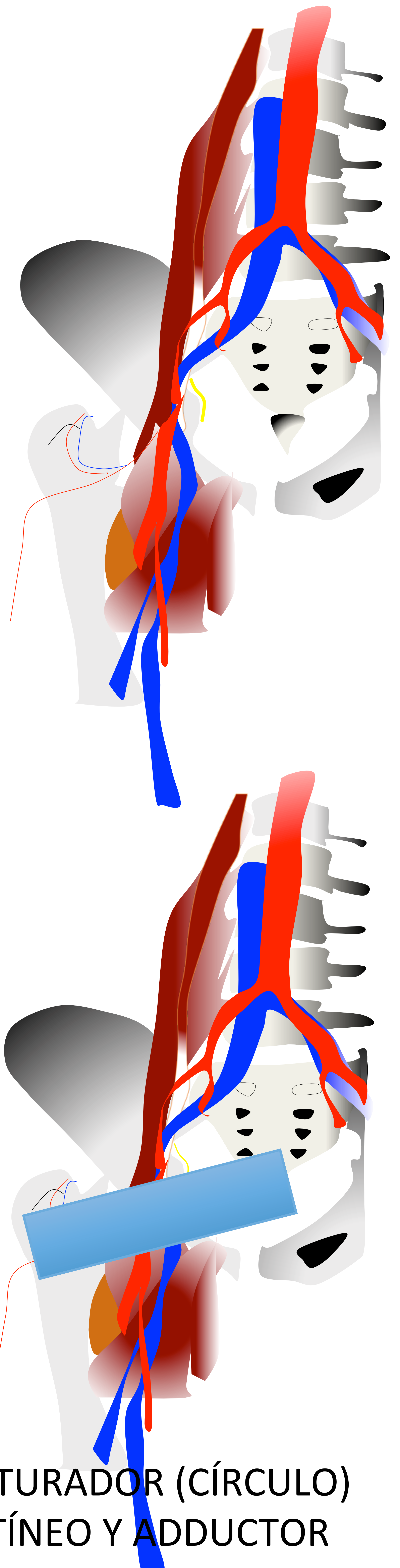
- Procede de las divisiones ventrales de los ramos ventrales de L2-L4.
- Desciende a través del músculo psoas y emerge de su borde medial sobre la línea ileopectínea.
- Entra en pelvis menor, sigue la pared lateral de la pelvis, cruza el canal obturador y dentro del túnel o distal a él se divide en una rama anterior y una posterior

## Clínica:

- Dolor en ingle y muslo con pérdida de sensibilidad
- Debilidad a la aducción y rotación interna
- Alteración de la marcha



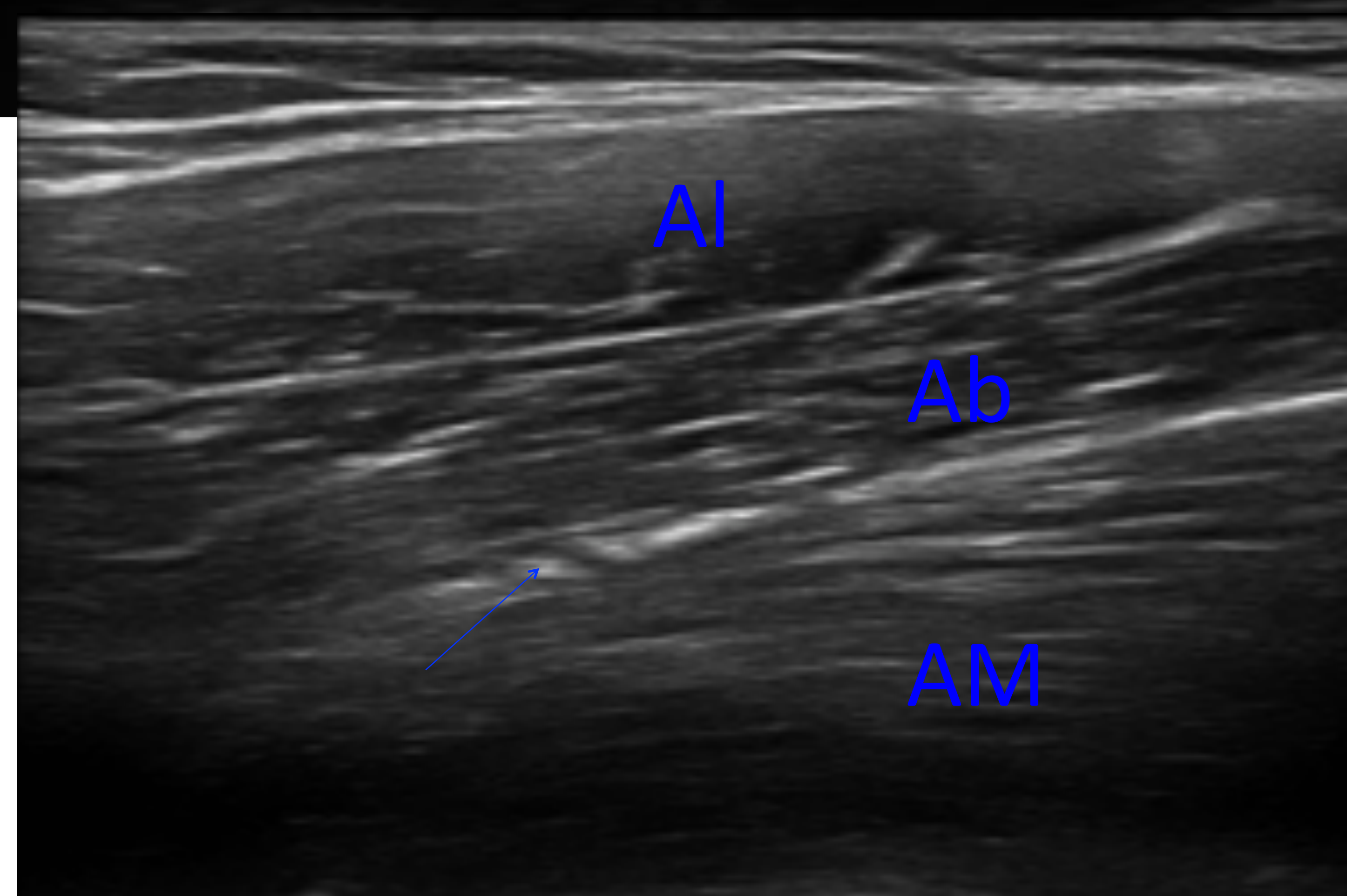
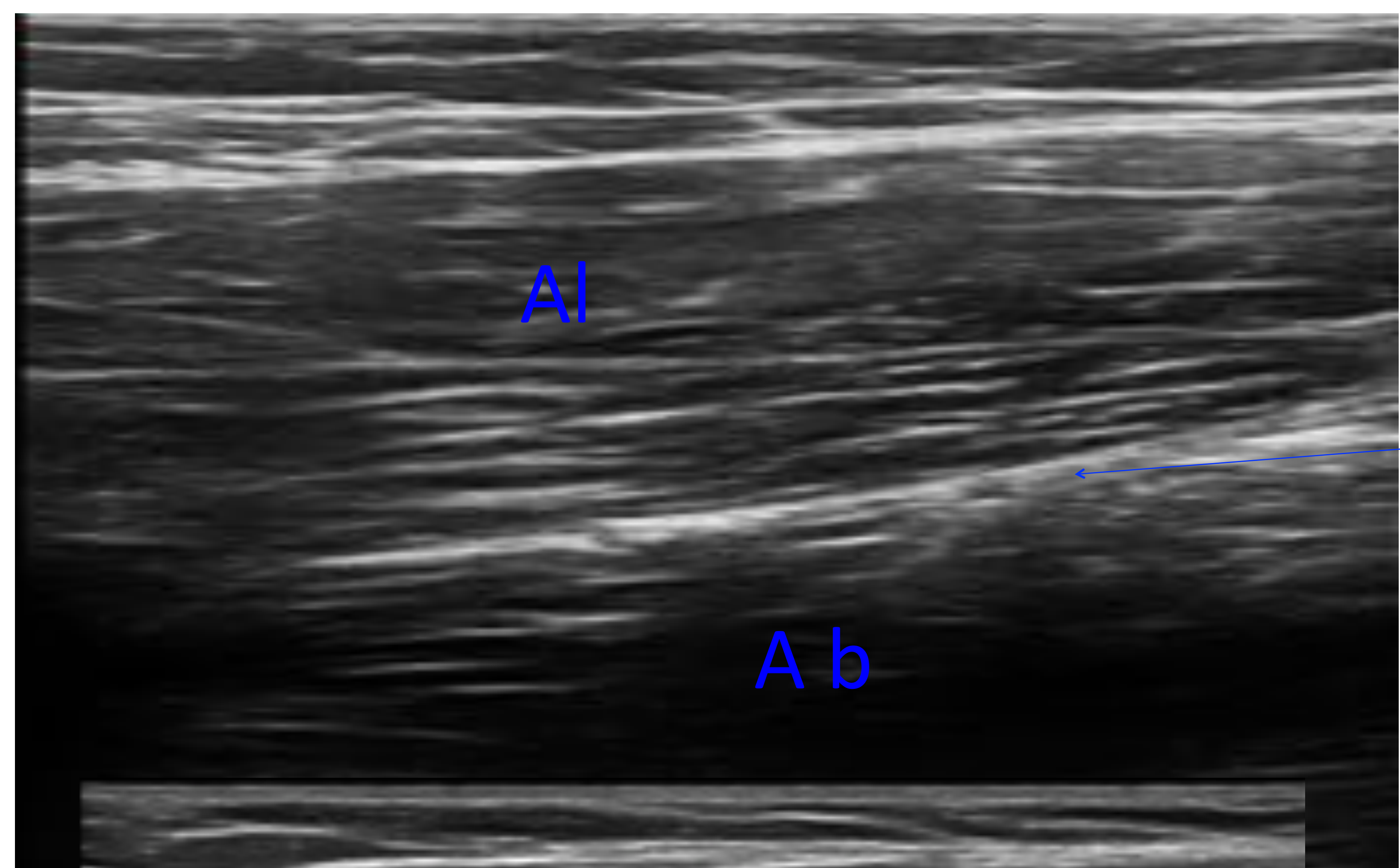
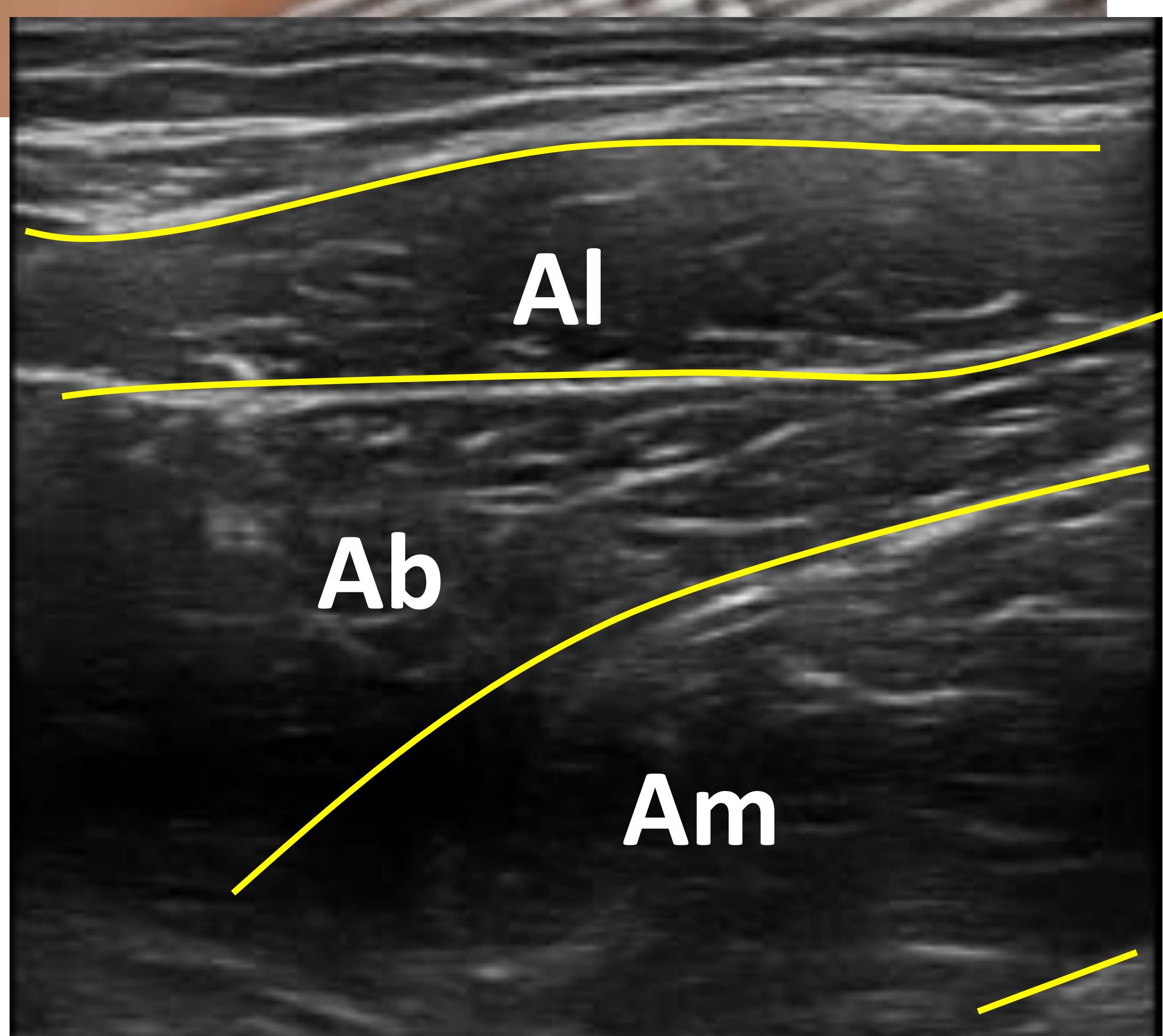

NERVIO OBTURADOR (CÍRCULO)  
ENTRE PECTÍNEO Y ADDUCTOR  
LARGO





# Nervio Obturador

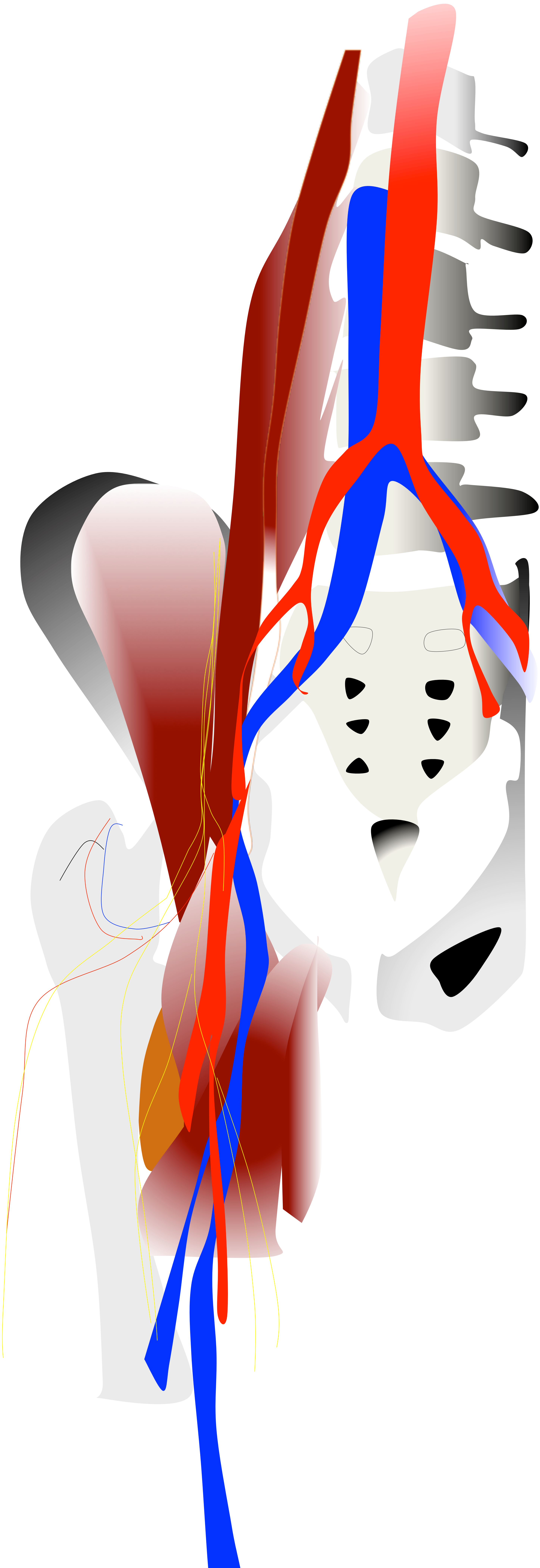
- **Rama anterior:** discurre en el plano graso entre el adductor largo y breve y da la inervación motora de estos músculos y del gracilis y en algunos casos del pectíneo. Sensitiva de cadera y cara medial del tercio medio del muslo.
- **Rama posterior:** atraviesa el obturador externo y discurre entre el adductor breve y el mayor y se encarga de la inervación motora del obturador externo y parte de adductor mayor y breve. Sensitiva: cara interna rodilla



Las ramas (flechas) se localizan entre los planos musculares de los adductores. Al (adductor largo); Ab (Adductor breve); AM (adductor mayor).



# Nervio Femoral



- **Rama principal del plexo lumbar**

(generalmente deriva de las divisiones posteriores de las ramas ventrales de L2-L4)

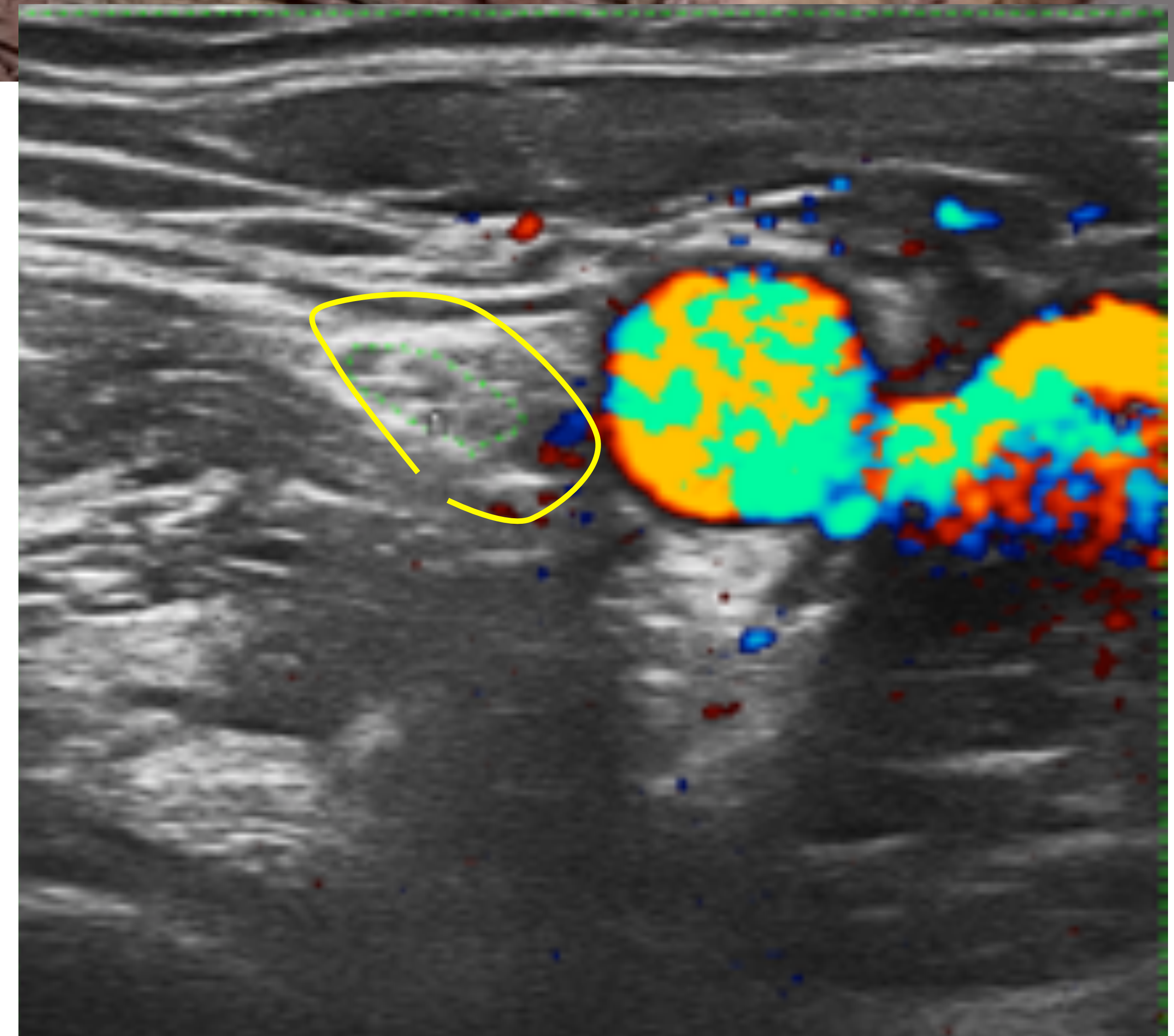
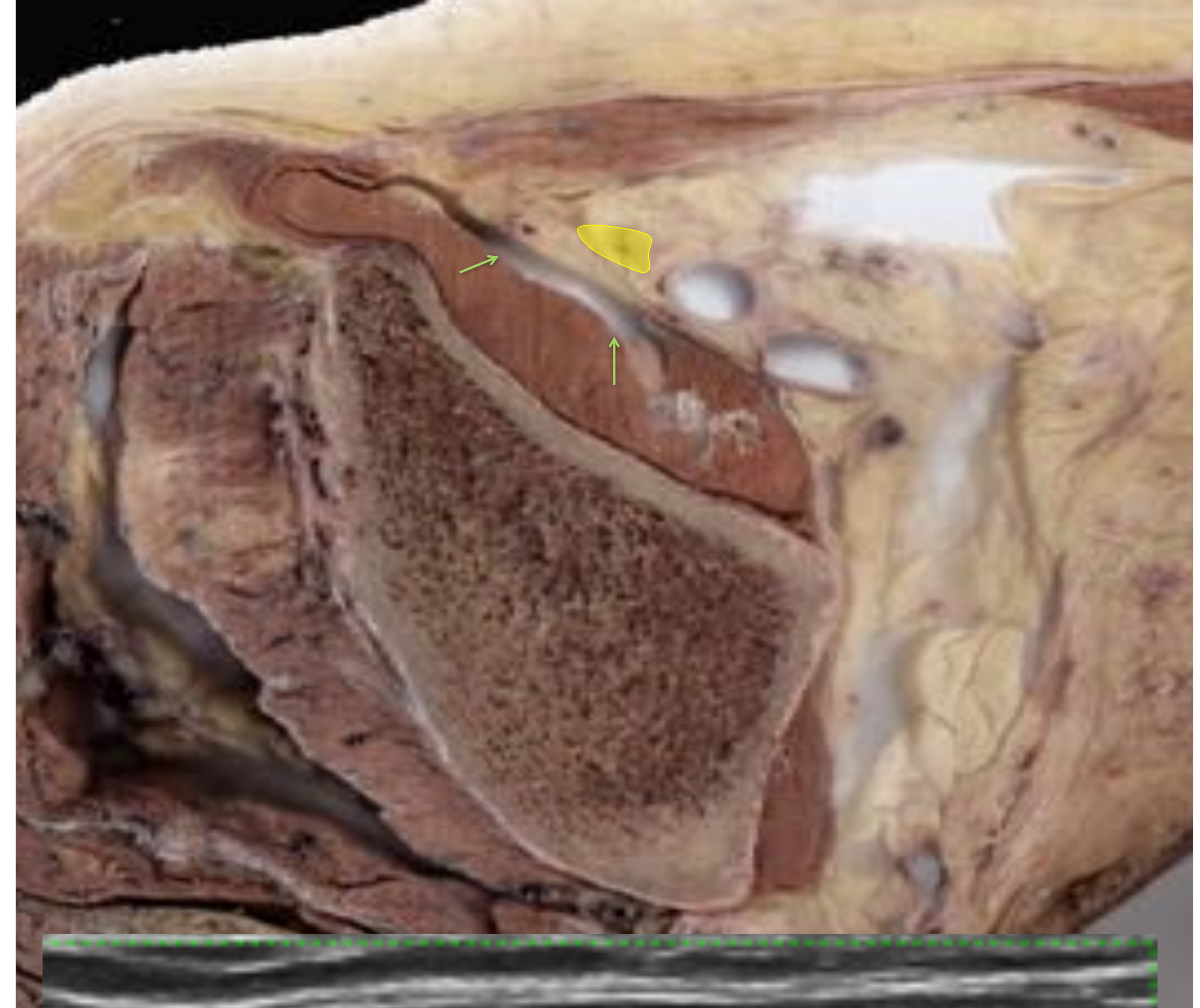
- Desciende a través de las fibras del psoas y emerge del músculo en la parte inferior de su borde lateral y pasa hacia abajo en la corredera entre éste y el ilíaco por detrás de la fascia del ilíaco.

- Envía ramas motoras al psoas y al ilíaco, sale de la pelvis y pasa por debajo del ligamento inguinal

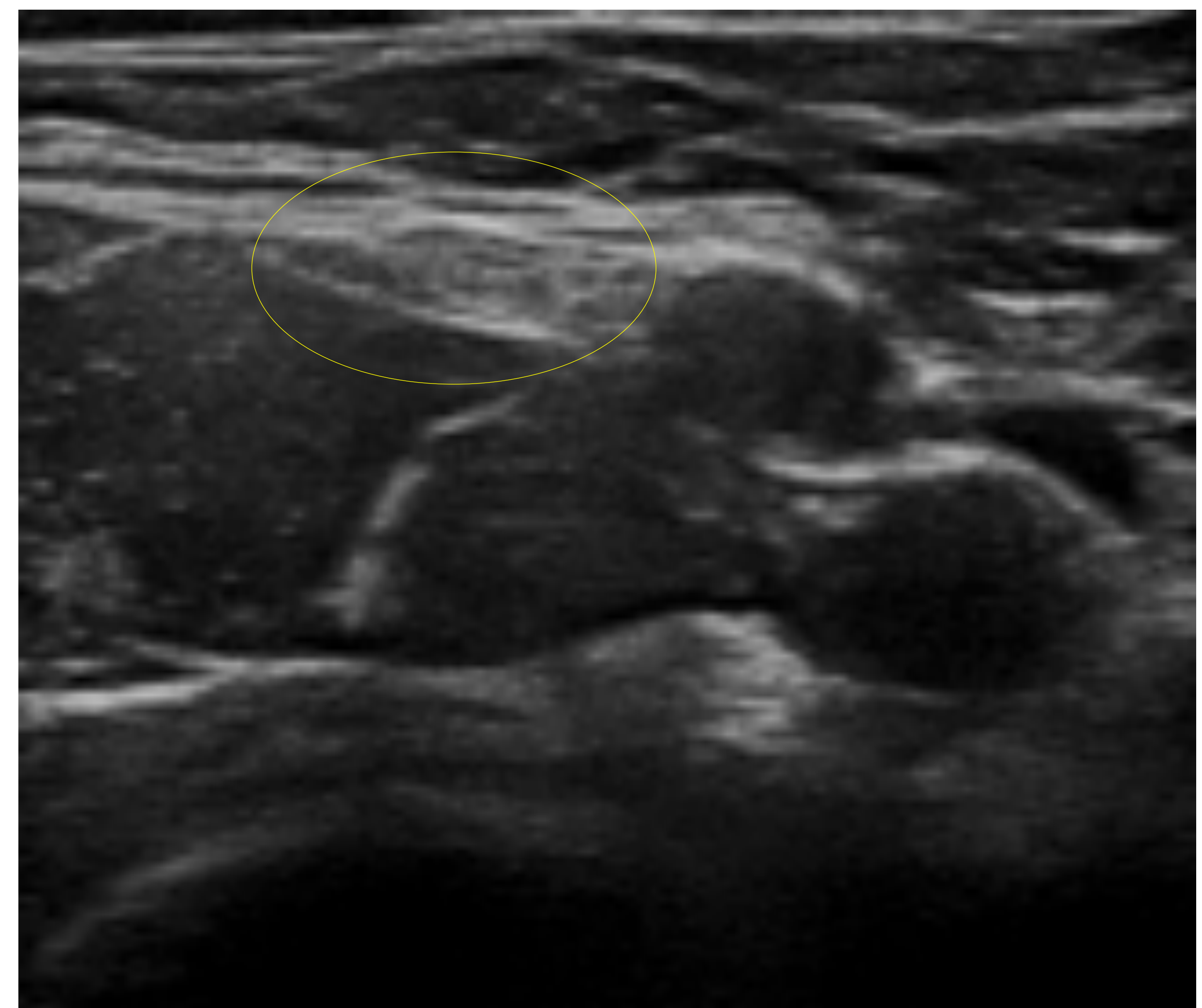


# NERVIO FEMORAL

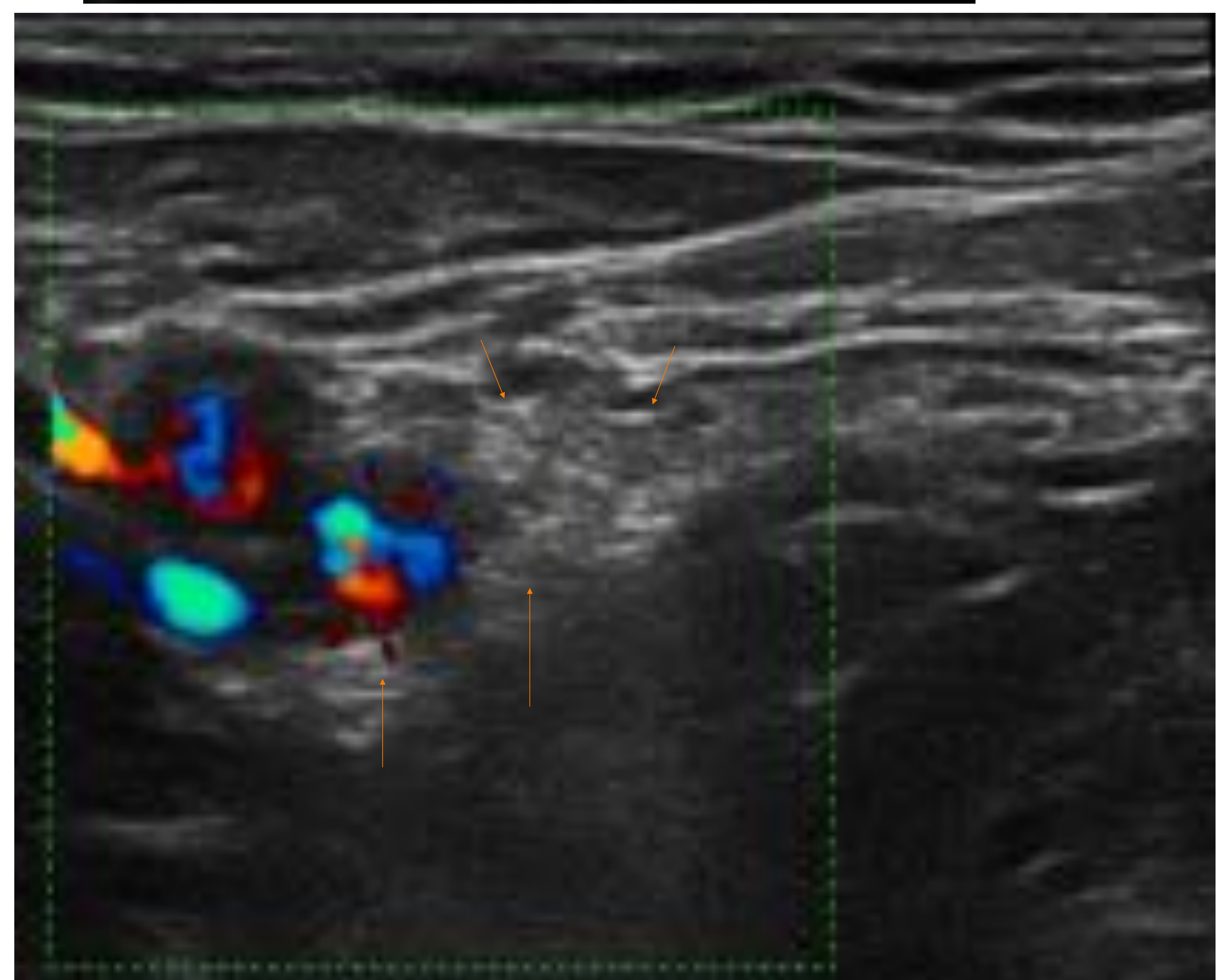
- Profundo al ligamento, el nervio cruza un túnel osteofibroso rígido (**laguna musculorum**), próximo al tendón del ileopsoas y separado de la arteria y vena femoral por el arco o fascia ileopectínea. (Área 22-23 mm cuadrados)
- En el muslo se divide en varias ramas anteriores y posteriores



- División anterior: proporciona inervación motora al sartorio y pectíneo y sensitiva para la piel del muslo anterior y medial
- División posterior: proporciona inervación motora al cuádriceps y nervio safeno

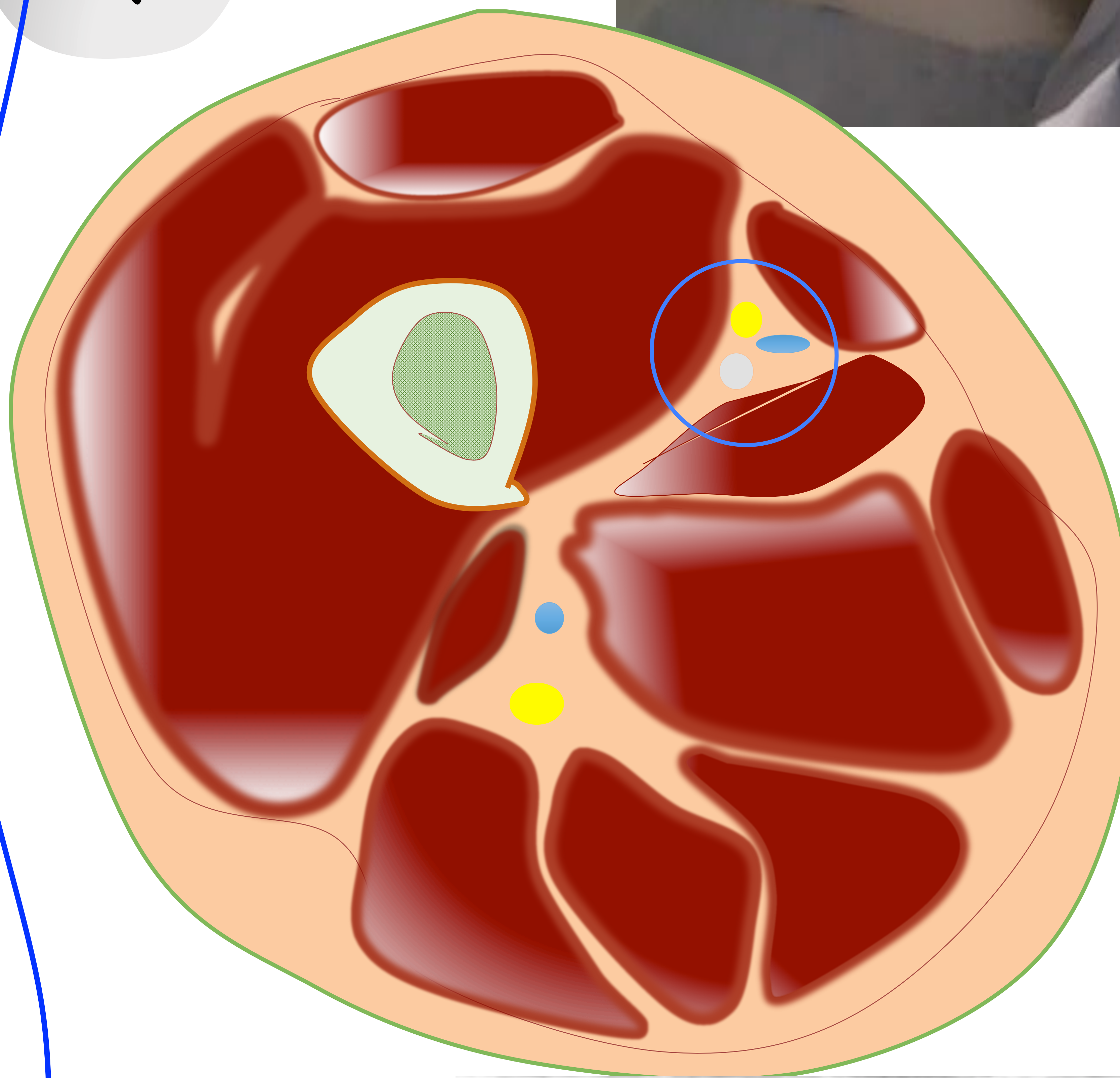
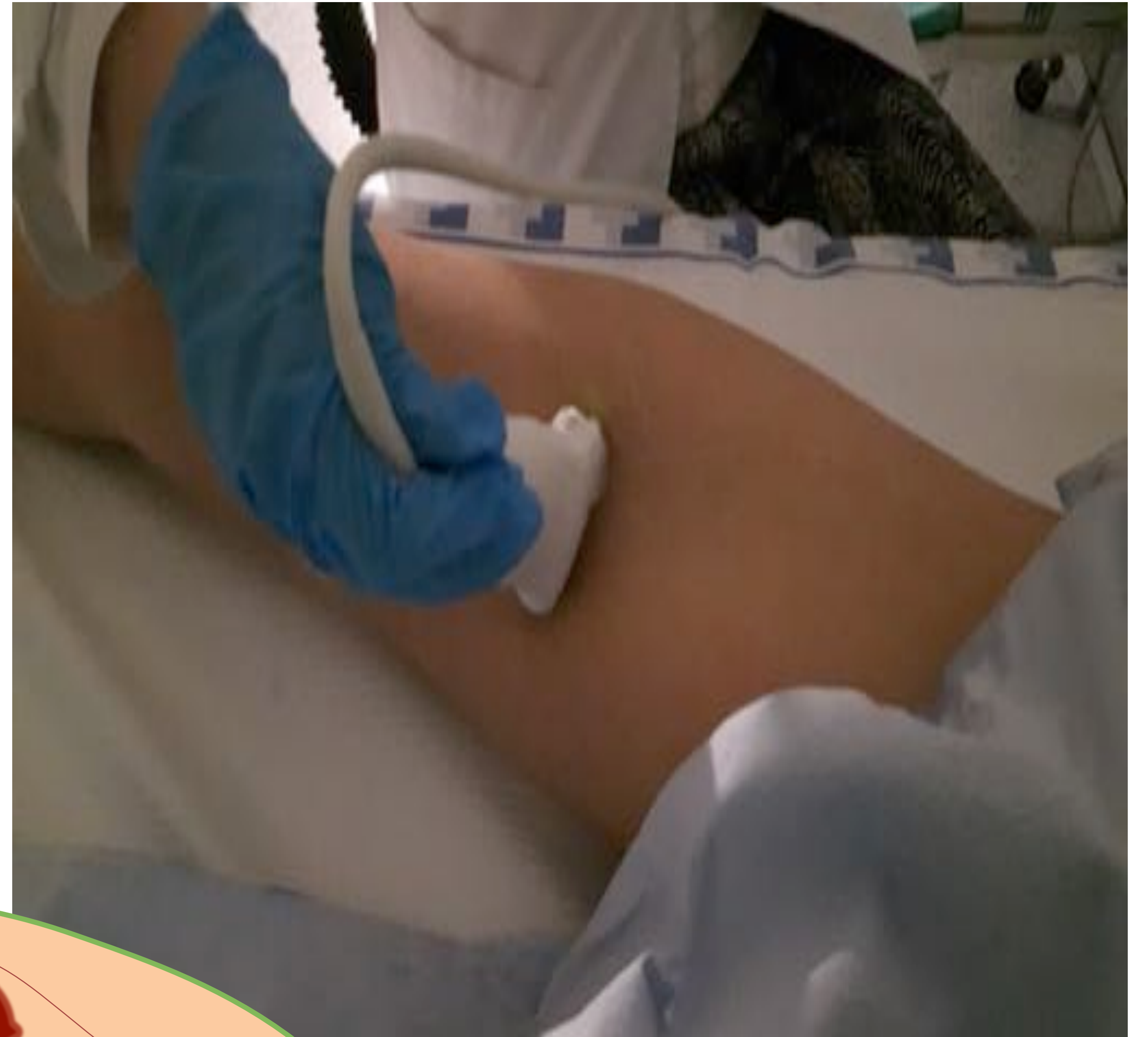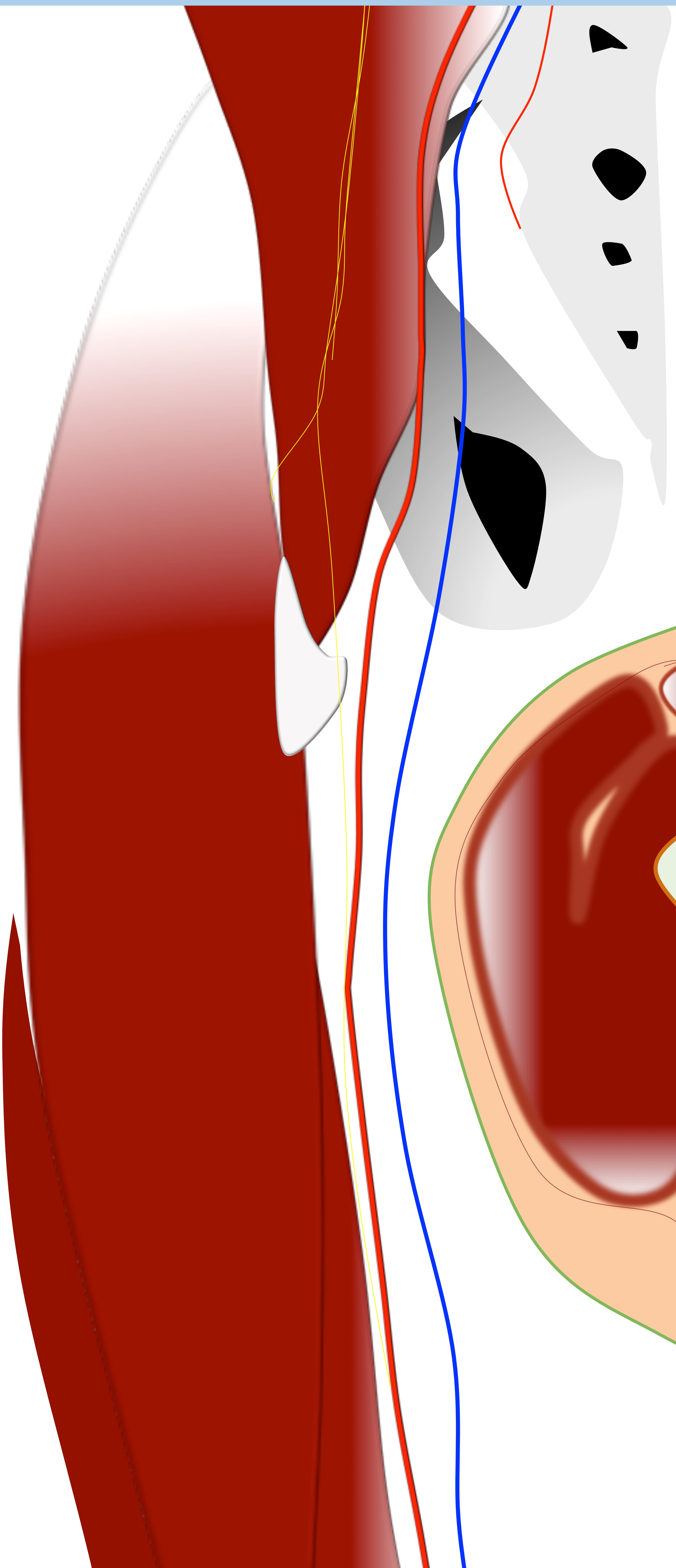


En las imágenes vemos el nervio femoral (círculo amarillo), lateral a la arteria femoral. En la imagen inferior vemos la división en pequeñas ramas (flechas naranjas)



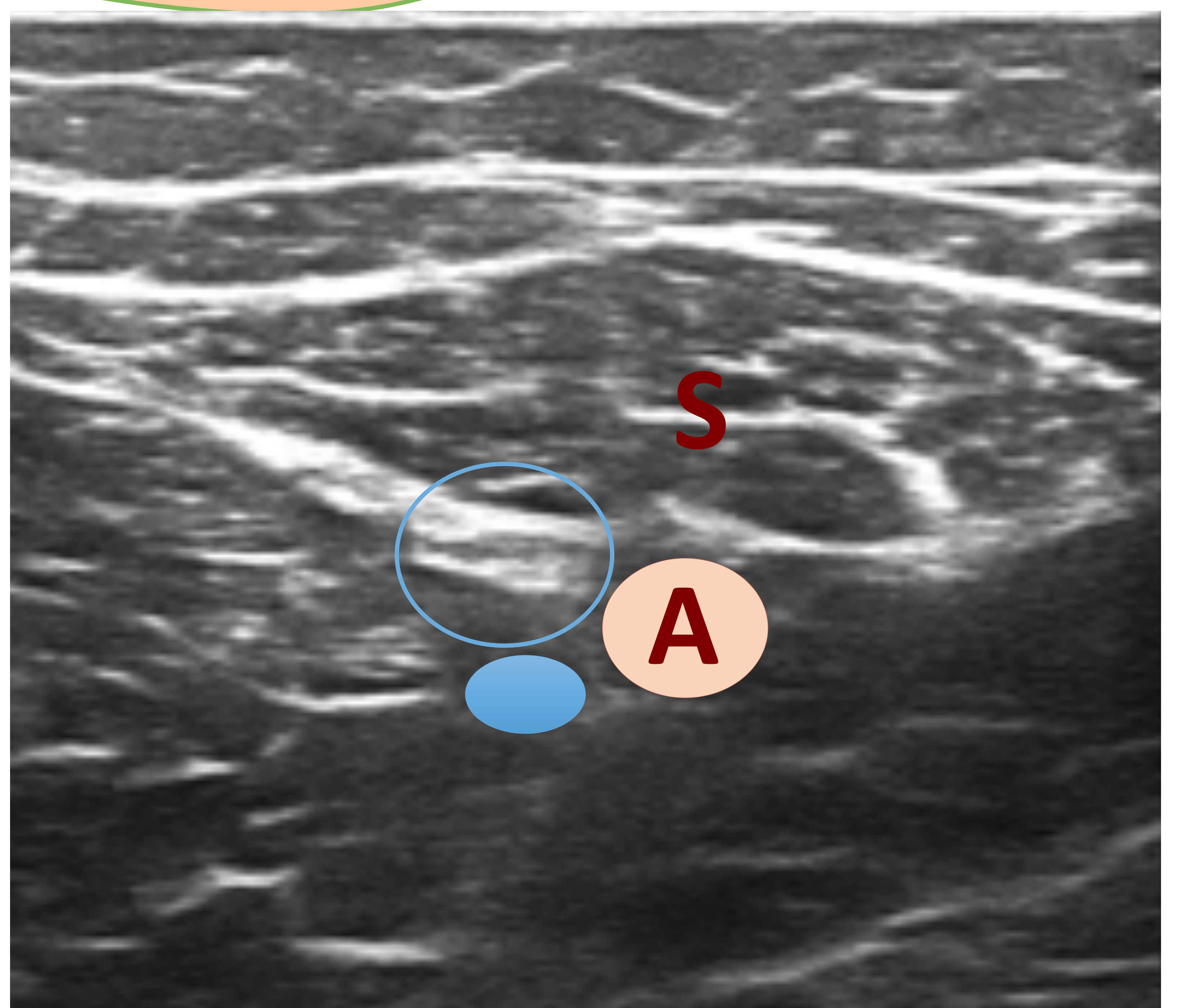


# Nervio Safeno



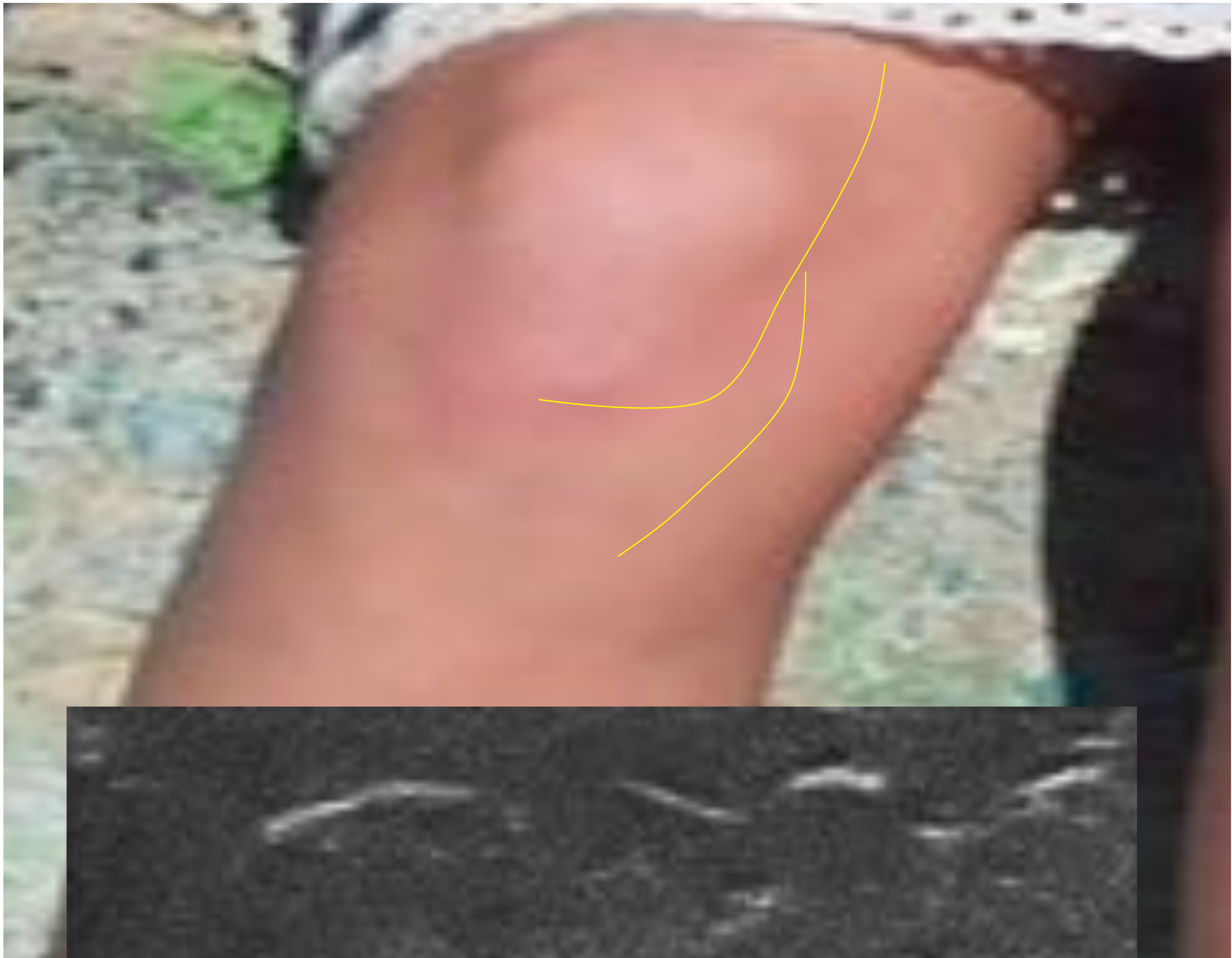
En eje corto, el nervio (círculo) se localiza adyacente a los vasos femorales por debajo del sartorio

- Rama del n femoral
- Se origina distal al ligamento inguinal
- Trayecto oblicuo profundo al sartorio
- Inervación sensitiva del muslo medial, pierna y <sup>pie</sup>



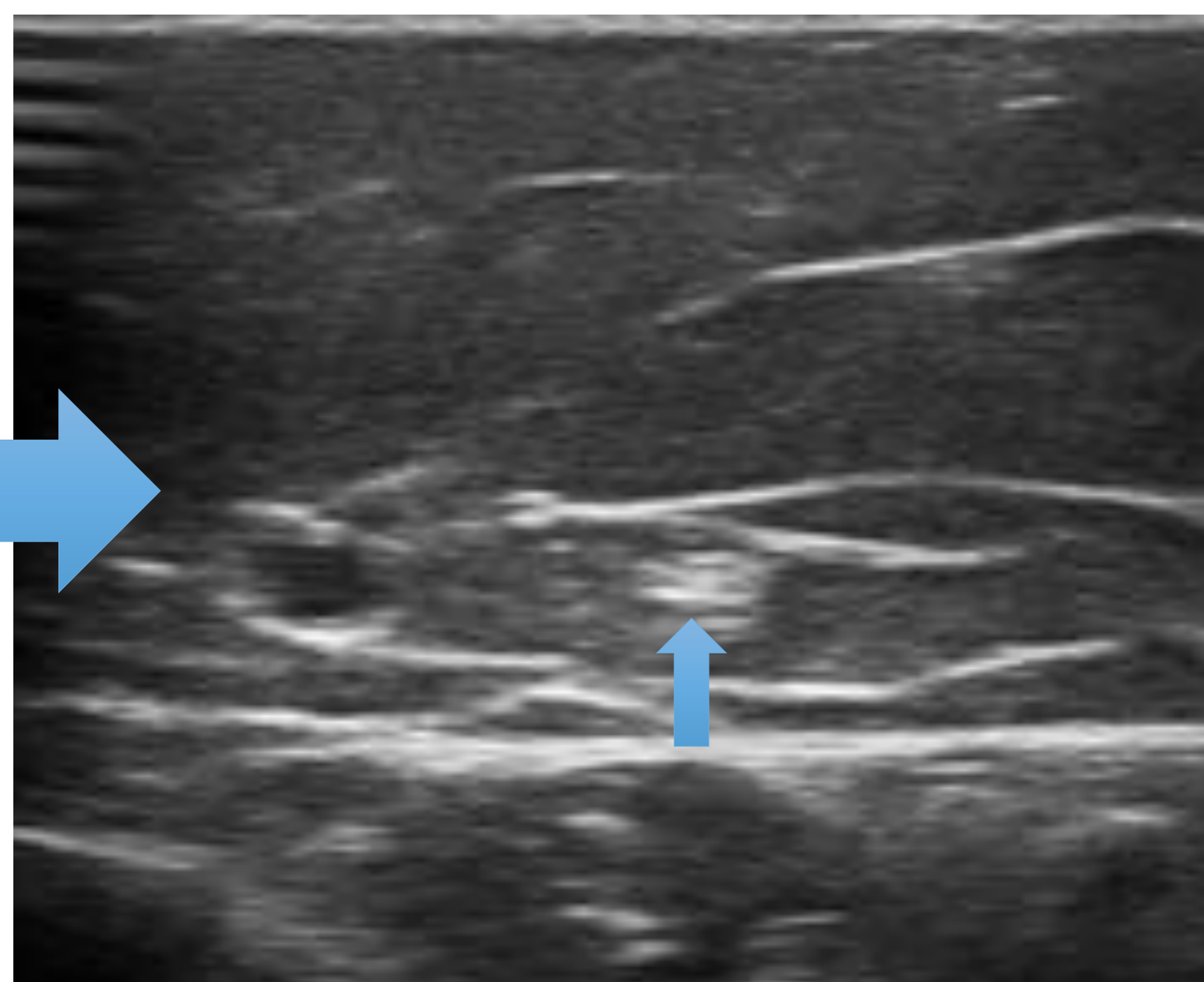
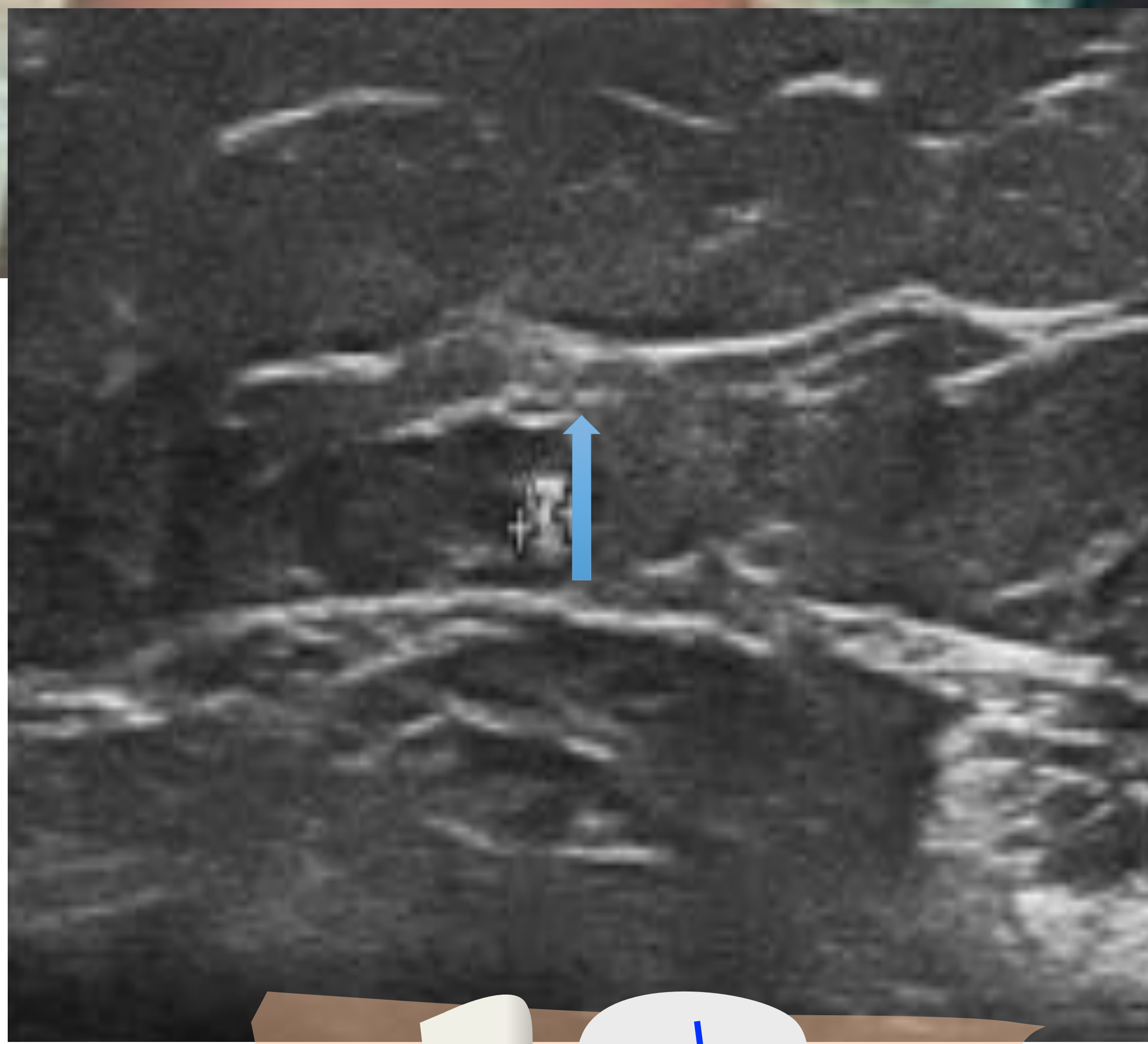


# Nervio Safeno

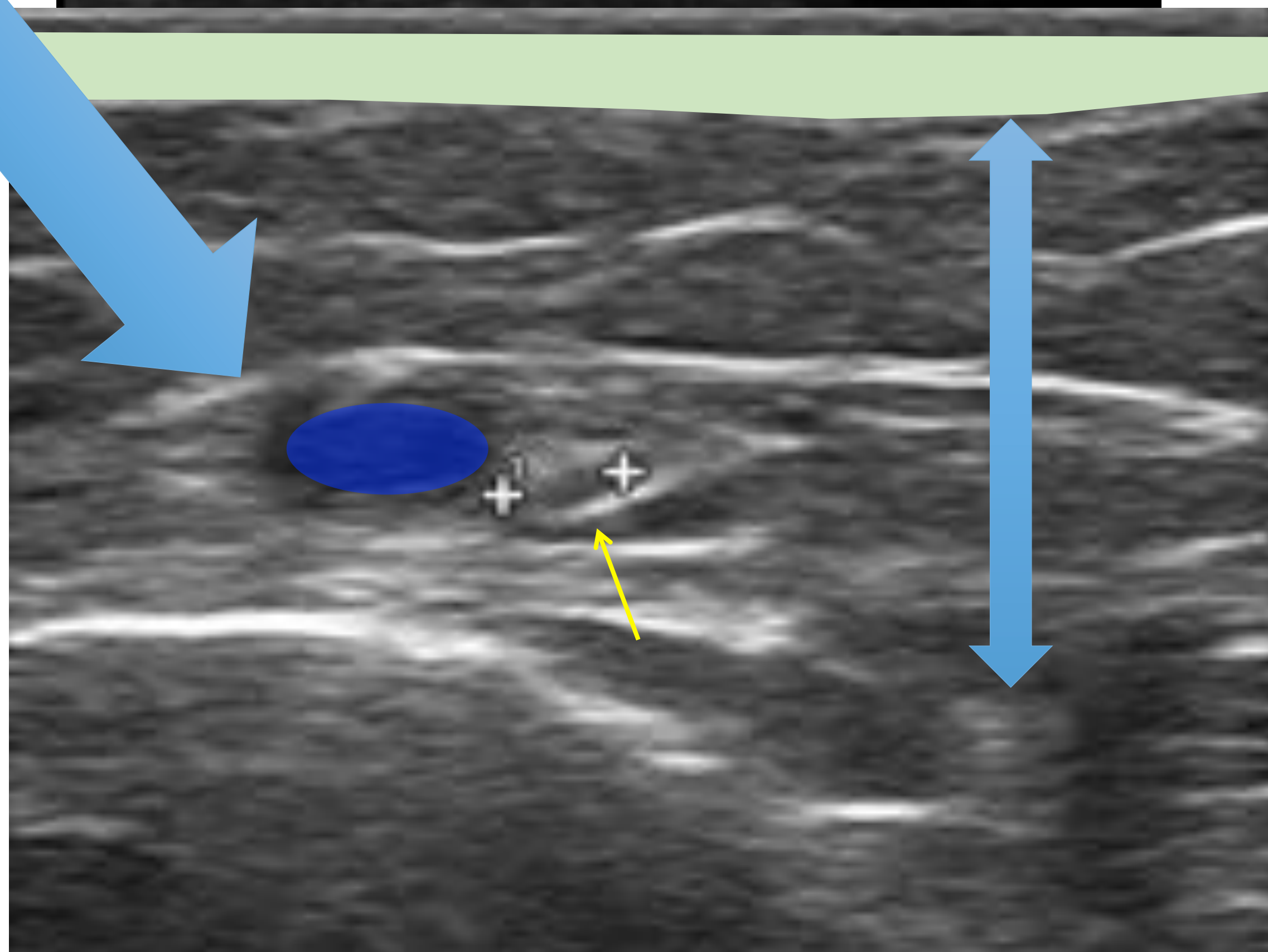
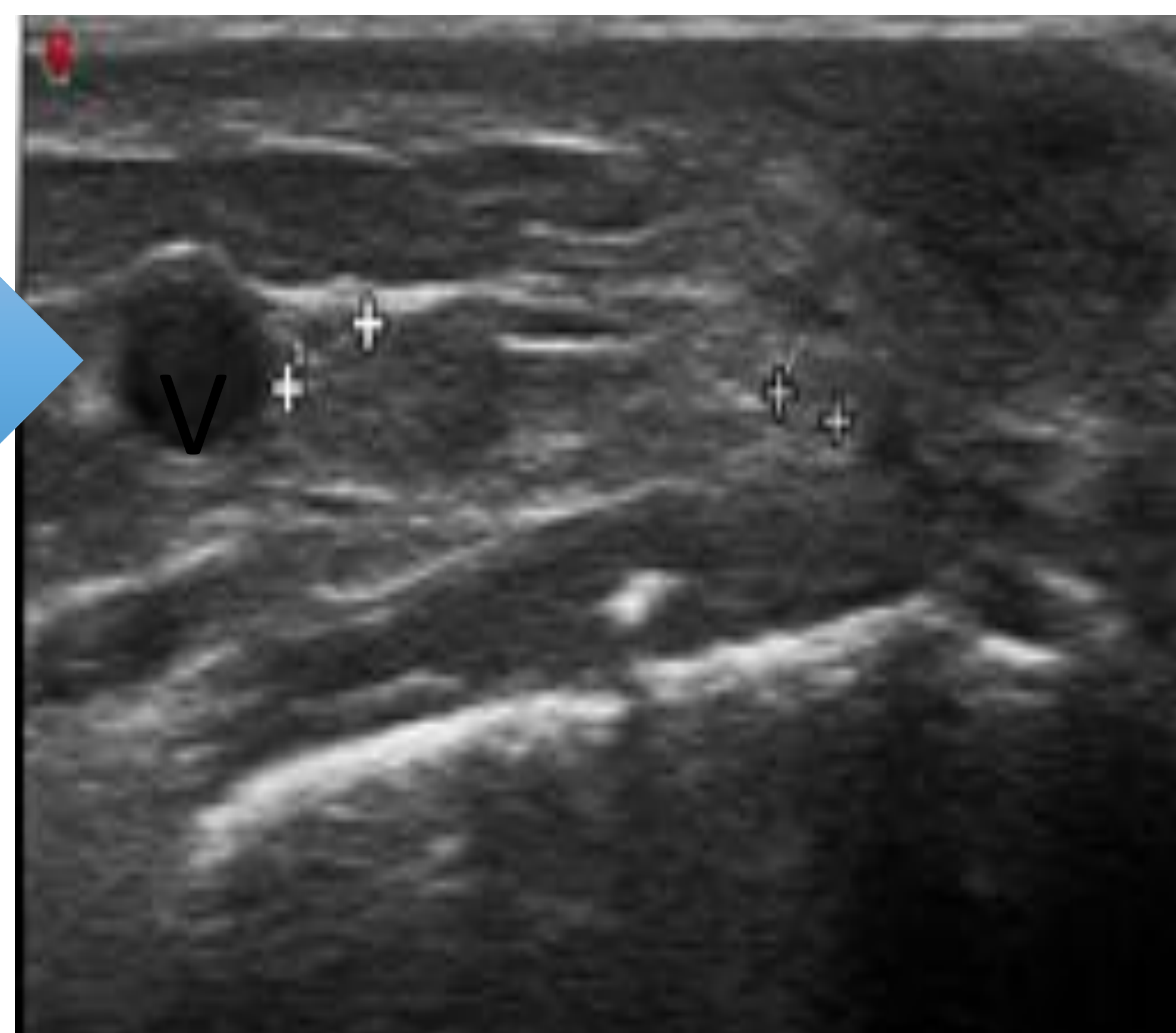


## Ramas infrapatelares del nervio safeno:

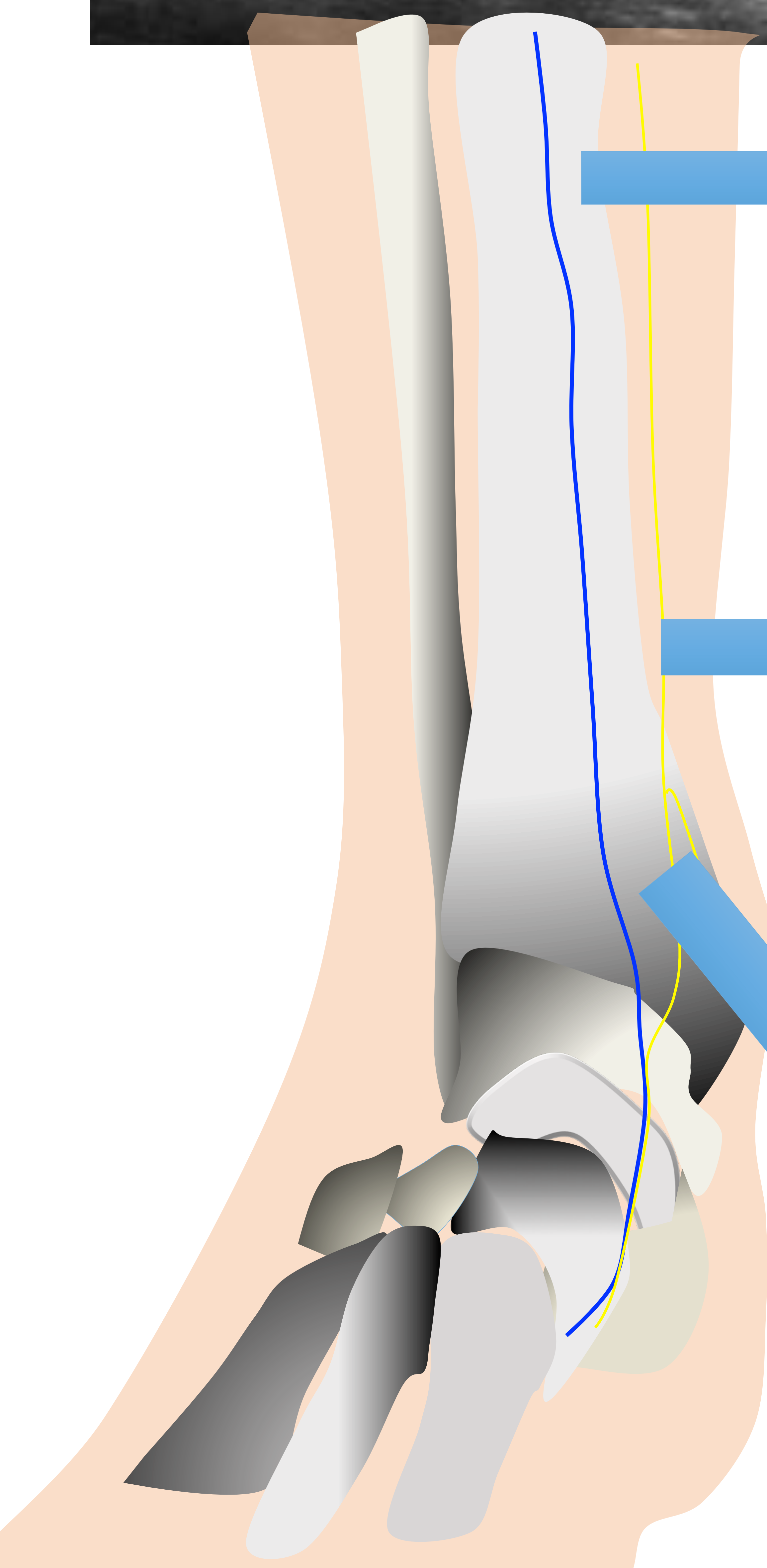
- inervan la piel de la región anteromedial de la rodilla y las estructuras articulares mediales
- Alta variabilidad en cuanto a origen, relación con el sartorio, trayecto y distribución.
- Susceptibles a iatrogenia (10-100% tras cirugía de rodilla)



- Inerva la piel de la cara dorso-medial del pie hasta la primera articulación tarso-metatarsiana
- Patología poco común: trauma, IQ



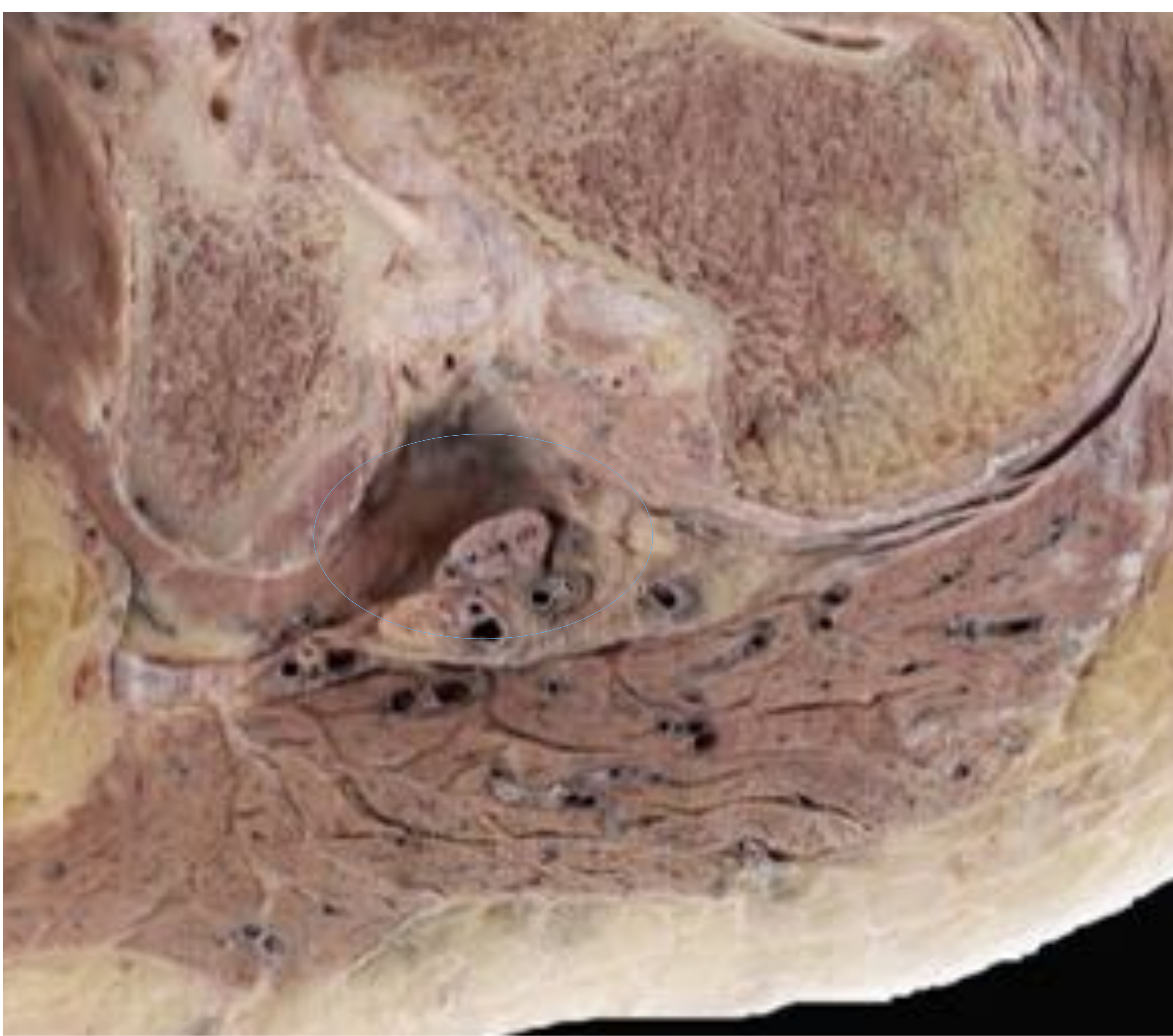
Distalmente, la referencia es la vena safena interna. El nervio se encuentra adyacente.



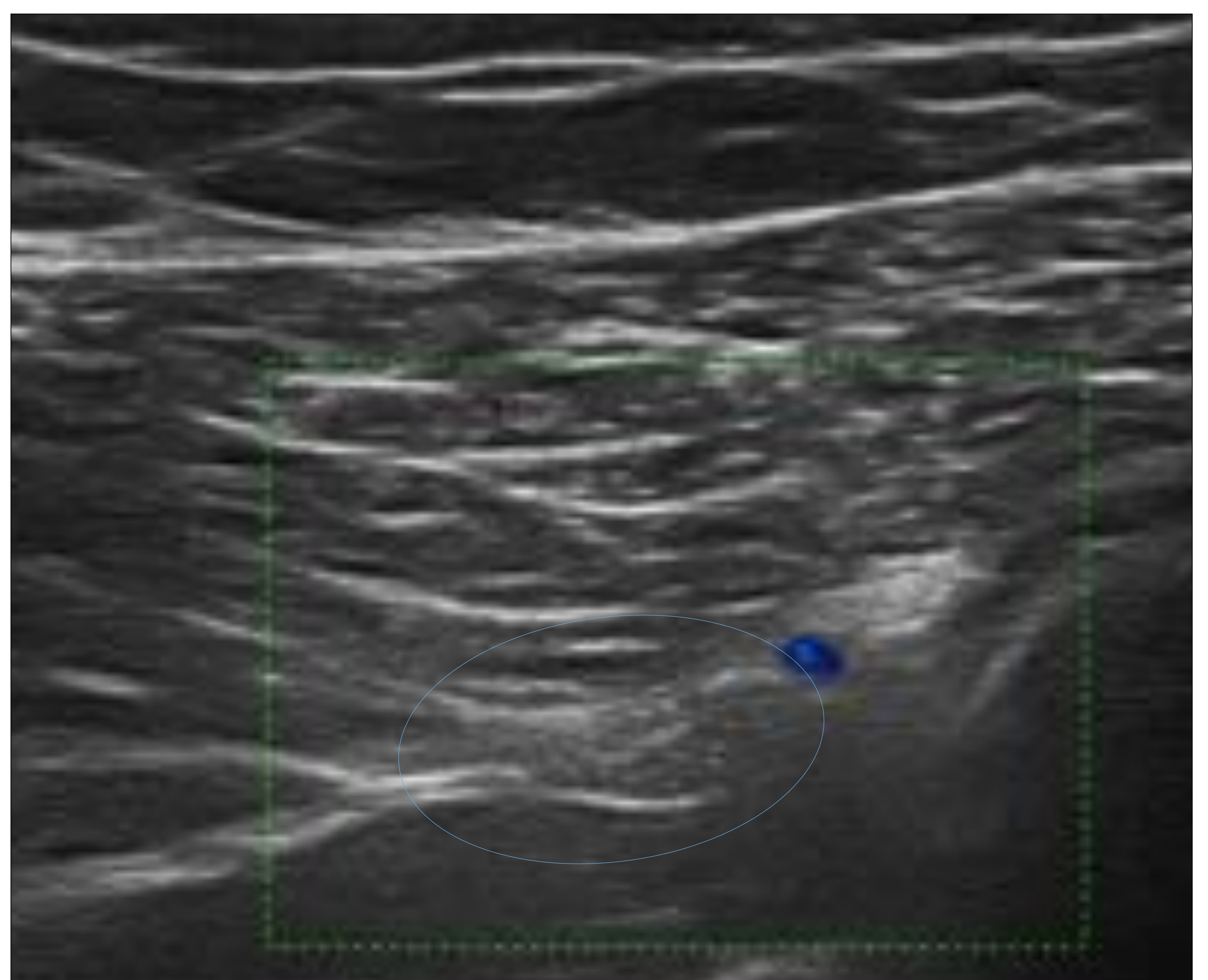
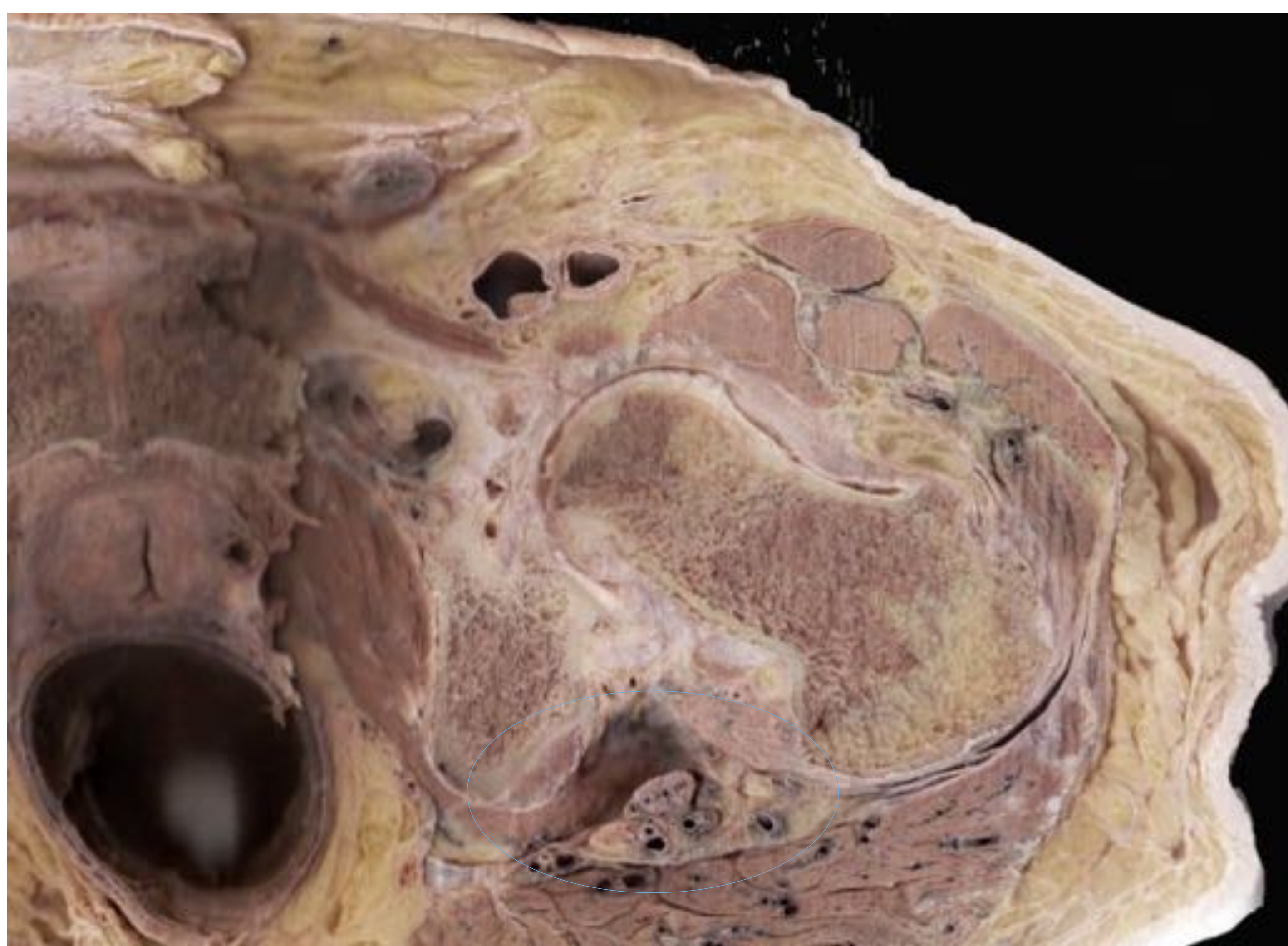


# Nervio Ciático

Deriva de las ramas ventrales de L2 a S3.  
Es el de mayor tamaño de la economía

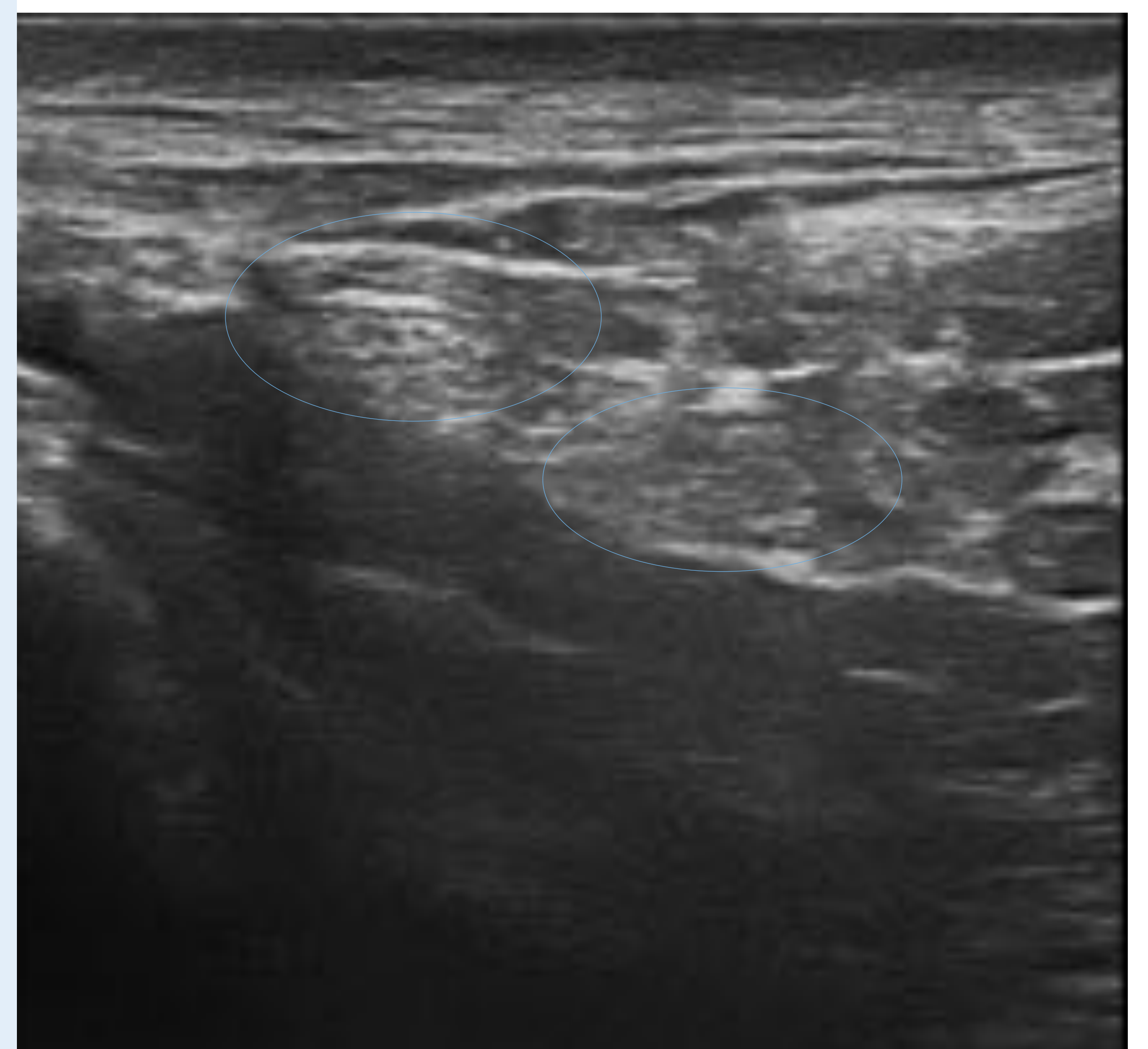


Entra en la región glútea, que es donde comienza a ser accesible a la ecografía, tras pasar el agujero ciático mayor **acompañado por los nervios glúteo inferior y femoral cutáneo posterior.**



- ❑ **DIVISIÓN TIBIAL:** bíceps femoral (cabeza larga), semitendinoso, semimembranoso, adductor mayor.
- ❑ **DIVISIÓN PERONEAL:** porción corta del bíceps femoral.

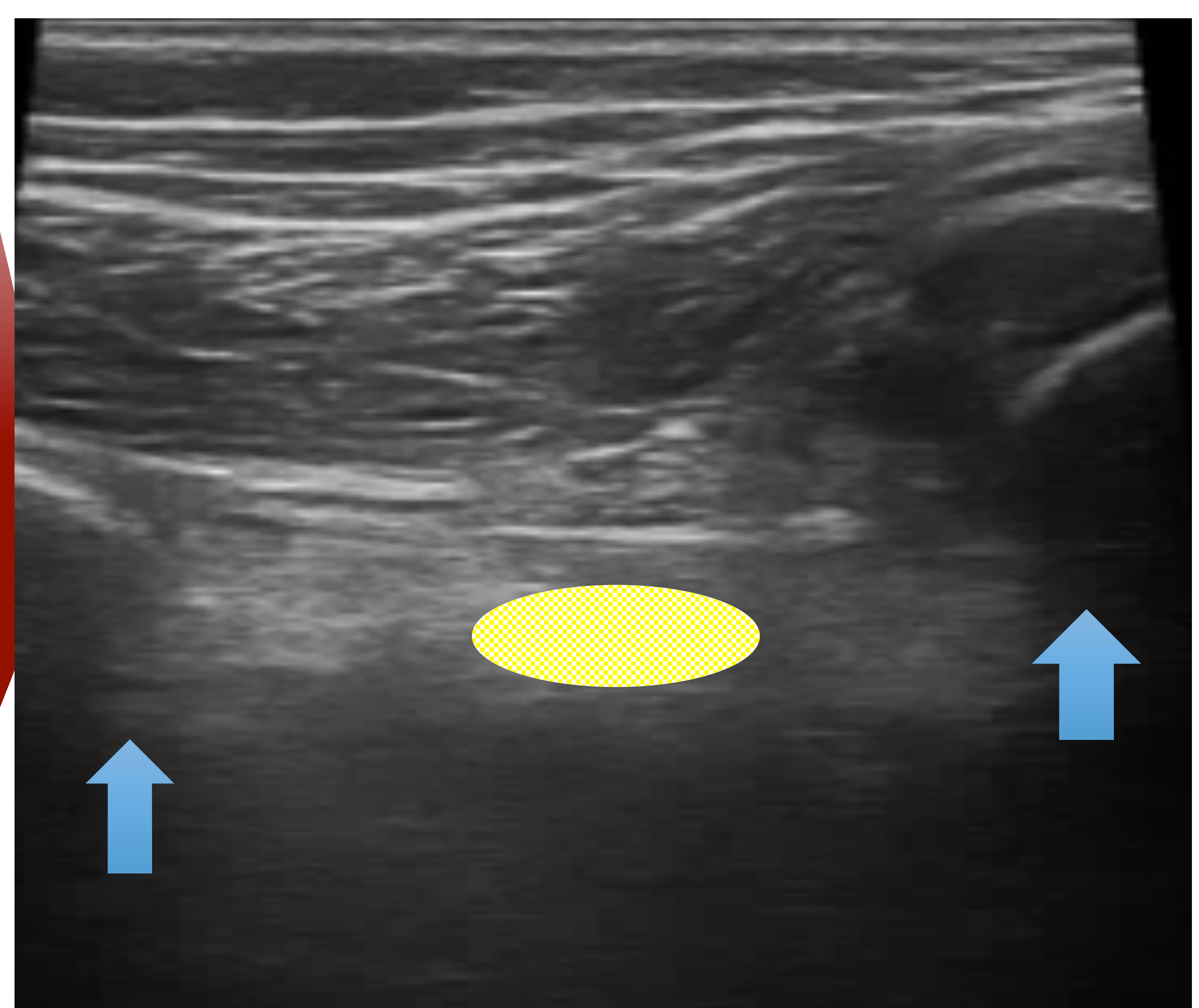
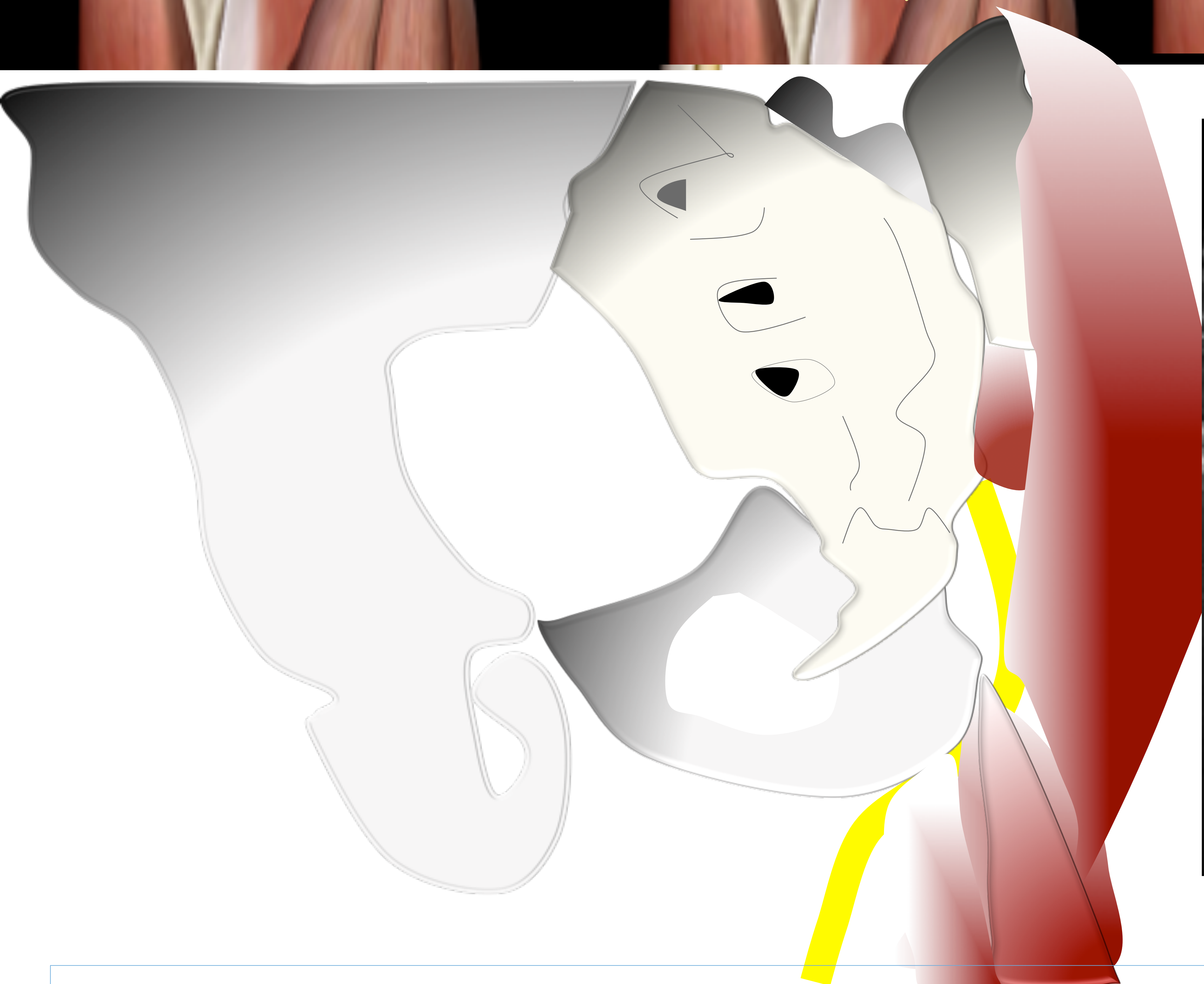
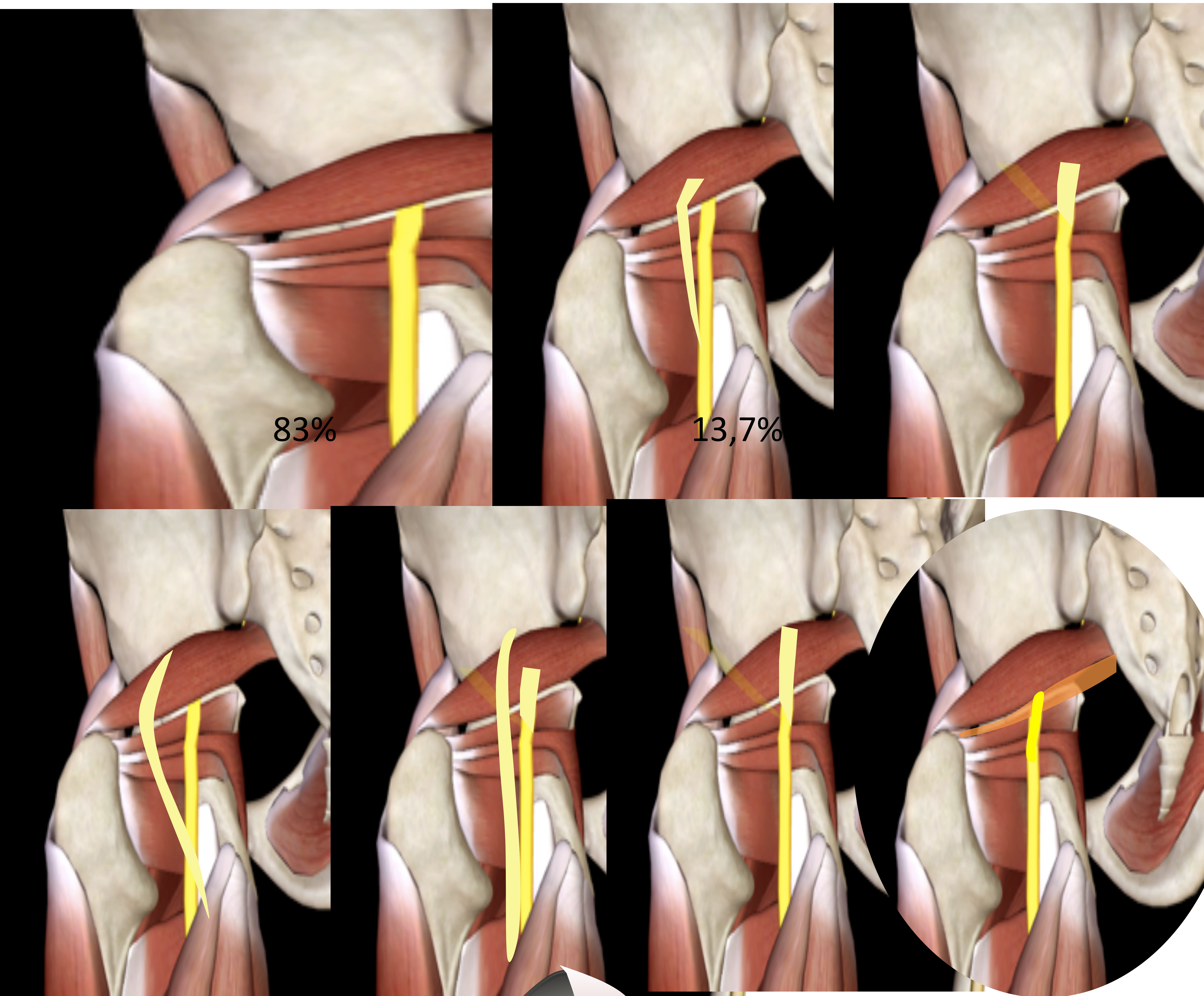
Se encarga de la inervación motora de los músculos del compartimento posterior del muslo y de prácticamente todas las funciones motoras y sensitivas por debajo de la rodilla





Beaton & Anson 1938

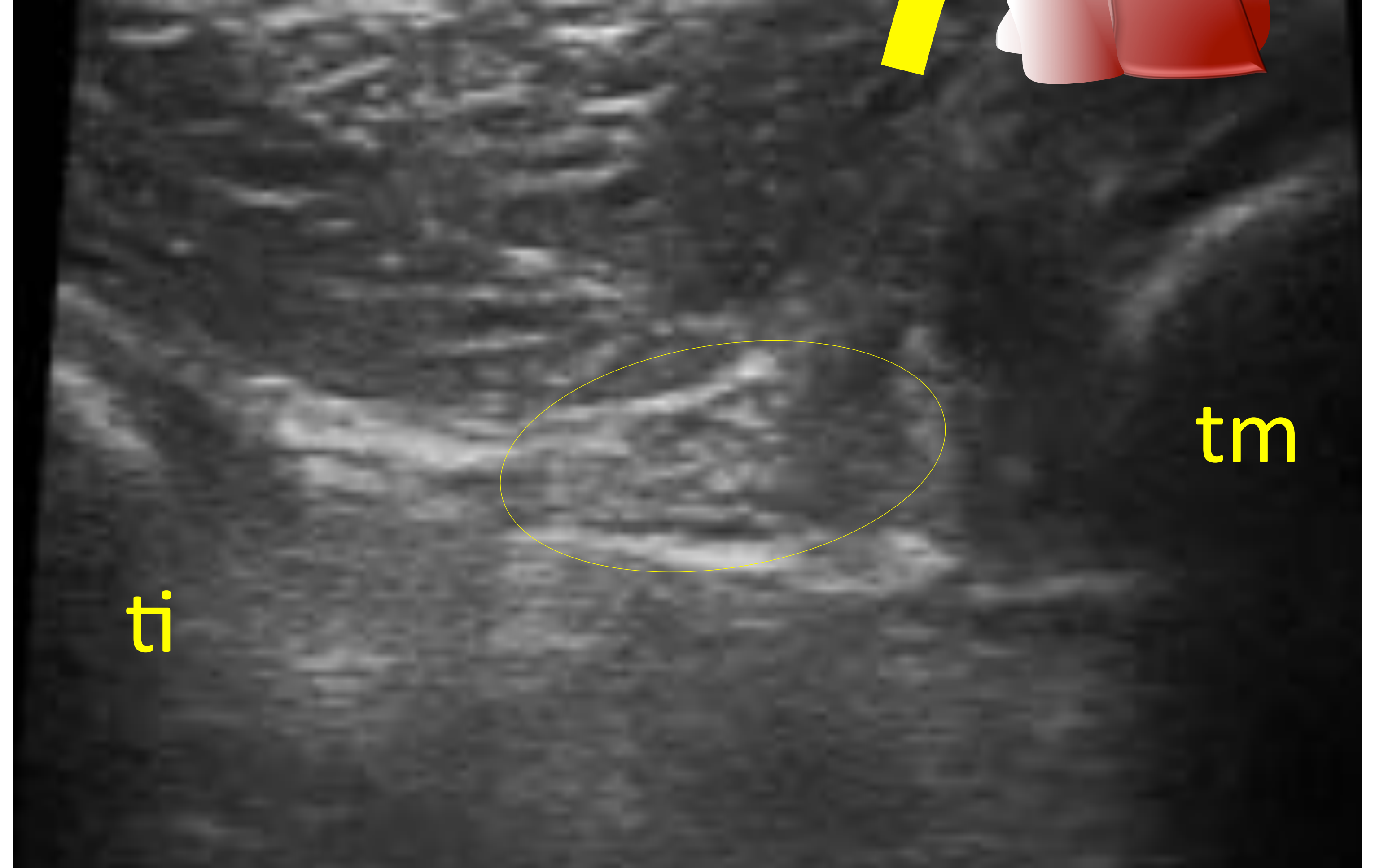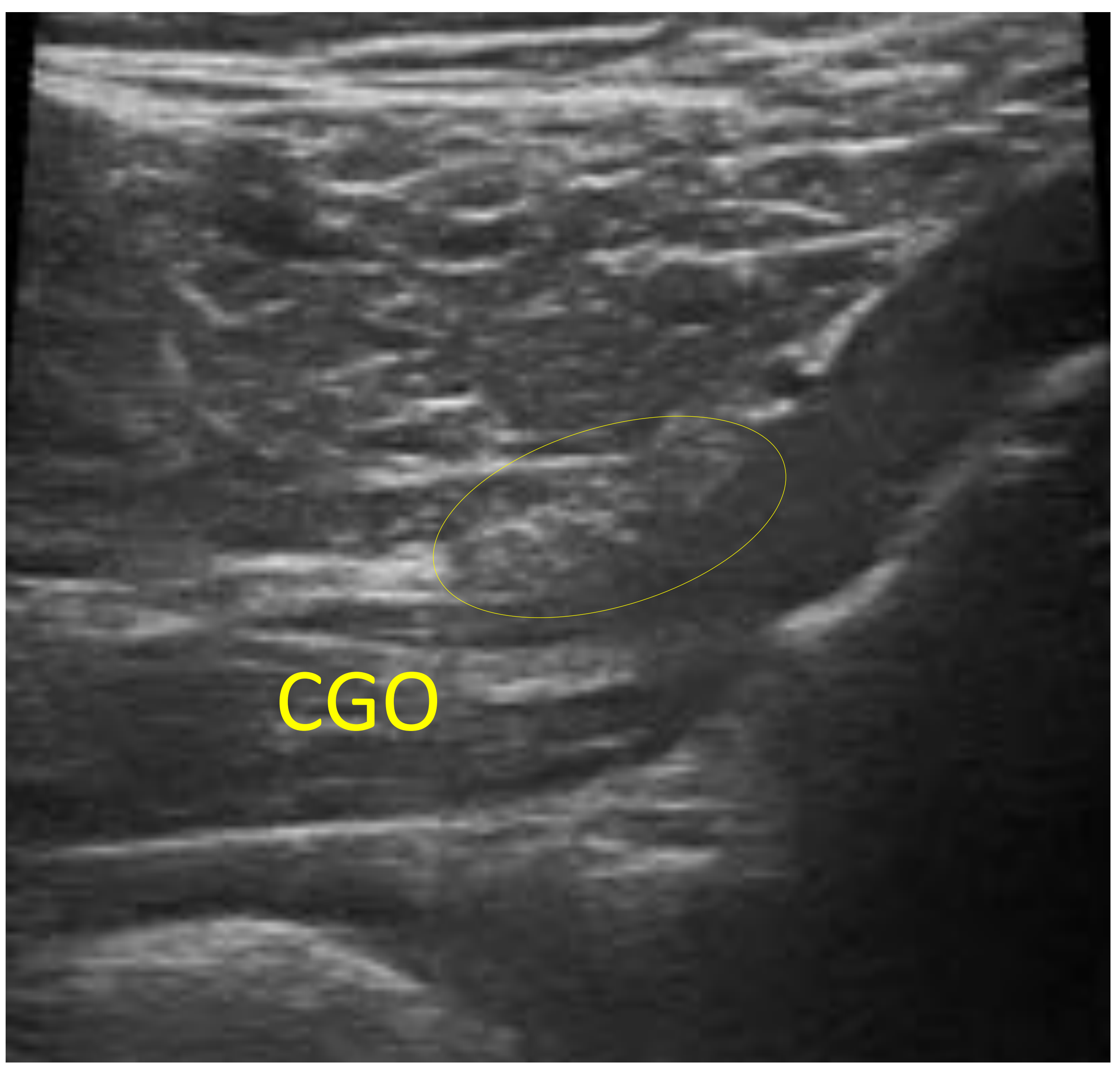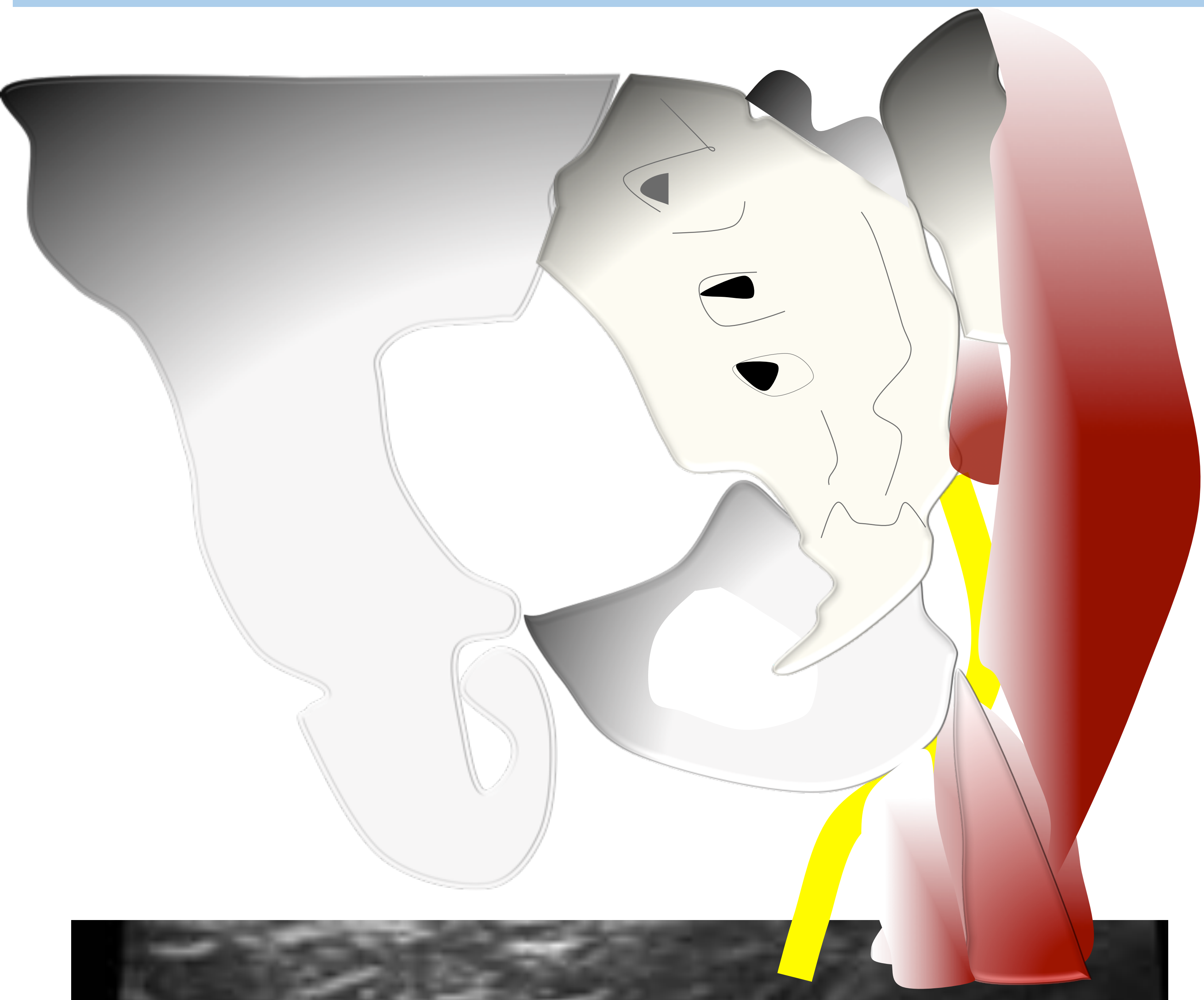
Variantes en la salida del nervio ciático respecto al músculo piramidal



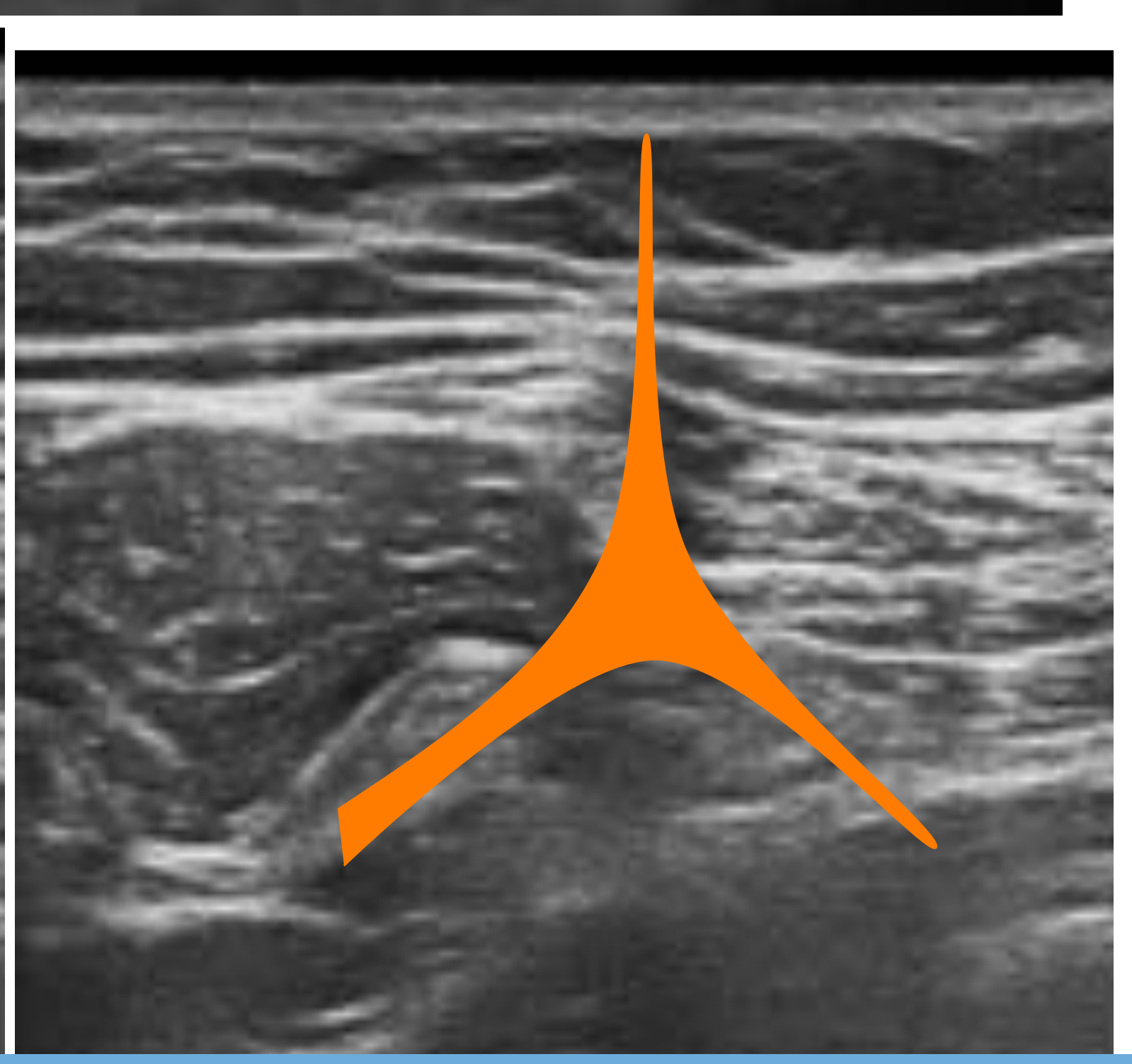
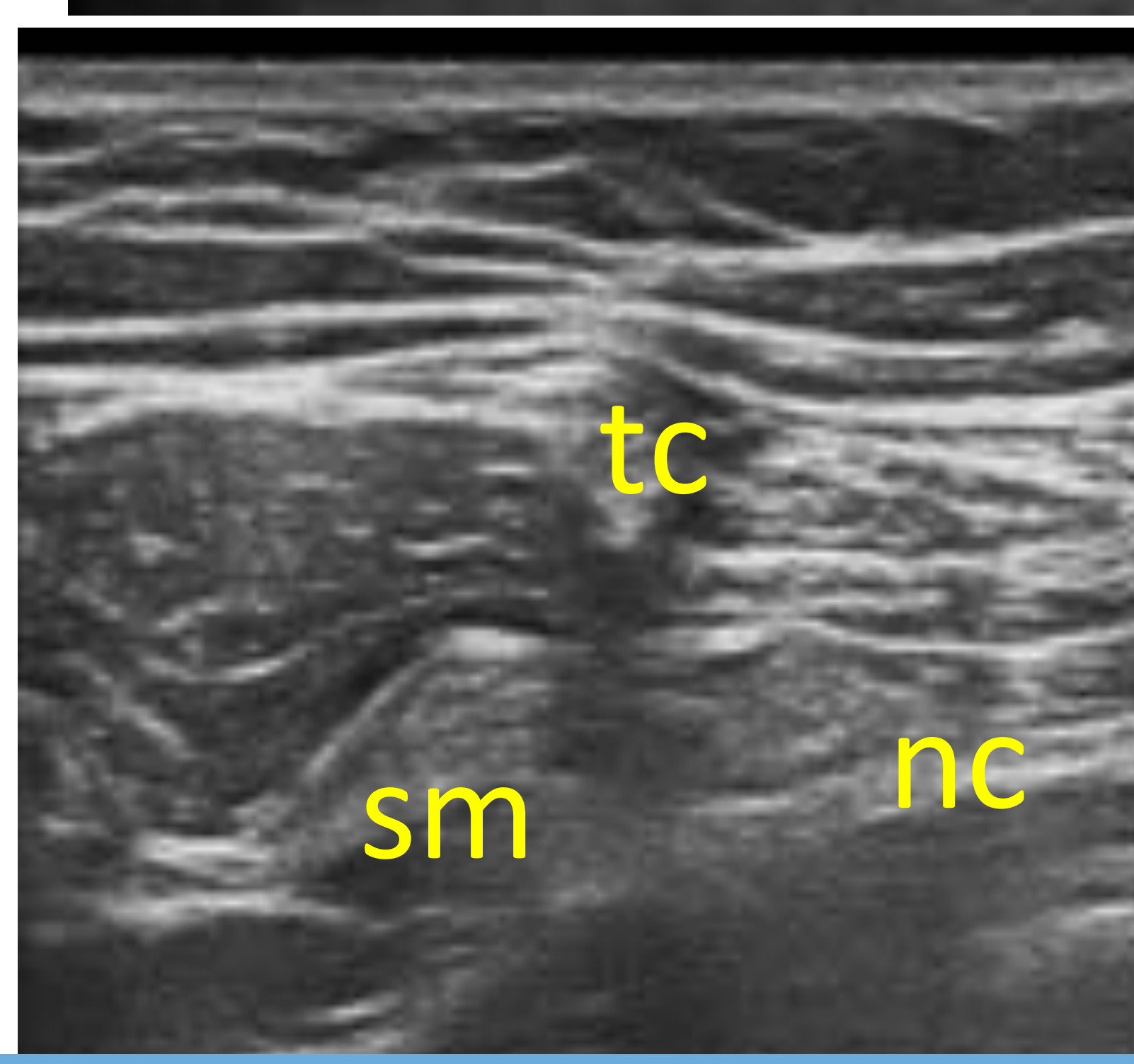
Nuestras referencias son el trocánter mayor y la tuberosidad isquática (flechas). El nervio es visible entre ambas



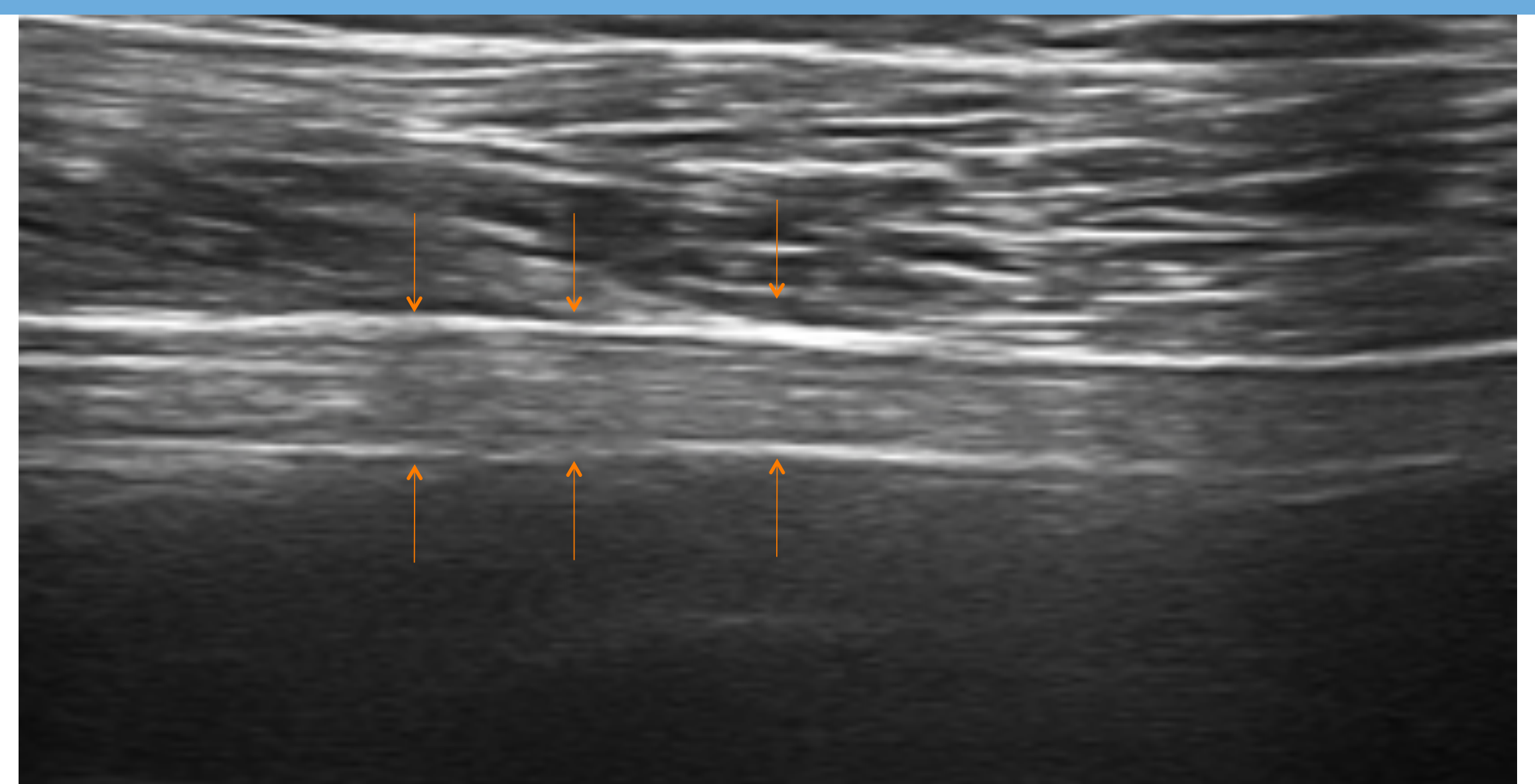
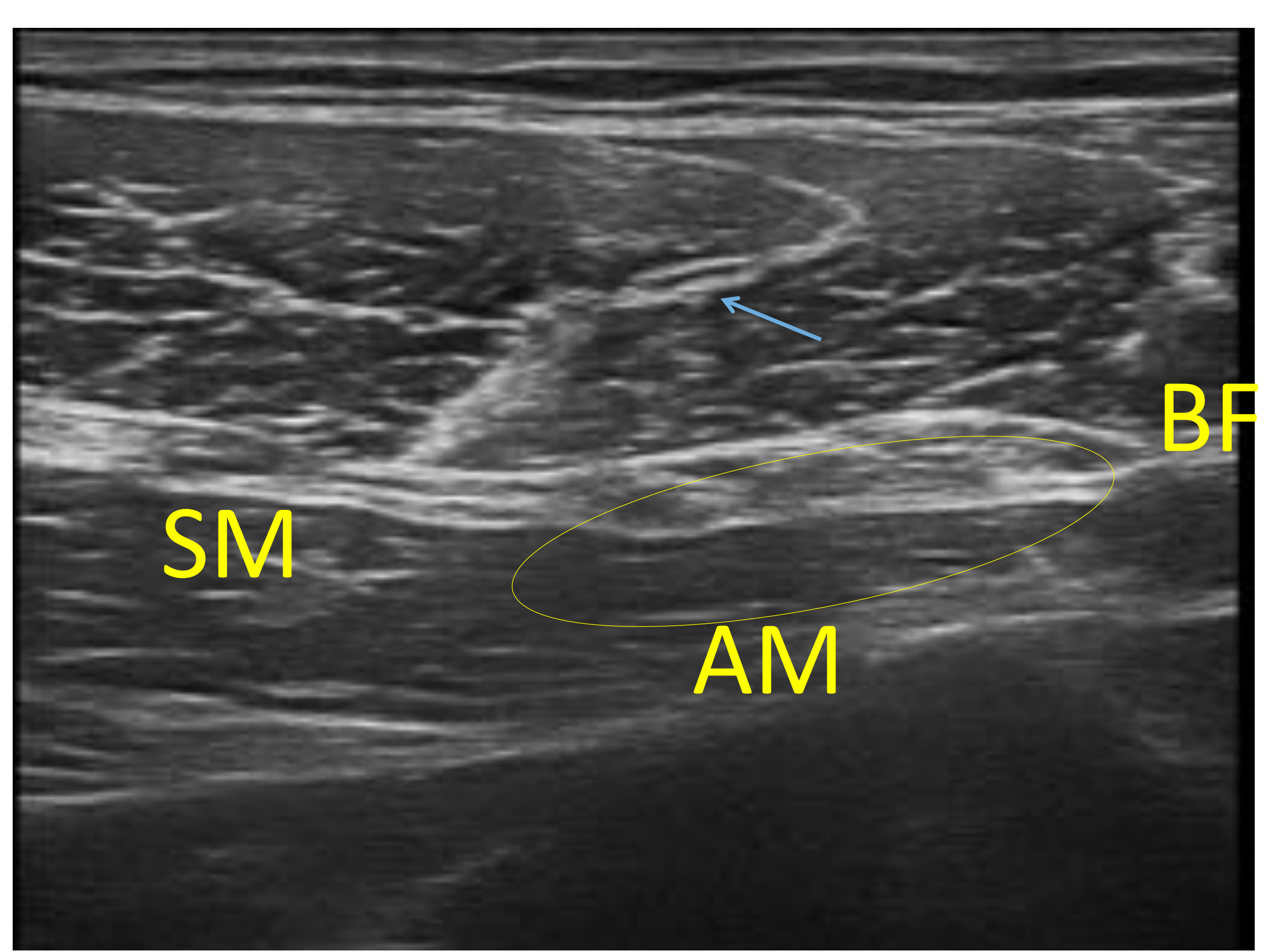
# Nervio Ciático



En el espacio glúteo profundo, tras pasar el piramidal, el nervio se encuentra superficial al complejo gémino-obturador (CGO). Distal a esta zona podemos encontrarlo en el espacio isquiofemoral entre el trocánter mayor y al tuberosidad isquiática



Muslo proximal: signo de Mercedes Benz: tendón conjunto, semimebranoso y nervio ciático

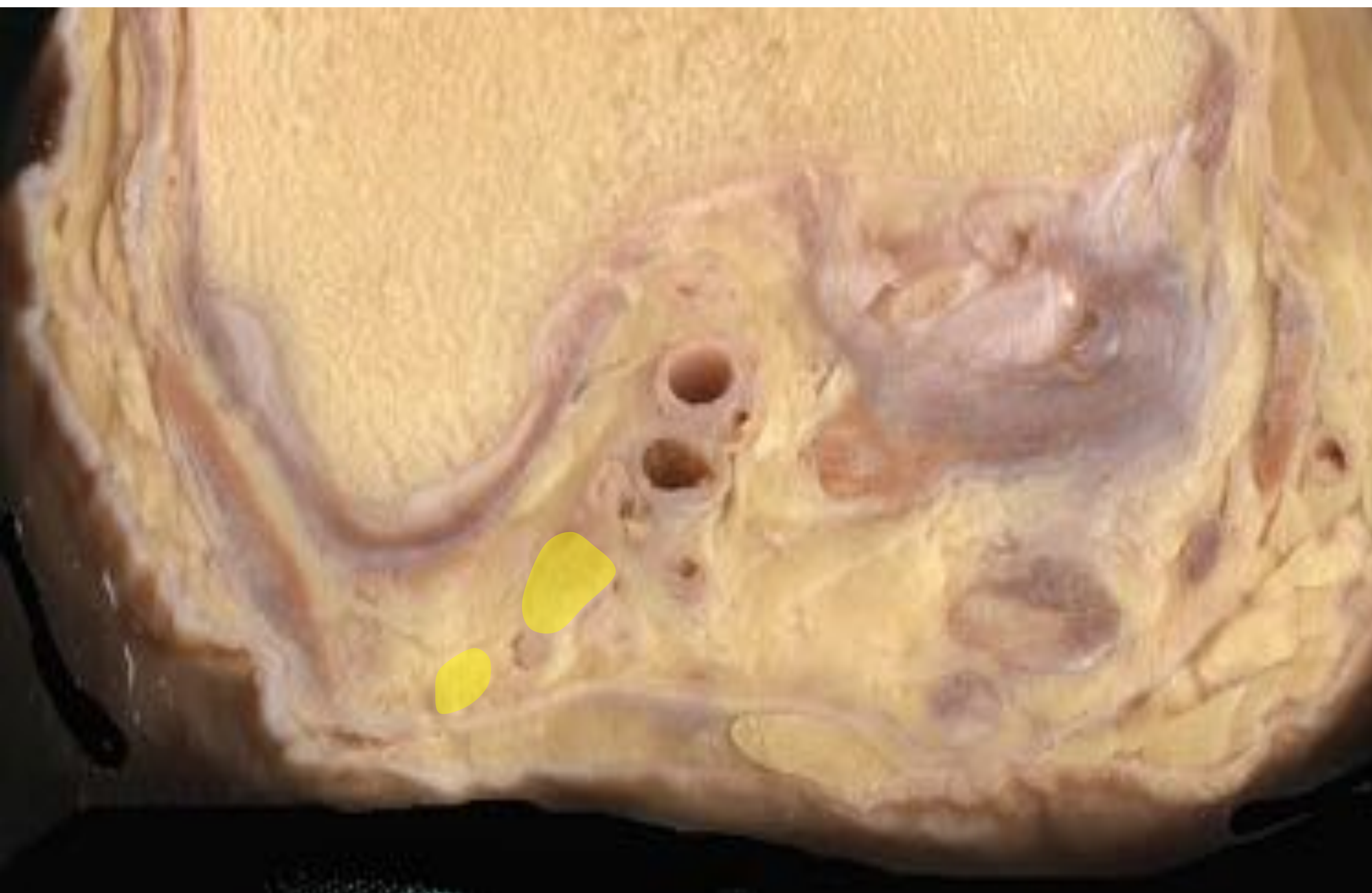


En longitudinal se trata de un tronco nervioso grueso

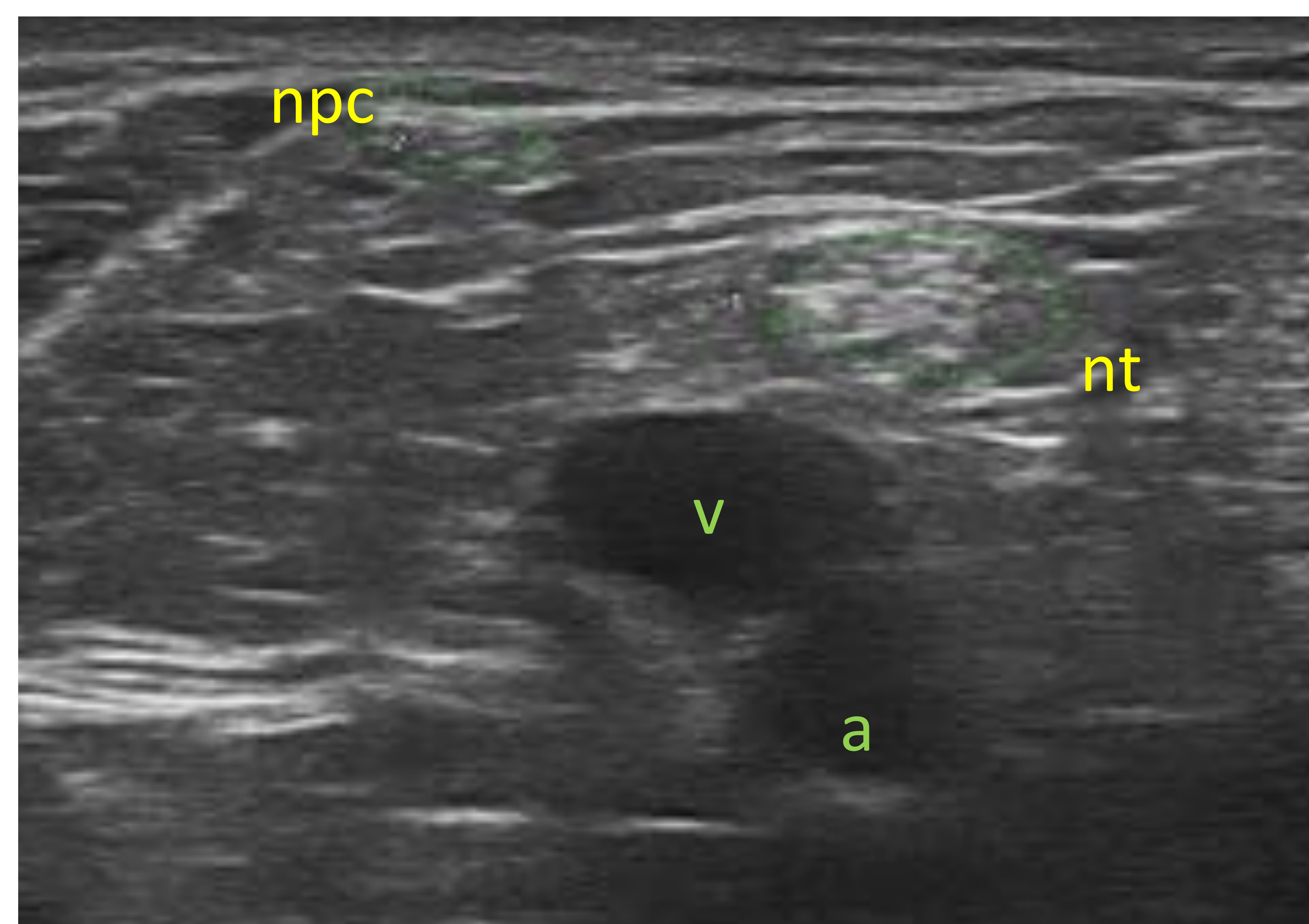
En el muslo el nervio ciático se encuentra profundo al semitendinoso ( referencia el rafe muscular (flecha), medial al bíceps femoral (BF), AM (adductor mayor), SM (semimembranoso)



# Nervio Ciático



Generalmente en o por encima del hueso poplíteo el nervio ciático se divide en dos ramas:  
el CPE y el nervio tibial.



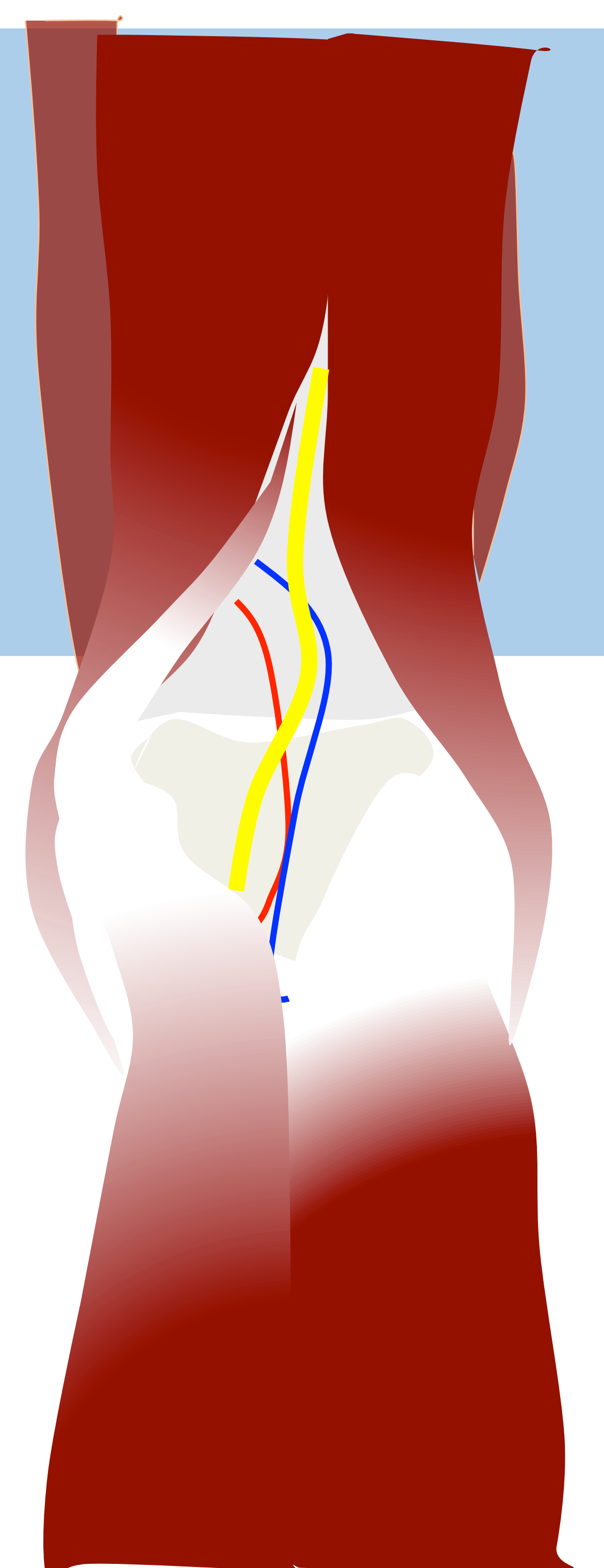
Encontramos , superficial a la vena (v) poplítea y a la arteria (a), al nervio tibial (nt) y lateral al nervio peroneo común (pc)

# Nervio Tibial

N. tibial: L4-S3

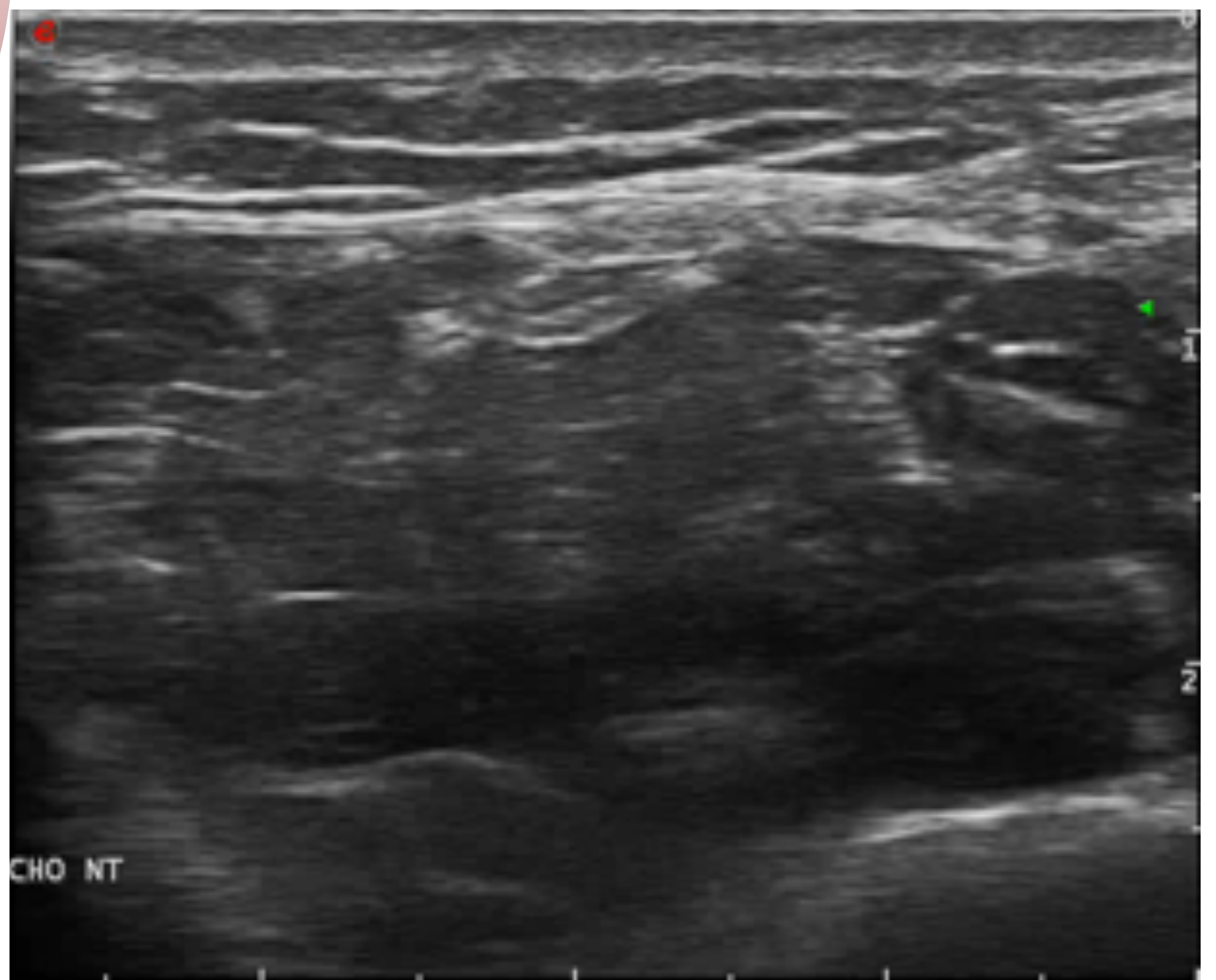
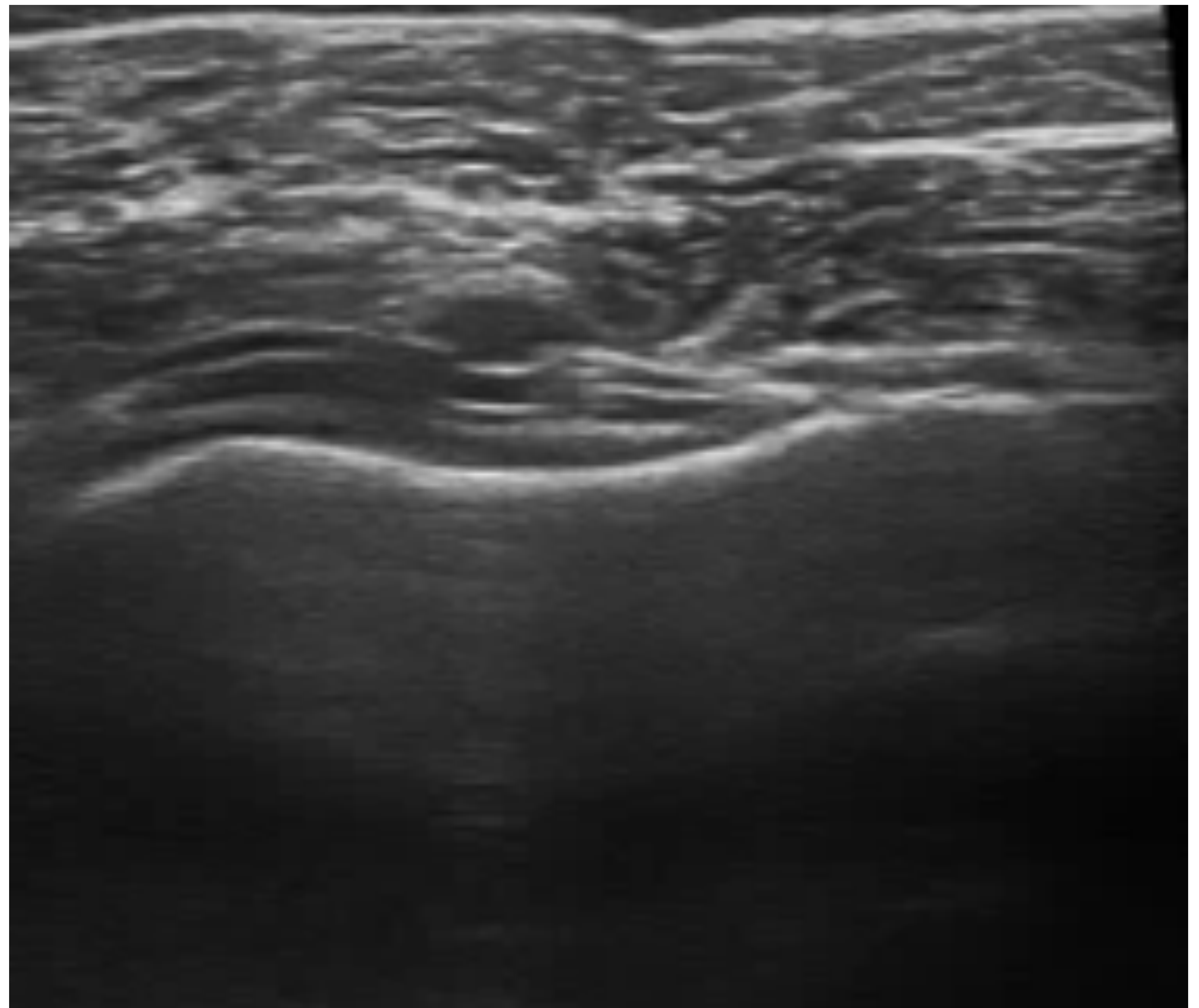
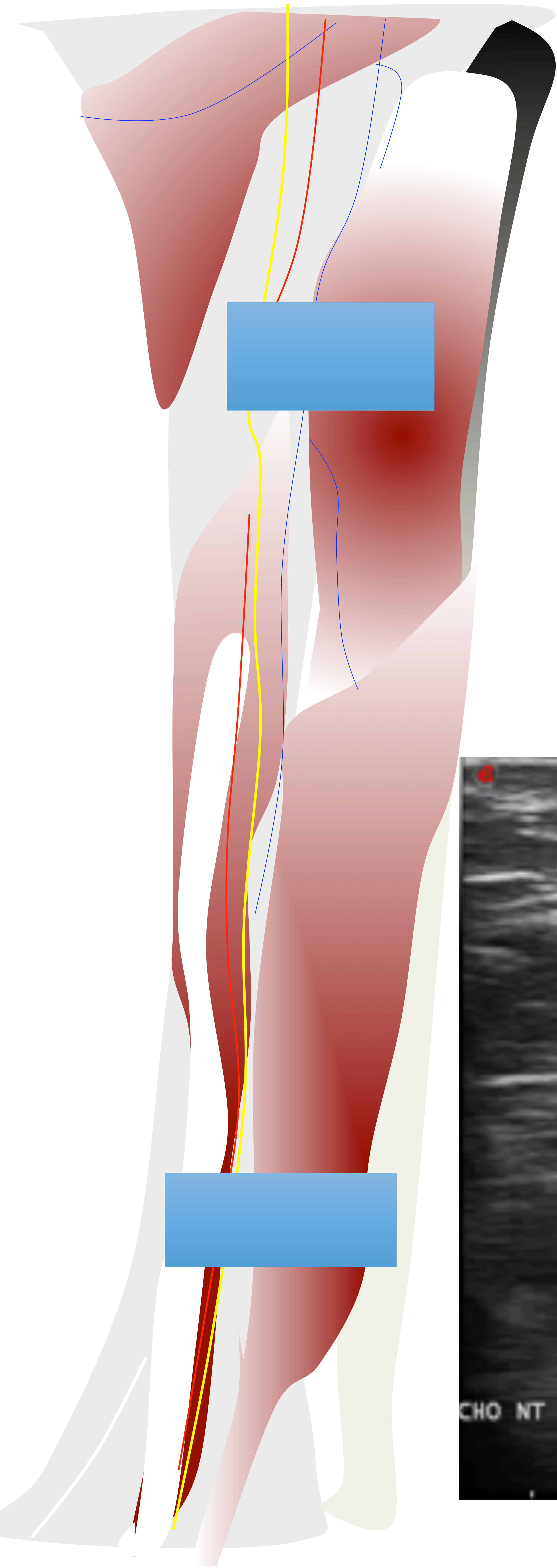**Inervación motora del compartimento posterior de la pierna y los músculos plantares del pie**

- ❑ **Clínica:** debilidad de los flexores plantares e inversores del pie.
- ❑ Pérdida sensitiva en el talón





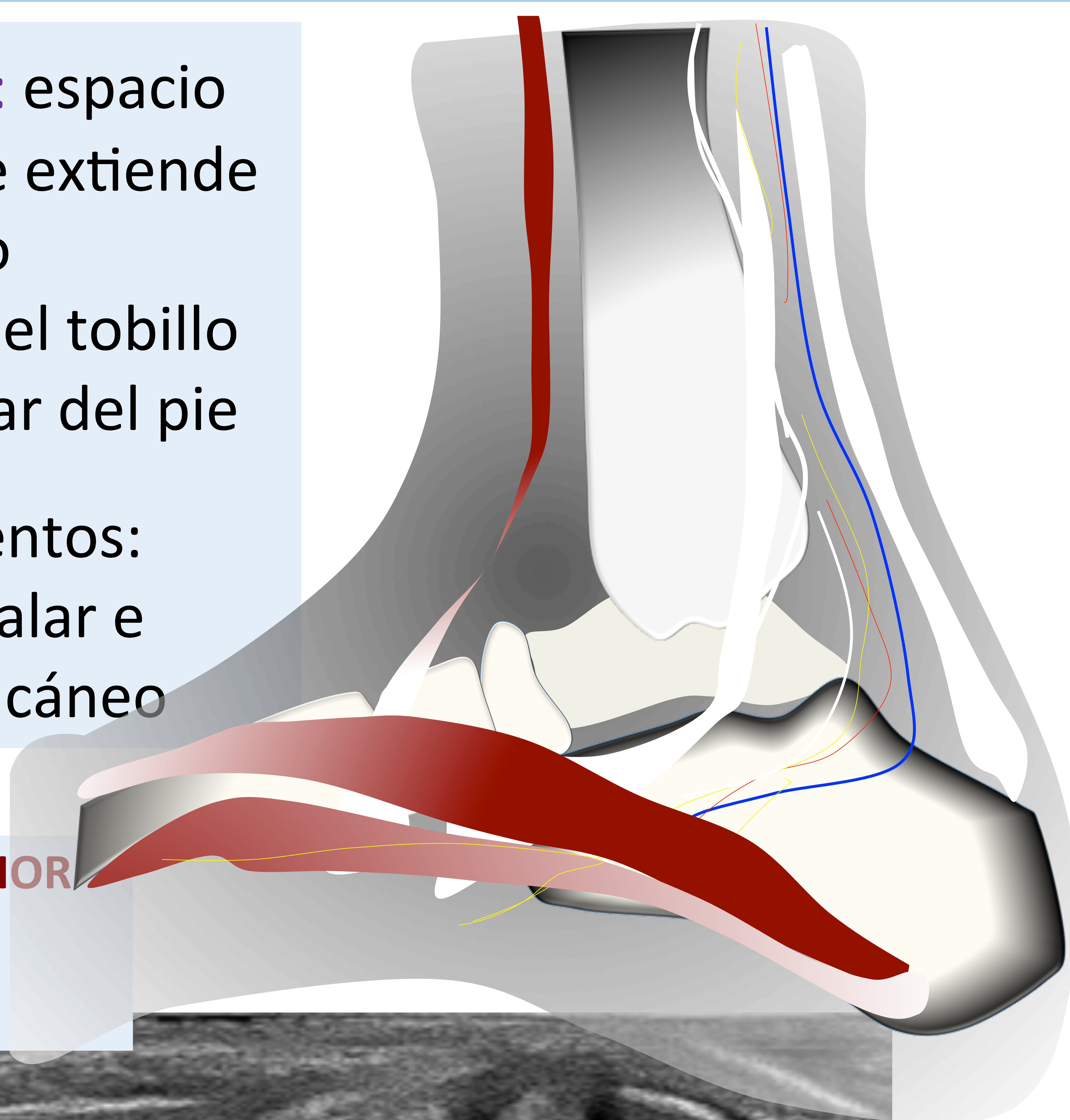
# Nervio Tibial





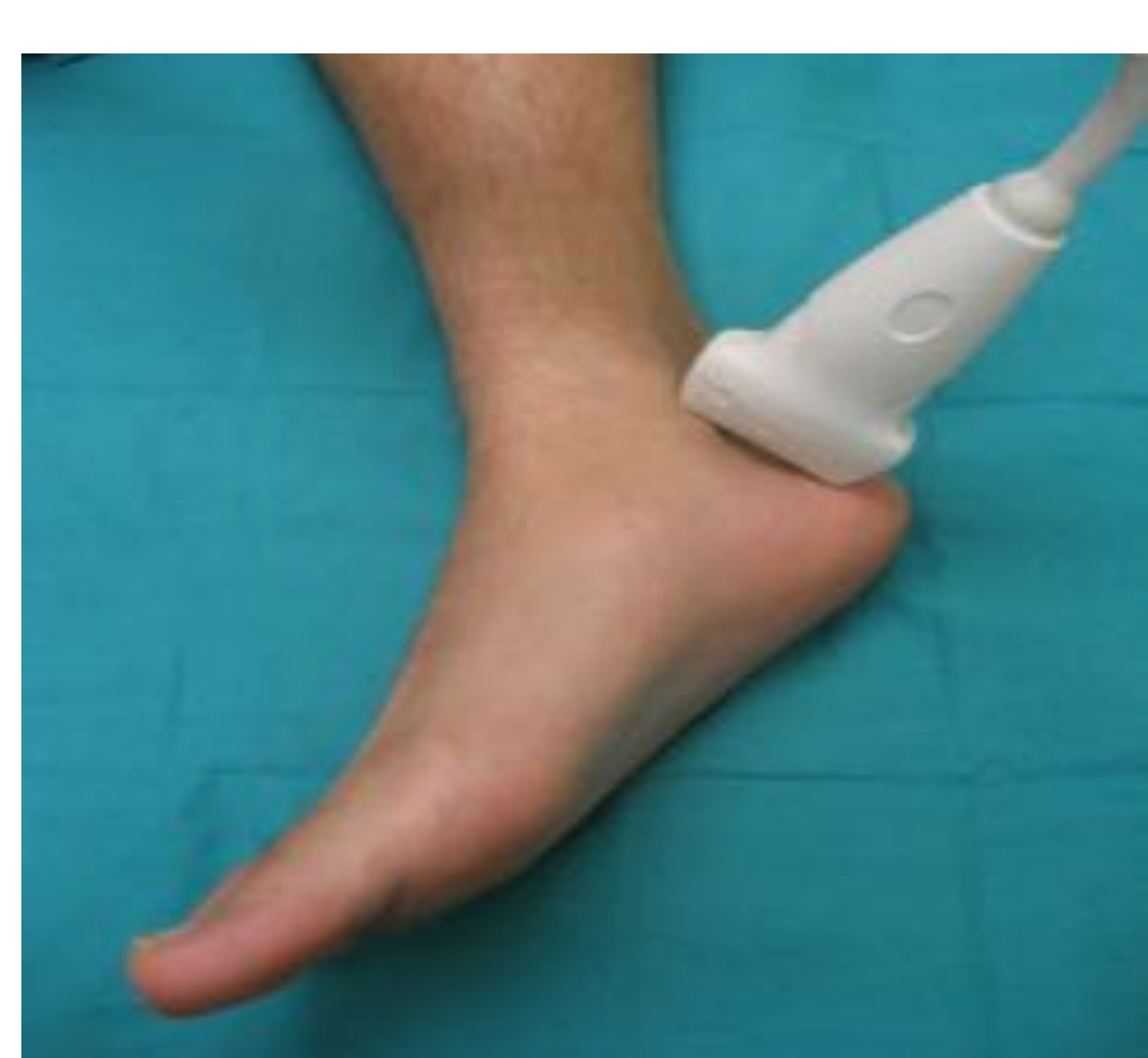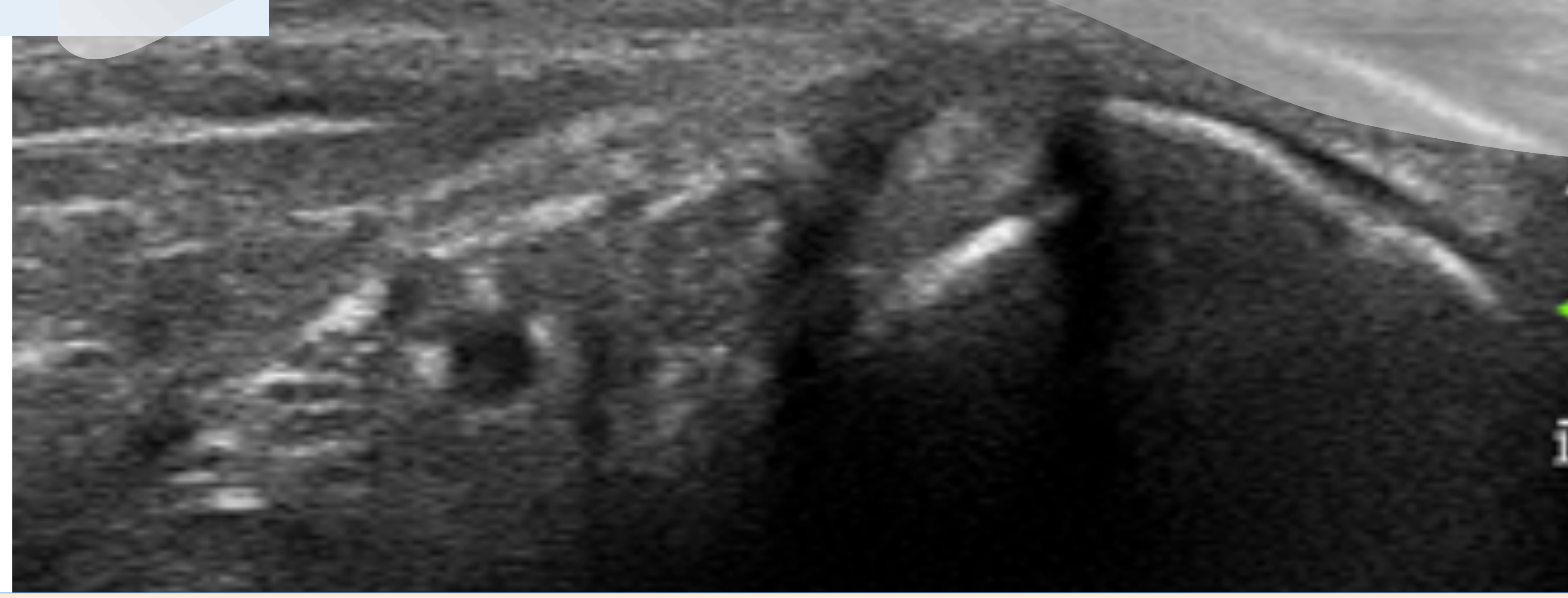
# Nervio Tibial: Túnel del tarso

- ❑ **Túnel del tarso:** espacio fibroóseo que se extiende desde el aspecto posteromedial del tobillo al aspecto plantar del pie
- ❑ Dos compartimentos: superior o tibiotalar e inferior o talocalcáneo

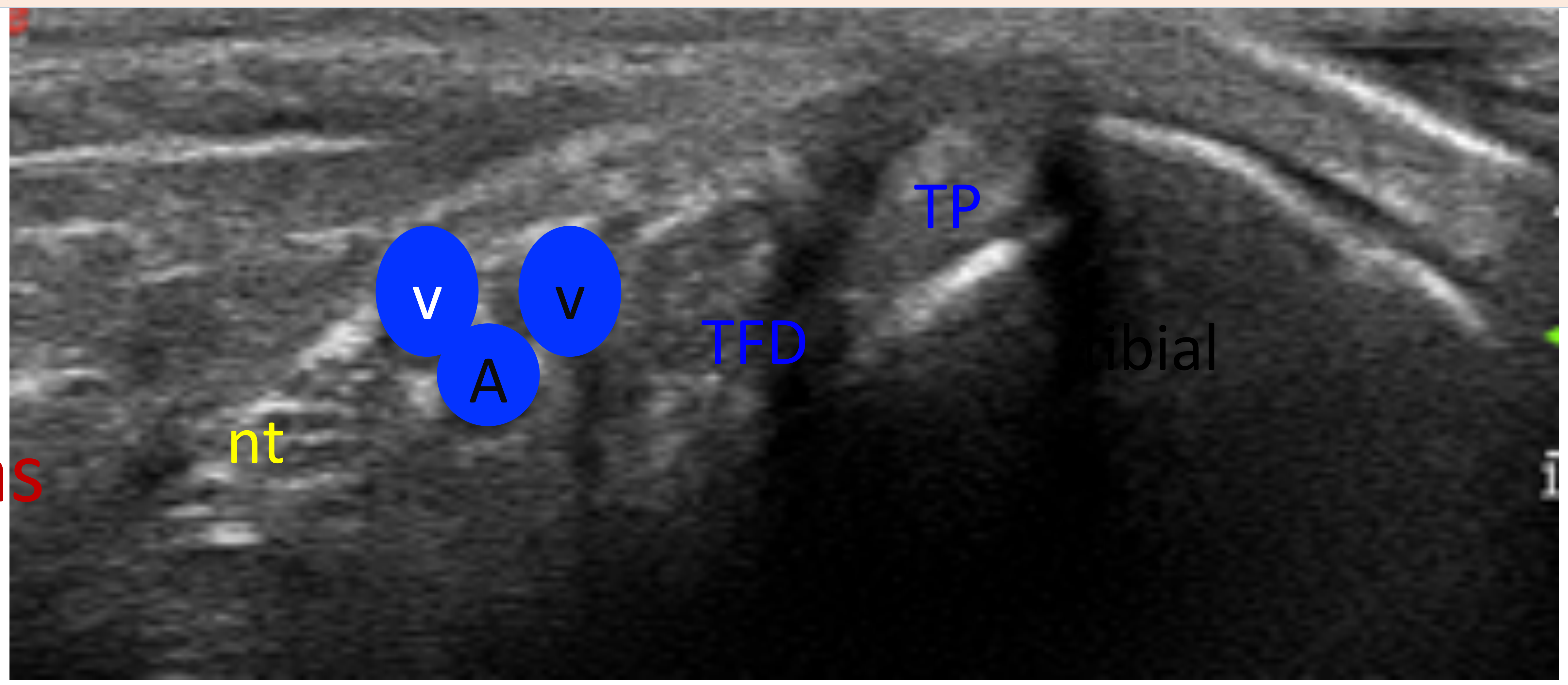


## COMPARTIMENTO SUPERIOR

- ❑ Techo: aponeurosis profunda
- ❑ Suelo óseo: aspecto posterior de la tibia y del astrágalo



A la altura del maleolo tibial, el nervio (nt) se encuentra adyacente a los vasos, medial al tendón del tibial posterior (TP) y al flexor de los dedos (TFD)



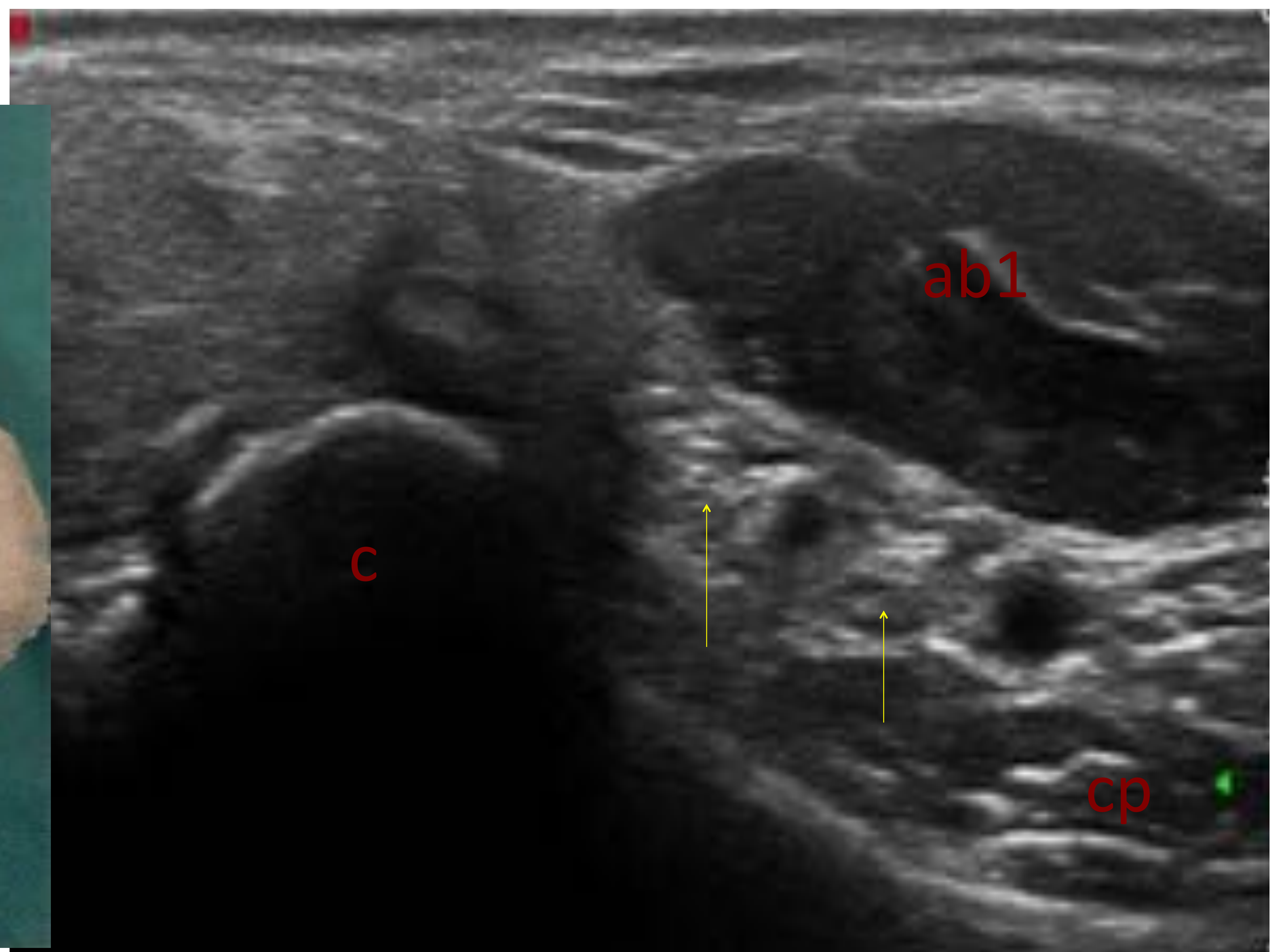
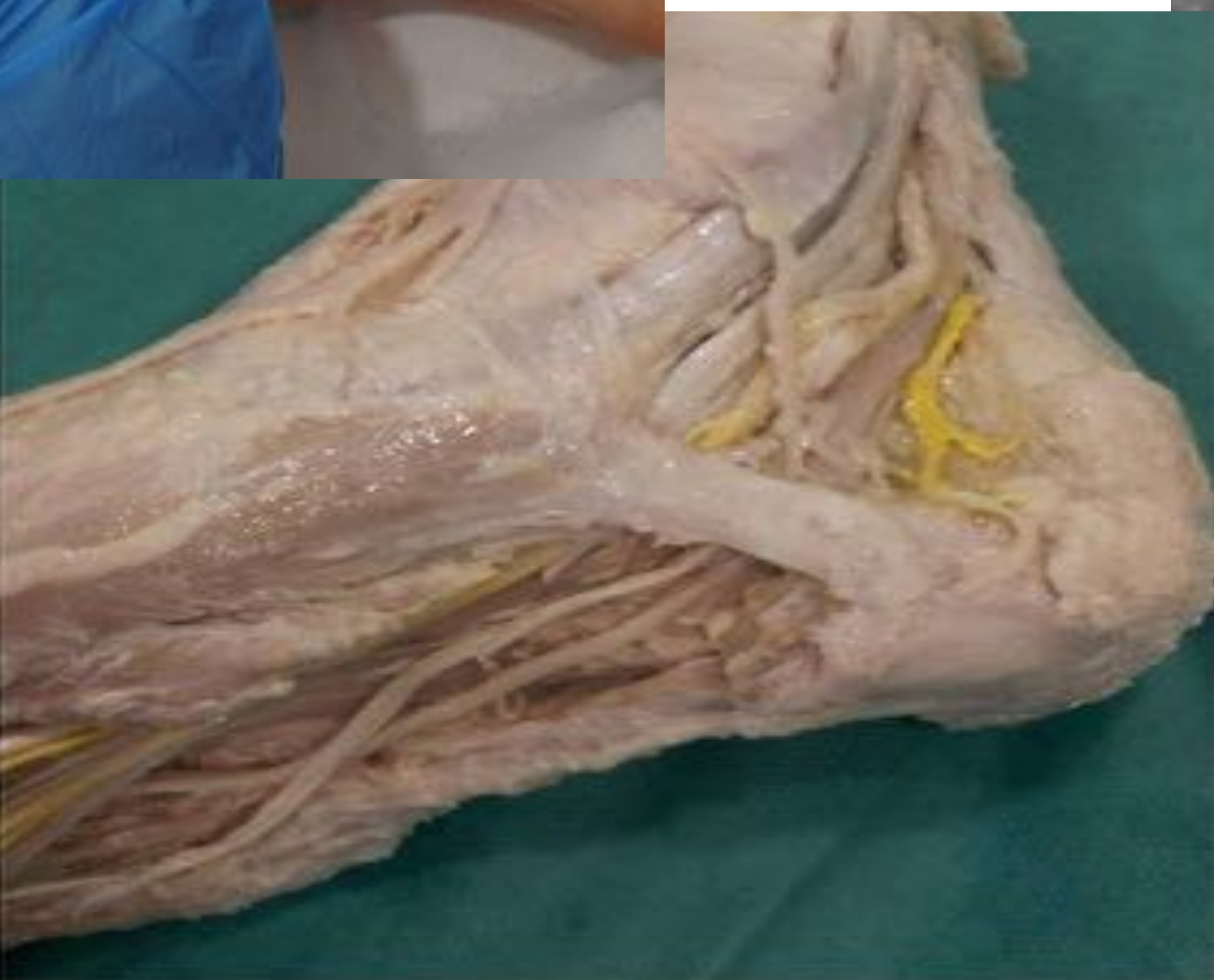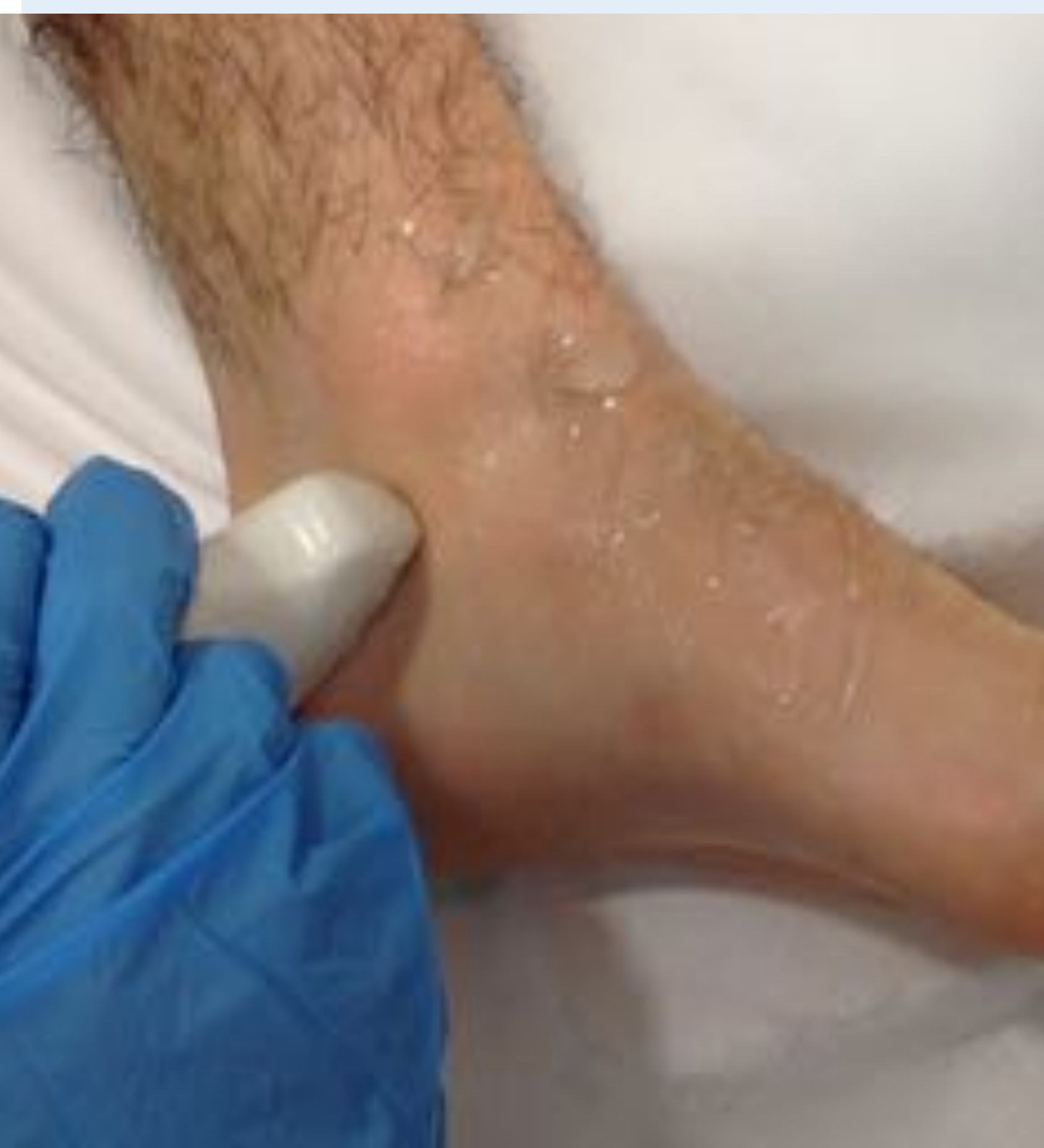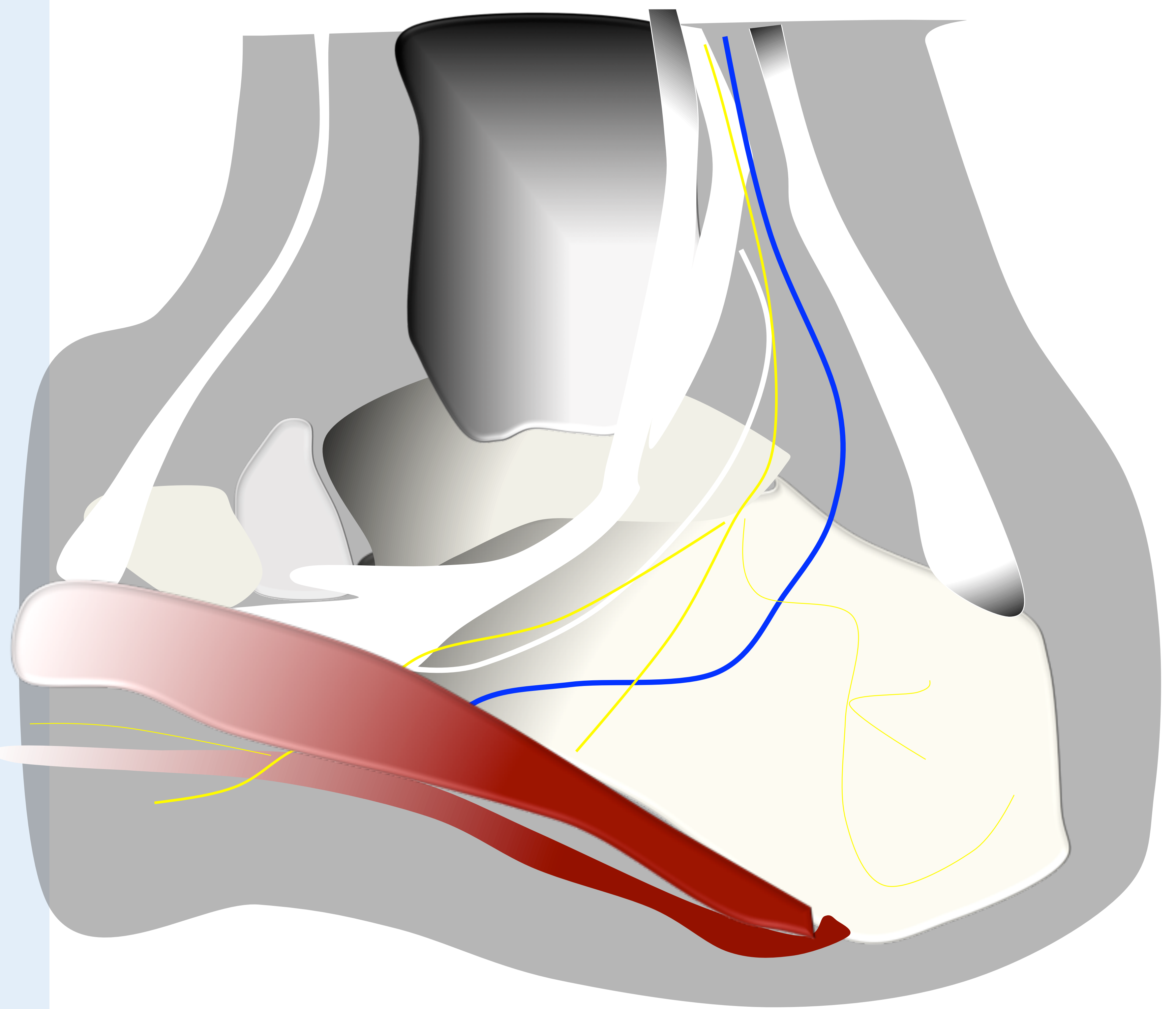
Referencia:  
**ratón Mickey**  
(arteria y venas tibiales)



# Nervio Tibial: Túnel del tarso

## COMPARTIMENTO INFERIOR

- ❑ **Techo:** retináculo flexor y el músculo abductor del primer dedo con su fascia
- ❑ **Suelo óseo:** formado por el aspecto posteromedial del astrágalo, aspecto inferomedial del escafoides y medial del sustentaculum tali y calcáneo cubiertos parcialmente por el músculo cuadrado plantar.



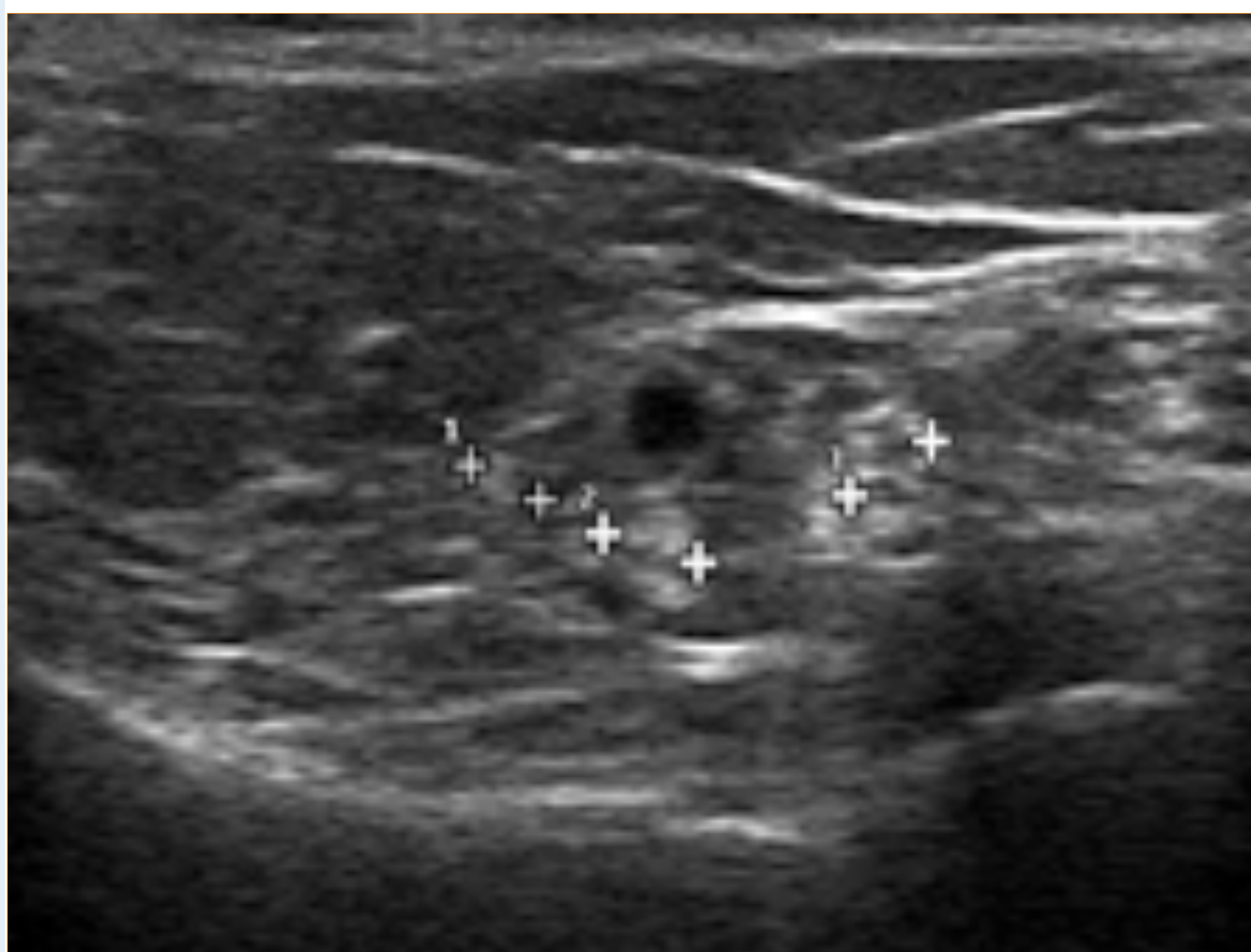
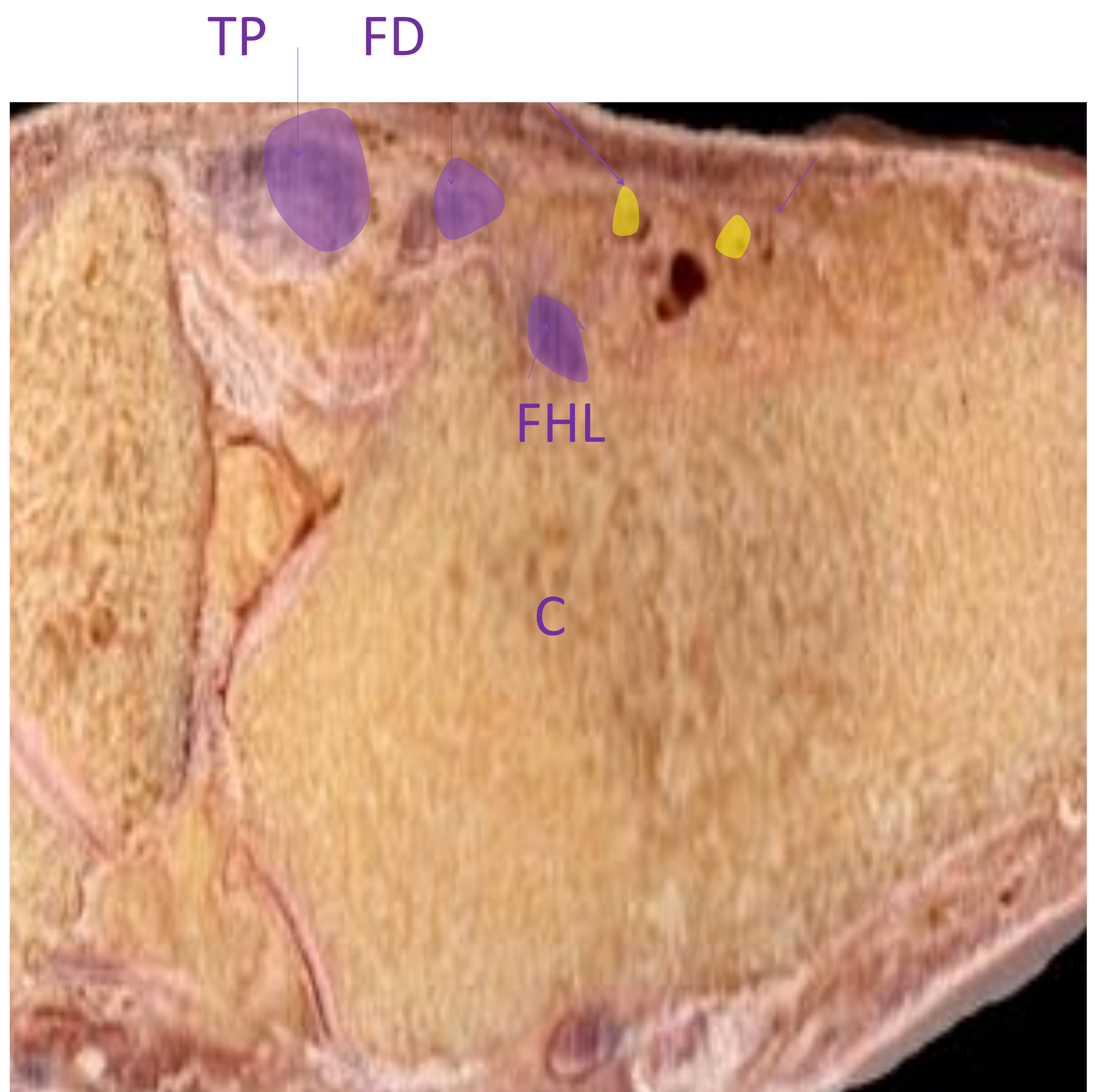
Encontramos los nervios plantares (flechas) mediales al calcáneo (c), profundos al músculo abductor del primer dedo (ab1), por encima del cuadrado plantar (cp)



# Nervio Tibial: Túnel del tarso

Trifurcación del nervio tibial posterior: 1,3-1,5 cm proximal a la punta del maleolo medial. En hasta un 10% de casos superior al túnel del tarso.

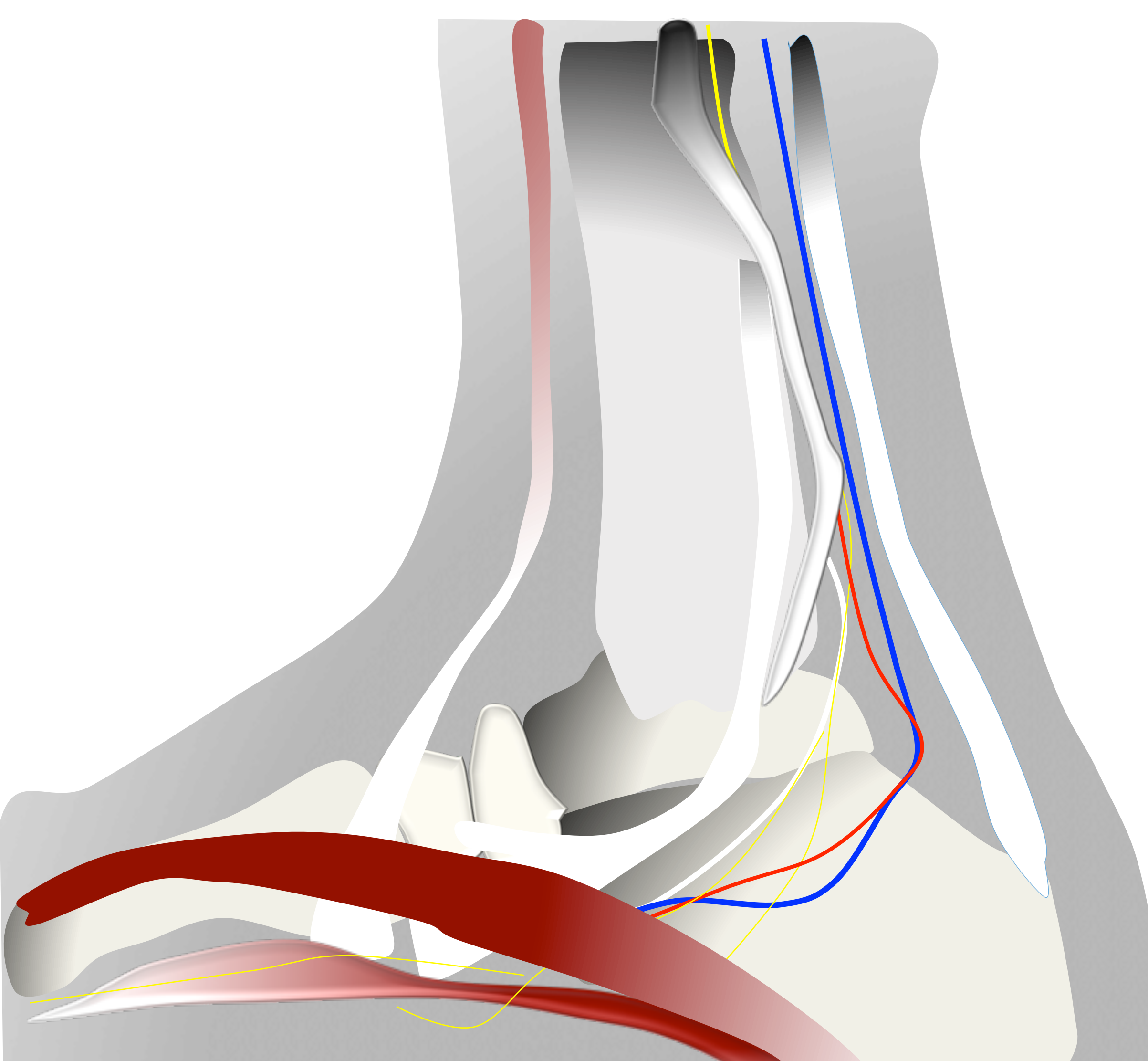
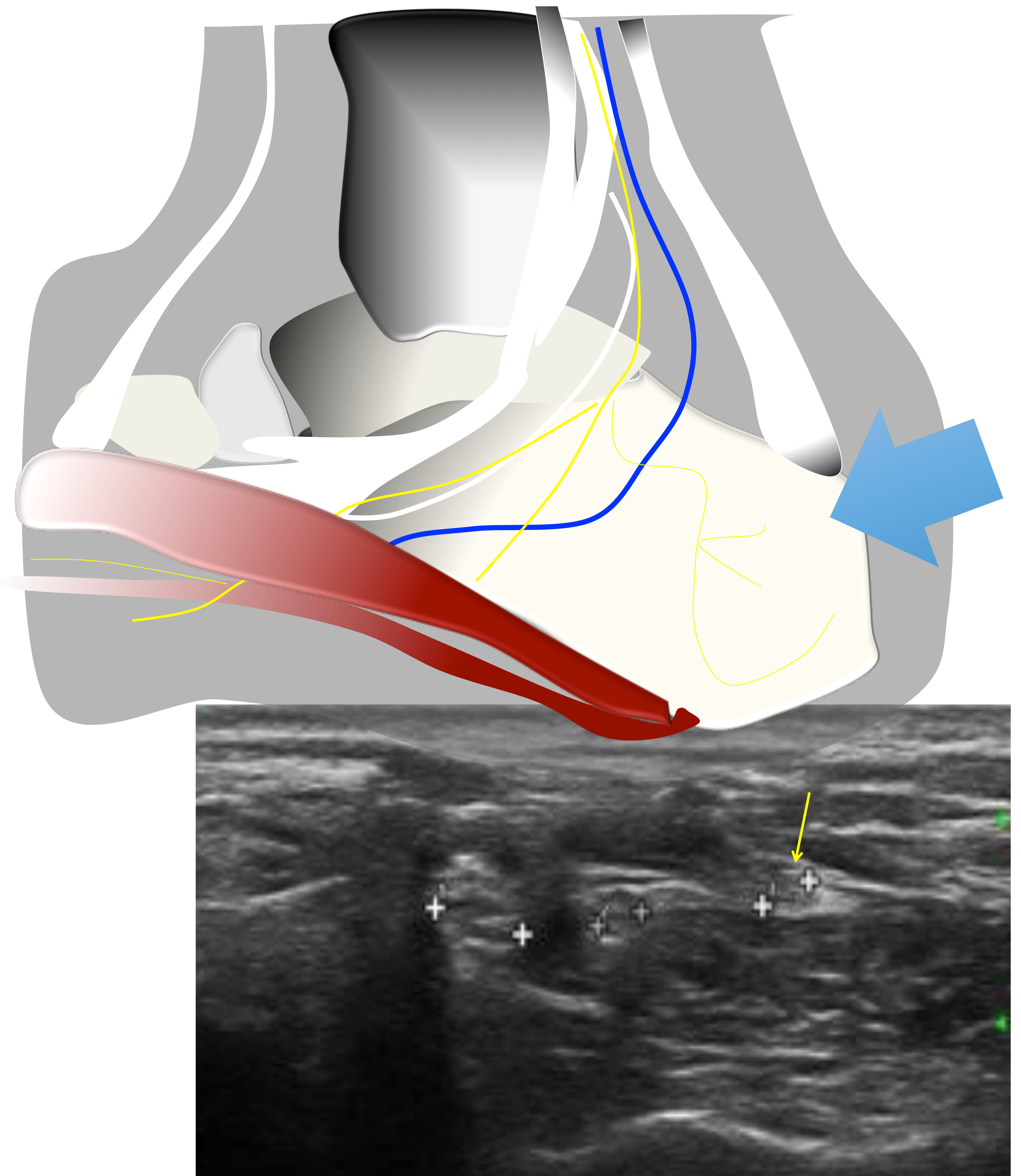
- **Ramas:** nervios plantares medial y lateral (separados por el septum interfascicular) y nervio calcáneo medial (puede derivar también del nervio plantar lateral).



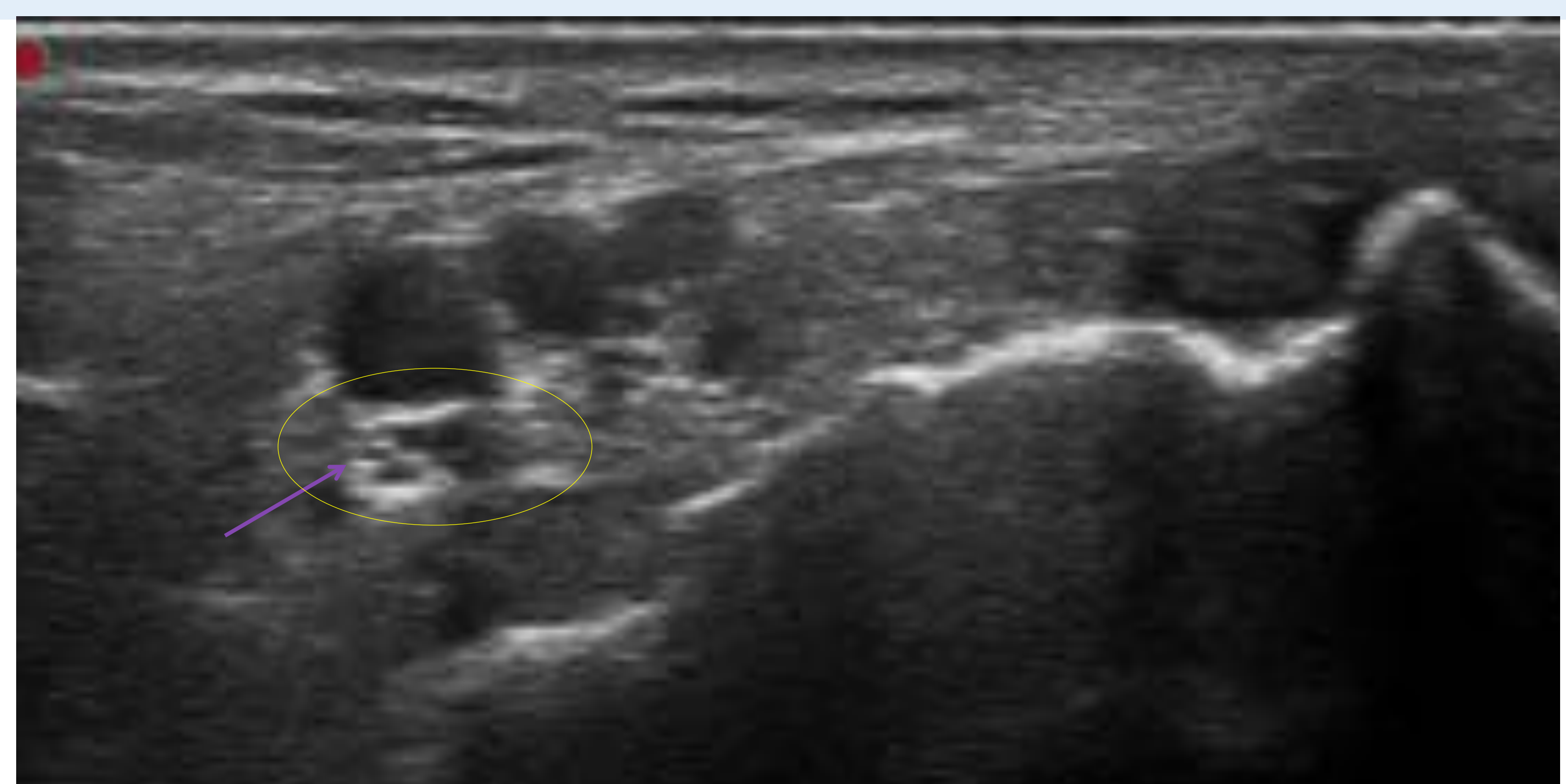
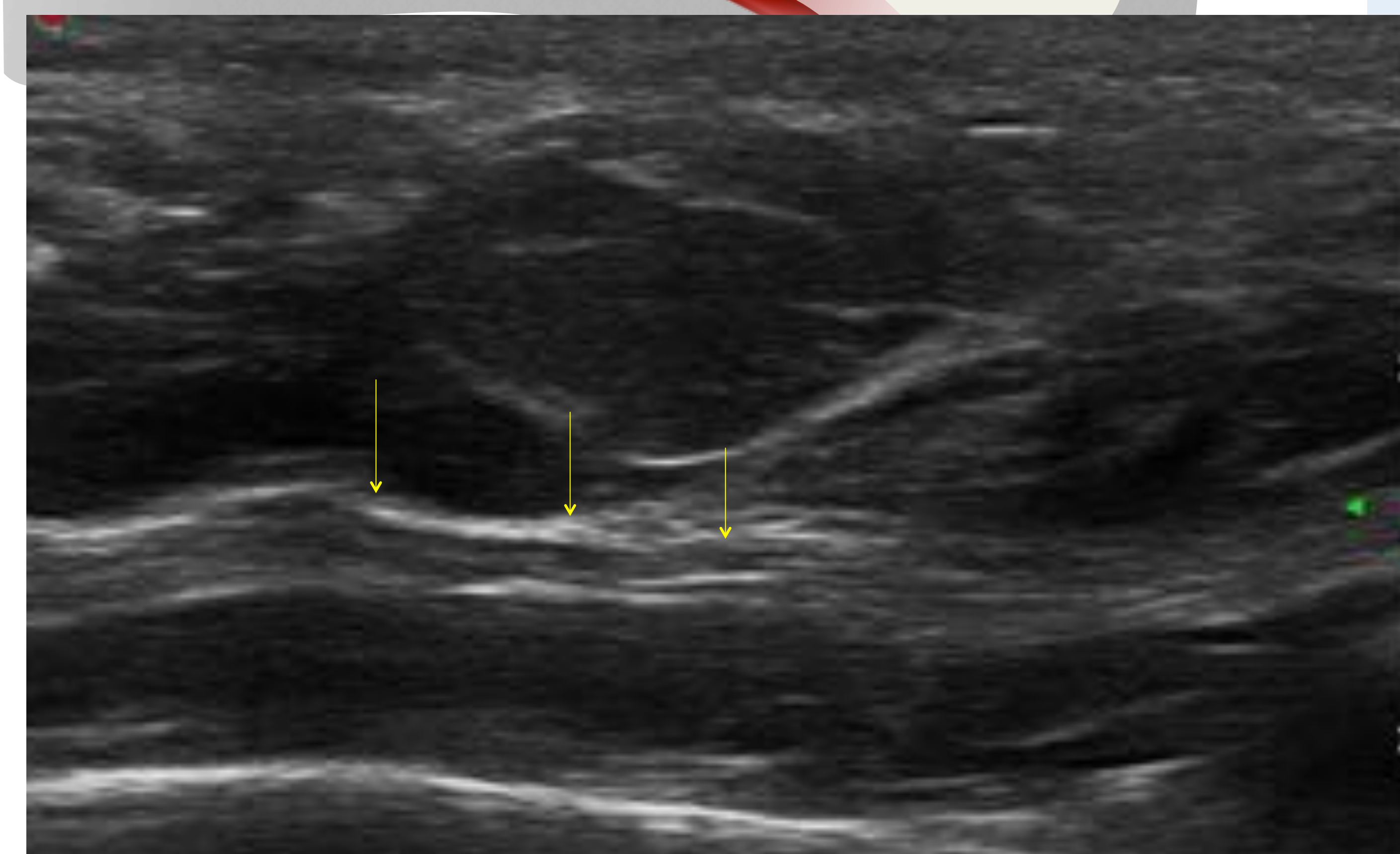


# Nervio Tibial: Túnel del tarso

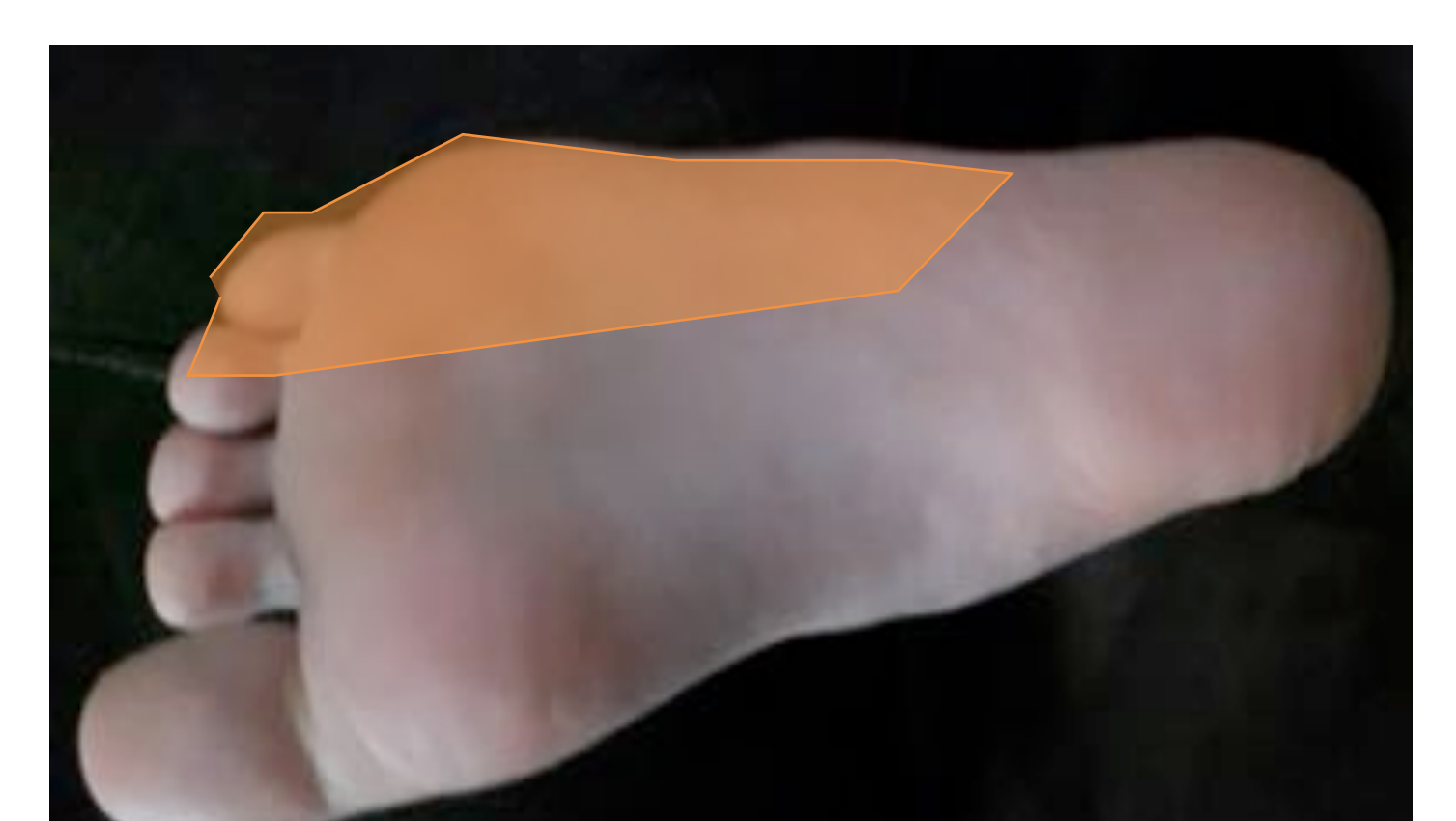- Nervio calcáneo medial:** deriva del tibial posterior o del plantar lateral. Atraviesa el retináculo flexor y se divide en múltiples ramas sensitivas que inervan la piel que cubre el aspecto medial del tendón de Aquiles, aspecto posteromedial del talón y almohadilla grasa plantar.



- Nervio plantar lateral:** en compartimento inferior. Posterior y lateral al nervio plantar medial en la cámara inferior
- Anomalías sensitivas en el tercio lateral de la planta del pie.

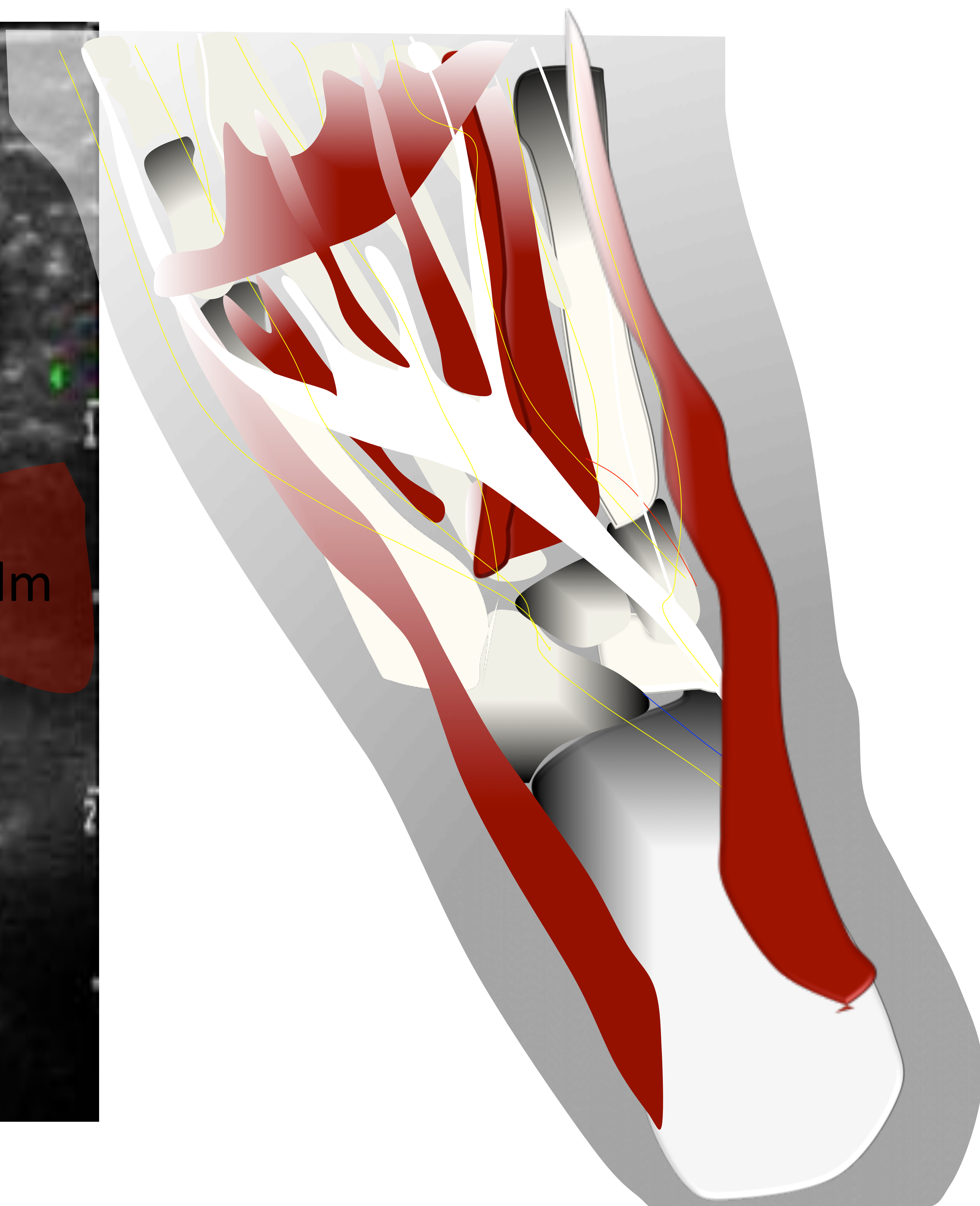
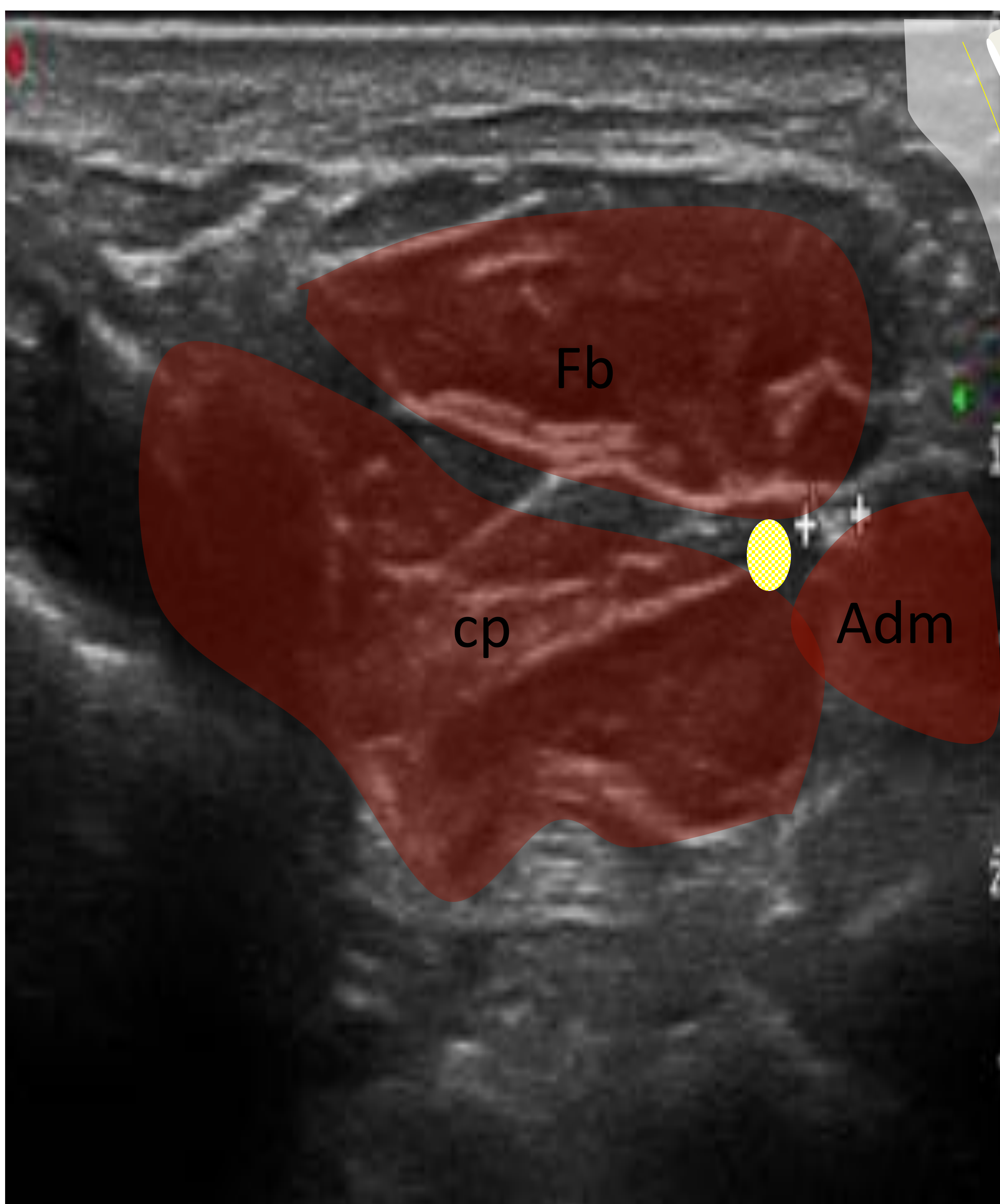
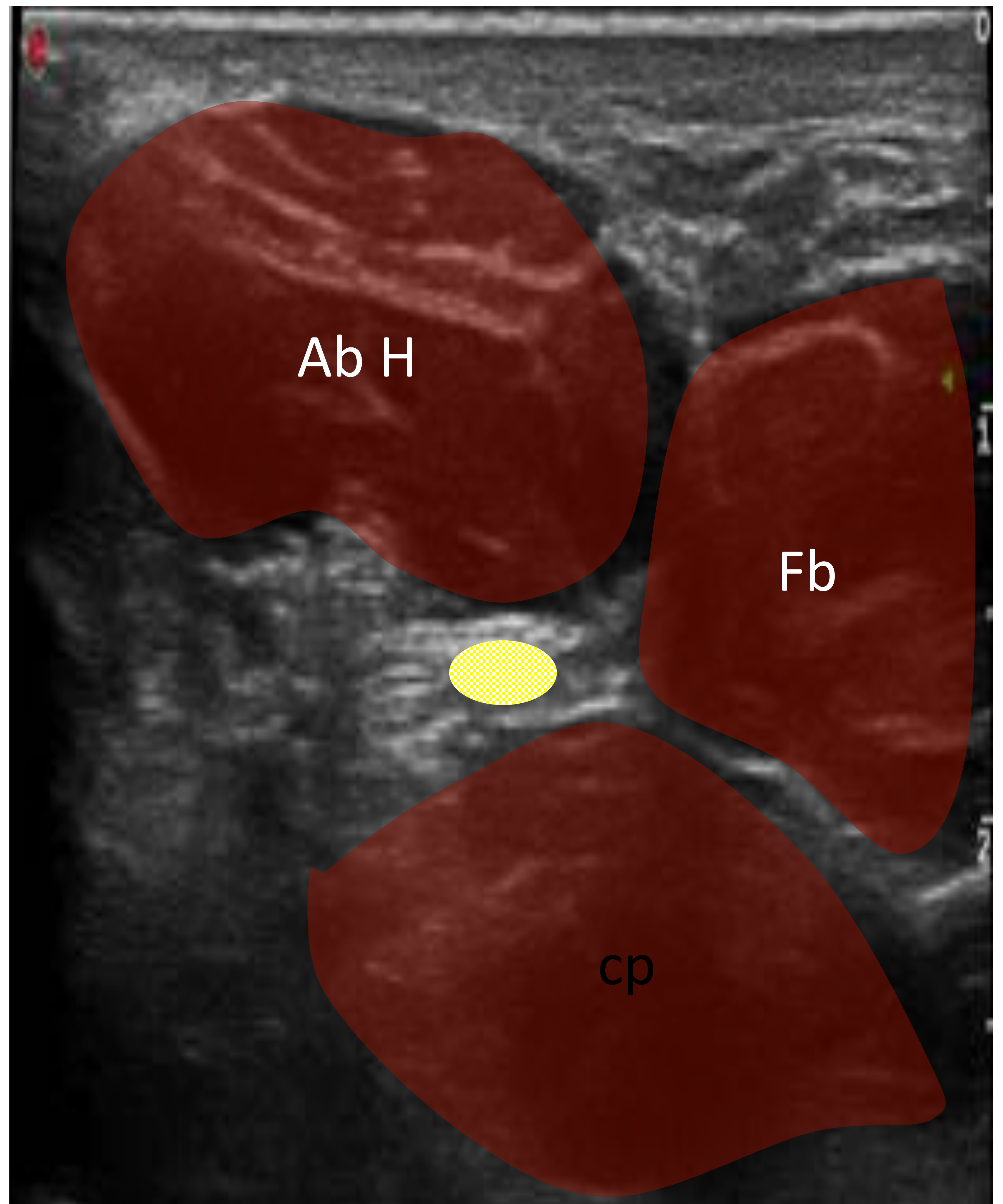
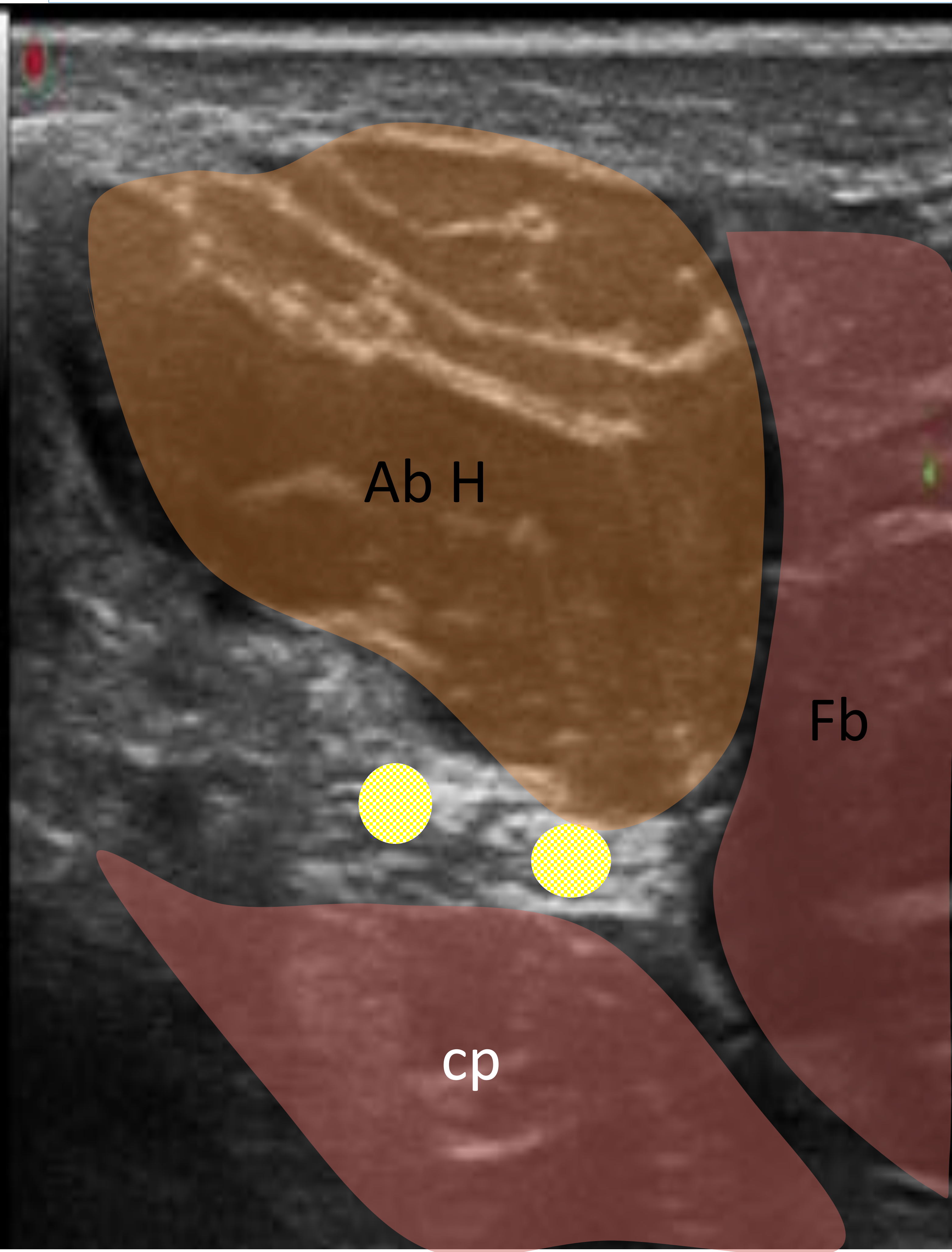


- ✓ Inerva la mayoría de los músculos de la planta del pie
- ✓ Inervación sensitiva desde la planta lateral y quinto dedo y mitad lateral del 4º





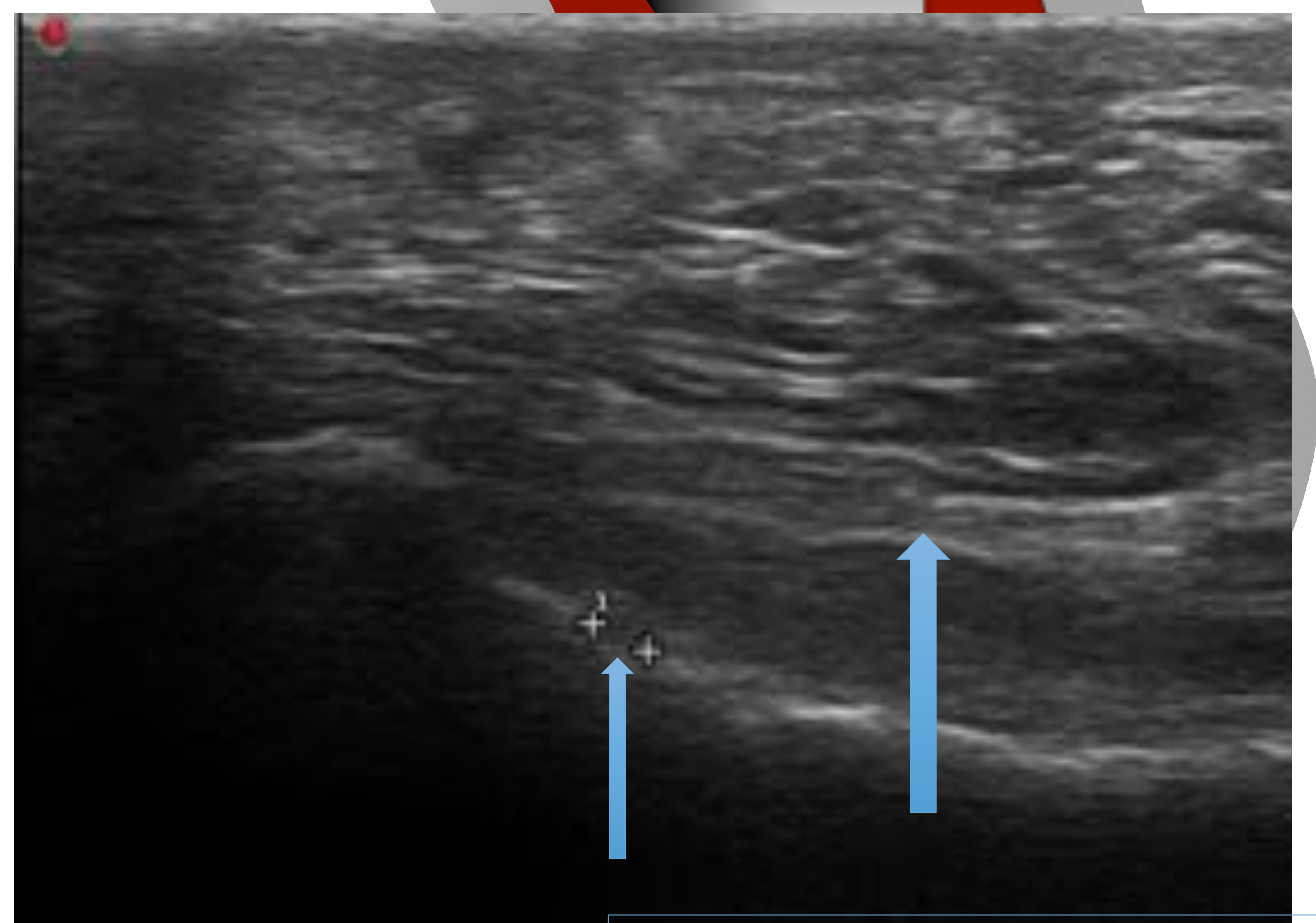
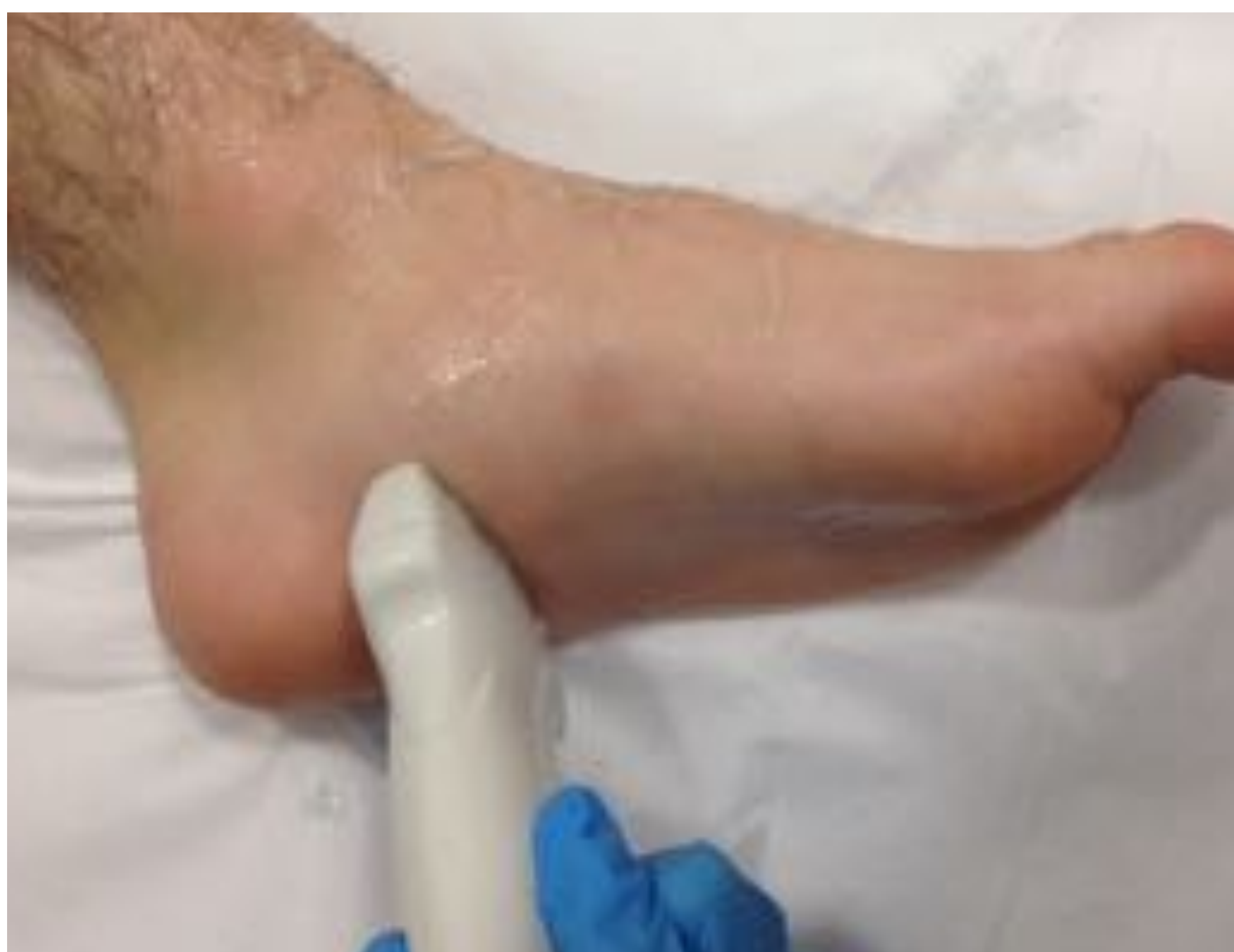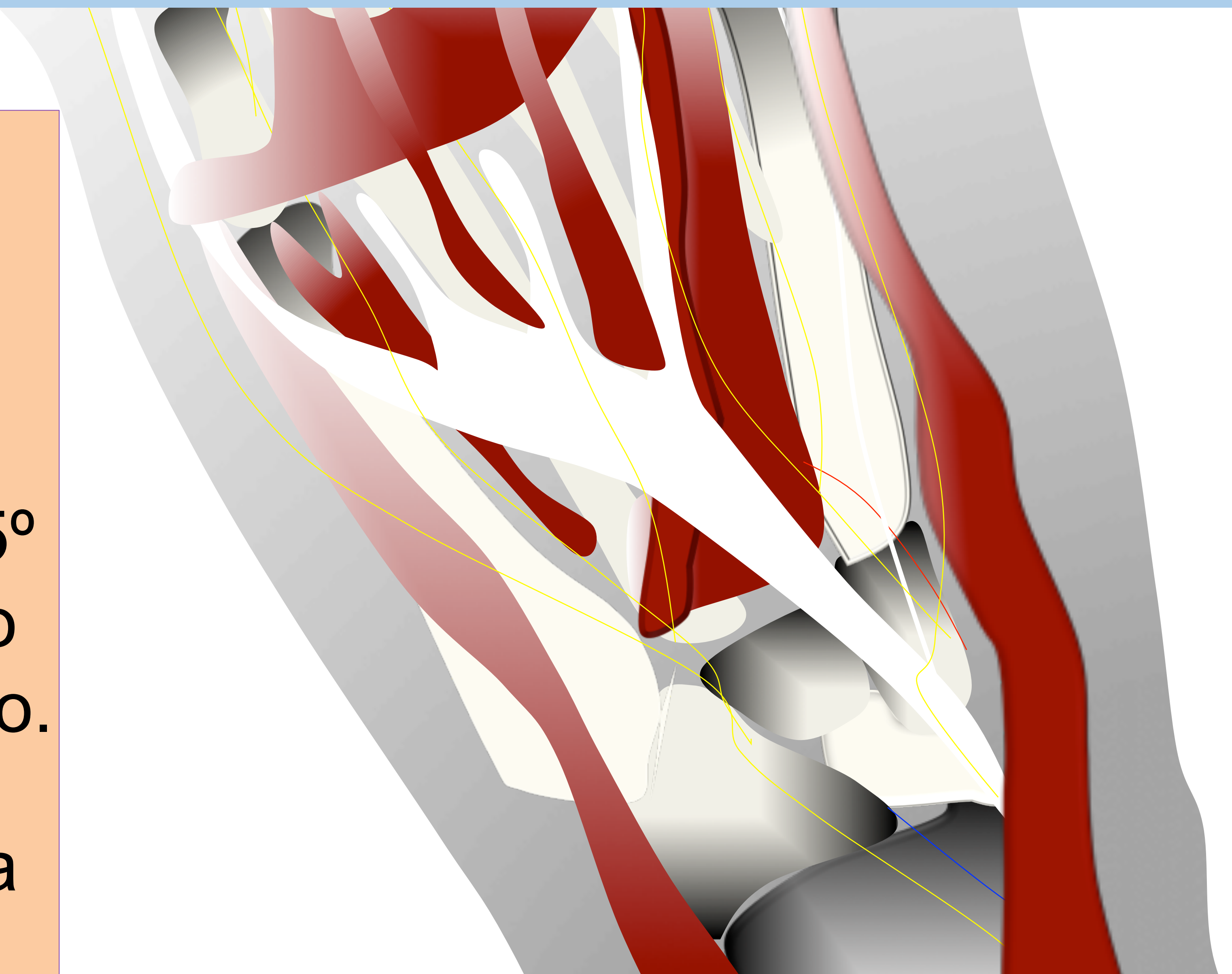
Nervio Plantar Lateral (amarillo): trayecto en la planta del pie. AbH (Abductor del primer dedo), Fb (Flexor breve), cp (cuadrado pplantar, Adm (Adductor digiti minimi).



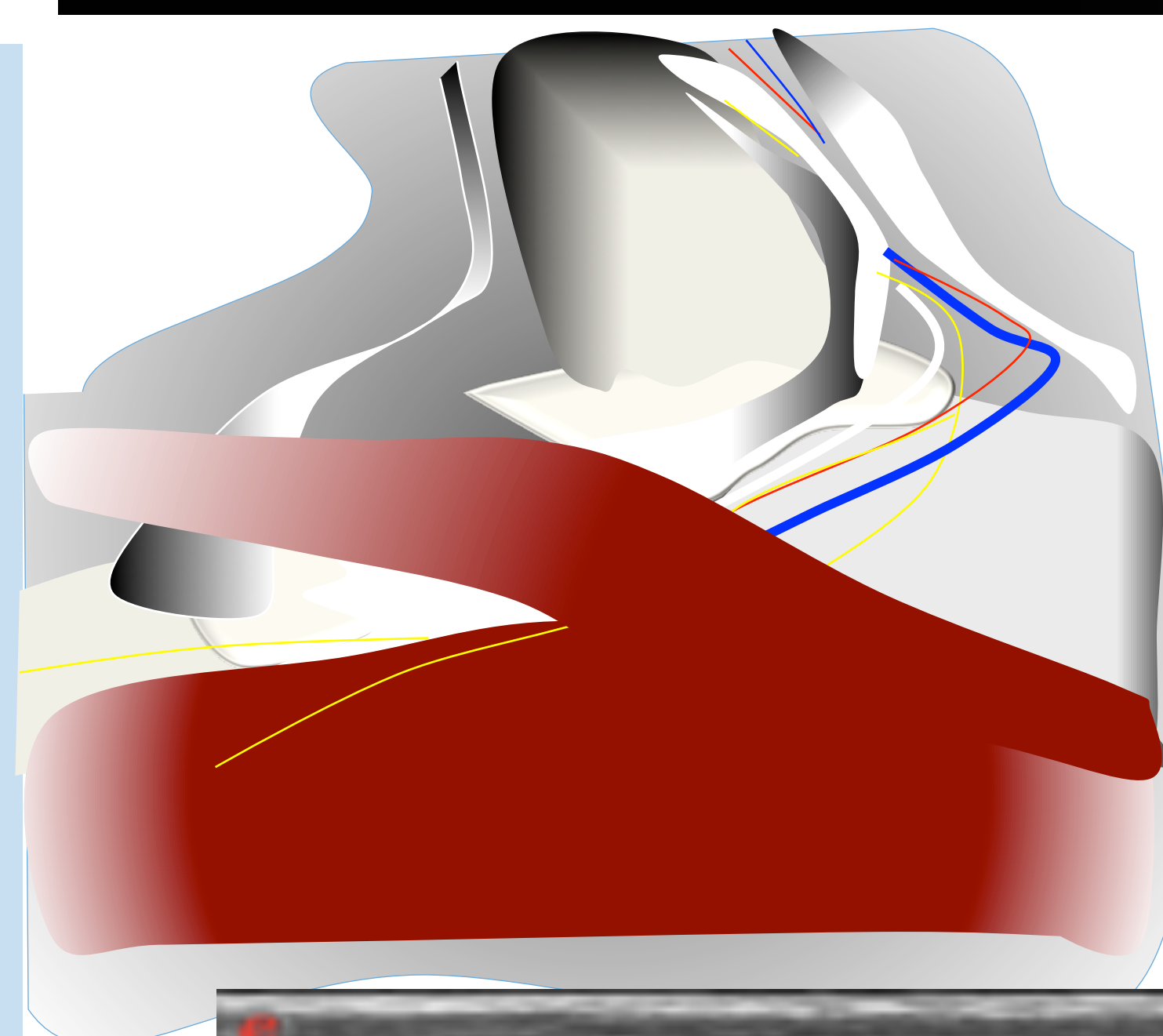


# Nervio Tibial: Túnel del tarso

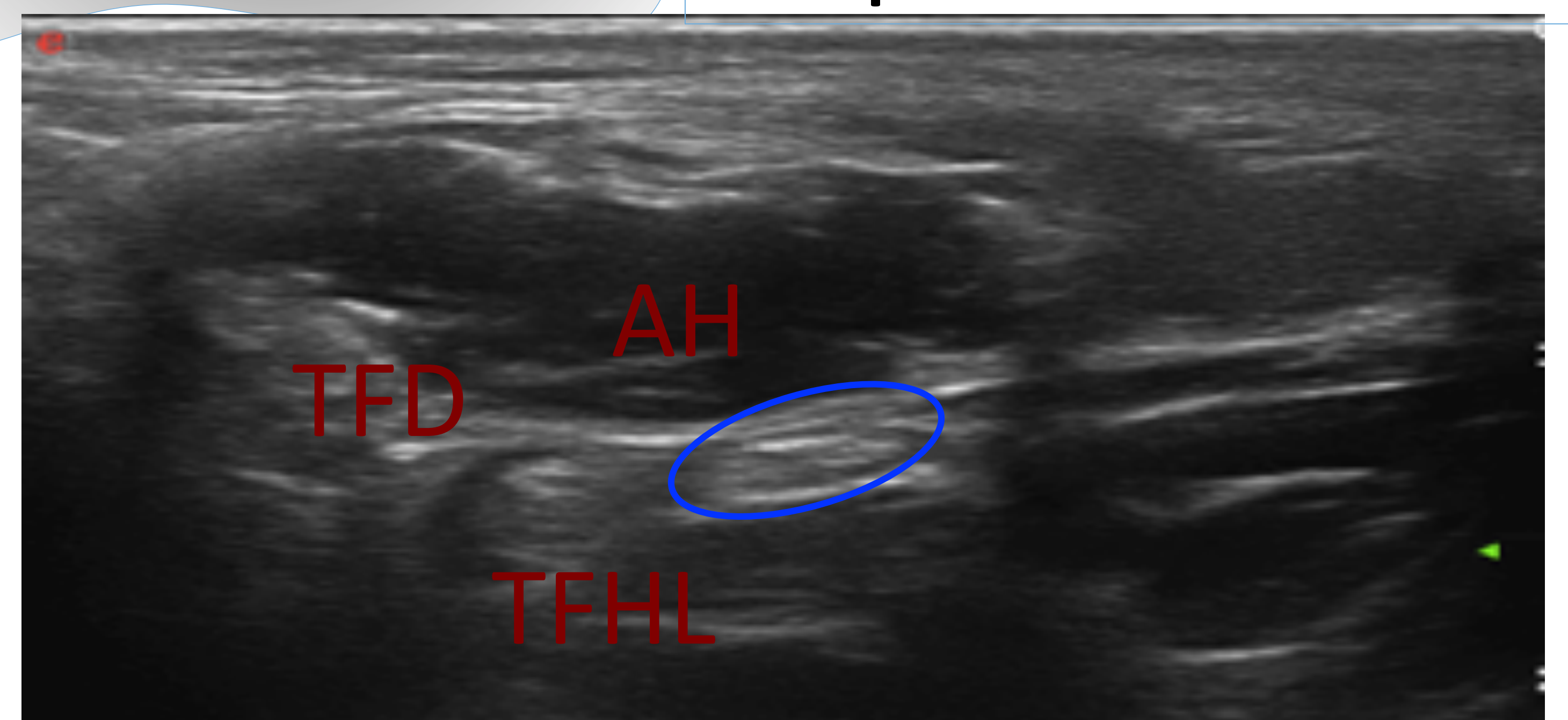
- Nervio calcáneo inferior:** es un nervio mixto que envía pequeñas ramas motoras al flexor breve de los dedos, 1/2 lateral del cuadrado plantar y al abductor del 5º dedo y fibras sensitivas al ligamento plantar largo y periostio del calcáneo.
- ✓ Giro de 90º de vertical a horizontal y va desde medial al abductor digiti minimi



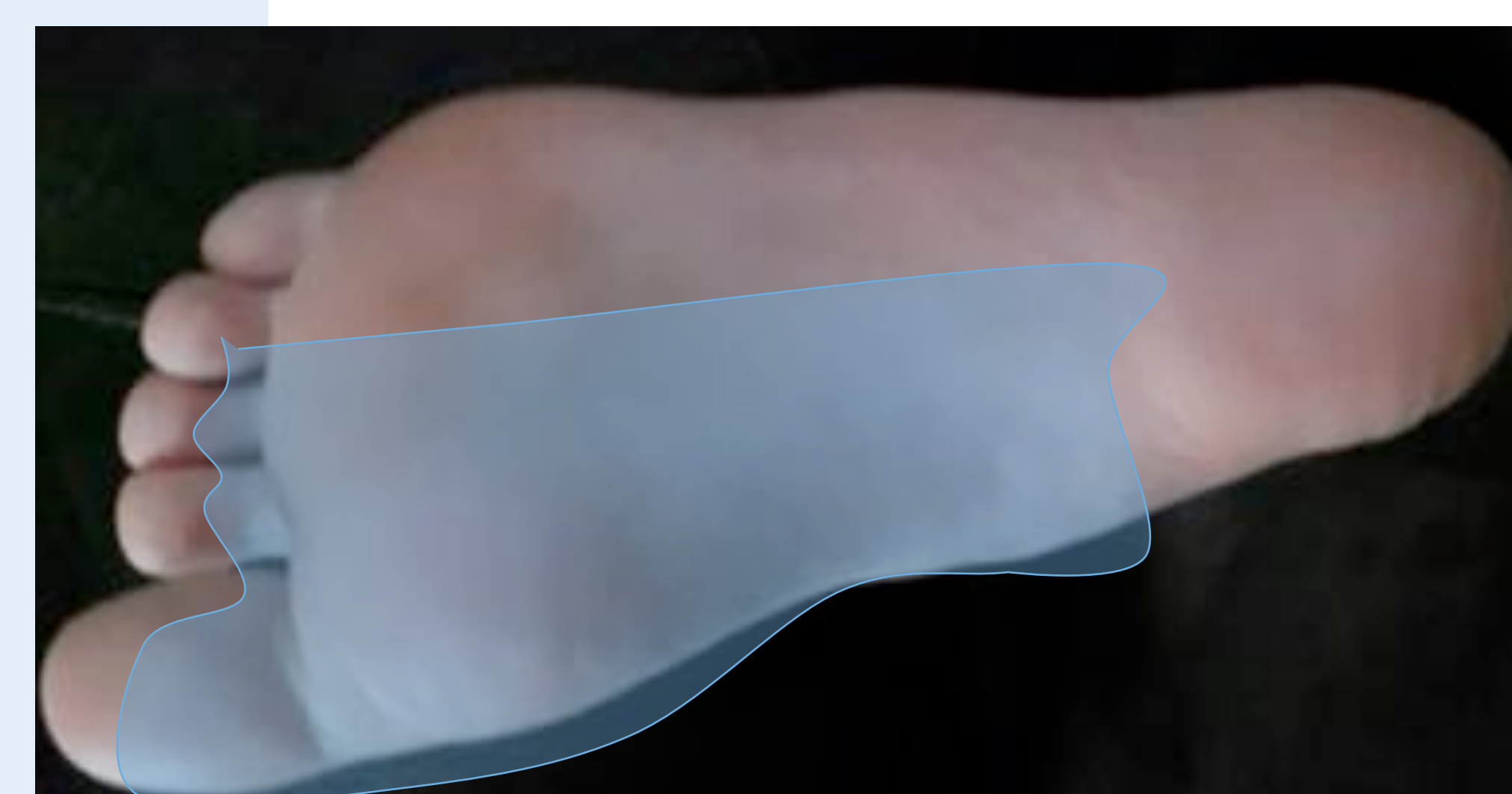- Nervio plantar medial:** Viaja en el plano graso entre la primera y 2ª capa de músculos plantares y plantar al cruce de los tendones flexor de los dedos y flexor del primer dedo (**nudo de Henry**) ----



AH: abductor 1 dedo  
TFD: tendón flexor de los dedos  
TFHL: tendón flexor del primer dedo




- ✓ Inerva al flexor breve de los dedos, abductor del primer dedo, flexor del primer dedo y primeros lumbricales
- ✓ Inervación sensitiva de los dos tercios mediales de la superficie plantar incluyendo el aspecto plantar del primero a tercer dedos y mitad medial del 4º

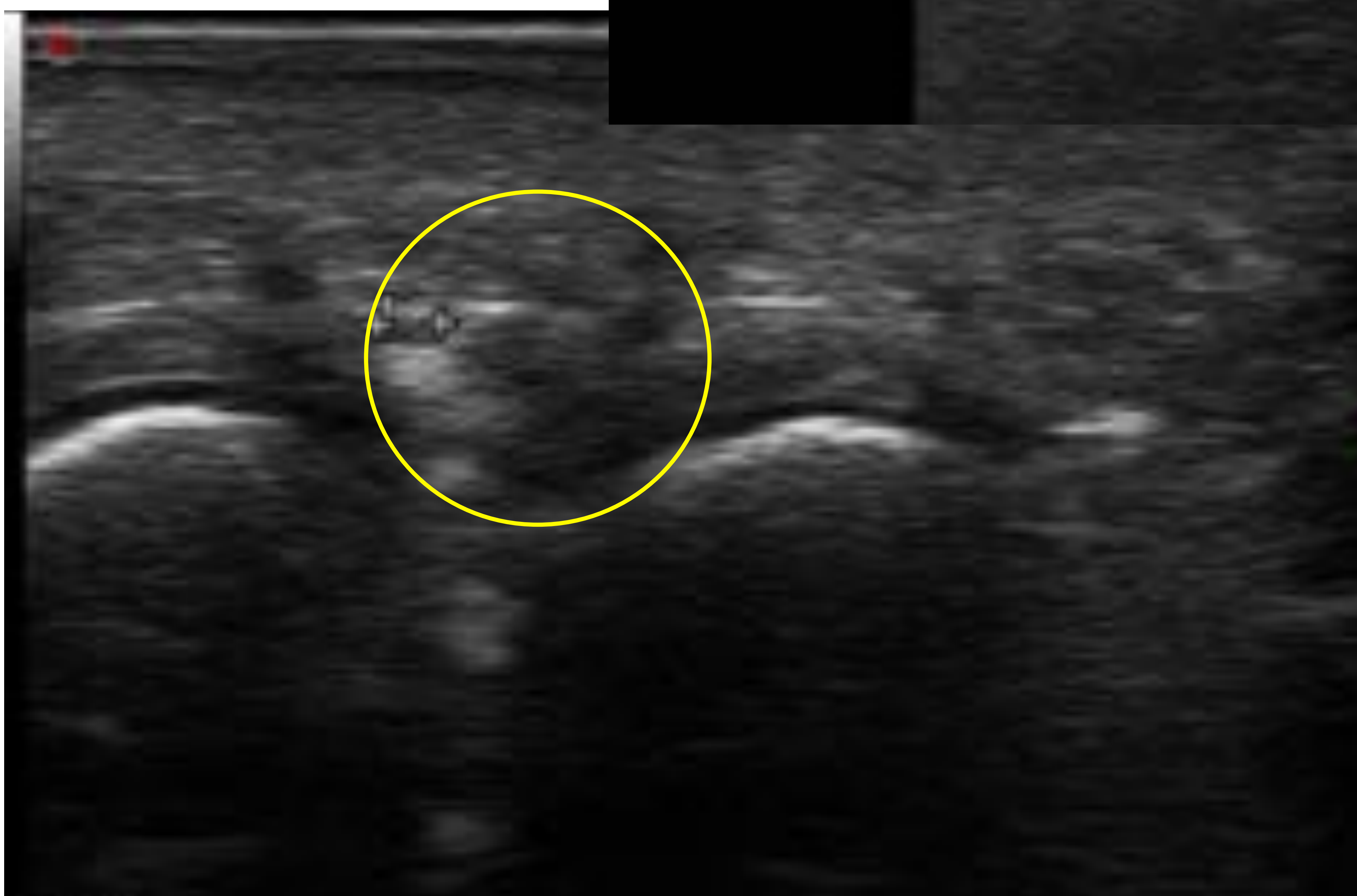
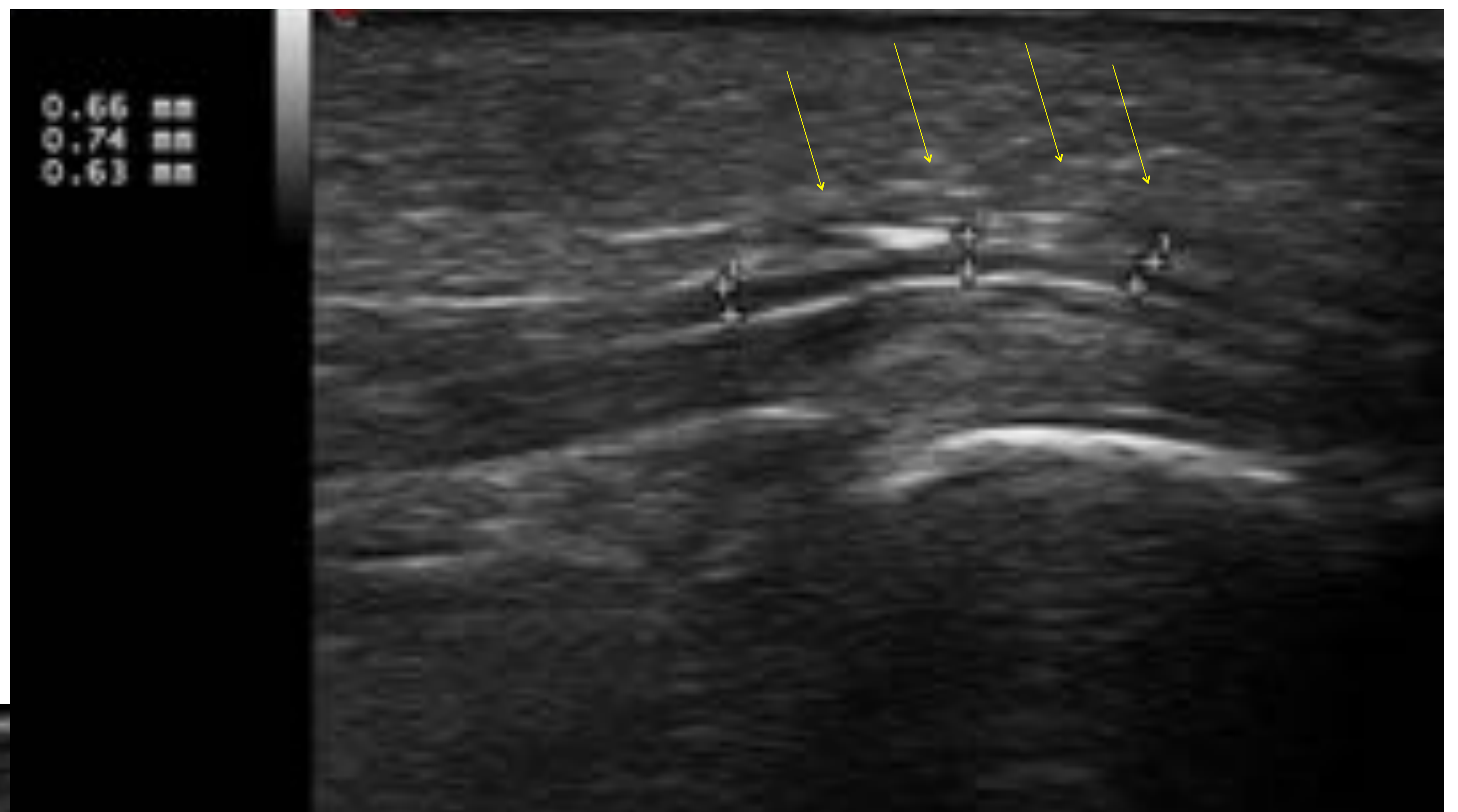



# Nervios interdigitales



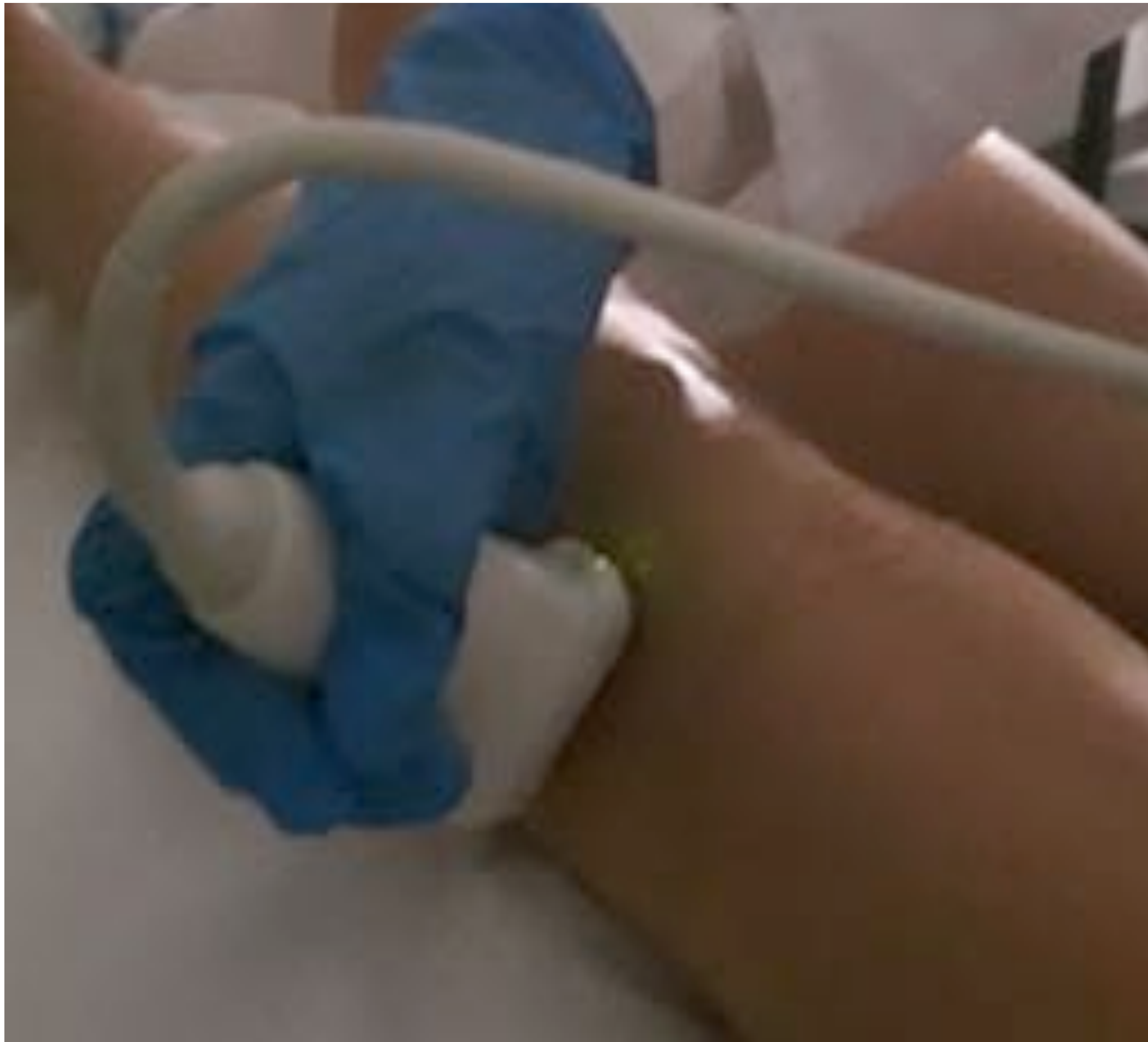Los nervios interdigitales en el antepie discurren a lo largo de la superficie del ligamento intermetatarsiano antes de dividirse en los nervios digitales propios.



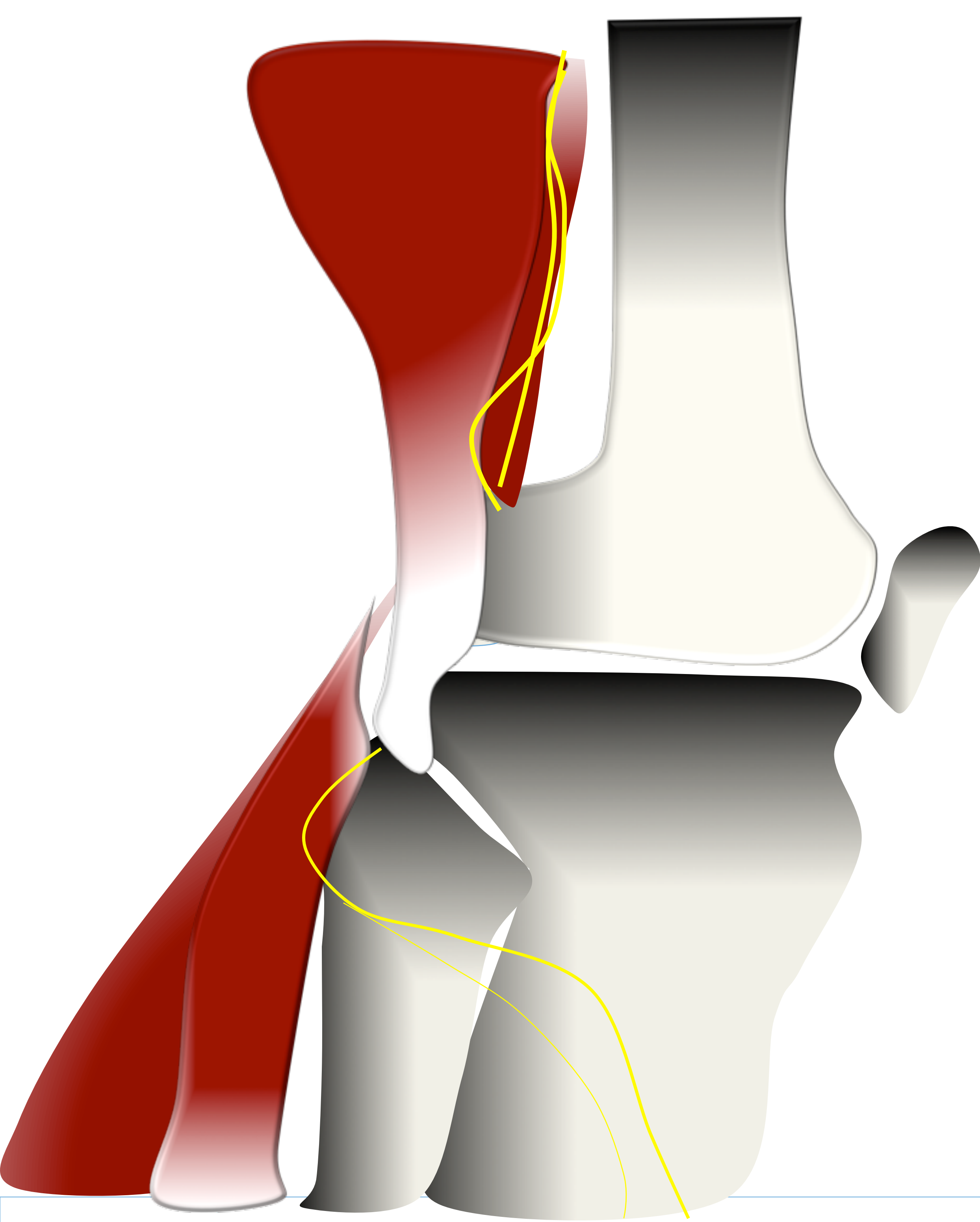
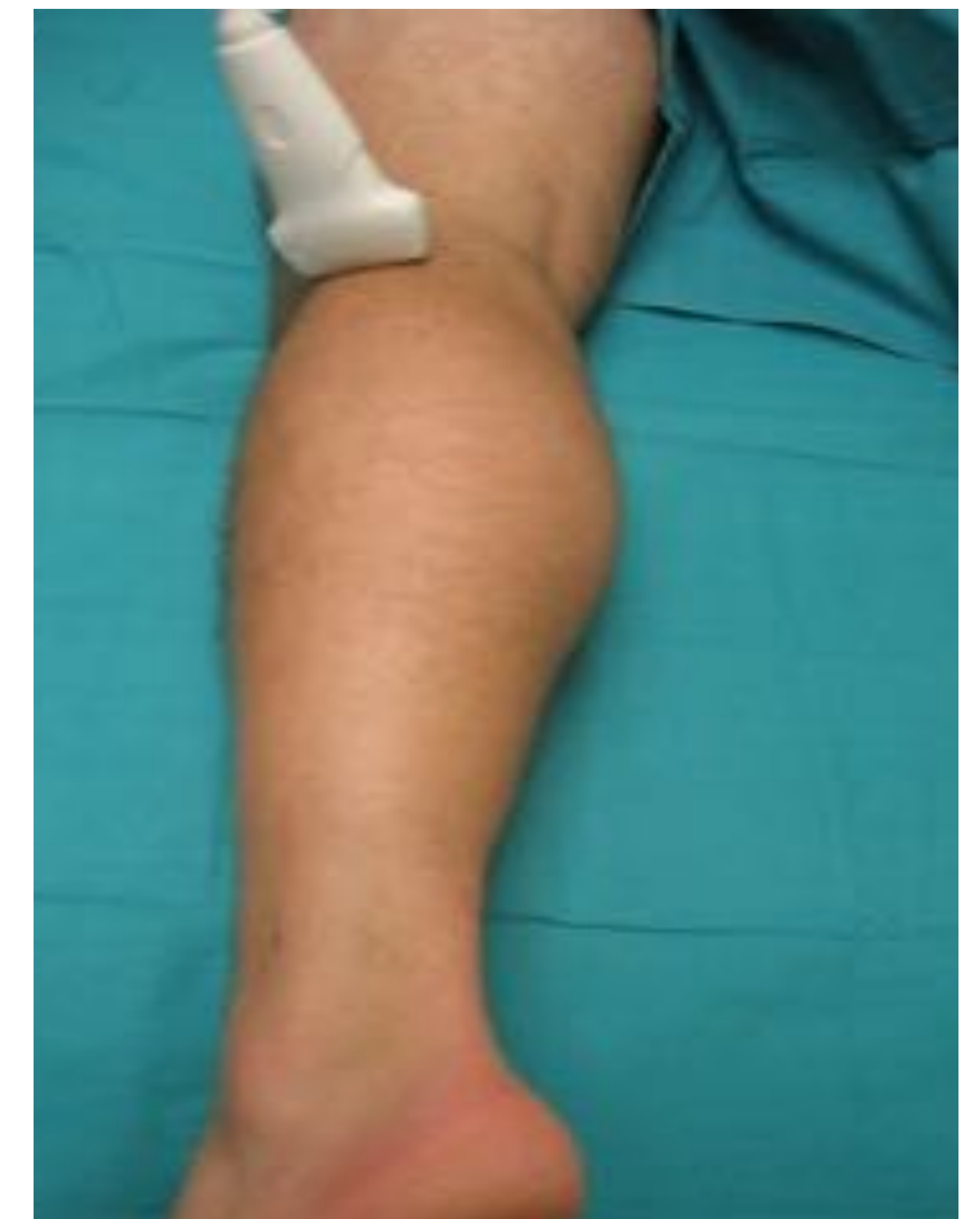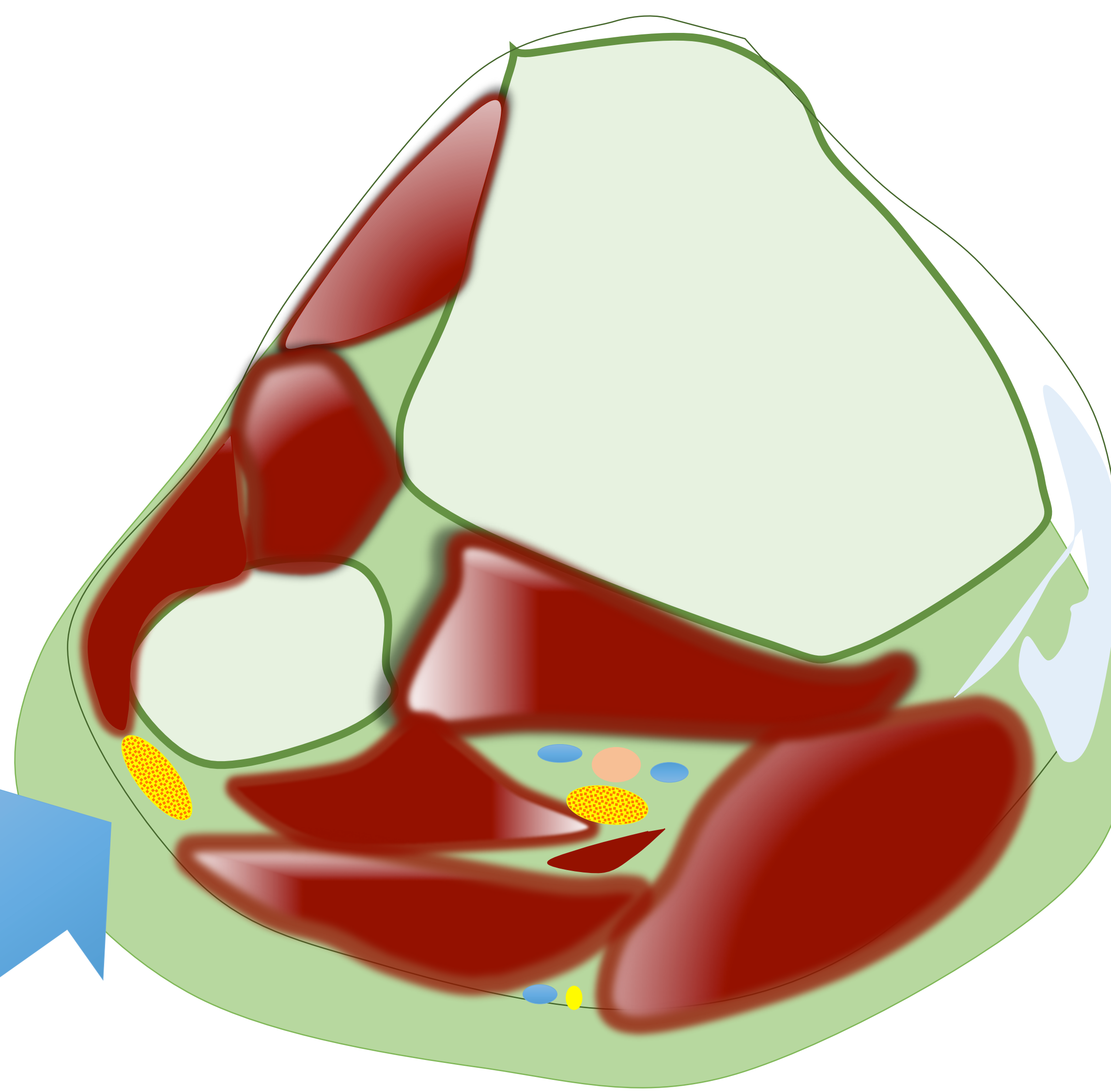


# Nervio Peroneo Común

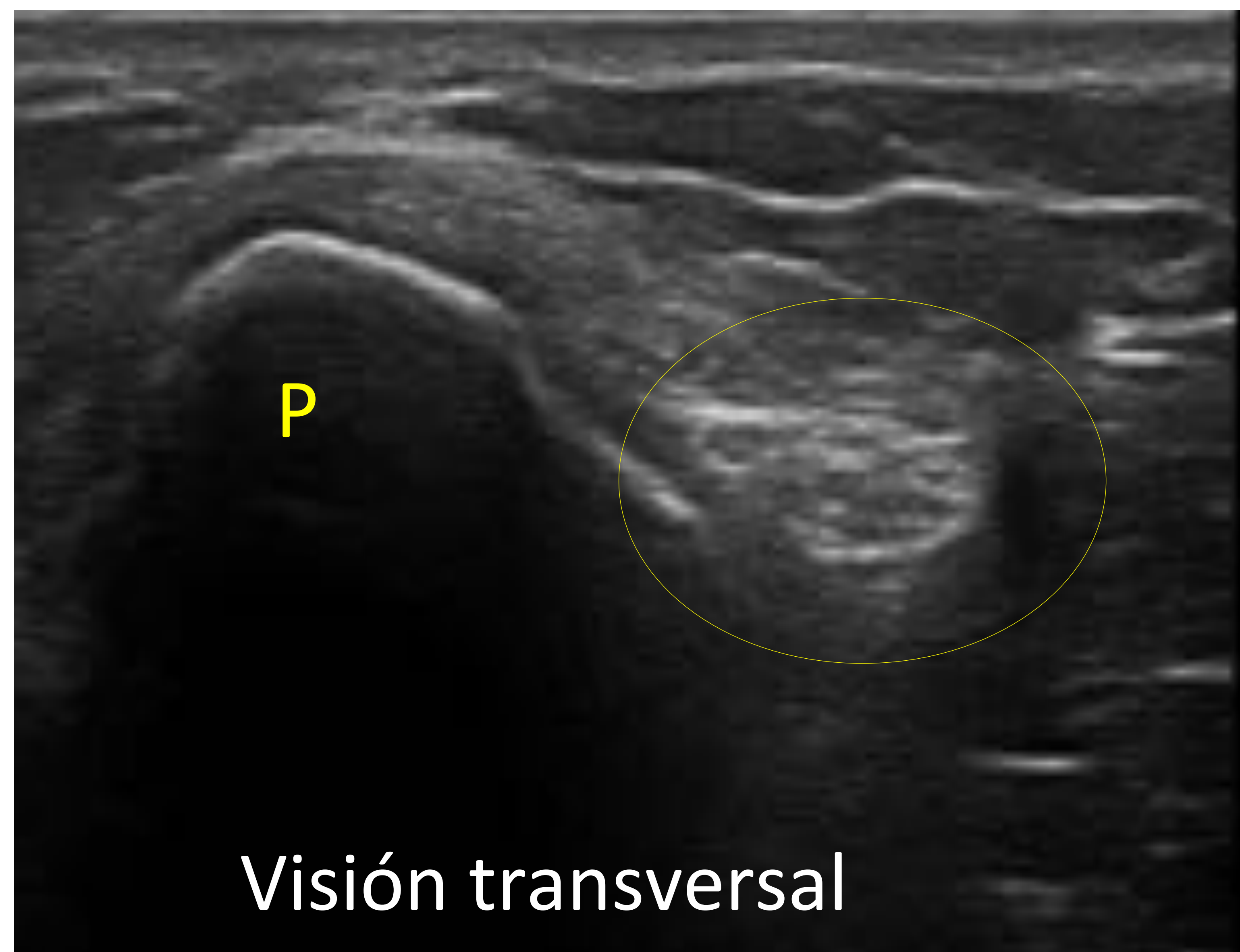
L4-S2.



Discurre anterolateralmente **y**  
**bordea la cabeza del peroné**

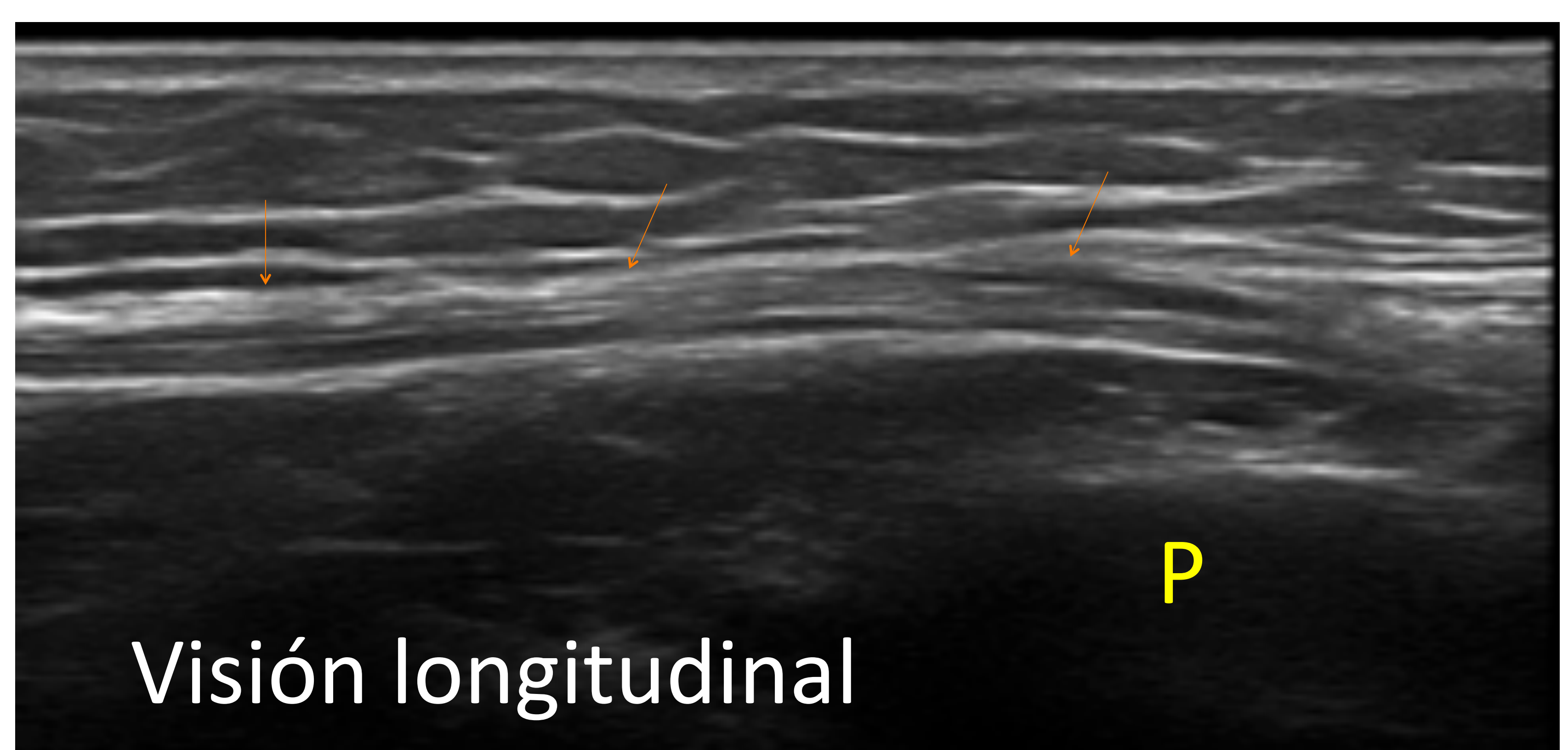


La trifurcación suele ocurrir en o distal al cuello del peroné pero también puede ocurrir por encima o hasta 3 cm por debajo de la rodilla.



Visión transversal

Nervio (círculo), posterior a la cabeza del peroné (P)



Visión longitudinal



# NERVIO PERONEO SUPERFICIAL

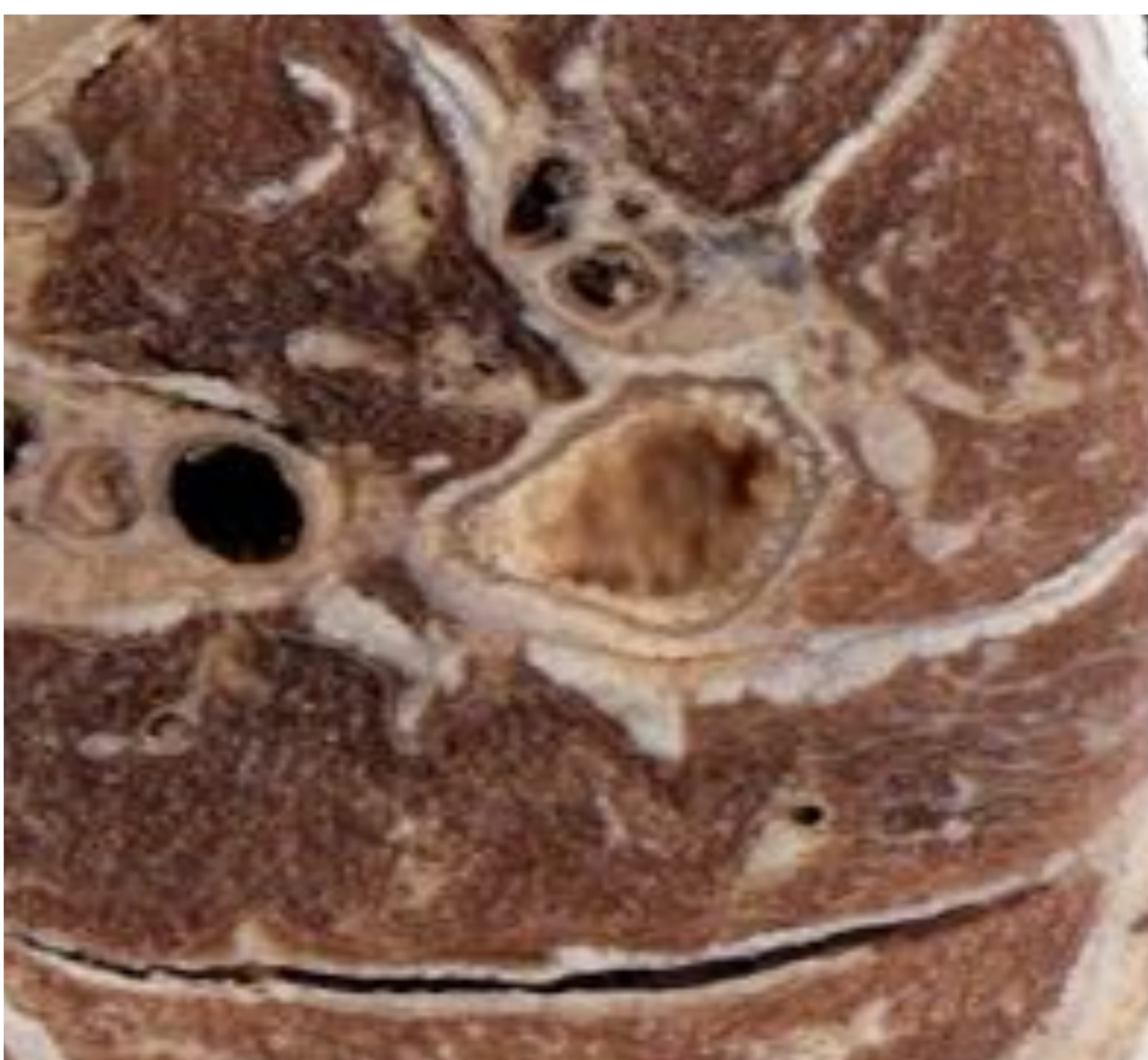
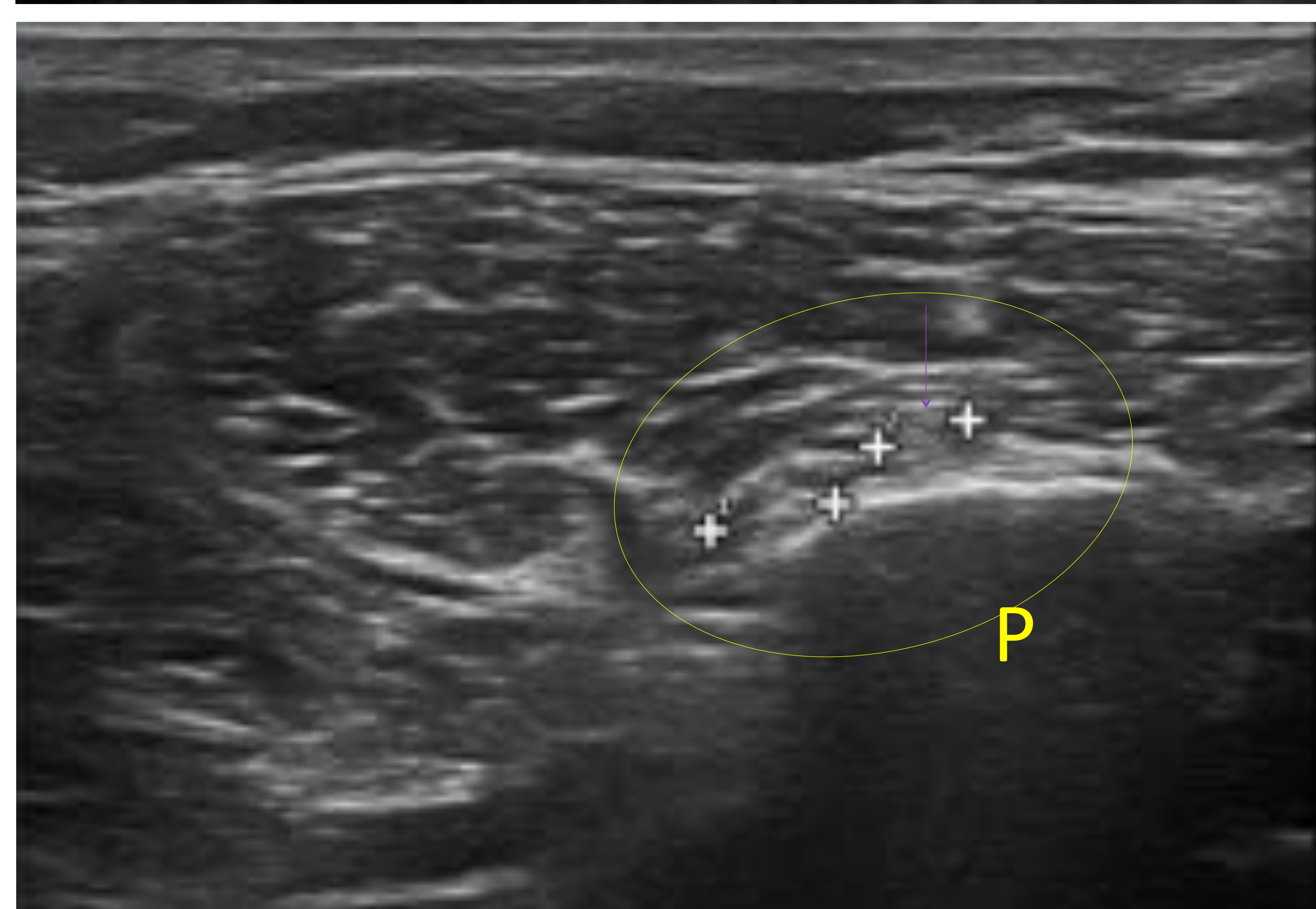
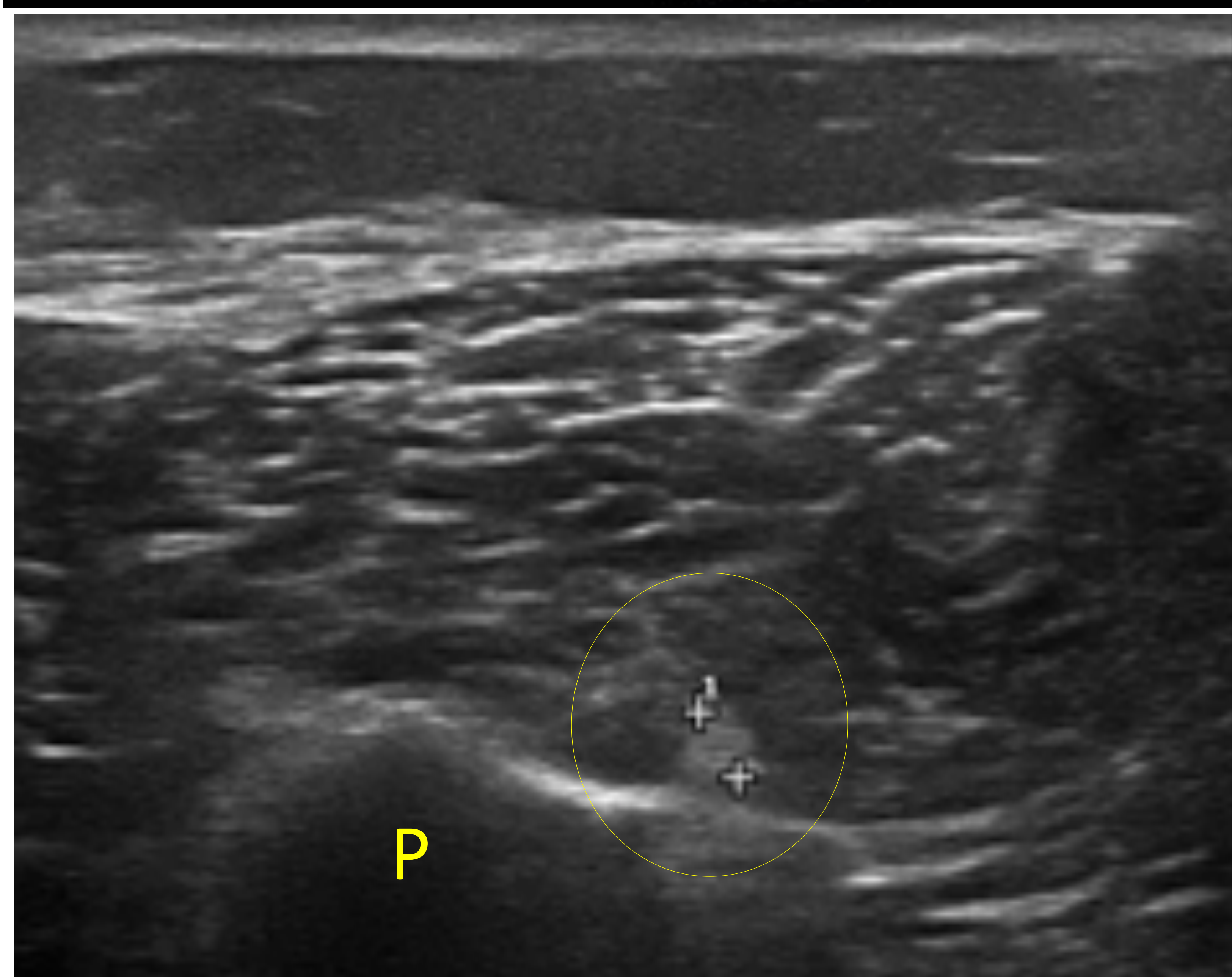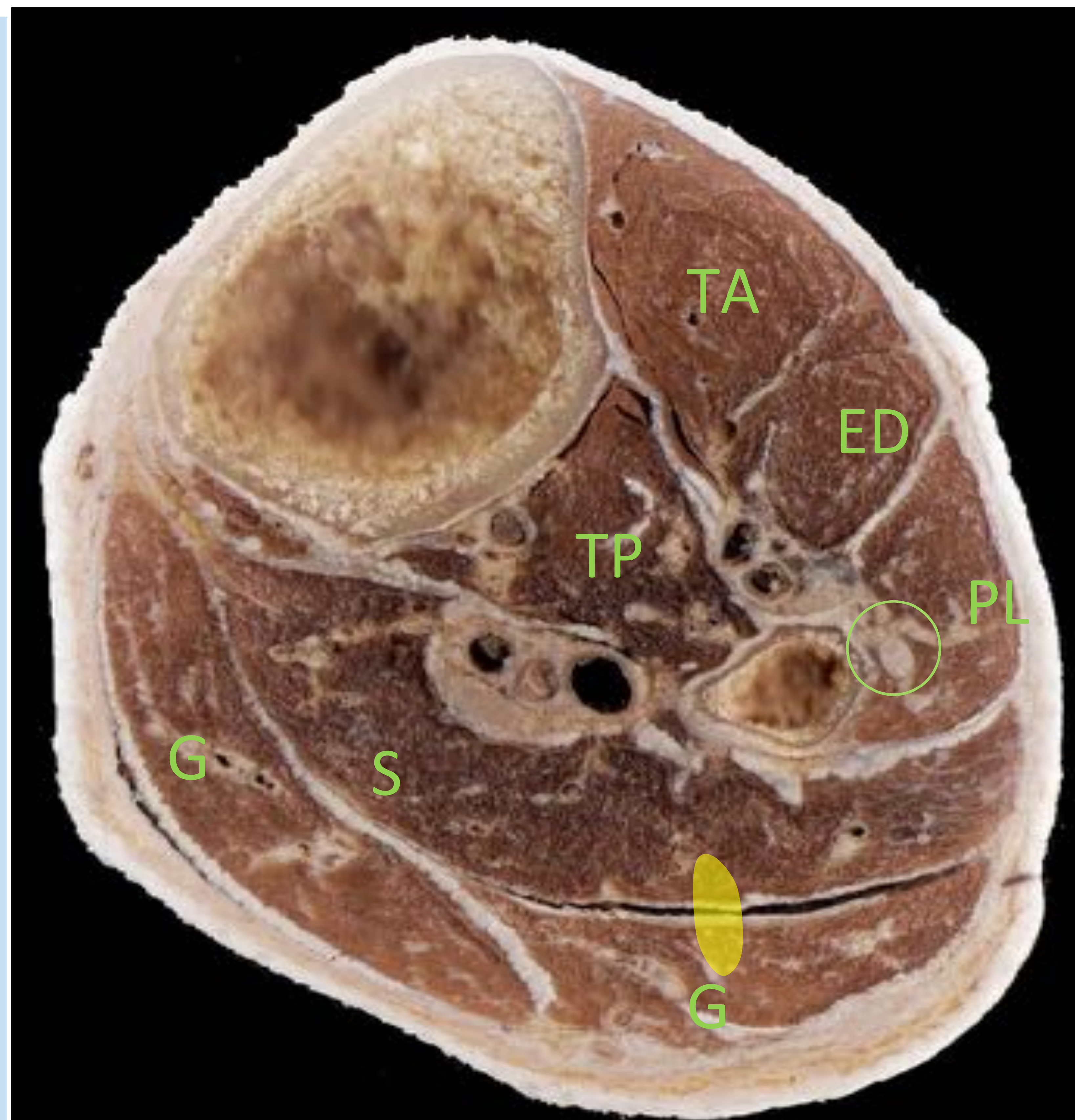
División posterior del peroneo común

**Inicialmente es posterior y luego lateral al peroneo profundo**

Atraviesa la pierna anterior y distalmente entre la musculatura del compartimento anterior y del lateral de la pierna.

Atraviesa la fascia y se hace subcutáneo

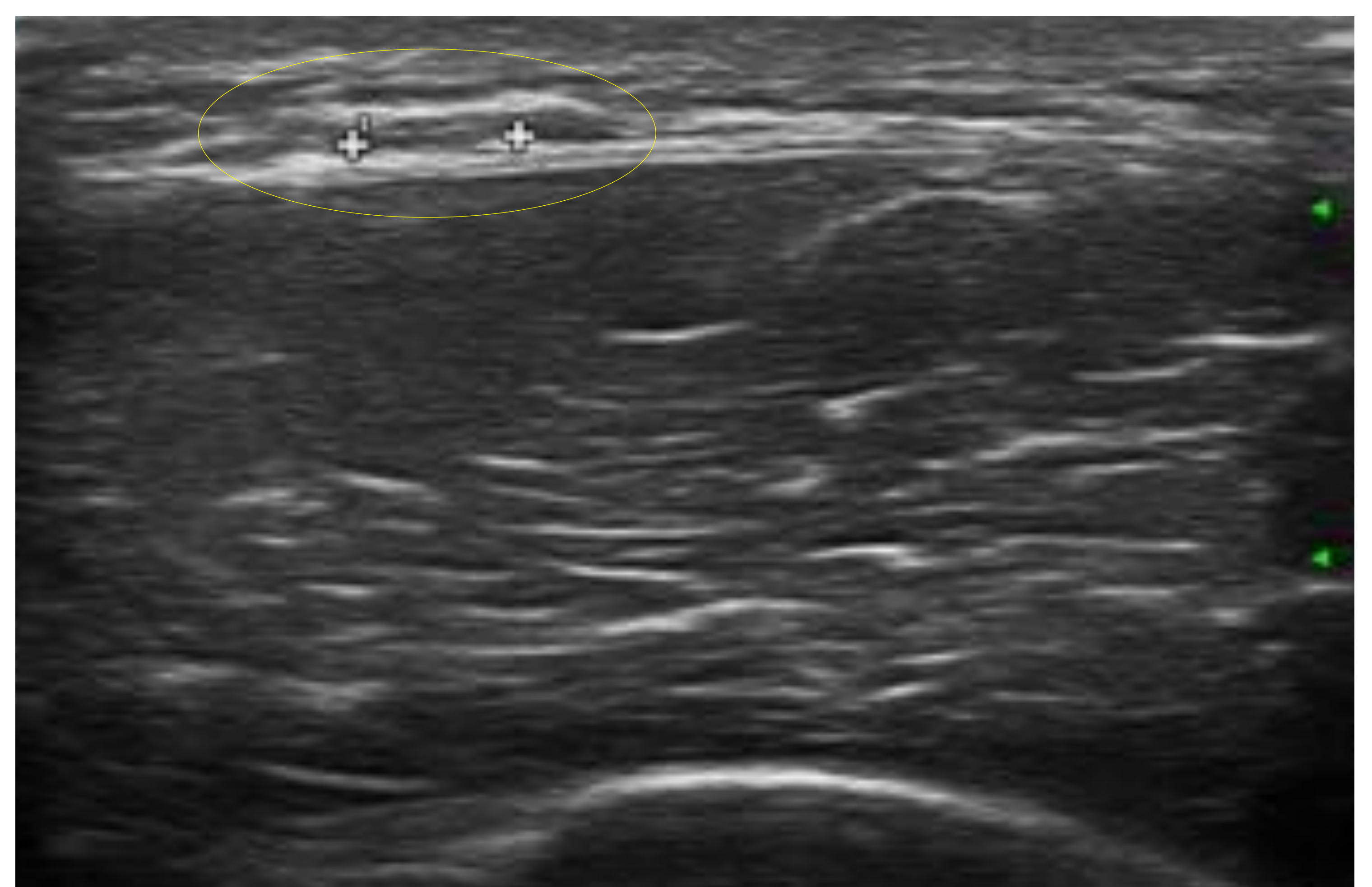
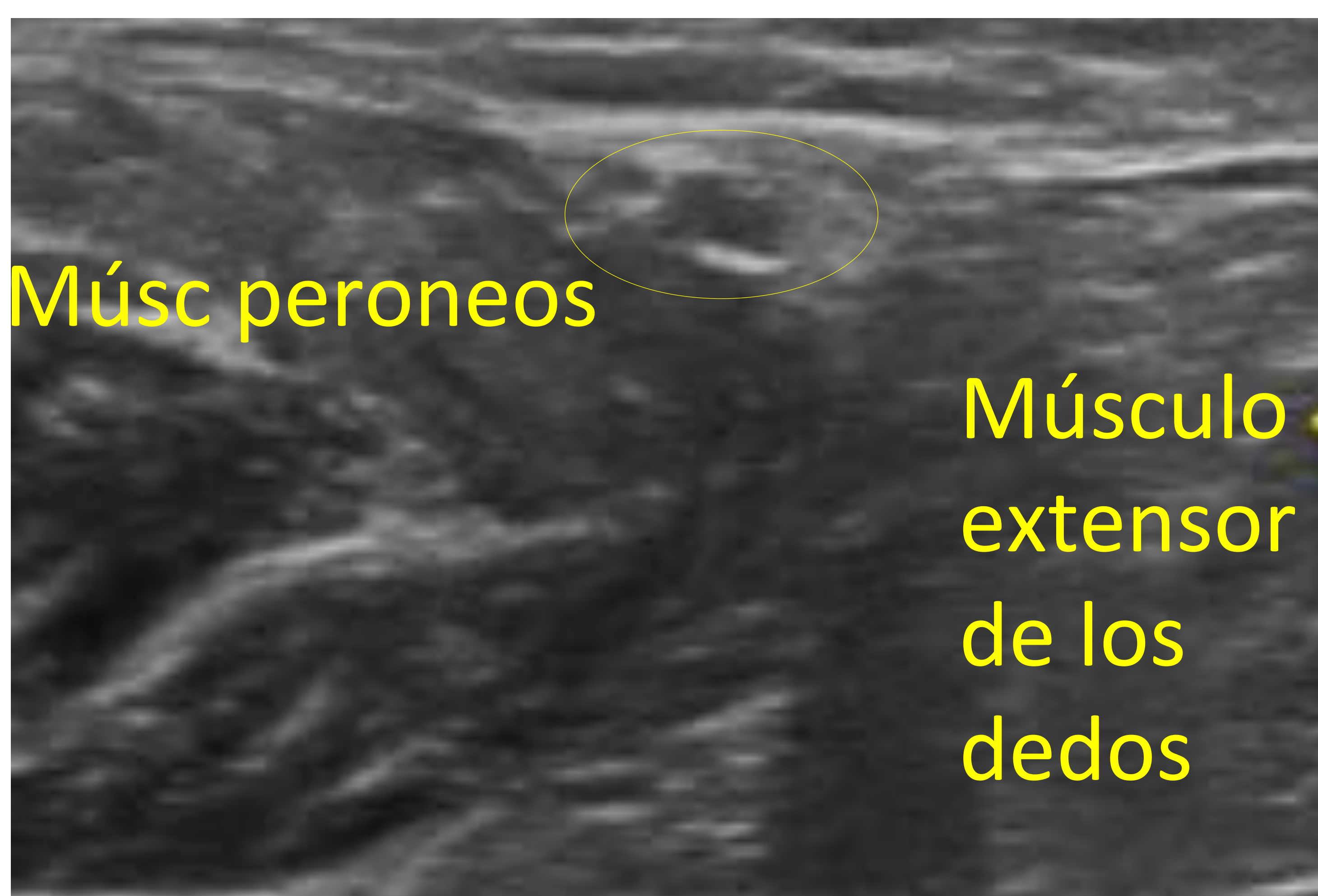
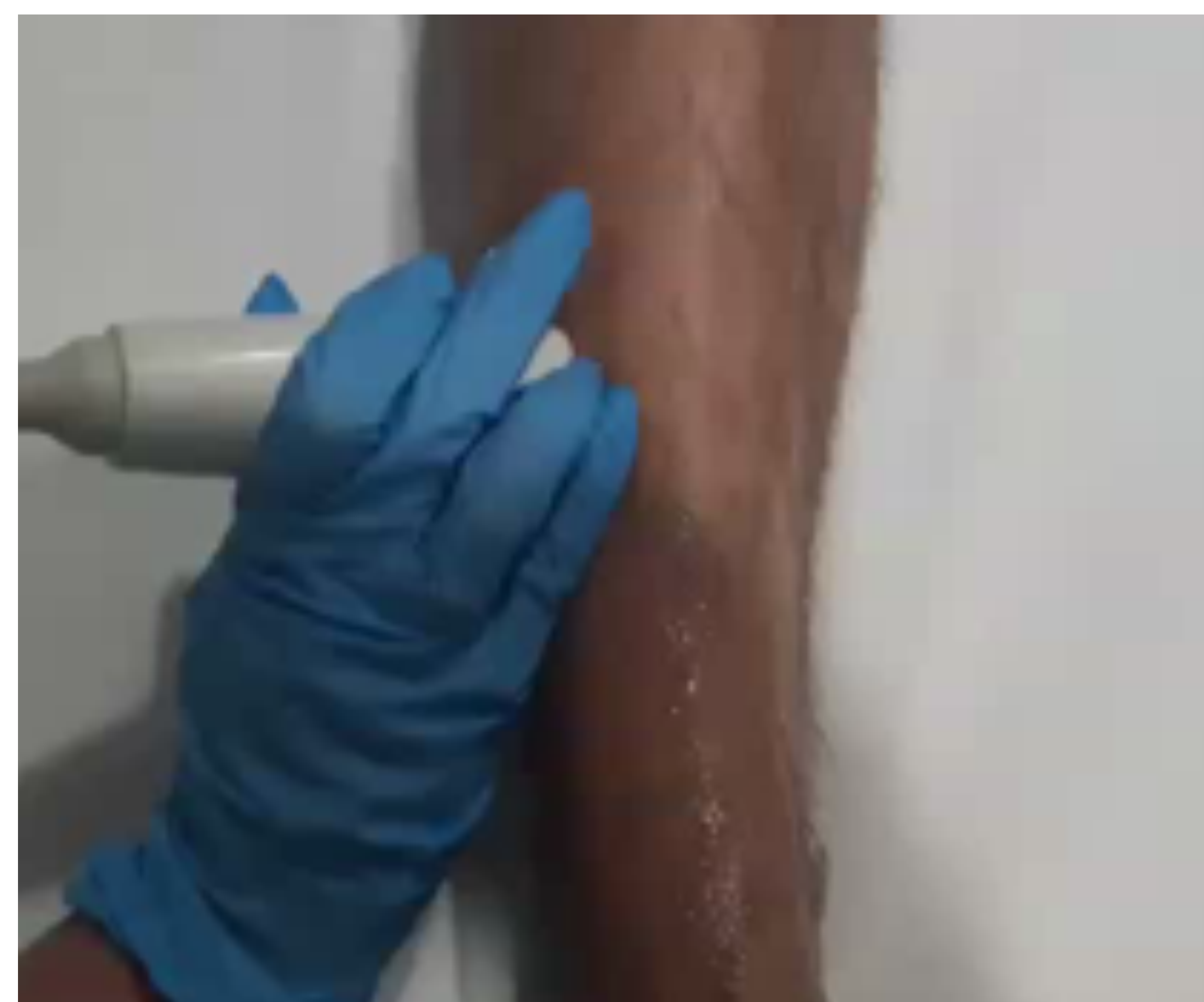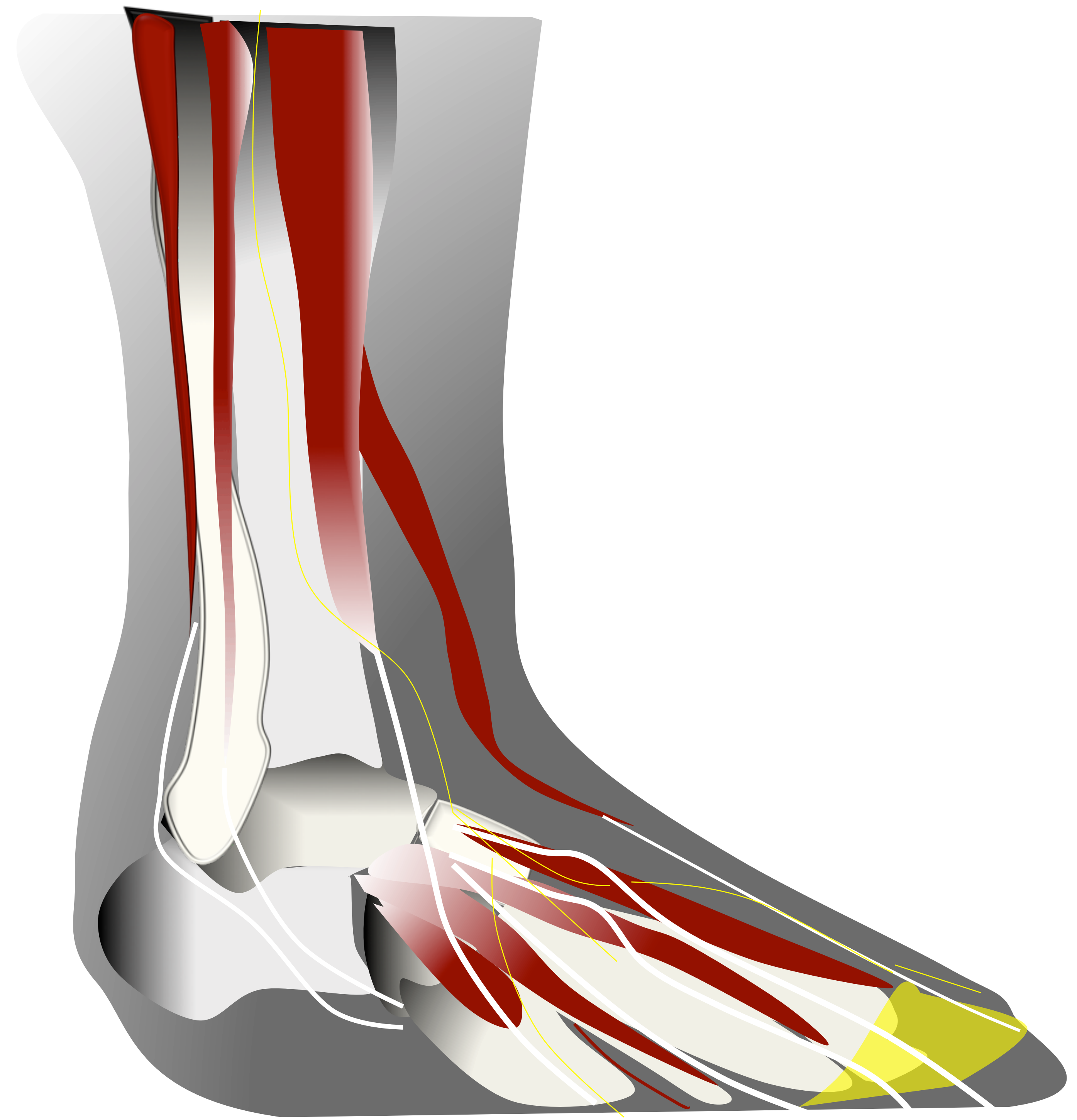Ramas en la grasa subcutánea dorsal superficial a los retináculos superior e inferior





# NERVIO PERONEO SUPERFICIAL

- ❑ Atraviesa la fascia profunda de la pierna unos 15- 12,5 cm por encima de la punta del maleolo lateral.
- ❑ 6 cm por encima de la punta del maleolo lateral se divide en sus ramas terminales: cutánea intermedia y cutánea medial dorsal
- ❑ Envía ramas motoras a los músculos peroneo corto y largo
- ❑ Inervación sensitiva del aspecto dorsolateral del pie y tobillo.
- ❑ Anclado mientras atraviesa la fascia profunda de la pierna lo que le predispone a lesión por elongación en los daños de flexión plantar o inversión.

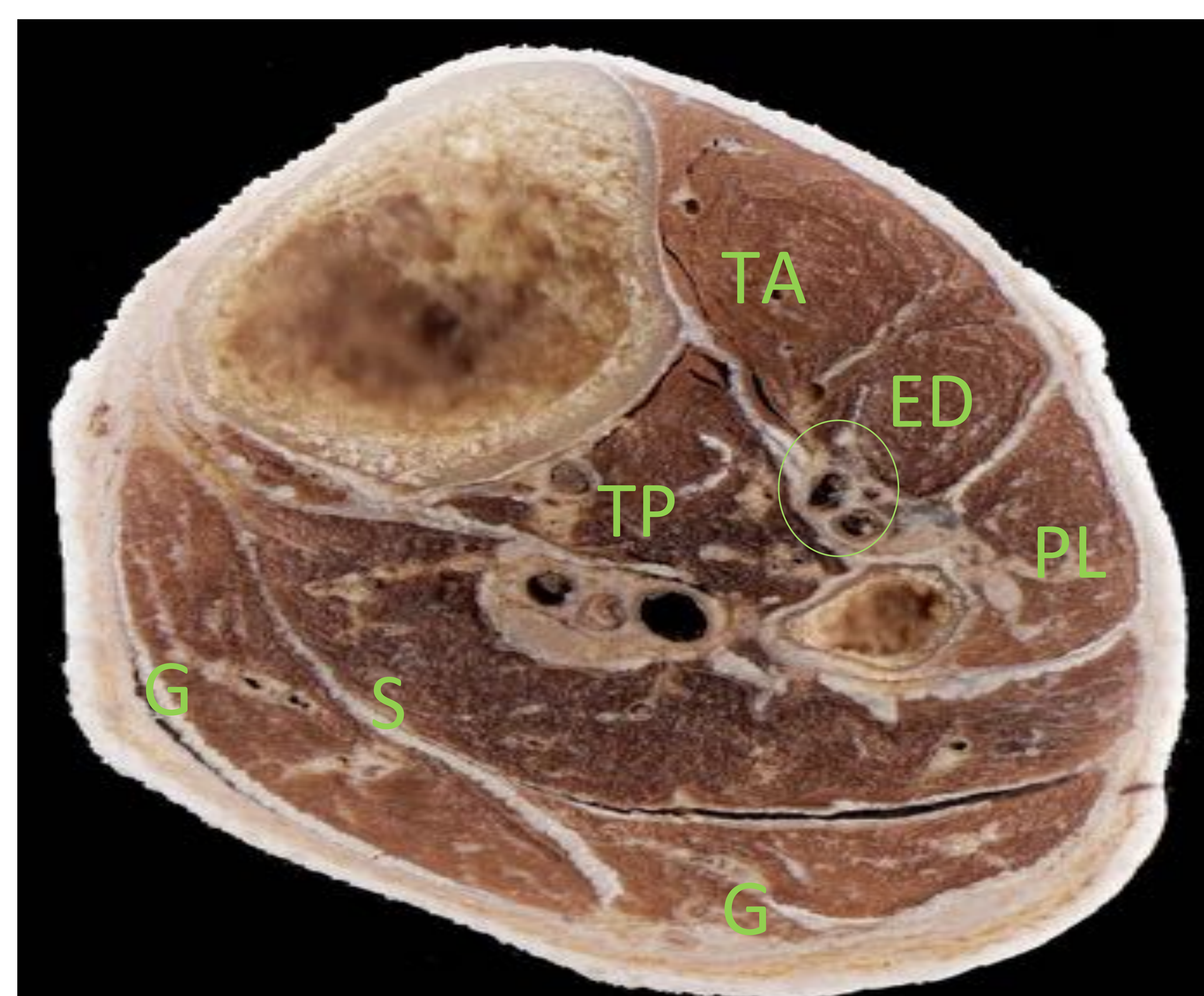
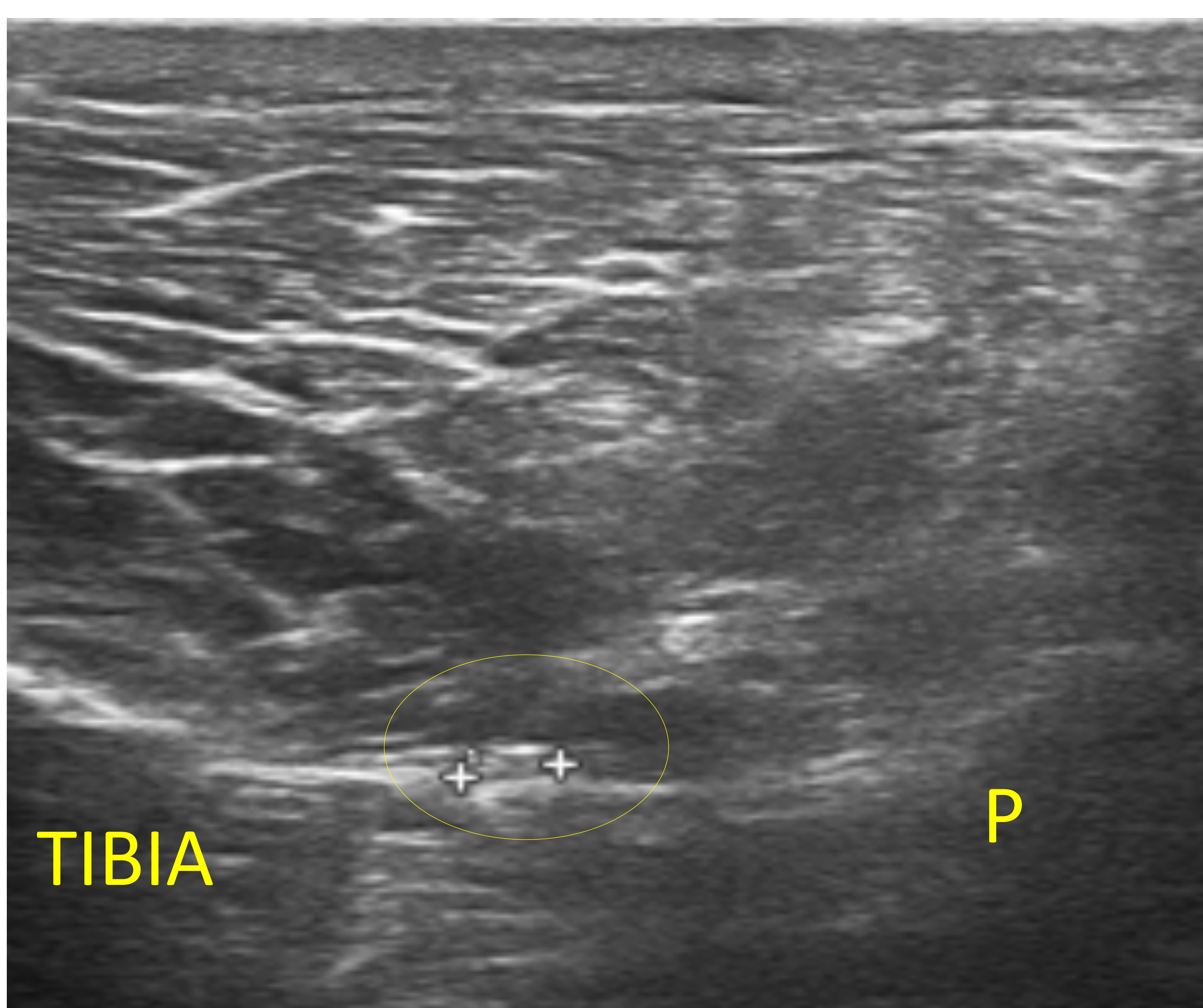
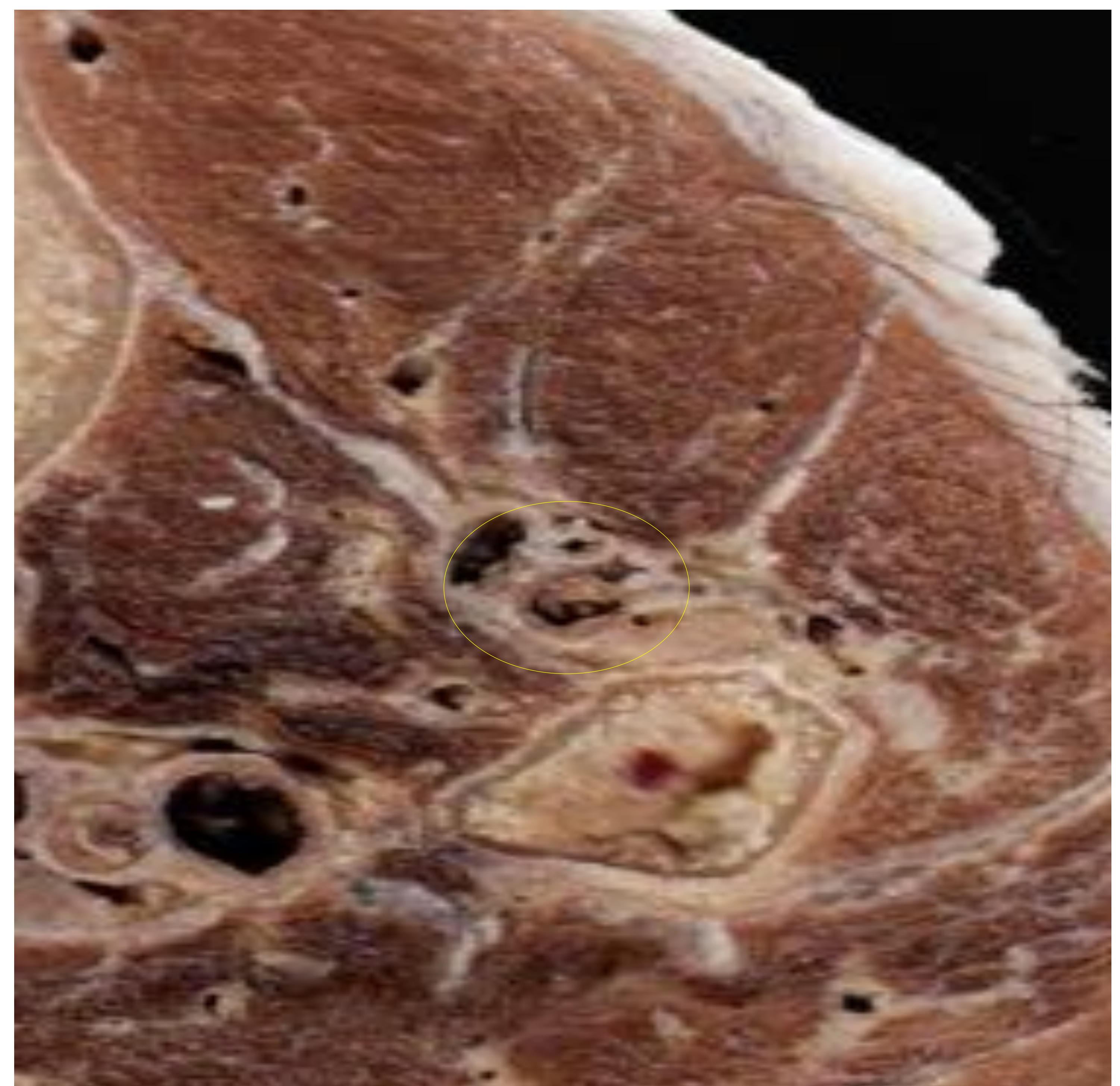


El nervio sale a través de la fascia profunda del compartimento lateral unos 12,5-10 cm por encima de la punta del maleolo lateral



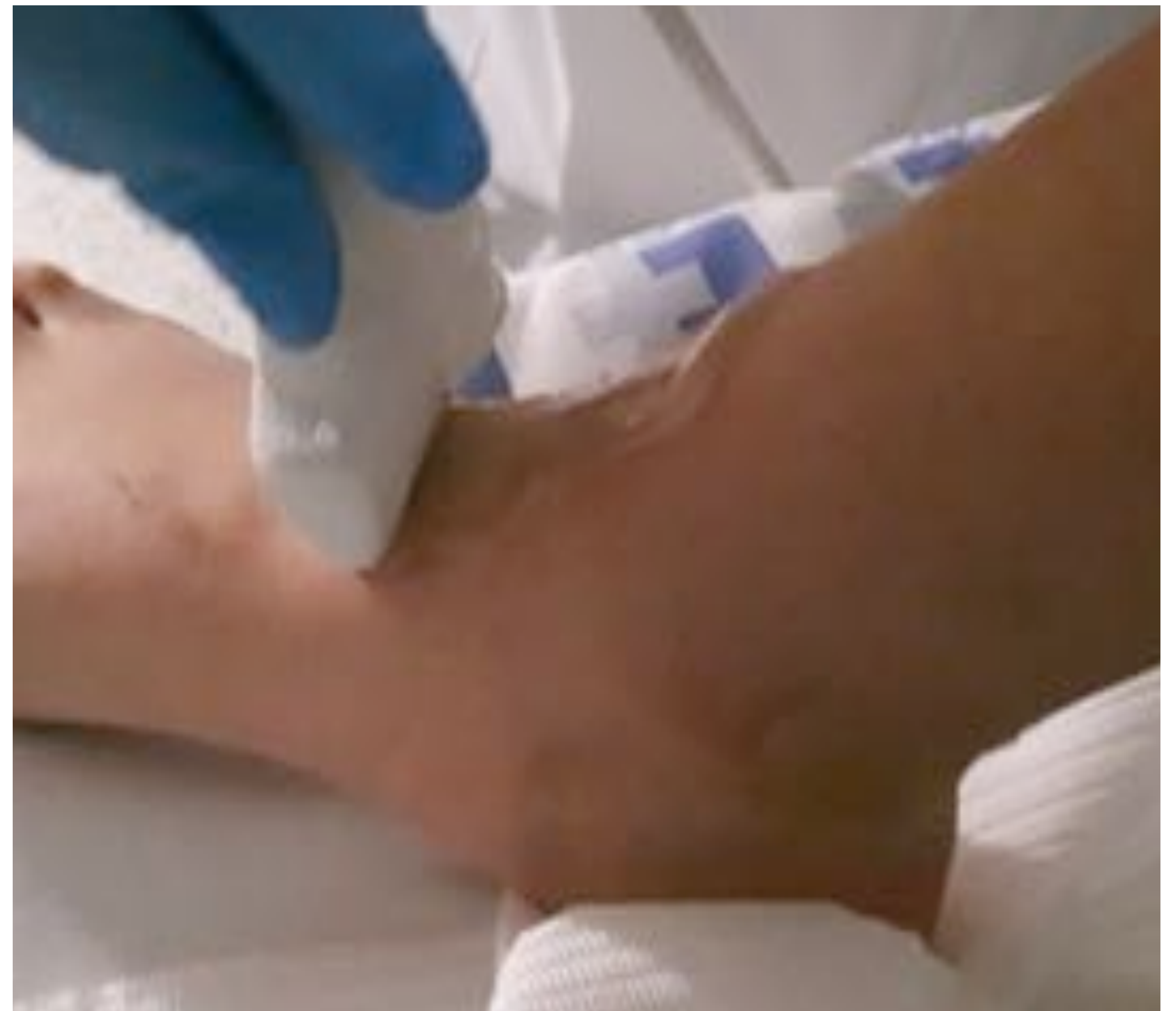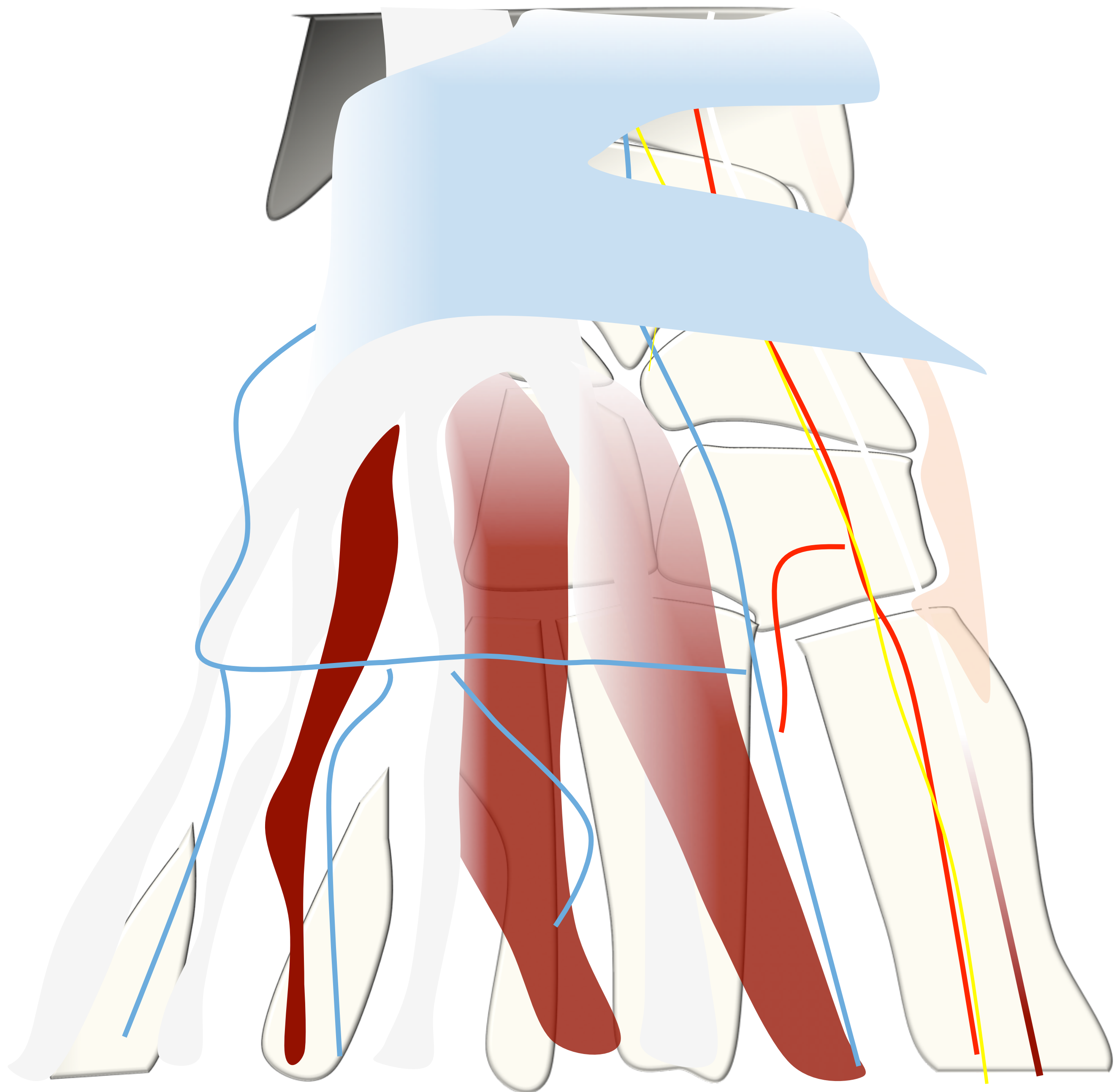
# NERVIO PERONEO PROFUNDO

- Atraviesa la fascia anterior para entrar al **compartimento anterior** de la pierna entre los orígenes tendinosos del músculo peroneo largo.
- Se localiza anterior y más próximo al peroné relativo al nervio peroneo superficial.
- Viaja luego en el compartimento anterior de la pierna junto con la arteria **tibial anterior entre los tendones extensor largo de los dedos y extensor largo del primer dedo.**
- Suele ir lateral a la arteria, luego anterior y justo encima del tobillo lateral a la arteria otra vez.



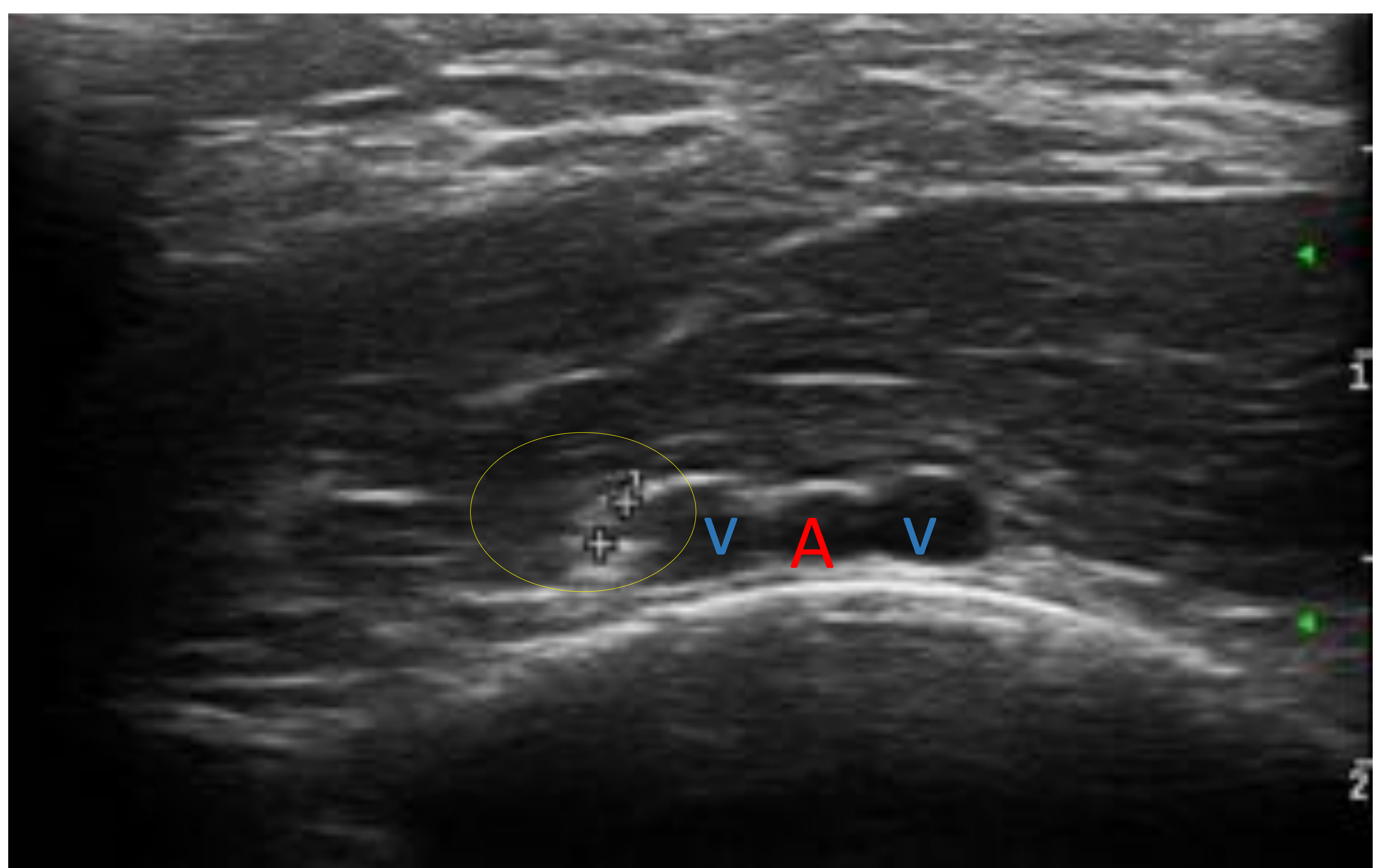



# NERVIO PERONEO PROFUNDO



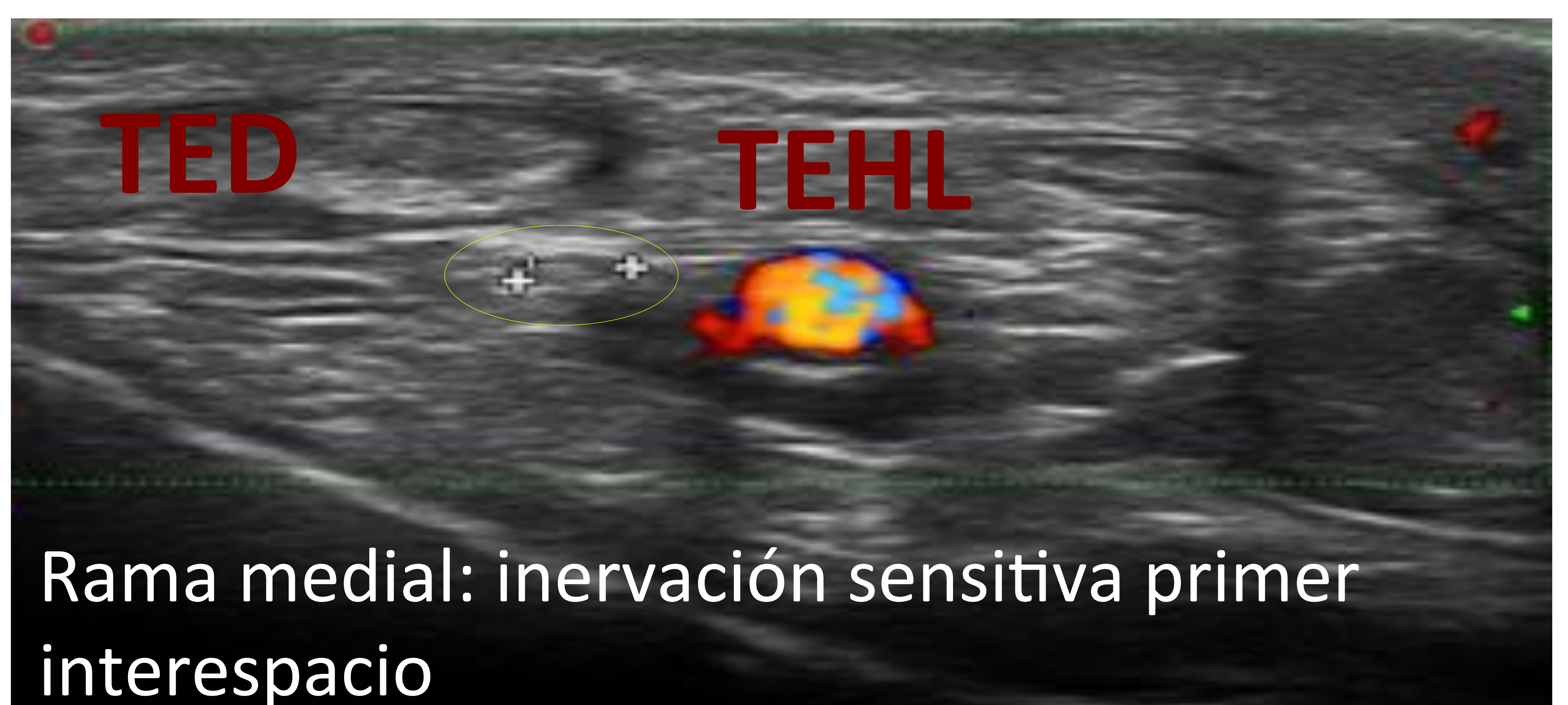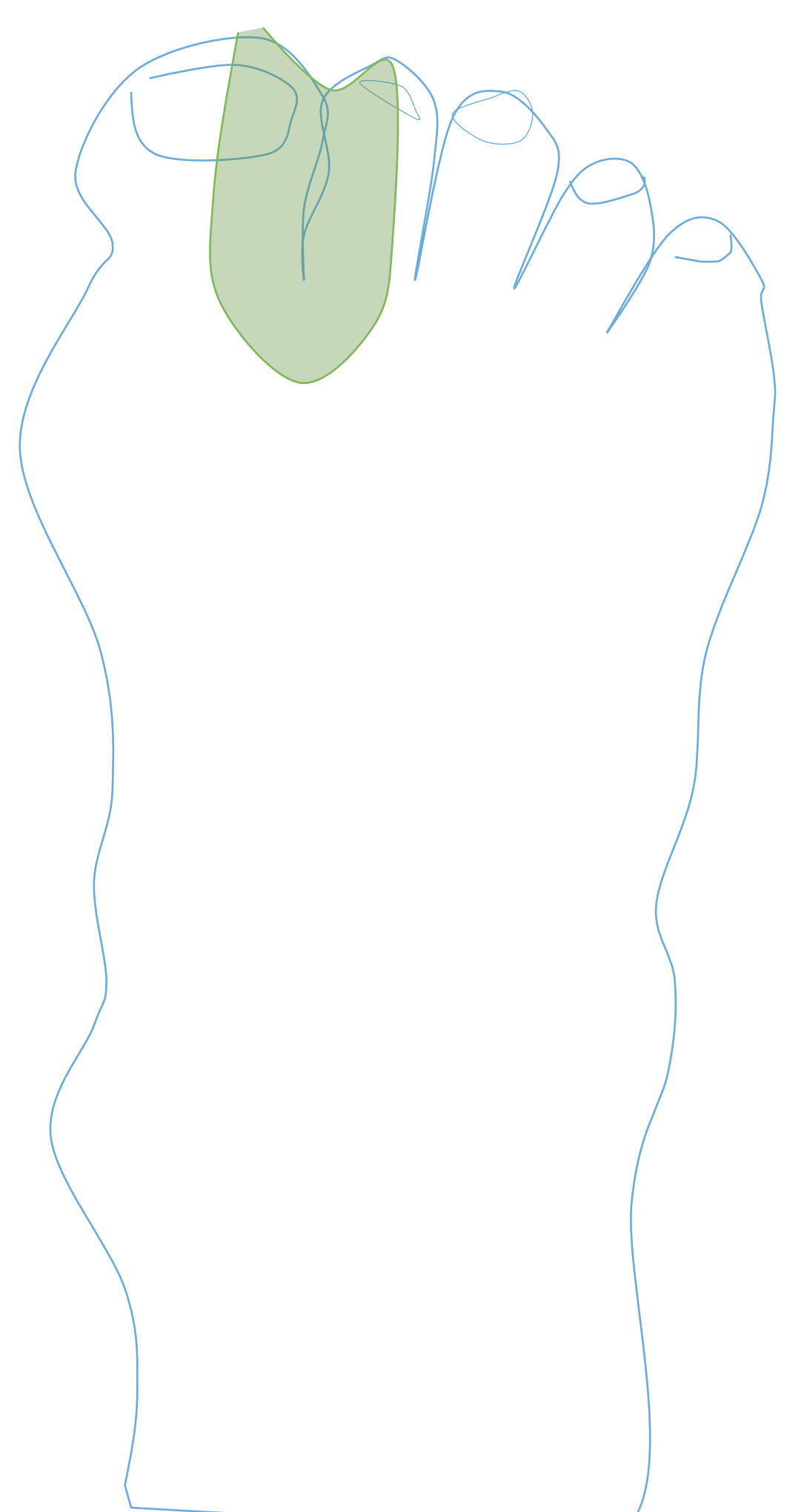
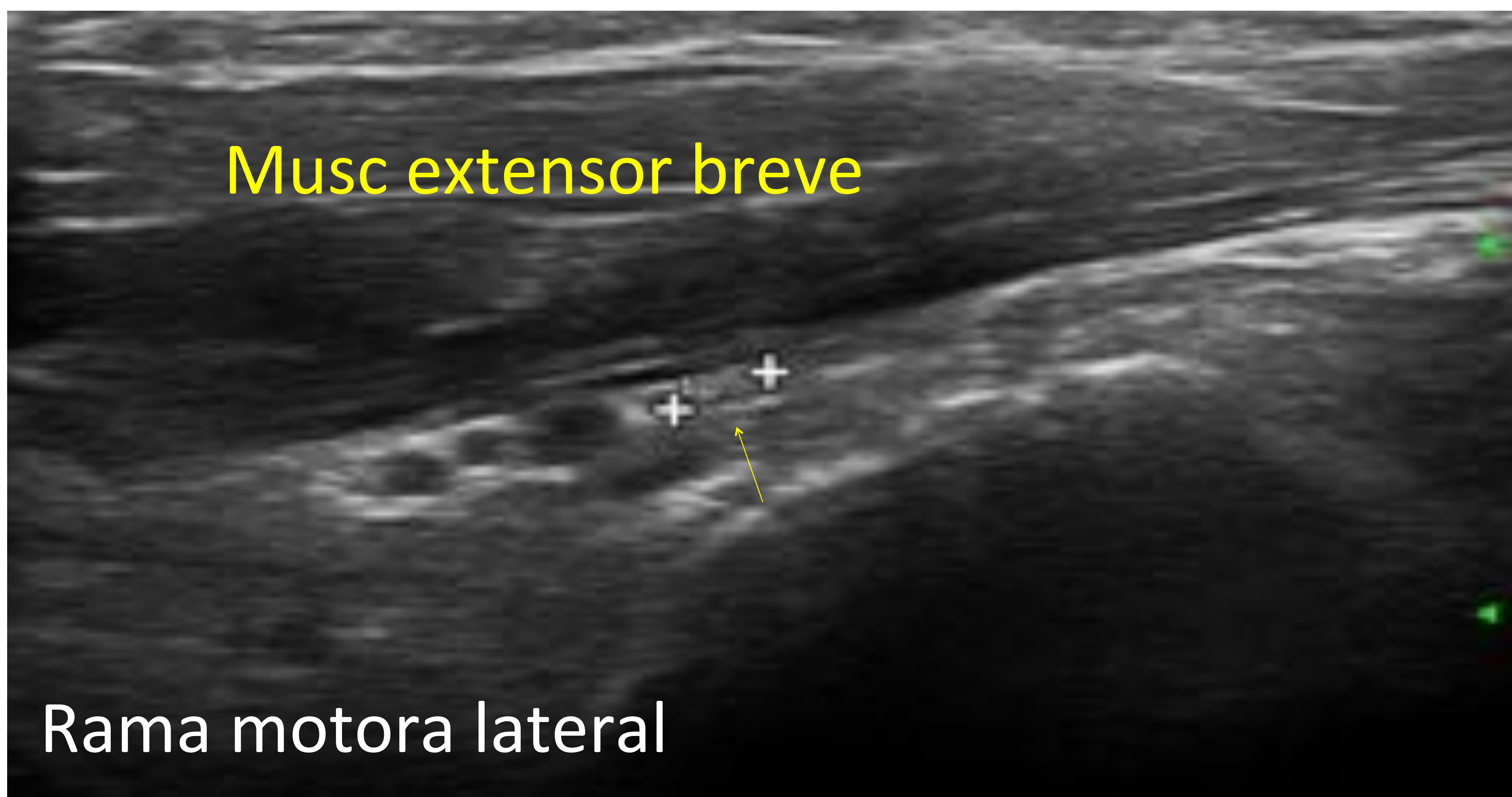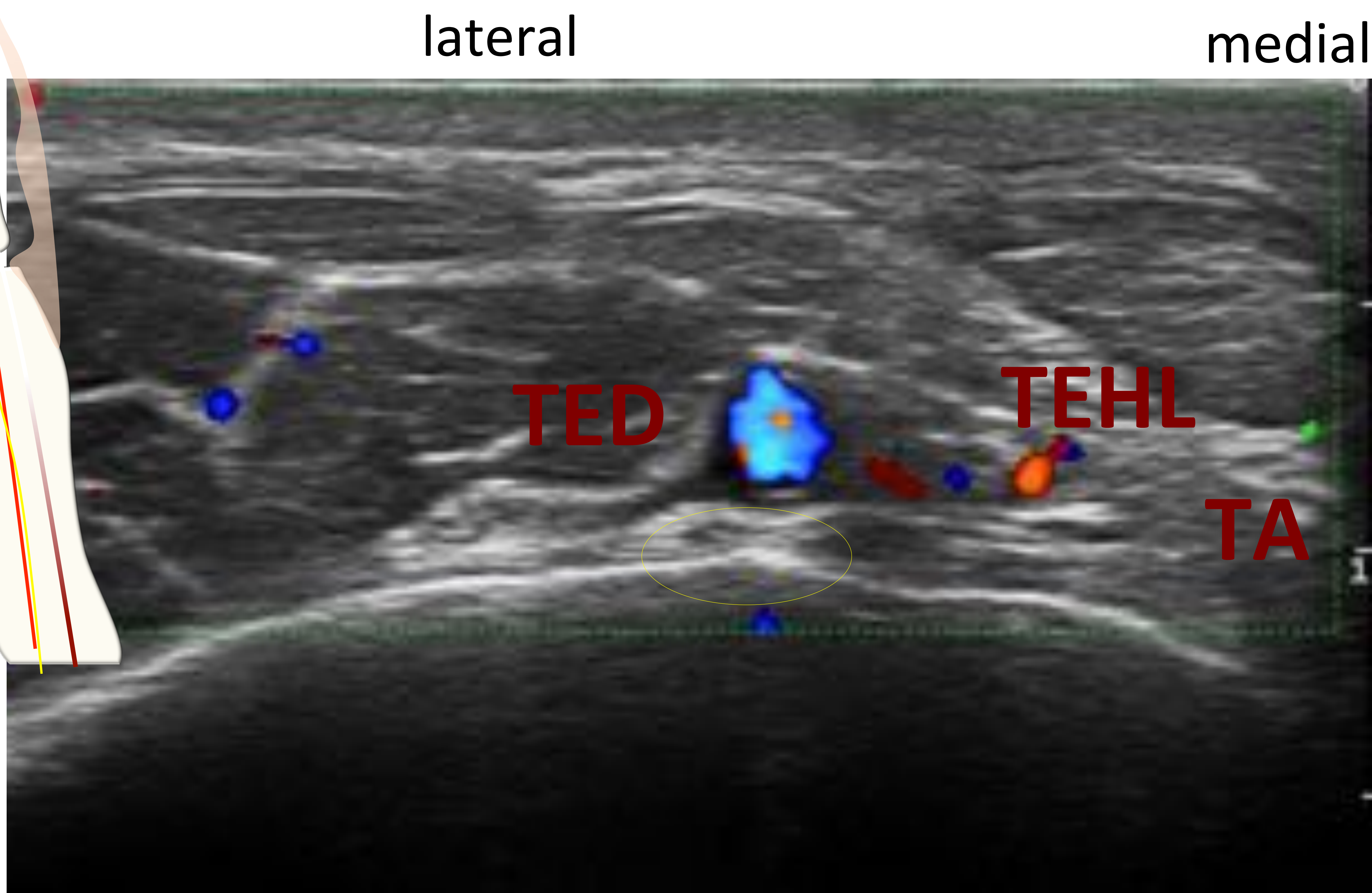
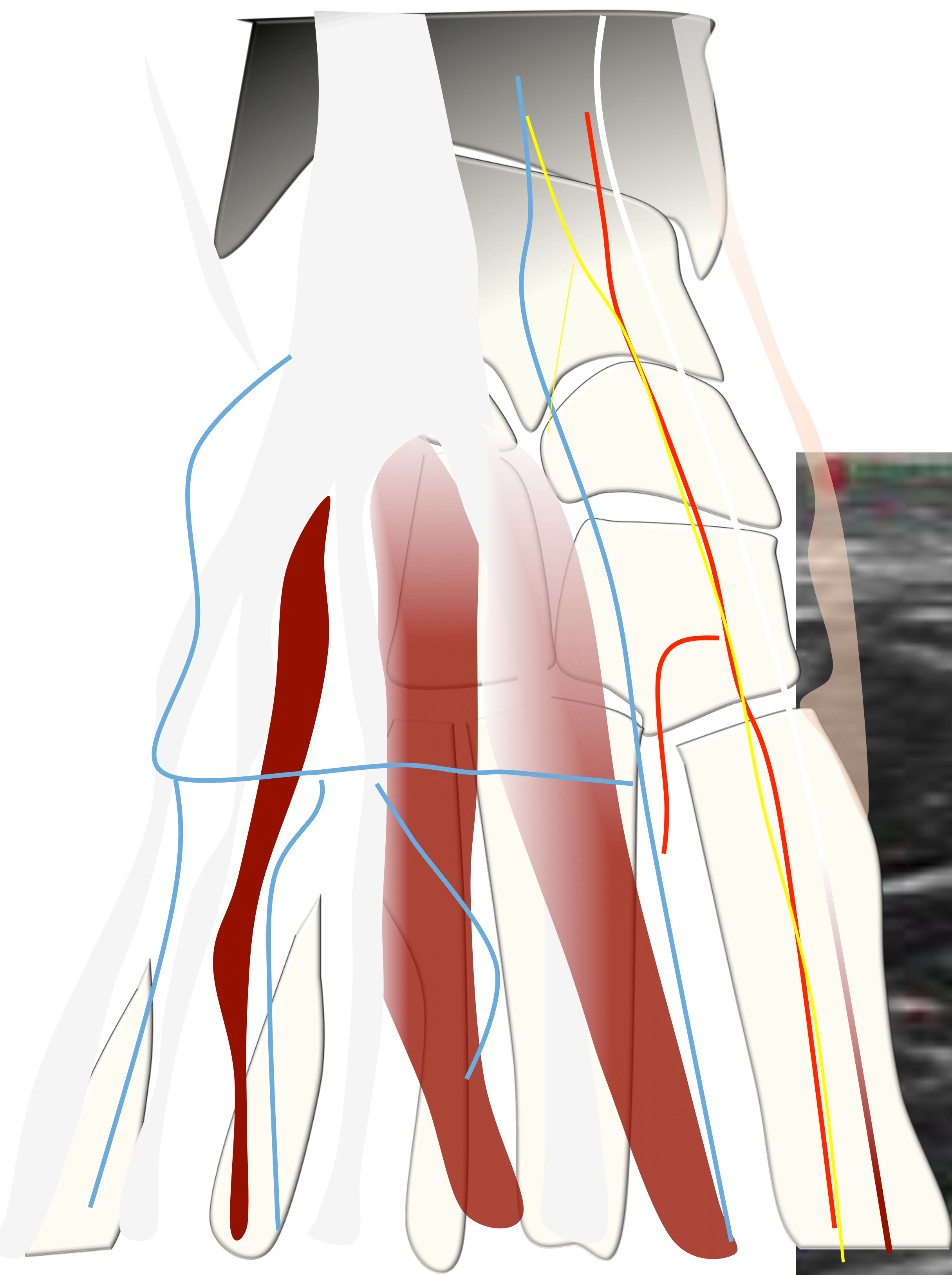En el tobillo: discurre bajo el retináculo extensor entre el extensor largo de los dedos y extensor largo del primer dedo y lateral a la arteria tibial anterior.

1. División 1,3 cm por encima del tobillo en una rama sensitiva medial para el primer interespacio y una rama motora lateral para el músculo extensor breve de los dedos. La rama medial se sitúa junto a la arteria dorsal del pie.
2. **Compresión:** túnel del tarso anterior y dorso del pie



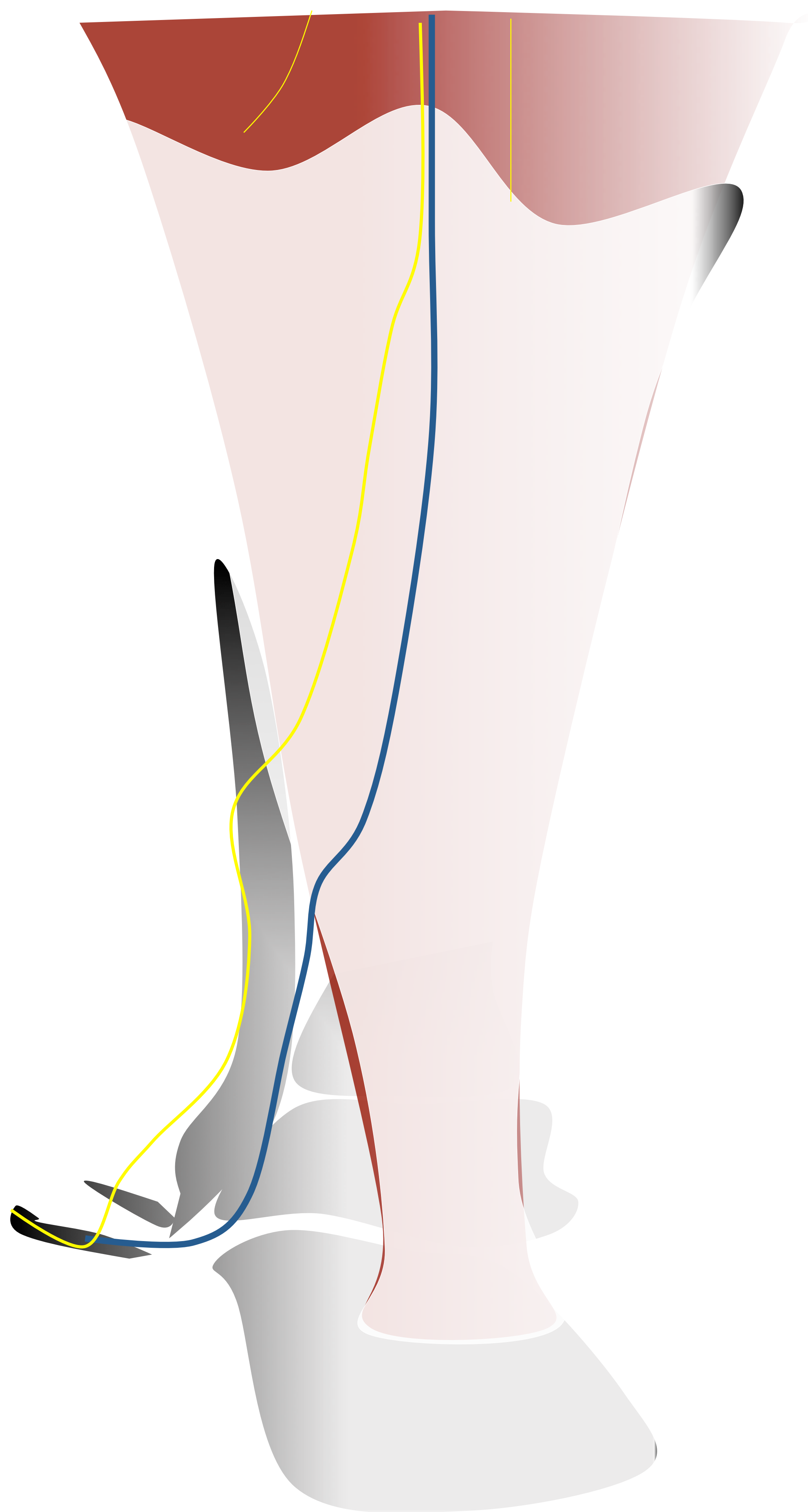


# NERVIO PERONEO PROFUNDO

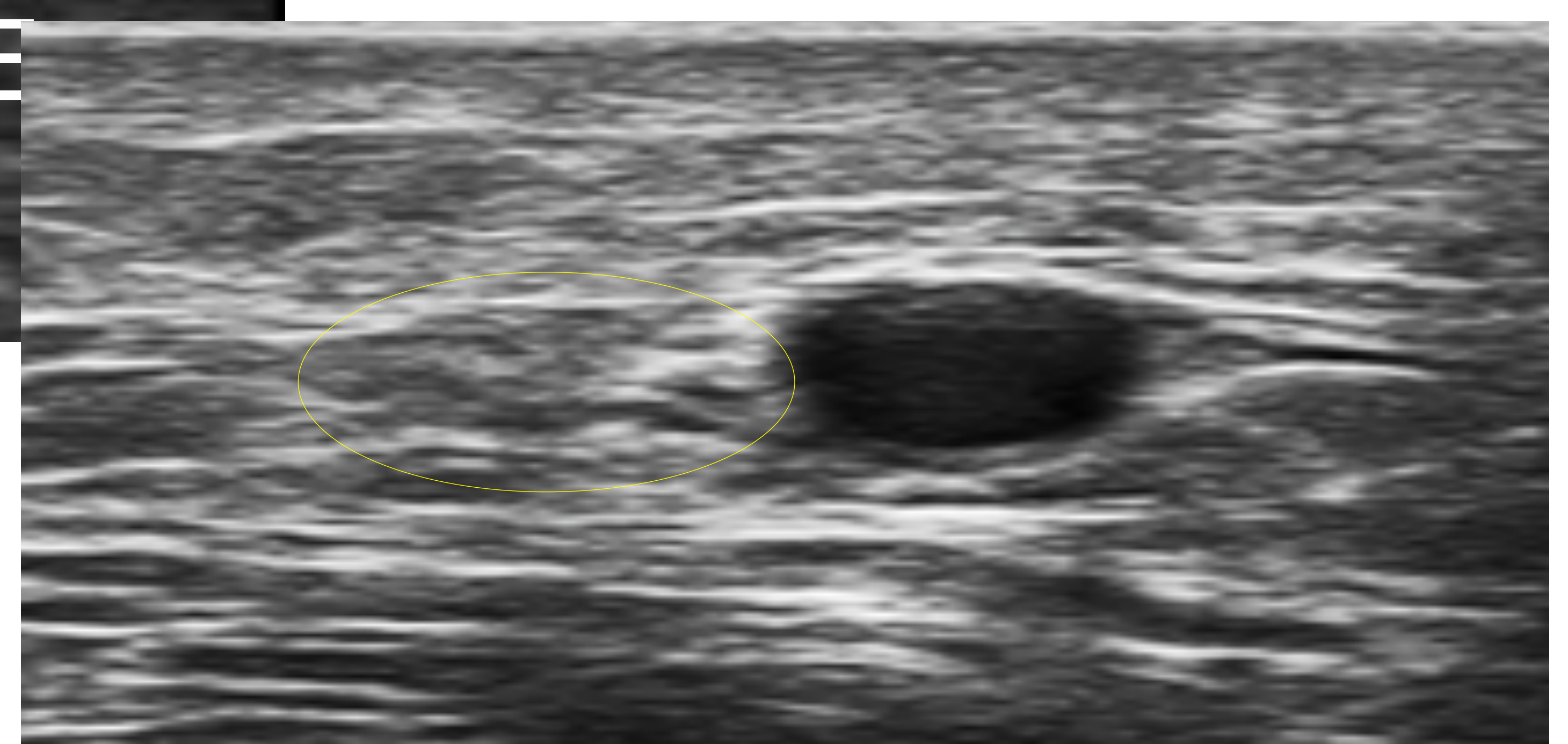
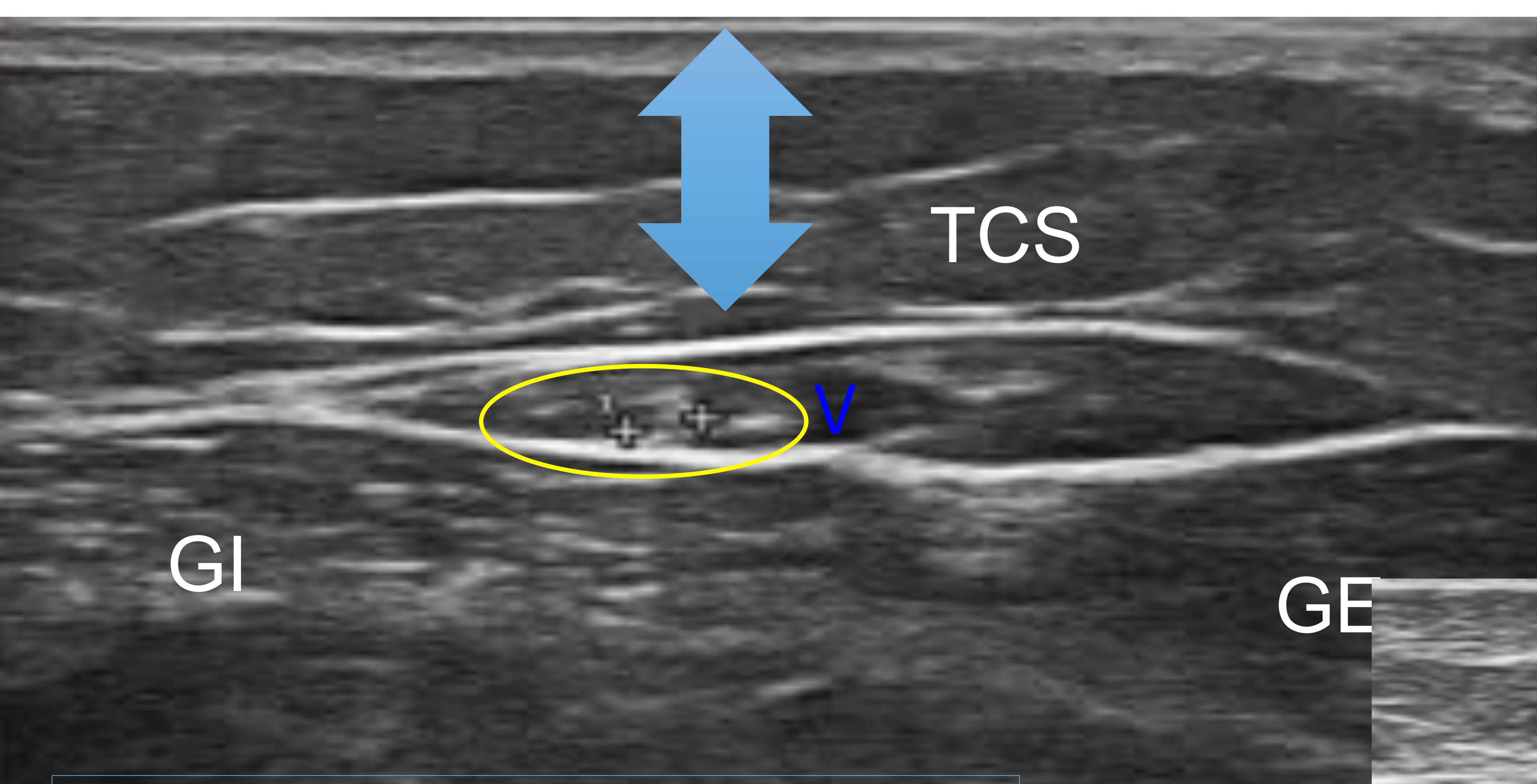




# Nervio Sural



- ❑ Sensitivo puro
- ❑ Unión de ramas surales cutáneas del nervio tibial y del peroneo (80%) o directamente de los troncos principales
- ❑ Se hace superficial hacia la mitad de la pierna, **adyacente a la vena safena menor**



TCS: tejido celular subcutáneo  
GI: gemelo interno  
GE: gemelo externo  
V: vena safena externa  
Círculo amarillo: nervio sural



# Conclusiones:

*La ecografía es una técnica de gran resolución que permite valorar ramas neurales muy pequeñas y realizar estudios dinámicos.*

*Es imprescindible conocer la anatomía ecográfica.*

# Bibliografía

- Balius R, Susín A, Morros C et als. Gemelli-obturator complex in the deep gluteal space: an anatomic and dynamic study. Skeletal Radiology 2017;
- Damarey B, Demondion X, Wavreille G et als. Imaging of the nerves of the knee region. European Journal of Radiology. 2013;82: 27-37
- De Maeseneer M, Madani H, Lenchik L et als. Normal anatomy and compression areas of nerves of the foot and ankle: US and MR imaging with anatomic correlation. Radiographics 2015; 35: 1469-1482
- Fernández Hernando M, Cerezal L, Pérez-Carro L et als. Deep gluteal syndrome: anatomy, imaging, and management of sciatic nerve entrapments in the subgluteal space. Skeletal Radiol 2015;44: 919-934
- Manassero A, Bossolasco M, Ugues S et als. Ultrasound- guided Obturator Nerve block. Interfascial Injection versus a neurostimulation-assisted technique. Reg Anesth Pain Med 2012; 37: 67-71.
- Martinoli C, Miguel M, Padua L et als. Imaging of neuropathies about the hip. European Journal of Radiology 2013; 82: 17-26-Manassero A, Bossolasco M, Ugues S et als. Ultrasound- guided Obturator Nerve block. Interfascial Injection versus a neurostimulation-assisted technique. Reg Anesth Pain Med 2012; 37: 67-71.
- Martinoli C, Court-Payen M, Michaud J et als. Imaging of neuropathies about the ankle. Semin Musculoskeletal Radiol 2010; 14:344-356
- Moroni S, Zwierzina M, Vasco S et als. Clinical-anatomic mapping of the tarsal tunnel with regard to Baxter's neuropathy in recalcitrant heel pain syndrome: part I. Surgical and Radiologic Anatomy 2018