

Pioderma gangrenoso: la mastitis que no cura

Ainhoa Diaz de Otalora, Maider Bringas Veiga,
Begoña Iturre Salinas, Diana Gorostiza Laborda,
Eduardo Vicario Elorduy, Olivia Rodríguez San
Vicente
Hospital Universitario de Cruces, Barakaldo
(Vizcaya)

Pioderma Gangrenoso

Geometric Phagenenism 1916

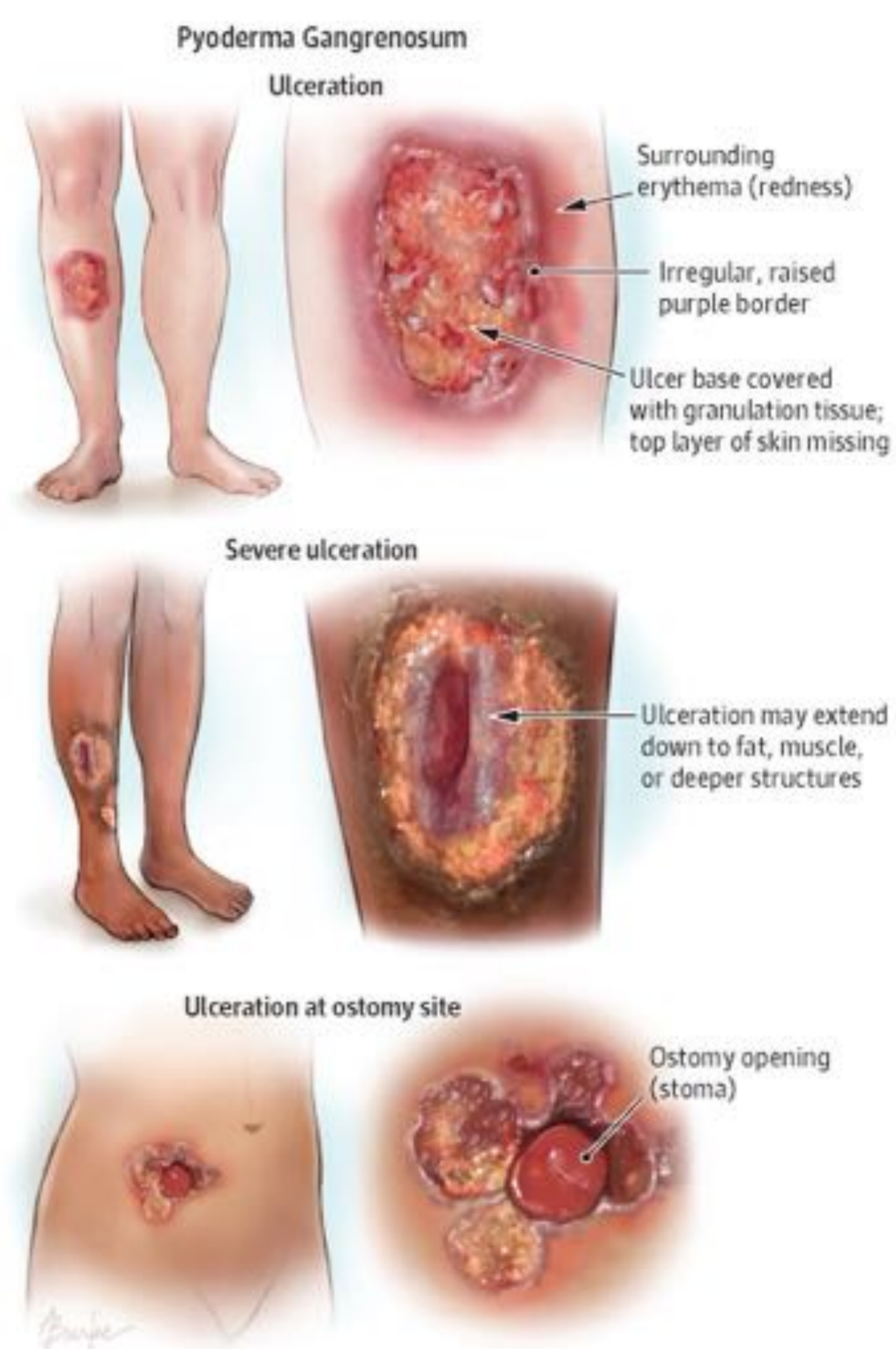
(Brocq y Clement Simon)

Enfermedad ulcerativa de la piel no infecciosa

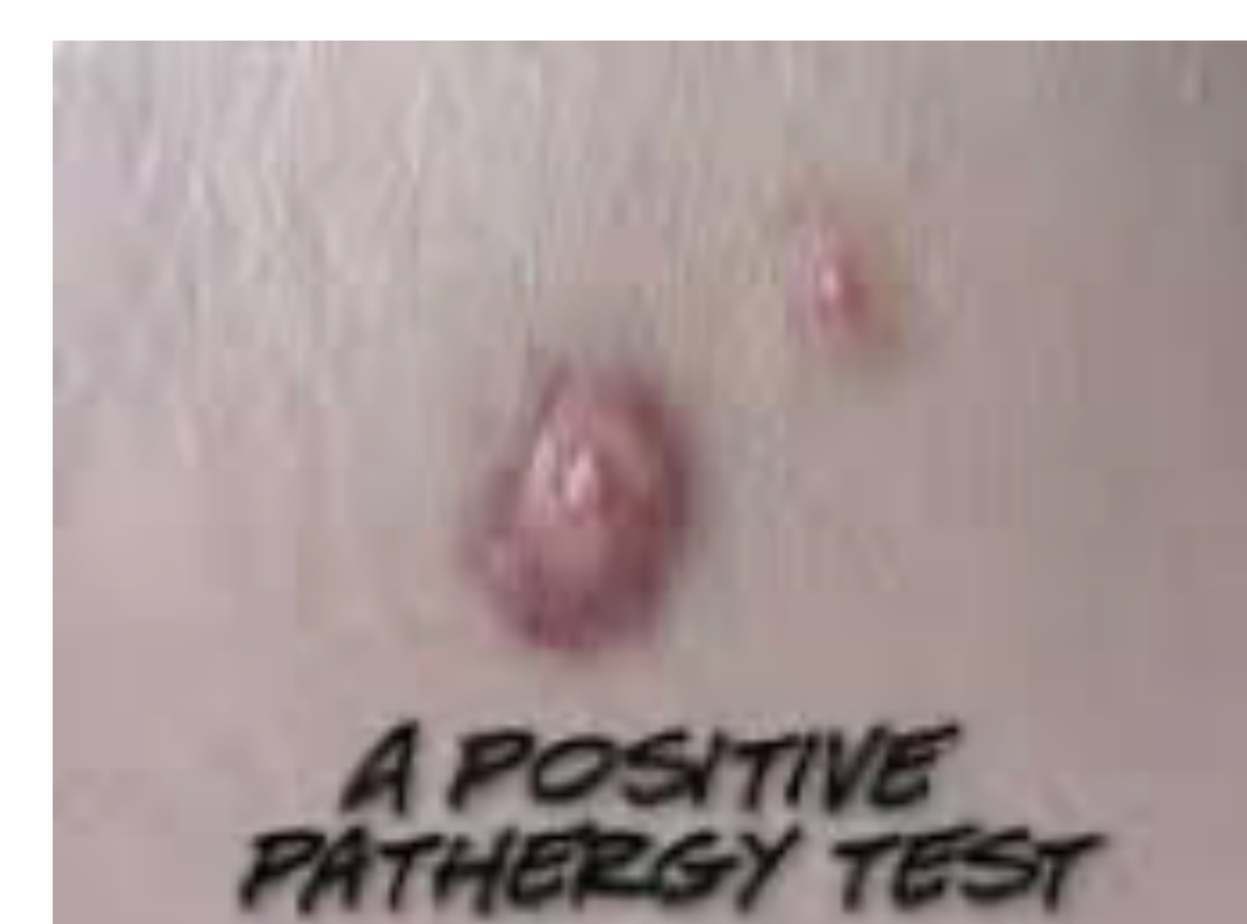Etiopatogenia permanece poco clara: predisposición genética y respuesta inmune/ inflamatoria alterada

Asociación con colitis ulcerosa, artritis reumatoide

Tratamiento: CORTICOIDES, inmunomoduladores



FENÓMENO DE PATERGIA:
Predisposición a la aparición de la lesión con un trauma menor que actuaría como desencadenante (Trigger)



Patergia puede explicar hasta el 80% de los casos

(artículos revisión*)

Cirugía plástica (case reports): postoperatorio precoz

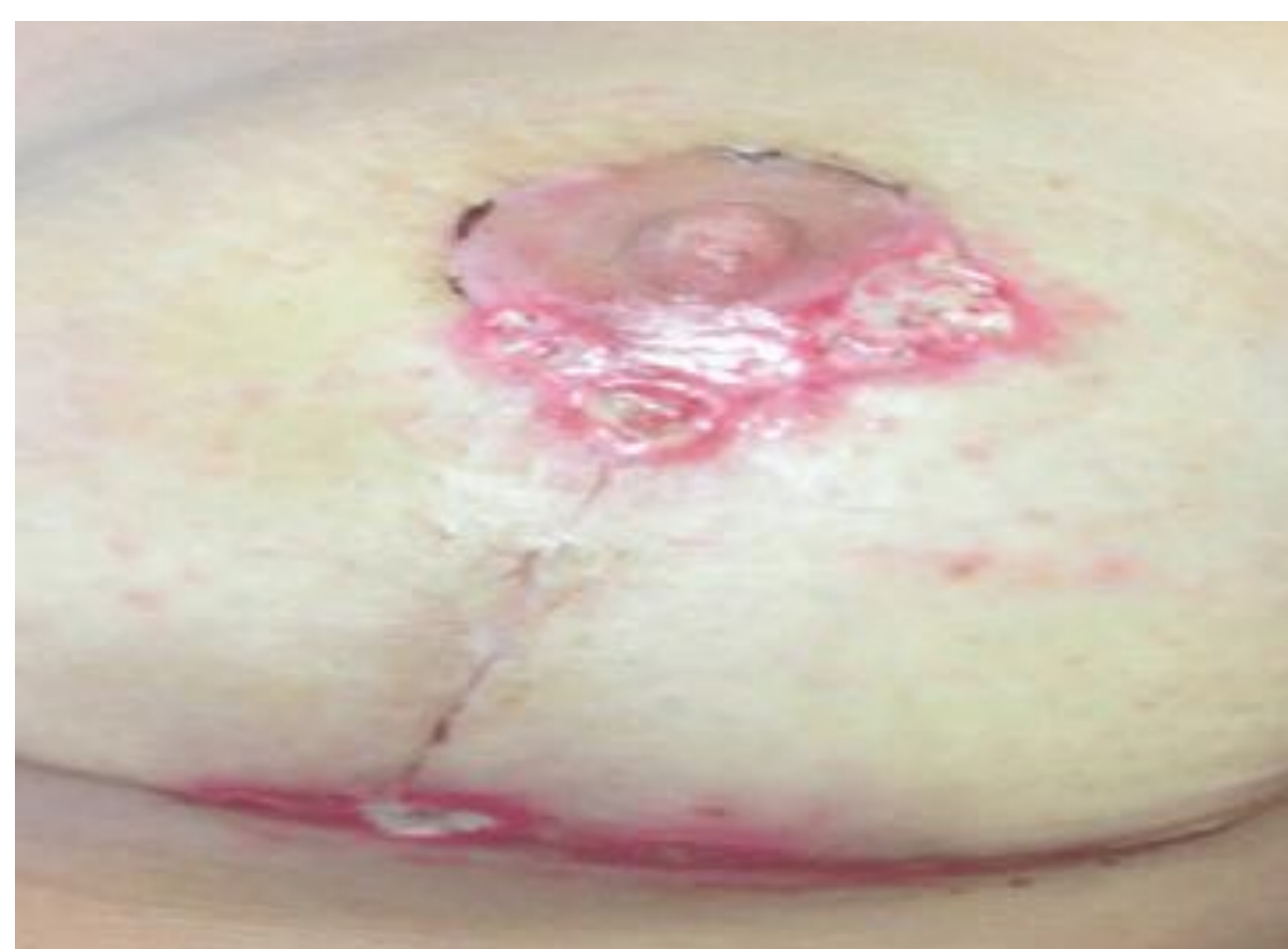Microtraumatismo:

➔ Pústula/tumefacción

➔ Úlcera con borde violáceo MUY DOLOROSA

Rápidamente se **Necrosa** y empeora con manipulación

➔ Mastectomía/mutilaciones



Pioderma gangrenoso en cicatriz de mamoplastia. Úlcera violácea estéril

CASO I: Pioderma gangrenoso

Mujer 35 años, no fumadora

- **Dolor, Leve eritema** + induración retroareolar derecha de 2 meses evolución que sugiere MASTITIS. No mejora con antibiótico

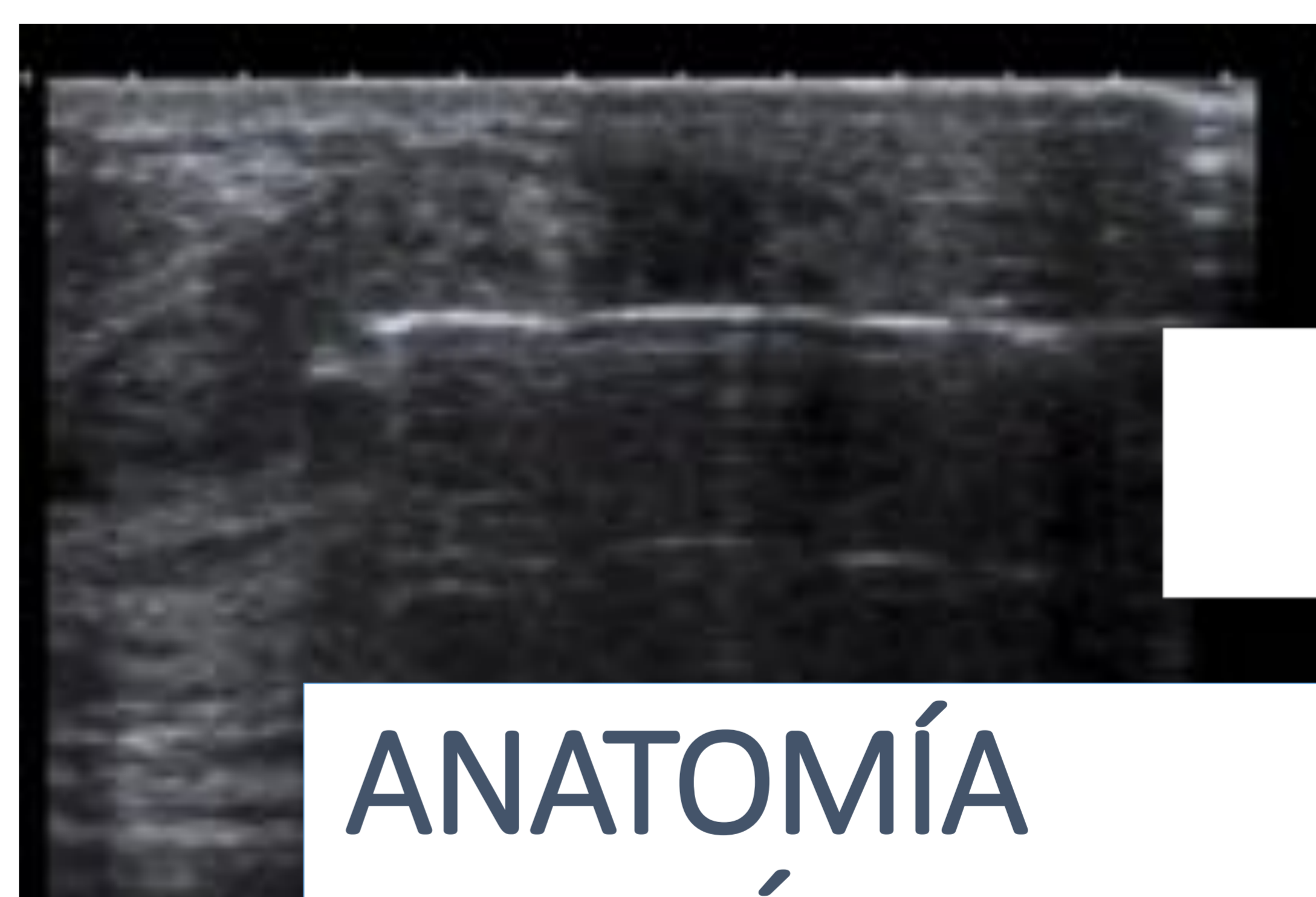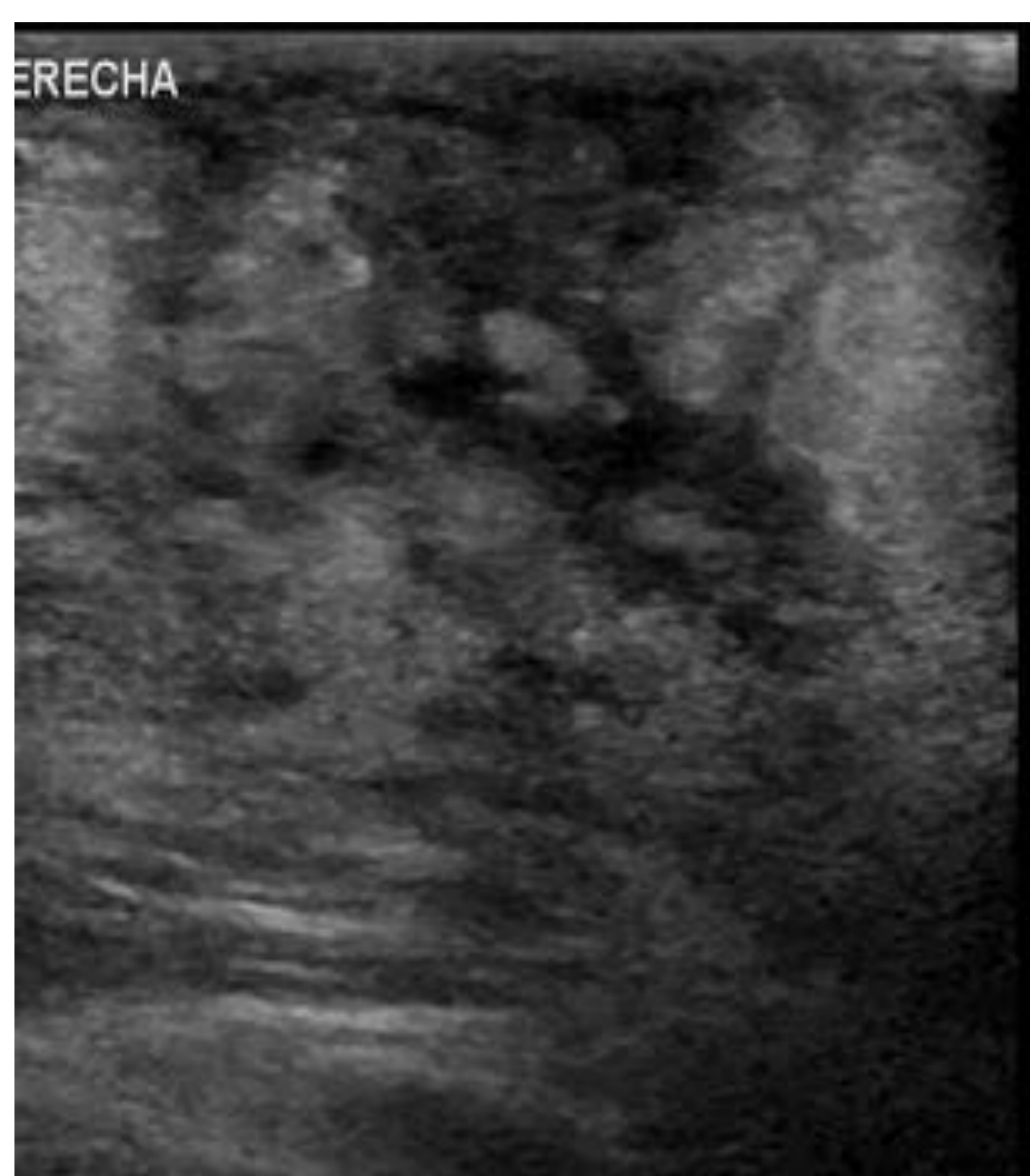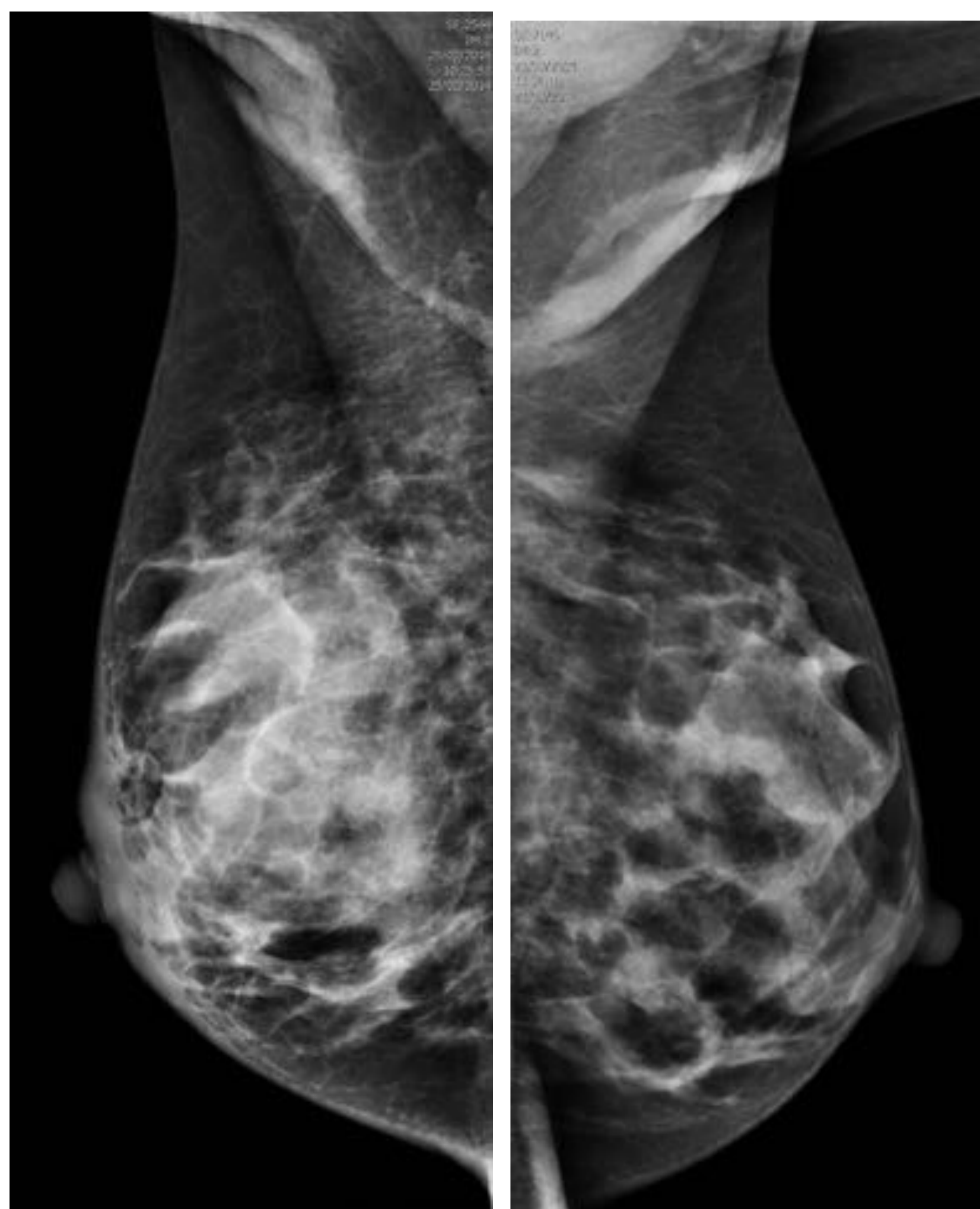
- Mamografía y Ecografía mamaria:

Engrosamiento de la piel y tejido celular subcutáneo + asimetría densidad.

Hipoecogenidad de contornos mal delimitados retroareolar y periareolar externo que se alterna con áreas de aumento de la ecogenicidad.

Hallazgos que pueden estar en relación con mastitis.

- Ante la ausencia de respuesta clínica a tratamiento se realiza BAG

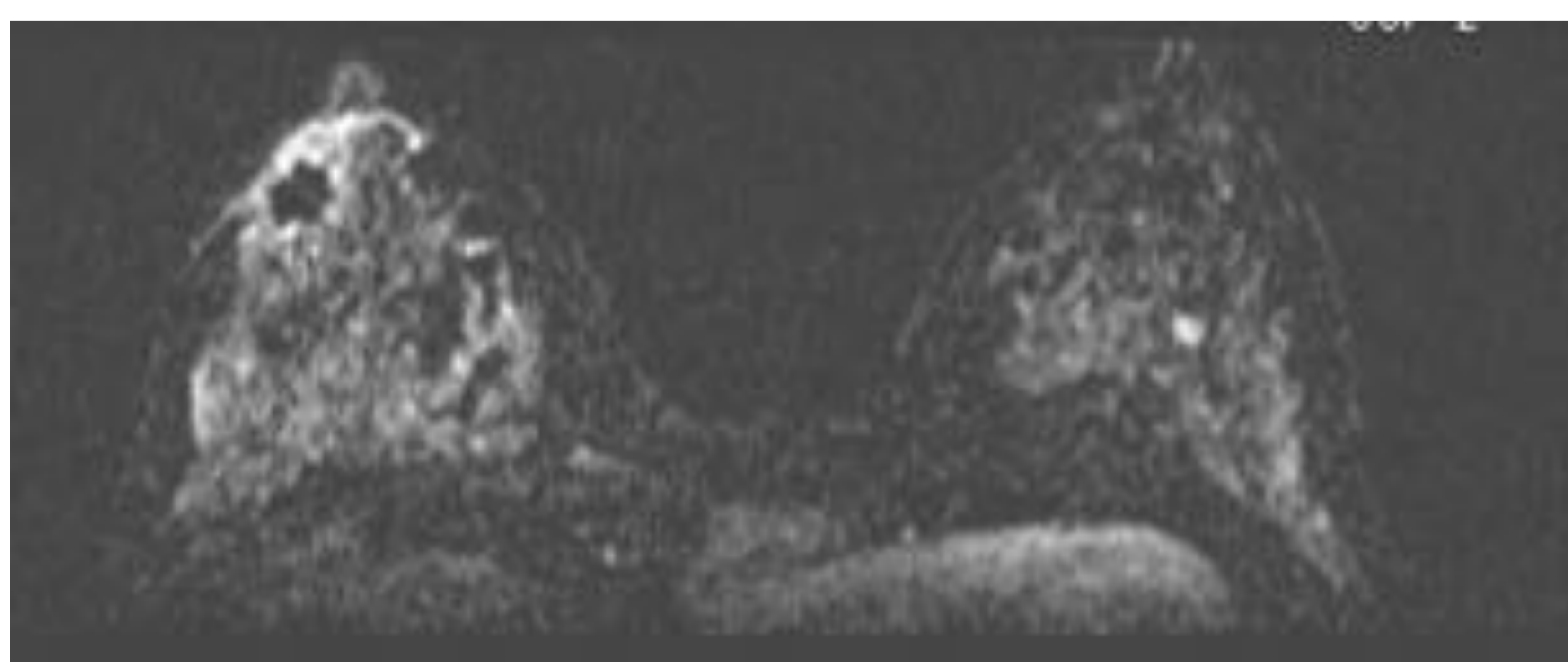

BAG

ANATOMÍA PATOLÓGICA:

Infiltrado inflamatorio mixto, con polimorfonucleares y aislados eosinófilos

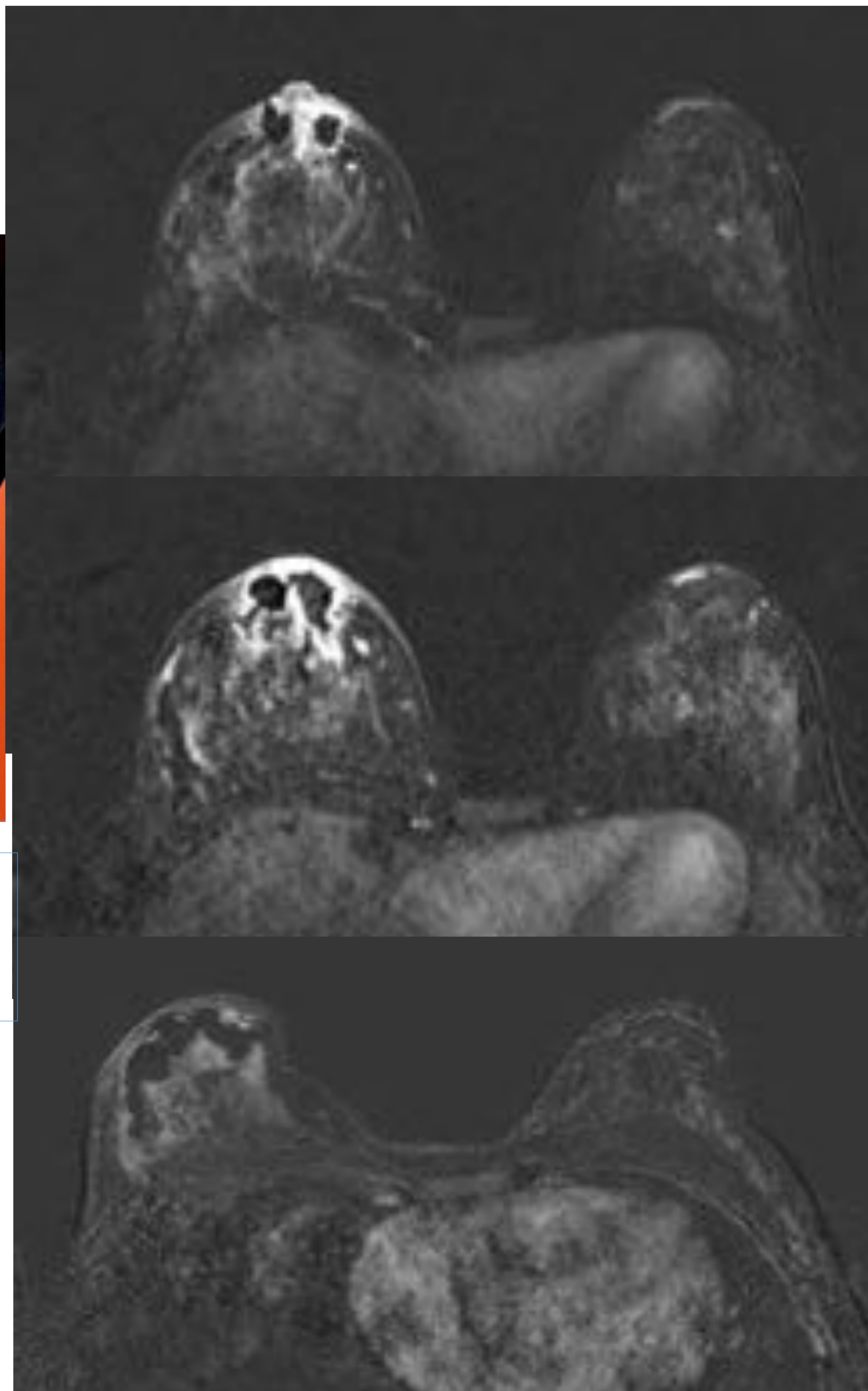
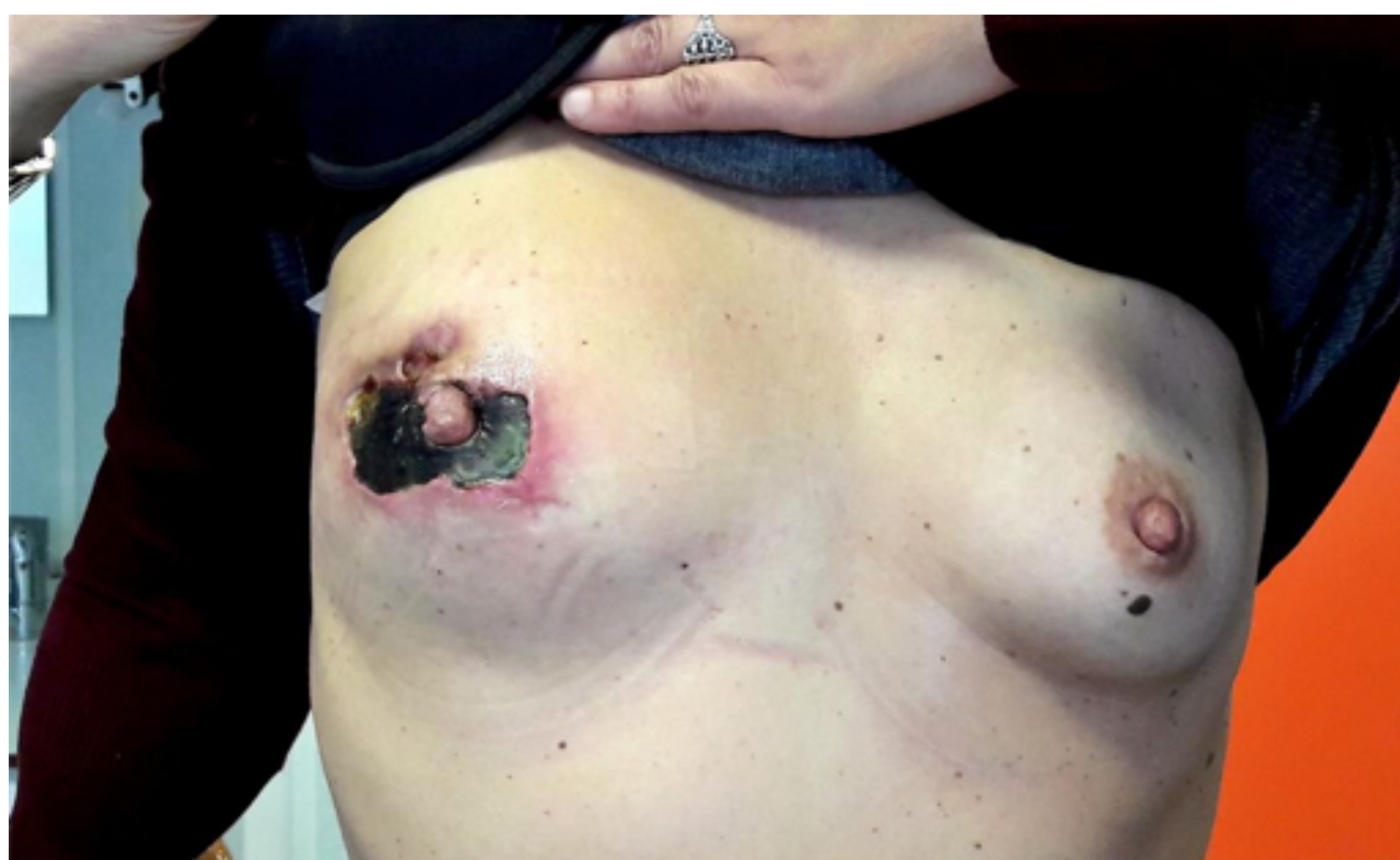RM: aumento intensidad de captación con área necrótica-colección periareolar



CASO I: Pioderma gangrenoso

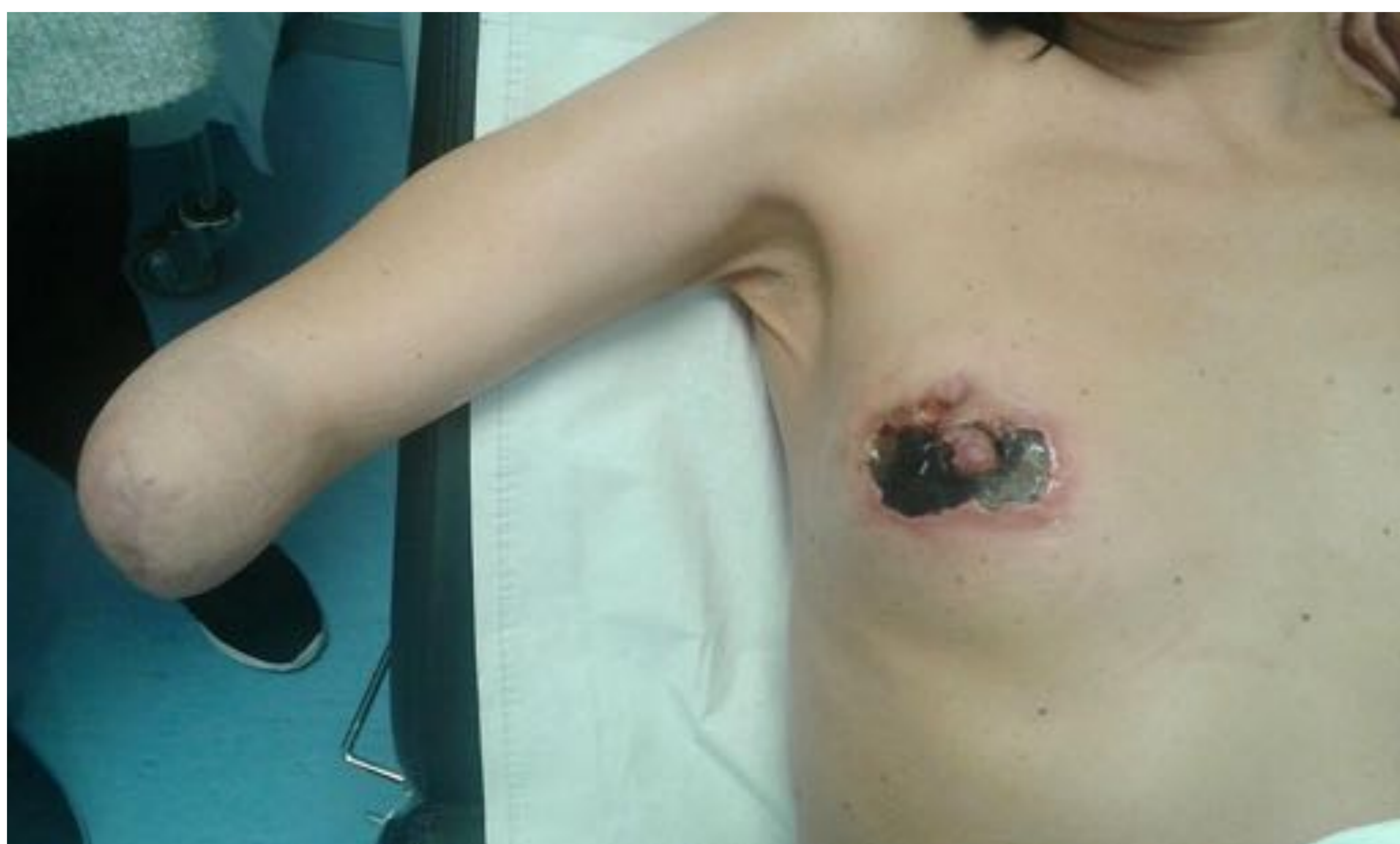Mujer 35 años, no fumadora

- **Dolor, Leve eritema** + induración retroareolar derecha que sugiere MASTITIS
No mejora con antibiótico.
- Ulceración post-BAG que empeora
- Nueva BAG y cultivos: negativos
- Desbridamientos repetidos

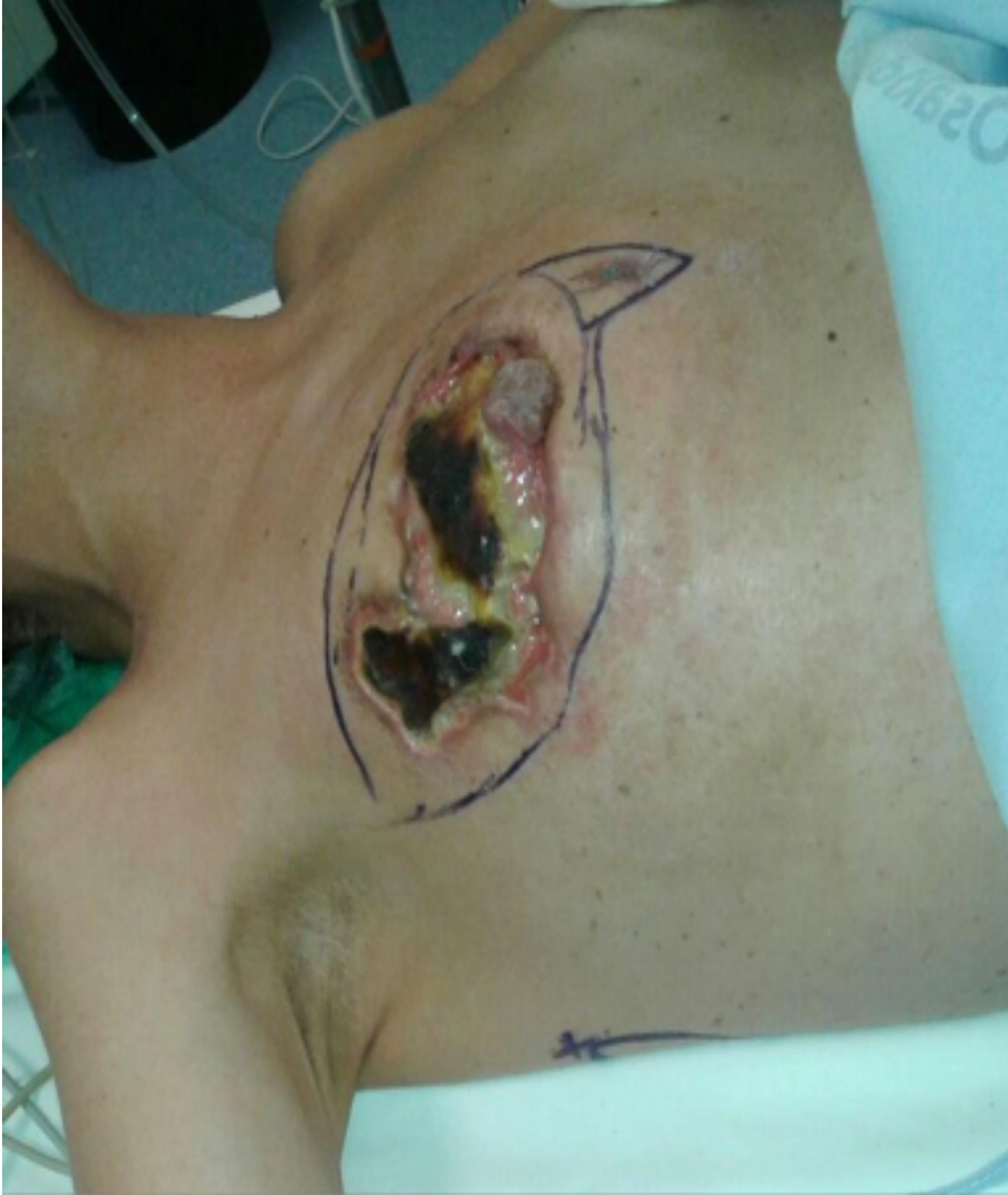

RM: Progresión de la afectación
Áreas de necrosis confluentes

- Similar proceso superpuesto en extremidad superior derecha, tras aparente picadura insecto, que deriva en amputación antebraquial



INTERVENCIÓN: MASTECTOMÍA DE LIMPIEZA



Evolución: 2 años. Dº prequirúrgico:
«Mastitis ulcerada mama derecha en
progresión de etiología desconocida, sin
respuesta a tratamiento»

Dº postquirúrgico:

ANATOMÍA PATOLÓGICA:

A) El cuadro histológico no es específico, sin embargo, ante los hallazgos clínicos y antecedentes de la paciente, valorar descartar

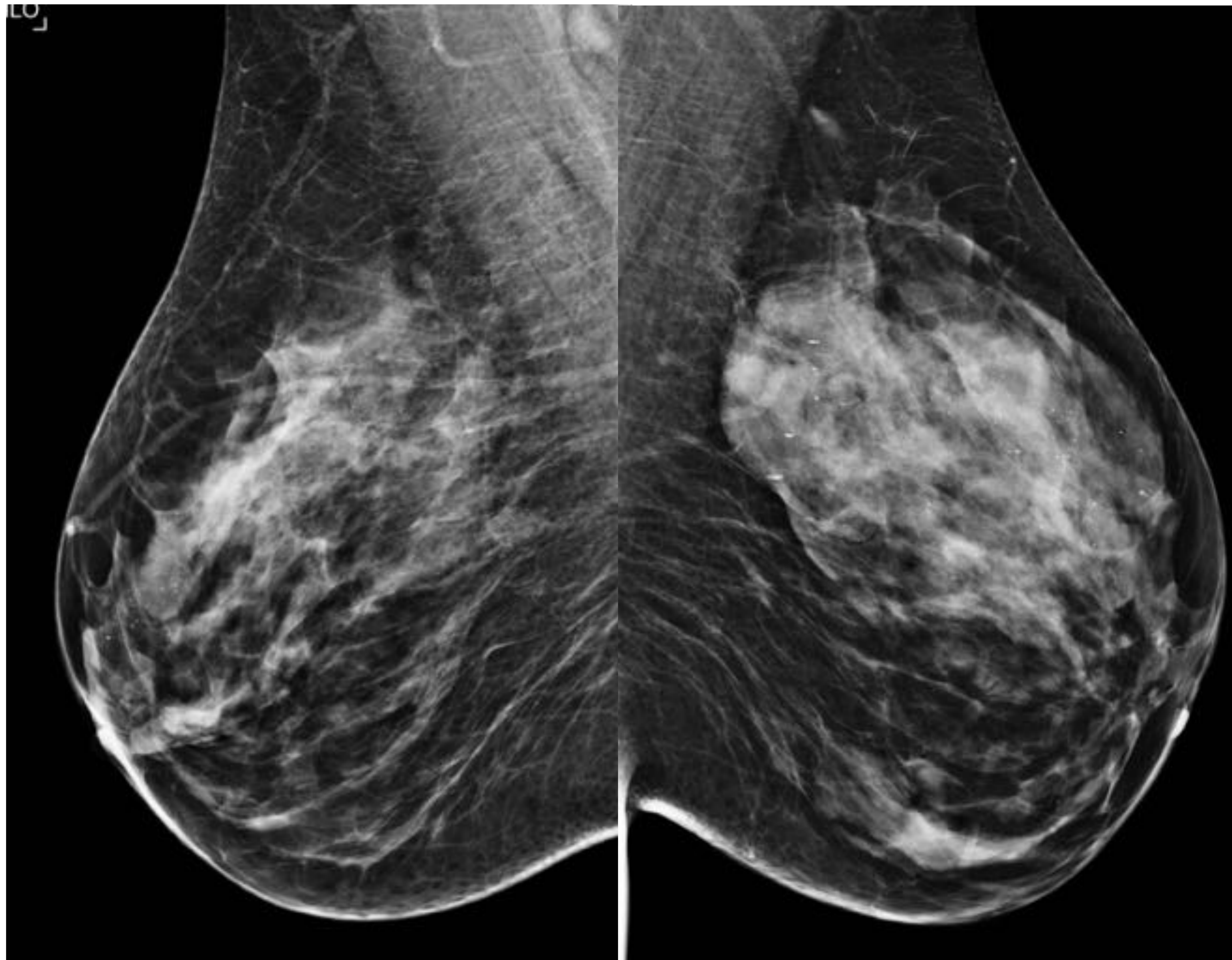
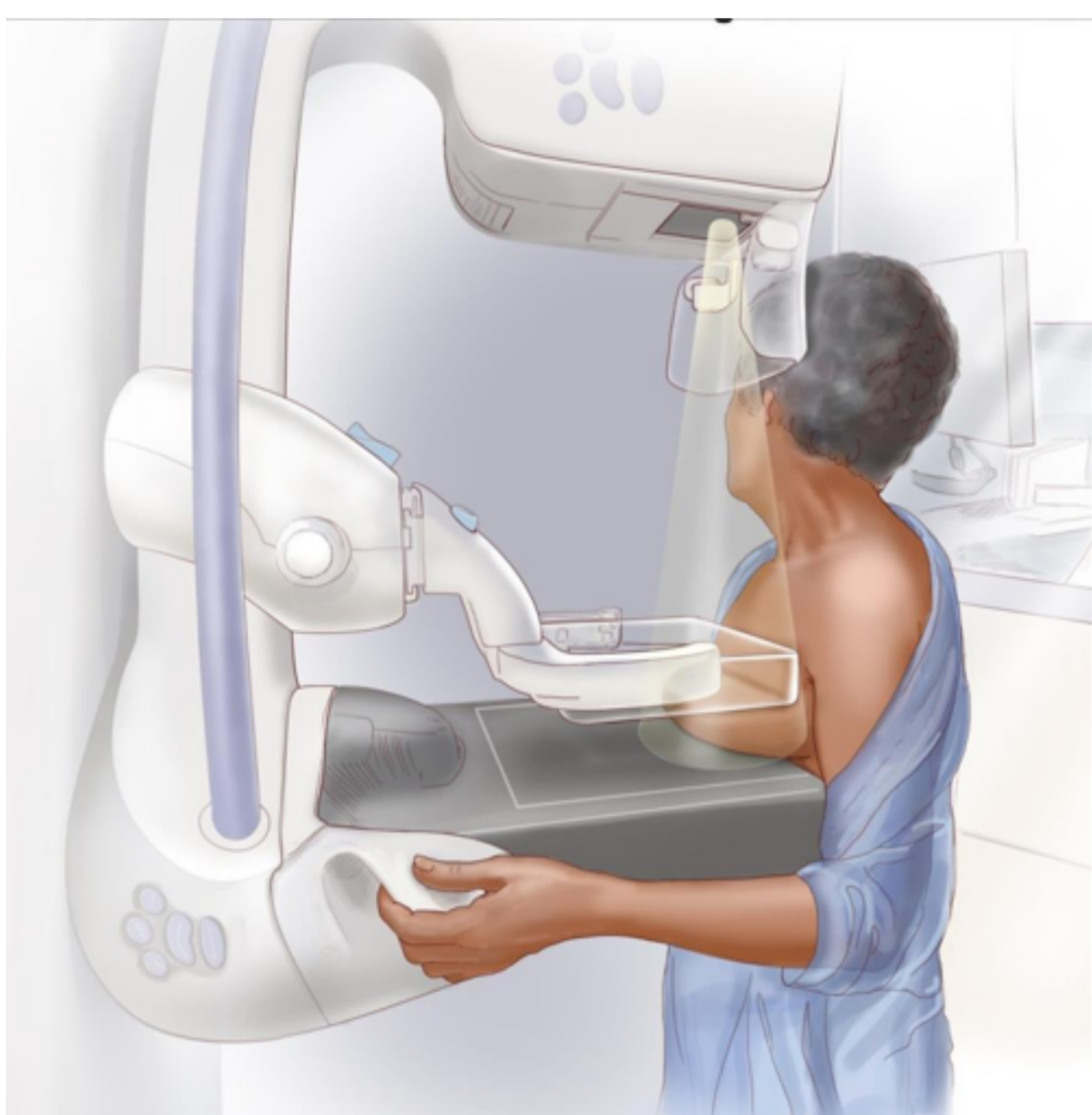Pioderma gangrenoso

CASO II: Pioderma gangrenoso

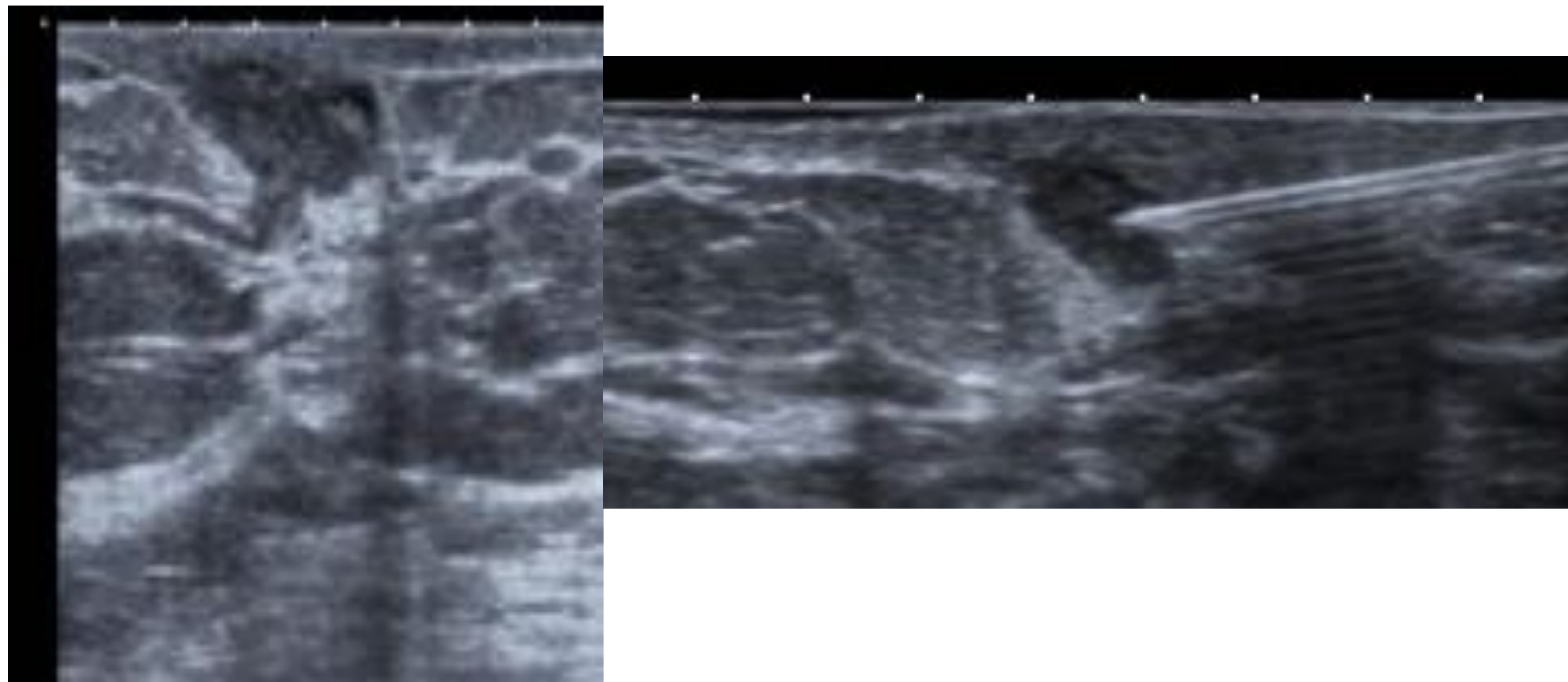
Mujer 42 años

Asintomática

Mamografía de
Screening
ambulatorio *por
antecedentes
familiares*



- 15 días después de la mamografía
Consulta por nódulo mama derecha



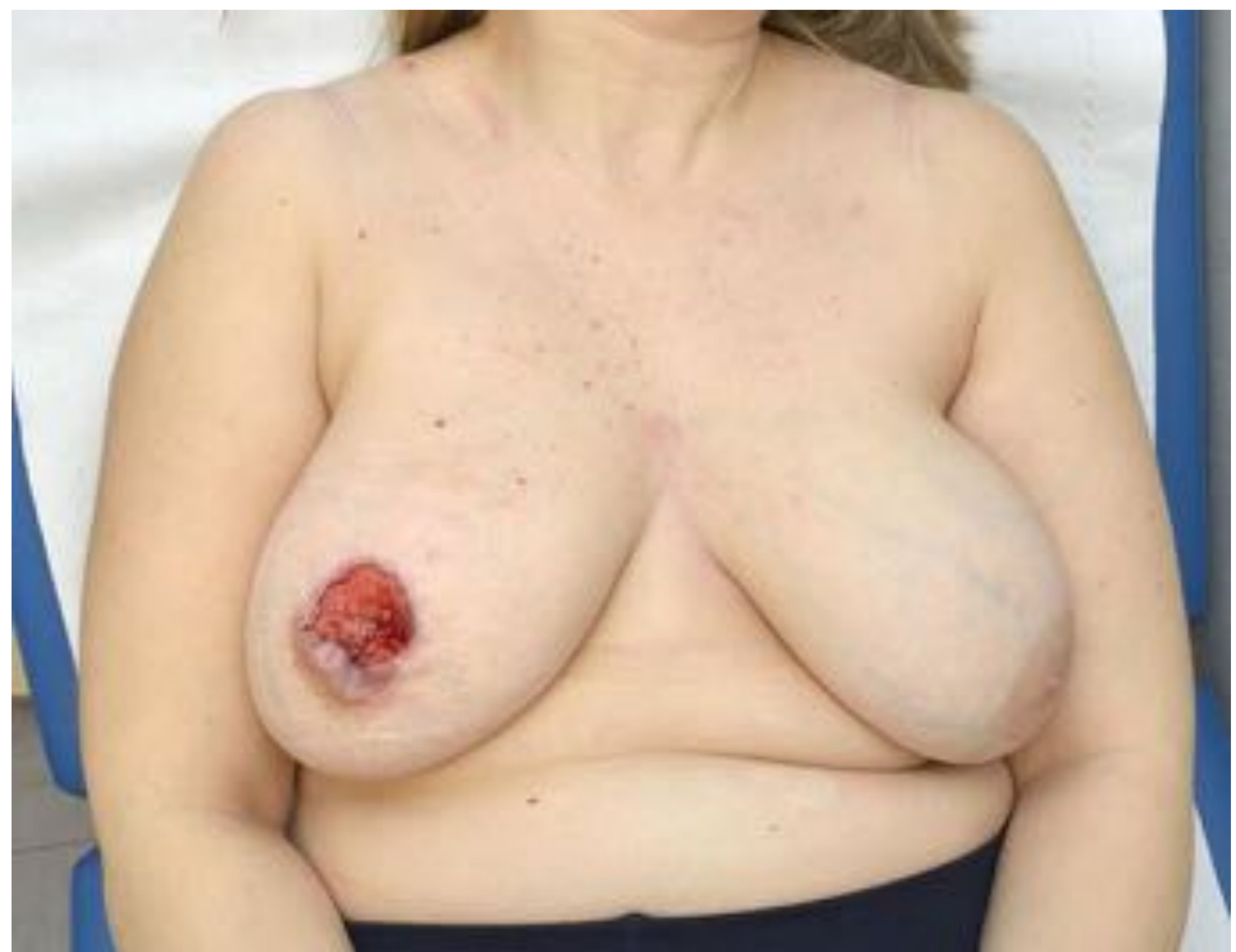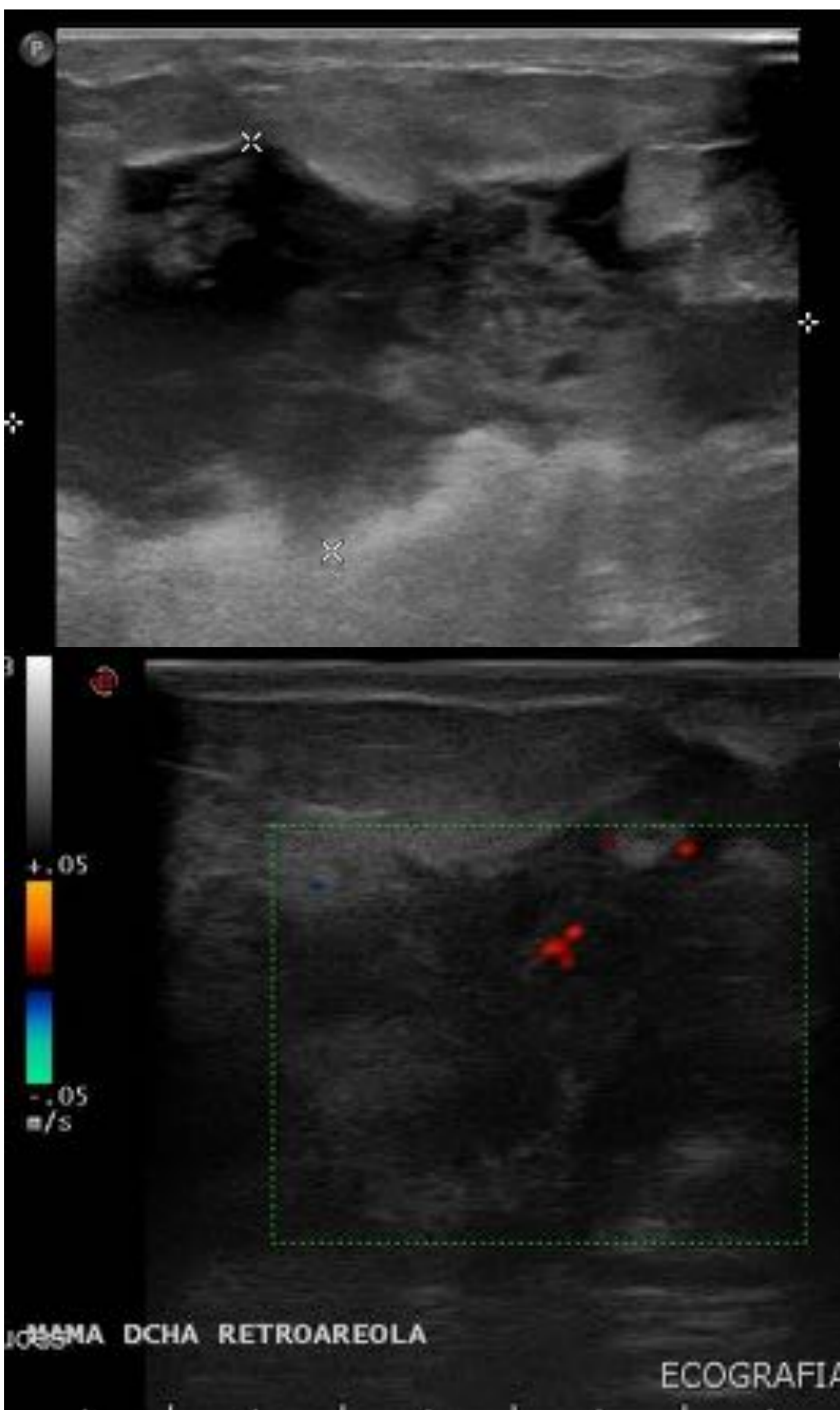
*AP: Infiltrado inflamatorio
predominio leucocitario neutrofilo*

CASO II: Pioderma gangrenoso

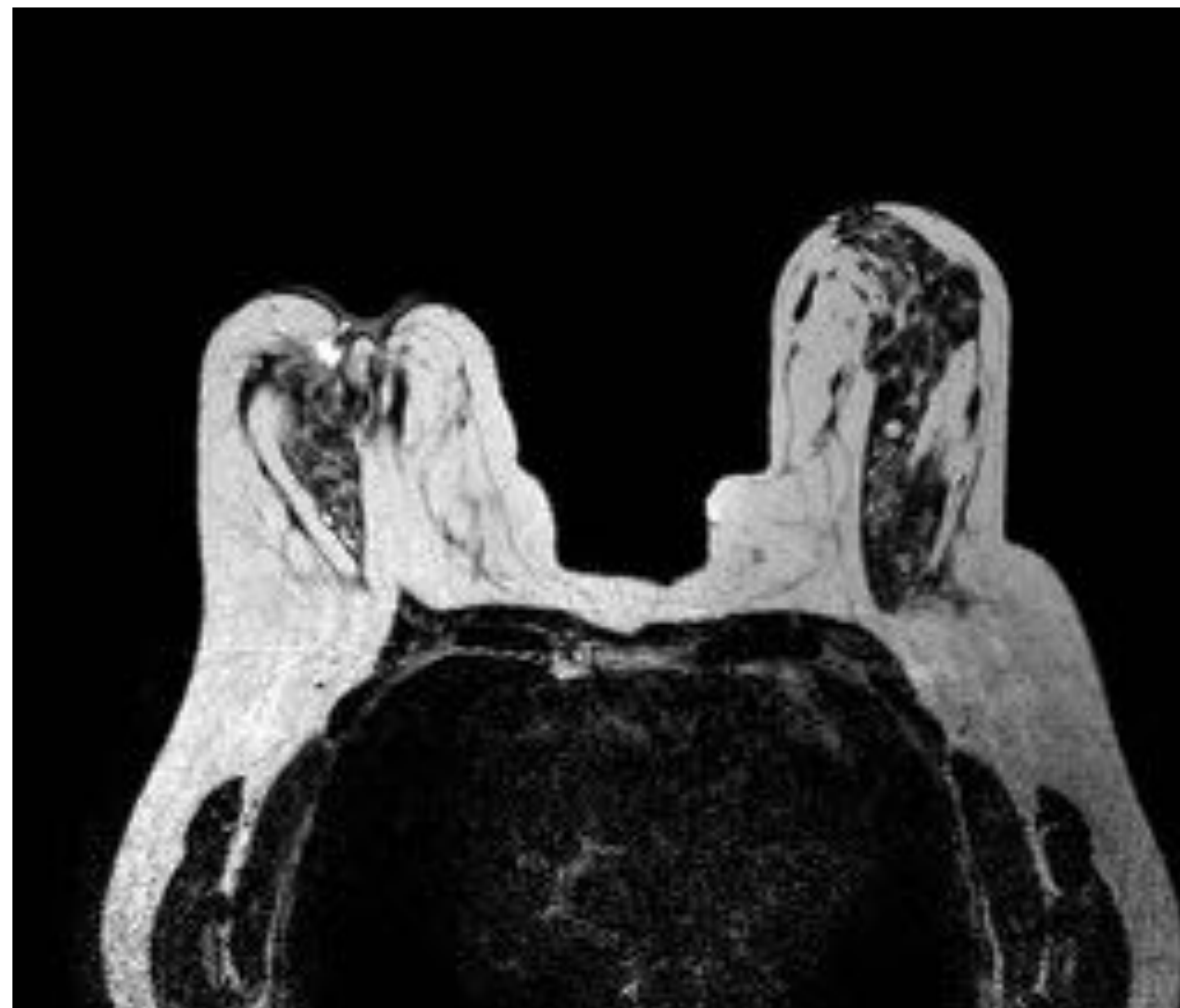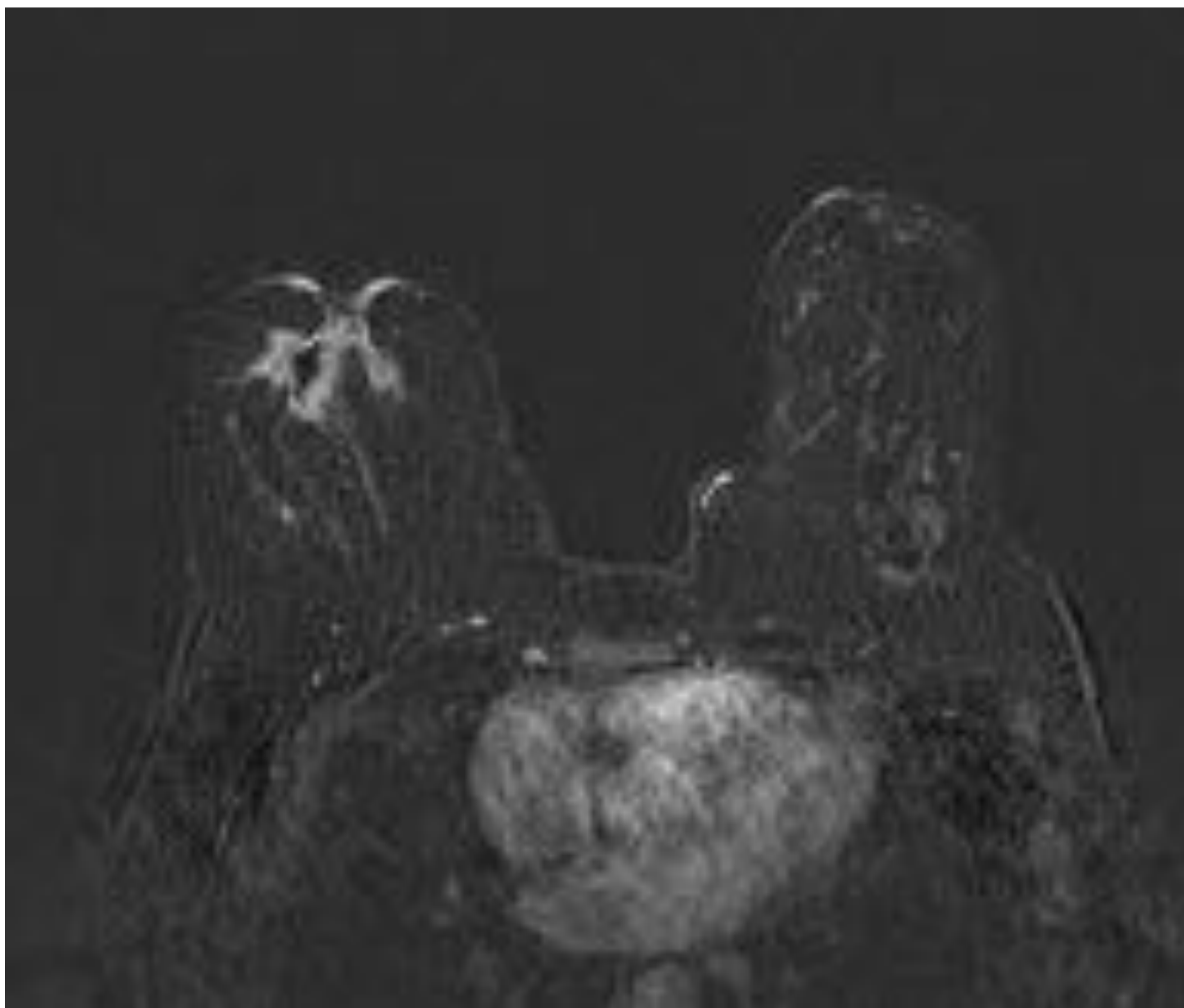DOLOR +++

INTENSIFICADO tras la punción

ERITEMA-Progresión a úlcera violácea

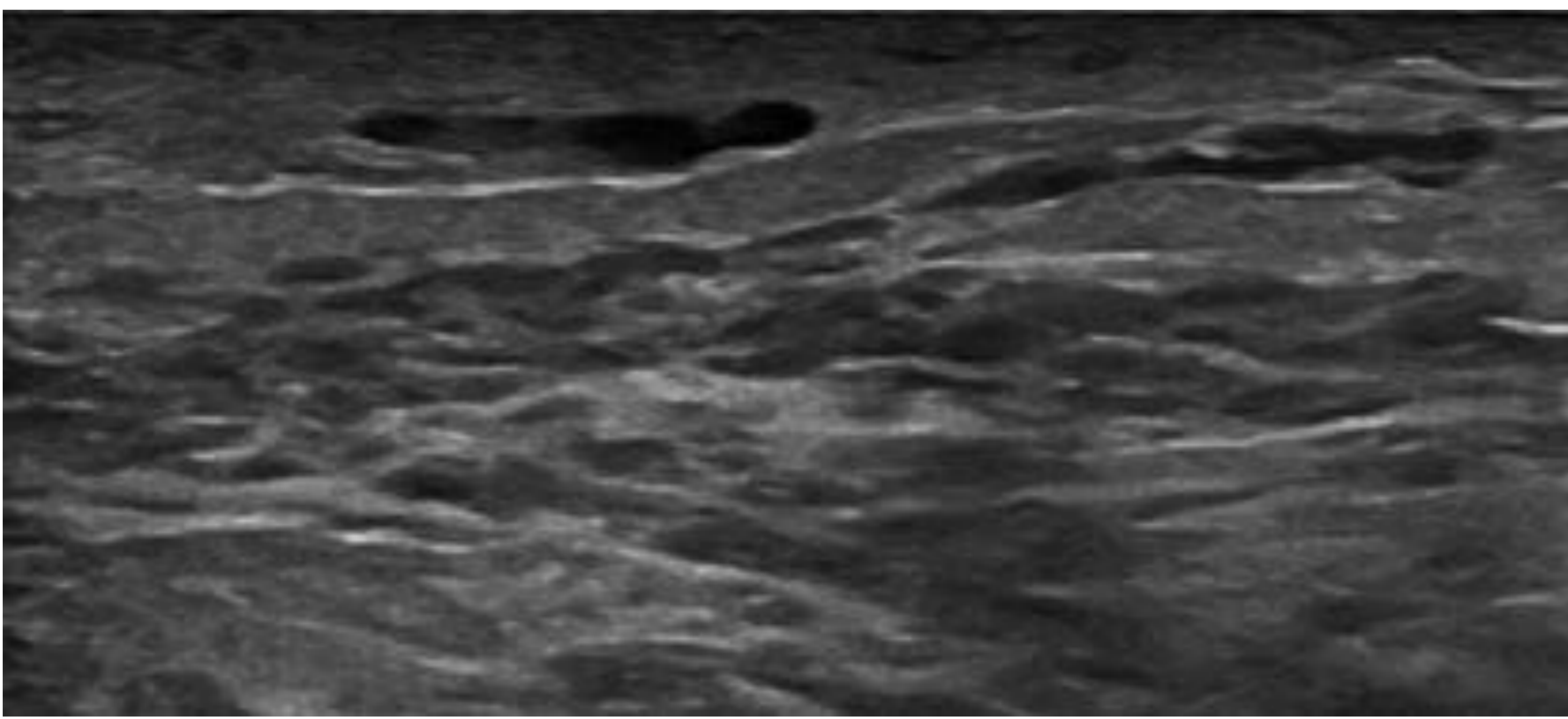


Punch cutáneo Dº Pioderma gg.
(En contexto clínico de sospecha por Radiología mamaria y C.irugía plástica)

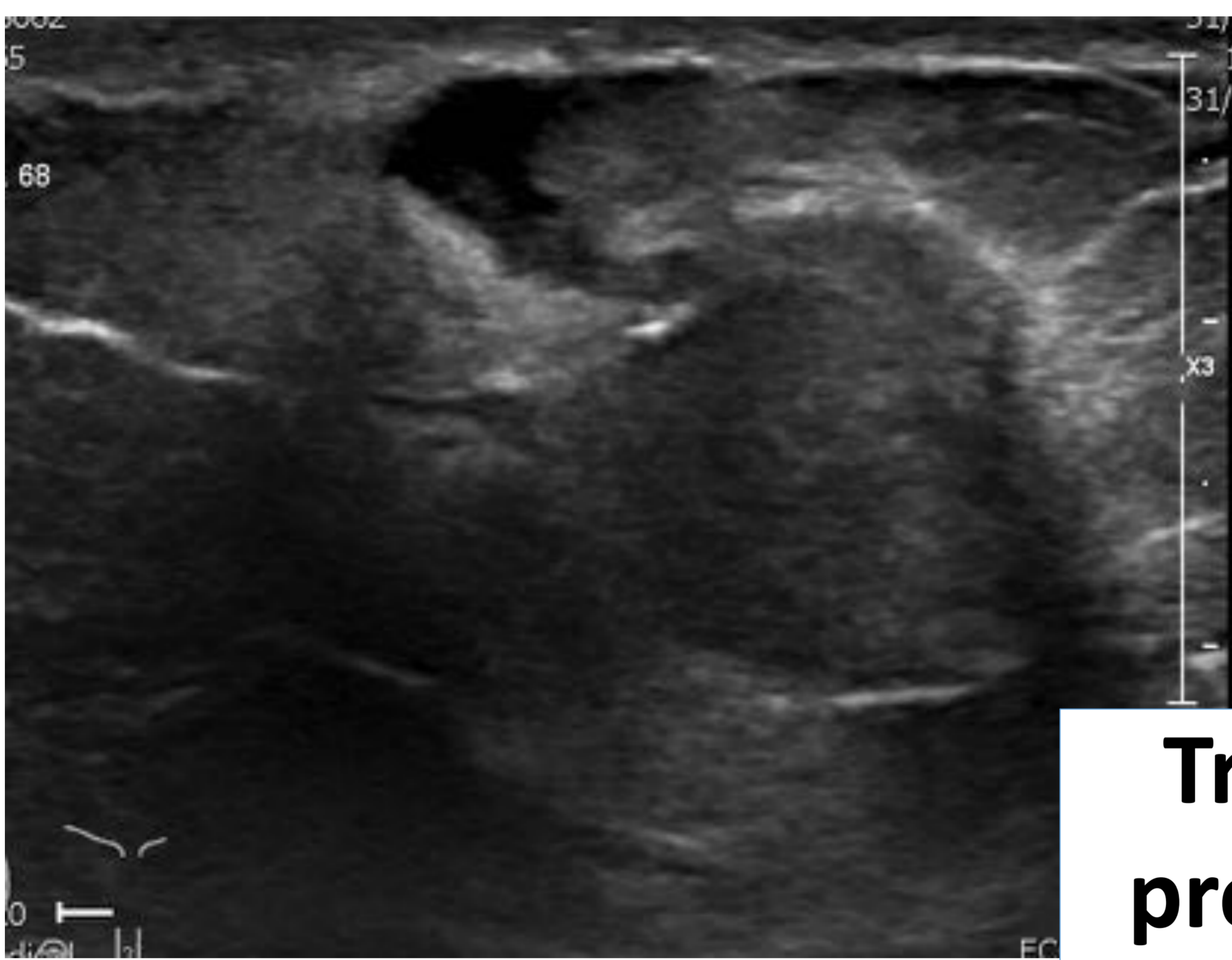


CASO III: Pioderma gangrenoso

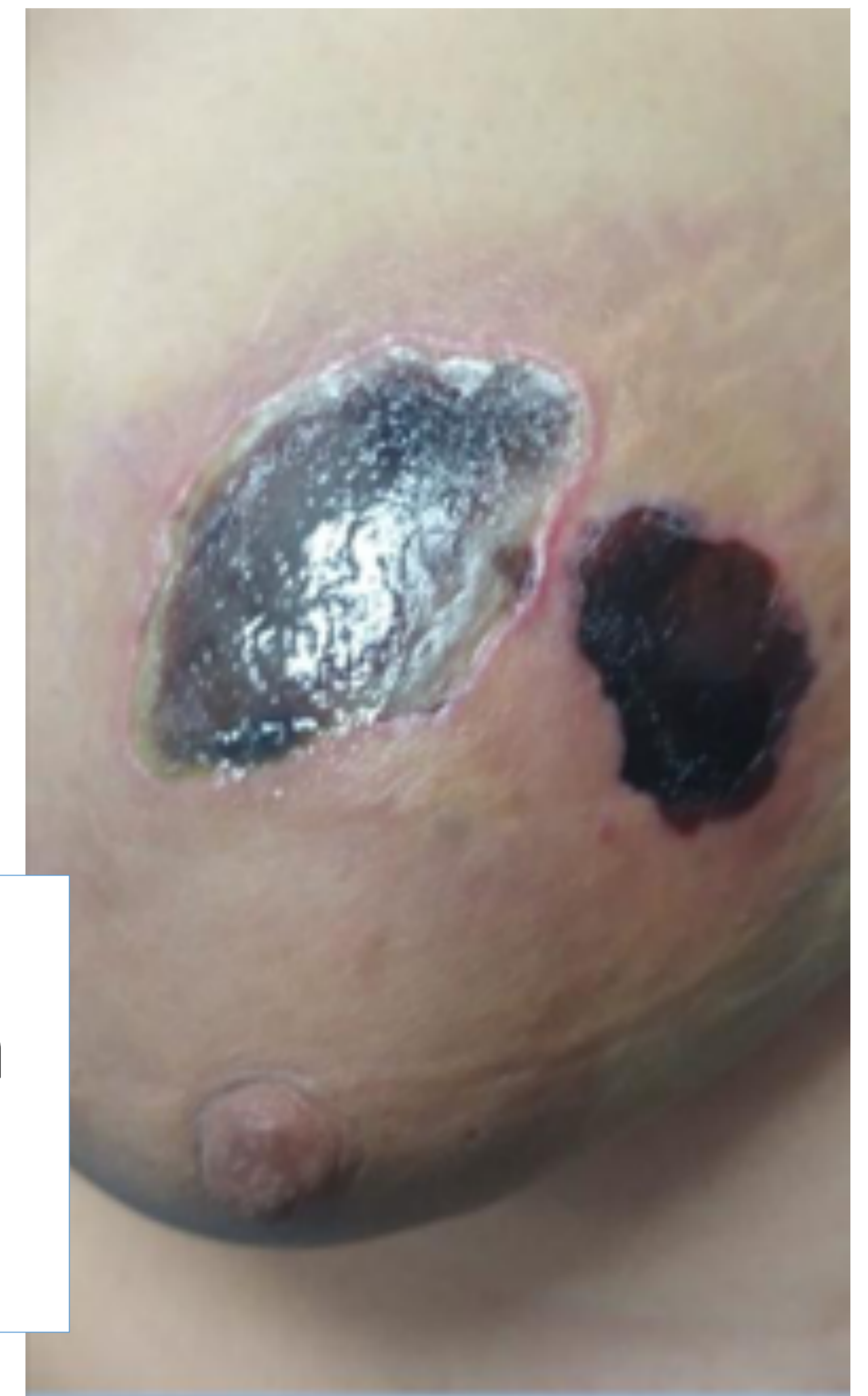Mujer 59 años. URGENCIAS: eritema y dolor +++ tras aplicación crema cosmética.
Sospecha mastitis



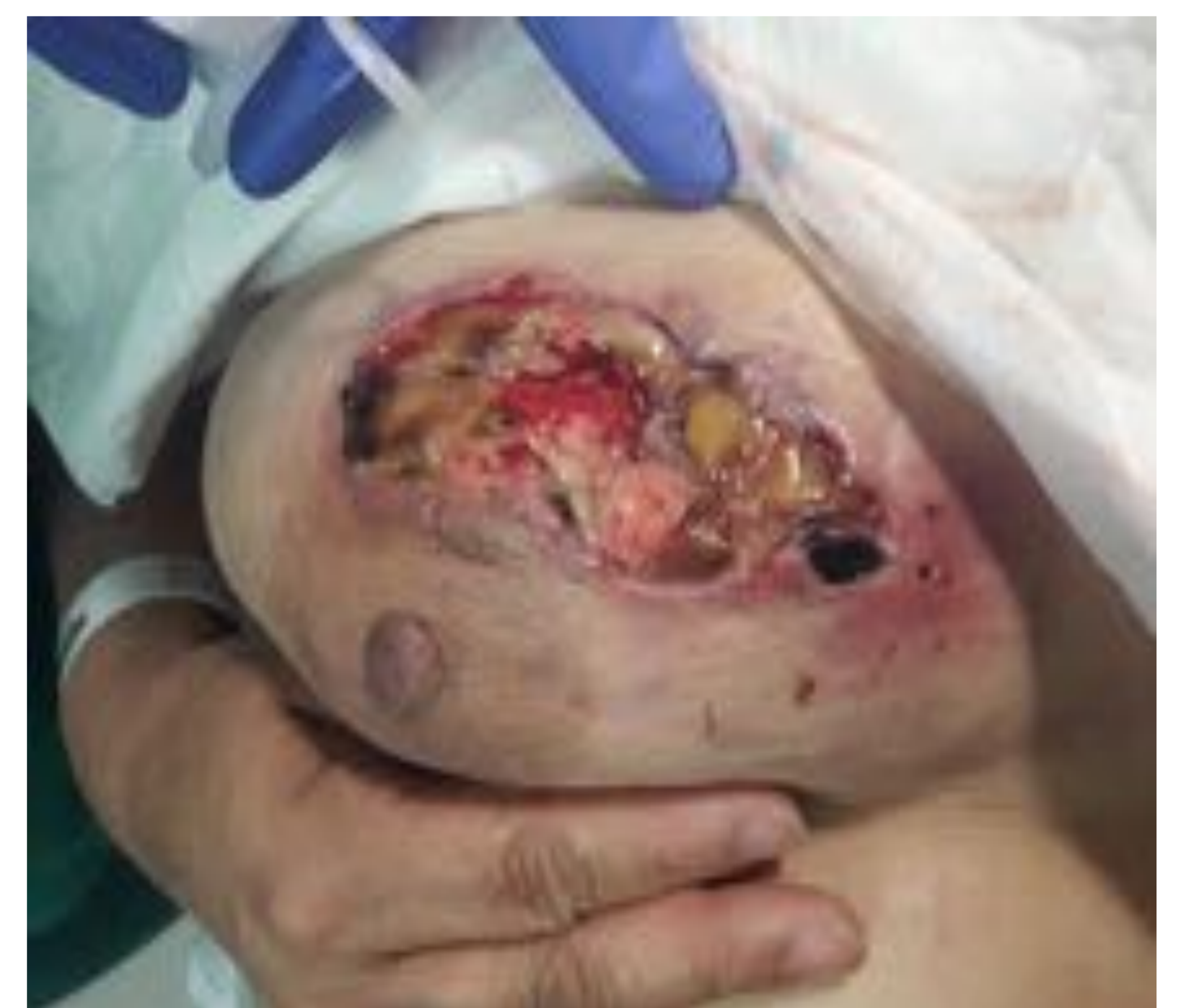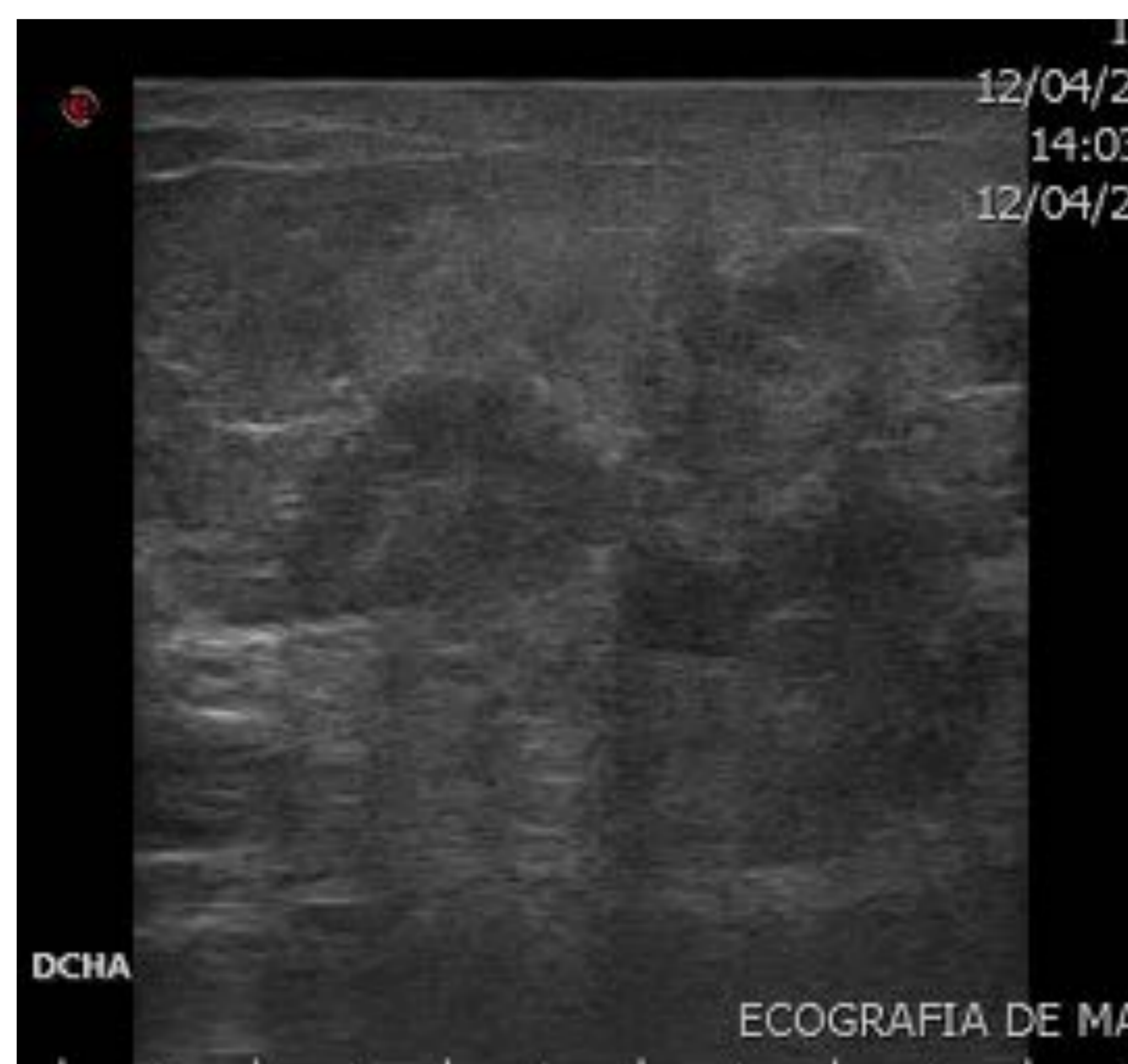ECOGRAFÍA inicial:lengüetas líquidas dérmicas y focalmente dermis-subdermis



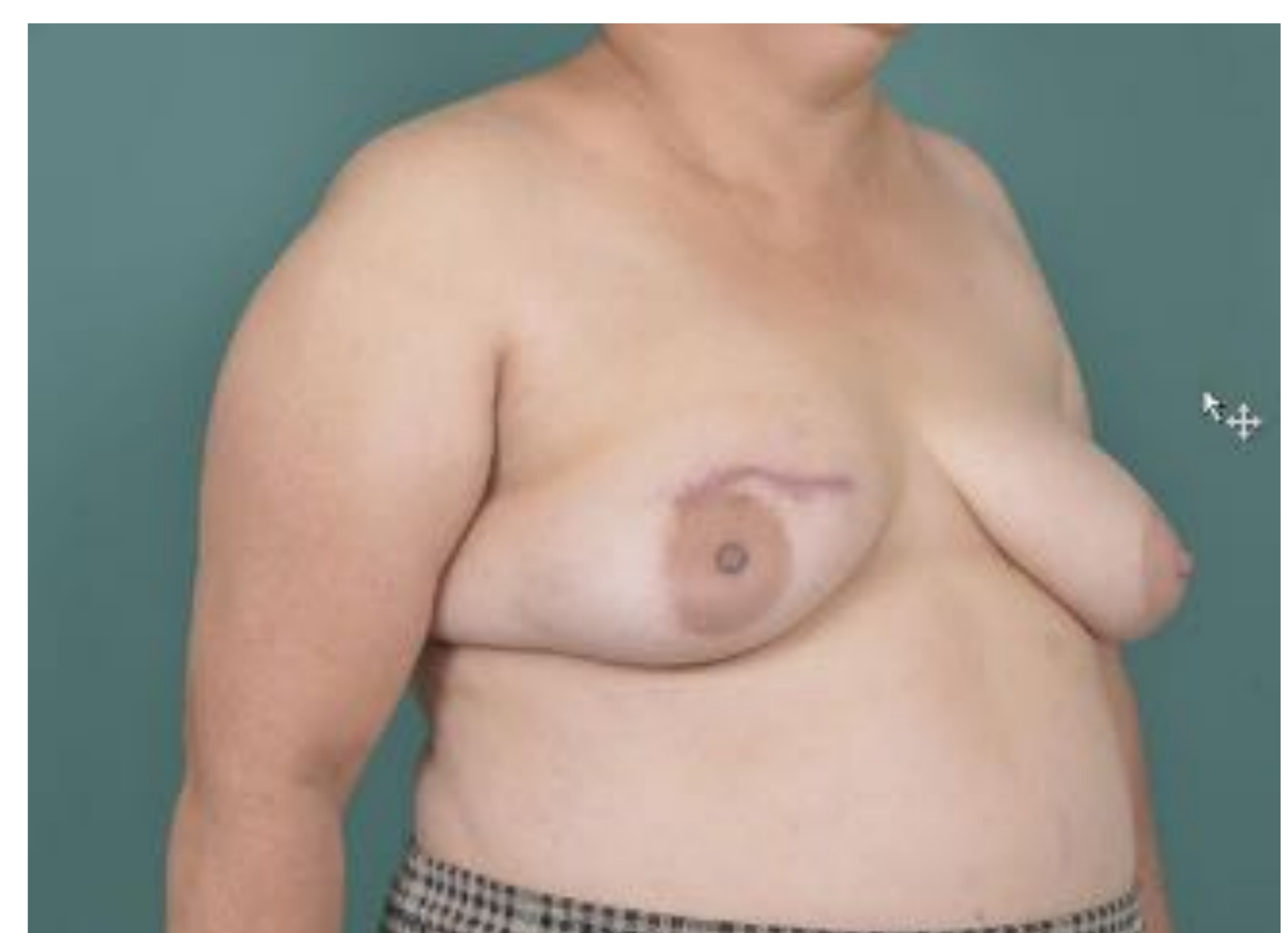Tras ecografía eritema progresa clínicamente a úlcera necrótica borde violáceo



7º día: Afectación difusa mamaria



Rápida involución clínica tras CICLOSPORINA



Pioderma Gangrenoso mamario

- Fundamental **SOSPECHA CLÍNICA**
- Diagnóstico diferencial úlceras infecciosas agudas: Infiltración neutrofílica dérmica

La percepción de la paciente es terrorífica
“Fagocitismo” ****Muy doloroso****

Mastitis que no cura,
empeora rápidamente con biopsia o
desbridamiento

- Mejoría con corticoides
- No respuesta a tto. antibiótico/quirúrgico
Puede derivar en Mastectomía / Mutilaciones