

# EL CÁNCER DE MAMA EN MUJERES MAYORES DE 70 AÑOS: PECULIARIDADES EN SU MANEJO

Leire Prada San Martín<sup>1</sup>, Begoña Iturre Salinas<sup>1</sup>,  
Ainhoa Díaz de Otalora Serna<sup>1</sup>, Diana Gorostiza  
Laborda<sup>1</sup>, Mainer Bringas Veiga<sup>1</sup>, Jon González  
Ocio<sup>1</sup>

<sup>1</sup>Hospital Universitario de Cruces, Barakaldo  
(Vizcaya).



# OBJETIVO DOCENTE:

- Describir e ilustrar, mediante una serie de casos de nuestro hospital, las particularidades del proceso diagnóstico y terapéutico del cáncer de mama en mujeres mayores de 70 años .
- Exponer los problemas relacionados con el proceso de dar información a este grupo de mujeres.



# REVISIÓN DEL TEMA:

- PRINCIPALES FACTORES DE RIESGO:

- Sexo femenino
- **Edad**

Aumento de esperanza de vida → Aumento N° neoplasias desarrolladas:

- 50% son >65 años
- 30% son >70 años

- No incluidas en programas de cribado
- No algoritmo terapéutico estandarizado
- Particularidades respecto a mujeres más jóvenes:

- Presentación como masa palpable más frecuentemente
- Mayor porcentaje de tumores mucinosos y papilares
- Menor porcentaje de ganglios afectos
- Menor porcentaje de HER2+
- Mayor comorbilidad y enfermedades concomitantes



## REVISIÓN DEL TEMA:

# SCREENING:

Existe escasa evidencia respecto a la necesidad de incluir a mujeres mayores de 70 años, a partir de estudios observacionales, dado que no suelen incluirse en ensayos controlados a este respecto.

BENEFICIOS
✓ Mayor sensibilidad, especificidad y valor predictivo positivo
✓ Diagnóstico más precoz, menor agresividad terapéutica y mayor supervivencia.
✓ Coste-efectividad del screening bienal en mujeres con esperanza de vida de al menos 9.5 años ( 50% de > de 80 años).

INCONVENIENTES
X Ansiedad
X Complicaciones de las pruebas complementarias realizadas por un falso positivo
X Sobrediagnóstico: mayor porcentaje de tumores de lento crecimiento y mayor posibilidad de fallecimiento por causa ajena al tumor
X Complicaciones del tratamiento: toxicidad derivada del tratamiento con quimioterapia, tamoxifeno, inhibidores de la aromatasas...
X Riesgo de radiación: riesgo de inducir un cáncer de mama fatal por realizar mamografías a una mujer de 80 años es < 1/millón



REVISIÓN DEL TEMA:

# TRATAMIENTO:

## CDIS/DIAGNÓSTICO PRECOZ

Tumorectomía +/-  
Radioterapia

## TUMORES DE GRAN TAMAÑO/MULTICÉNTRICOS

Mastectomía

## TUMORES CON RH +

Tratamiento hormonal:

- Disminuye la recurrencia
- En casos seleccionados cuando la cirugía está desestimada, es el tratamiento de elección

## TUMORES RH - O CON GANGLIOS AFECTOS EN MUJERES CON BUEN ESTADO GENERAL

Quimioterapia (aumenta la supervivencia)

No se ha demostrado aumento en la supervivencia tras el uso de radioterapia en mujeres a partir de 70 años de edad con tumores en estadios precoces y tratamiento hormonal.




## REVISIÓN DEL TEMA:


# TOMA DE DECISIONES:

Las mujeres mayores de 70 años constituyen un grupo muy heterogéneo, por ello es importante adecuar el proceso diagnóstico y terapéutico a cada caso, para que se adapte a su situación particular:

- comorbilidad
- esperanza de vida
- grado de tolerancia a posibles falsos positivos y a las opciones terapéuticas en caso necesario
- soporte familiar...



Informar a las mujeres sobre los beneficios e inconvenientes de la realización de mamografías de screening, de forma que lo perciban como una decisión que deben meditar, no existiendo una alternativa totalmente válida y otra errónea.



En caso de llegar al diagnóstico, debe plantearse y consensuarse con la paciente y la familia la alternativa terapéutica más adaptada a su caso.



# CASO 1

## REVISIÓN DEL TEMA: CASOS CLÍNICOS

Mujer de 84 años. Acude por bulto palpable en CSE de mama izquierda.

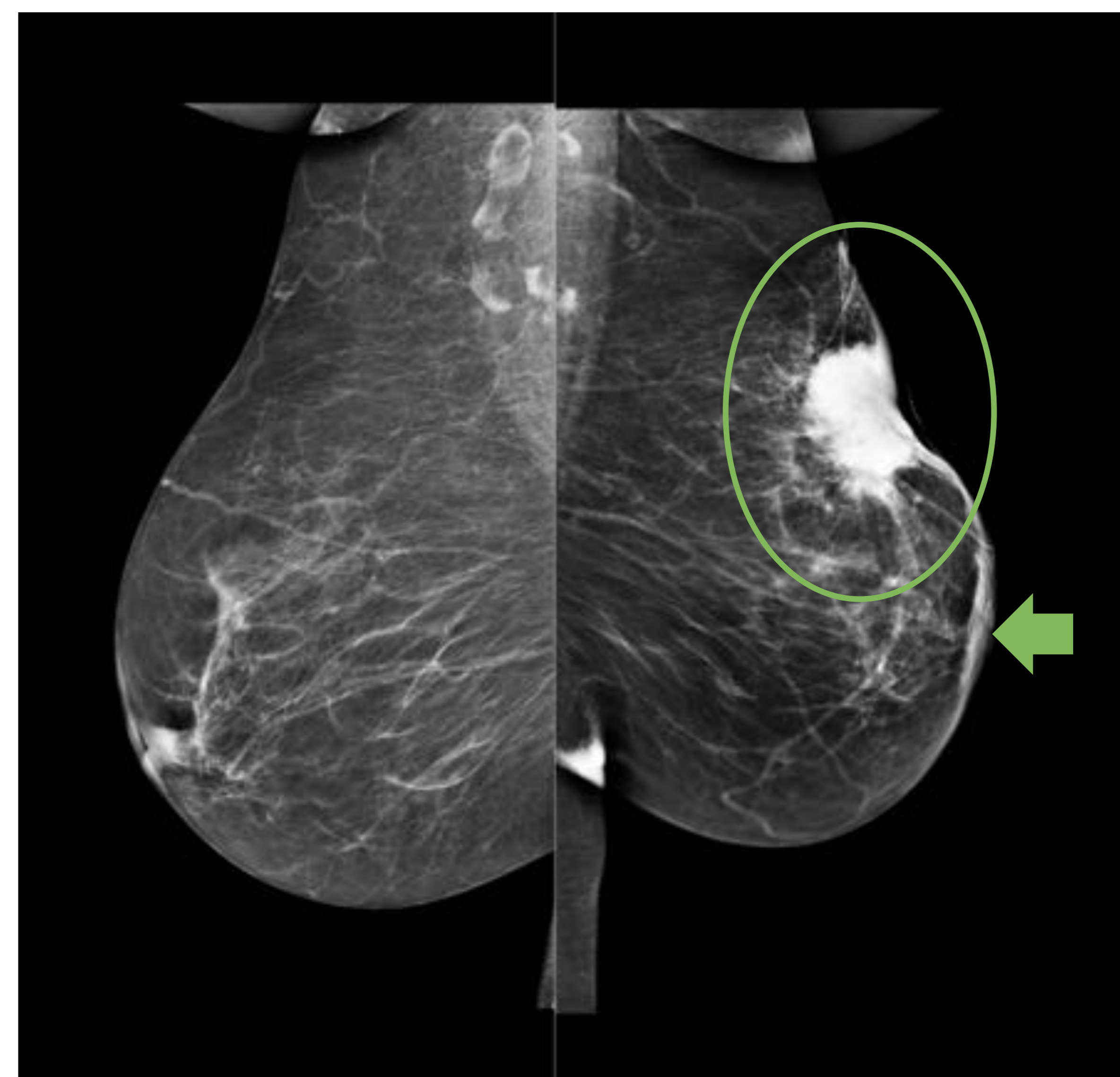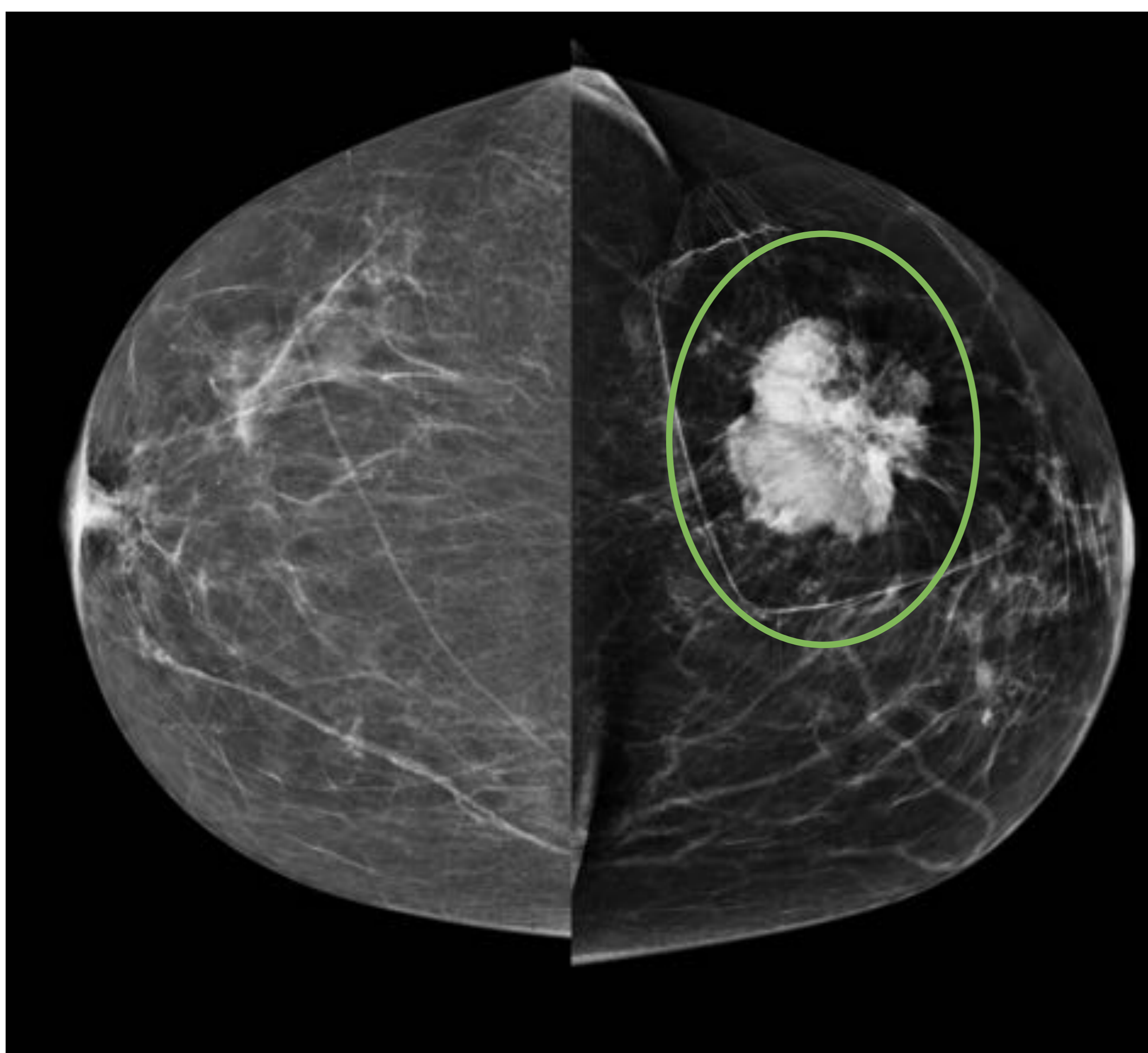


Fig 1 y 2. Proyecciones craneocaudal (1) y oblicua (2) mostrando masa en CSE de mama izquierda, BI-RADS 5 de contornos espiculados con infiltración de la piel.

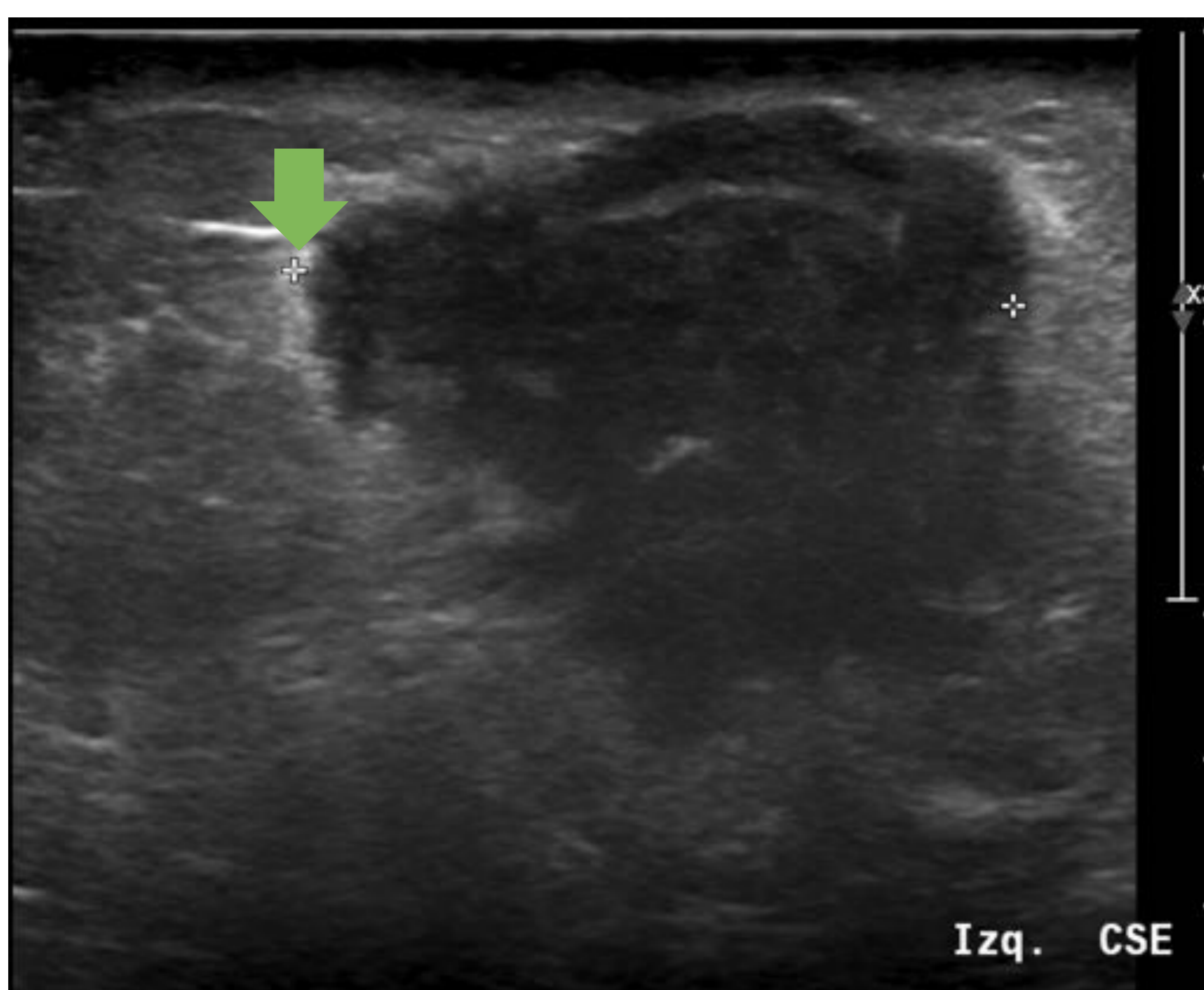


Fig 3. En ecografía se identificaba una masa sólida hipoecogénica de contornos no circunscritos, con halo hiperecogénico. Axila negativa. Se realiza BAG en acto único.

AP: CDI luminal B, Er2-.

### ACTITUD TERAPÉUTICA:

Ante el buen estado basal de la paciente, en comité multidisciplinar se decide realizar una **mastectomía izquierda**.



# CASO 2

## REVISIÓN DEL TEMA: CASOS CLÍNICOS

Mujer de 90 años. Derivada de su médico de atención primaria por sospecha de carcinoma de mama izquierda.

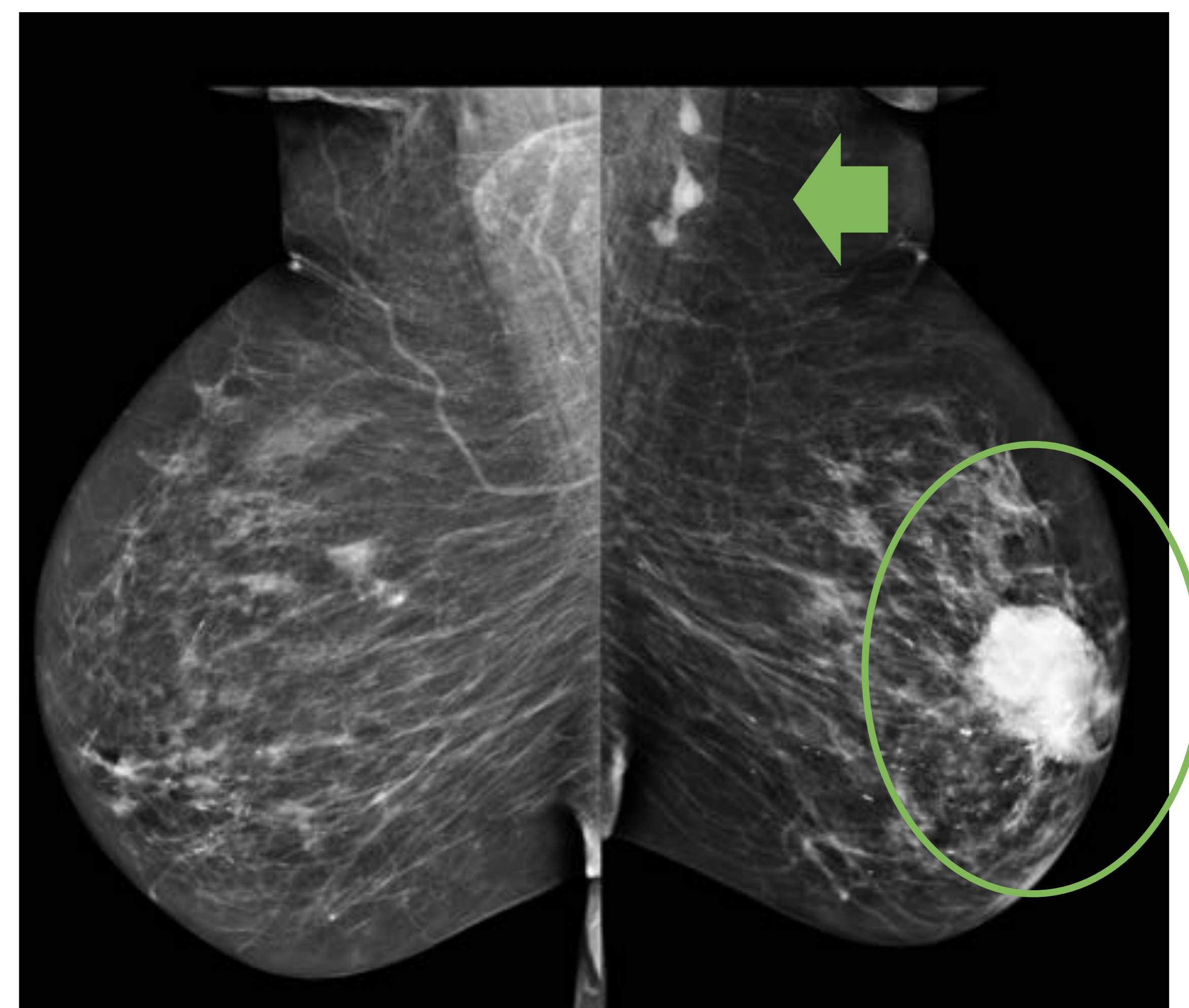
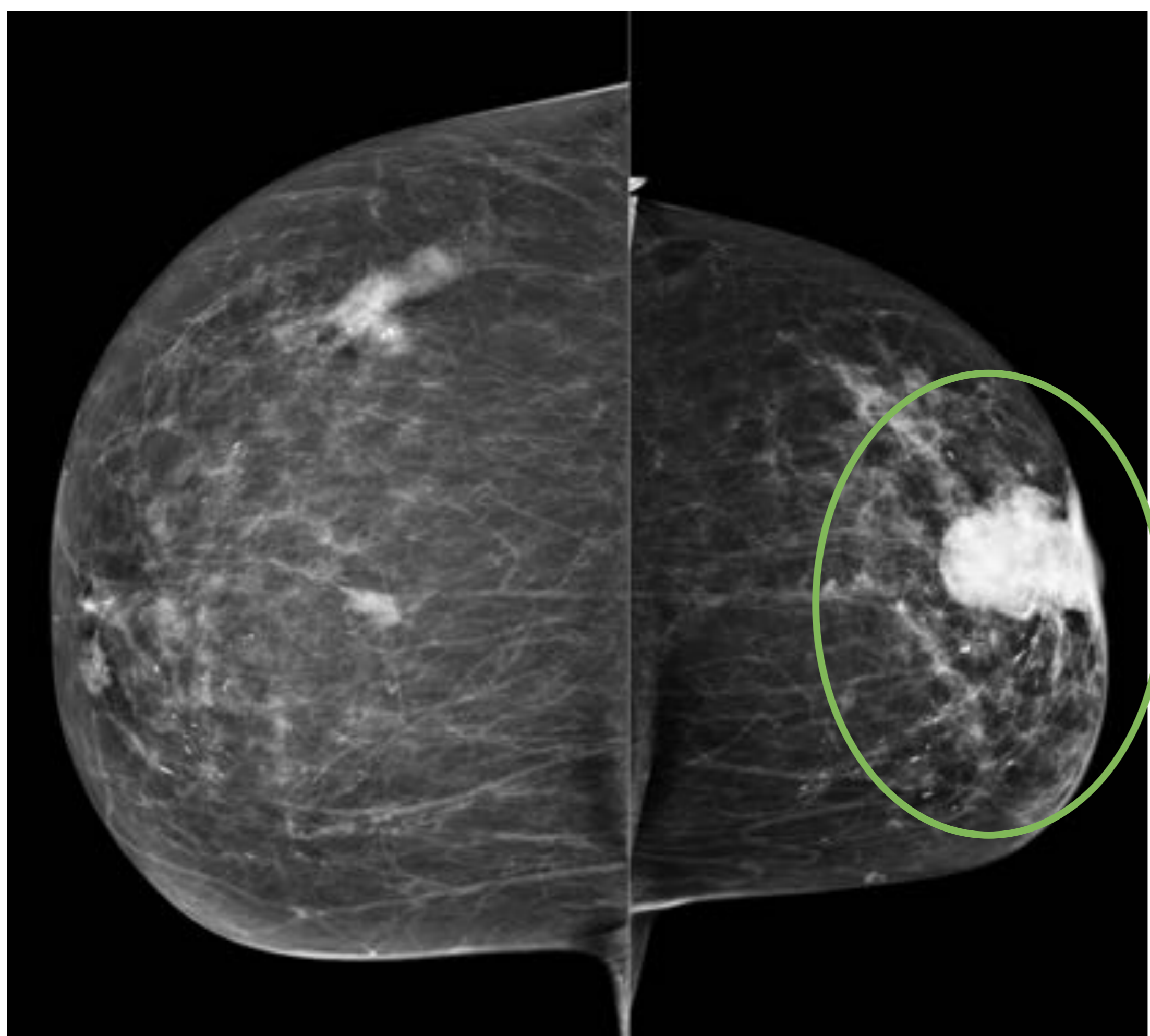
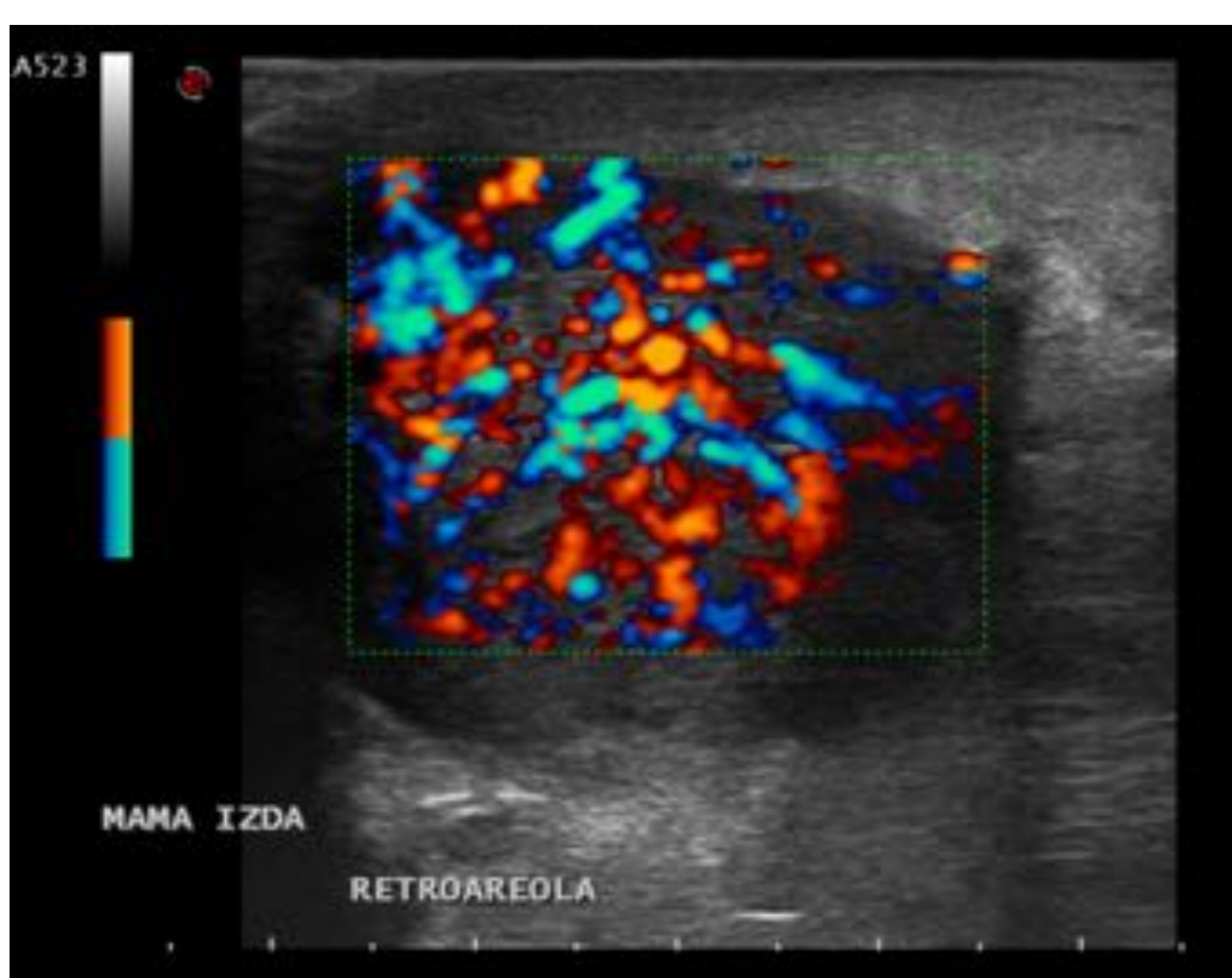


Fig 1 y 2. Proyecciones craneocaudal (1) y oblicua (2) mostrando masa retroareolar de 5 cm (BI-RADS 5), que se extiende hasta el complejo areola pezón (CAP) infiltrándolo. Adenopatías sospechosas en axila izquierda (flecha).



**AP:**  
CDI RH +, Ki 33%.  
Axila infiltrada.

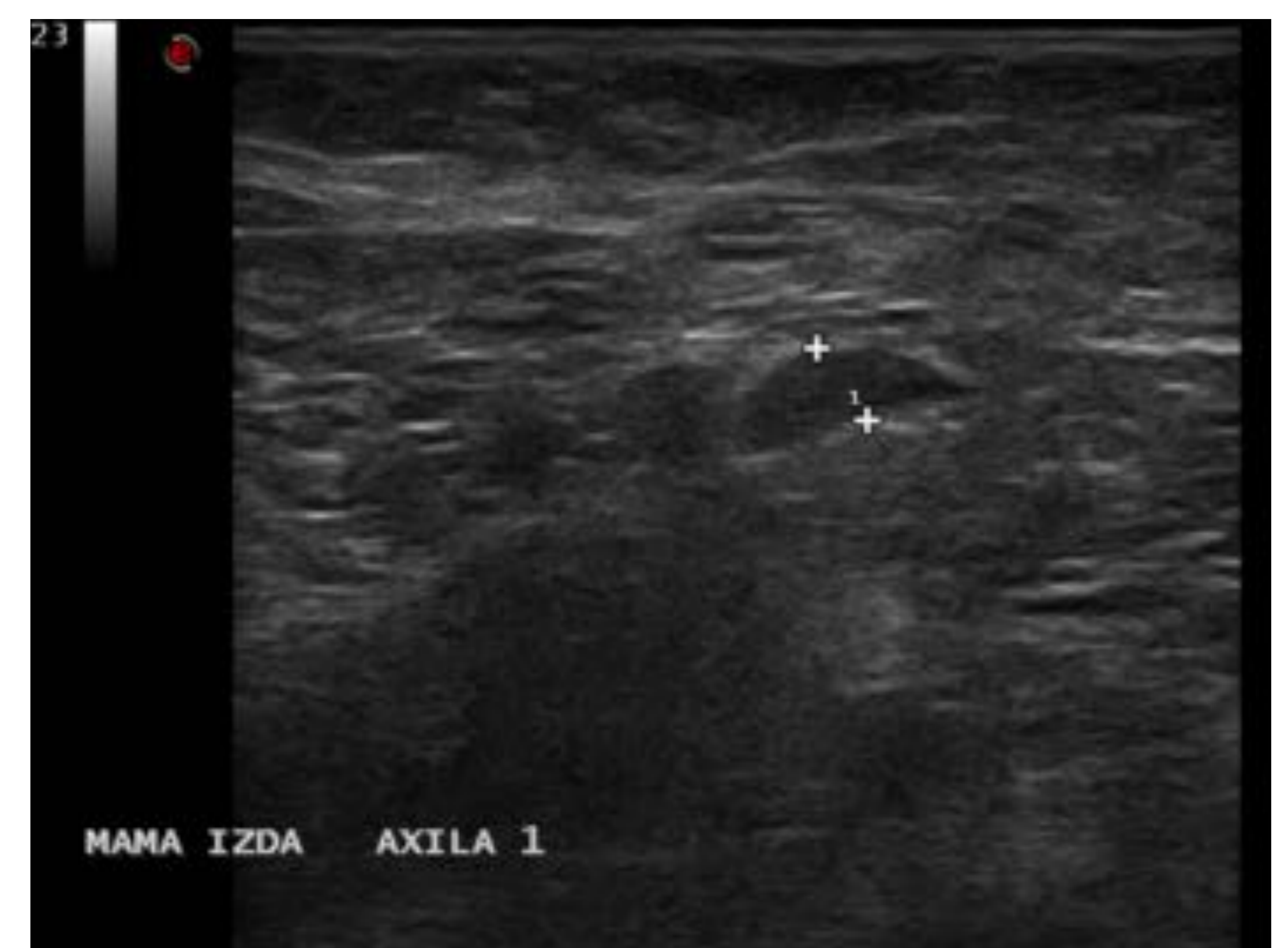

Fig 3. En ecografía se identifica una masa retroareolar hipoecogénica con intensa señal Doppler en su interior. Fig 4. Dos adenopatías UN4 según la clasificación de Amonkar, sospechosas de malignidad en nivel I de Berg.

### ACTITUD TERAPÉUTICA:

La paciente optó por el manejo conservador, por lo que se trató con **hormonoterapia primaria**.

Actualmente se encuentra en respuesta clínica parcial.



# CASO 3

## REVISIÓN DEL TEMA: CASOS CLÍNICOS

Mujer de 83 años. Derivada por bulto duro en CIE de mama izquierda.

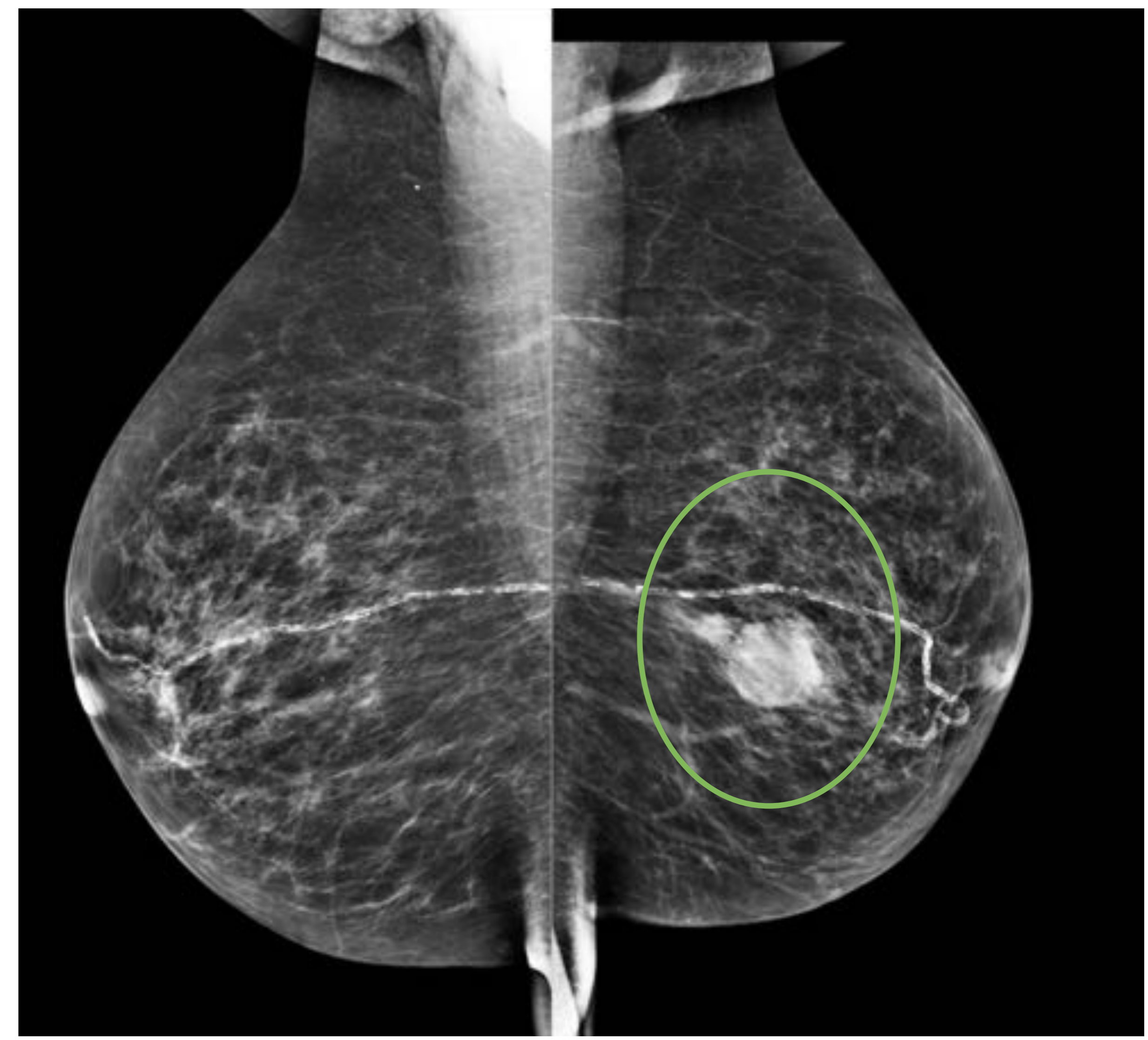
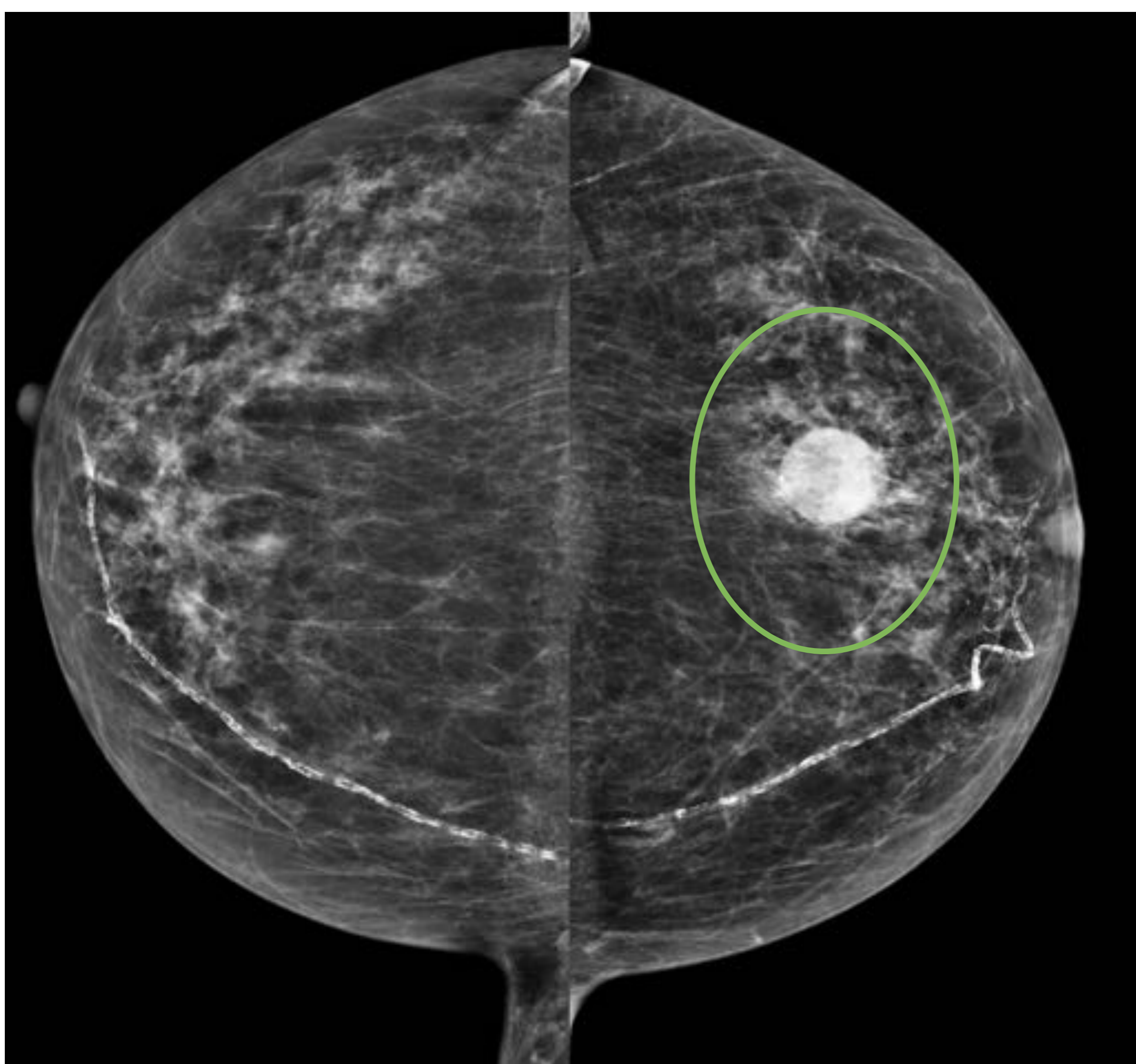


Fig 1 y 2. Proyecciones craneocaudal (1) y oblicua (2) mostrando nódulo de morfología redondeada y márgenes circunscritos en línea intercuadrática externa-CIE.

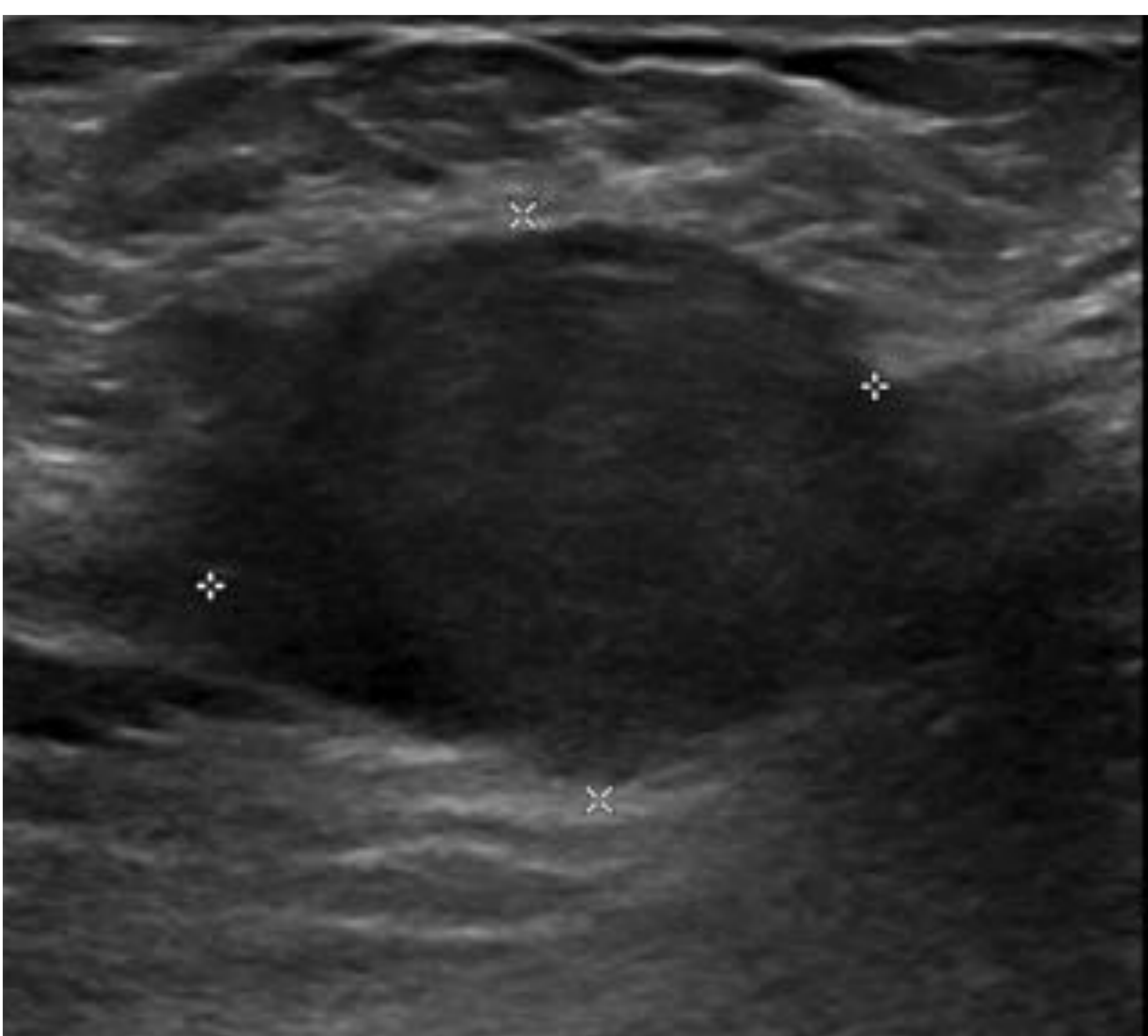


Fig 3. En ecografía se objetiva nódulo sólido de márgenes no circunscritos, categoría BI-RADS 4. En acto único se realiza BAG.

**AP:** CDI RH+ , Er2-, Ki67 19%. Axila negativa.

### ACTITUD TERAPÉUTICA:

En comité multidisciplinar se decidió realizar **cirugía conservadora (cuadrantectomía) + radioterapia + hormonoterapia.**



# CASO 4

## REVISIÓN DEL TEMA: CASOS CLÍNICOS

Mujer de 96 años. Remitida de su médico de atención primaria por nódulo en mama izquierda, identificado por autoexploración.

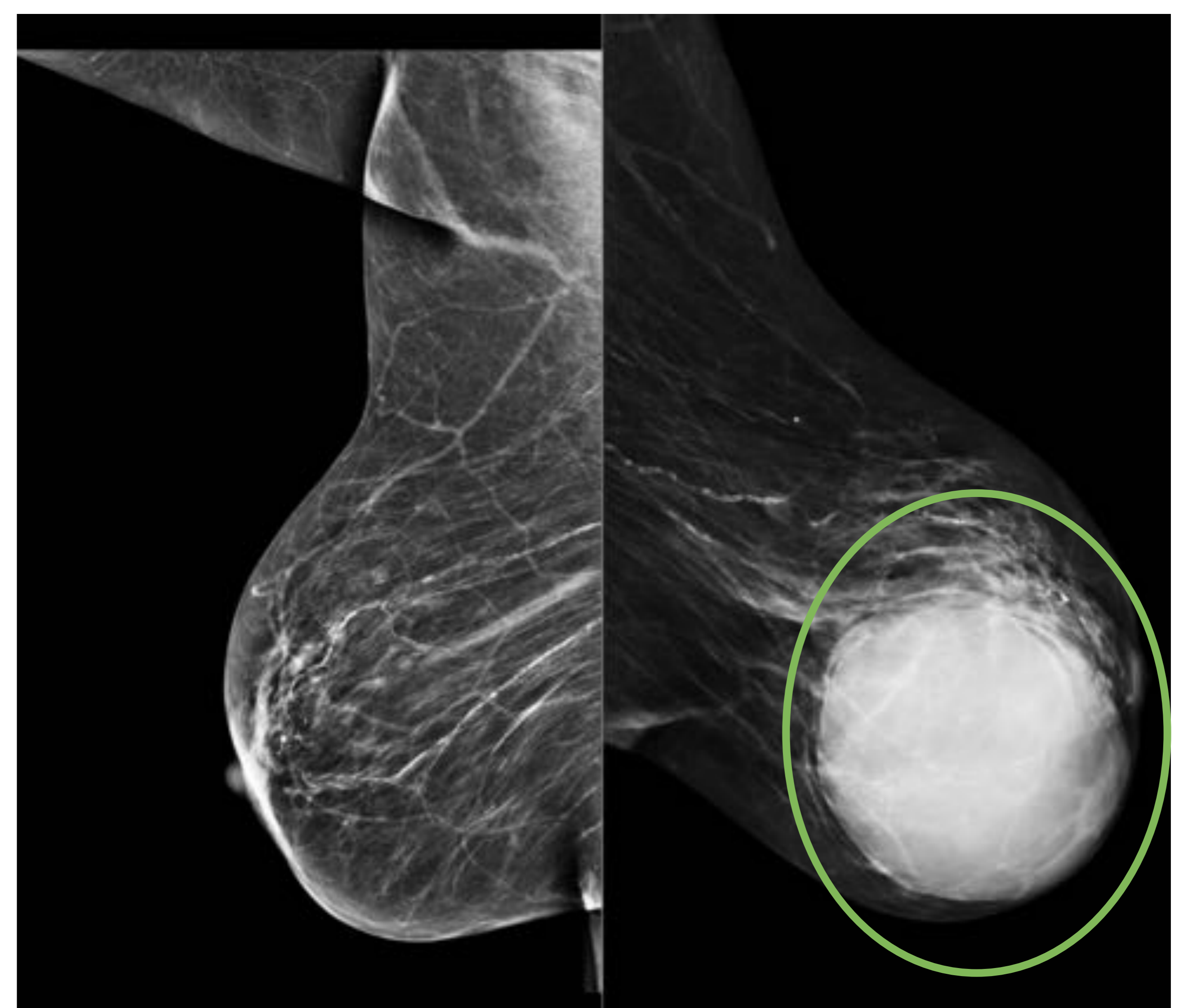
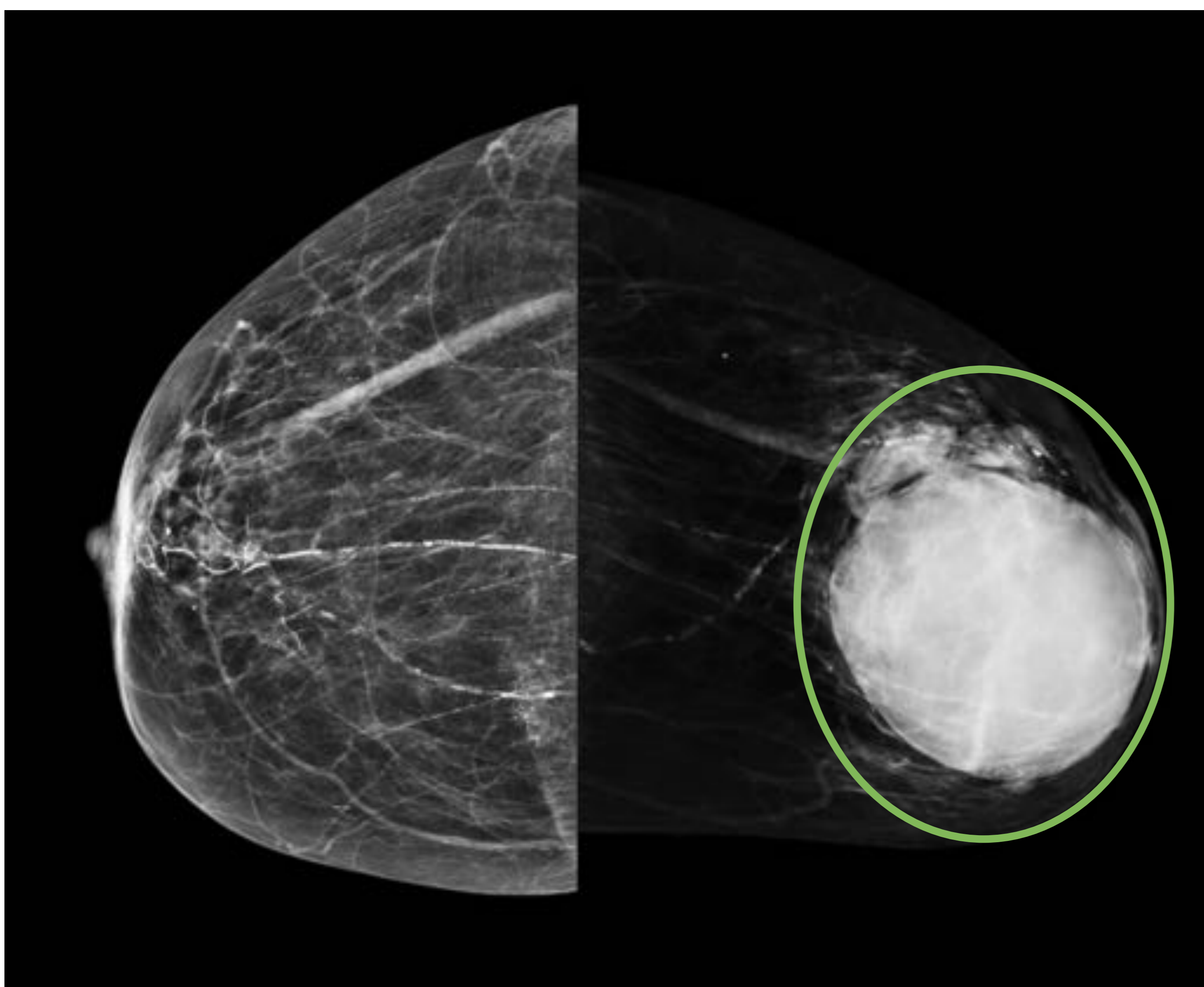


Fig. 1 y 2. Masa redondeada retroareolar interna de mama izquierda que ocupa la mitad inferointerna y central de la mama.

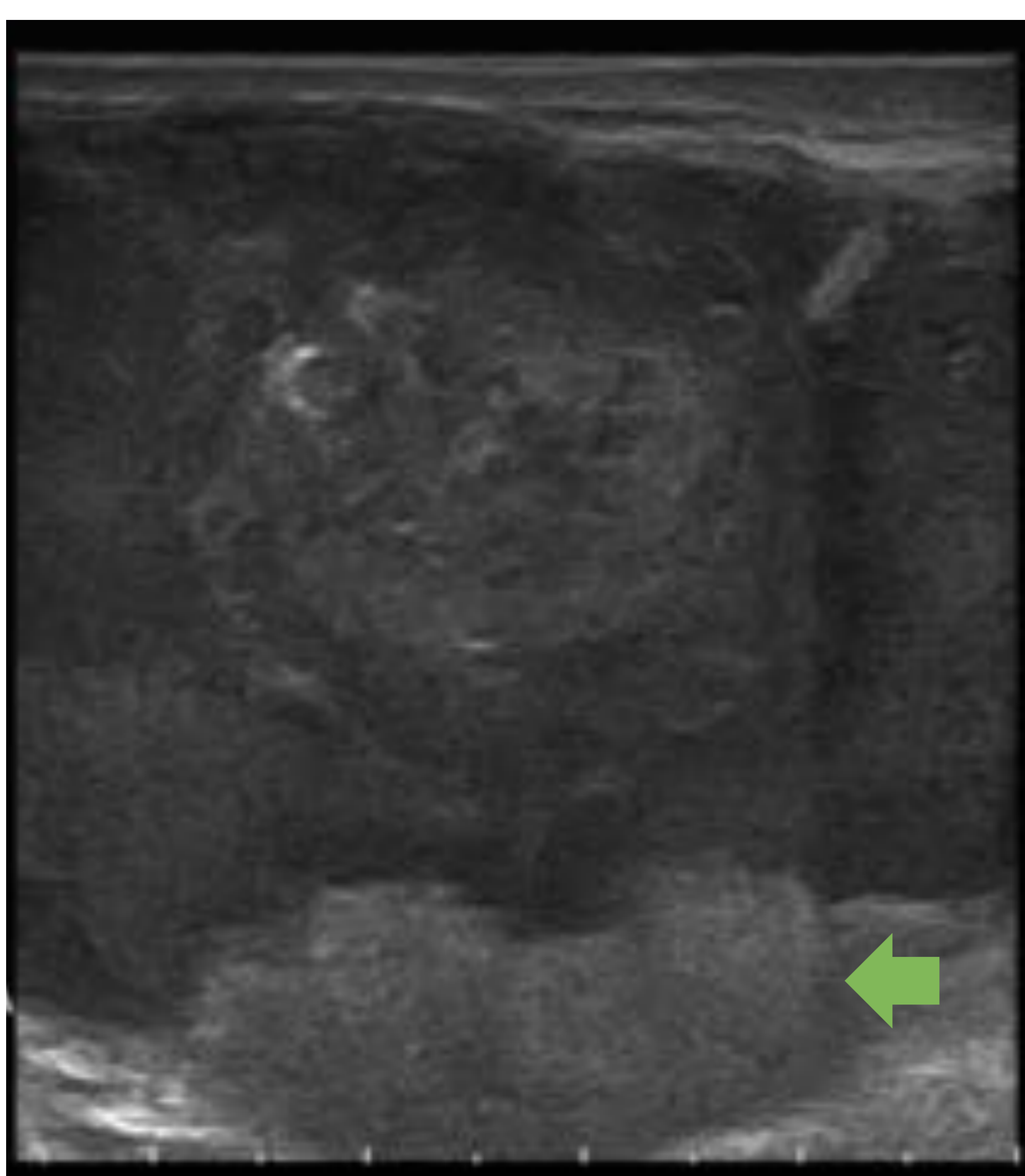


Fig 3. Ecográficamente corresponde a masa heterogénea quística compleja con componente sólido, BI-RADS 4. Se realiza BAG del componente sólido (flecha).

**AP:** Carcinoma papilar sólido G1 RH+, Er2-, Ki67 7%.

### ACTITUD TERAPÉUTICA:

La paciente y sus familiares manifiestan su deseo expreso de no realizar tratamiento agresivo/quirúrgico, por lo que se decide **hormonoterapia primaria**.



# CASO 5

## REVISIÓN DEL TEMA: CASOS CLÍNICOS

Mujer de 87 años. Desde hace 3 años presenta deformidad en piel de mama izquierda.

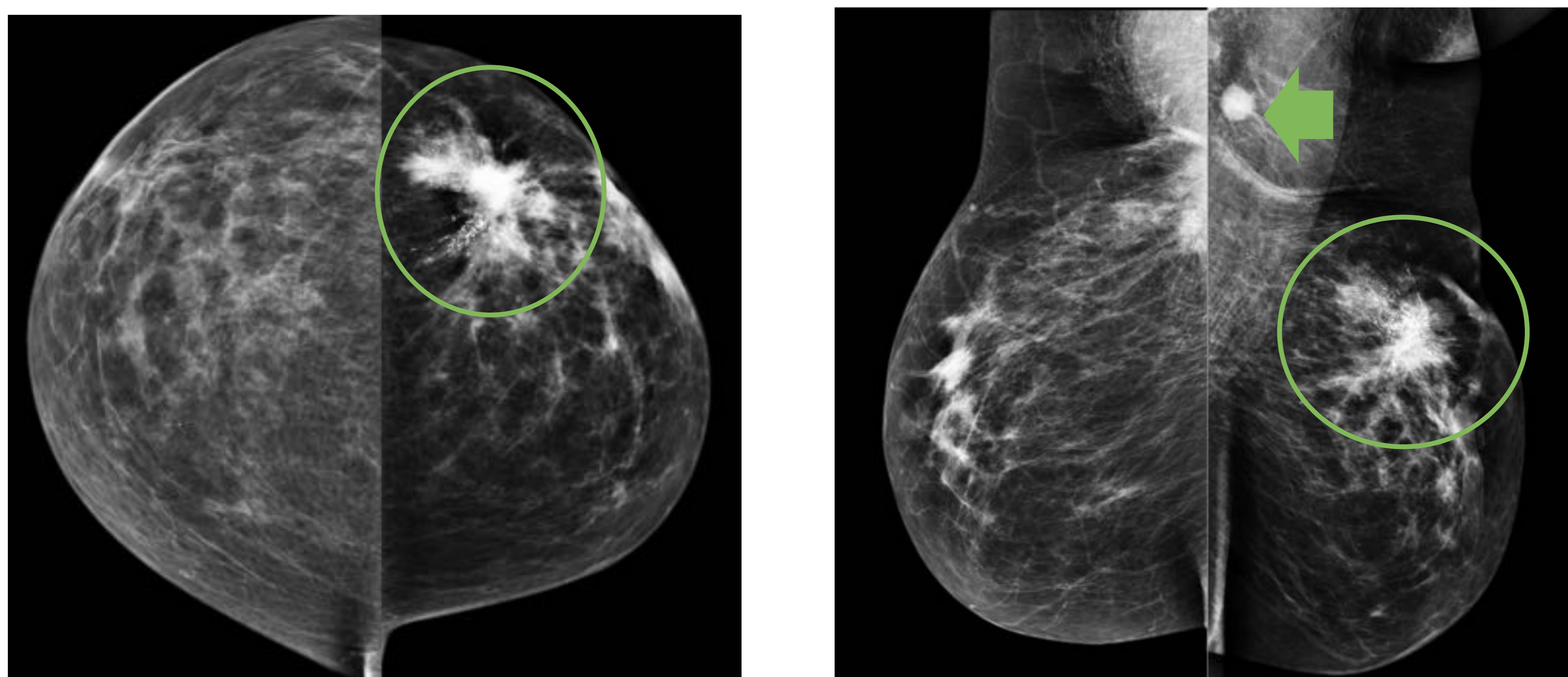


Fig. 1 y 2. Proyecciones craneocaudal y oblicuas. Mama izquierda: masa irregular de contornos espiculados con múltiples calcificaciones lineales y pleomórficas en CSE, BI-RADS 5, con engrosamiento y umbilicación cutánea. Adenopatía axilar (flecha). Mama derecha: asimetría en cola mamaria.

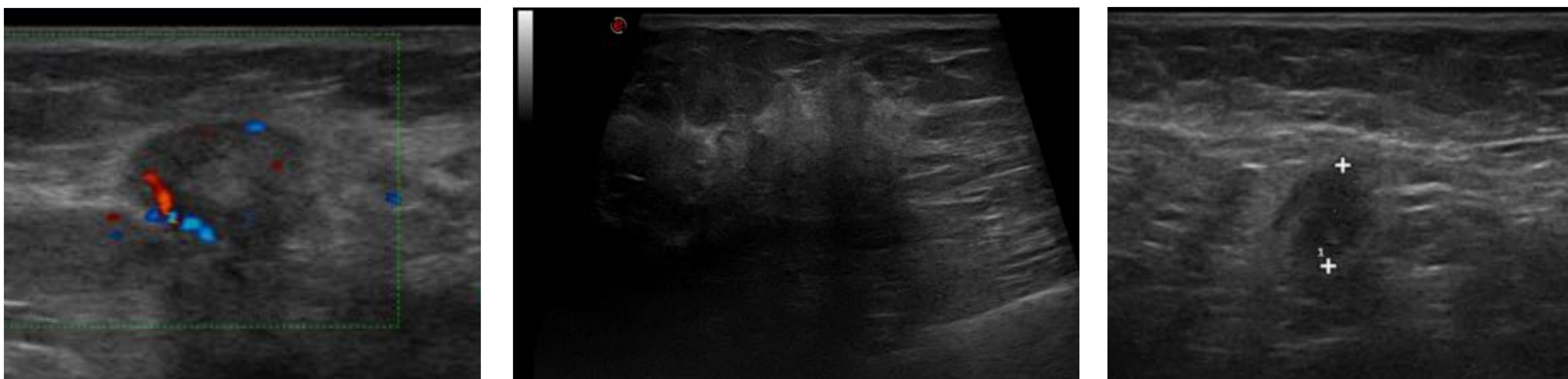


Fig. 3. Área hipocogénica mal definida en mama derecha de 2cm, BI-RADS 5. Fig 4. Masa de contornos mal definidos en cuadrante superiores de mama izquierda. Fig. 5. Adenopatía axilar izquierda hipocogénica, de contornos mal definidos con signos de extensión extracapsular (UN5)

AP: CDI, RH +, Er2 -. En mama derecha ki67 13%, en mama izquierda ki67 22%. Axila izquierda positiva.

### ACTITUD TERAPÉUTICA:

En estudio PET-TC se identificaron metástasis óseas.

La paciente recibió **hormonoterapia primaria**.



# CASO 6

## REVISIÓN DEL TEMA: CASOS CLÍNICOS

Mujer de 83 años. Anemia a estudio, nódulo en mama izquierda como hallazgo incidental en TC.

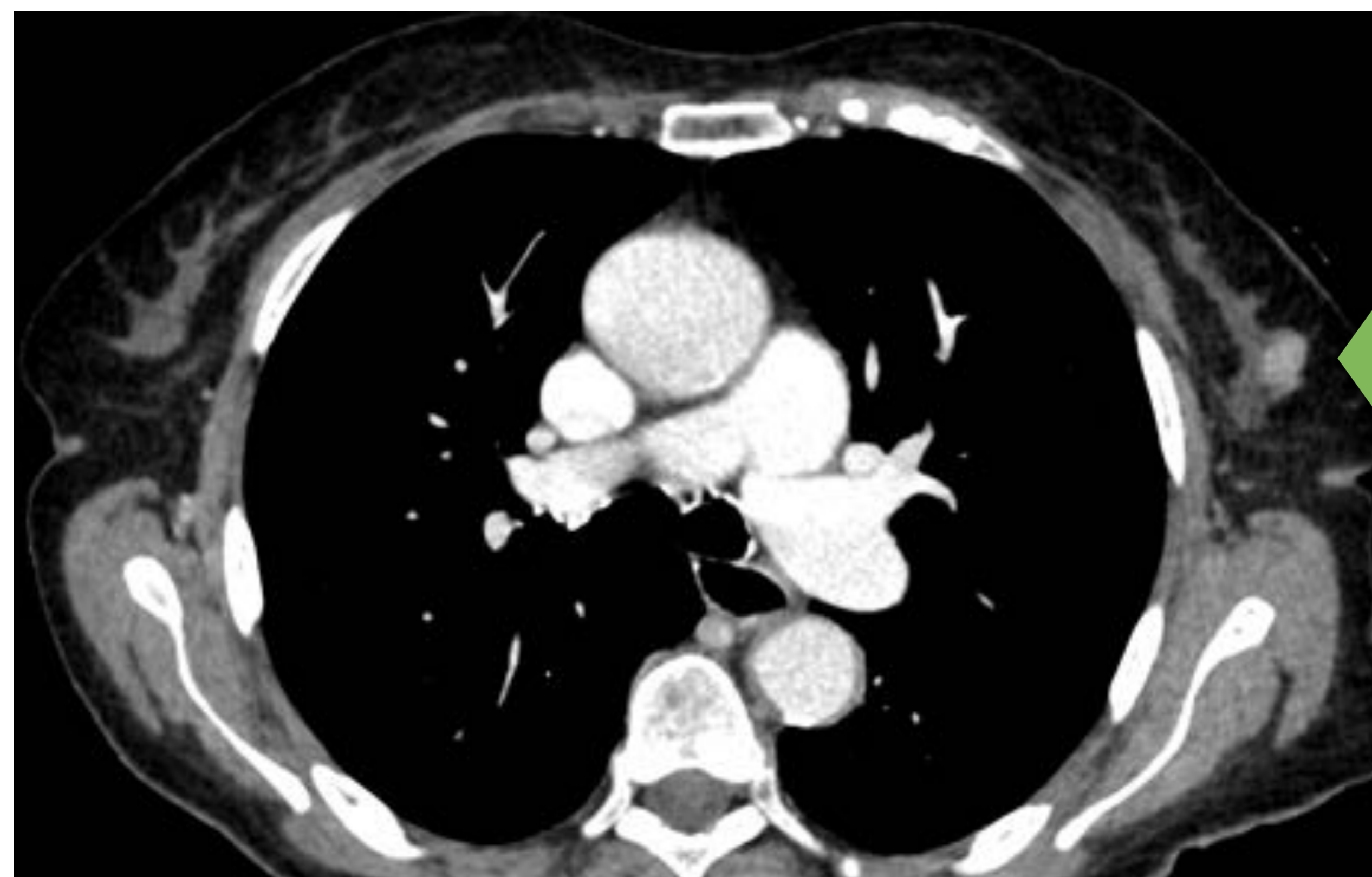

Fig 1. En estudio TC se identifica nódulo en mama izquierda.

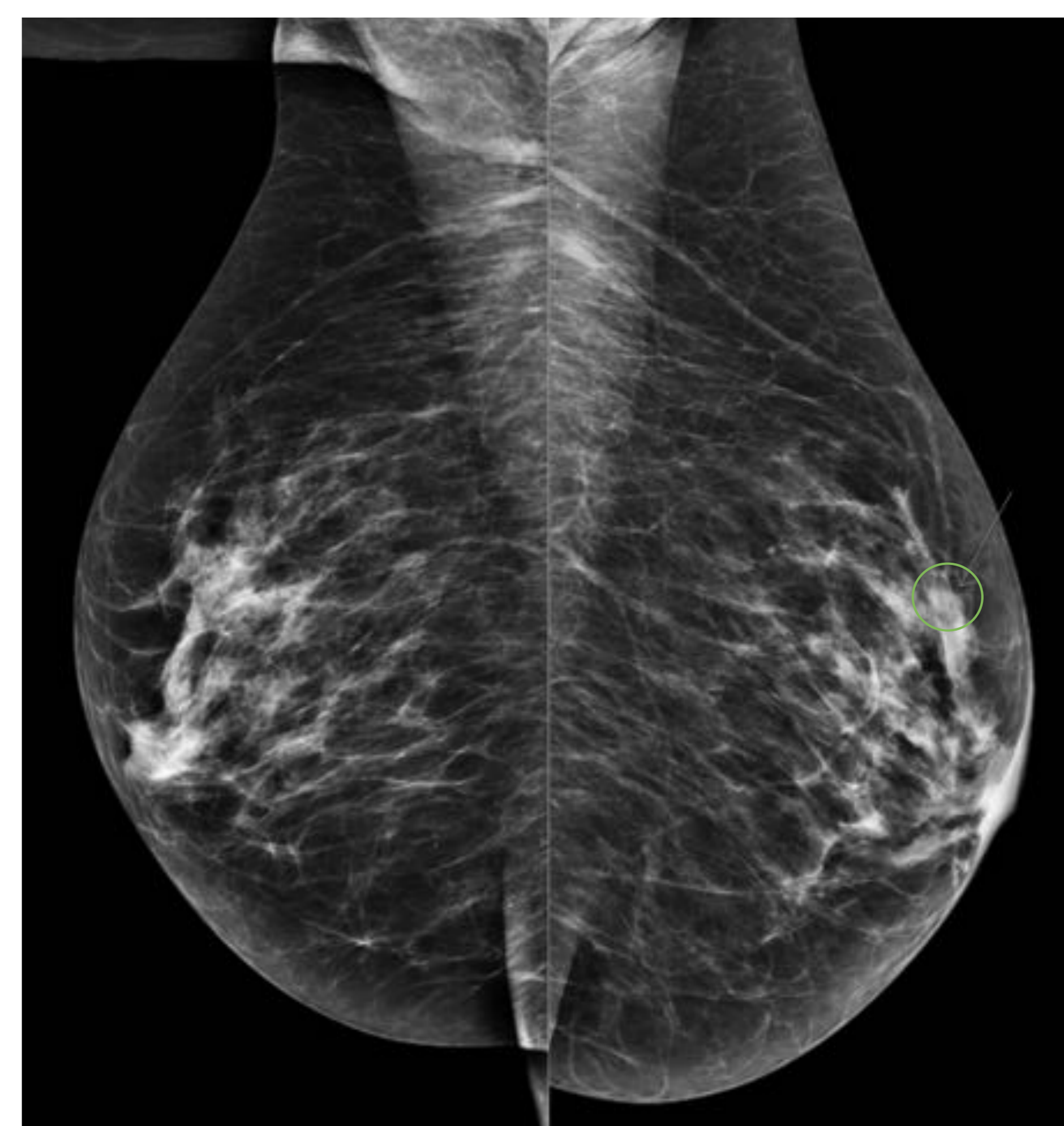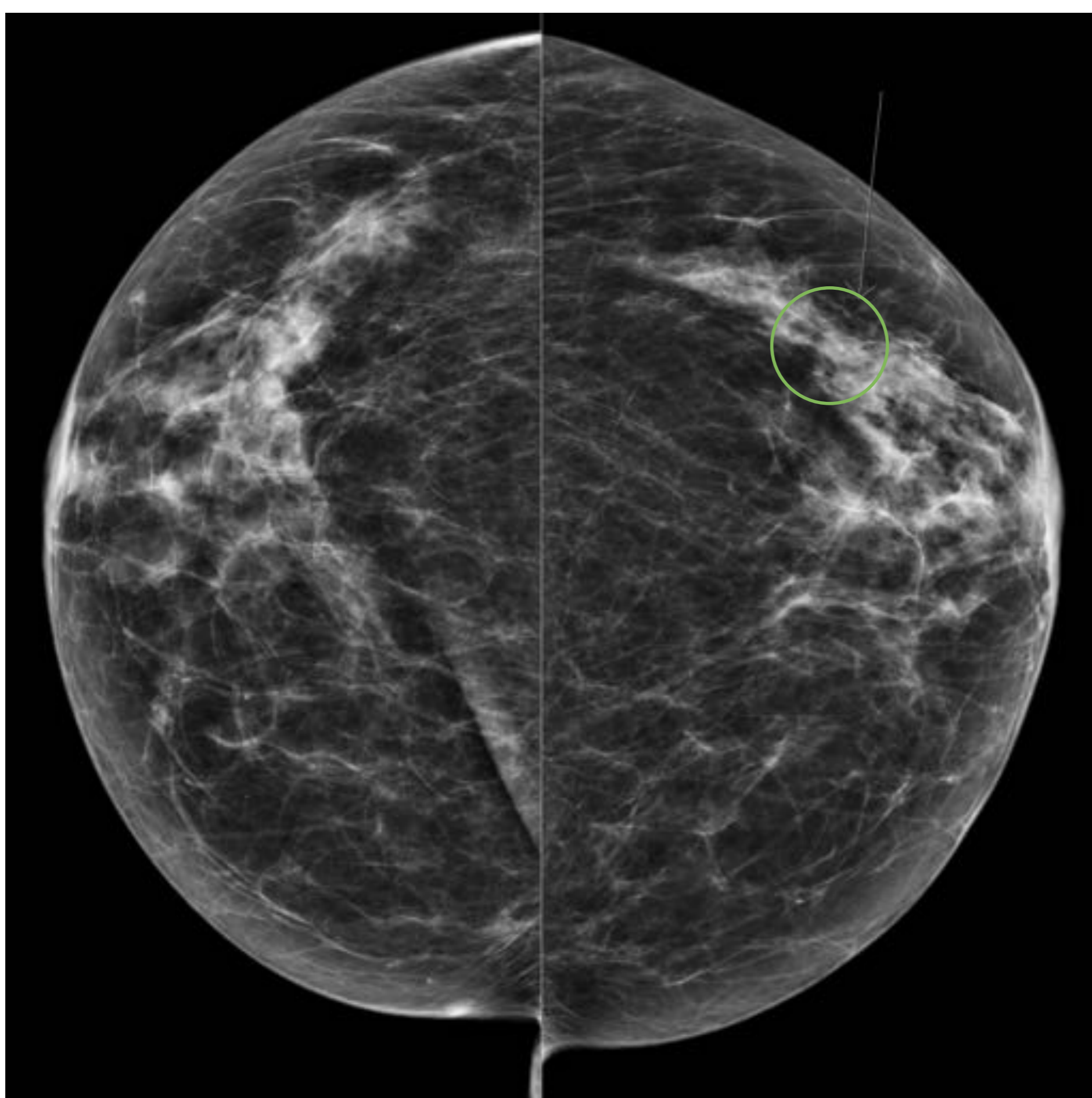


Fig. 2 y 3. Proyecciones craneocaudal y oblicua. Nódulo de contornos no circunscritos enmascarado por el tejido en vecindad, proyectado en cuadrante superoexterno de mama izquierda.

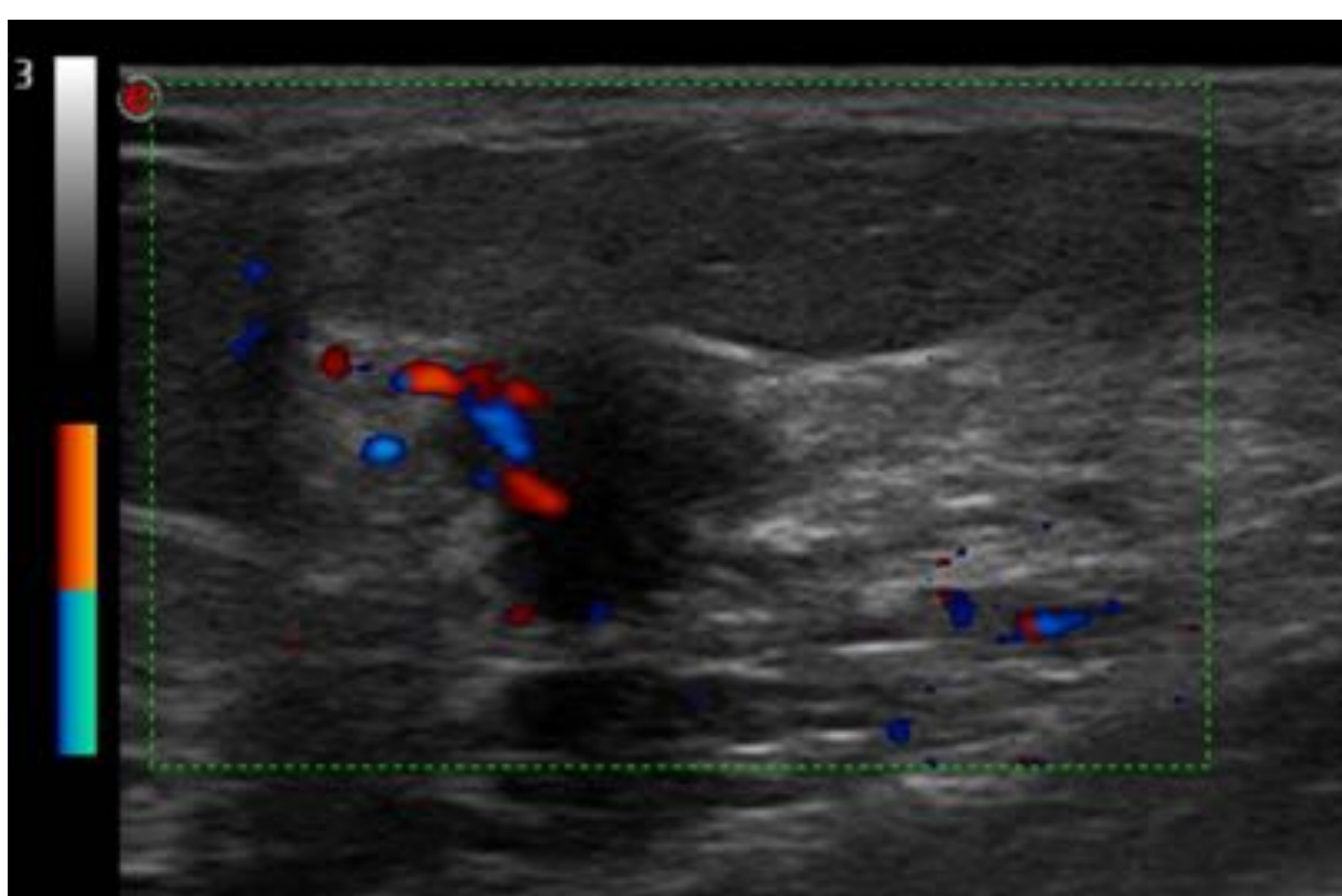


Fig 4. Nódulo hipocogénico de contornos mal definidos en CSE izquierdo, BI-RADS 4.

**AP:** Carcinoma infiltrante de características apocrinas. RH -, Her 2 +. Ki67 1%.

### ACTITUD TERAPÉUTICA:

En comité multidisciplinar se decide **cirugía conservadora (cuadrantectomía), con radioterapia adyuvante. Se desestima quimioterapia y Trastuzumab** por situación basal de la paciente (cardiopatía y edad).



# CASO 7

## REVISIÓN DEL TEMA: CASOS CLÍNICOS

Mujer de 87 años. Demencia. Nódulo palpable en mama derecha, identificado en TC realizado por otro motivo.

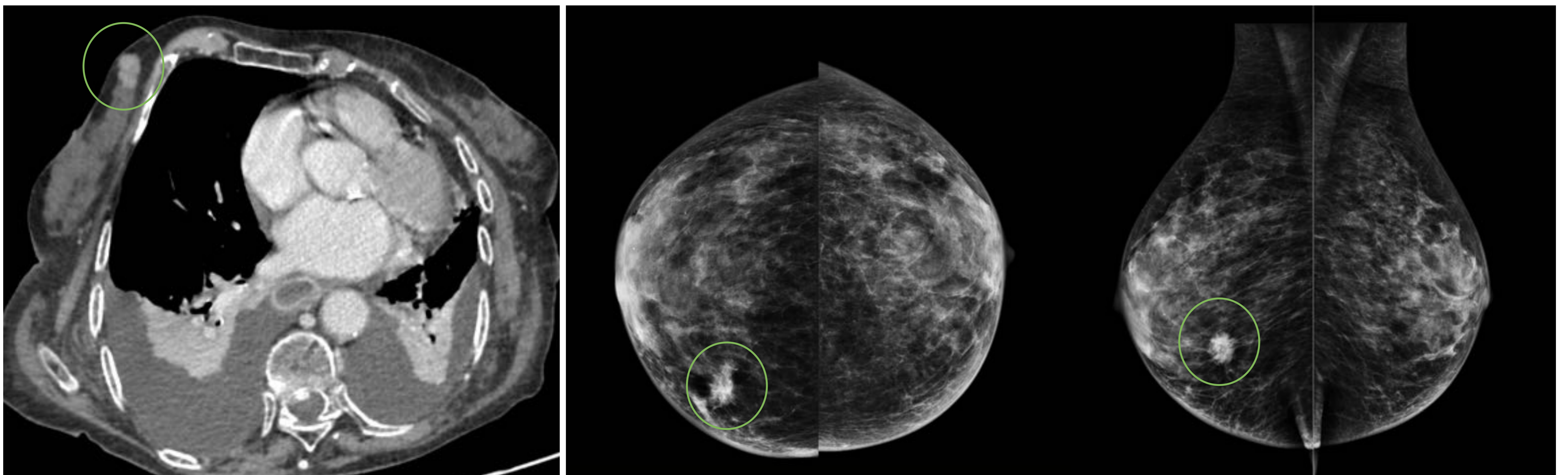


Fig 1. TC torácico donde se identifica lesión nodular hipercaptante de 18mm.

Fig.2 y 3. Nódulo espiculado con microcalcificaciones pleomórficas en cuadrante inferointerno derecho, BI-RADS 5.

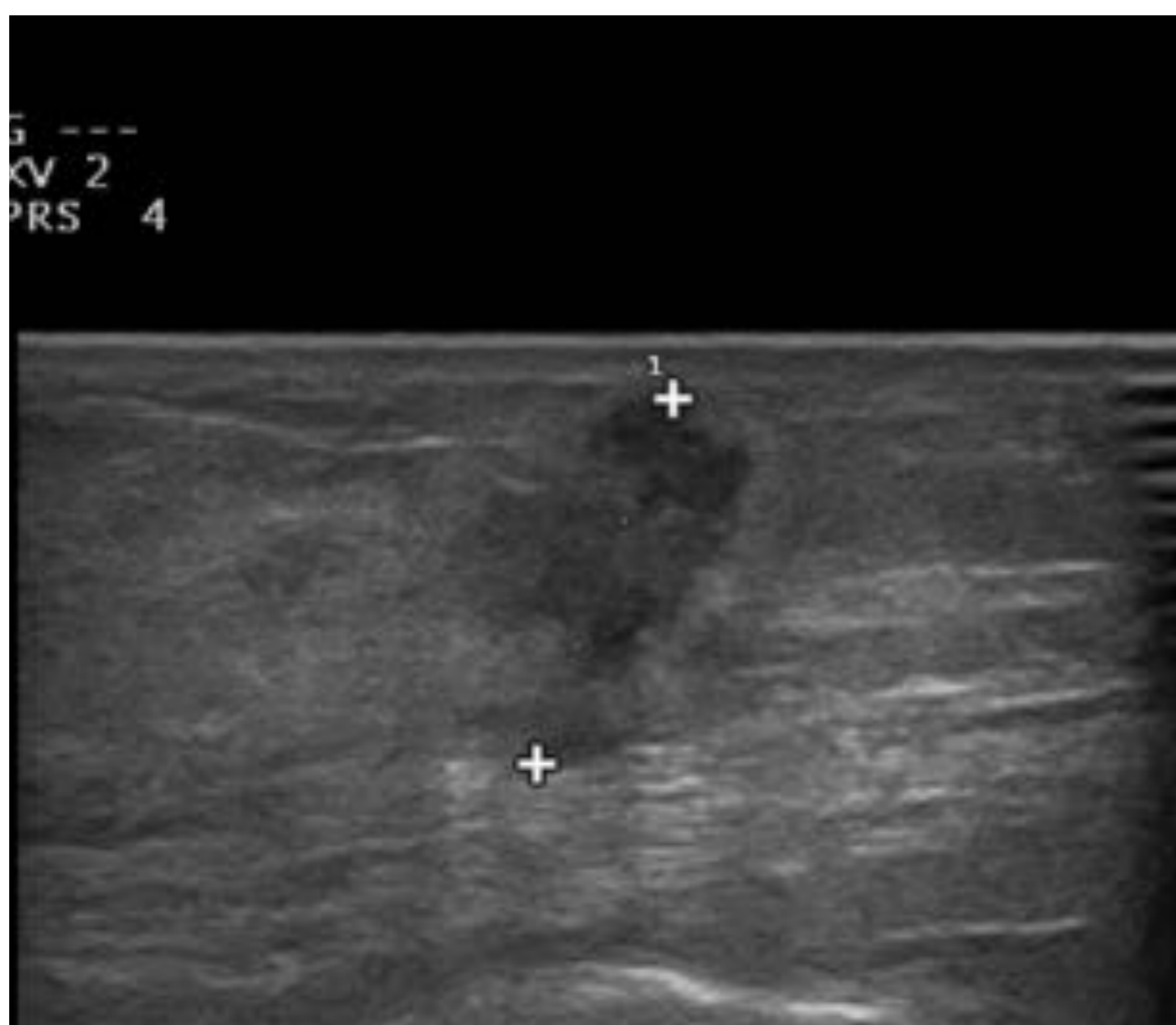


Fig. 3. Nódulo hipoecogénico, mal definido.

AP: CDI, RH +, Her2 - . Ki 67 21%.

### ACTITUD TERAPÉUTICA:

Familiar de la paciente expresa su deseo de no tratamiento adicional salvo hormonoterapia, dada la situación basal de la paciente (demencia y comorbilidades). En comité multidisciplinar se consensúa tratamiento con **hormonoterapia primaria**.



# CASO 8

## REVISIÓN DEL TEMA: CASOS CLÍNICOS

Mujer de 92 años, operada hace 32 años de neoplasia de mama bilateral (cirugía conservadora y radioterapia). Desde 2014 en tratamiento hormonoterapia. Acude por nódulo palpable en mama izquierda.

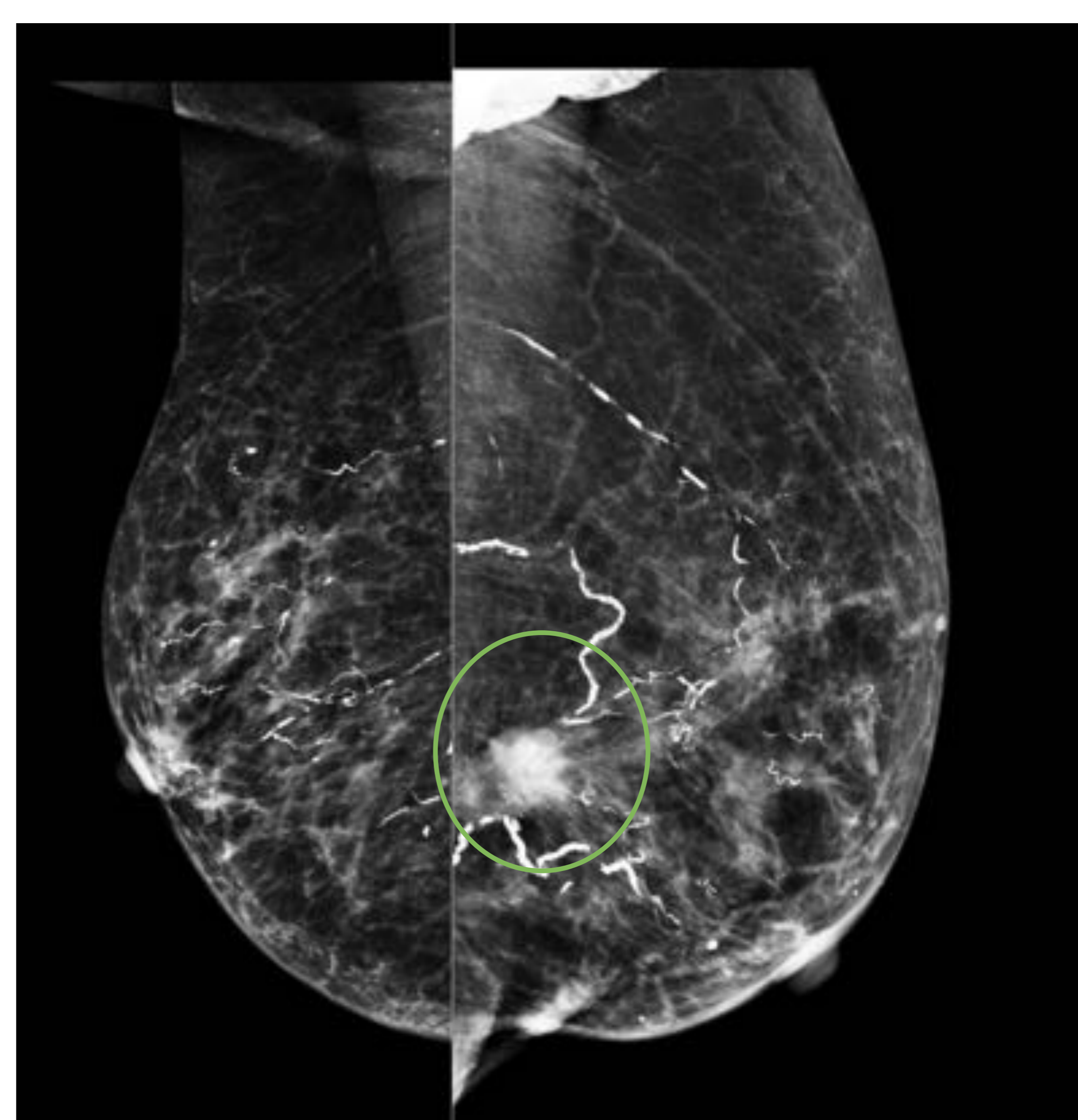
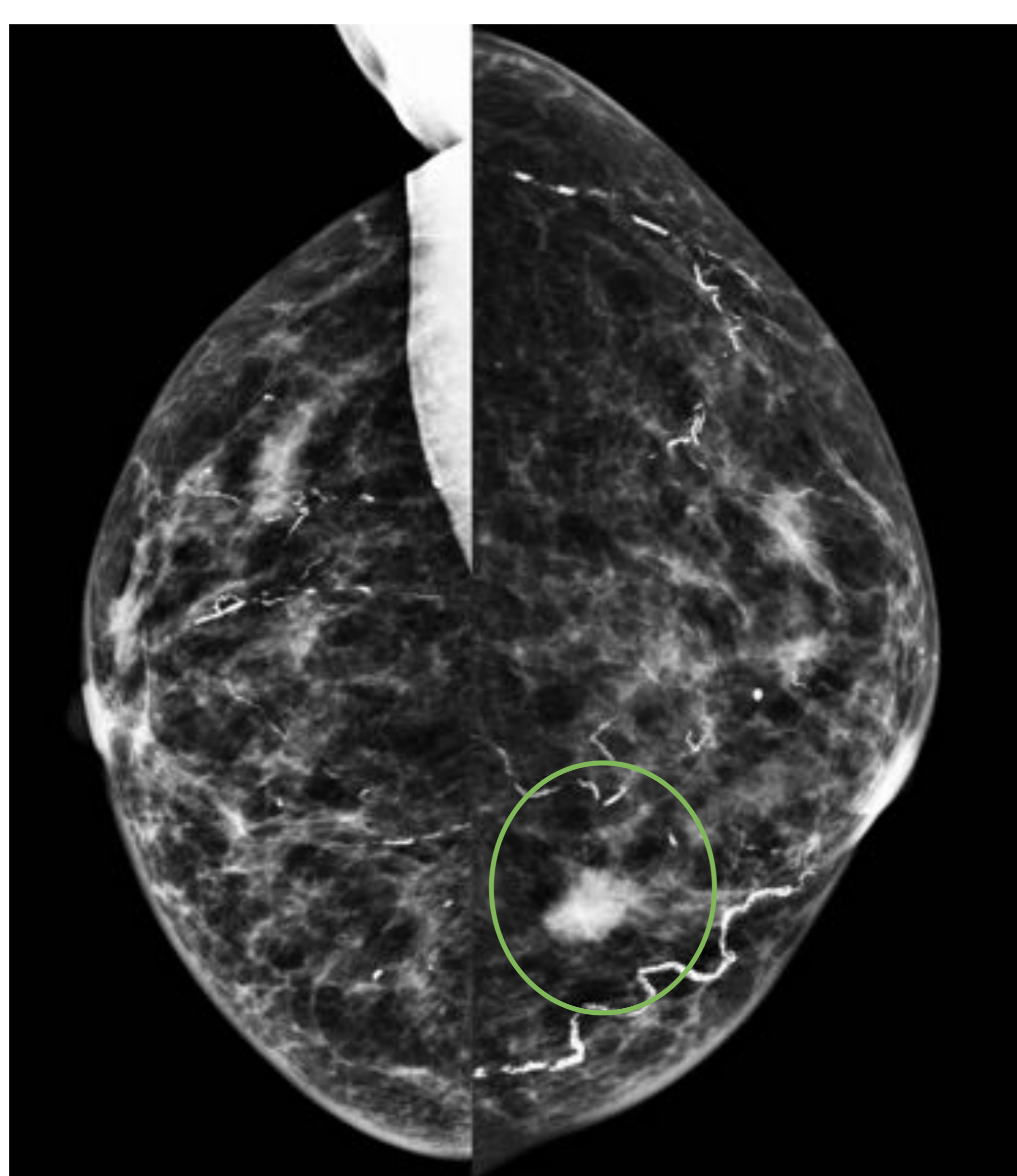


Fig. 1 y 2. En CSI de mama izquierda se identifica imagen nodular de bordes irregulares mal definidos, BI-RADS 5.

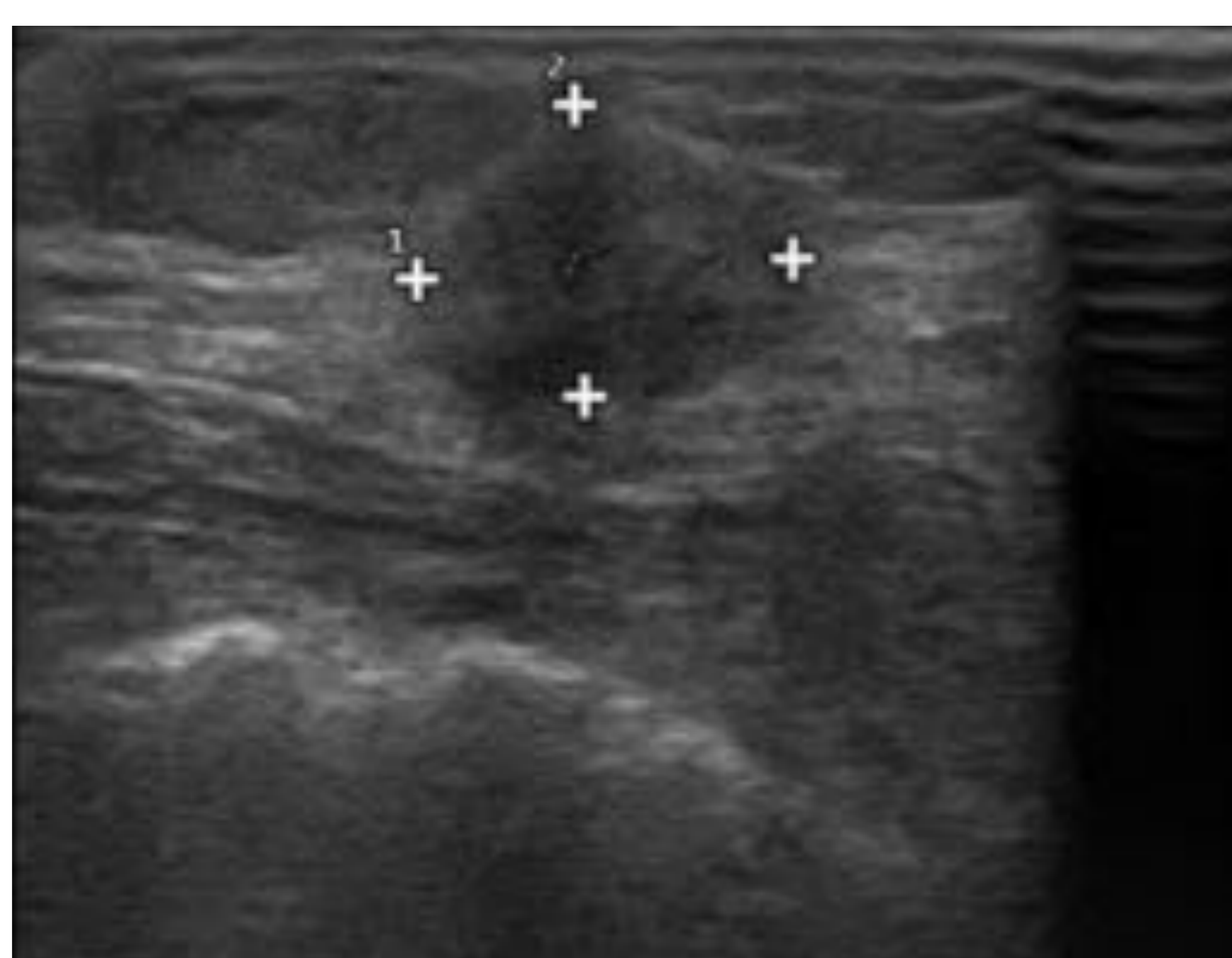


Fig. 3. Nódulo hipoecogénico, de contornos mal definidos.

**AP: CDI, RH +, Her2 - . Ki 67 15%.**

### ACTITUD TERAPÉUTICA:

En comité multidisciplinar y consensuado con la paciente y familiar, se decide **mantener hormonoterapia primaria y controles**. La paciente acudirá en caso de **progresión/ulceración**.



# CASO 9

## REVISIÓN DEL TEMA: CASOS CLÍNICOS

Mujer de 80 años. Nódulo palpable en mama izquierda.

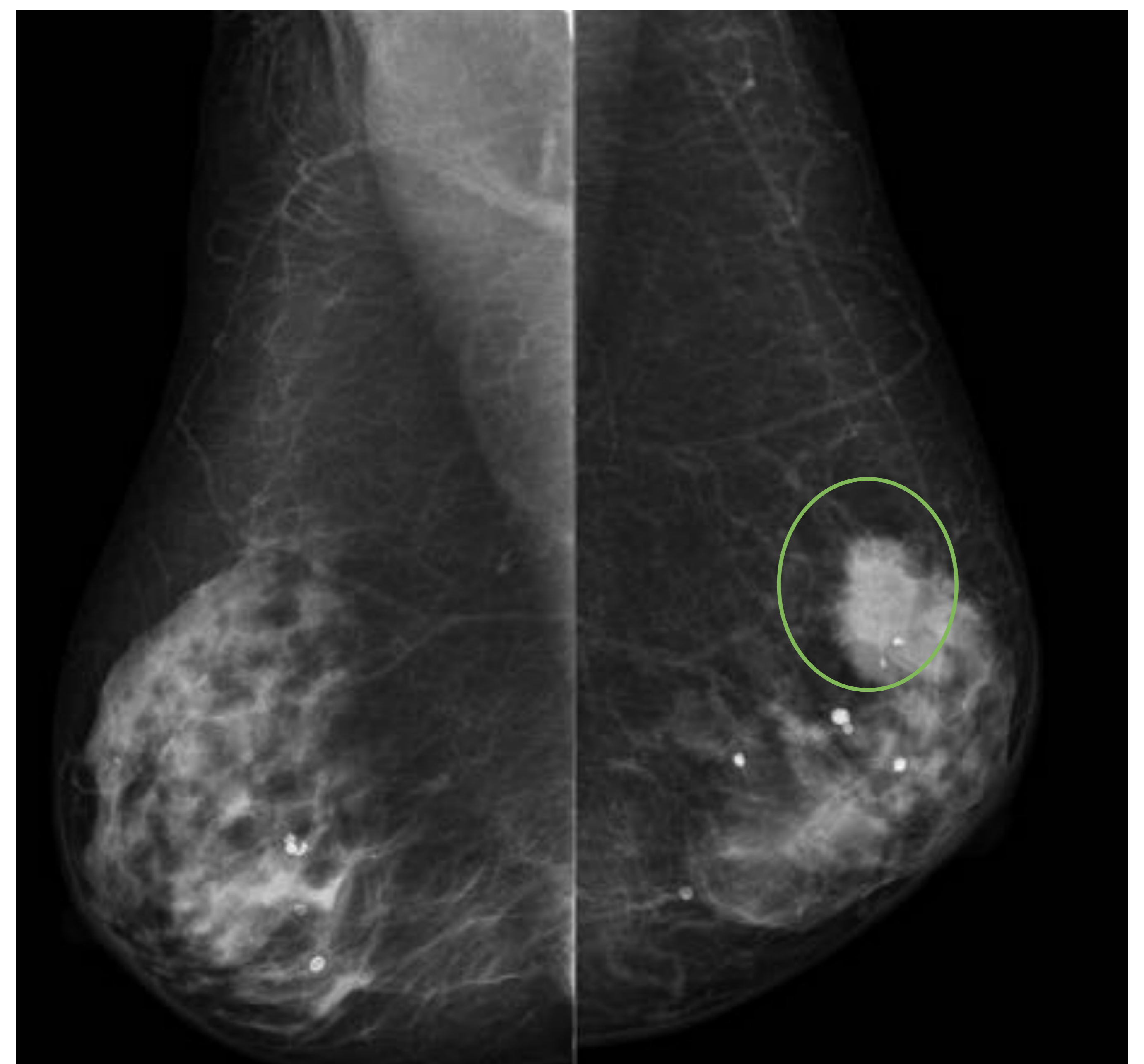
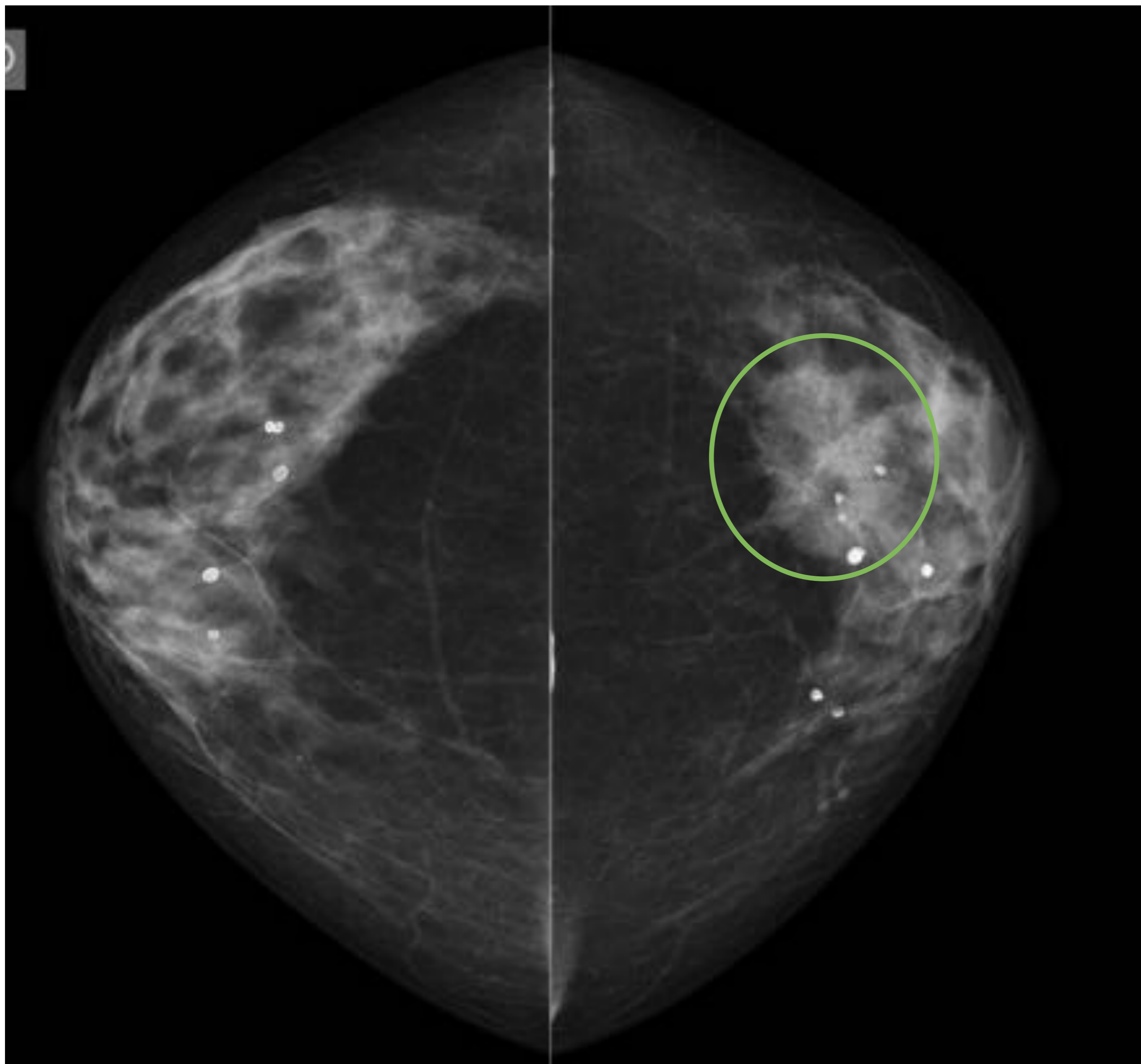


Fig. 1 y 2. Aumento de densidad asimétrico de bordes mal definidos y espiculados en unión de cuadrantes superiores izquierdos, BI-RADS 5.

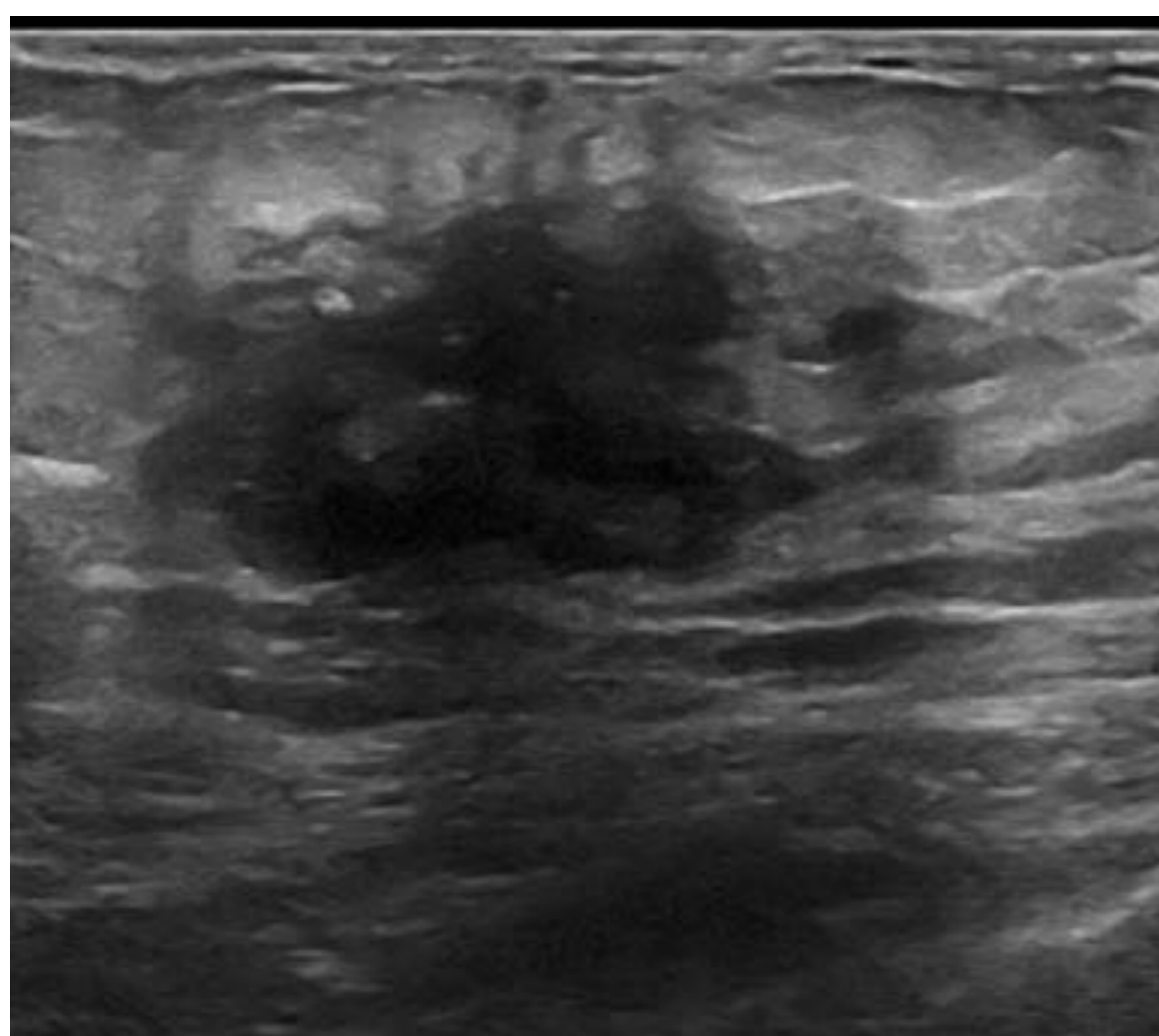


Fig 3. Masa hipoecogénica mal definida.

**AP: CDI, RH +, Her2 - . Ki 67 25%.**

### ACTITUD TERAPÉUTICA:

En comité multidisciplinar se decide **hormonoterapia.**



## REVISIÓN DEL TEMA: CASOS CLÍNICOS

# CASO 9: CONTROL (+5 AÑOS)

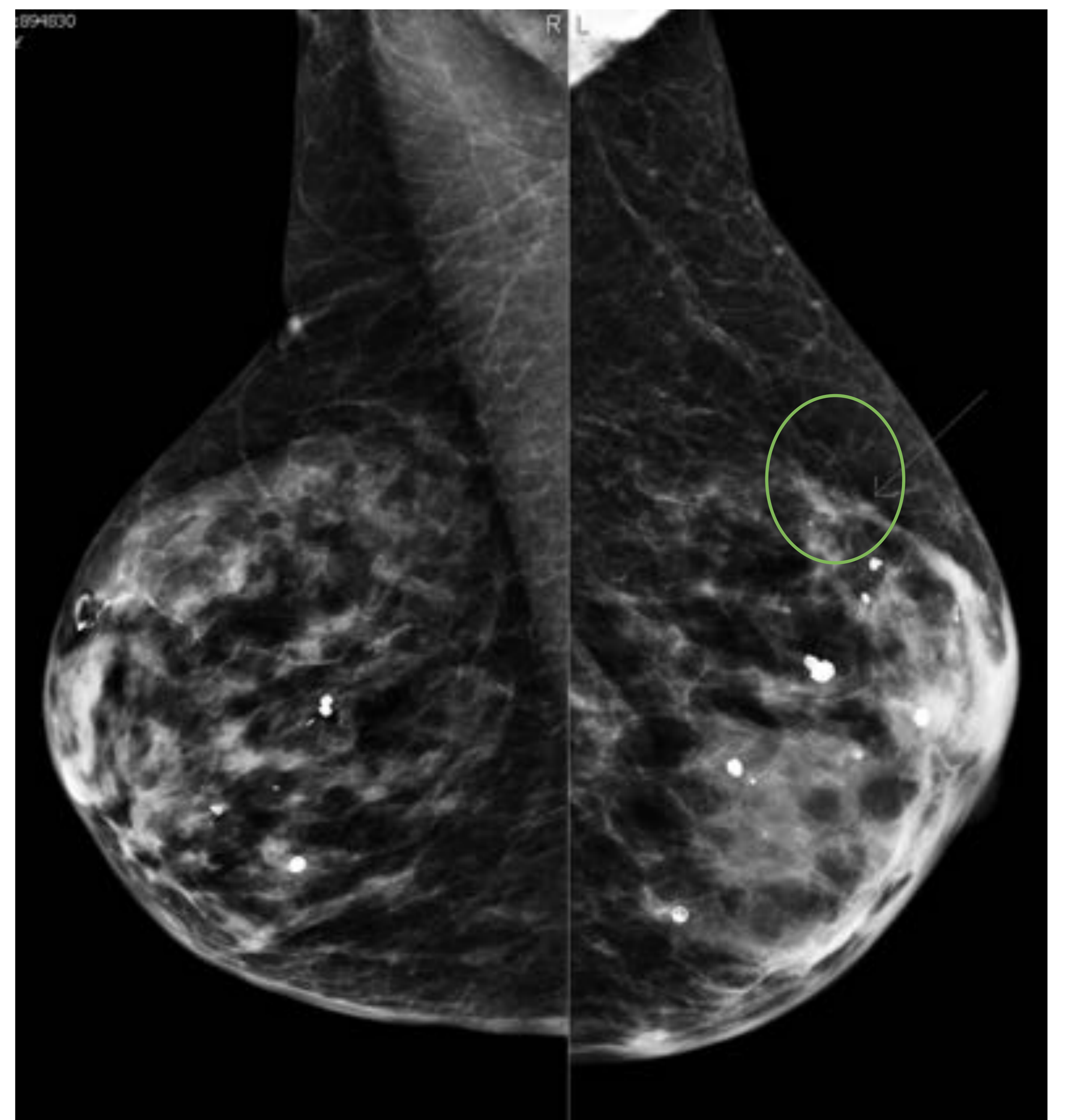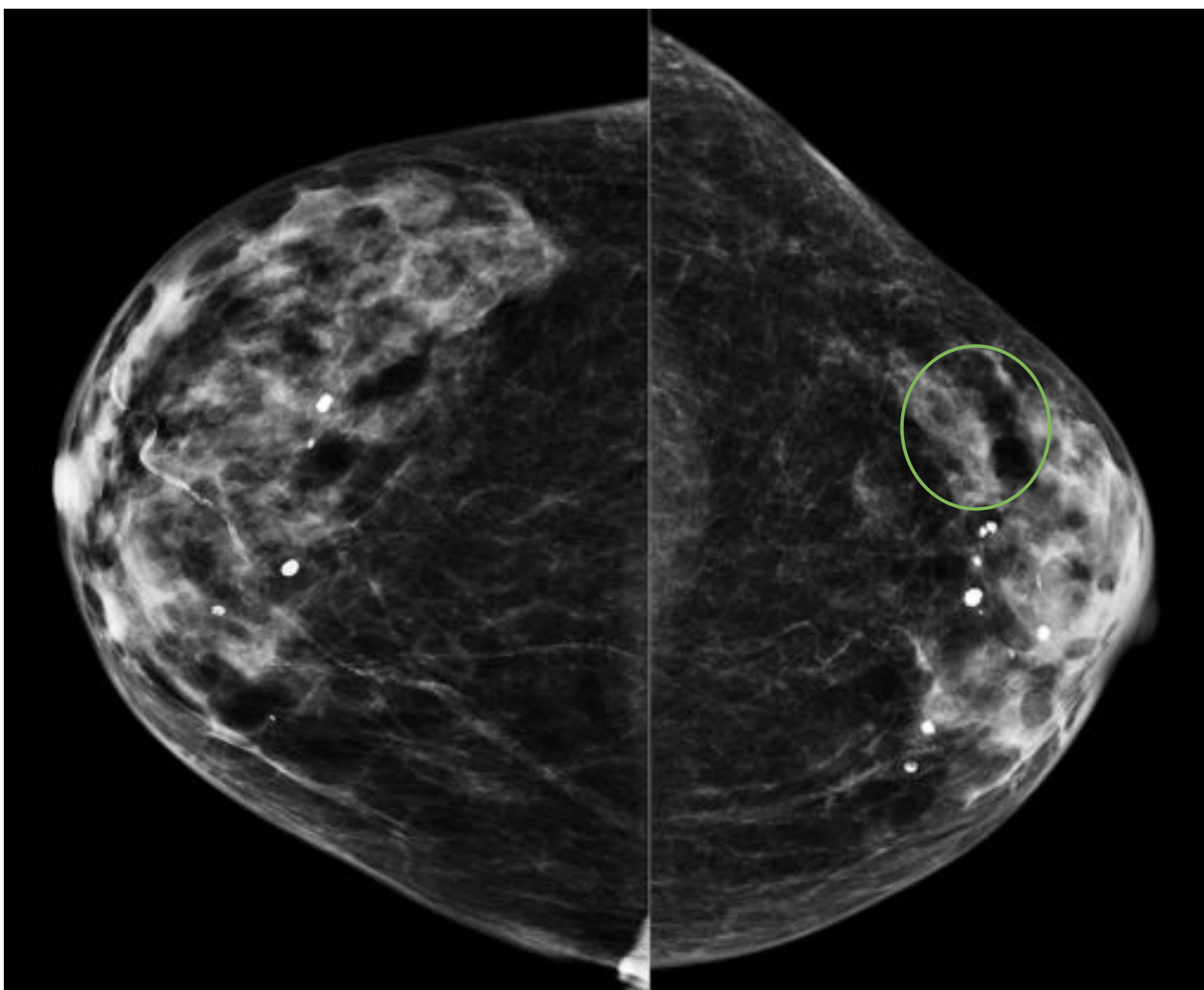


Fig. 4 y 5. Práctica resolución de la lesión en cuadrantes superiores de mama izquierda.



# CONCLUSIONES:

Es imprescindible conocer las particularidades en la presentación, manejo diagnóstico y terapéutico del cáncer de mama en mujeres mayores de 70 años, proporcionando a la paciente la información de forma comprensible y adecuada a su situación, respetando sus decisiones.



# REFERENCIAS

# BIBLIOGRÁFICAS:

1. Ilenko A, Sergent F, Mercuzot A, Zitoun M, Chauffert B, Foulon A et al. Could Patients Older than 75 Years Benefit from a Systematic Breast Cancer Screening Program?. *Anticancer Research*. 2017;37(2):903-908.
2. Lee C, Moy L, Joe B, Sickles E, Niell B. Screening for Breast Cancer in Women Age 75 Years and Older. *American Journal of Roentgenology*. 2018;210(2):256-263.
3. Elomrani F, Zine M, L'annaz S, Ouziane I, Mrabti H, Errihani H et al. Management of early breast cancer in older women: from screening to treatment. *Dove Press Journal*. 2015;7:165-171.
4. Walter L, Schonberg M. Screening Mammography in Older Women. *JAMA*. 2014;311(13):1336-1347.
5. Malmgren J, Parikh J, Atwood M, Kaplan H. Improved Prognosis of Women Aged 75 and Older with Mammography-detected Breast Cancer. *Radiology*. 2014;273(3):686-694.