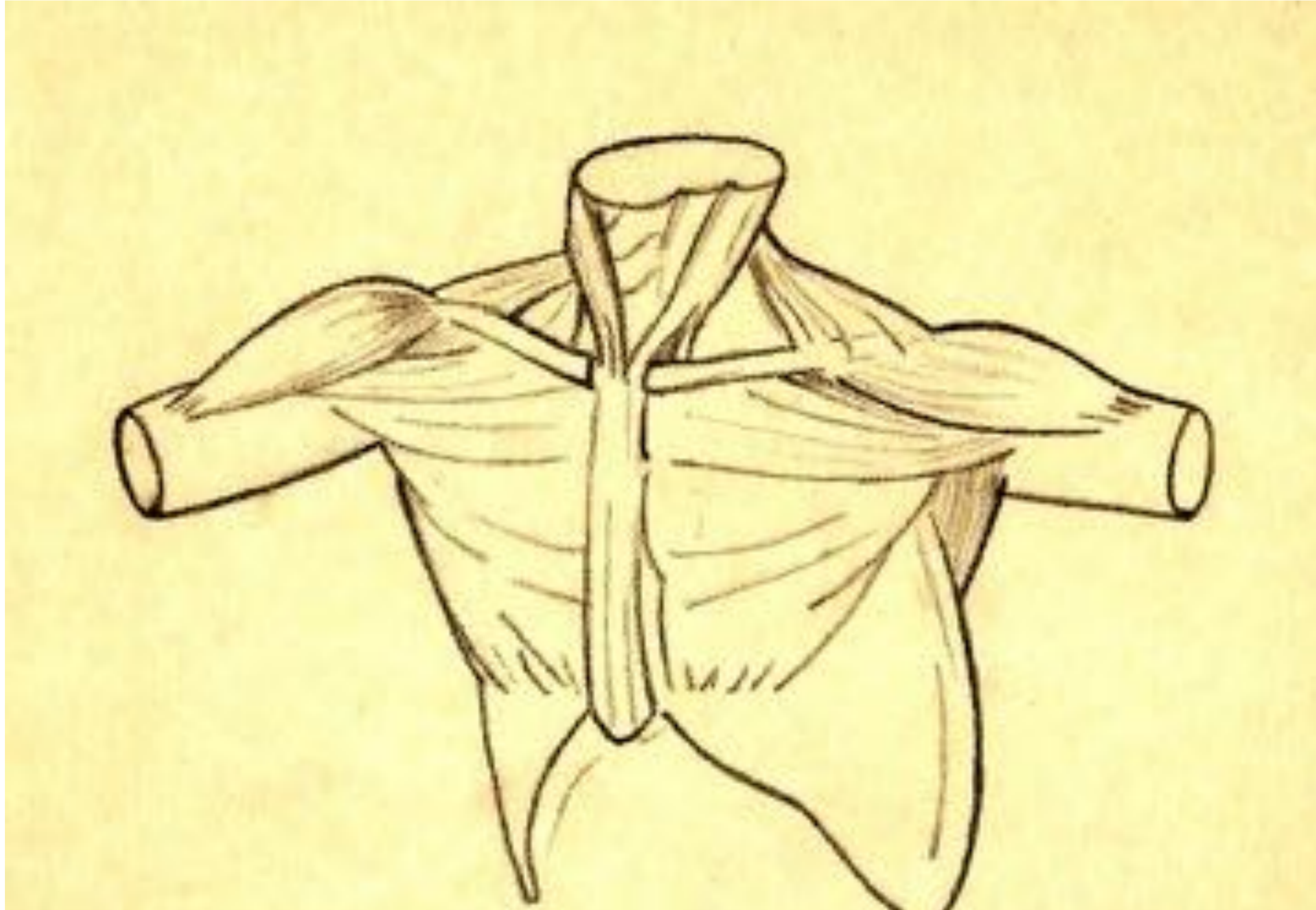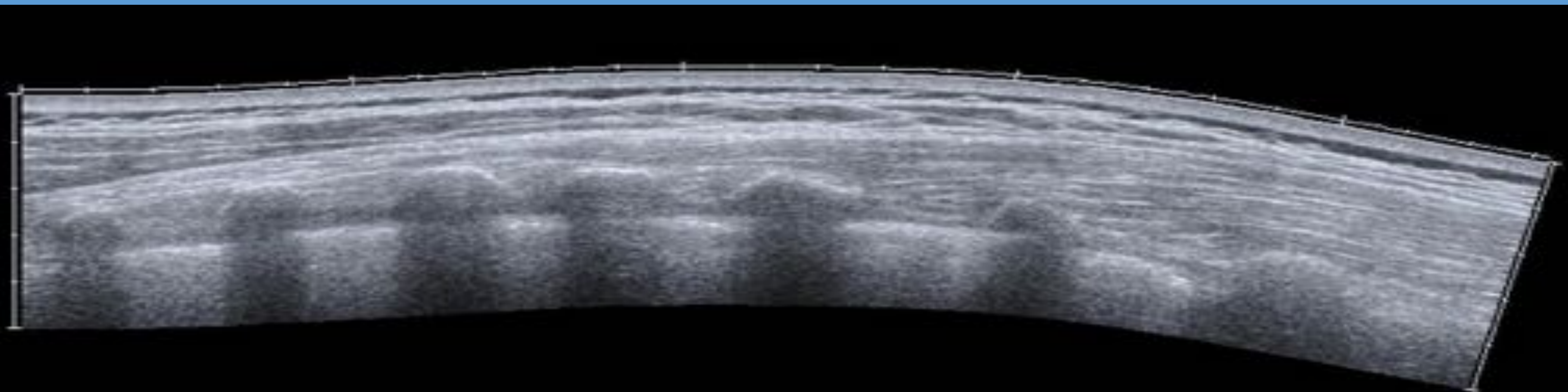
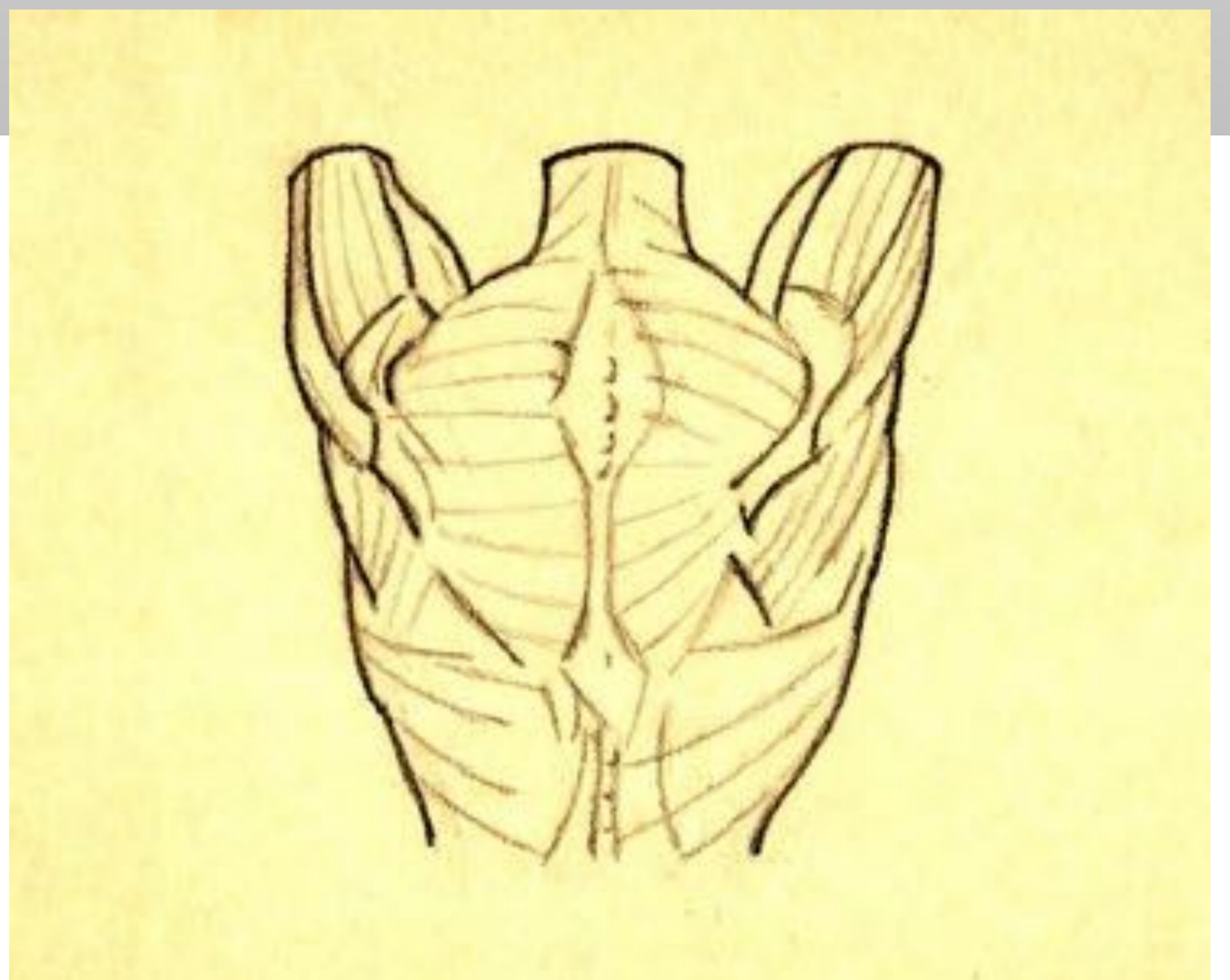


## **UTILIDAD DE LA ECOGRAFÍA EN LOS TRAUMATISMOS DE LA PARED TORÁCICA**



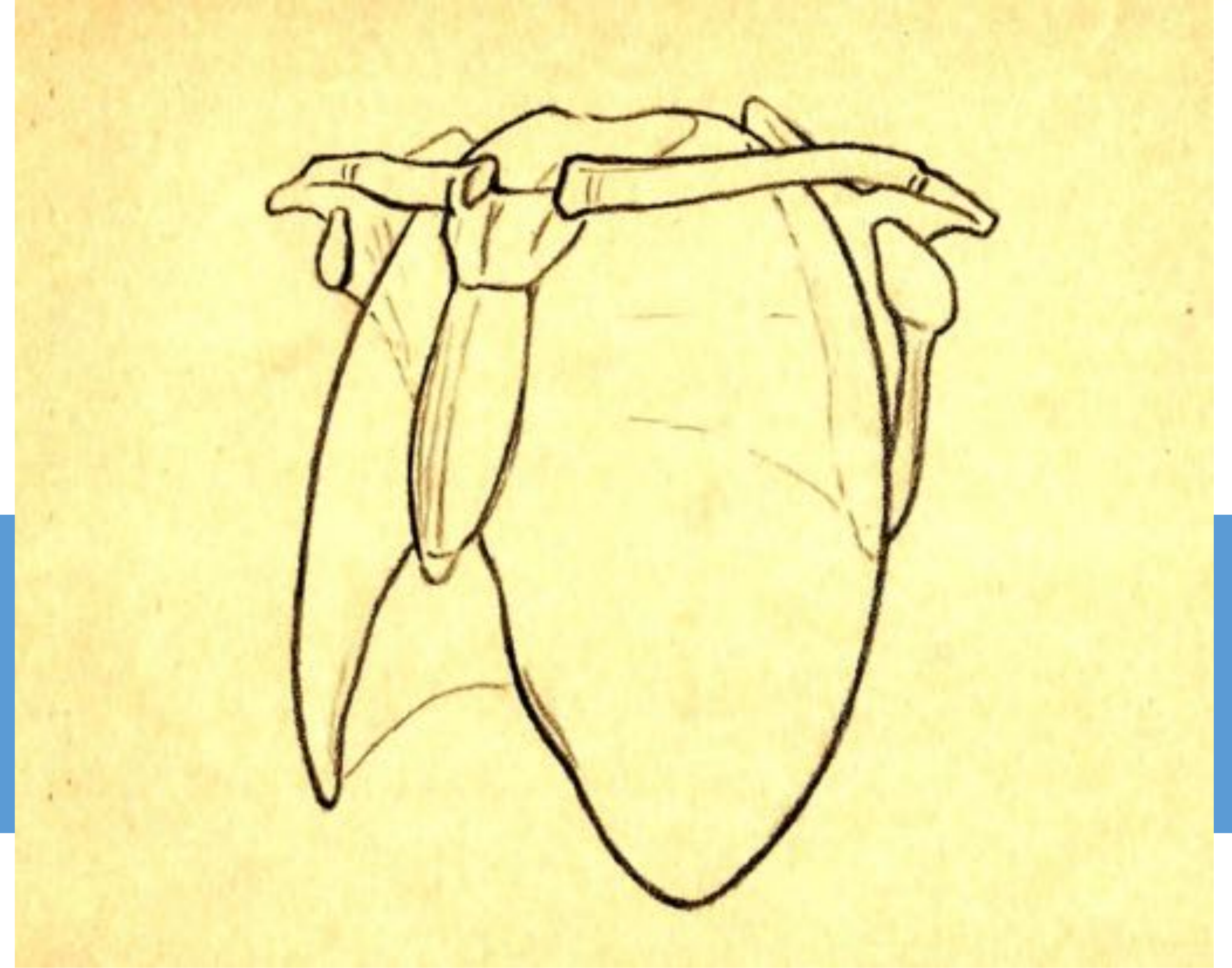
*Montserrat del Amo, Xavier Tomás, Ivan Vollmer, Jaume Pomés,  
Ana Isabel García y Jaime Isern*

*Hospital Clínic de Barcelona*





## OBJETIVOS DOCENTES

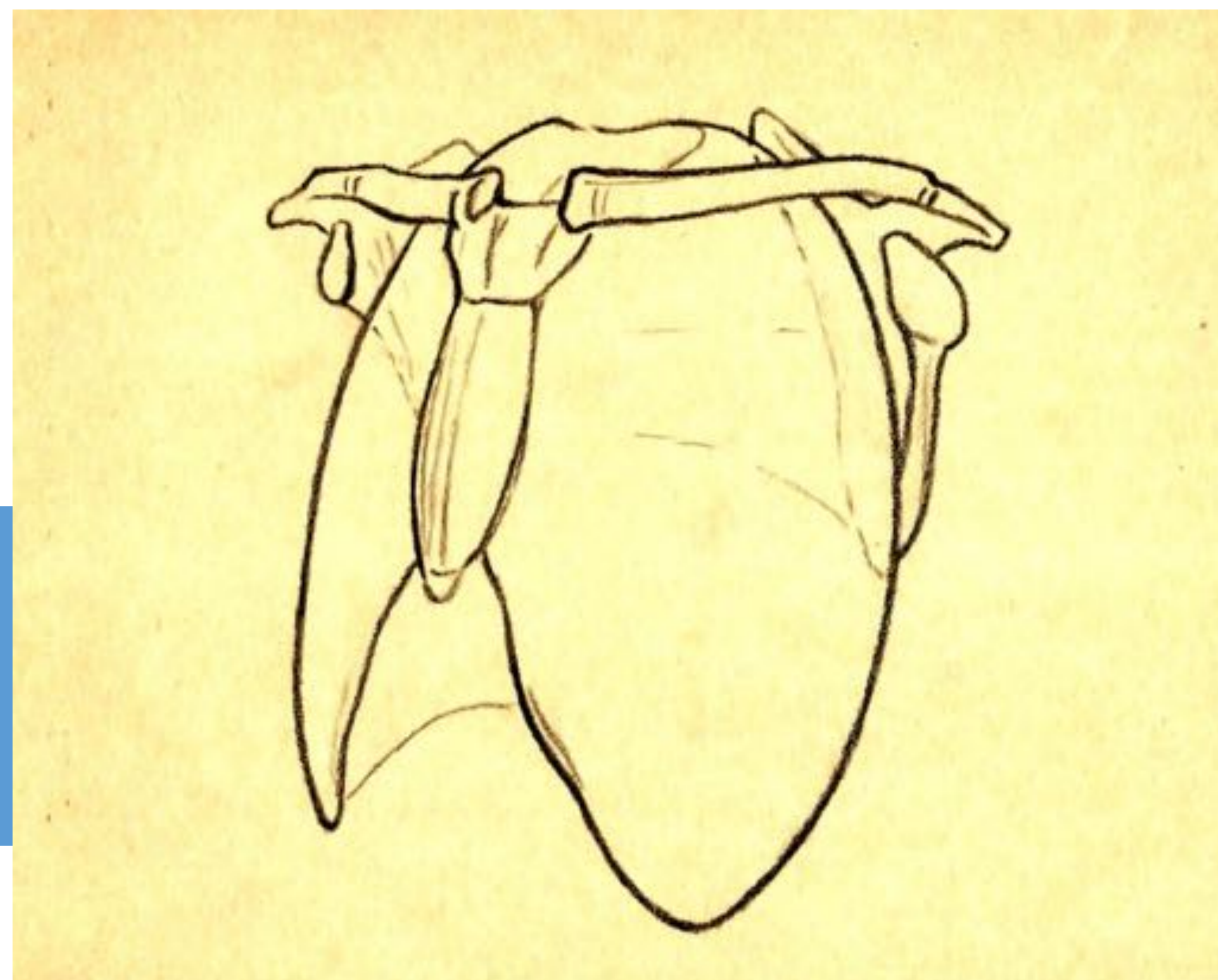


*Describir el estudio ecográfico de la pared torácica.*

*Mostrar indicaciones de la ecografía en traumatismos de la pared torácica y su correlación con otras técnicas de imagen.*



## REVISIÓN DEL TEMA



INTRODUCCIÓN

ECOGRAFÍA DE LA PARED TORÁCICA NORMAL

ECOGRAFÍA EN TRAUMATISMOS DE LA PARED TORÁCICA



## INTRODUCCIÓN

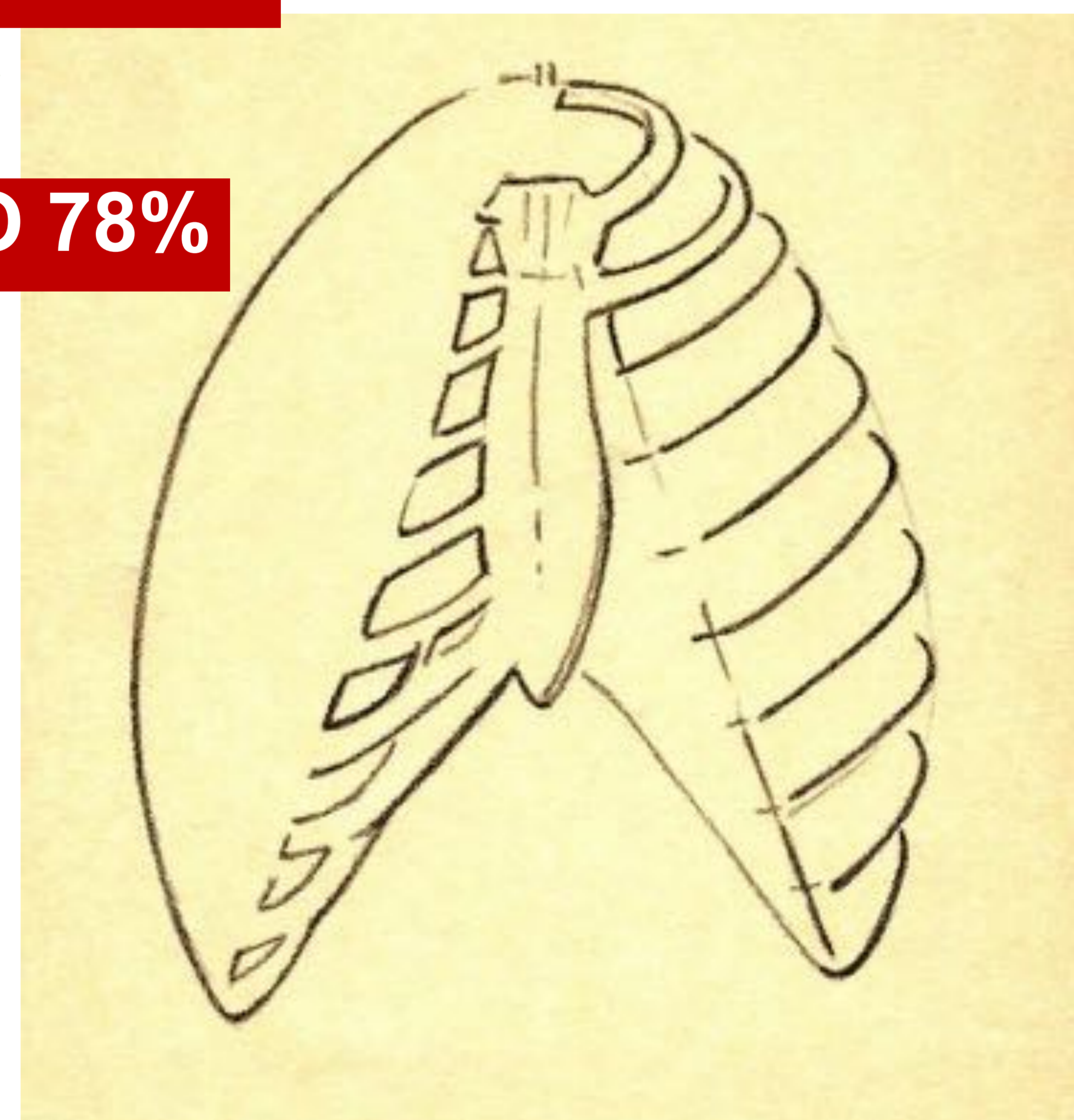
- Los traumatismos torácicos son frecuentes, especialmente leves y moderados.
- Constituyen indicación de estudios de imagen, habitualmente **RX**.

Limitaciones en tejidos blandos y detección de **fracturas agudas** (costales, esternales...)

Detección de **fracturas agudas** por Ecografía.

**RX 15%**

**ECO 78%**



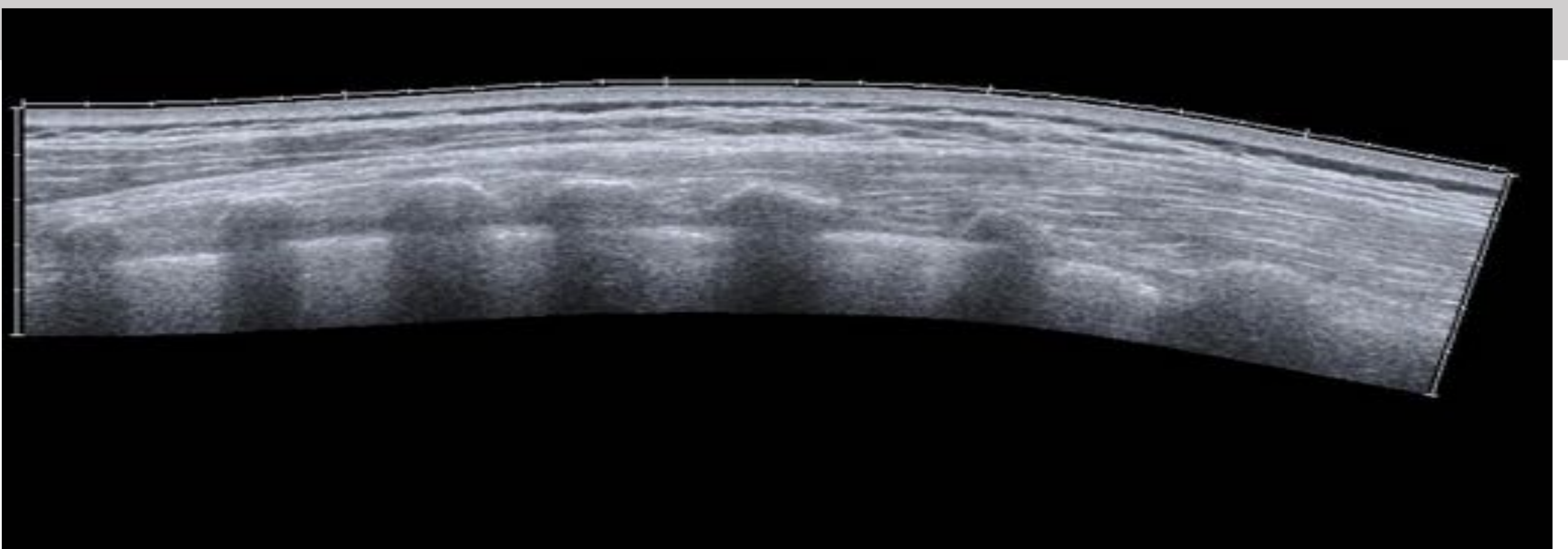



## INTRODUCCIÓN

### VENTAJAS DE LA ECOGRAFÍA EN EL ESTUDIO DE LA PARED TORÁCICA

- Es una exploración segura, simple y rápida.
- Las estructuras anatómicas a estudiar son muy superficiales.
- Precisa pocos requerimientos técnicos.

- ✓ *Sondas de alta frecuencia*
- ✓ *Imágenes panorámicas*
- ✓ *Power-Doppler US*
- ✓ *Adquisición de Videos*

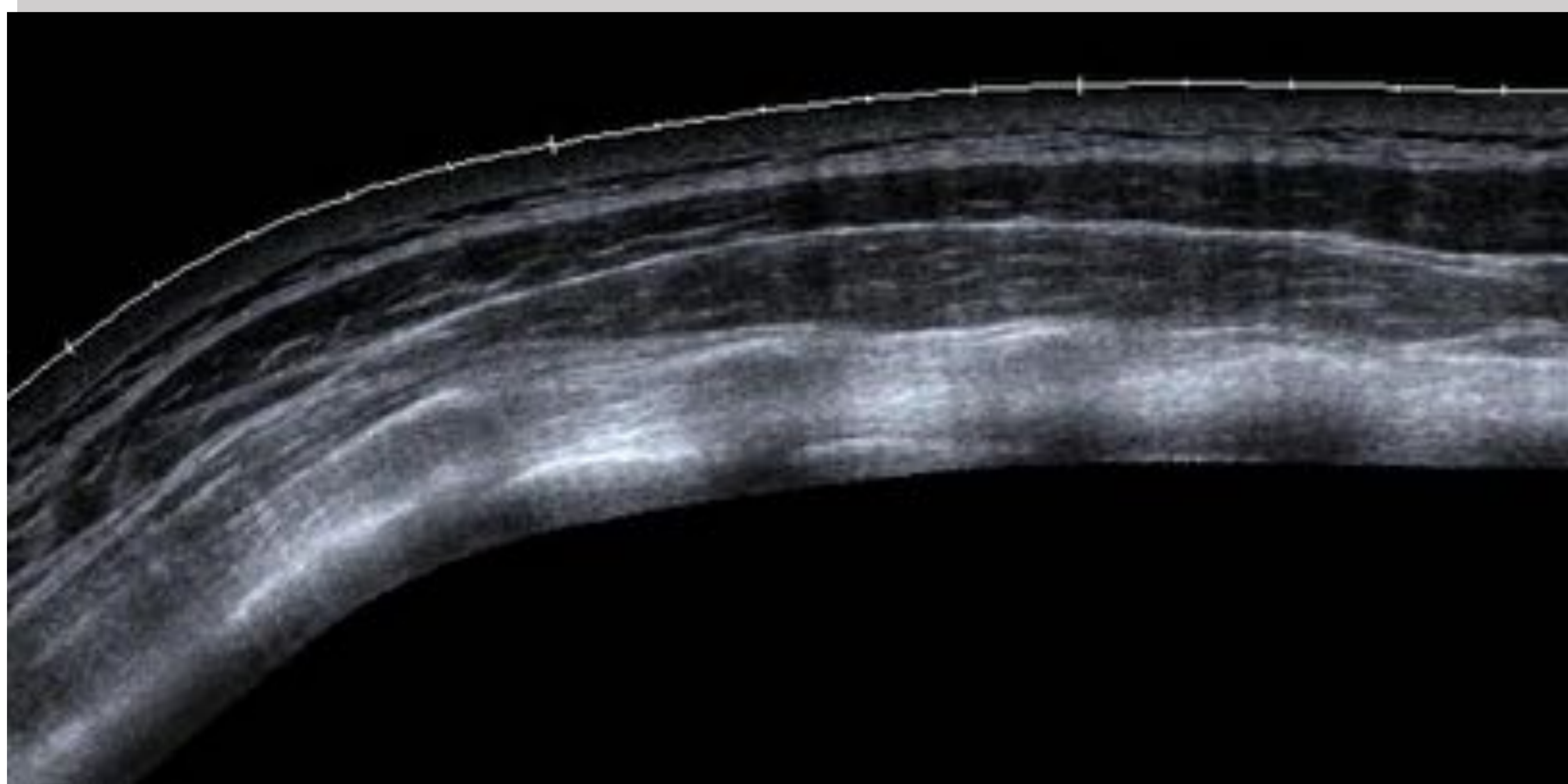




## INTRODUCCIÓN

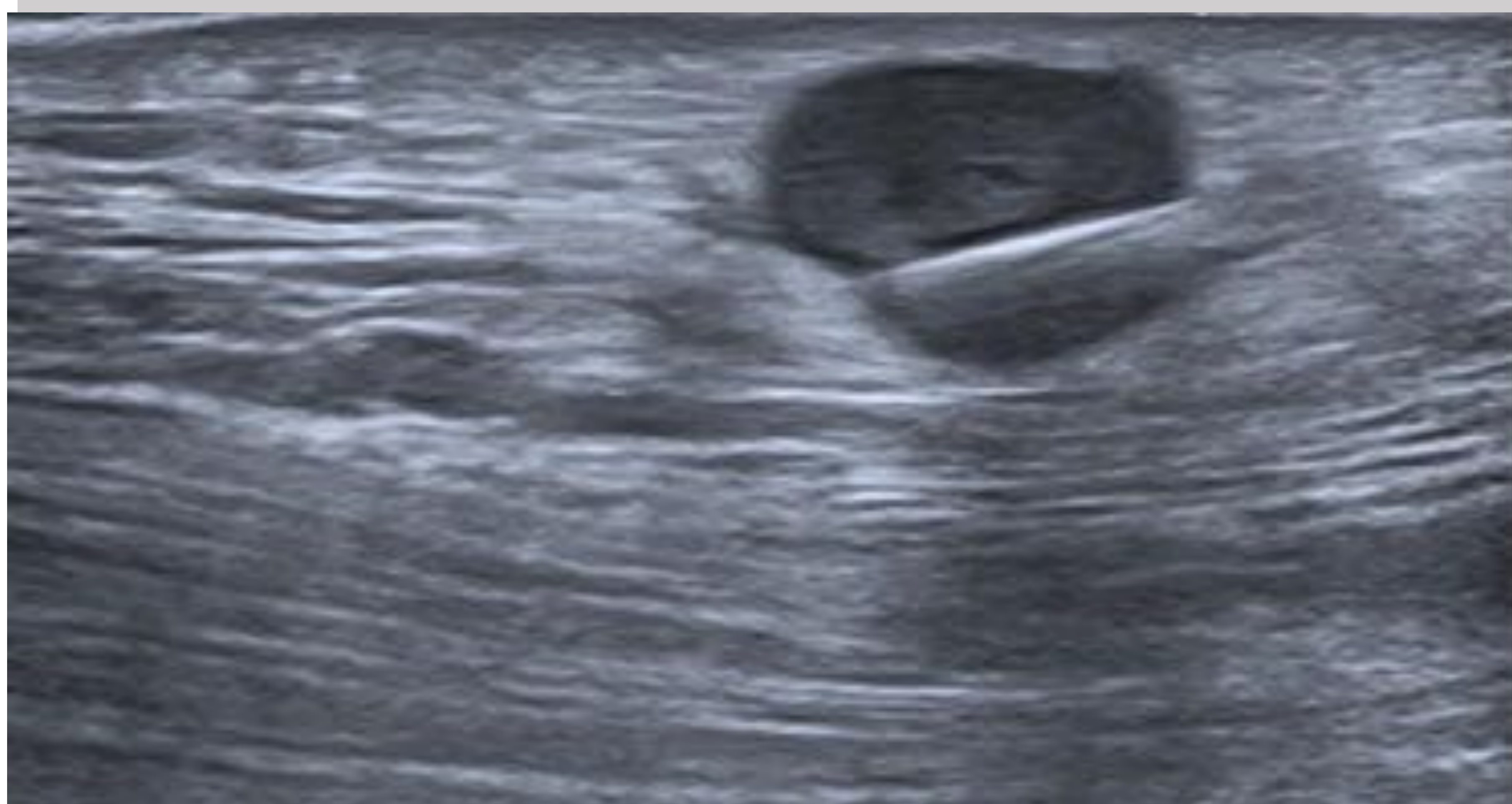### VENTAJAS DE LA ECOGRAFÍA EN EL ESTUDIO DE LA PARED TORÁCICA

- Presenta elevada resolución para el estudio de estas estructuras.



- ✓ *Grasa subcutánea*
- ✓ *Músculo*
- ✓ *Articulaciones*
- ✓ *Hueso y cartílago*
- ✓ *Espacio intercostal*

- Posibilita la realización de procedimientos intervencionistas.



- ✓ *Diagnóstico: PAAF, Biopsia...*
- ✓ *Tratamiento: infiltraciones, drenajes percutáneos...*

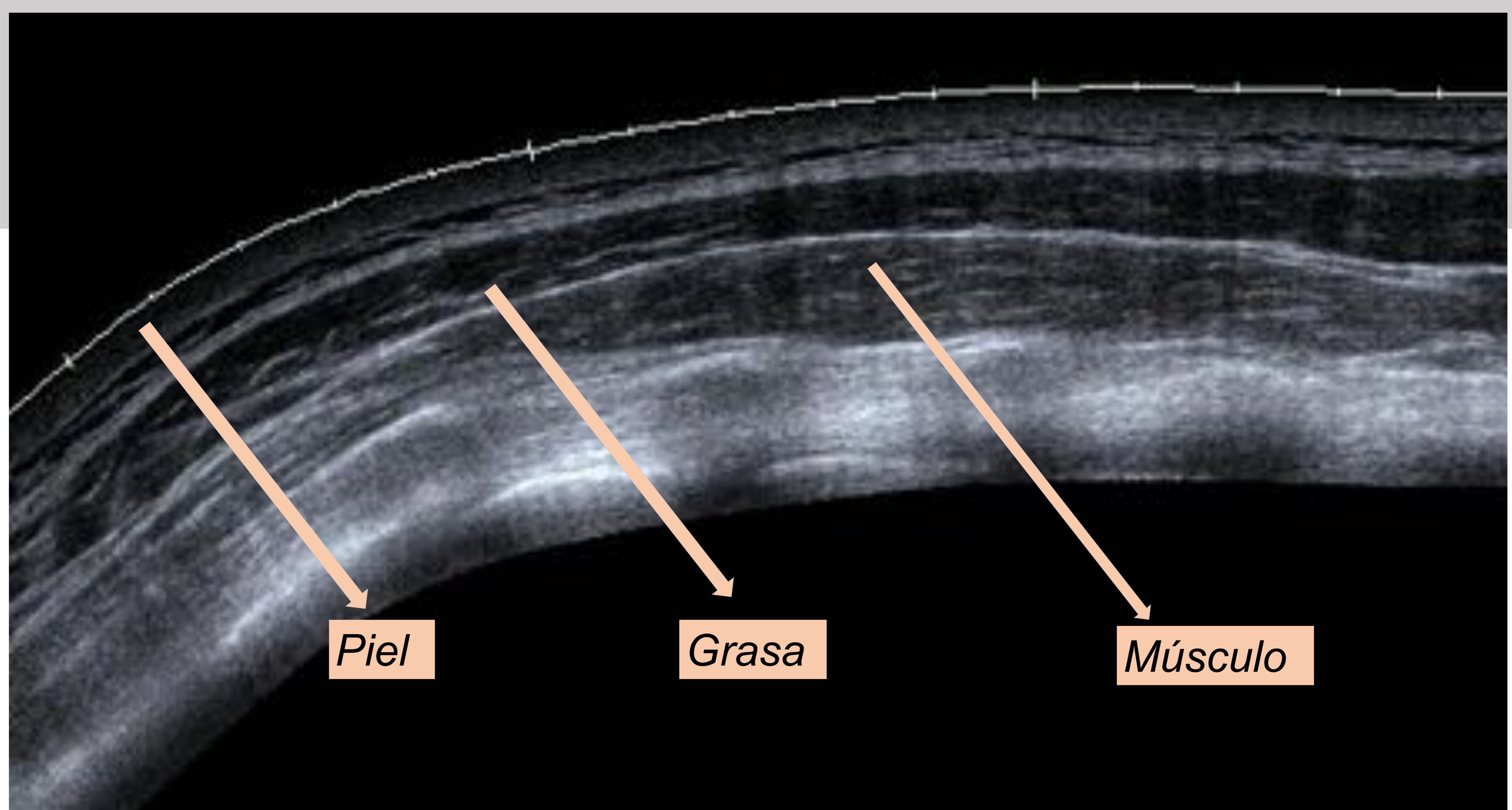


## ECOGRAFÍA DE LA PARED TORÁCICA NORMAL

### CARACTERÍSTICAS ECOGRÁFICAS DE LA PARED TORÁCICA

- **PIEL:** Corresponde a una línea hiperecoica fina.
- **GRASA SUBCUTÁNEA:** su grosor depende de las características del paciente. Estructura hipoecoica con finas líneas hiperecoicas: lóbulos grasos y tractos que los separan.
- **MÚSCULOS SUPERFICIALES:** hipoecoicos, homogéneos y con imágenes lineales ecogénicas en su interior.

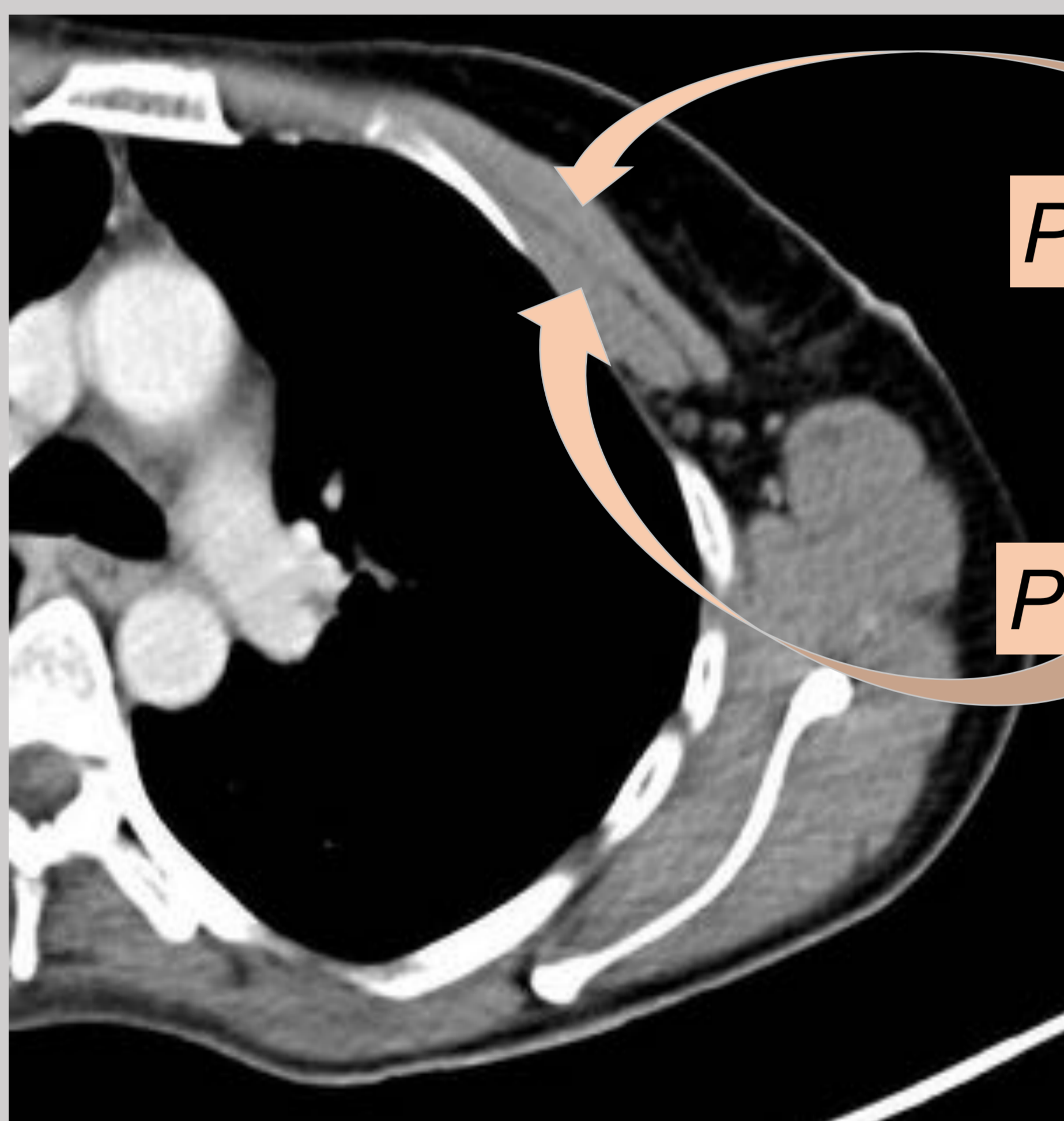
*SON ESTRUCTURAS FÁCILES DE EXPLORAR EN CONDICIONES NORMALES Y PATOLÓGICAS*





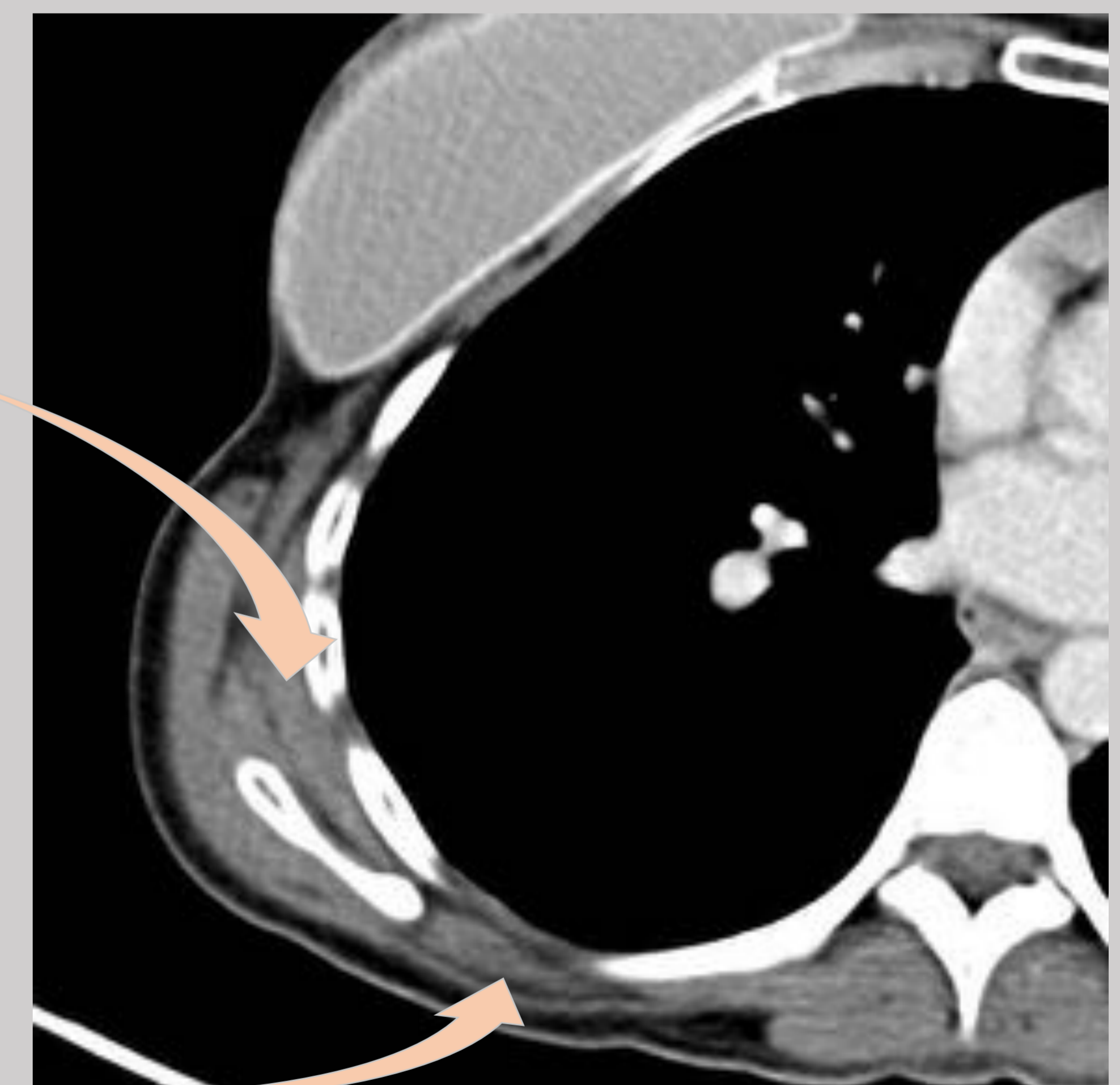
## ECOGRAFÍA DE LA PARED TORÁCICA NORMAL

- **MÚSCULOS** que pueden ser estudiados fácilmente por ecografía: *Pectoral mayor y menor, dorsal ancho, serrato anterior, trapecio y romboides mayor y menor.*



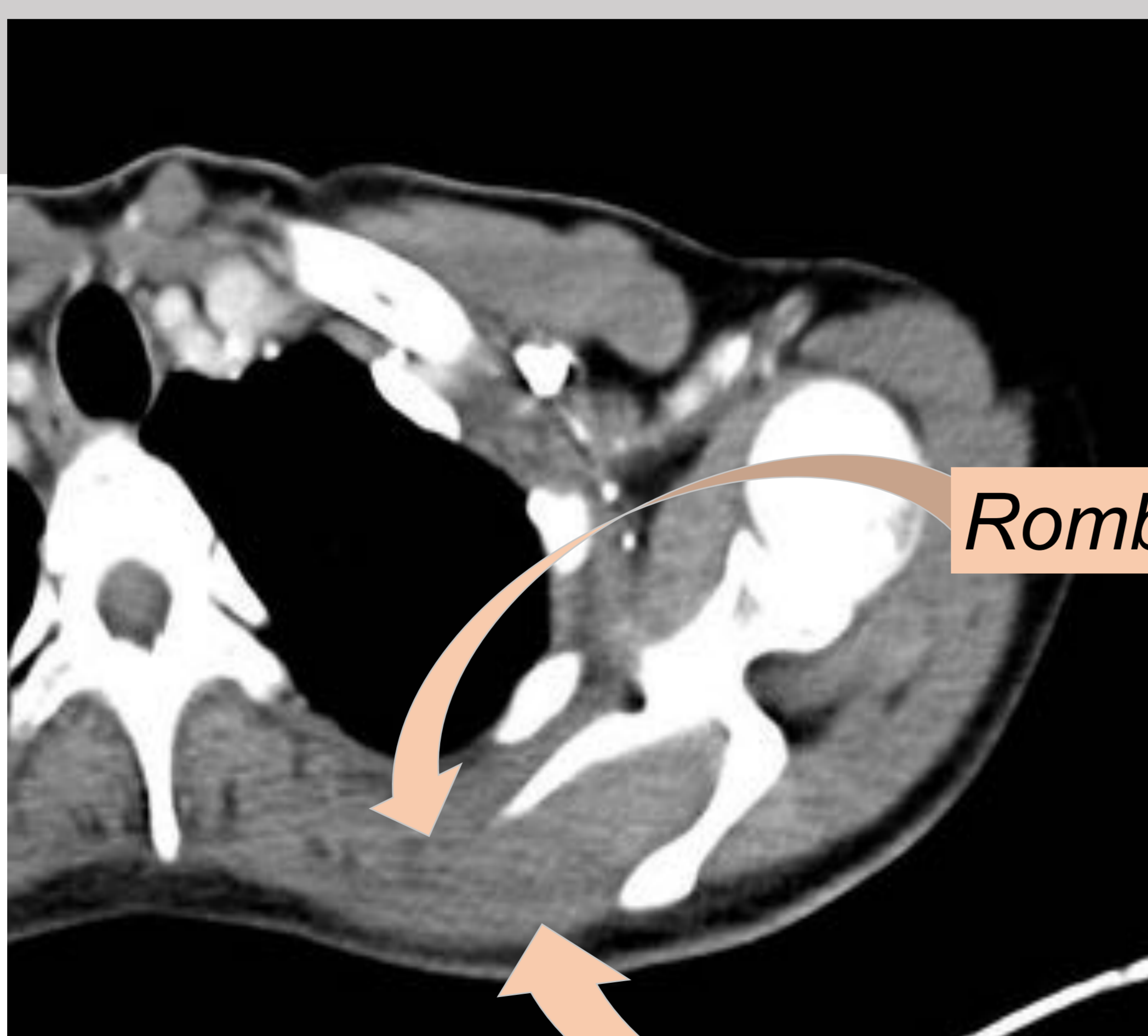
*Pectoral mayor*

*Pectoral menor*



*Serrato*

*Dorsal mayor*



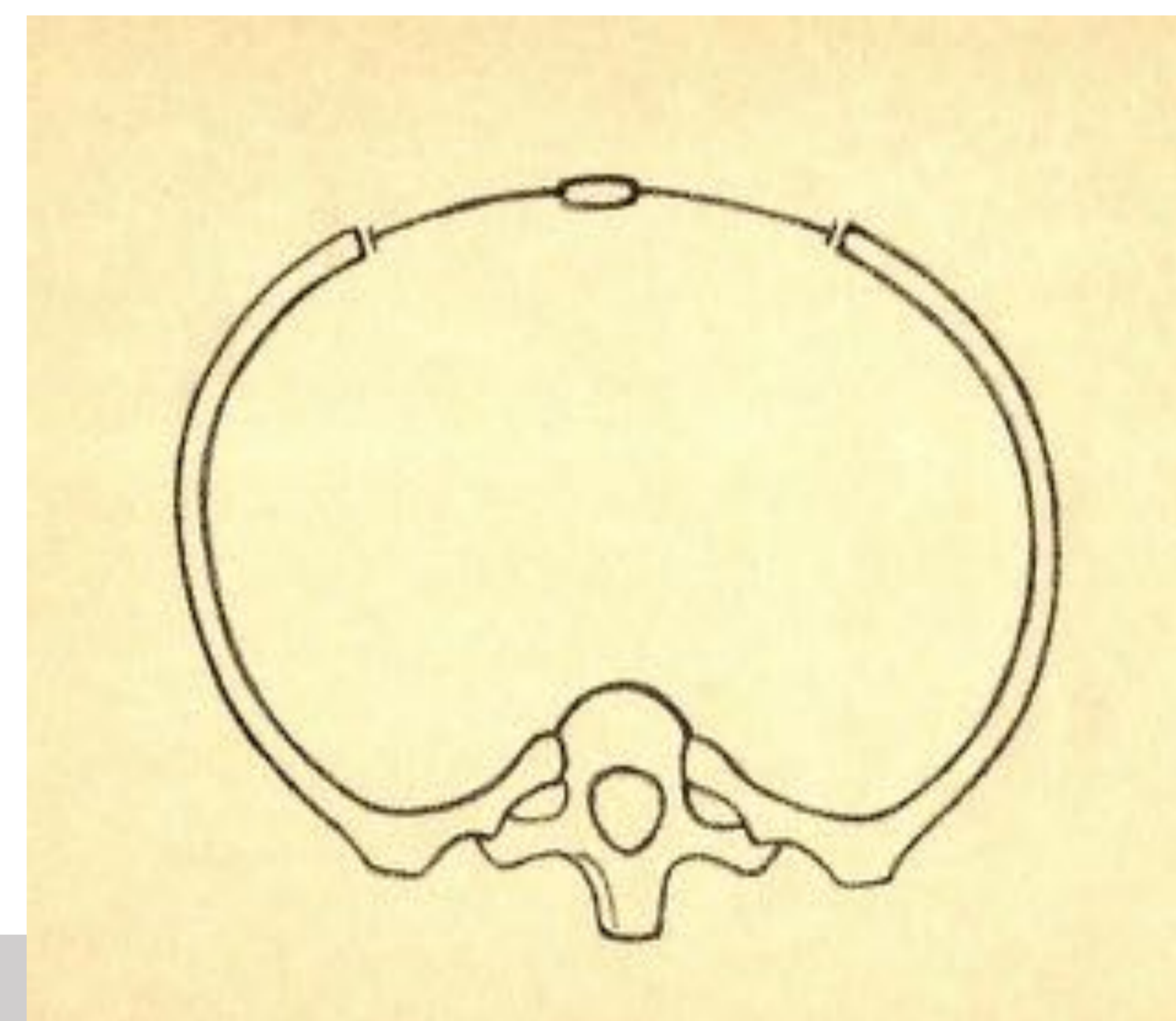
*Romboides mayor y menor*

*Trapecio*



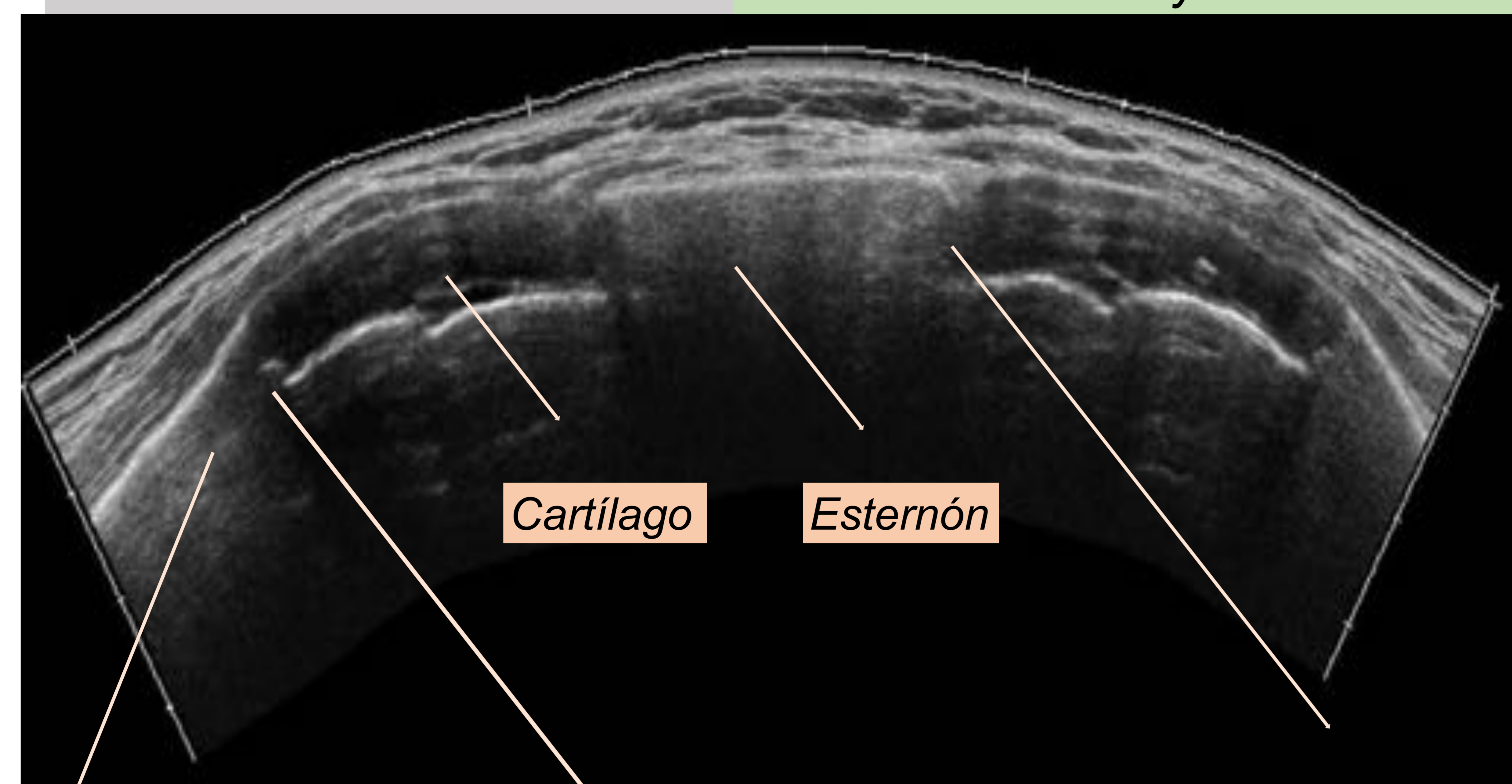


## ECOGRAFÍA DE LA PARED TORÁCICA NORMAL



- En **ESTRUCTURAS OSTEOCONDRALES** sólo es posible la correcta valoración de la superficie anterior, como una línea ecogénica con sombra acústica posterior. El cartílago, en pacientes jóvenes, se puede explorar en todo su grosor.

**Valorables ecográficamente:** Costillas, esternón, clavícula, escápula, cara posterior de las vertebrae, cartílago costal, unión costocondral y esternocondral



Cartílago

Esternón

Unión esterno-condral

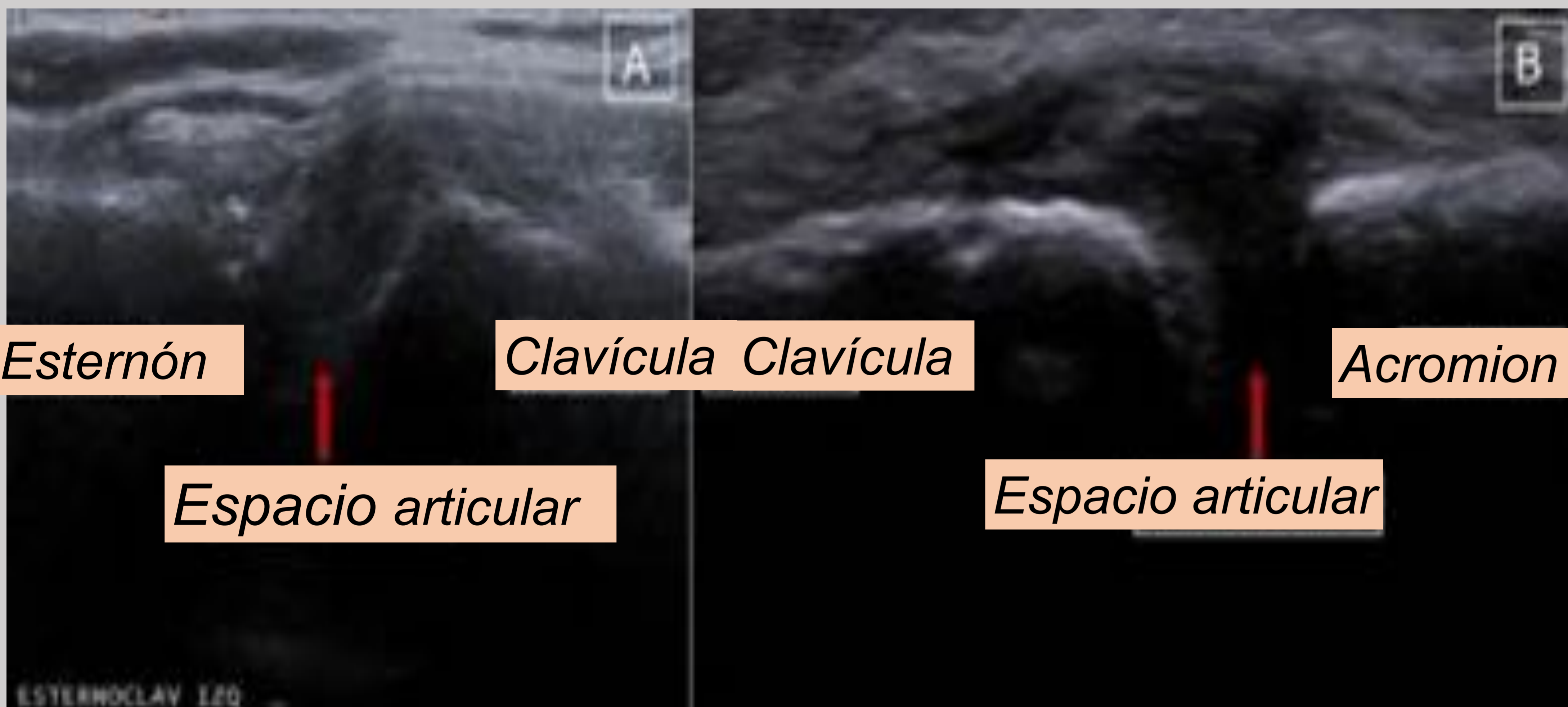
Unión costo-condral

Costilla



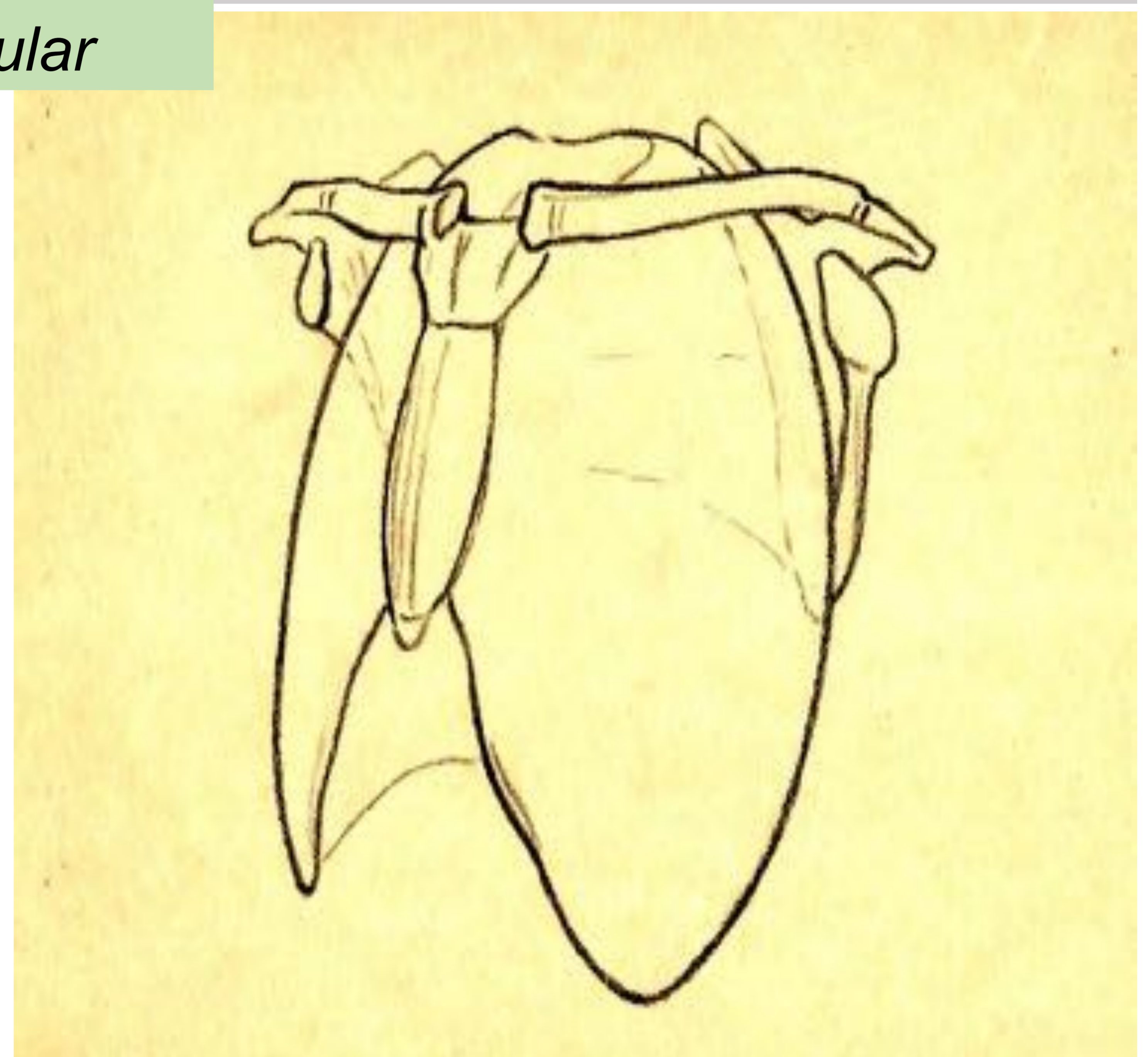
## ECOGRAFÍA DE LA PARED TORÁCICA NORMAL

- Las **ARTICULACIONES** que podemos valorar son la esternoclavicular y la acromioclavicular y obtener hallazgos como presencia de derrame, proliferación sinovial, irregularidad ósea o actividad inflamatoria en estudio doppler-color (Doppler-energía).



Articulación esternoclavicular

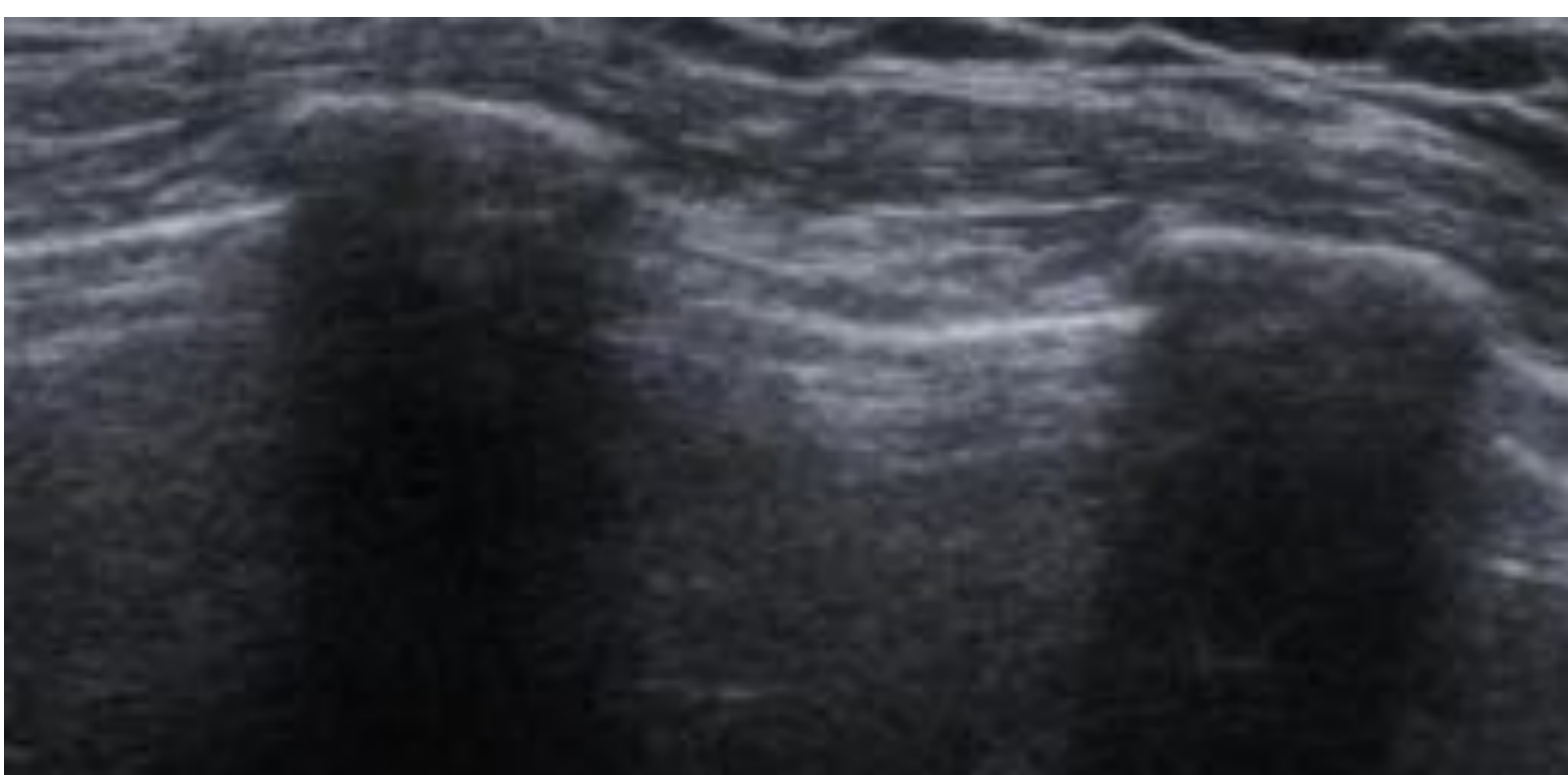
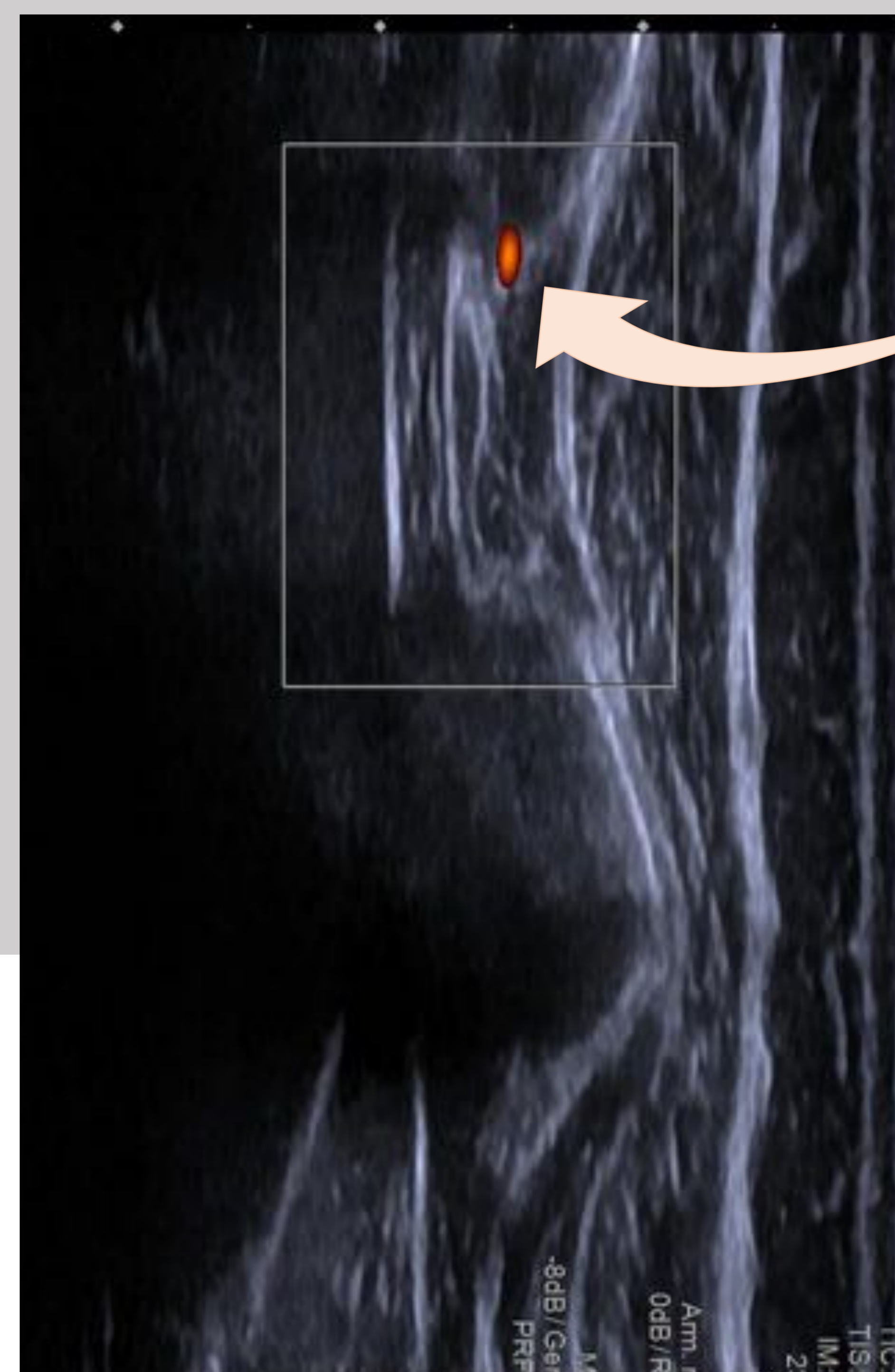
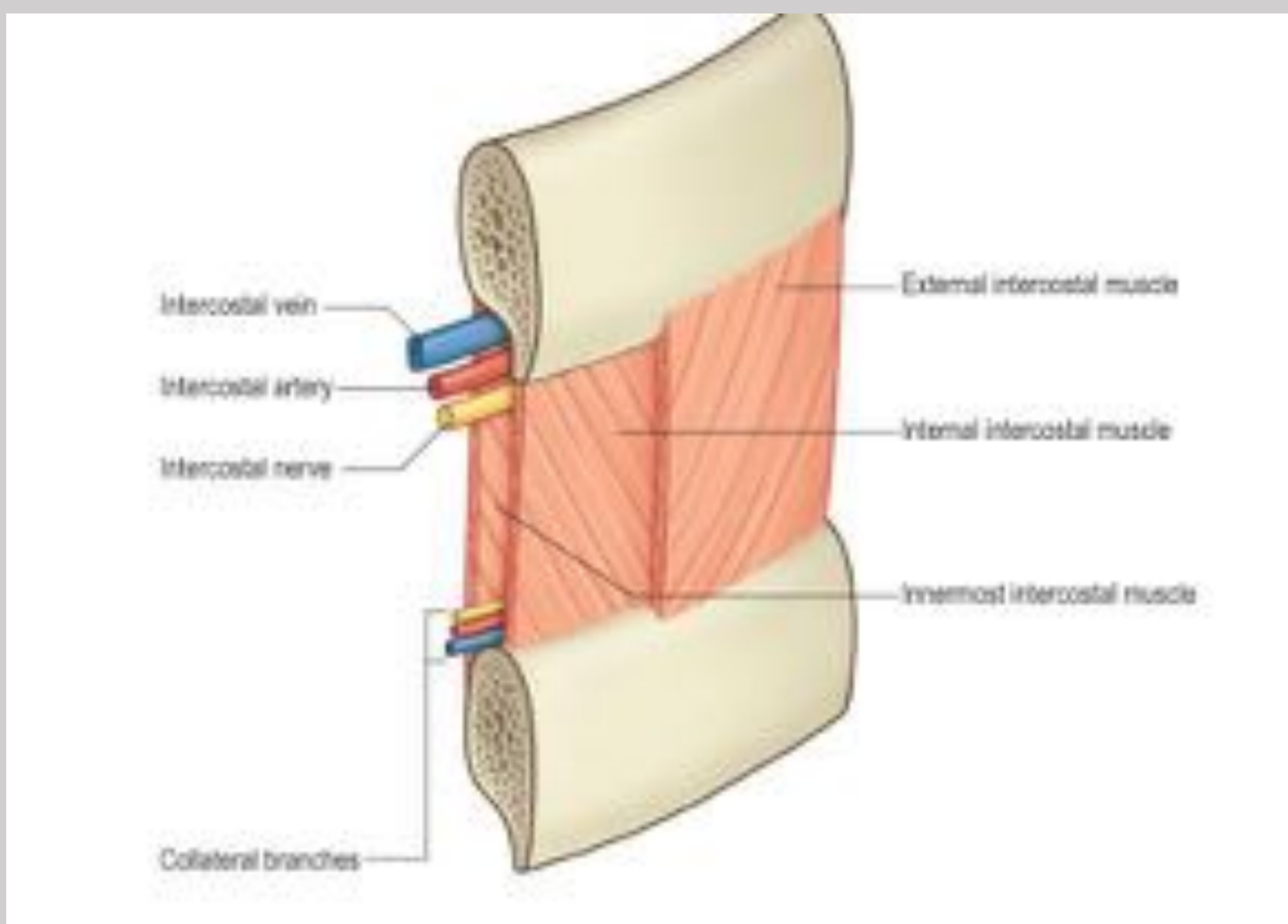
Articulación acromioclavicular





## ECOGRAFÍA DE LA PARED TORÁCICA NORMAL

- De especial interés es la exploración del **ESPACIO INTERCOSTAL**. Debe ser un examen ecográfico minucioso y usando sondas de alta frecuencia, aunque puede resultar difícil en pacientes obesos.
- Podremos localizar los músculos intercostales, las estructuras vasculares y el nervio intercostal, siendo muy interesante la utilización del Doppler Energía para la correcta identificación de los vasos.





## ECOGRAFÍA EN TRAUMATISMOS DE LA PARED TORÁCICA

- El estudio ecográfico de la pared torácica en el paciente traumático es muy útil y sencilla en su realización, incluso en el Servicio de Urgencias.
- Es especialmente interesante en traumatismos leves. En los casos graves es precisa la realización de TC.

***Exponemos hallazgos ecográficos en los traumatismos de diversas estructuras de la pared torácica.***

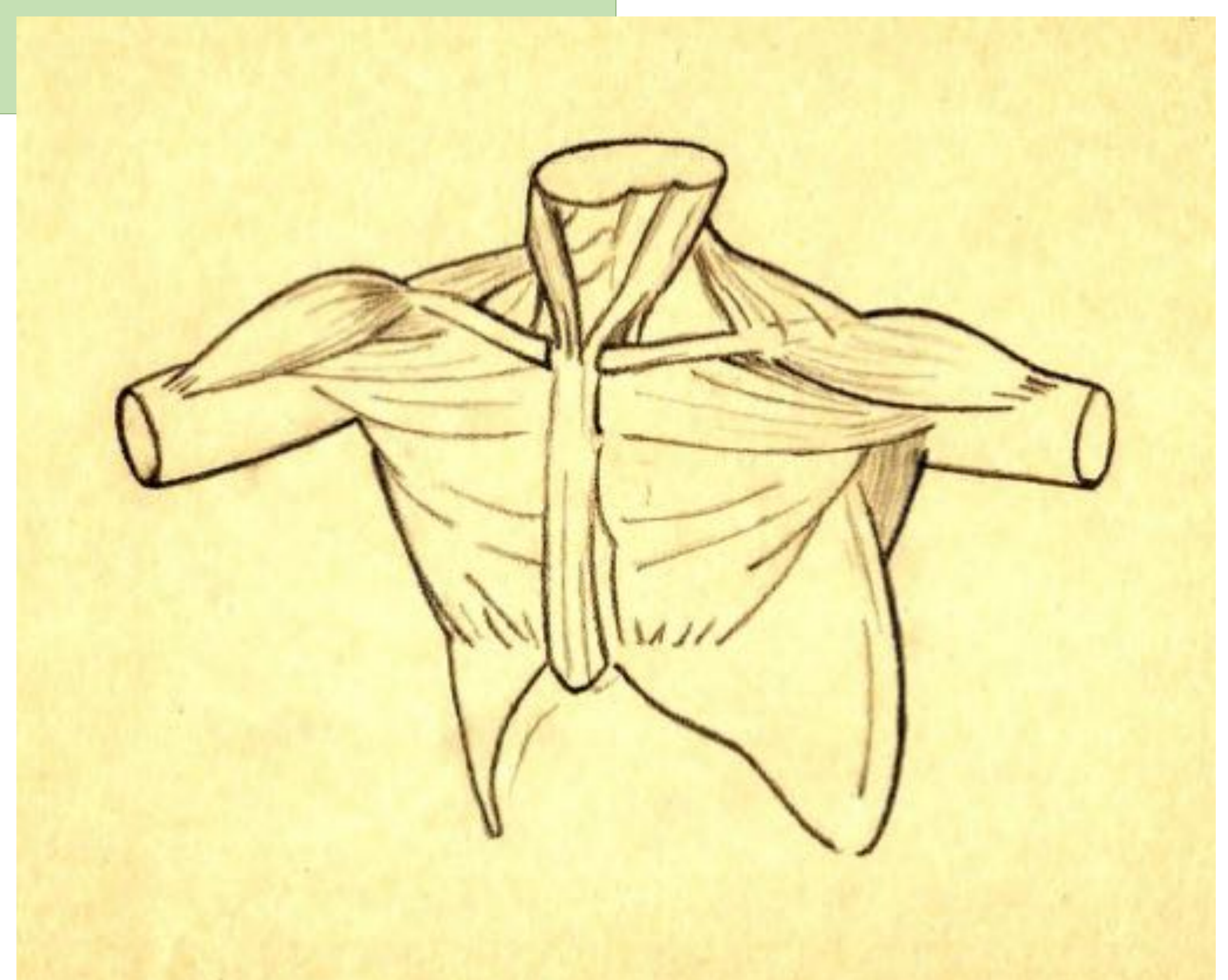
*Huesos*

*Cartílago*

*Articulaciones*

*Músculo*

*Tejido graso subcutáneo*





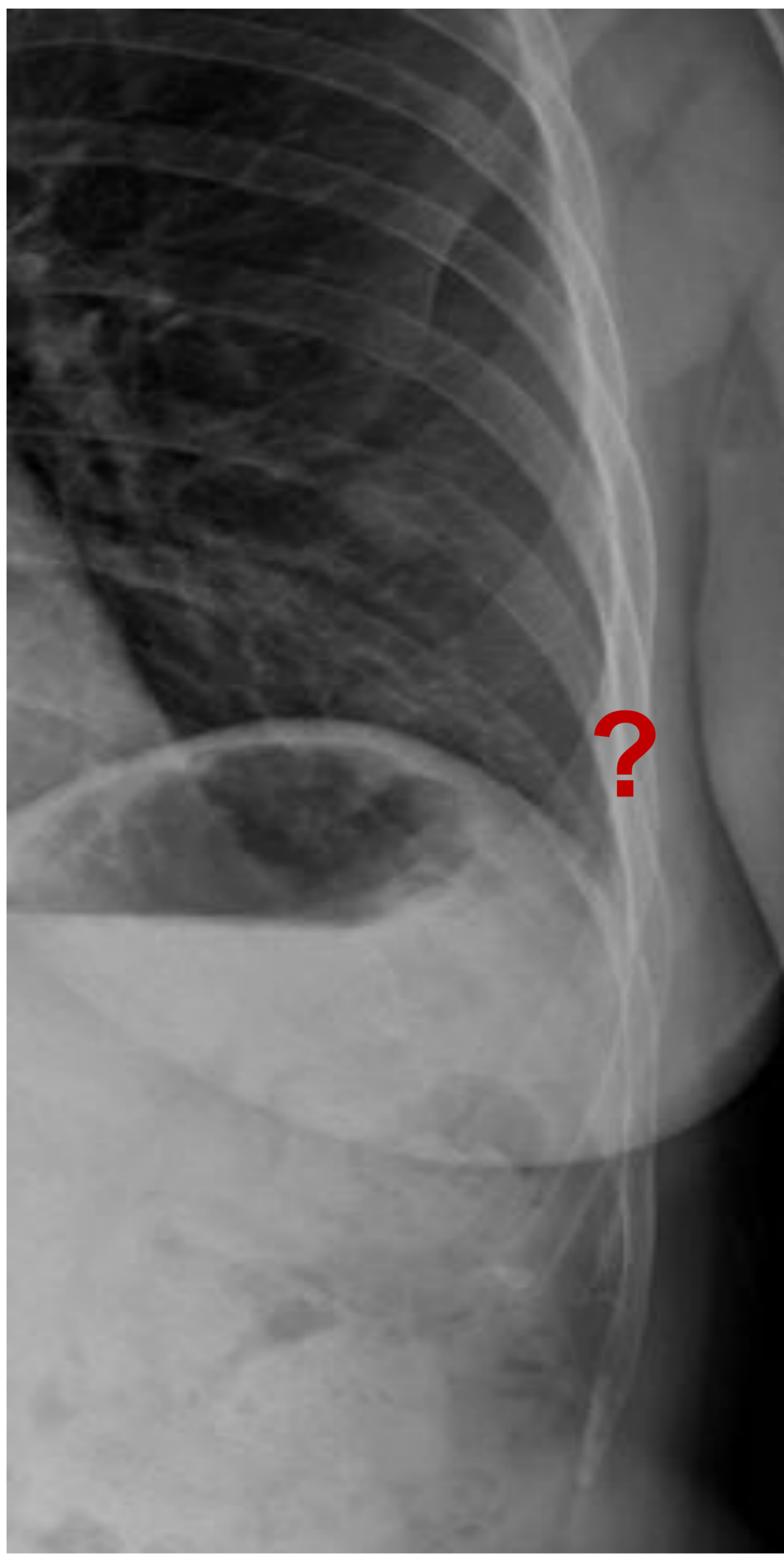
# ECOGRAFÍA EN TRAUMATISMOS DE LA PARED TORÁCICA

## PATOLOGÍA TRAUMÁTICA ÓSEA Y CONDRAL

### FRACTURAS COSTALES

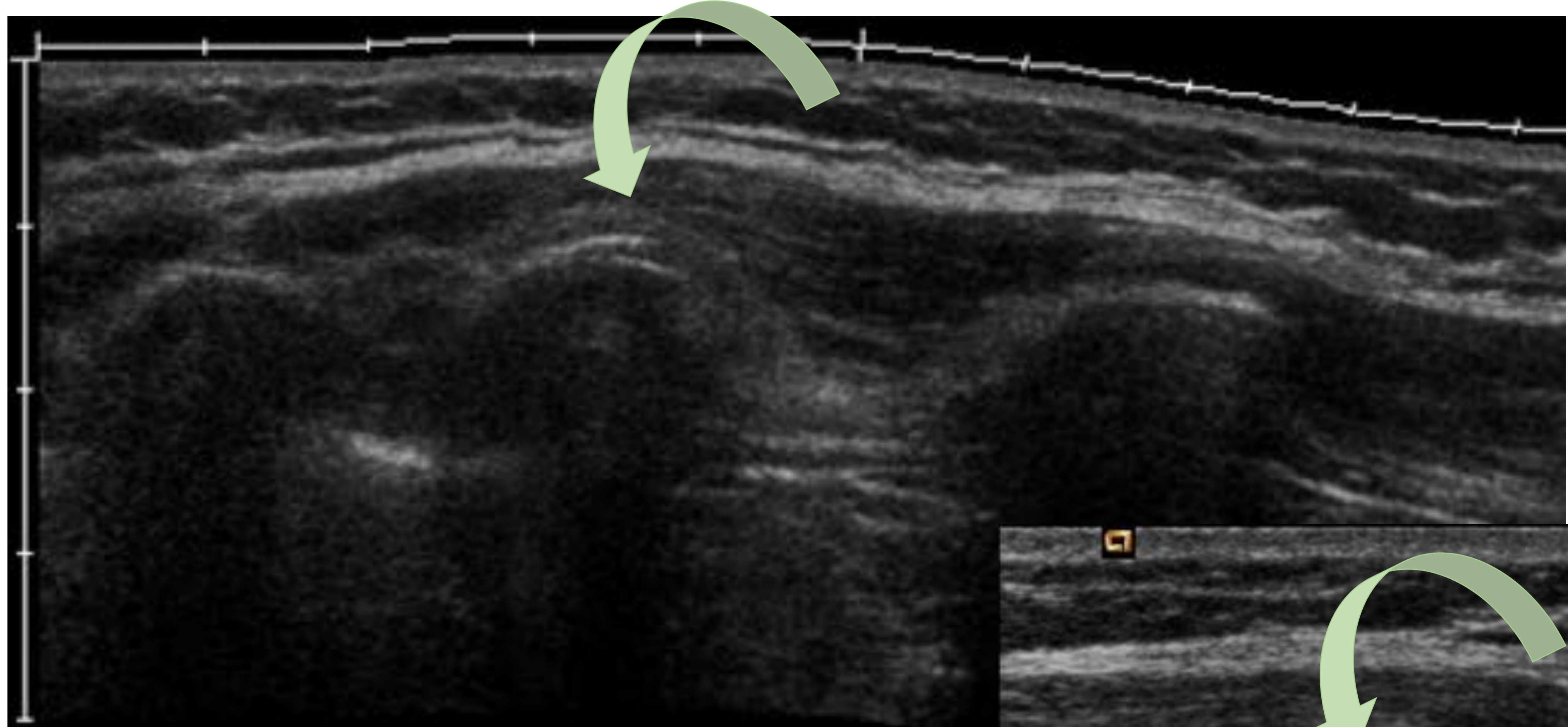### AGUDAS

La ecografía ofrece mayor sensibilidad en la detección de las fracturas costales, especialmente de las agudas (78%), con respecto a los estudios radiológicos que sólo detectan 10 - 15%.



#### La ecografía permite:

- . Detectar interrupción de la cortical ósea.
- . Visualizar hematoma.
- . Valorar el grado de desplazamiento de los extremos de la fractura.



*Paciente que refiere caída reciente y dolor en la cara infero-lateral de las costillas. La Rx resulta negativa. Se realiza Ecografía en la localización indicada a punta de dedo, explorando la costilla en los ejes largo y corto, y que muestra interrupción de la cara anterior de la cortical costal correspondiente a fractura.*

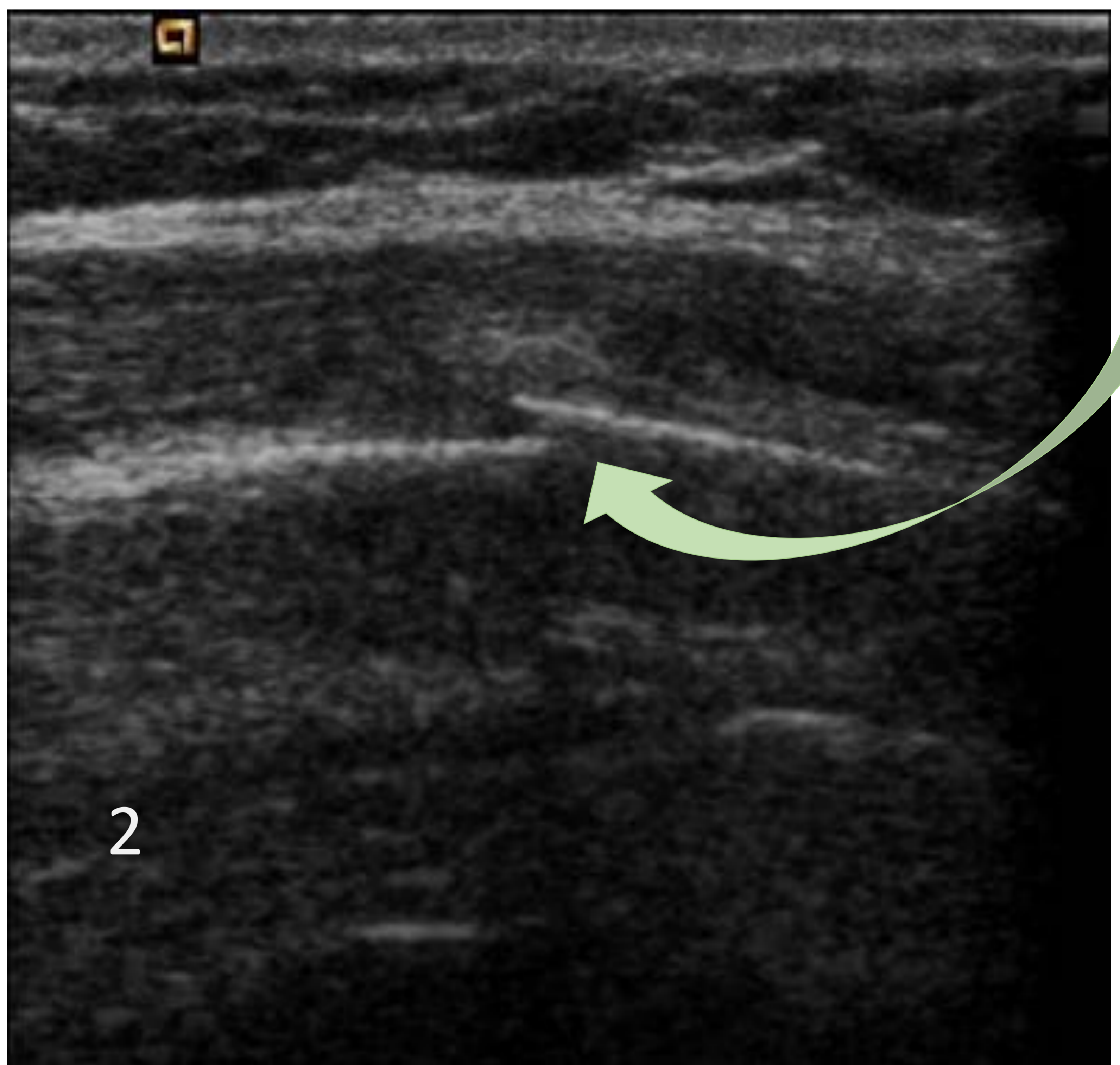
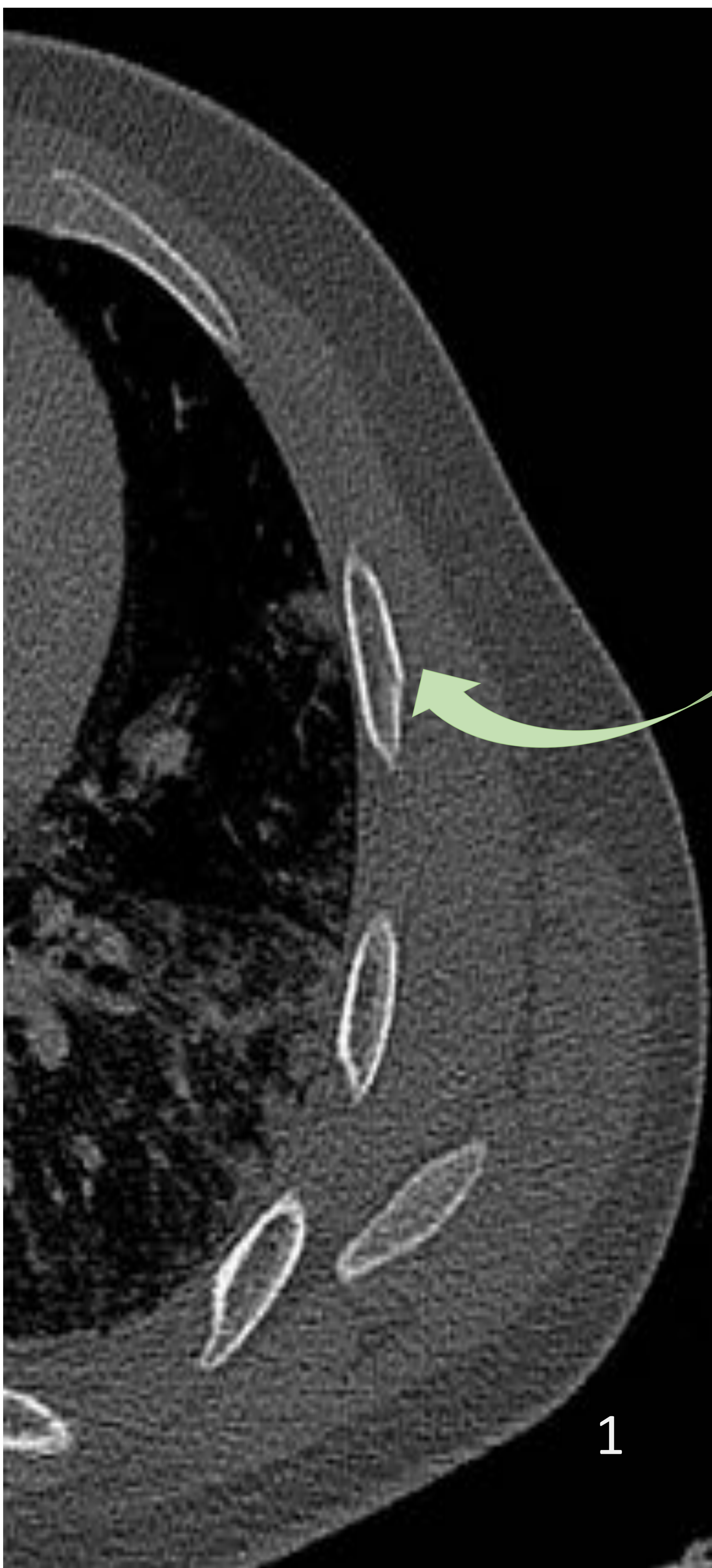


# ECOGRAFÍA EN TRAUMATISMOS DE LA PARED TORÁCICA

## PATOLOGÍA TRAUMÁTICA ÓSEA Y CONDRAL

### FRACTURAS COSTALES

### AGUDAS



1. Paciente que sufrió accidente laboral y muestra dolor en la cara infero-lateral de la pared torácica. La Rx resultó negativa. Se realizó TC que demuestra interrupción de la cara anterior de la cortical costal correspondiente a fractura.

2. Apreciamos muy buena correlación con la imagen del paciente anterior. Por razones obvias (radiación, baja implicación clínica y terapéutica..), no se debería realizar TC para detectar fracturas costales por traumatismos leves, si se precisa confirmar fractura, la ecografía es de elección.



## ECOGRAFÍA EN TRAUMATISMOS DE LA PARED TORÁCICA

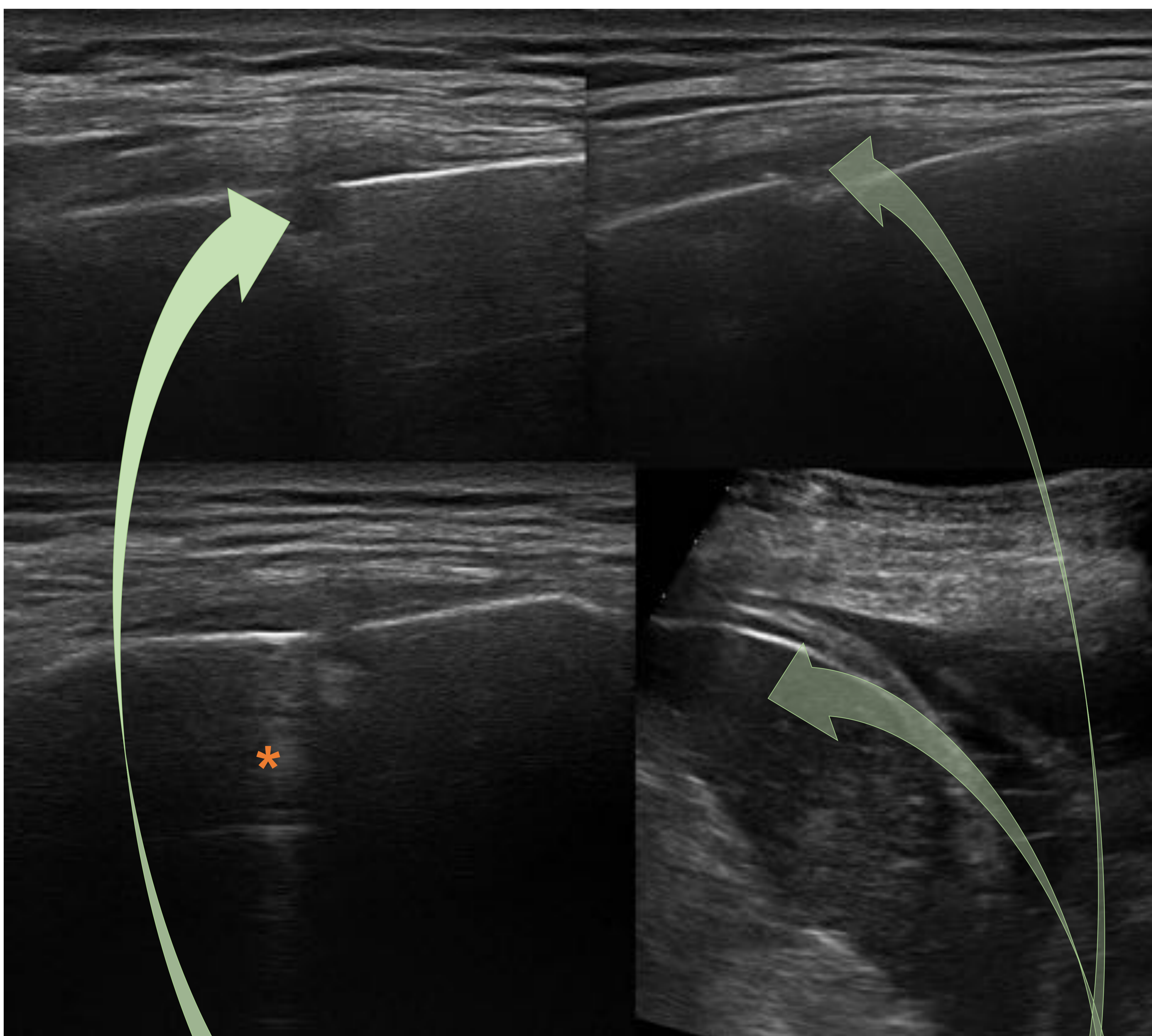
### PATOLOGÍA TRAUMÁTICA ÓSEA Y CONDRAL

#### FRACTURAS COSTALES

#### AGUDAS

#### Otros signos ecográficos en las fracturas costales agudas:

- . Sombra acústica lineal posterior en los extremos de la fractura.
- . Artefacto por reverberación posterior a la localización de la fractura, que genera el fenómeno de la “chimenea” o de la “linterna”.



- En estos cuatro ejemplos de fracturas costales agudas se puede apreciar:*
- . *Disrupción de la cortical y separación de los extremos.*
  - . *Presencia de hematoma adyacente.*
  - . *Reverberación posterior: Fenómeno de la chimenea (asterisco).*
  - . *Hemotórax (traumatismos severos).*



# ECOGRAFÍA EN TRAUMATISMOS DE LA PARED TORÁCICA

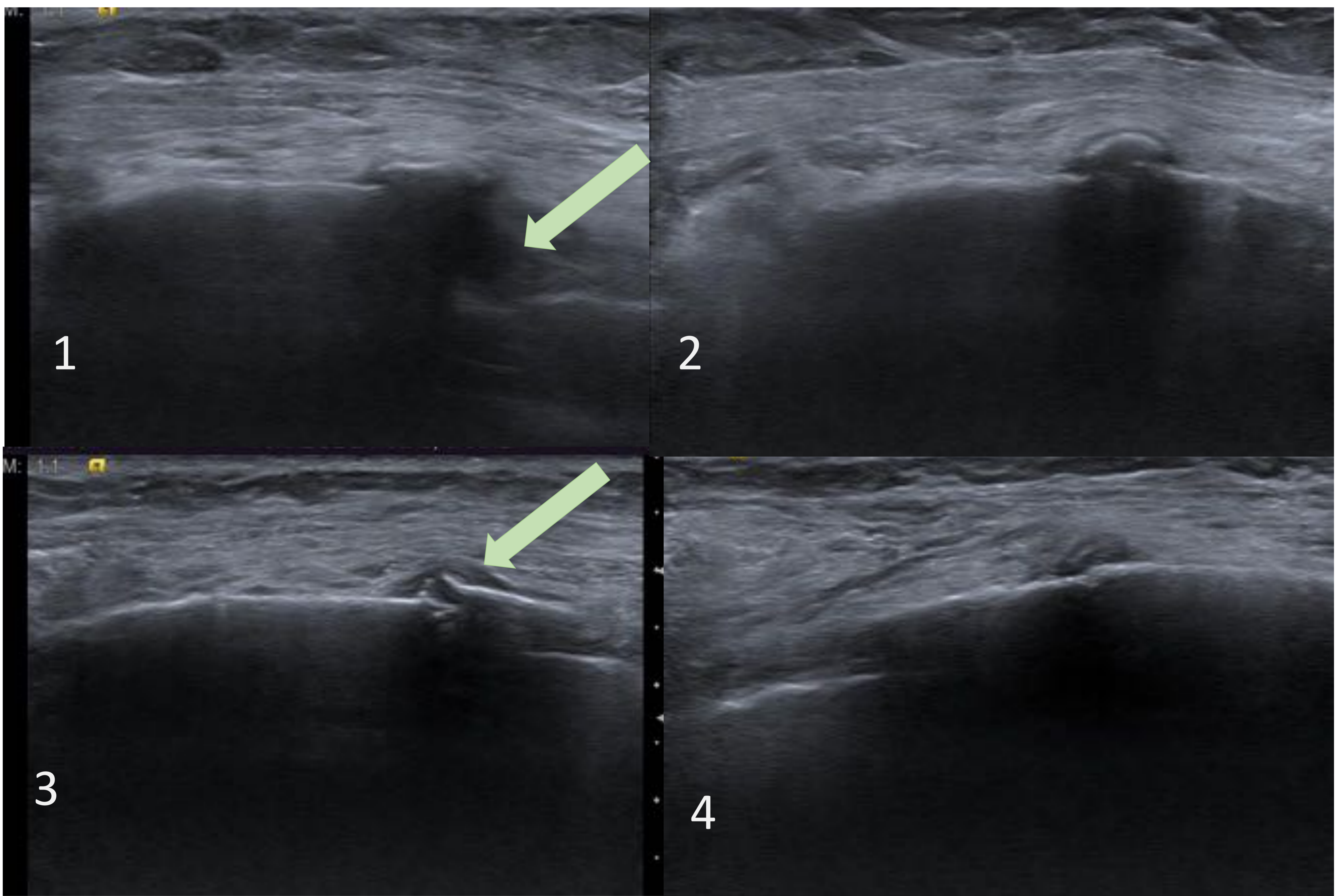
**PATOLOGÍA TRAUMÁTICA ÓSEA Y CONDRAL**

**FRACTURAS COSTALES**

**SUBAGUDAS**

Formación de callo incipiente, hematoma, alineación o desalineación de extremos.

Es frecuente ver varias fracturas costales en diferentes fases de consolidación.



*Estudio ecográfico de la pared torácica en paciente que sufrió caída hace 21 días. Se aprecian fracturas de la 8ª a 11ª costilla. Podemos apreciar formación incipiente de callo óseo en todas ellas, con desalineación en la 1ª imagen y aparente fragmento en la 3ª (flechas).*





# ECOGRAFÍA EN TRAUMATISMOS DE LA PARED TORÁCICA

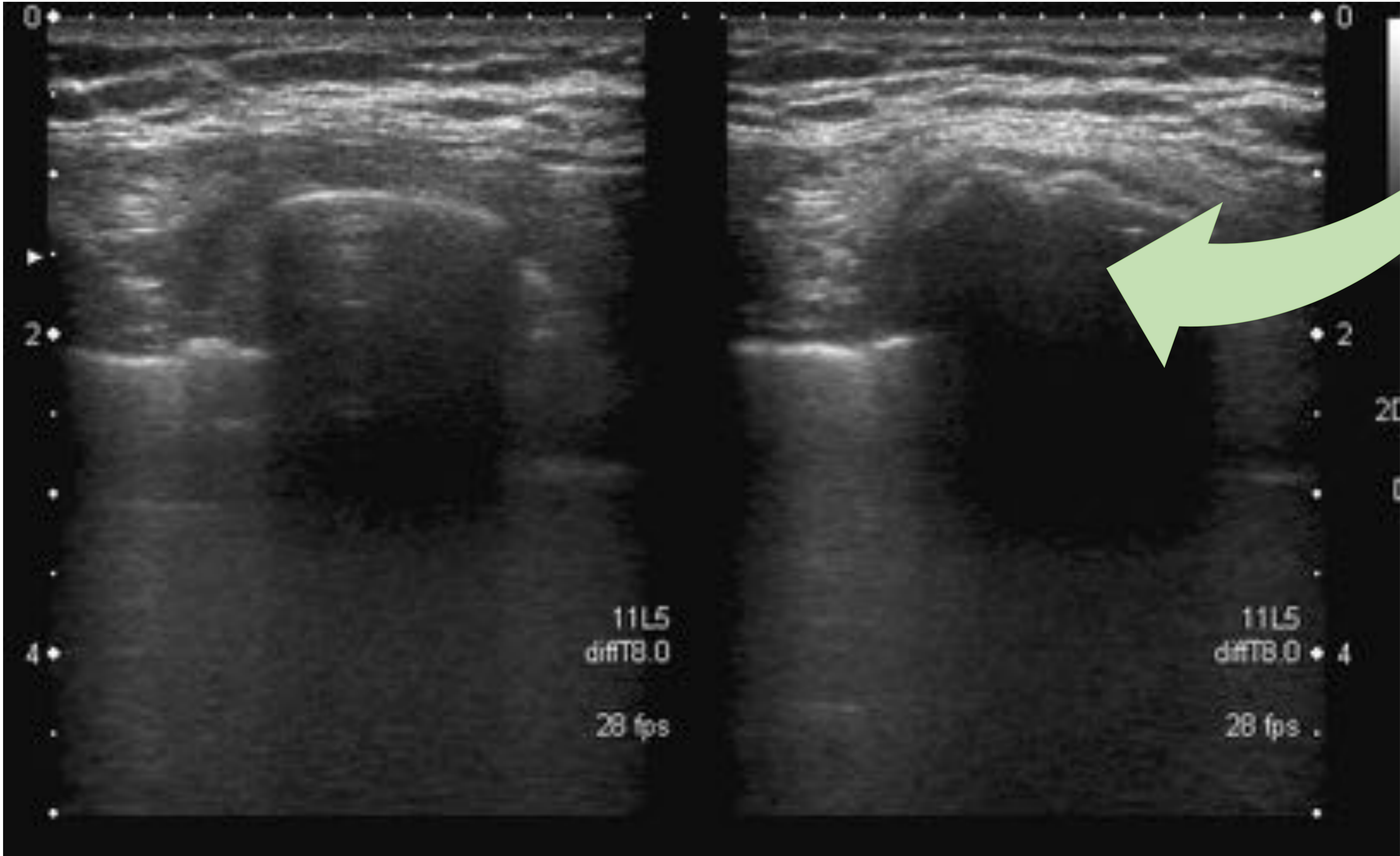
## PATOLOGÍA TRAUMÁTICA ÓSEA Y CONDRAL

### FRACTURAS COSTALES

### CONSOLIDADAS

**Signos ecográficos en las fracturas costales consolidadas:**

- . Callo óseo: “Masa” hipoecoica con marcada sombra posterior.
- . No vascularizada.





# ECOGRAFÍA EN TRAUMATISMOS DE LA PARED TORÁCICA

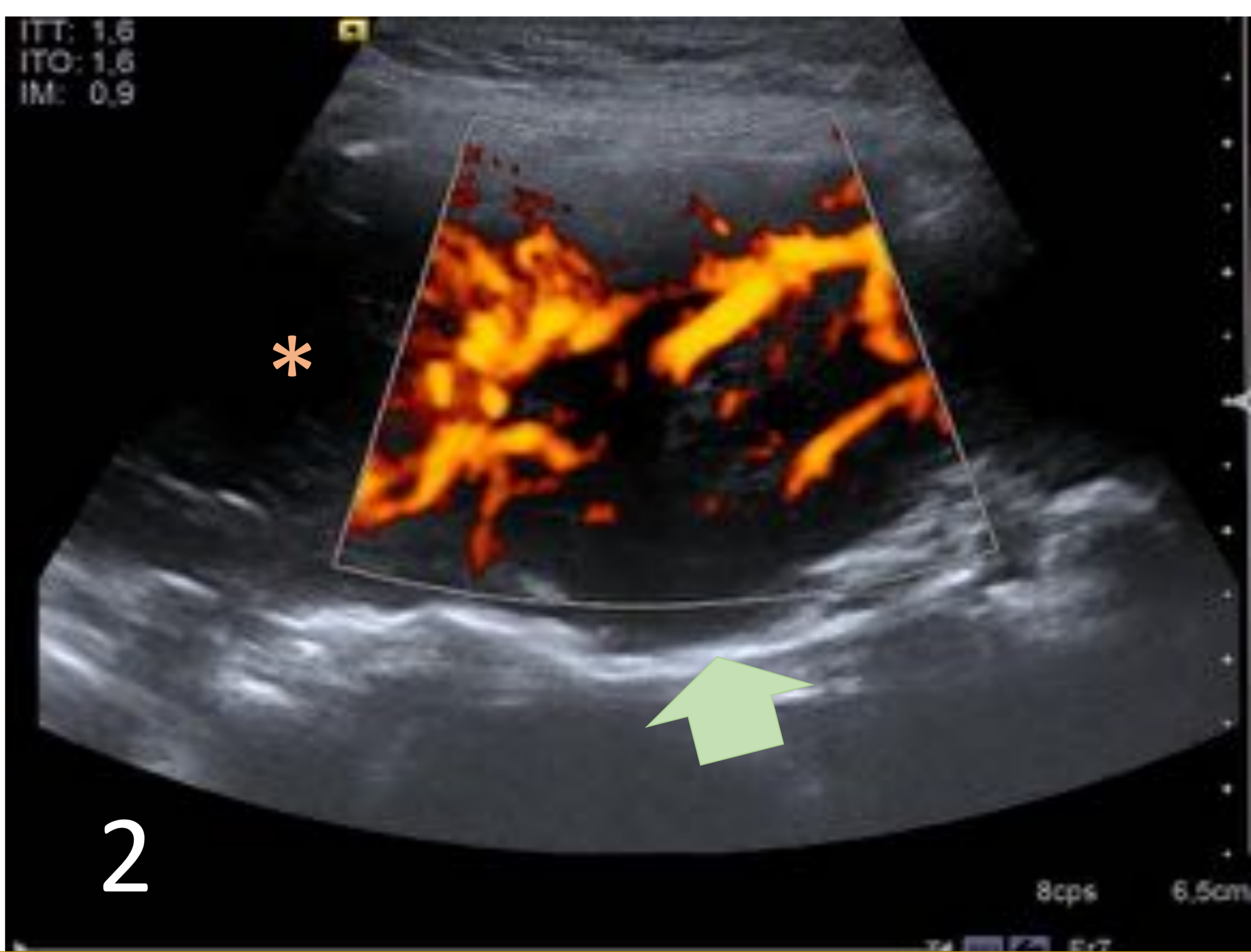
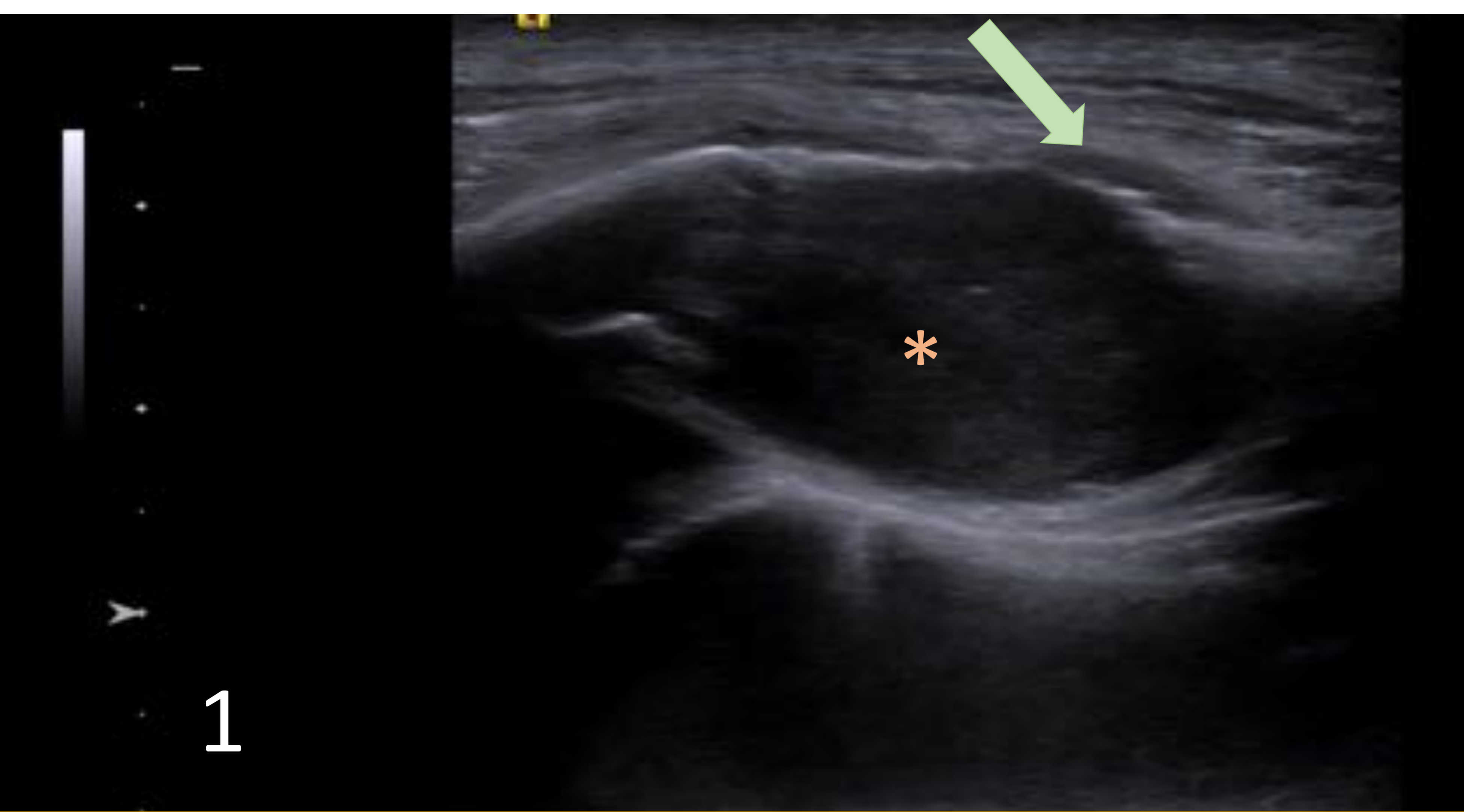## PATOLOGÍA TRAUMÁTICA ÓSEA Y CONDRAL

### FRACTURAS COSTALES

## DIAGNÓSTICO DIFERENCIAL

Las fracturas costales son frecuentes pero también lo son las metástasis costales, especialmente en el cáncer de mama, riñón y pulmón, así como la afectación por mieloma, siendo menos frecuentes en las clavícula o en el esternón.

**La presencia de masa de partes blandas y abundante vascularización indicará patología maligna**



1. Paciente afecto de neoplasia de pulmón con metástasis costal, expansiva (asterisco) y afectación de la cortical extensión extraósea (flecha).

1. Masa hipoecoica (asterisco) con irregularidad ósea (flecha corta) y marcado aumento de la vascularización en el estudio Doppler-color (PD). Correspondiente a plasmocitoma.



## ECOGRAFÍA EN TRAUMATISMOS DE LA PARED TORÁCICA

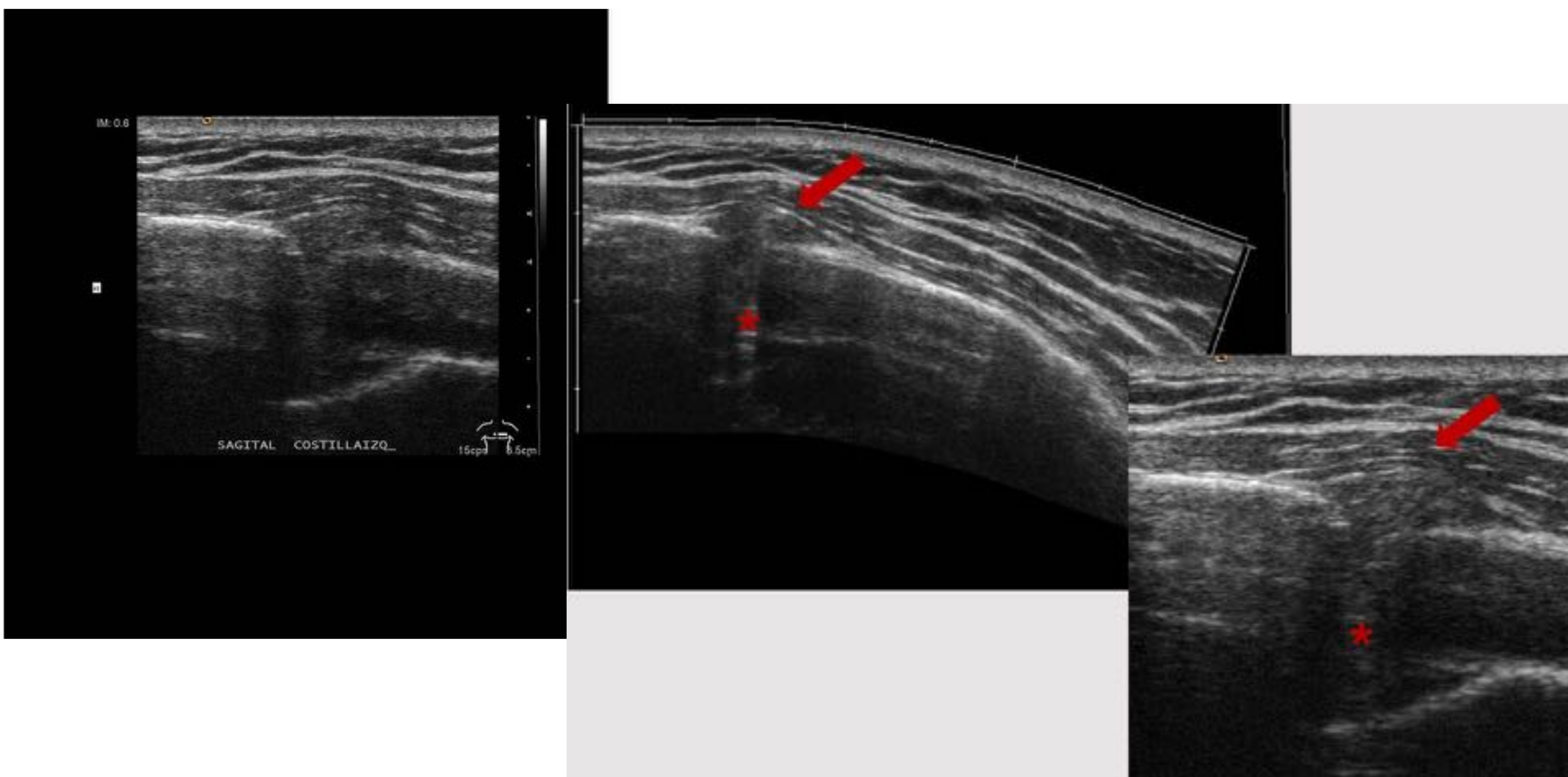
### PATOLOGÍA TRAUMÁTICA ÓSEA Y CONDRAL

#### FRACTURAS CONDRALES

La ecografía es de elección en el diagnóstico de las fracturas del cartílago costal

#### *Signos ecográficos:*

- . Los mismos que en las fracturas costales.
- . En el estudio dinámico es posible comprobar el movimiento de la zona de fractura durante la respiración o al comprimir con el transductor



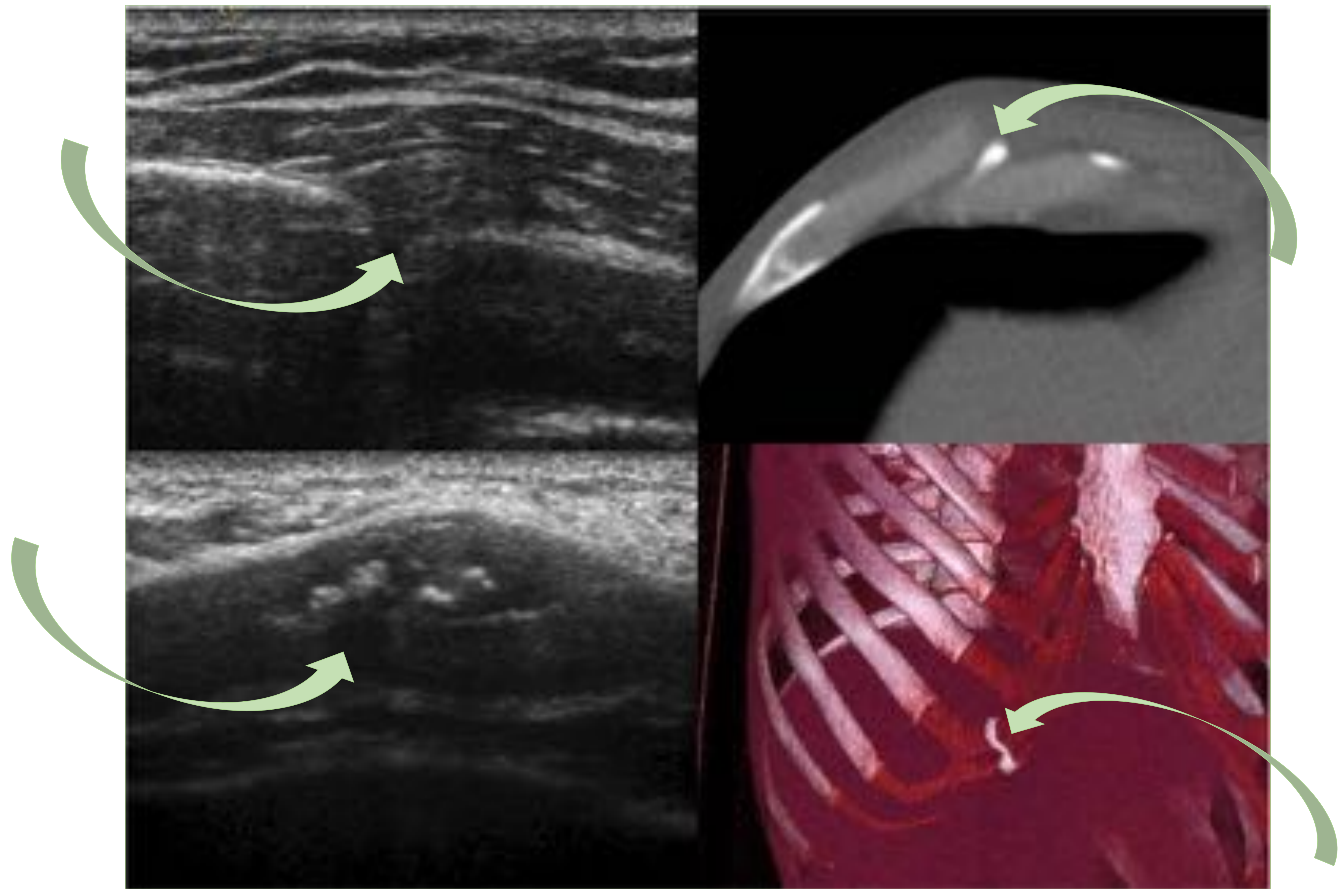
*Paciente indica dolor en la cara anterior de la pared torácica tras acceso de tos. Se realiza ecografía en el punto de dolor que muestra disrupción de la cara anterior del cartílago costal, con pequeño hematoma (flecha) y signo de la “linterna” posterior (asterisco). En el vídeo podemos observar el movimiento de la zona de fractura con la presión del transductor.*



# ECOGRAFÍA EN TRAUMATISMOS DE LA PARED TORÁCICA

## PATOLOGÍA TRAUMÁTICA ÓSEA Y CONDRAL

### FRACTURAS CONDRALES



*Estas imágenes corresponden a dos pacientes con fractura condral pero uno estudiado con ecografía y el otro mediante TC. Podemos observar la buena correlación de los hallazgos en ambos estudios (flechas).*



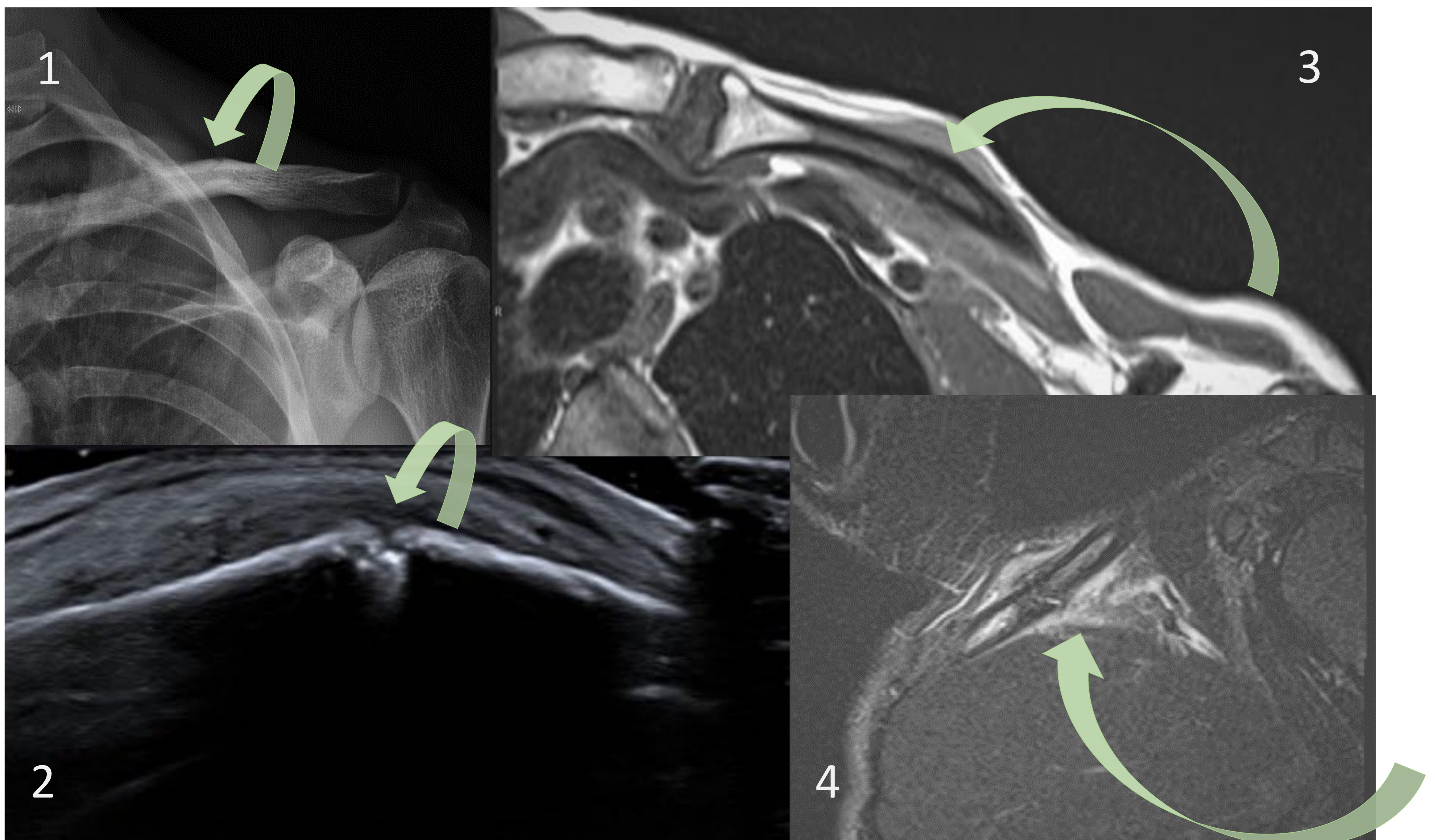
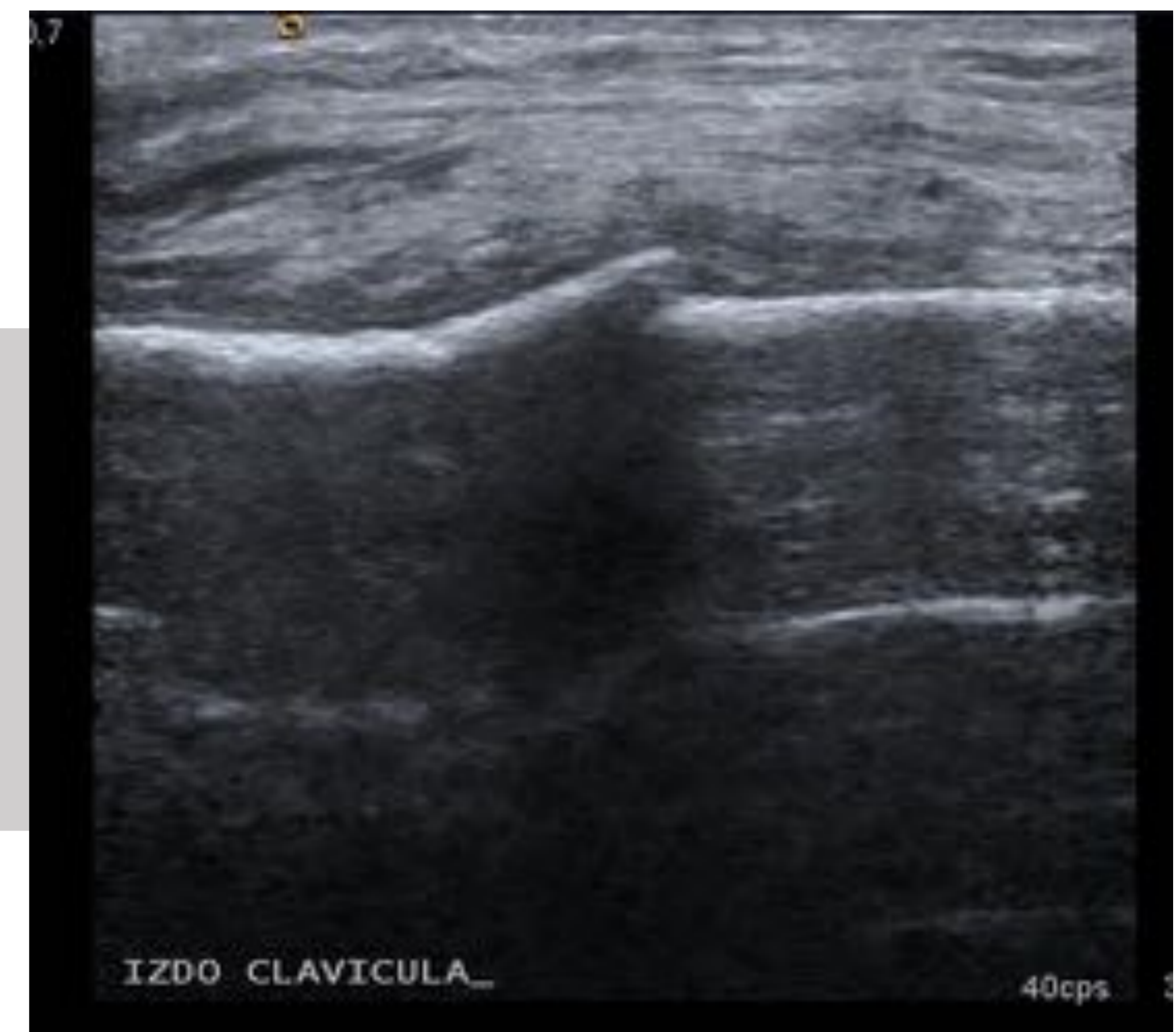# ECOGRAFÍA EN TRAUMATISMOS DE LA PARED TORÁCICA

## PATOLOGÍA TRAUMÁTICA ÓSEA Y CONDRAL

### FRACTURAS DE CLAVÍCULA

#### Signos ecográficos:

. Los mismos que en las fracturas costales.



**Fractura por estrés de la clavícula en un paciente joven después de un esfuerzo físico.**

1. Irregularidad e inflexión en la cortical del tercio medio de la clavícula (flecha), en Radiografía AP.

2. La ecografía obtenida en el eje largo de la clavícula muestra interrupción cortical focal y pequeño hematoma (flecha).

3. T1 SE Axial demuestra baja señal en el tercio medio de la clavícula (edema óseo), interrupción cortical y reacción perióstica (flecha).

4. T2 STIR Oblícuo objetiva alta señal en la médula ósea y los tejidos blandos, correspondiente a fractura por estrés y hematoma (flechas).



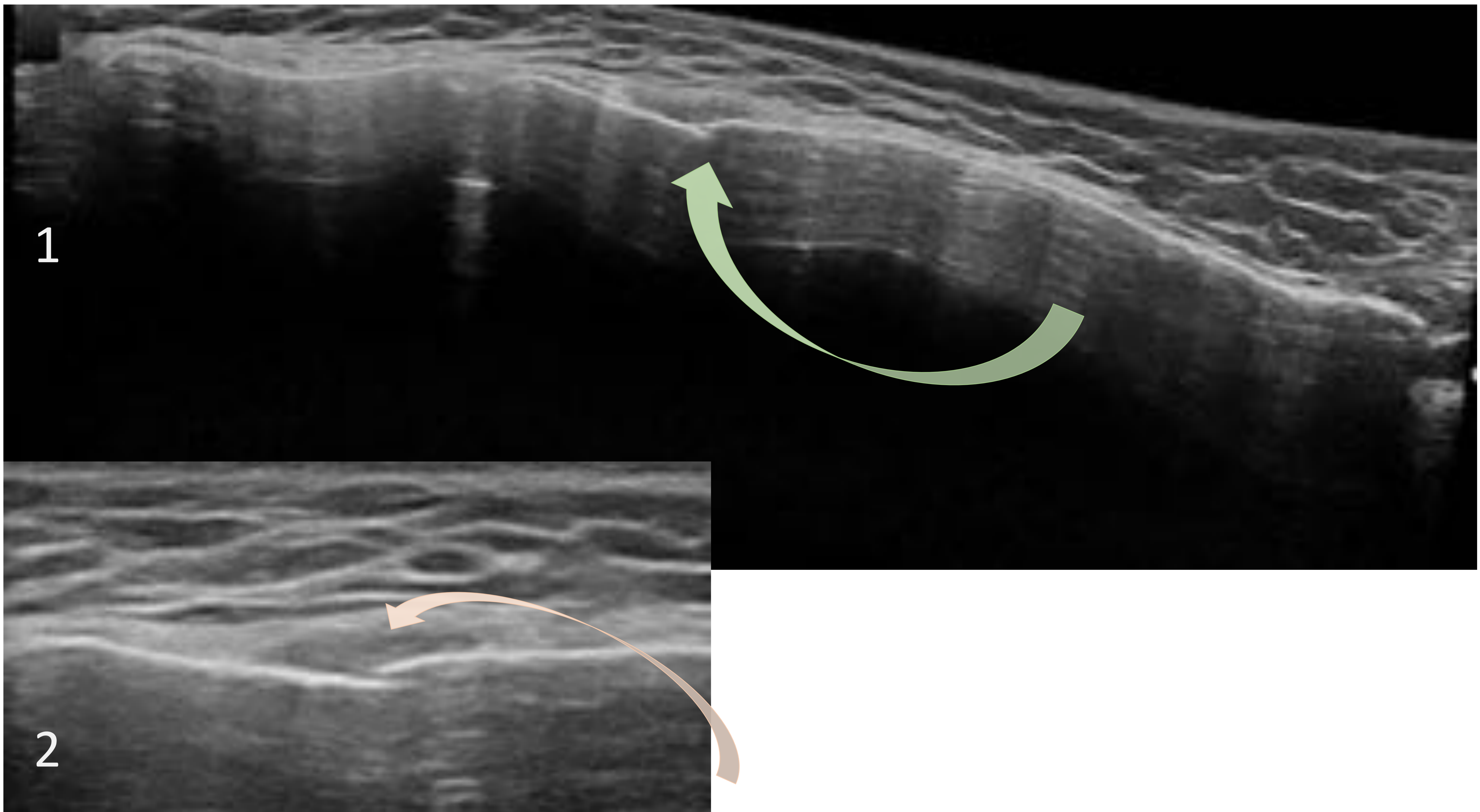
# ECOGRAFÍA EN TRAUMATISMOS DE LA PARED TORÁCICA

## PATOLOGÍA TRAUMÁTICA ÓSEA Y CONDRAL

### FRACTURAS ESTERNALES

#### Signos ecográficos:

- . Los mismos que en las fracturas costales.

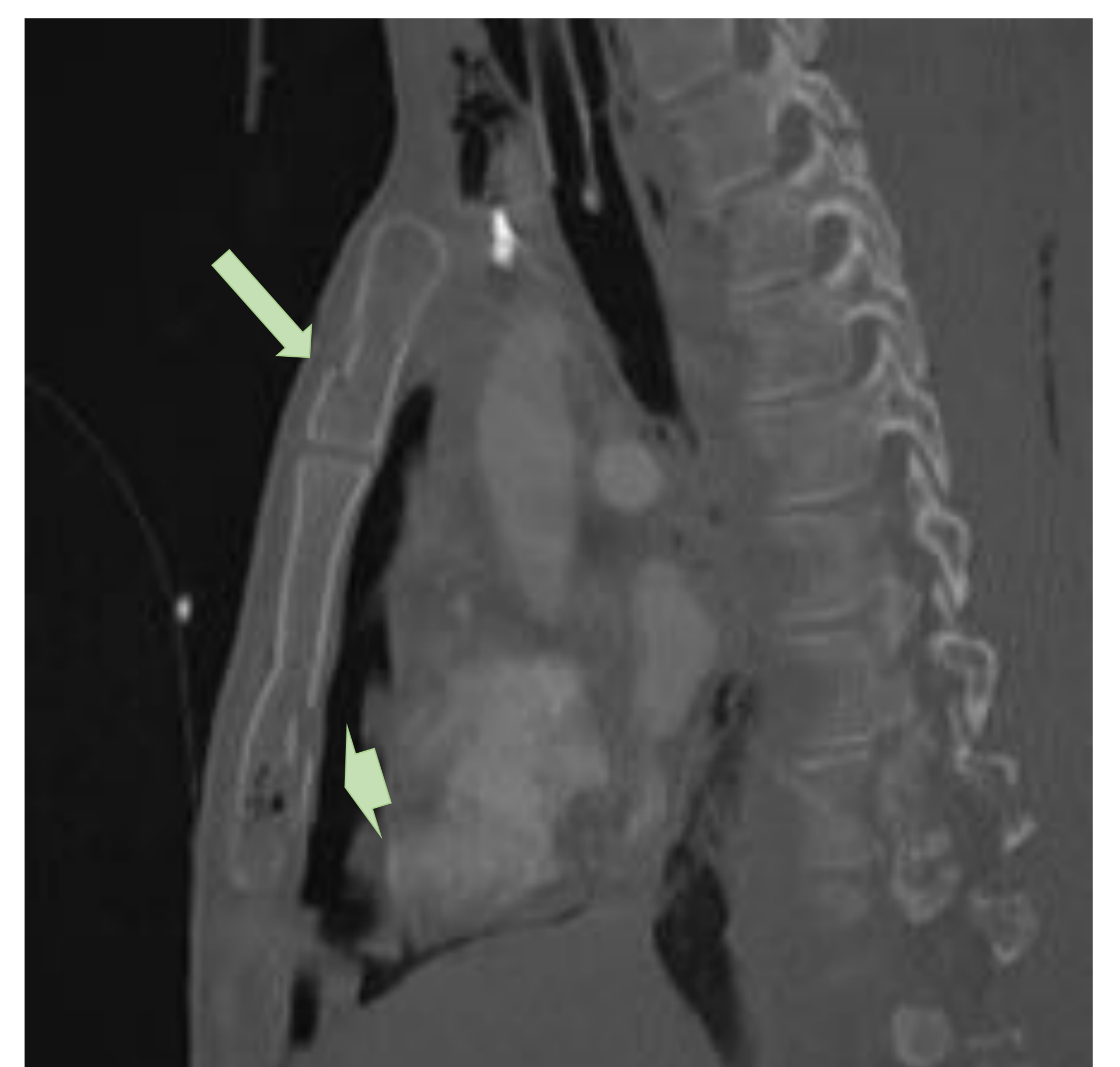


*Paciente que refiere caída sobre la esquina de una mesa y posterior dolor centrotorácico, que señala a punta de dedo.*

*1. En el estudio ecográfico, siguiendo el eje mayor del esternón, se aprecia disrupción de la cortical ósea y pequeño hematoma adyacente, que corresponde a pequeña fractura.*

*2. En esta imagen se aprecia detalle de la fractura que permite una mejor visualización del hematoma.*

*En pacientes con traumatismo torácico severo, el estudio de elección es el TC. En este caso se aprecia fractura del manubrio y cuerpo esternal (flecha larga), con evidencia de varios trazos y desplazamiento de los fragmentos (flecha corta).*

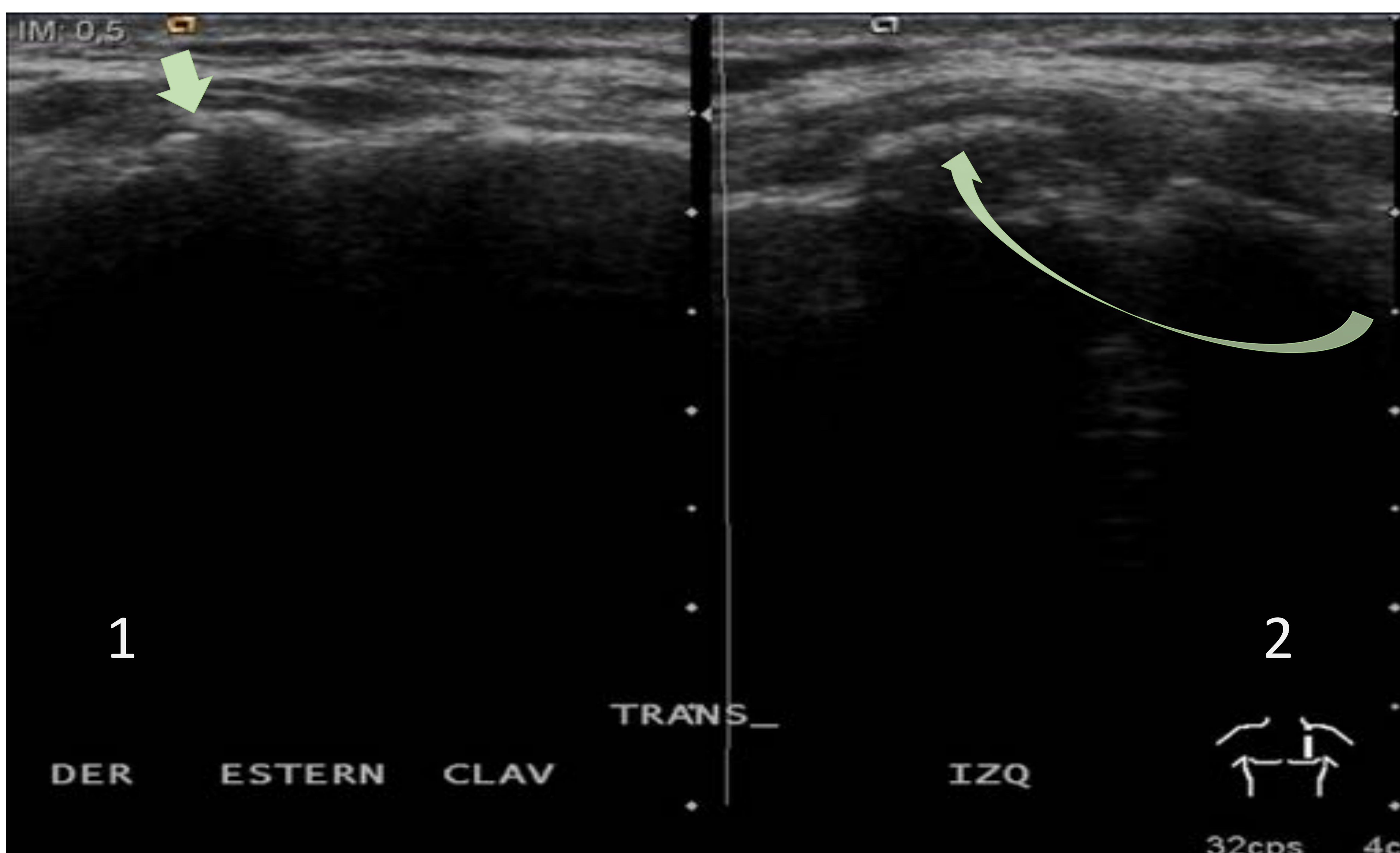




## ECOGRAFÍA EN TRAUMATISMOS DE LA PARED TORÁCICA

### PATOLOGÍA TRAUMÁTICA ARTICULAR

**No son frecuentes** las fracturas en los extremos de las clavículas o con implicación de las articulaciones esternoclavicular o acromioclavicular. En estos casos es **importante descartar patología subyacente** (metástasis...) y más aún si no hay traumatismo claro: la presencia de masa de partes blandas y/o evidente aumento de la vascularización nos indicará fractura patológica, especialmente en pacientes con antecedentes oncológicos.



El paciente refiere dolor en art. esternoclavicular izquierda tras traumatismo directo (pelea). Las imágenes muestran:

1. Articulación esternoclavicular normal (flecha corta).
2. Irregularidad ósea con fragmento que corresponde a fractura de la cara articular del esternón (flecha larga).



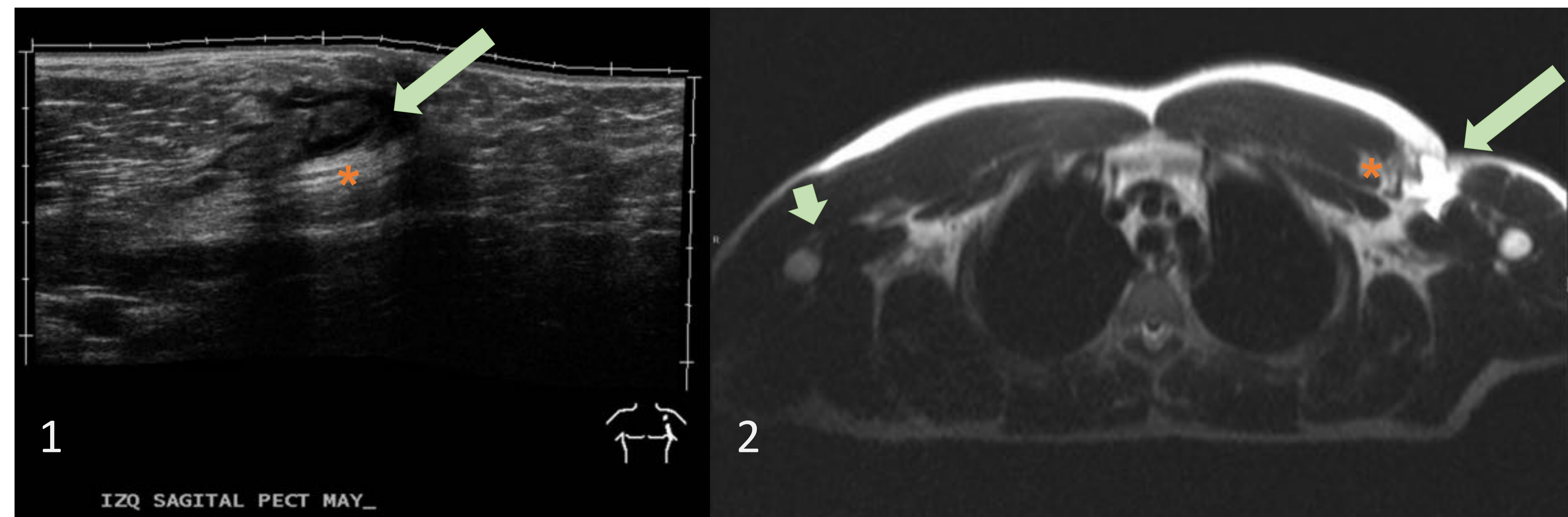
## ECOGRAFÍA EN TRAUMATISMOS DE LA PARED TORÁCICA

### PATOLOGÍA TRAUMÁTICA MUSCULAR

*Frecuente en la pared torácica.*

#### **Signos ecográficos:**

- . Interrupción de las fibras musculares con hematoma intramuscular y/o interfascial en caso de lesión muscular.
- . Desinserción/rotura del tendón.



*Rotura del tendón del m. pectoral mayor en un paciente joven tras ejercicio repetido con pesas.*

*1. La ecografía demuestra desinserción y retracción del tendón del m. pectoral mayor de su inserción en el húmero (asterisco) y colección hemática adyacente (flecha).*

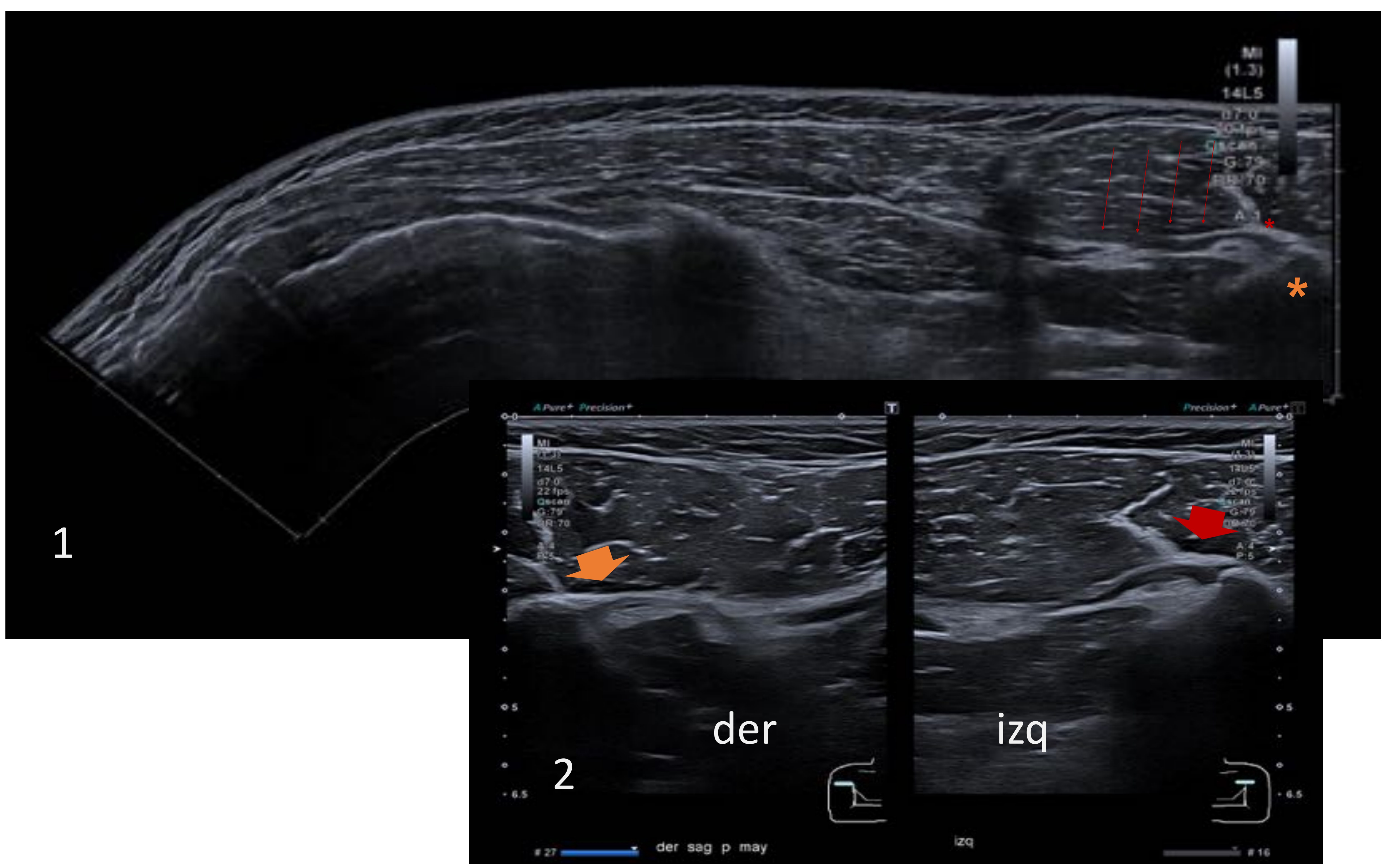*2. T1 SE Axial muestra área de aumento de la señal que corresponde al hematoma (flecha) y retracción del tendón del pectoral mayor (asterisco). Comparativamente, el pectoral mayor derecho muestra su inserción normal (flecha corta).*





# ECOGRAFÍA EN TRAUMATISMOS DE LA PARED TORÁCICA

## PATOLOGÍA TRAUMÁTICA MUSCULAR



*Desinserción del tendón del pectoral mayor en una paciente joven que refiere dolor e impotencia muscular desde hace 3 semanas tras realizar esfuerzo.*

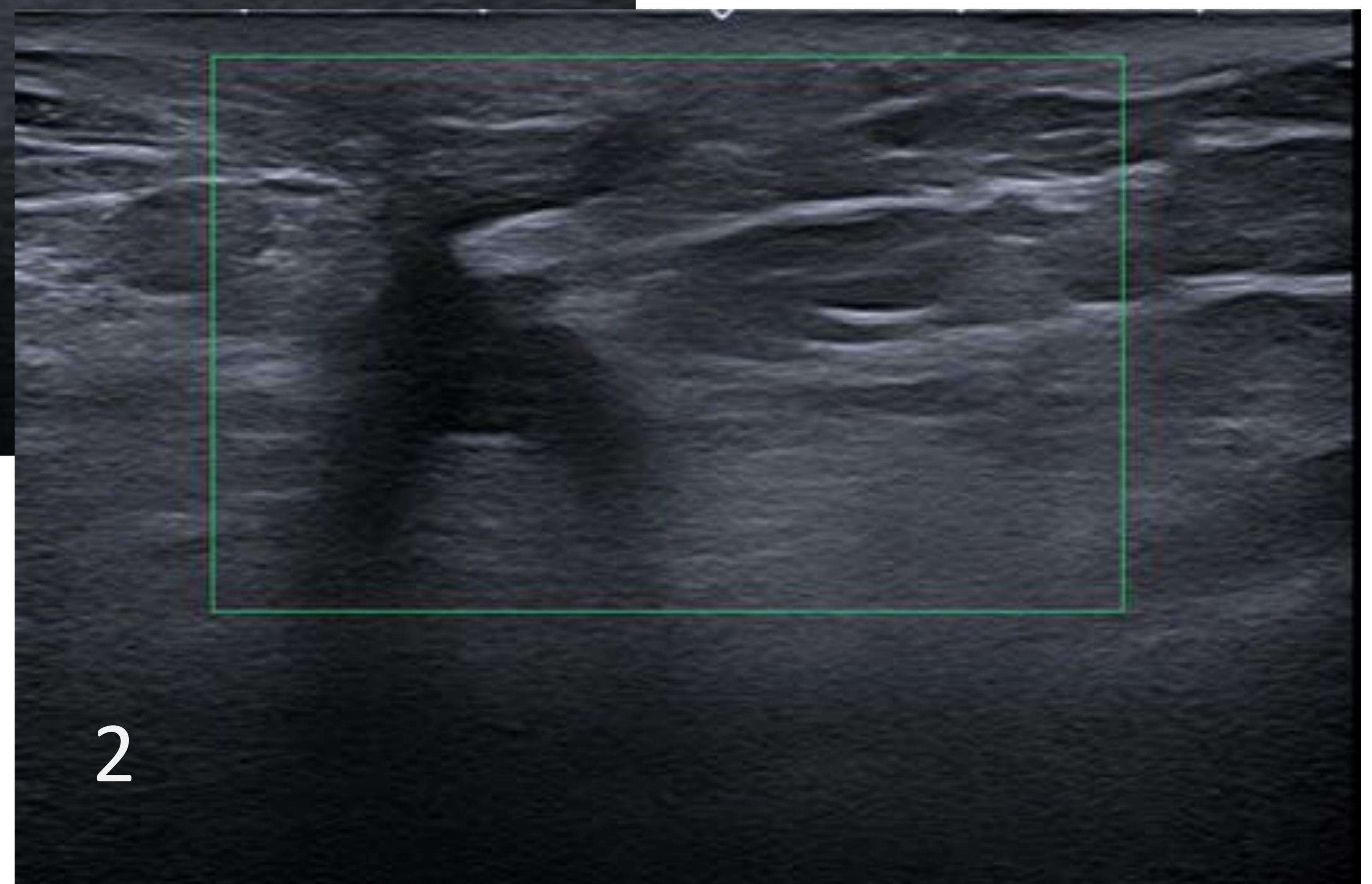
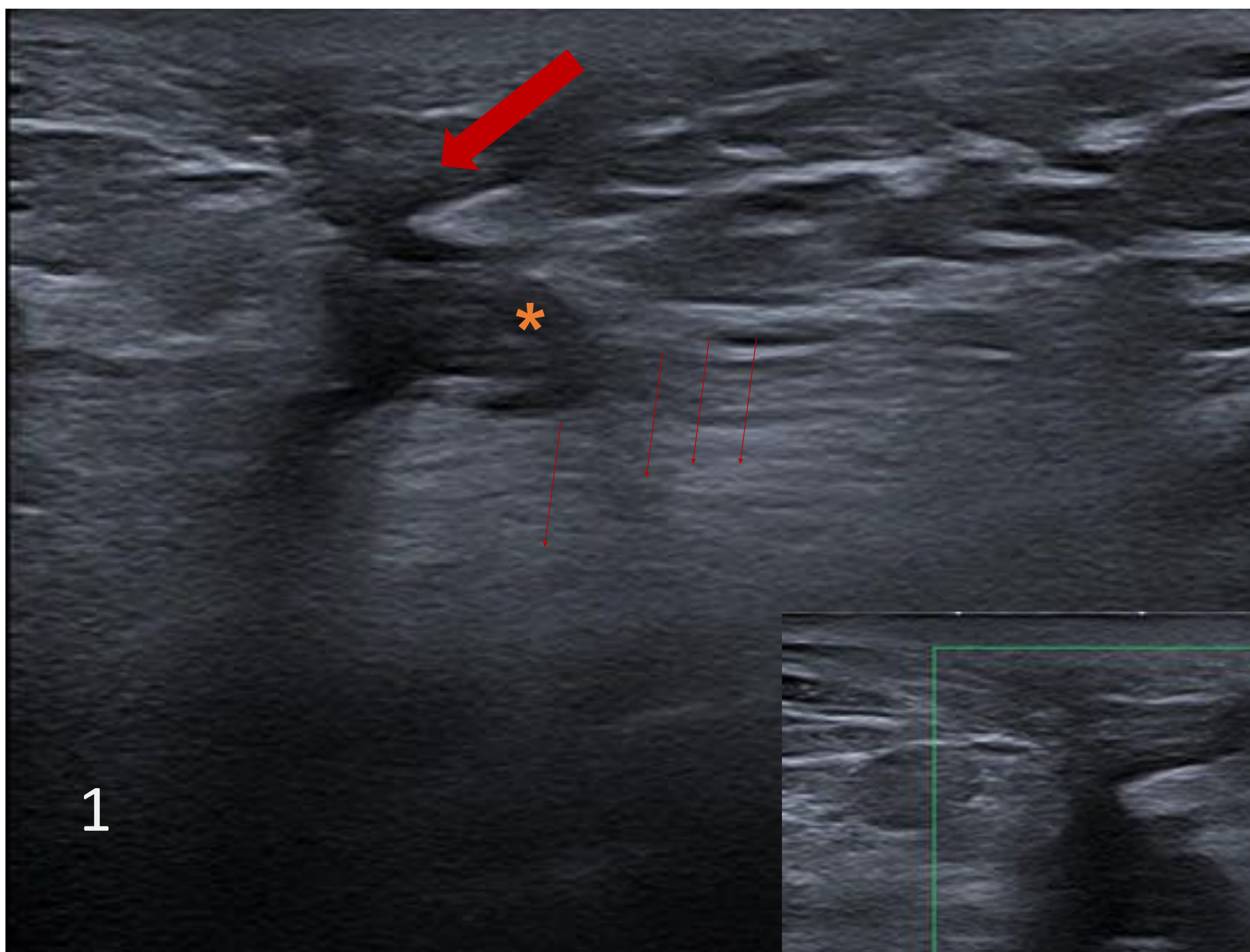
*1. La ecografía muestra desinserción y retracción del tendón del m. pectoral mayor izquierdo de su inserción en el húmero (asterisco) con escaso líquido en el trayecto de la retracción (flechas finas).*

*2. En esta imagen podemos comparar la imagen patológica (izq.) en la que no se aprecia el tendón (flecha corta roja), con el tendón normal (der.) (flecha corta naranja).*



## ECOGRAFÍA EN TRAUMATISMOS DE LA PARED TORÁCICA

### PATOLOGÍA TRAUMÁTICA MUSCULAR



*Pequeña rotura focal de la fascia/músculo pectoral mayor en una paciente anciana que sufrió un golpe directo.*

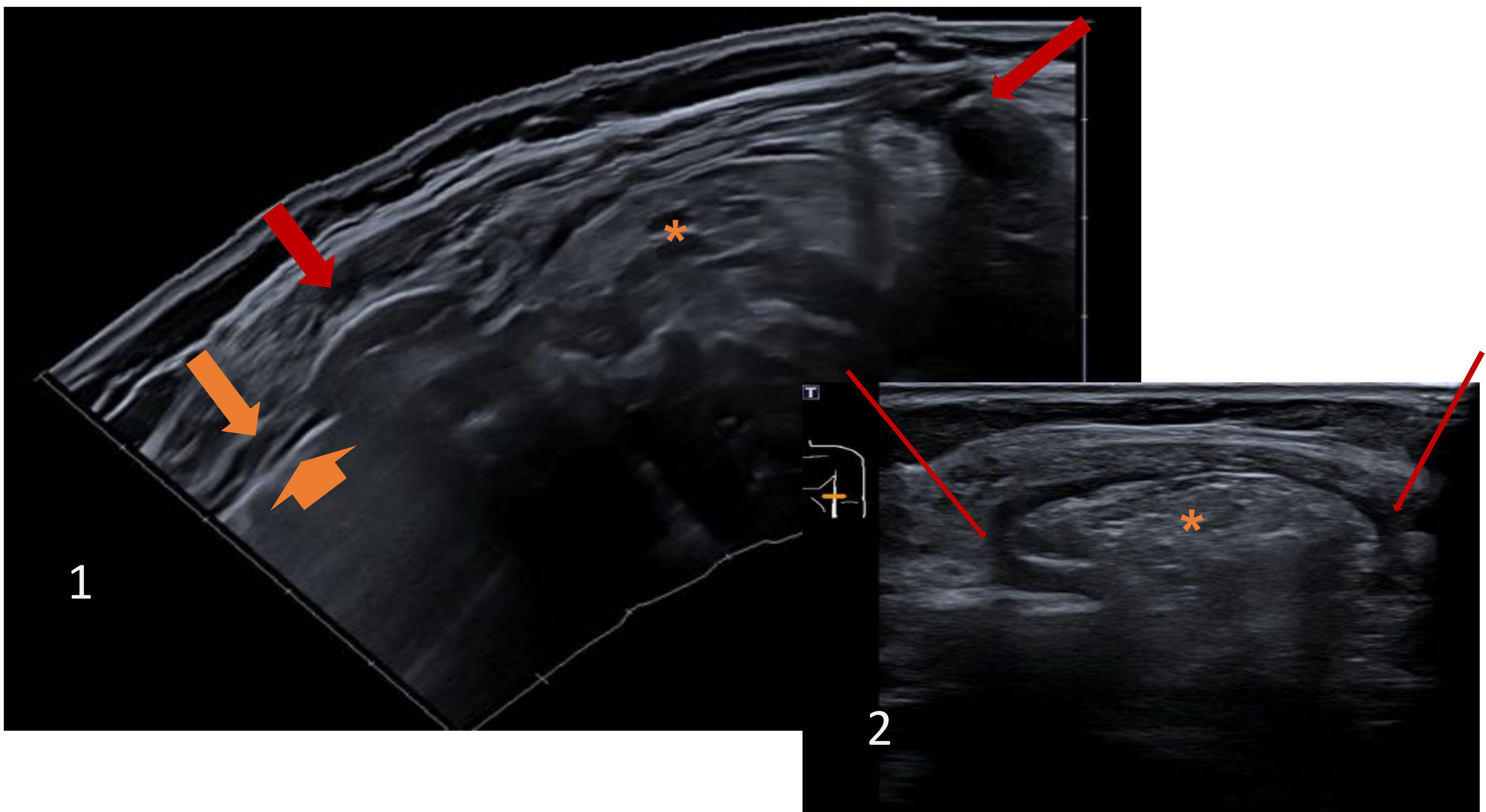
*1. En el estudio ecográfico podemos apreciar un área hipoecoica en la zona superficial del músculo pectoral mayor (asterisco) y pequeña colección hipoecoica y no vascularizada que se extiende a la grasa subcutánea (flecha). Es de destacar la evidente infiltración grasa del músculo pectoral mayor (flechas finas), correspondiente a atrofia.*

*2. Ausencia de vascularización en el estudio doppler-color que descarta patología tumoral o inflamatoria.*



# ECOGRAFÍA EN TRAUMATISMOS DE LA PARED TORÁCICA

## PATOLOGÍA TRAUMÁTICA MUSCULAR



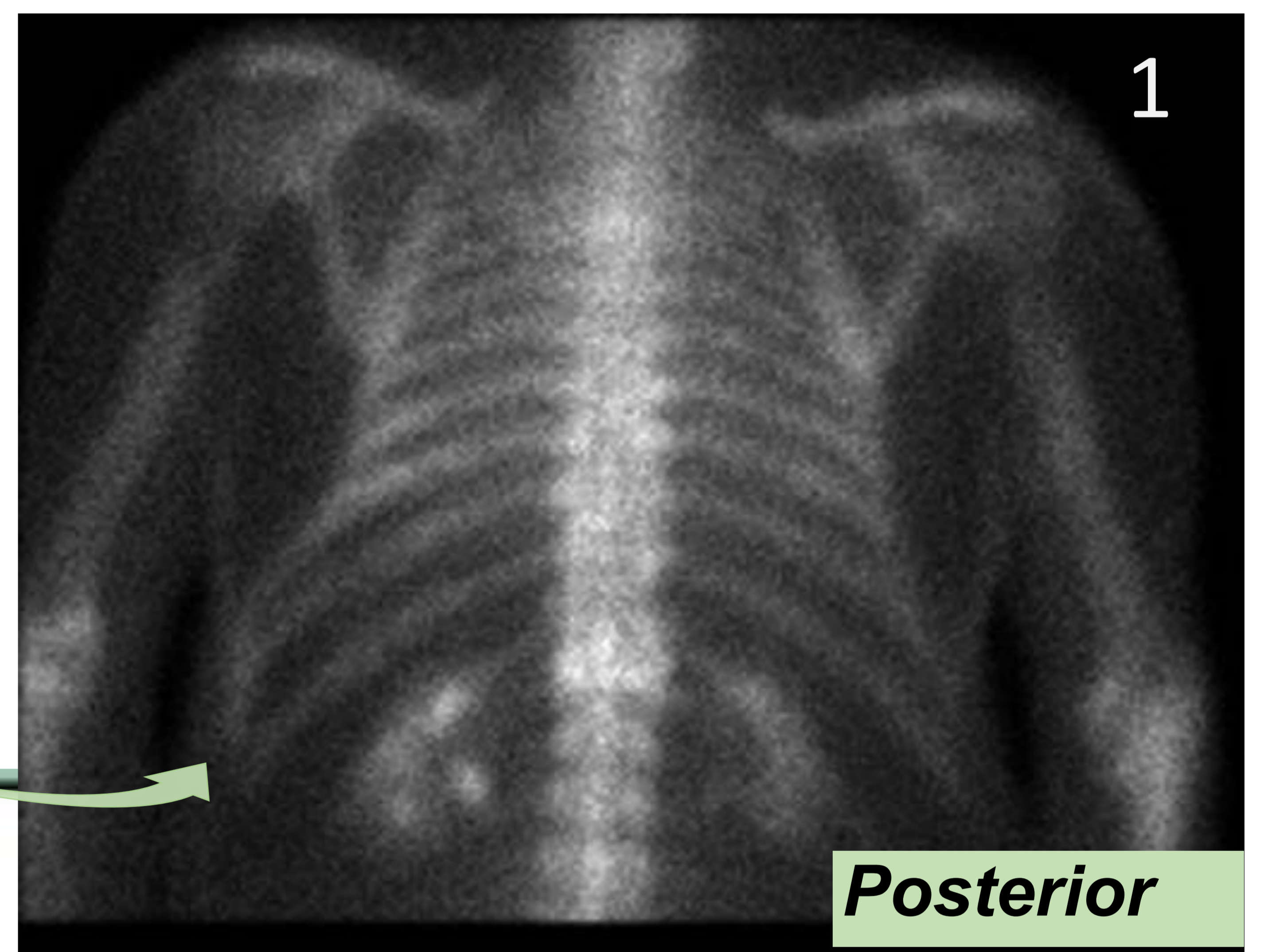
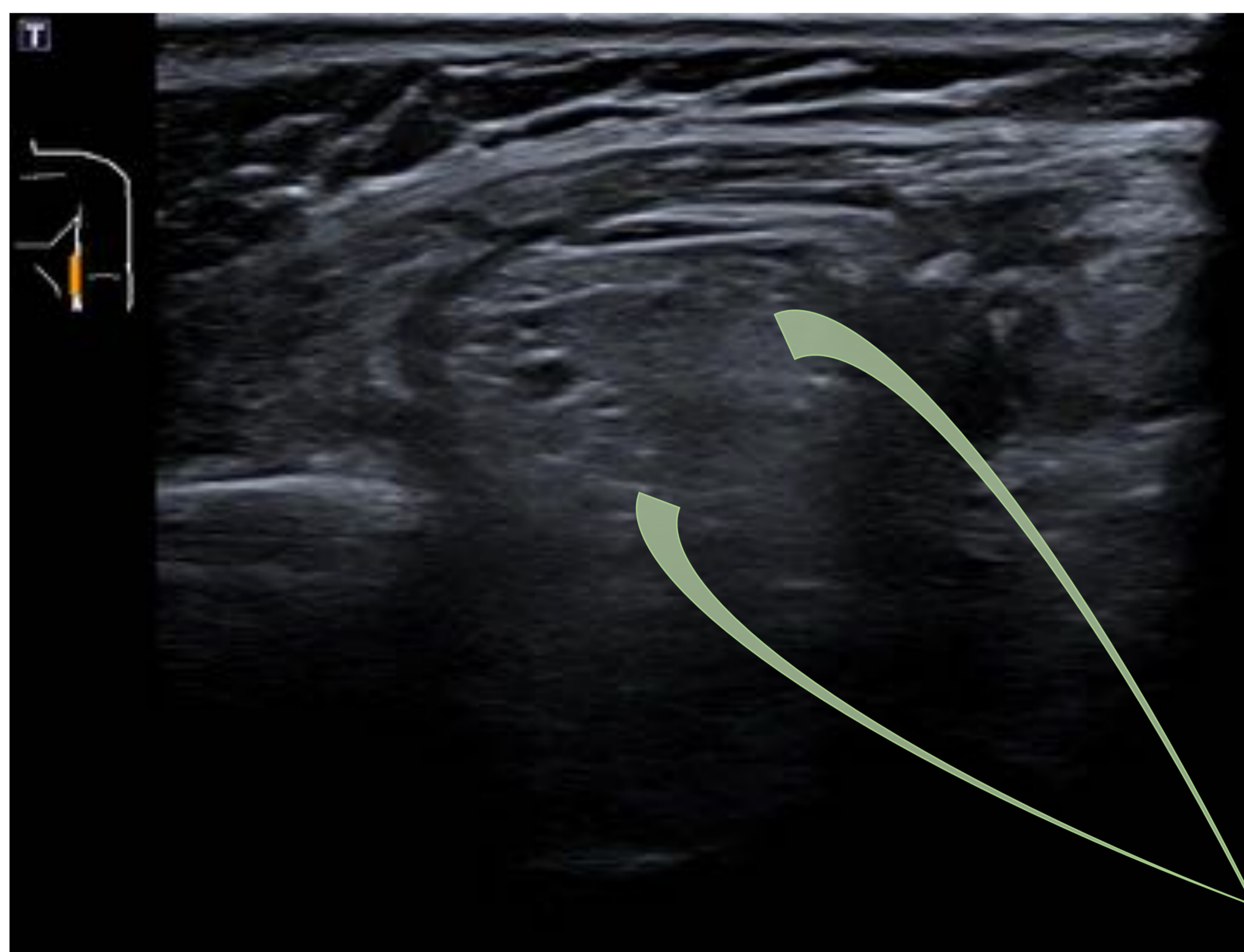
**Rotura de los músculos intercostales:** Paciente de 84 años refiere que desde hace 6 meses, tras acceso de tos, presenta dolor y “masa” en la zona lateral e inferior de la pared torácica izquierda, por lo que se solicita Ecografía.

1. El estudio evidencia herniación del pulmón (asterisco) por el espacio intercostal entre la 9ª y la 10ª costilla (flechas rojas). Con la flecha naranja se indica la musculatura intercostal conservada entre la 8ª y 9ª costillas y la flecha corta naranja la pleura en su localización normal.
2. Se objetiva el contenido herniario (asterisco) que claramente protruye (flechas finas) en las maniobras de respiración forzada.

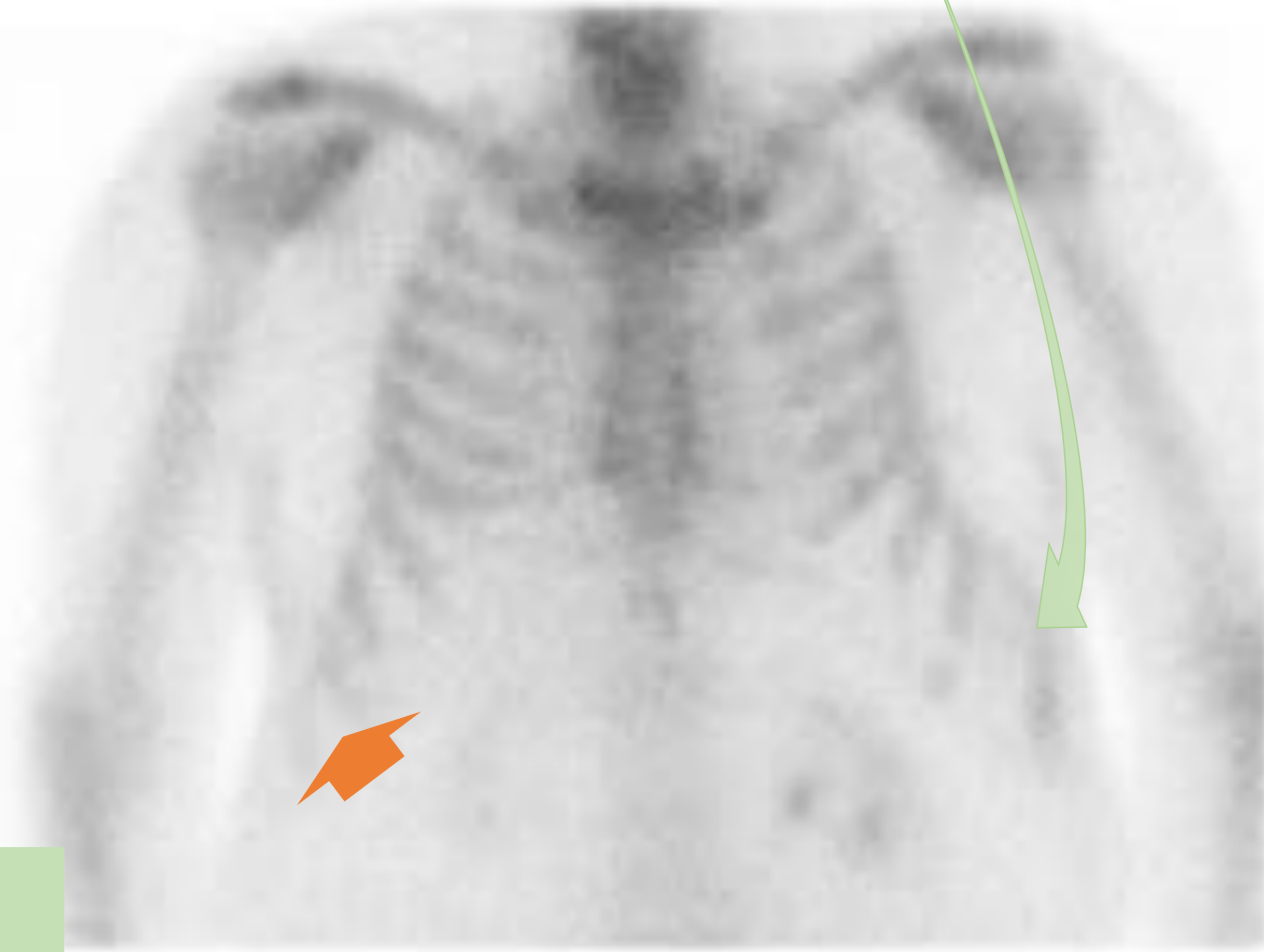

# ECOGRAFÍA EN TRAUMATISMOS DE LA PARED TORÁCICA

## PATOLOGÍA TRAUMÁTICA MUSCULAR



2



*Siguiendo con el mismo caso, casualmente el paciente tenía programada una Gammagrafía Ósea, que nos ofrece un detalle muy gráfico.*

- 1. En esta imagen posterior podemos apreciar la separación de las costillas inferiores izq. (flecha).*
- 2. En la incidencia anterior se objetiva la separación y "efecto de masa" en la zona inferior de la pared costal izquierda (flecha) en comparación con la pared costal derecha normal (flecha corta).*



## ECOGRAFÍA EN TRAUMATISMOS DE LA PARED TORÁCICA

### *PATOLOGÍA TRAUMÁTICA DE LA GRASA SUBCUTÁNEA*

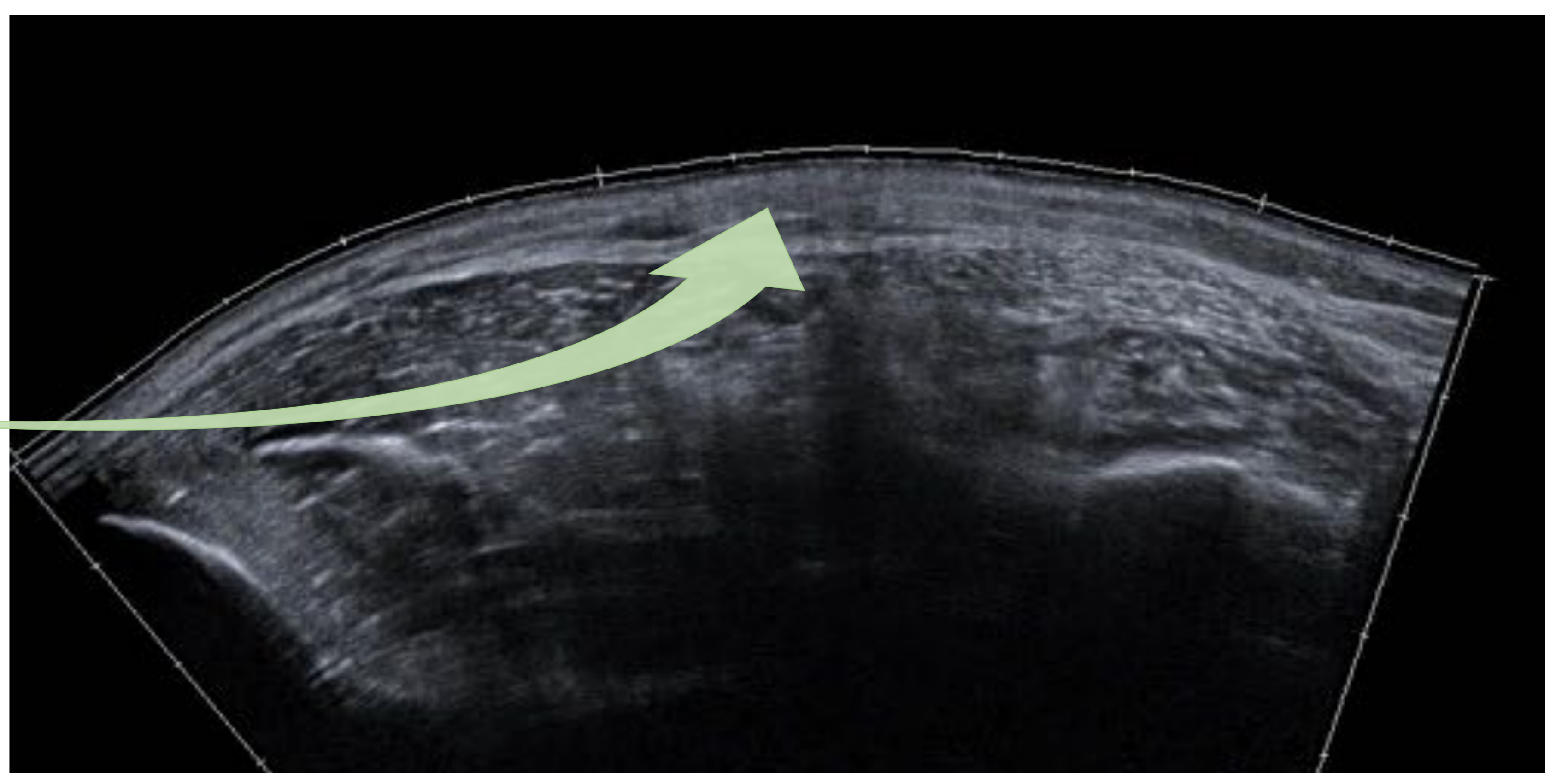
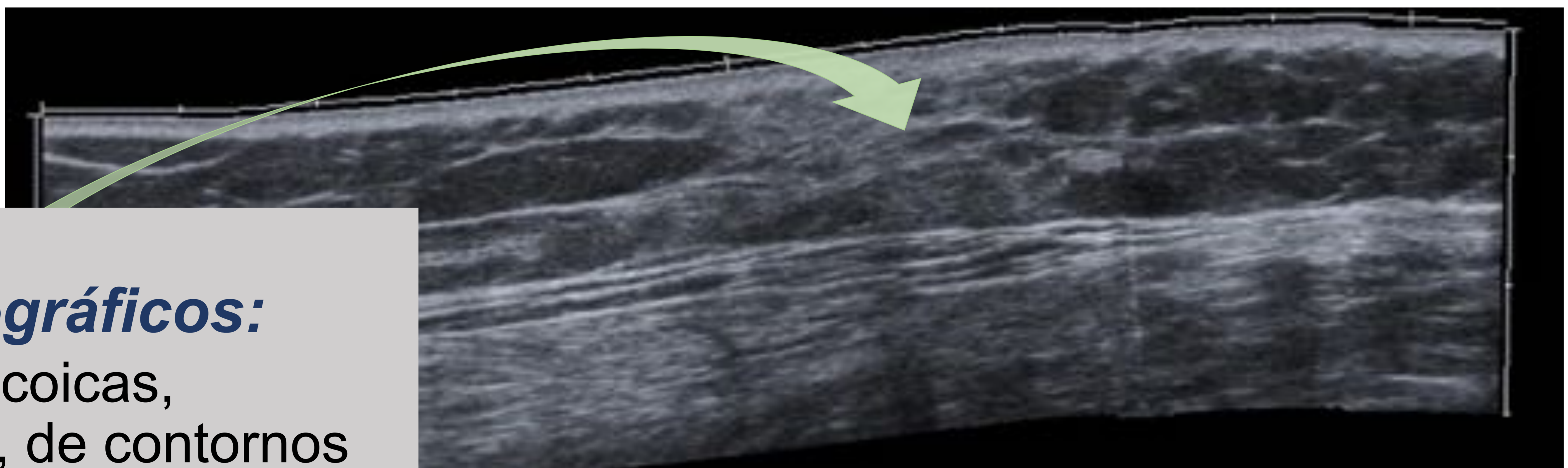
*Menos frecuente que en las extremidades inferiores.*

*Cambios en sus características según tiempo de evolución.*

### **CONTUSIÓN GRASA**

#### ***Signos ecográficos:***

. Áreas hiperecoicas, heterogéneas, de contornos mal definidos, tamaño variable y sin vasos en el estudio Power-Doppler.



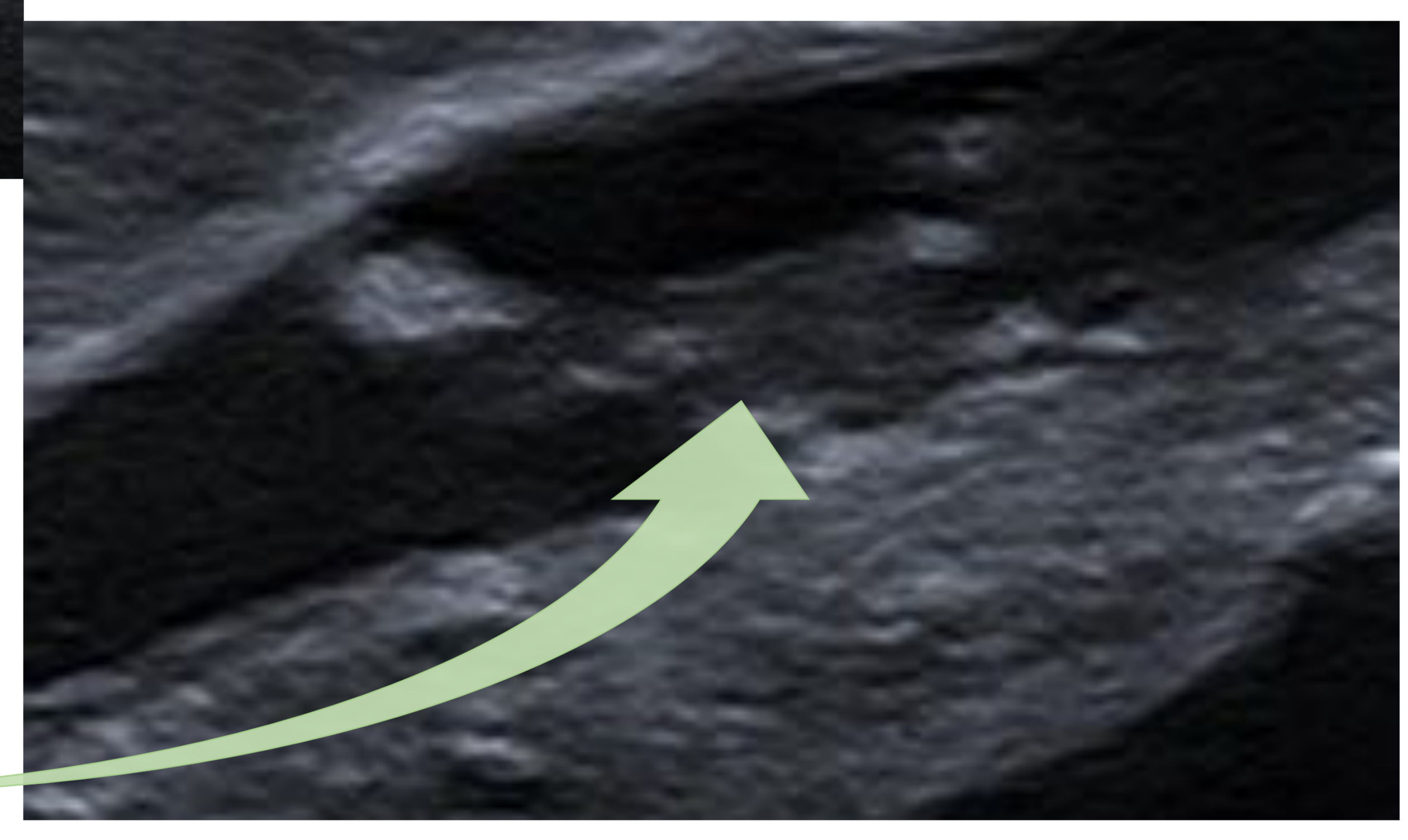
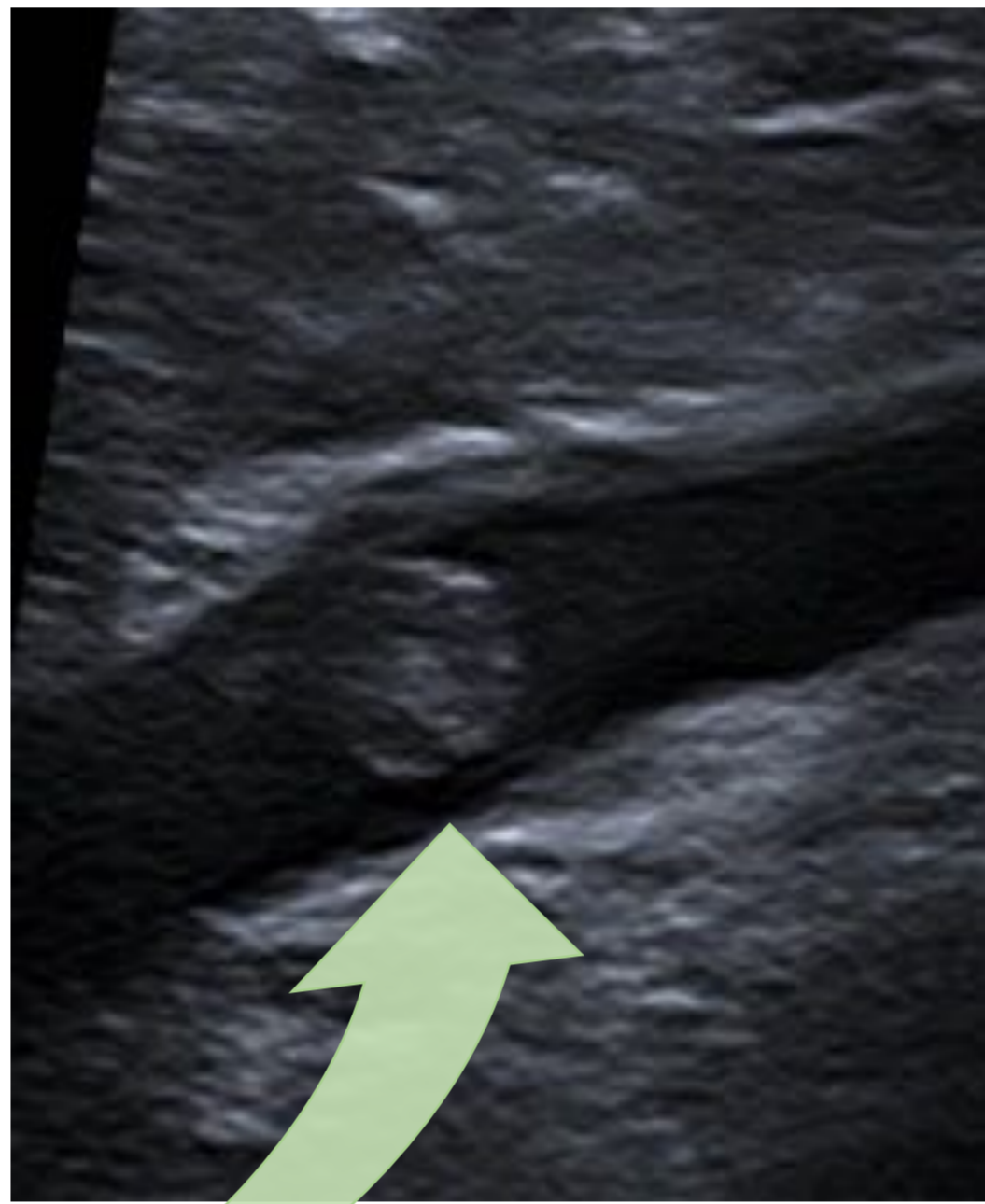


# ECOGRAFÍA EN TRAUMATISMOS DE LA PARED TORÁCICA

## PATOLOGÍA TRAUMÁTICA DE LA GRASA SUBCUTÁNEA

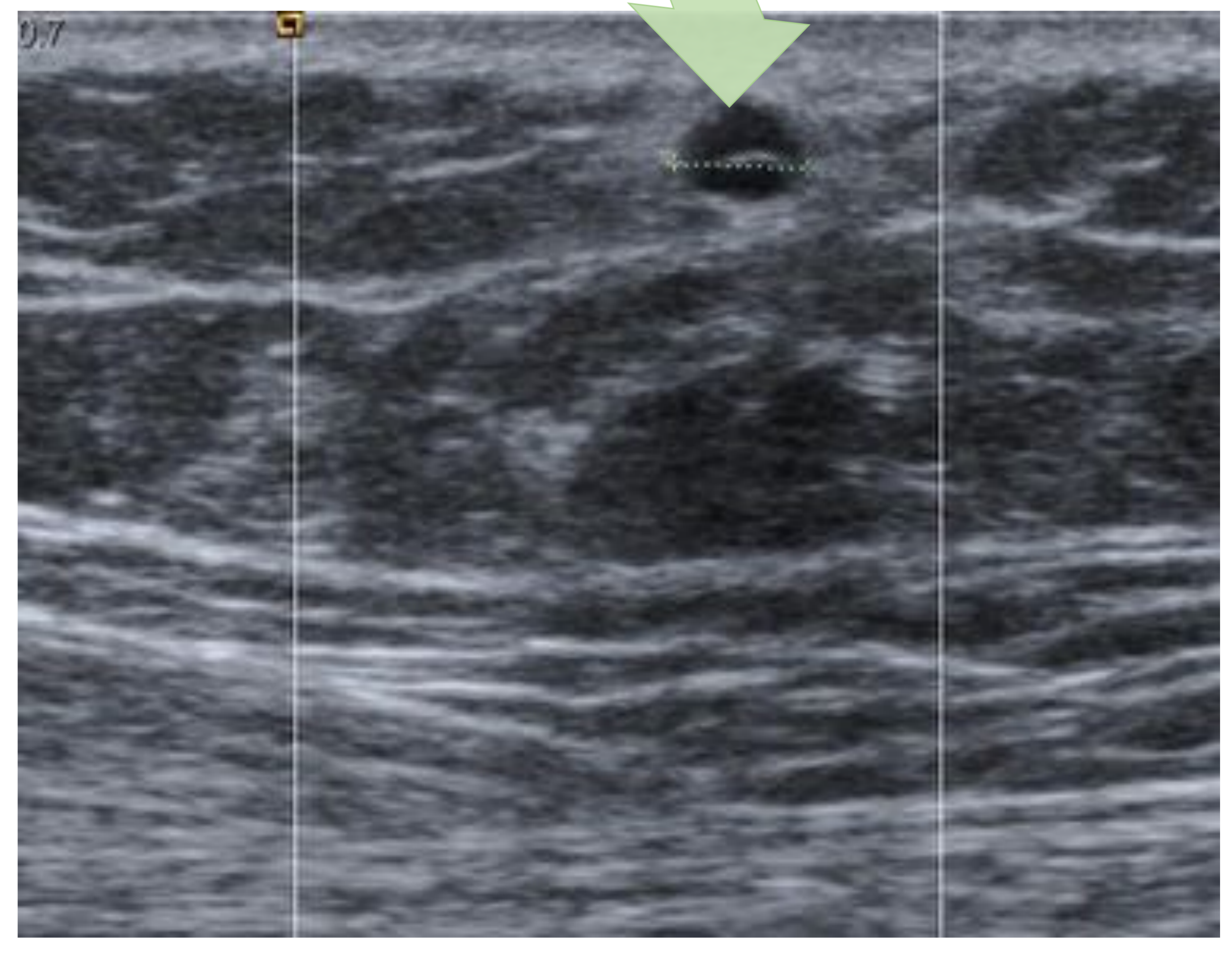
### ROTURA GRASA

**Signos ecográficos:**  
 . Disrupción de la grasa con lobulillos/fragmentos grasos dispersos en el hematoma.



### FOCOS DE LIPONECROSIS

**Signos ecográficos:**  
 . Focos hipoeicoicos en el área de contusión grasa en resolución, que pueden calcificar. Muy frecuentes en EEII.





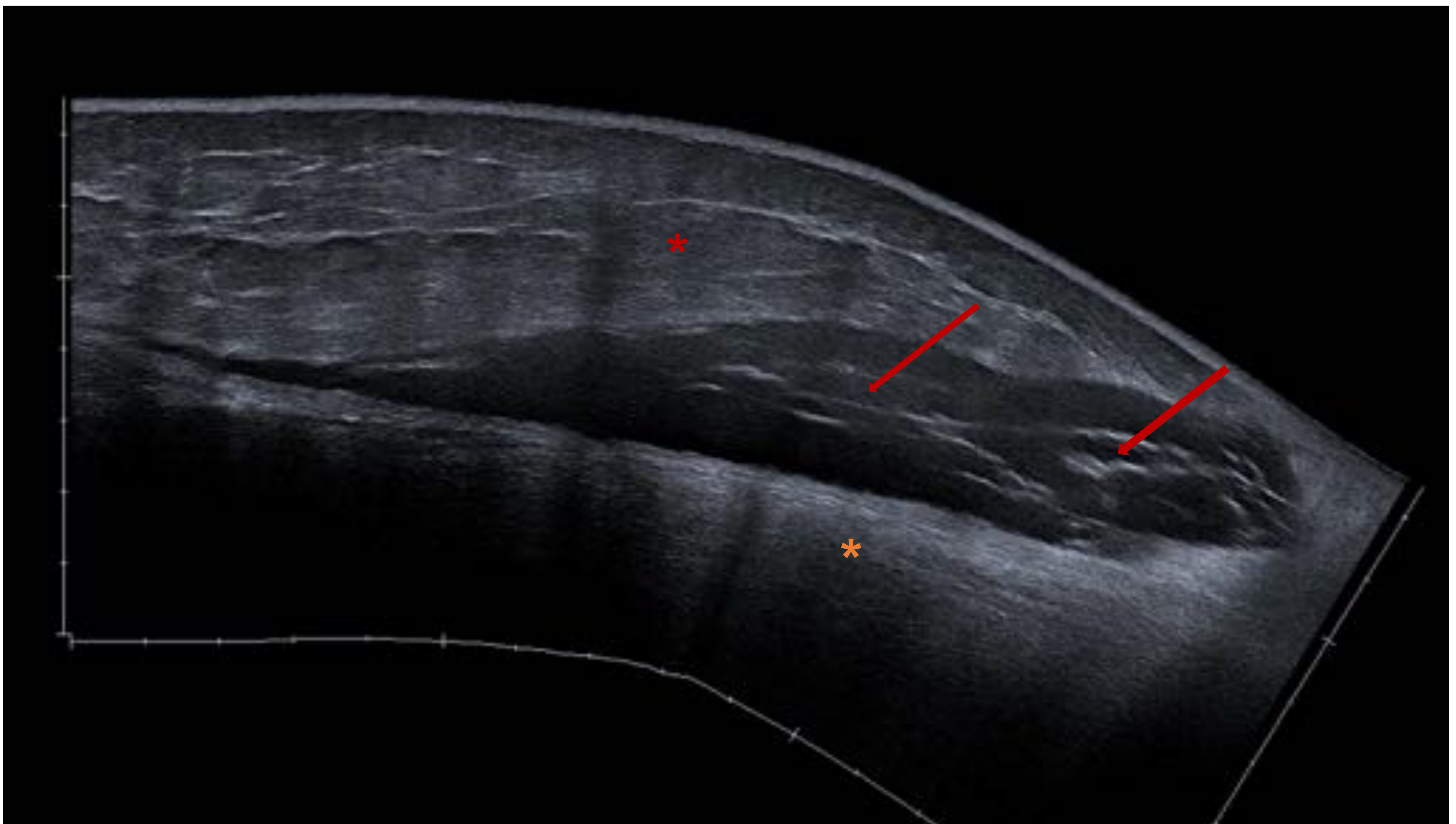# ECOGRAFÍA EN TRAUMATISMOS DE LA PARED TORÁCICA

## PATOLOGÍA TRAUMÁTICA DE LA GRASA SUBCUTÁNEA

### HEMATOMAS

#### *Signos ecográficos:*

. Colecciones hipoecoicas y heterogéneas, mal definidas, de tamaño variable y sin vasos en el estudio Doppler-Energía



*Gran hematoma en la zona tóraco-lumbar tras accidente de tráfico (moto).*  
 1. Colección hipoecoica entre el plano graso (asterisco rojo) y la musculatura (asterisco naranja).  
 2. Presencia de tabicaciones en el interior de la colección (flechas).

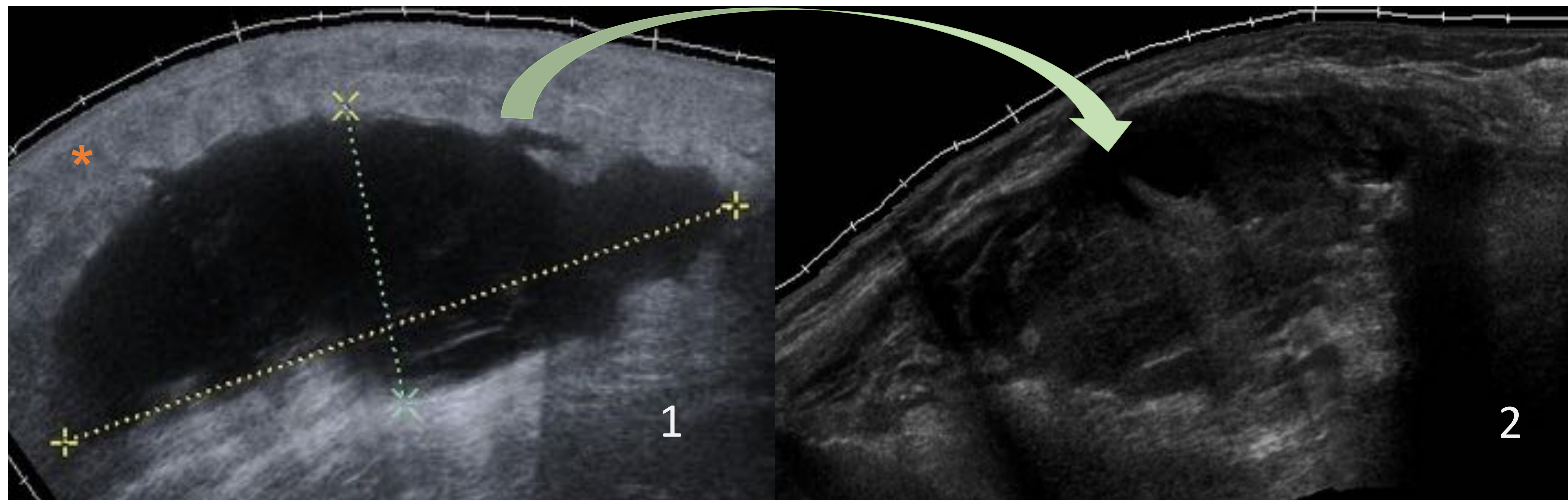


# ECOGRAFÍA EN TRAUMATISMOS DE LA PARED TORÁCICA

## PATOLOGÍA TRAUMÁTICA DE LA GRASA SUBCUTÁNEA

### HEMATOMAS

**Signos ecográficos:**  
 . Cambios en sus características según tiempo de evolución.



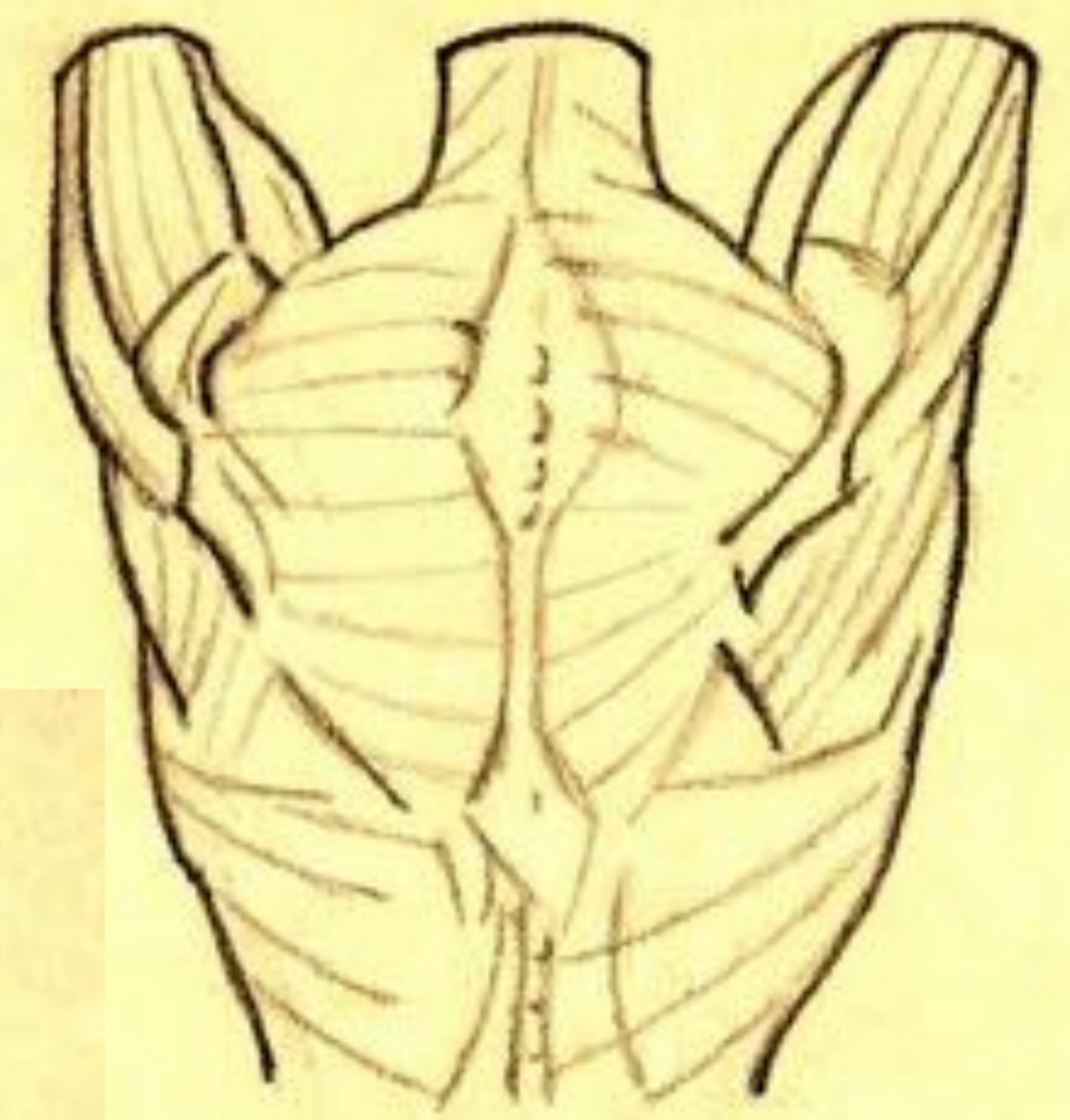
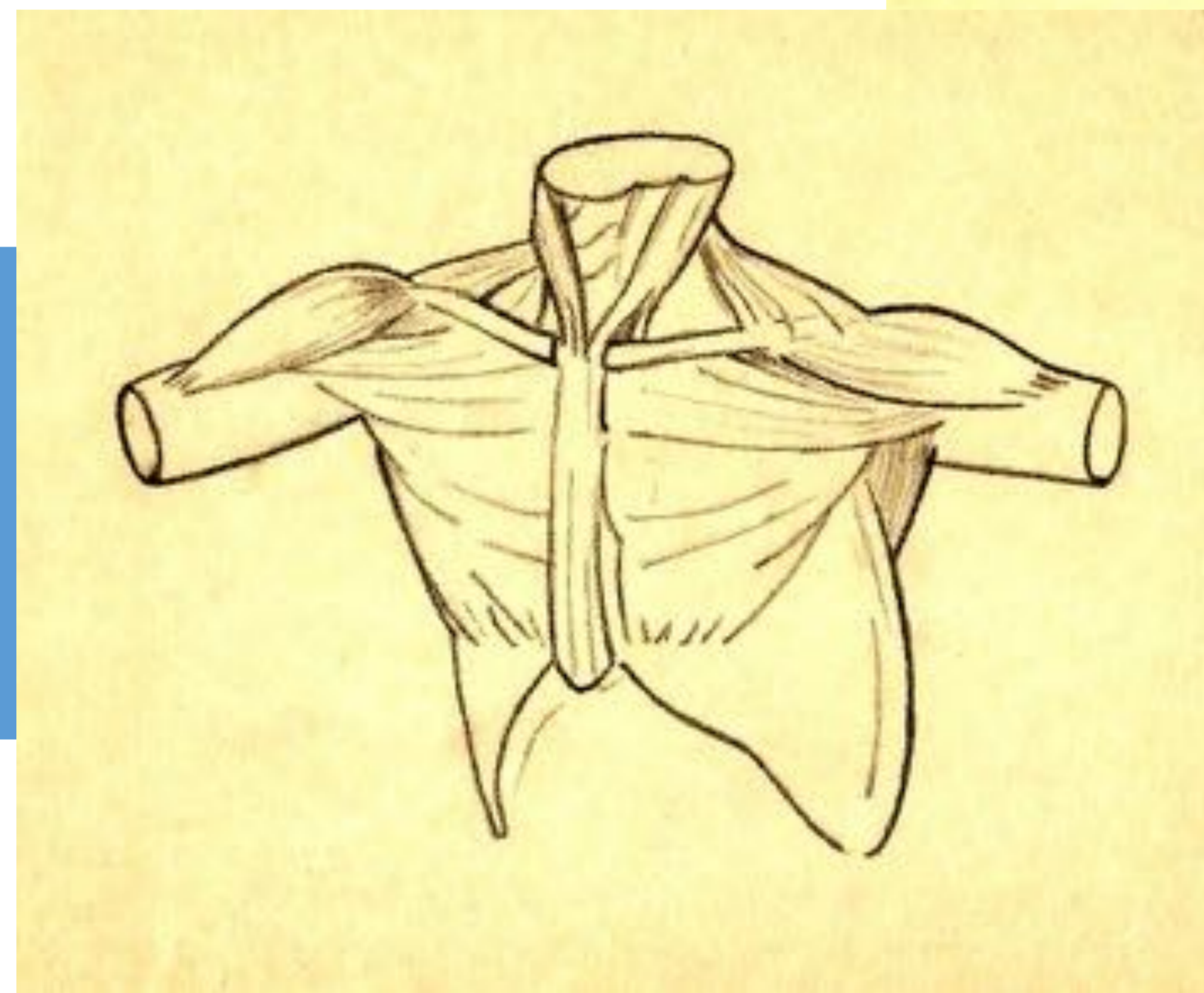
*Paciente anciano que sigue tratamiento anticoagulante y que sufre caída de espaldas con aparición de gran hematoma en la zona dorsal.*

- 1. La ecografía muestra aumento de la ecogenicidad de la grasa (asterisco) y una colección heterogénea y mal definida, correspondiente a hematoma.*
- 2. Ecografía realizada 15 días más tarde, donde podemos apreciar cambios en la ecogenicidad, forma y tamaño del hematoma*





## CONCLUSIONES



1. *Las estructuras de la pared torácica son superficiales y por ello la ecografía es una herramienta de gran valor diagnóstico en la patología traumática no grave e incluso, en algunos traumatismos, es más resolutive que otros estudios de imagen (Rx), menos costosa (RM) y no irradia (TC).*

2. *La ecografía de la pared torácica es rápida y sencilla. No precisa requisitos técnicos especiales y tiene la ventaja de que el paciente nos puede indicar los antecedentes, síntomas y la localización concreta de sus síntomas.*

Gràcies. Gracias. Eskerrik asko. Grazas

mdelamo@clínic.cat



## BIBLIOGRAFÍA

1. Lee RK, Griffith JF, Ng AW, Sitt JC. Sonography of the Chest Wall: A Pictorial Essay. J Clin Ultrasound. 2015 Nov-Dec;43(9):525-37
2. Griffith JF, Rainer TH, Ching AS, et al. Sonography compared with radiography in revealing acute rib fracture. AJR Am J Roentgenol 1999;173:1603.
3. Paik SH, Chung MJ, Park JS, et al. High-resolution sonography of the rib: can fracture and metástasis be differentiated? AJR Am J Roentgenol 2005;184:969.
4. Chan SS. Emergency bedside ultrasound for the diagnosis of rib fractures. Am J Emerg Med 2009;27:617.
5. You JS, Chung YE, Kim D, et al. Role of sonography in the emergency room to diagnose sternal fractures. J Clin Ultrasound 2010;38:135.
6. Hopper MA, Tirman P, Robinson P. Muscle injury of the chest wall and upper extremity. Semin Musculoskelet Radiol 2010;14:122.
7. Chira R, Chira A, Mircea PA. Thoracic Wall ultrasonography---normal and pathological findings. Pictorial essay. Med Ultrason 2011;13:228.
8. Restrepo CS, Martinez S, Lemos DF, et al. Imaging appearances of the sternum and sternoclavicular joints. Radiographics 2009;29:839.
9. Verhoeven F, Guillot X, Godfrin-Valnet M, Prati C, Wendling D. Ultrasonographic Evaluation of the Anterior Chest Wall in Spondyloarthritis: A Prospective and Controlled Study. J Rheumatol. 2015 Jan;42(1):87-92
10. Paik SH, Chung MJ, Parks JS, Goo JM, Im JG. High-resolution sonography of the rib: can fracture and metastasis be differentiated?. AJR Am J Roentgenol 2005 Mar;184(3):969-74.