

# Semiología cardiaca en Rx de tórax: lo que el R1 debe saber.

R. Díaz-Usechi, C. Tárrega, M. Tomás.

Hospital General de Castellón.

Castellón de la Plana.

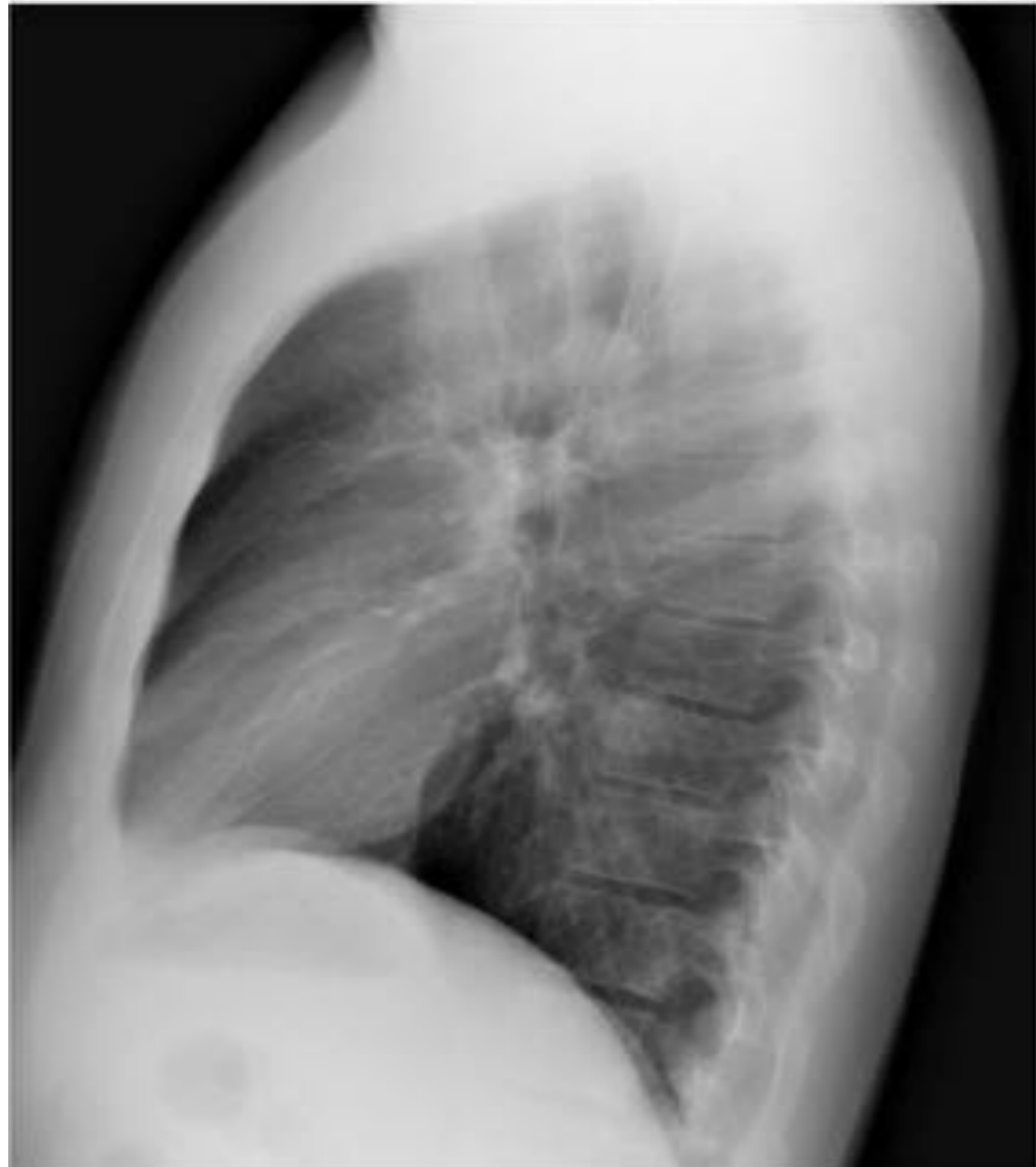
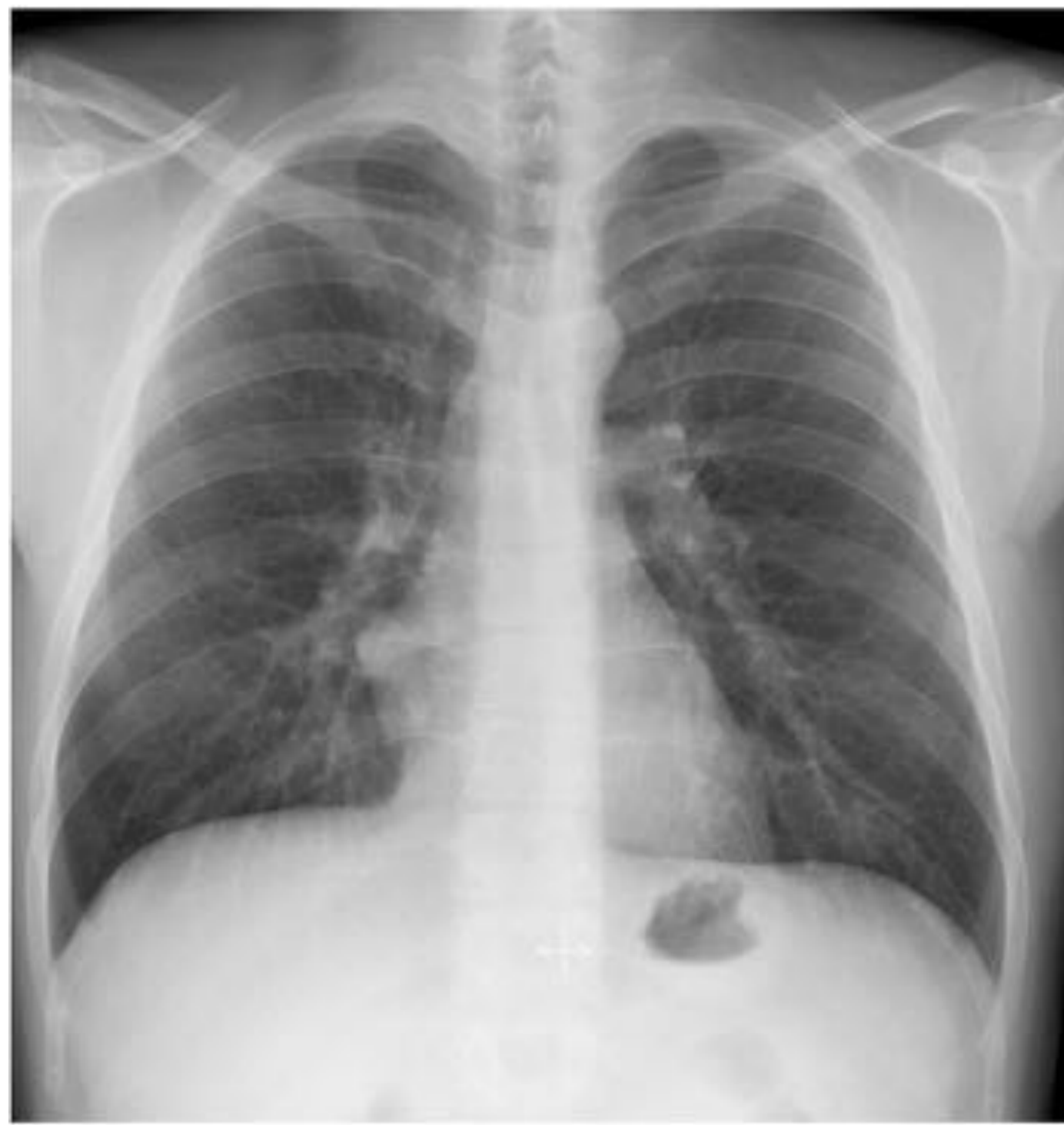## Objetivos:

- Conocer la normal localización y representación de estructuras de la silueta cardiaca, reconocer variantes anatómicas y principales alteraciones patológicas.
- Conocer las variaciones en el tamaño de la silueta cardiaca y el crecimiento de cavidades.
- Conocer las principales causas y representación de la insuficiencia cardiaca y cardiopatías.
- Conocer la localización básica de las válvulas cardiacas y dispositivos de electroestimulación.

## Índice:

- Lectura sistemática de la Rx de tórax desde la perspectiva cardiaca.
- Localización del corazón y otras estructuras.
- Tamaño del corazón (Crecimiento global/selectivo).
- Cardiopatías con ICT normal/aumentado.
- Insuficiencia cardiaca

## Anatomía y localización:



Silueta cardiaca en RX simple.

Aurícula Derecha.

Ventrículo derecho

Ventrículo izquierdo.

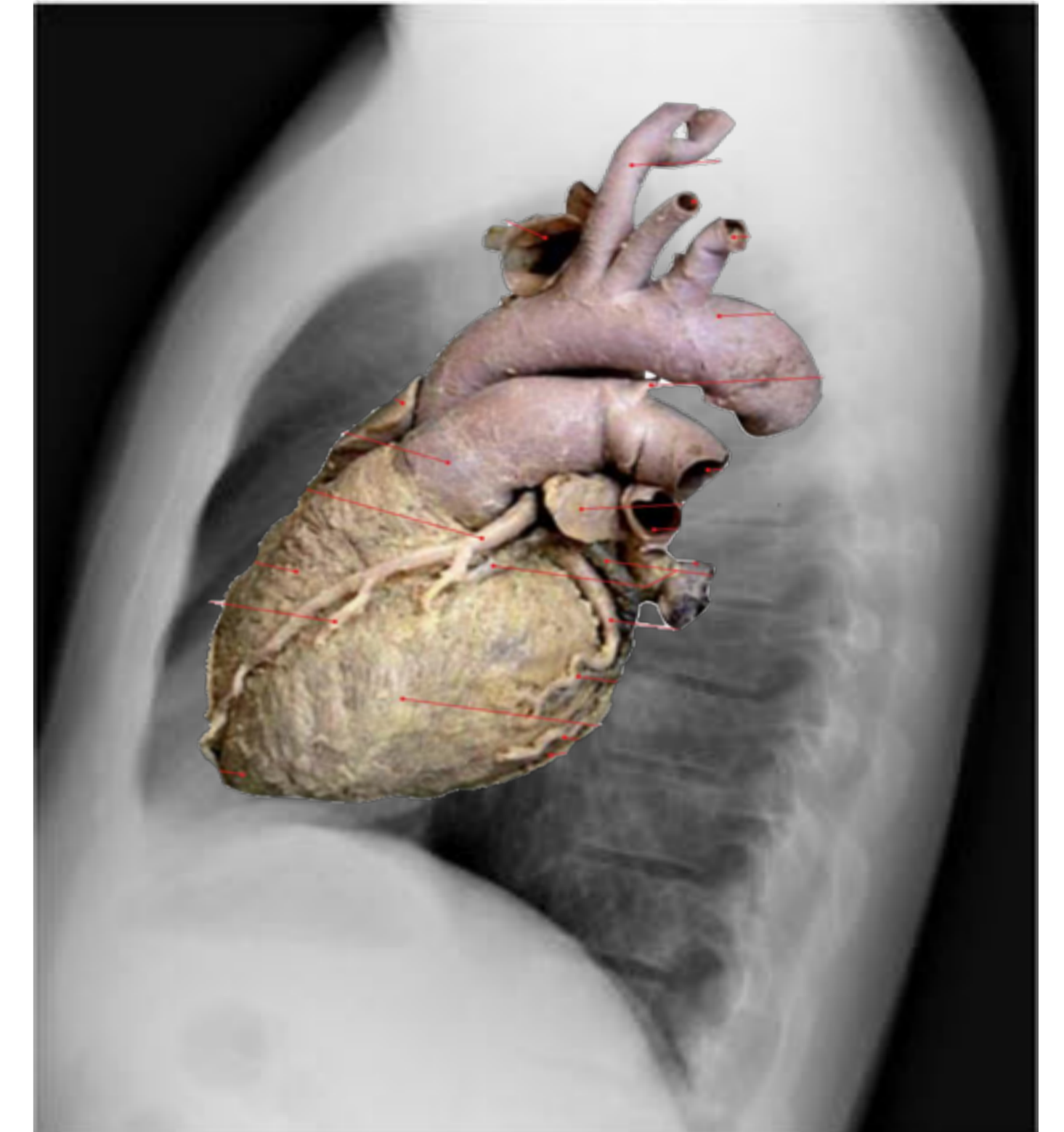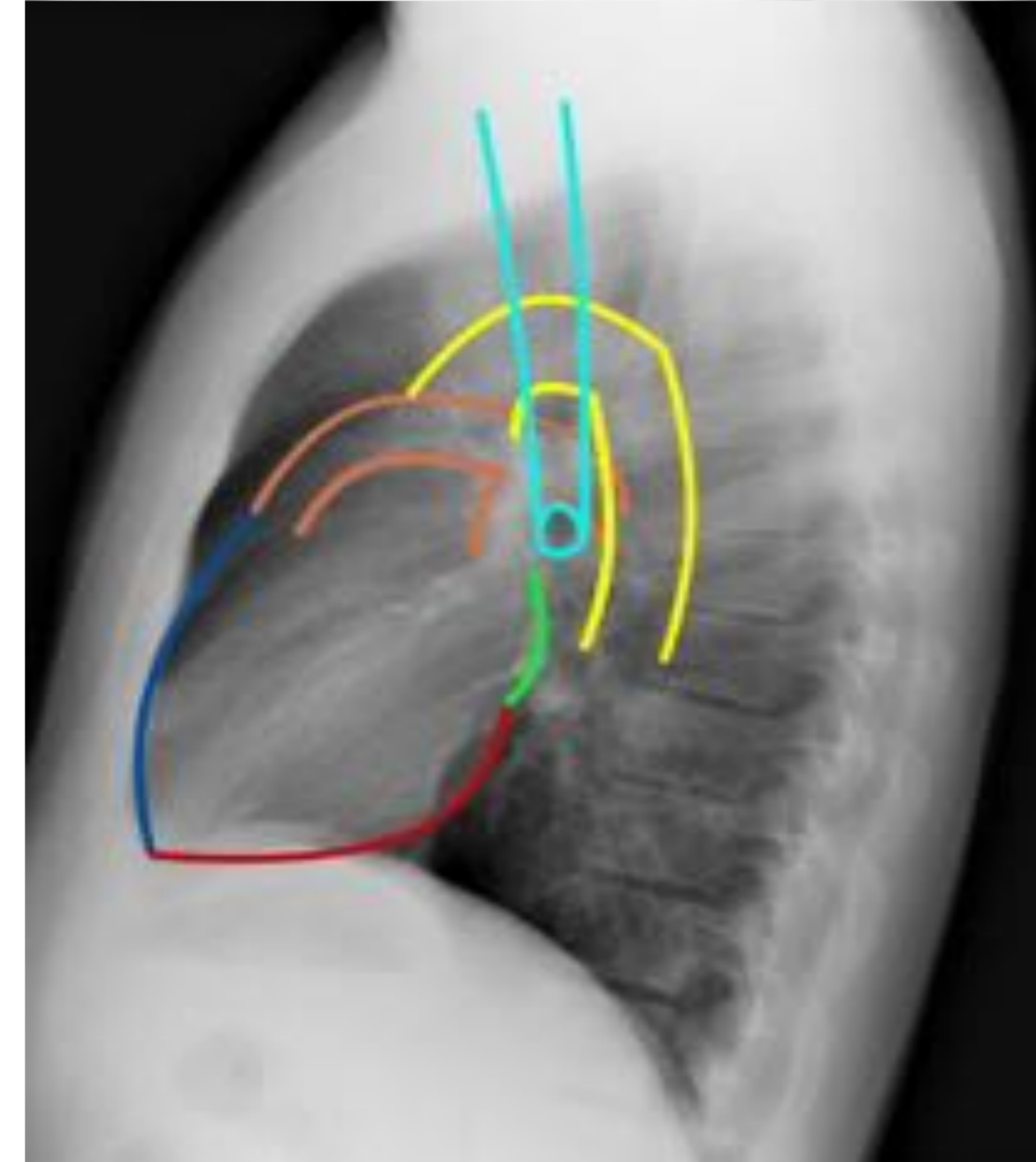
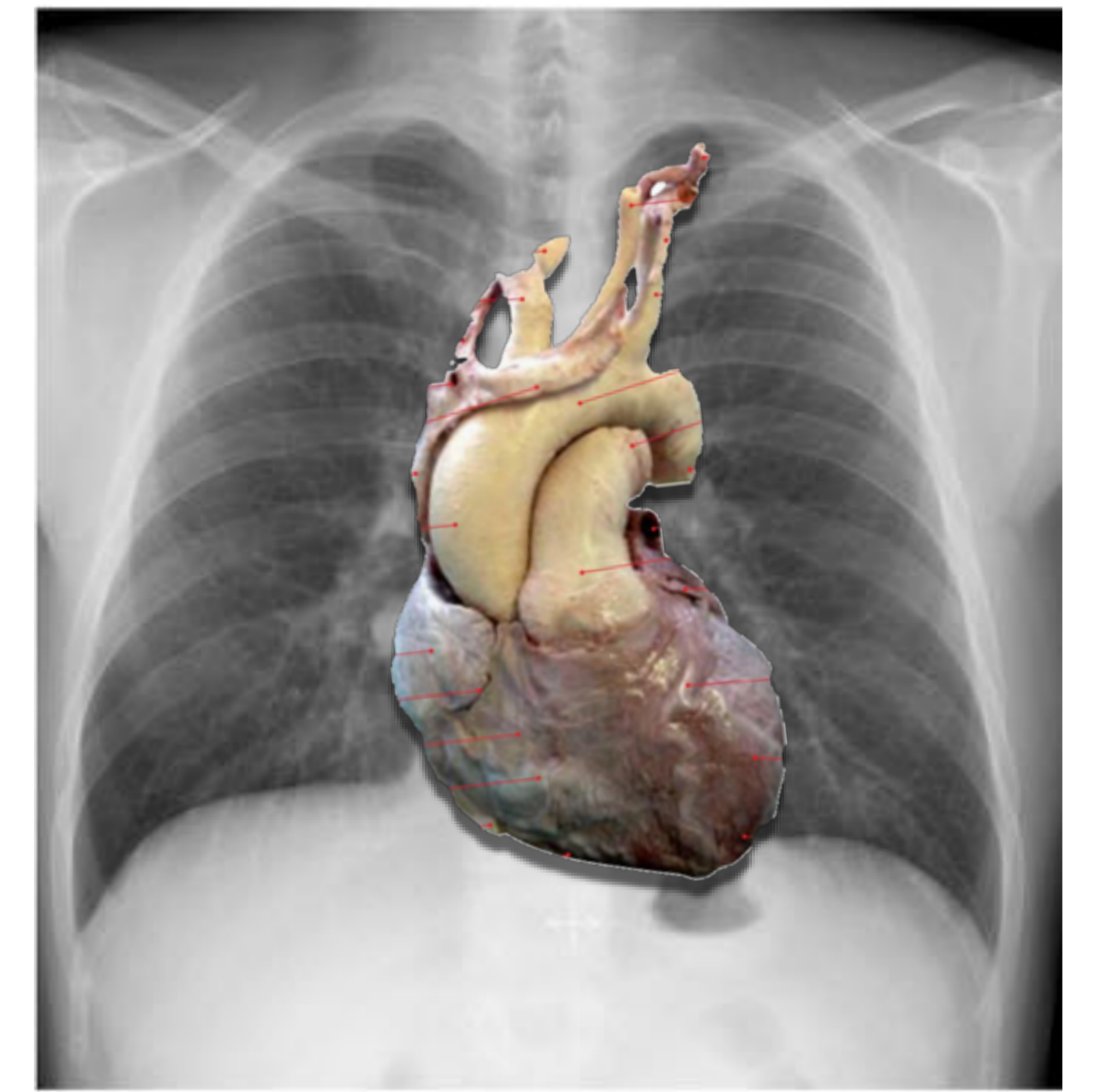
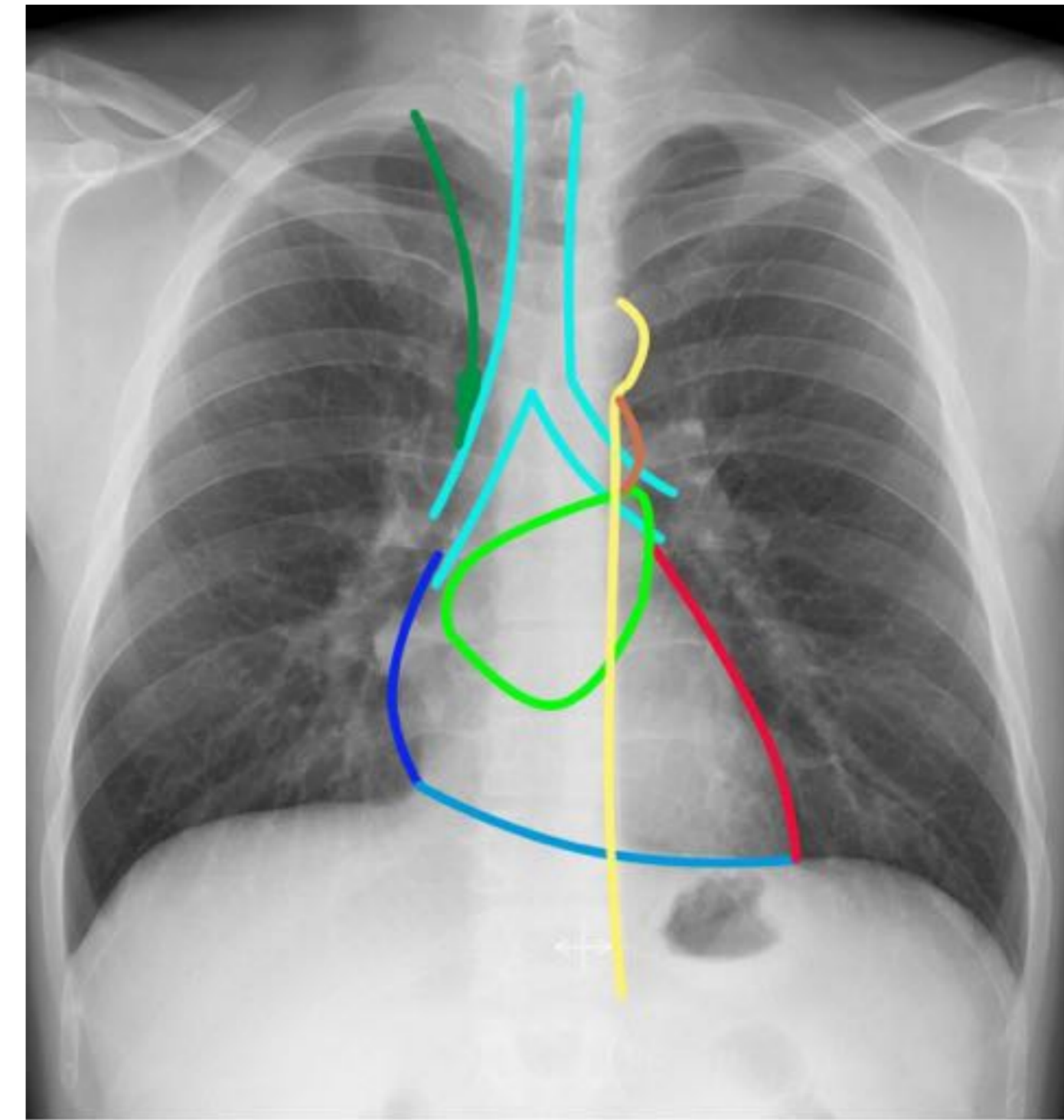
Aurícula izquierda.

Vía respiratoria.

Arteria pulmonar.

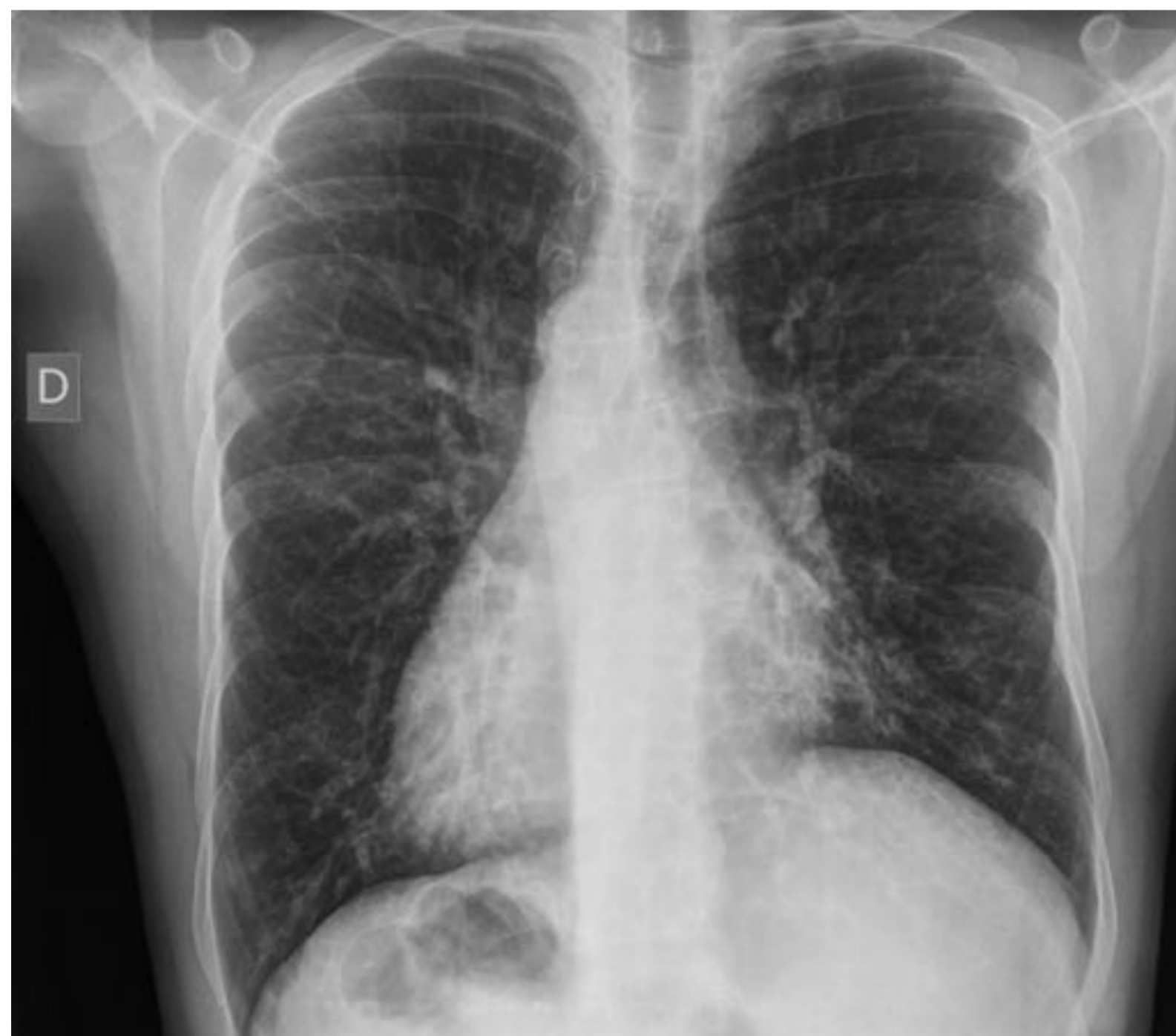Arco aórtico.

Cava sup + ácigos.



RX PA y lat de tórax, esquema con superposición de estructuras y silueta cardiaca

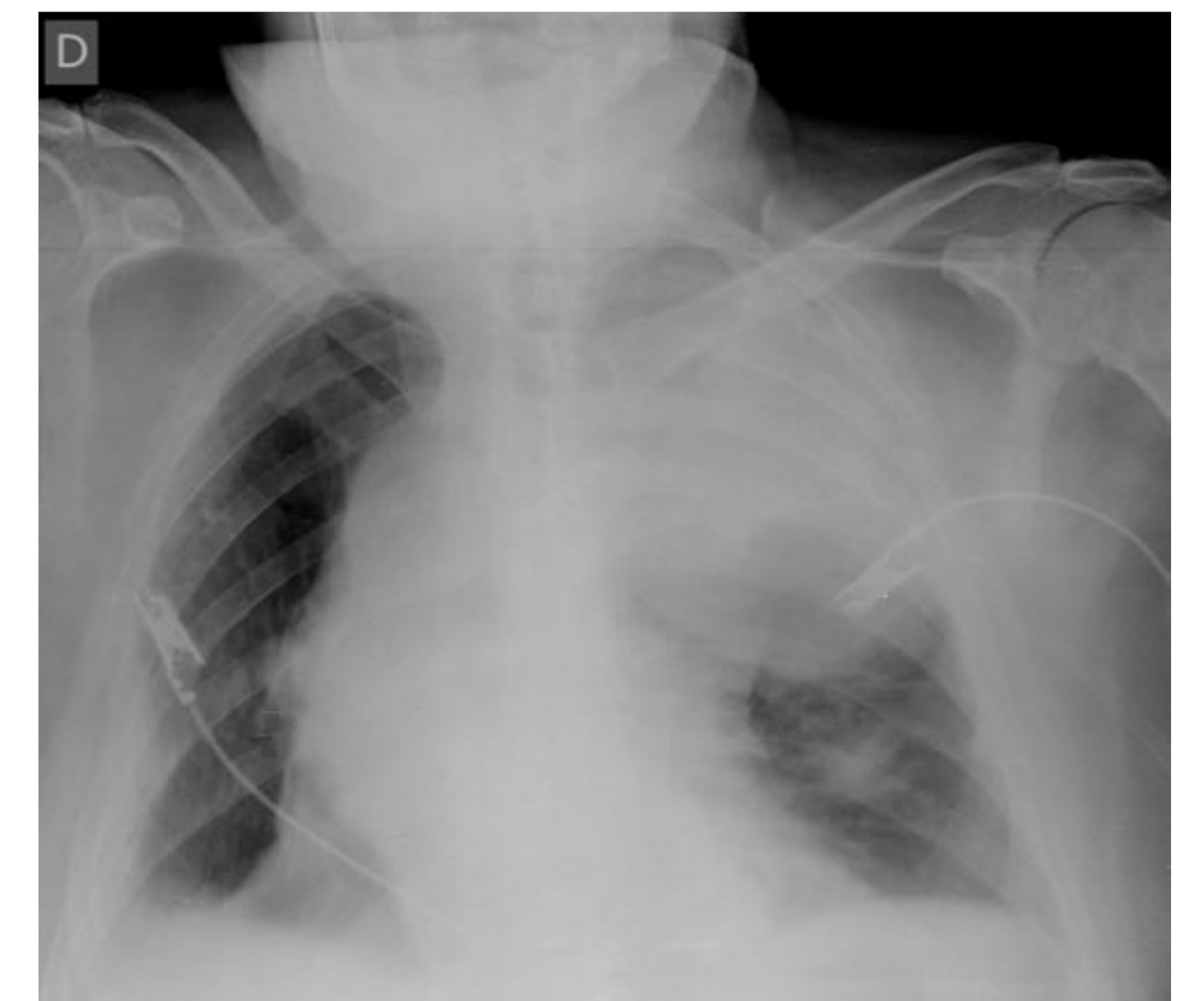
Importante conocer la **normal** representación de la silueta cardiaca en **Rx simple** para:



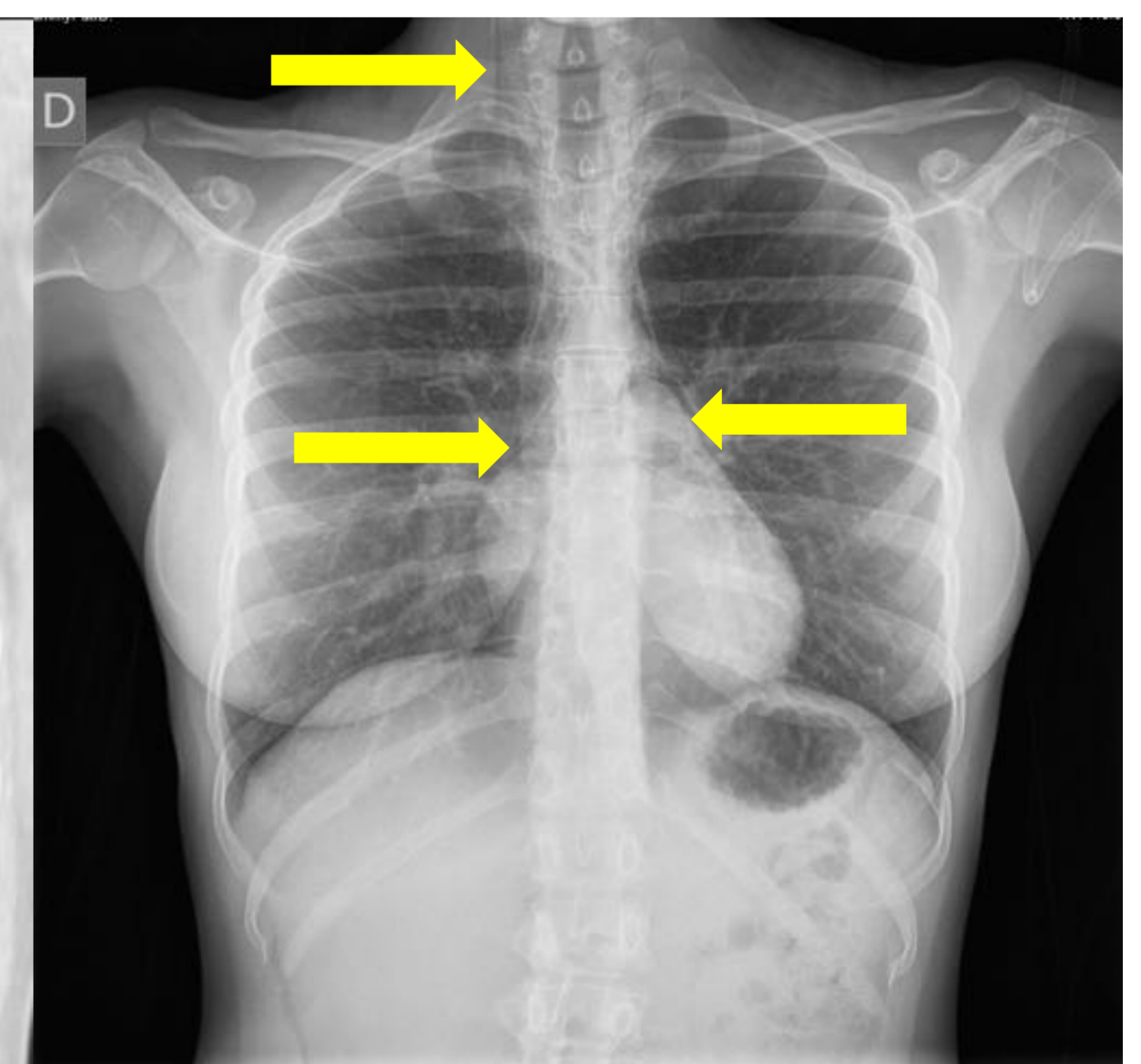
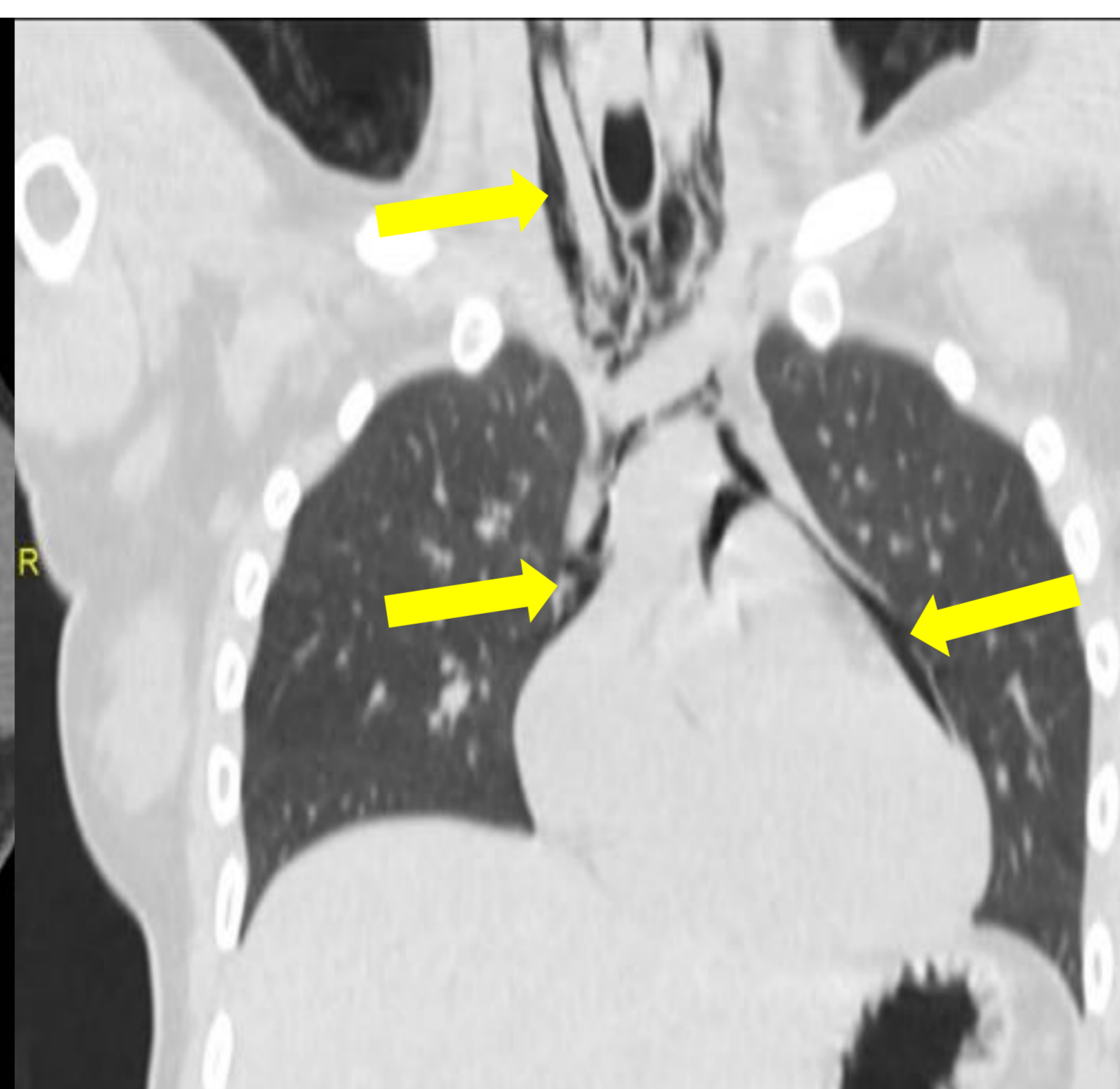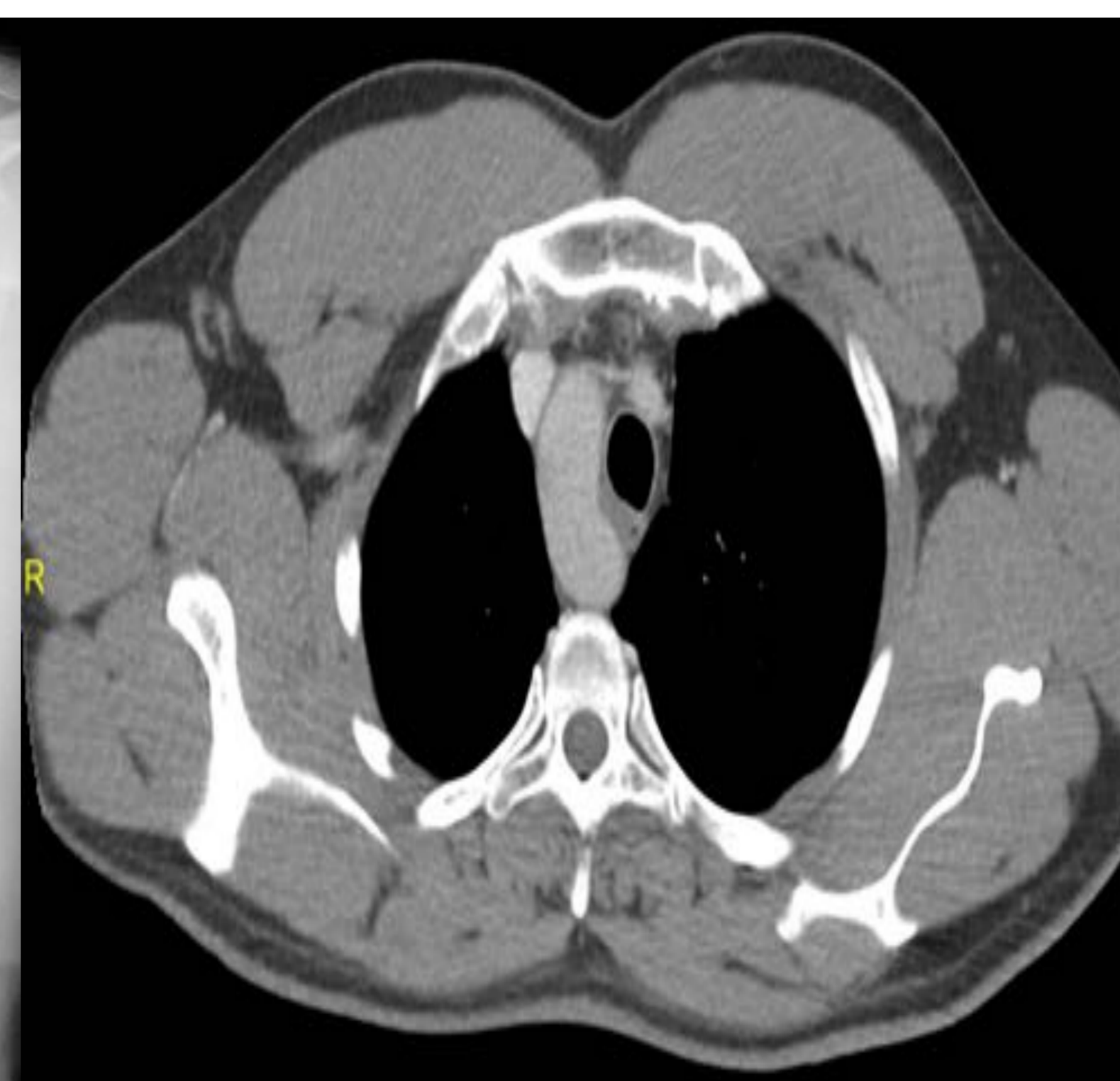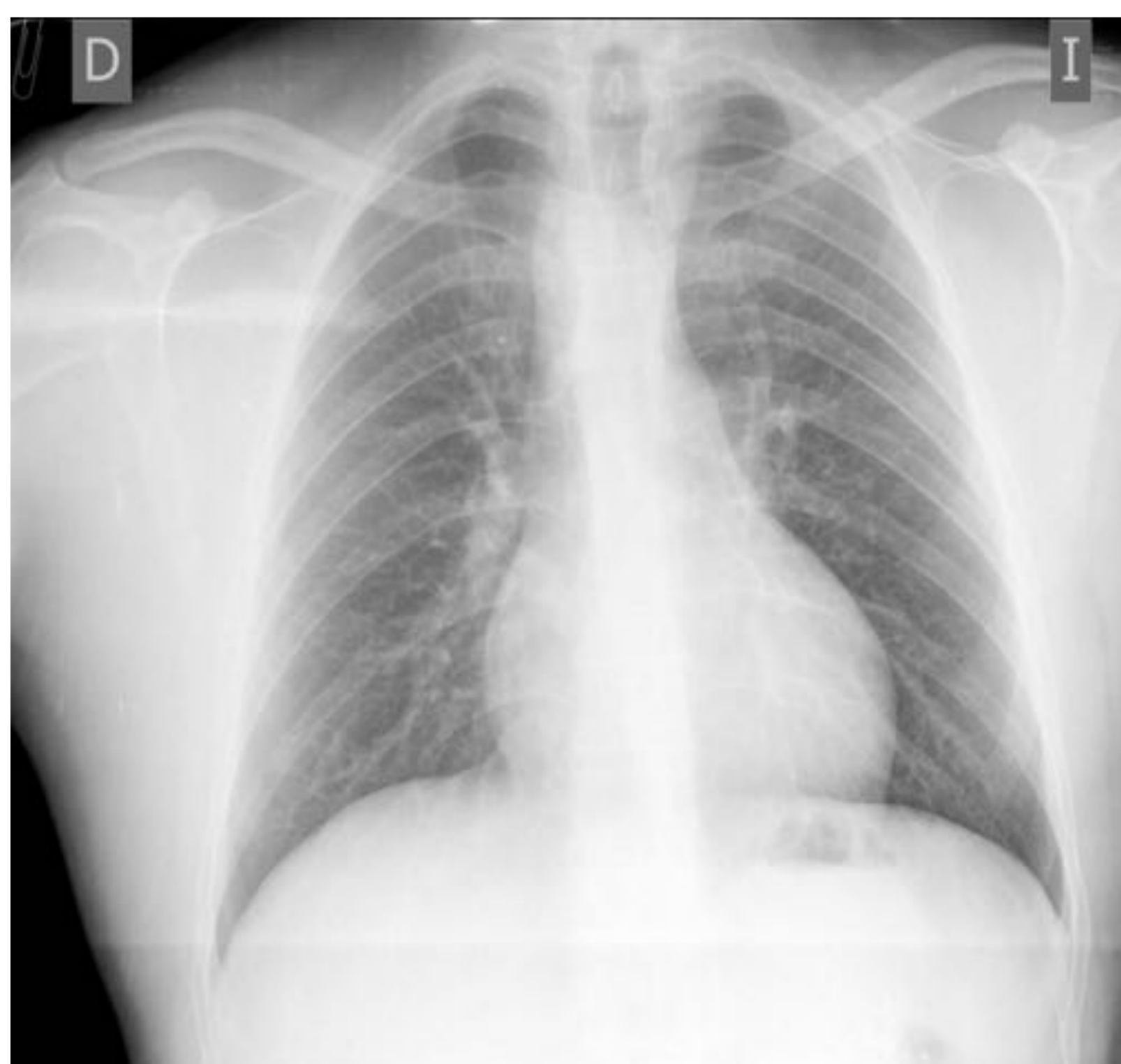Sdme. Kartagener completo

- Detectar **variantes** de la normalidad.

- Detectar hallazgos **patológicos**.



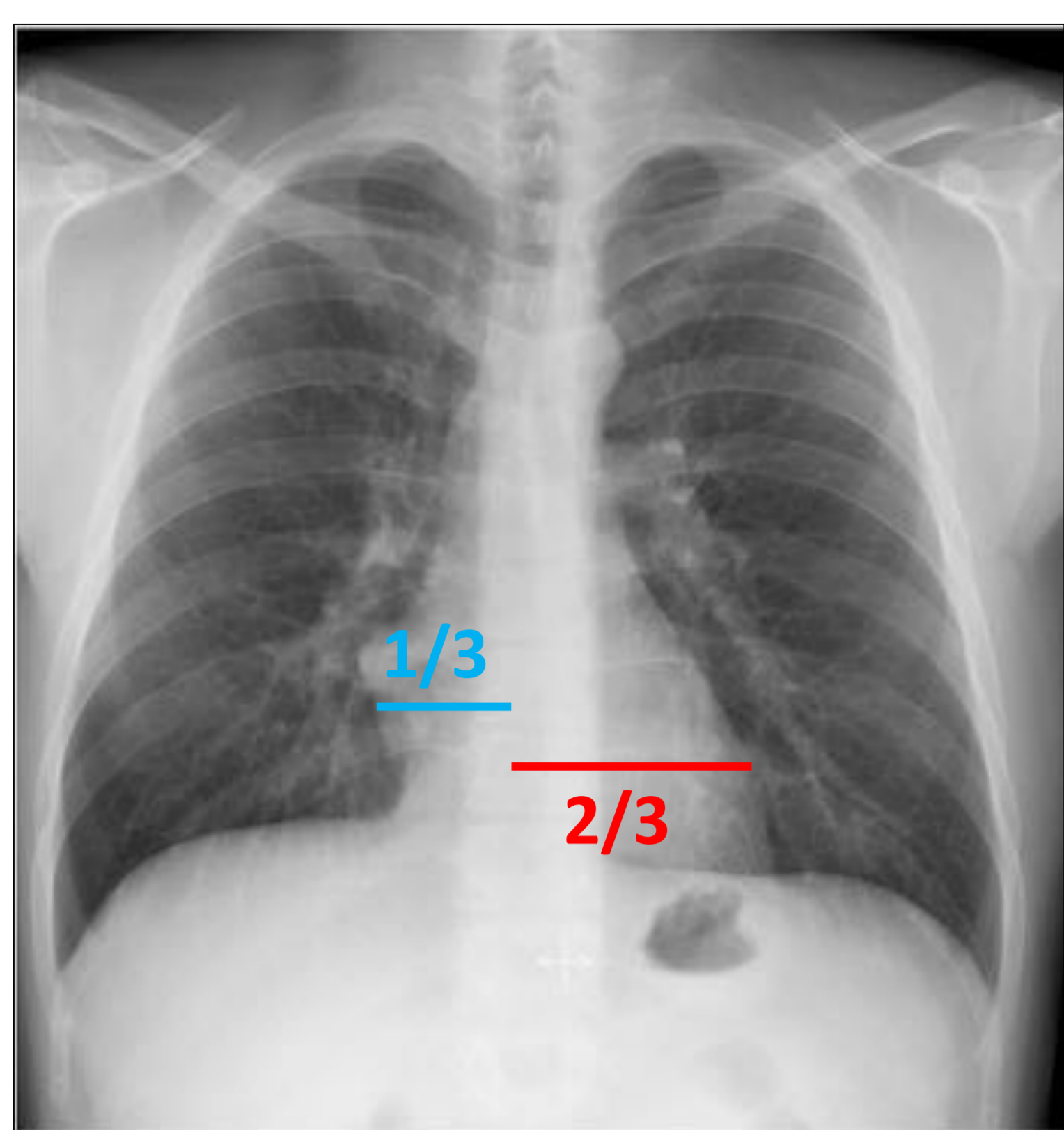
Rotura aneurisma aortico.



Rx simple y TC: Arco aórtico derecho

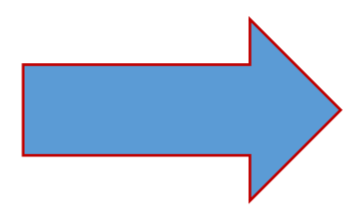
TC y Rx: Neumomediastino 2º crisis asmática.

## Anatomía y localización:



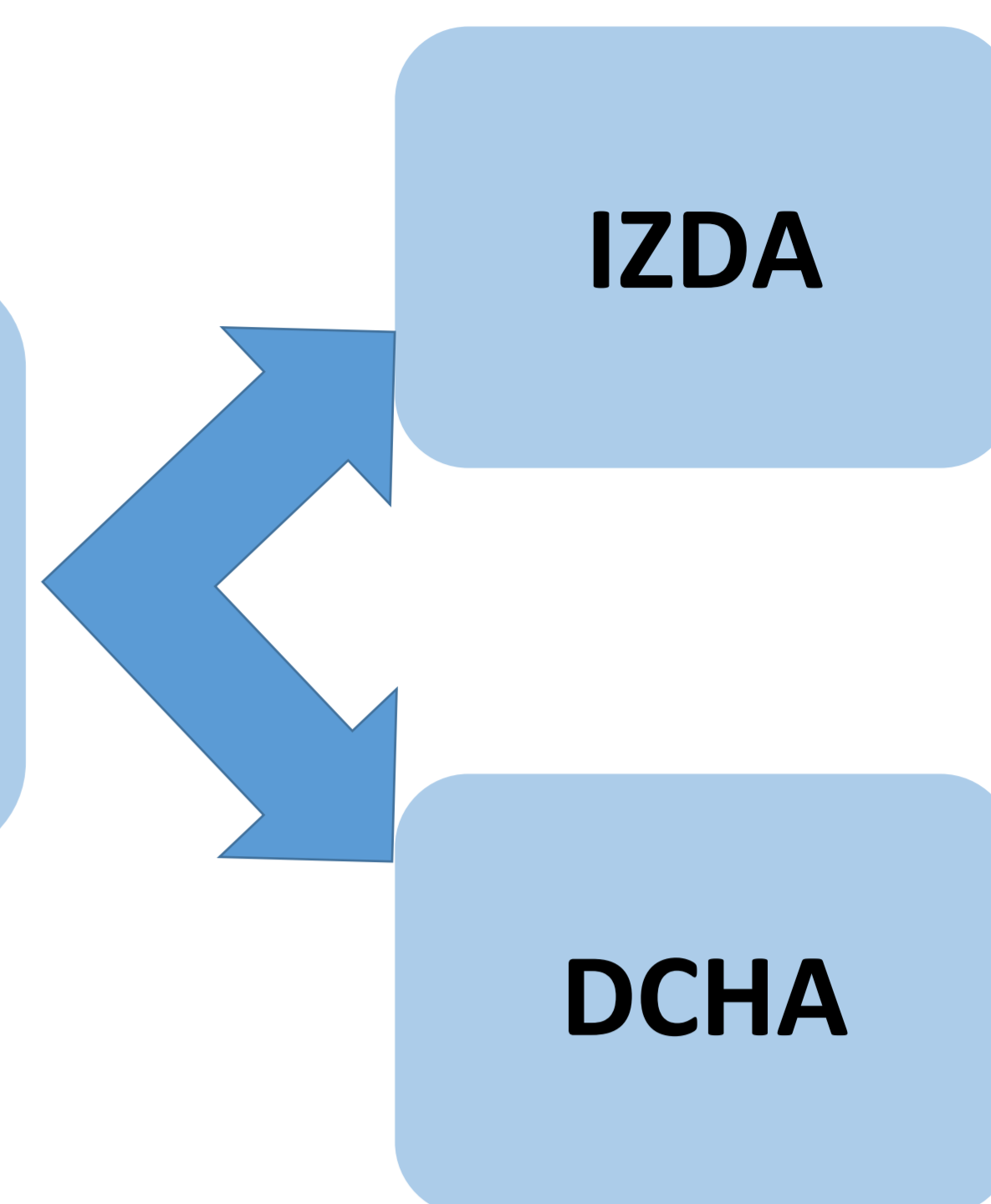
• En condiciones normales:

- 1/3 a la derecha
- 2/3 a la izquierda



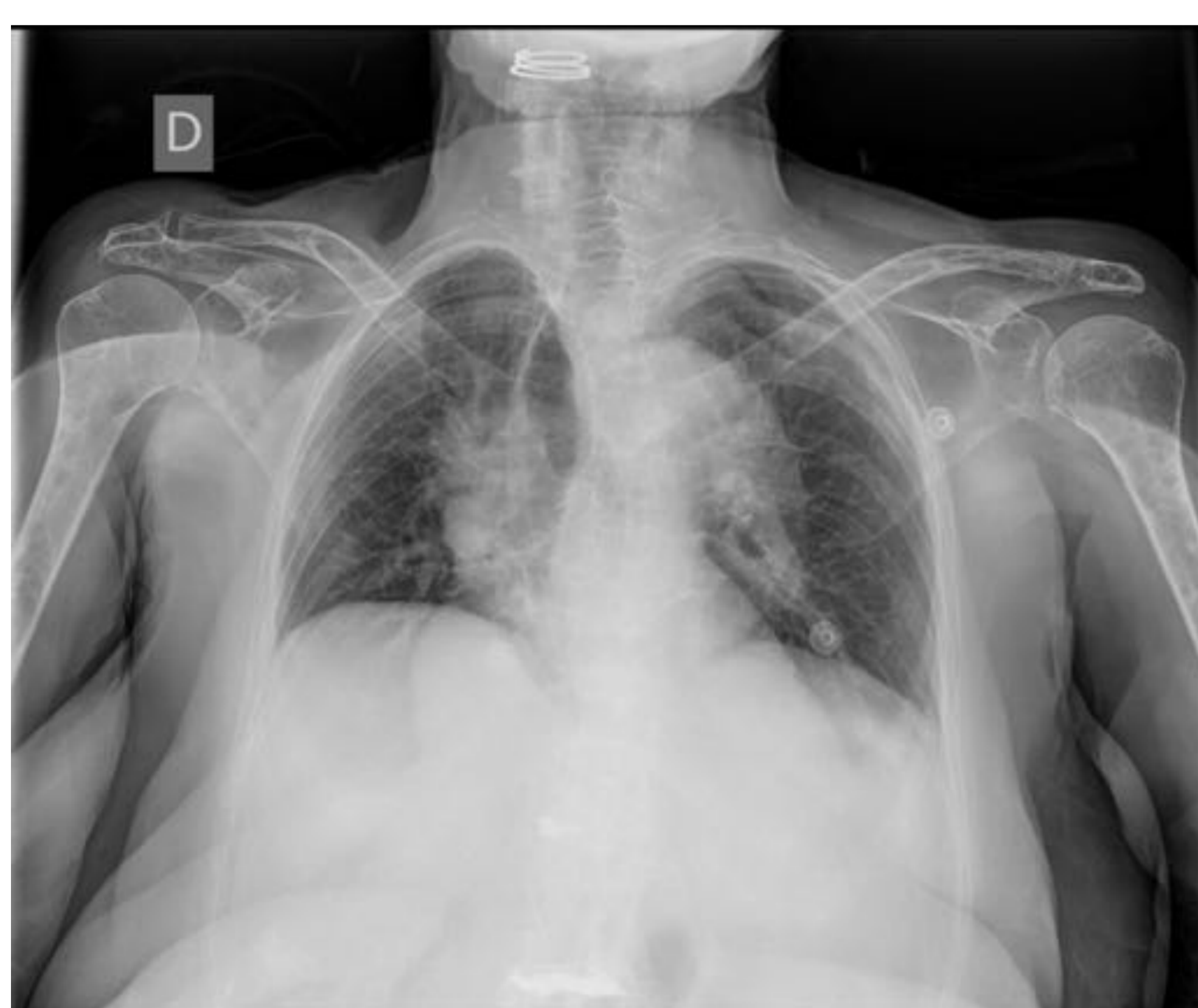Desplazamiento silueta cardiaca

Múltiples etiologías

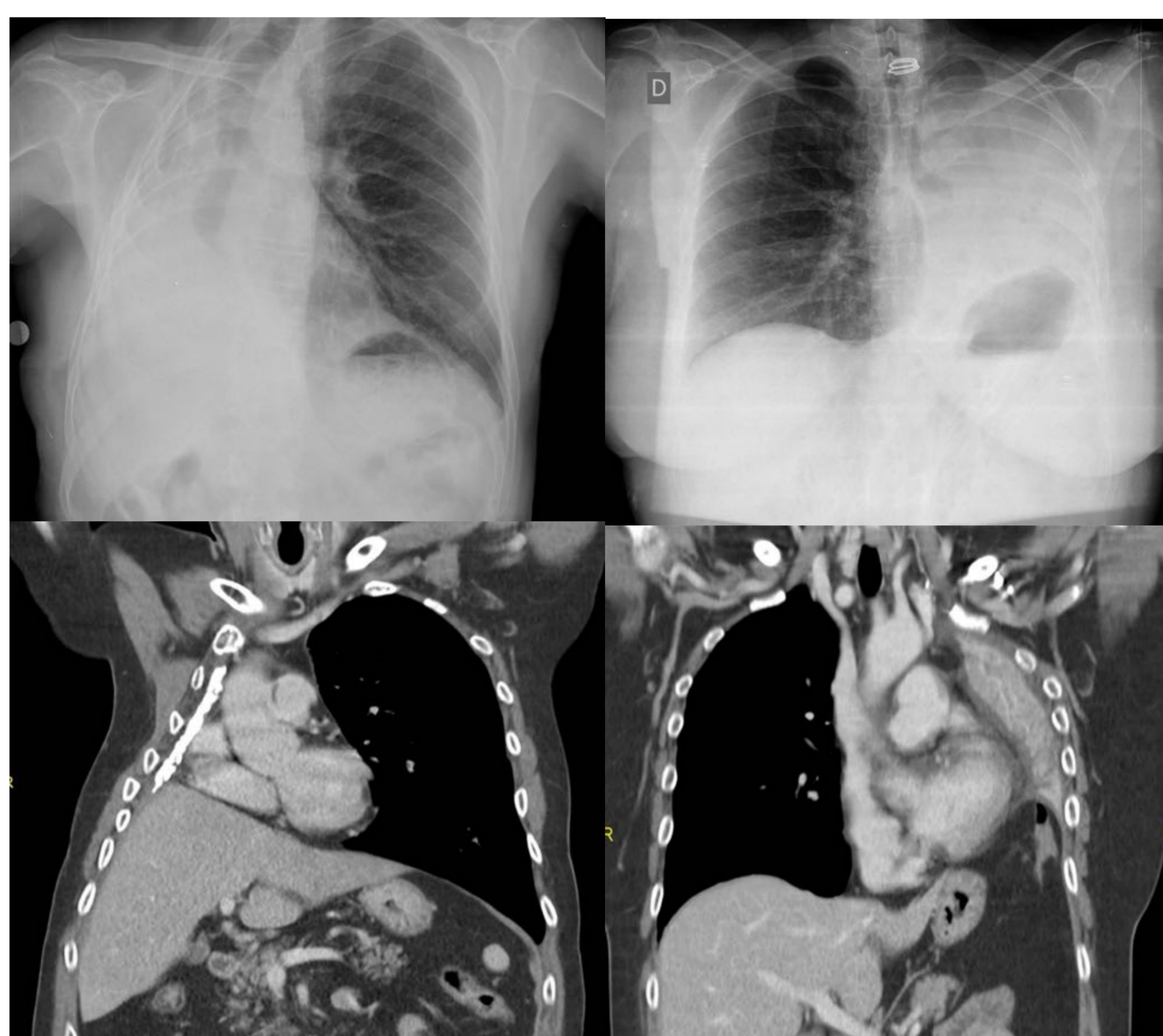


Rx Tórax PA: localización normal de la silueta cardiaca.

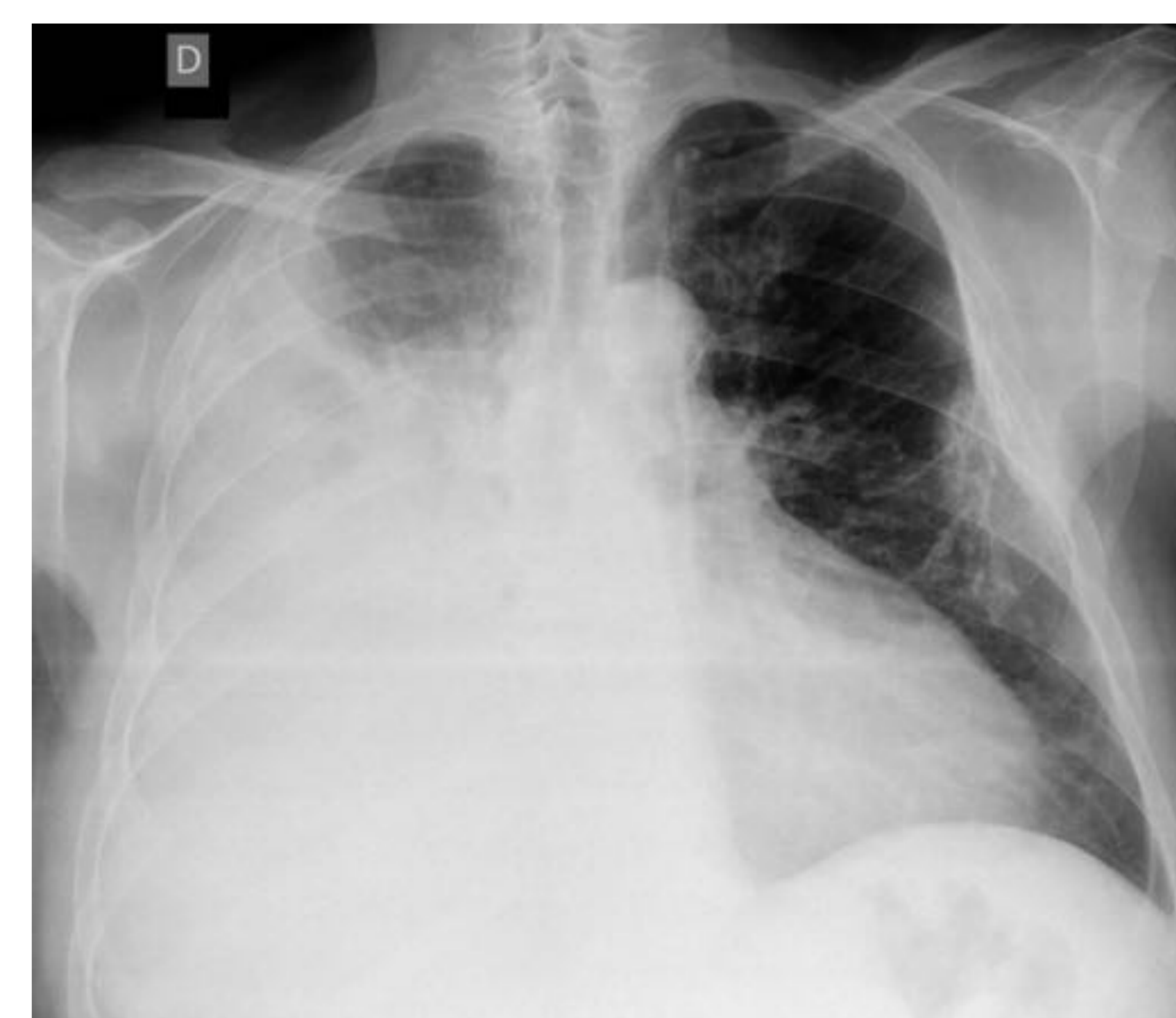
### ▪ Estudio rotado \*



### ▪ Lobectomía/Atelectasia

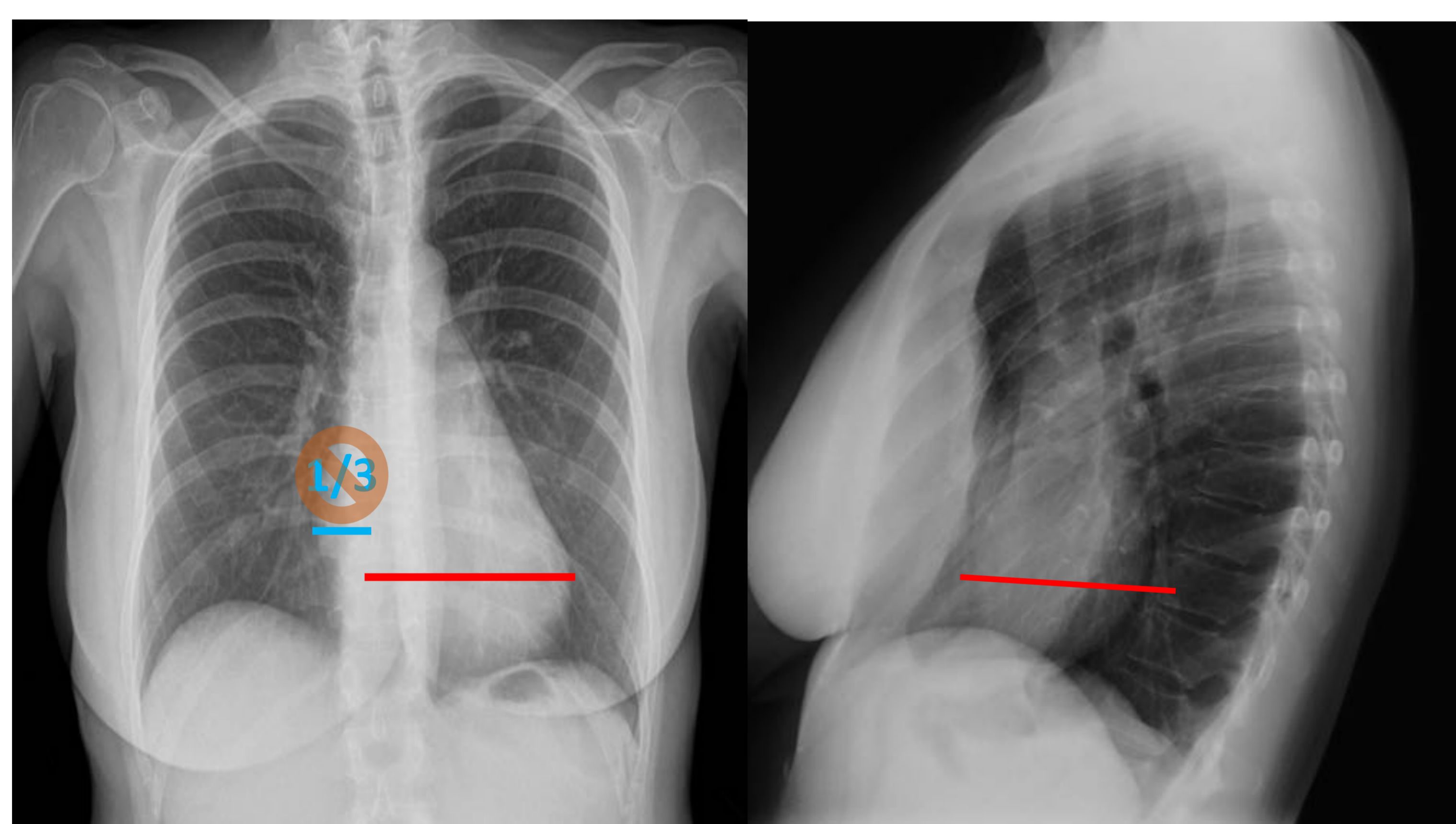


### ▪ Derrame pleural



### ▪ Pectum Excavatum

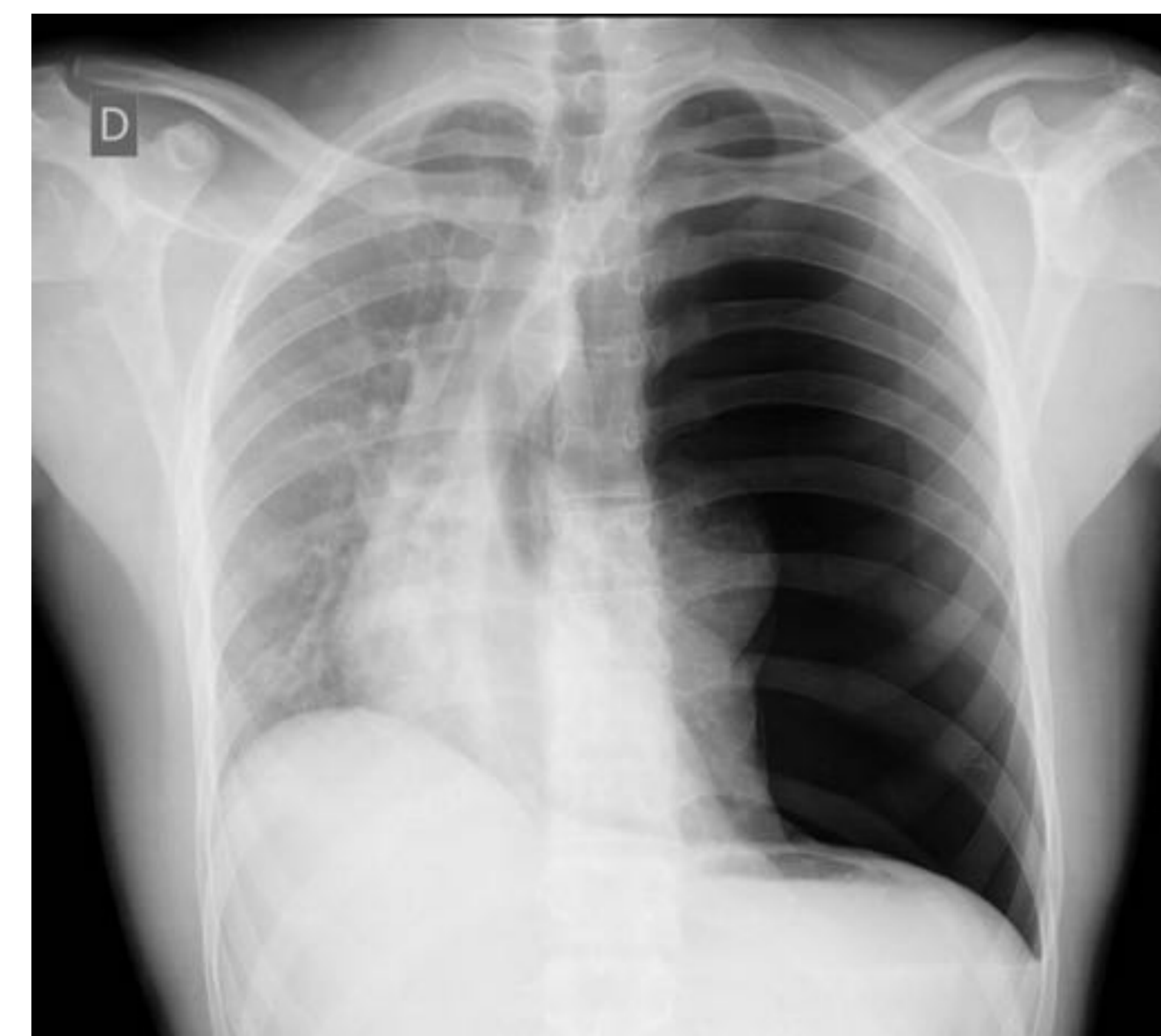- Distancia esternón-cuerpo vertebral < 8 cm.(RX Lat)
- Desplazamiento de la silueta cardiaca hacia la izda.(RX PA)



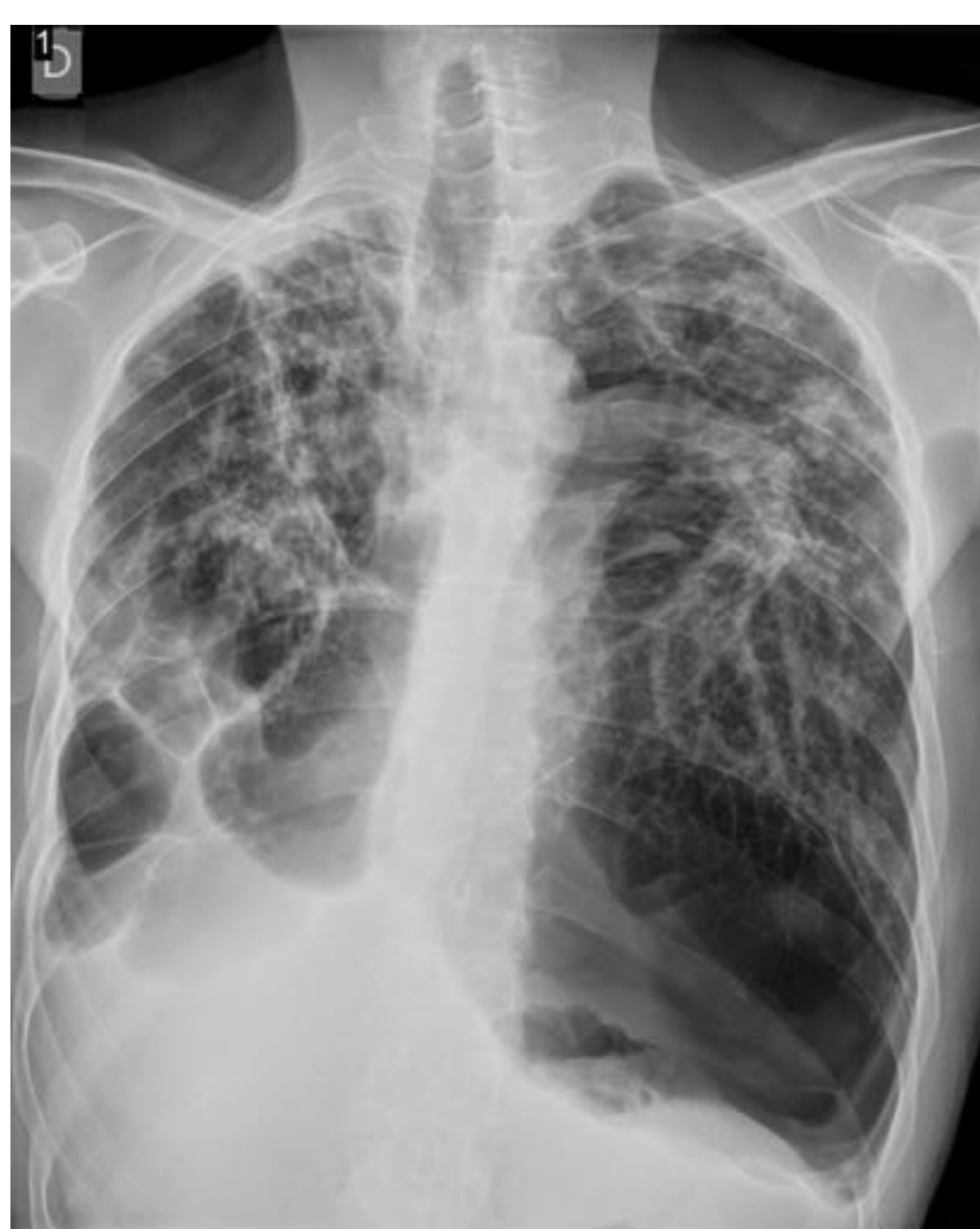Desplazamiento hacia la izda de la silueta cardiaca.

Depresión cóncava del esternón condicionando importante disminución diámetro AP.

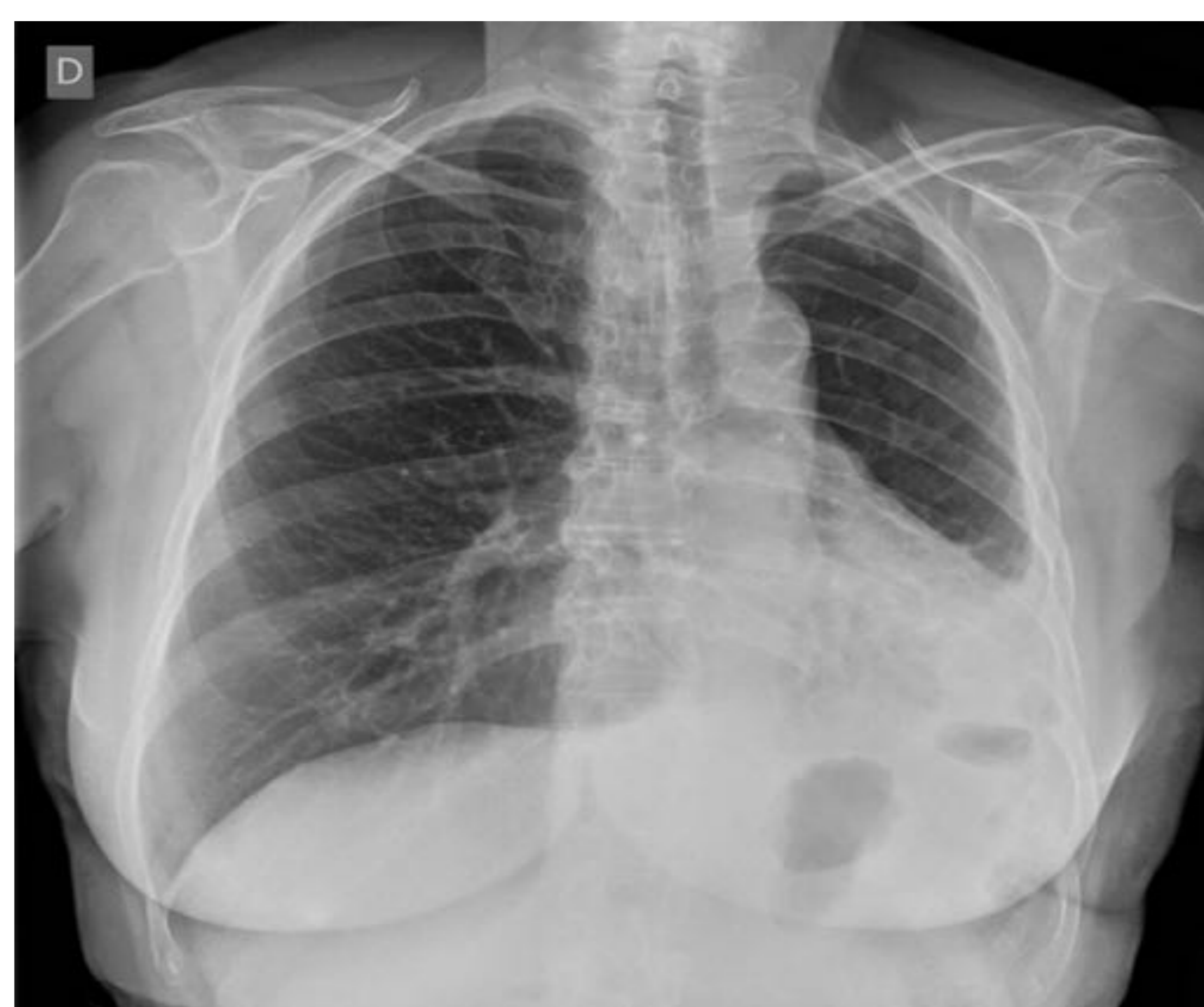### ▪ Neumotórax



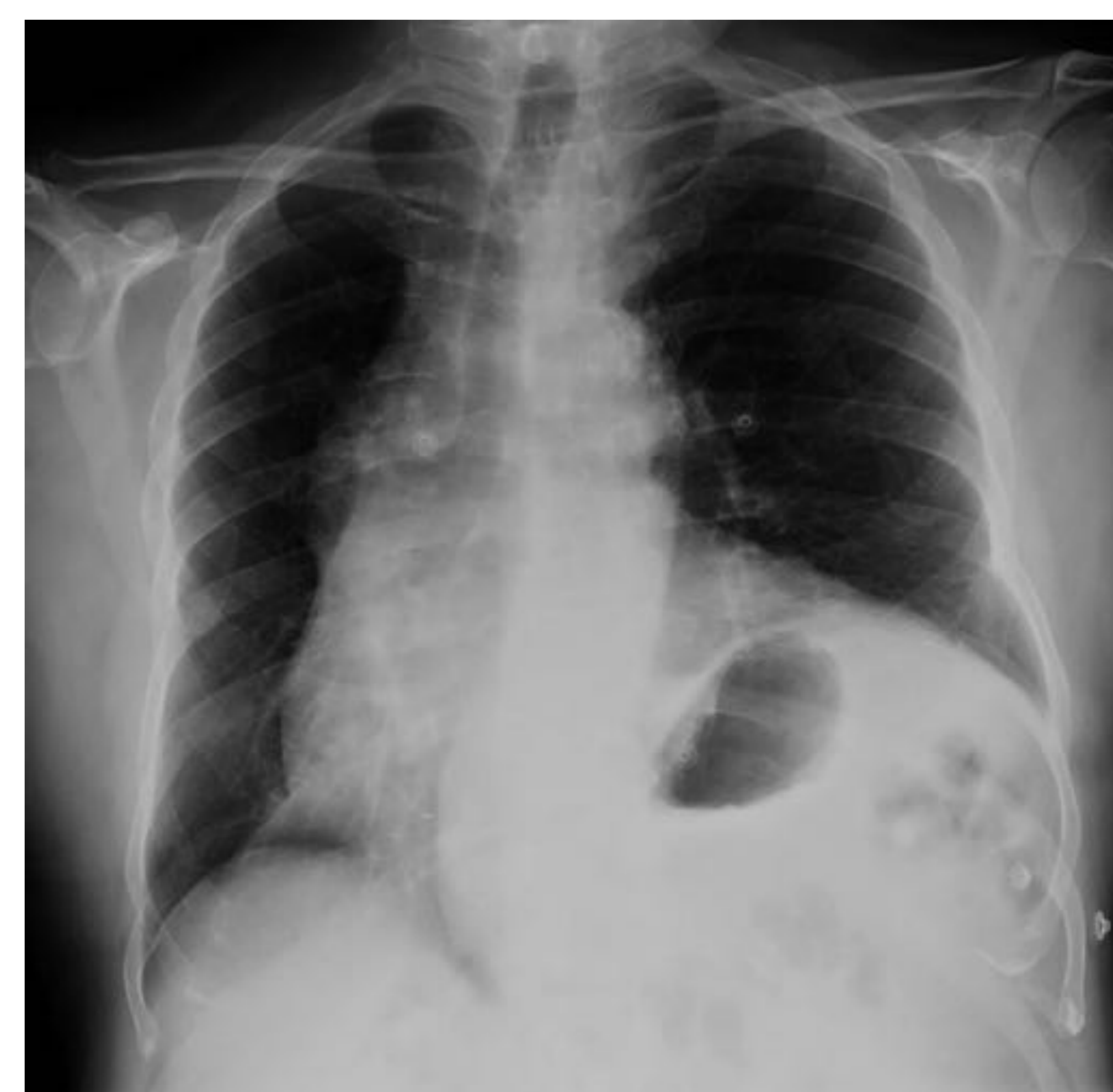### ▪ Fibrosis



### ▪ Agenesia/elevacion hemidiafragma



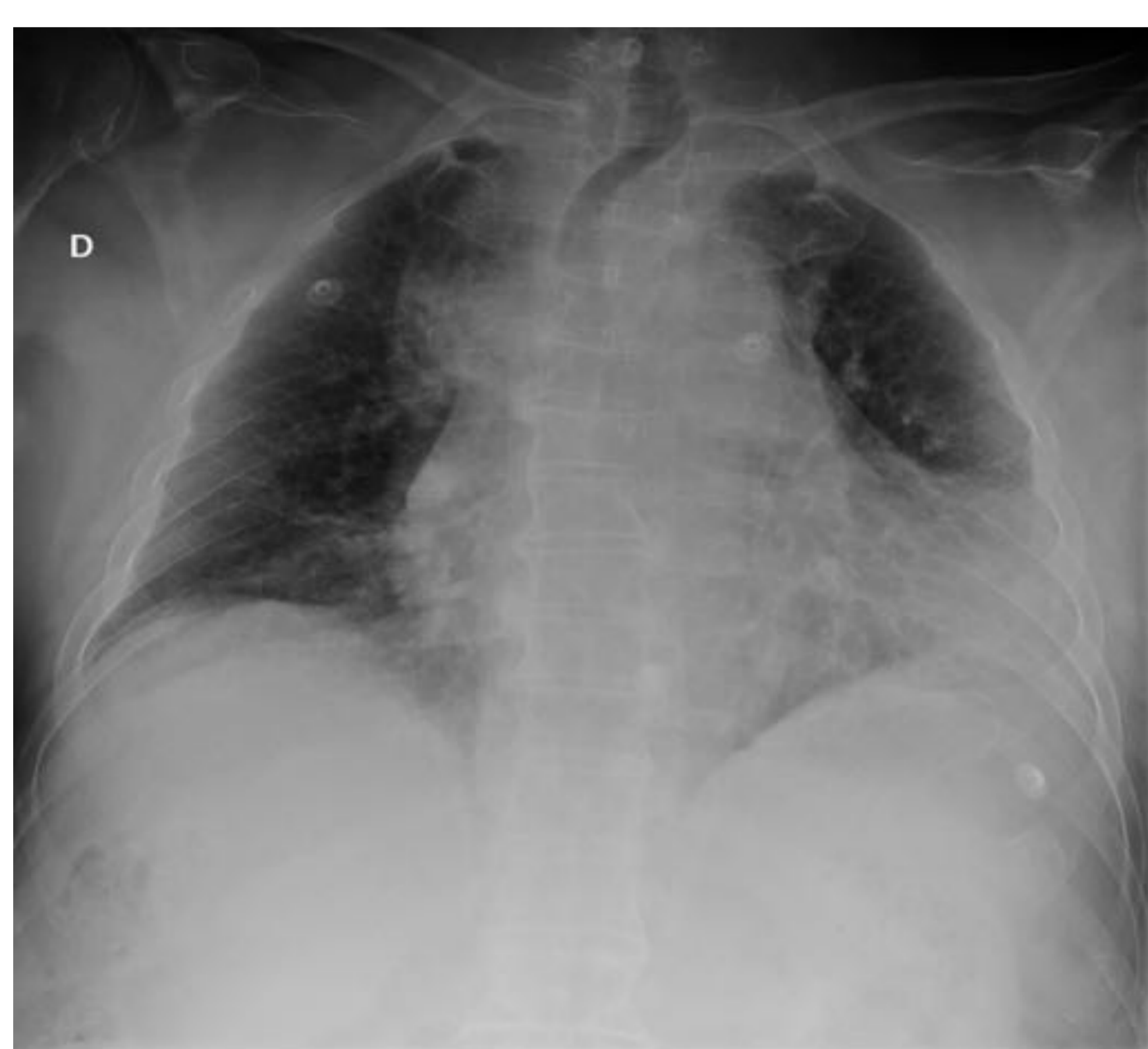### ▪ Hipoplasia pulmonar



# Lectura sistemática:

## Valoración de la técnica:

- Valorar la técnica utilizada antes de analizar la imagen.
- Realización de la Exploración **AP-PA**: Condicionará la rotación e inspiración del estudio, así como el **fenómeno de magnificación**.

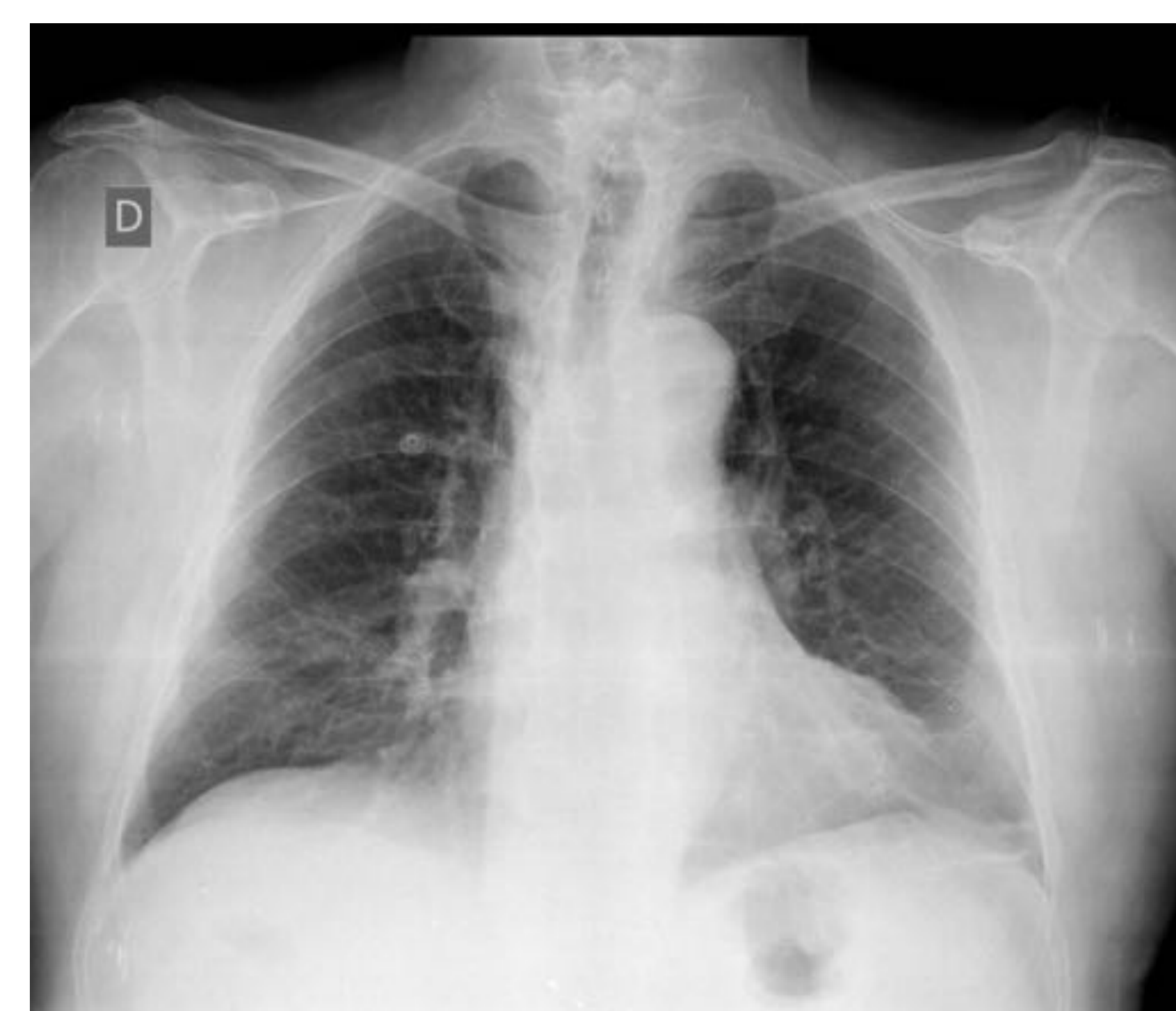


Rx tórax AP

**AP vs PA**  
ROTACIÓN.  
CÁMARA GÁSTRICA.  
INSPIRACIÓN.  
ESCÁPULAS.  
MAGNIFICACIÓN.

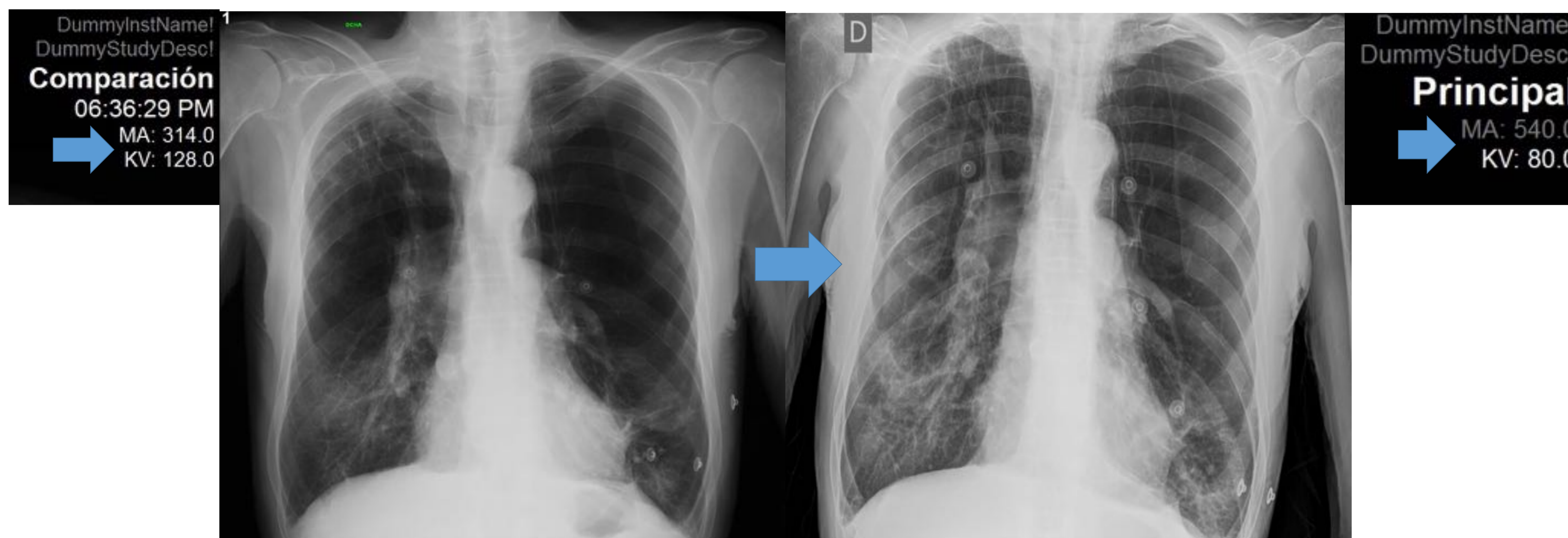
ROTACIÓN  
INSPIRACIÓN  
PENETRACIÓN

FENÓMENO DE  
MAGNIFICACIÓN.



Rx tórax PA

- Técnica: **Kev y Ma**: A la hora de comparar estudios tener en cuenta los valores con condicionarán la penetración y contraste del estudio, pudiendo simular una falsa imagen de congestión pulmonar.

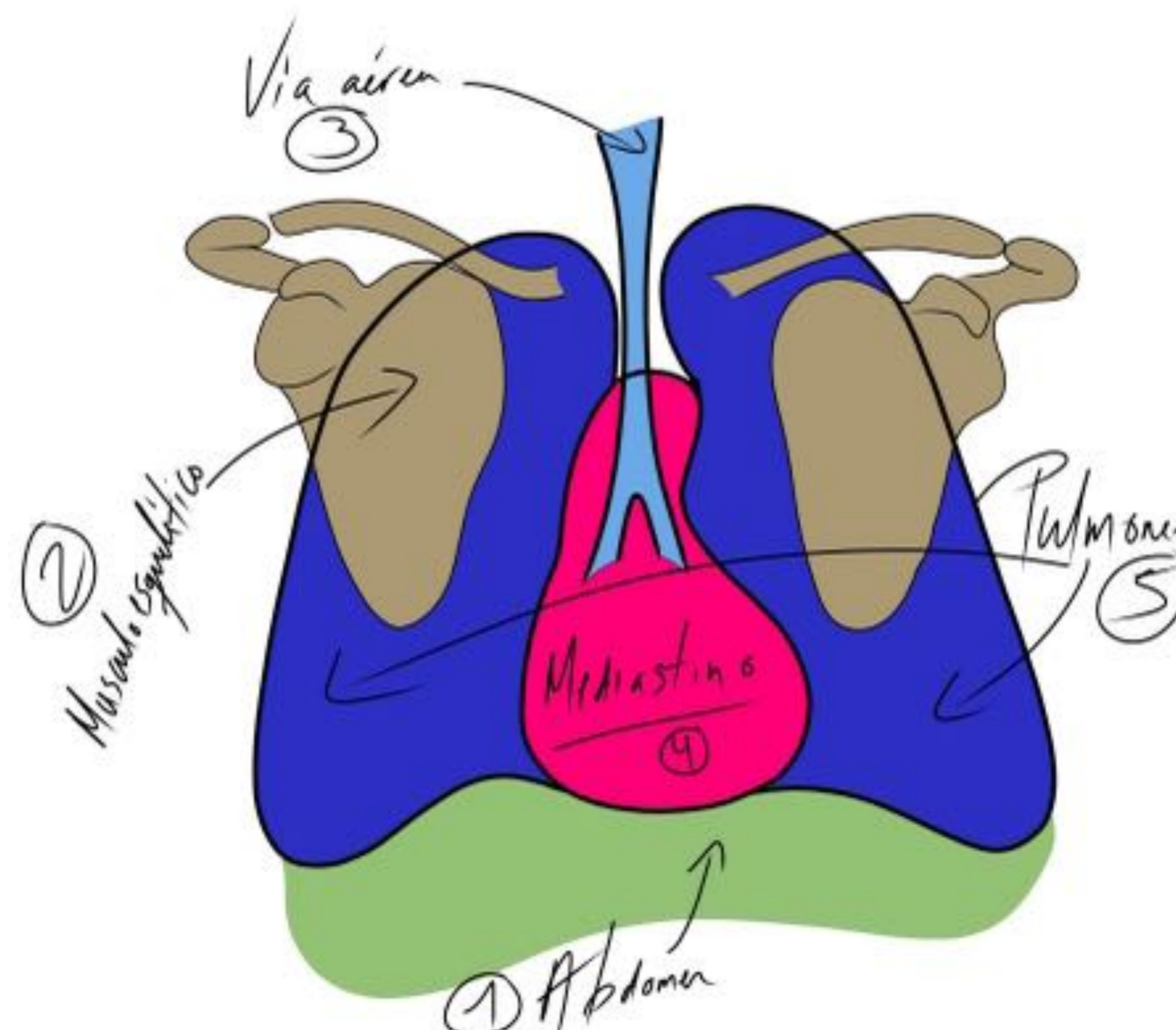


Mismo estudio con empleo de diferente técnica, simulando un falso aumento de la trama intestinal basal derecha.

## Lectura sistemática:

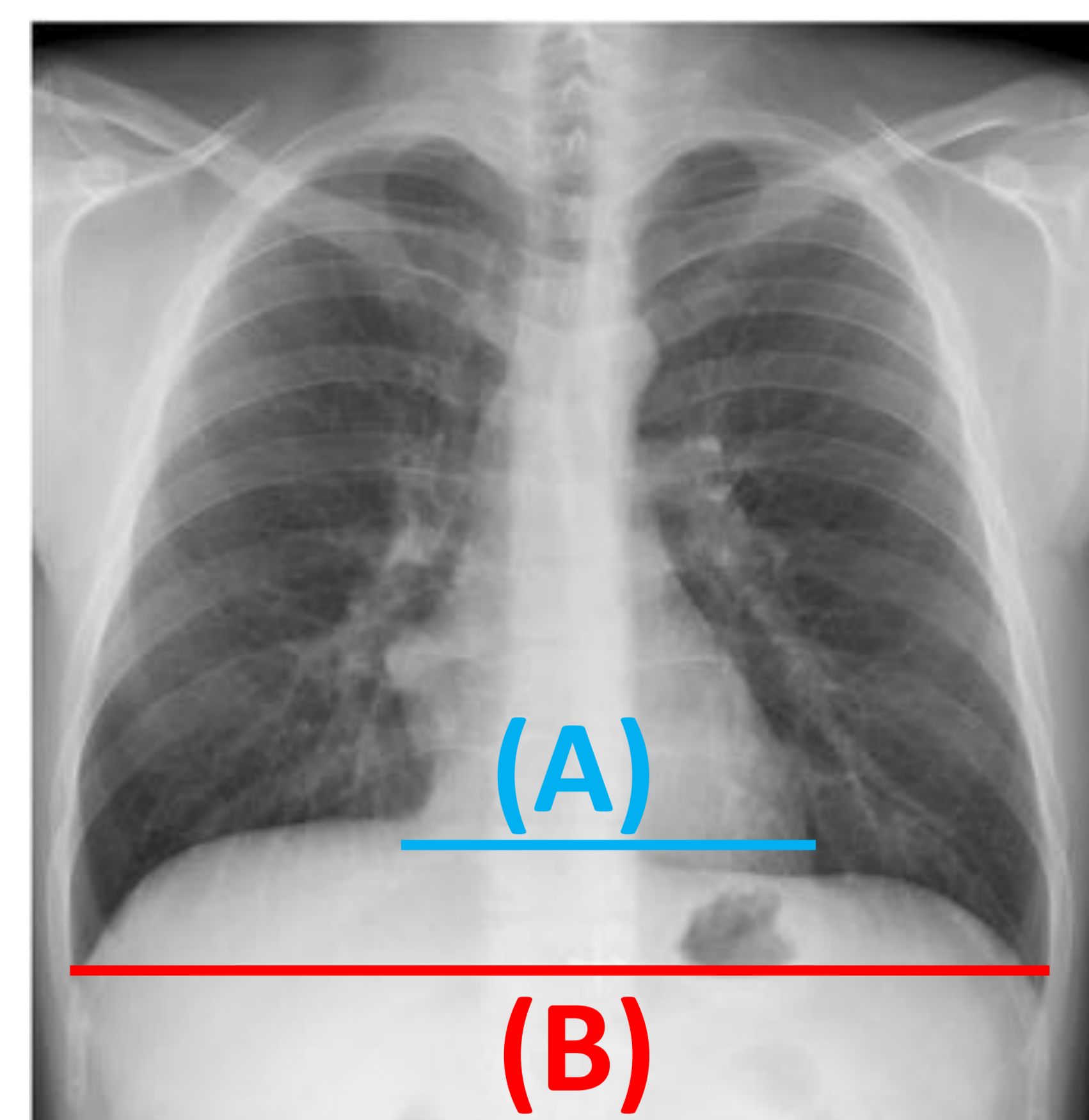
- Leer siempre **TODO** el estudio en el mismo orden independientemente de la sistemática utilizada.

- 1: Abdomen.
- 2: Sistema musculoesquelético.
- 3: Via aérea.
- 4: Silueta cardiomediatínica.
- 5: Parénquima pulmonar.

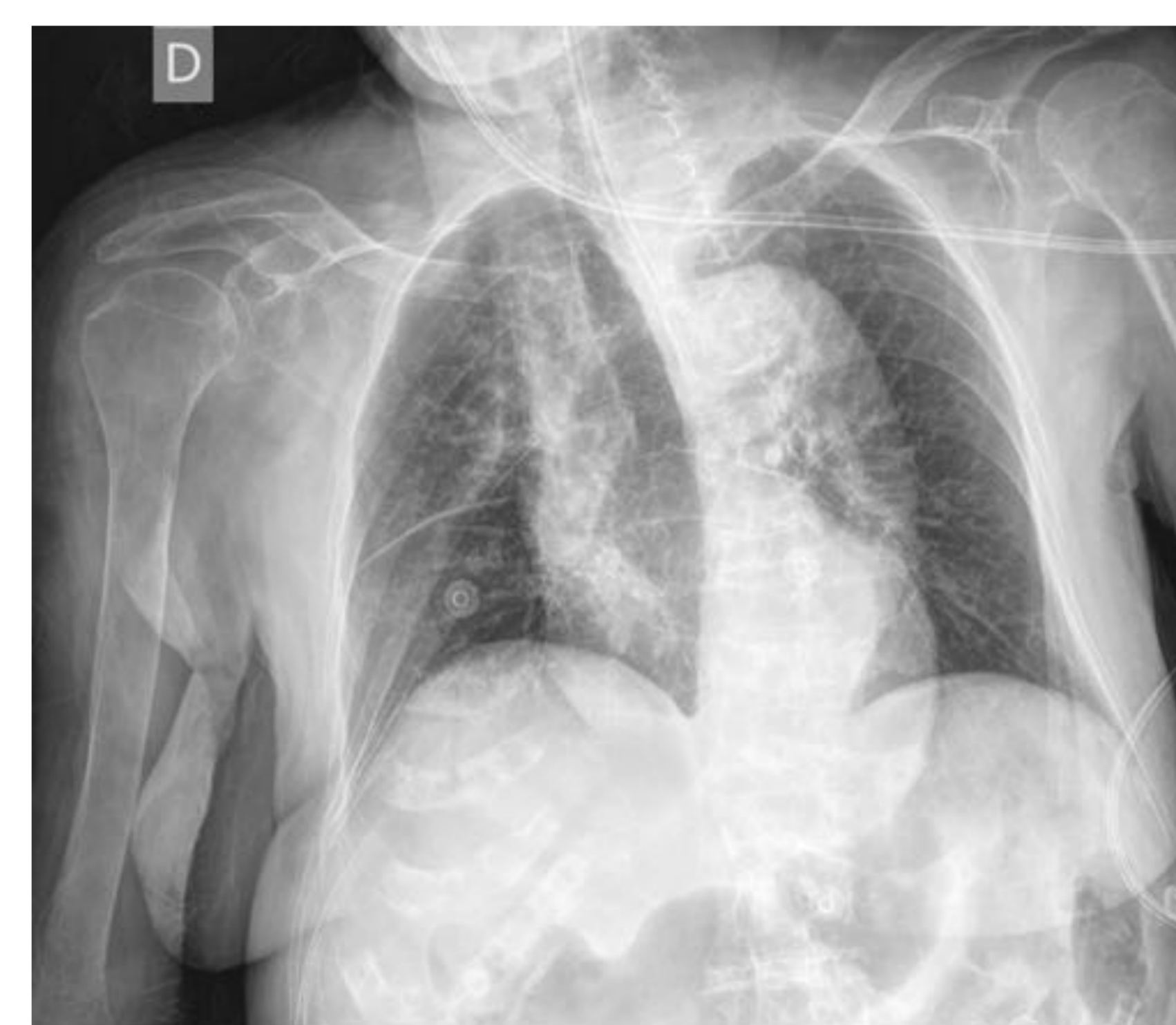

## Índice cardiotorácico:

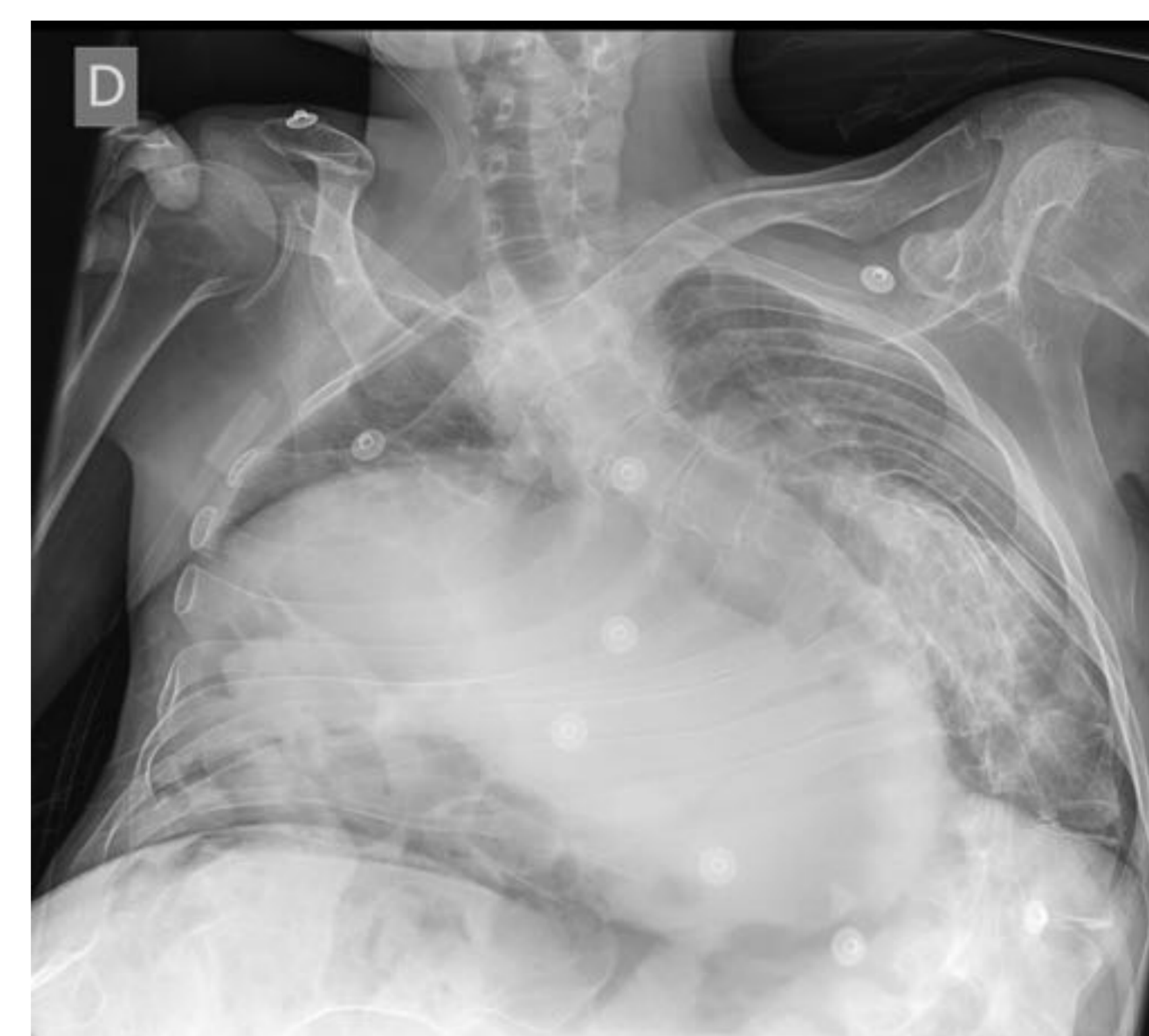- Resultado de la división entre:
  - Diámetro transversal máximo del corazón **(A)**.
  - Diámetro de la caja torácica en inspiración **(B)**.
- Tener en cuenta:
  - Edad del paciente
    - <1 año: 0,49-0,64
    - 2 a 5 años: 0,39-0,6
    - >5 años: <0,5
  - Pacientes obesos/no inspirada: la elevación del diafragma horizontaliza el corazón, midiendo un diámetro intermedio entre el diámetro transversal y longitudinal.
  - Verticalización del corazón: falsa disminución del diámetro.
  - Desviaciones vertebrales
  - APvsPA: Fenómeno de magnificación.
    - **PA: ICT <0,5**
    - **AP: ICT >0,6**



Diámetro transversal cardiaco (A) y de caja torácica (B)



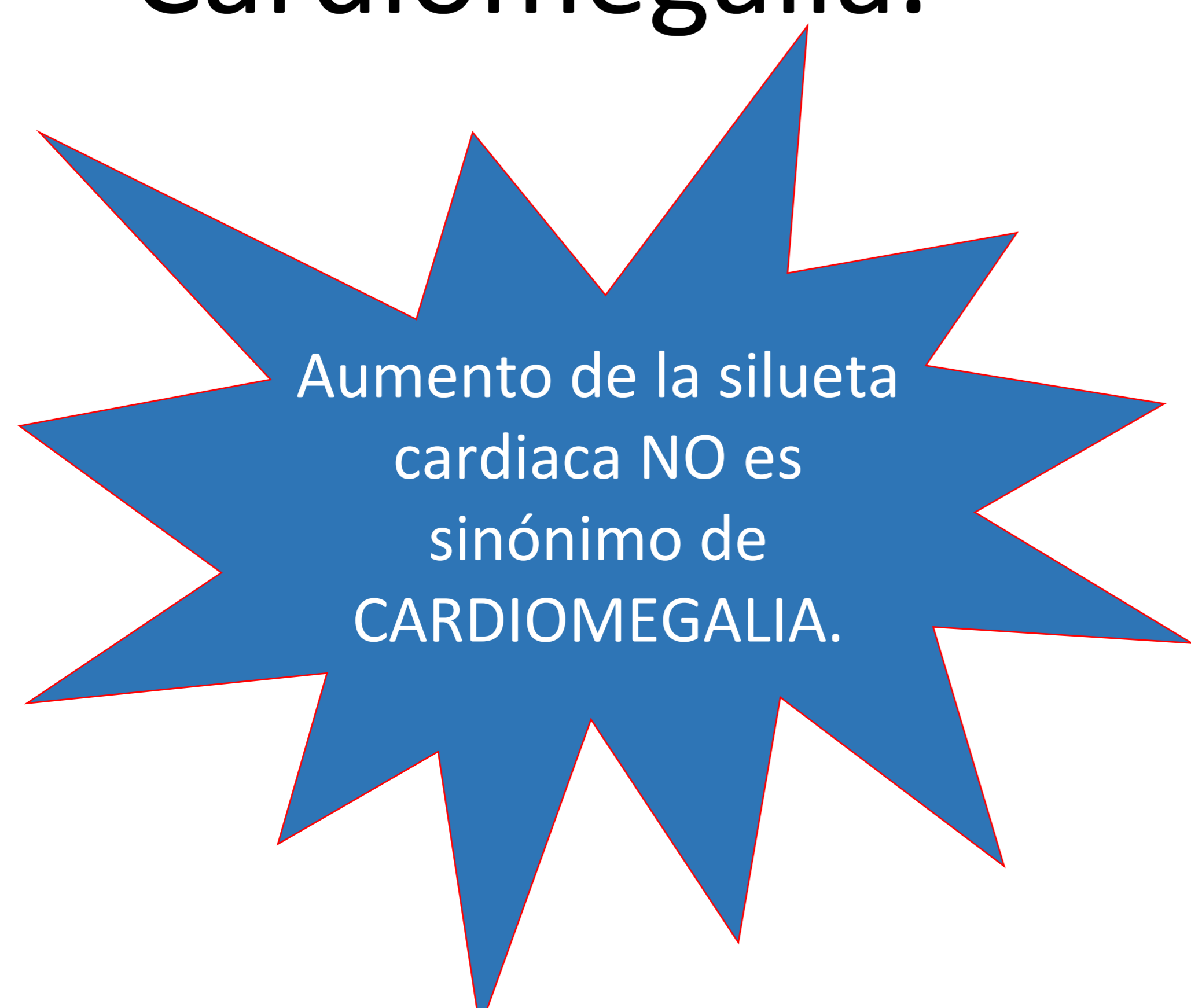Rx tórax AP rotada, condicionando una silueta cardiaca verticalizada



Rx tórax rotada por desviaciones vertebrales

- El corazón puede estar aumentado de tamaño por 3 grandes grupos

- Factores extracardiacos
- Derrame pericárdico
- Cardiomegalia.

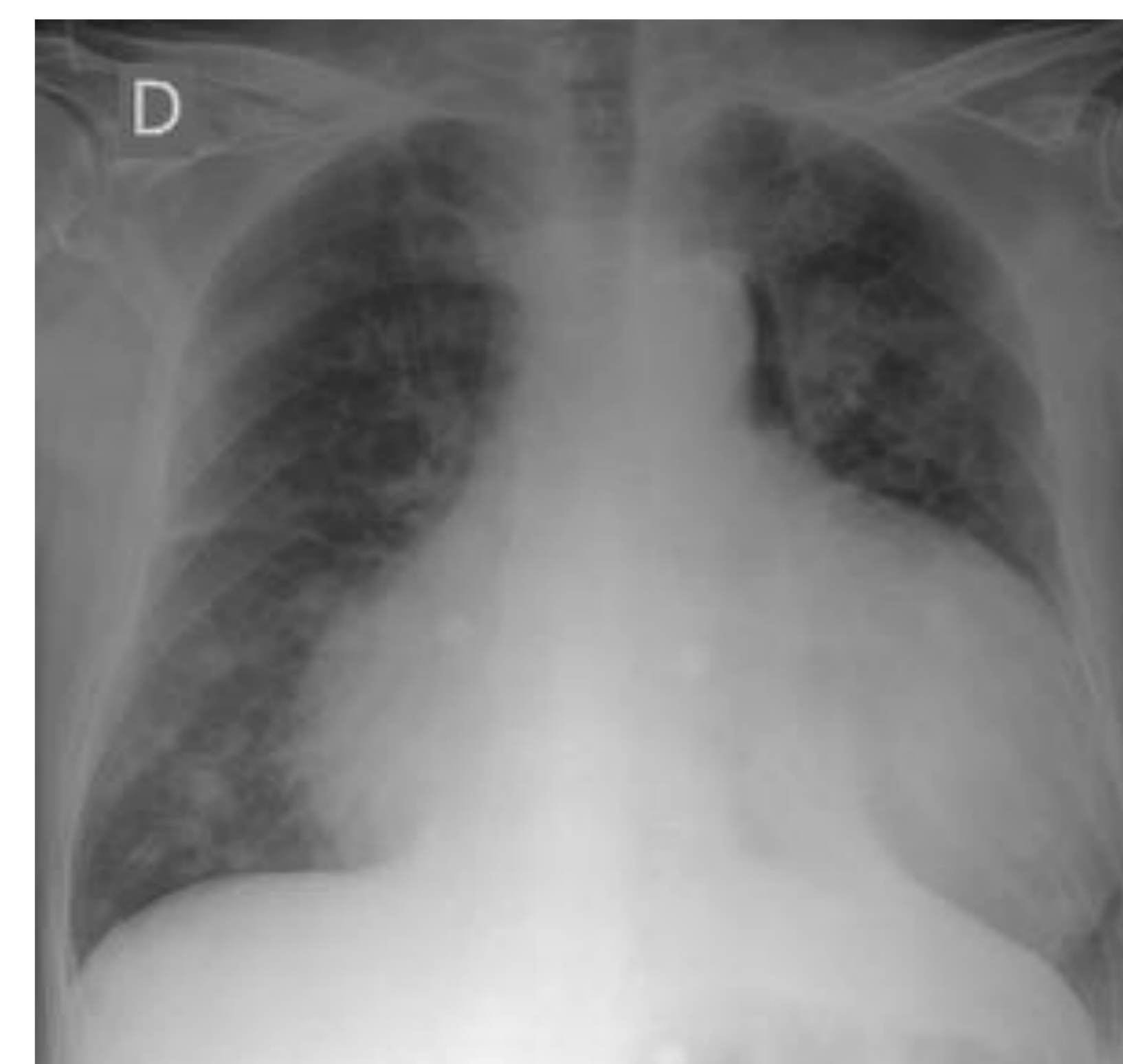


Causa	Razón del aspecto aumentado
Proyección	Fenómeno de magnificación
Inspiración insuficiente	En espiración, el diafragma se desplaza hacia arriba y hace que muestre un tamaño mayor al que presentaría en inspiración
Obesidad, embarazo, ascitis	Impiden inspiración completa
Deformidades del tórax ( <i>pectus excavatum</i> )	Compresión esternón-columna
Rotación	Sobre todo hacia la izquierda simula un tamaño mayor
Derrame pericárdico	Aumento de la silueta cardiaca.

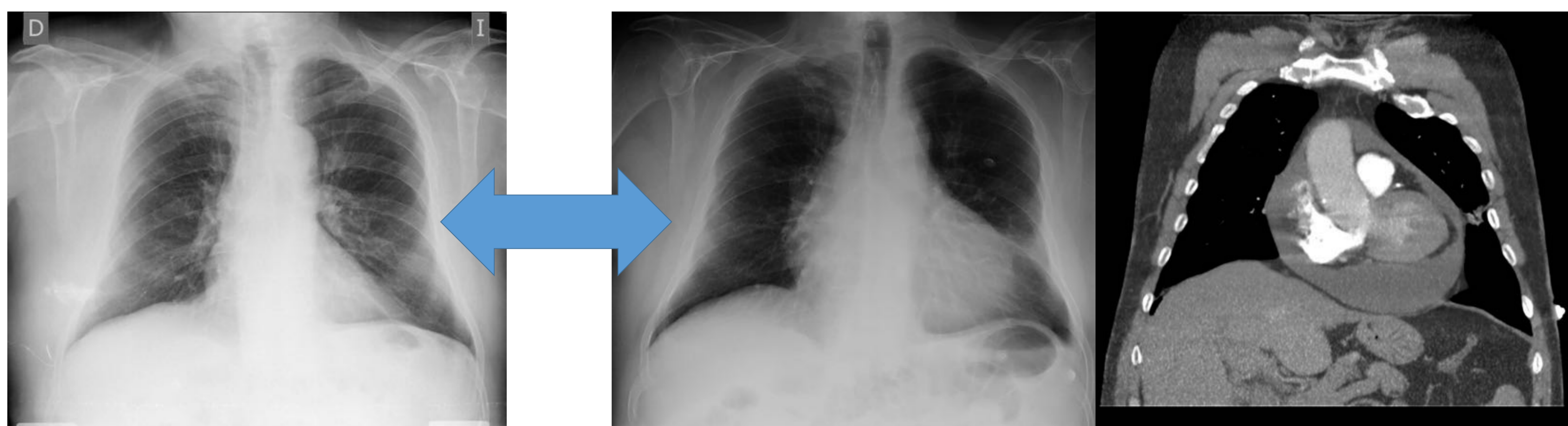
## Derrame pericárdico:

### Rx tórax (PA)

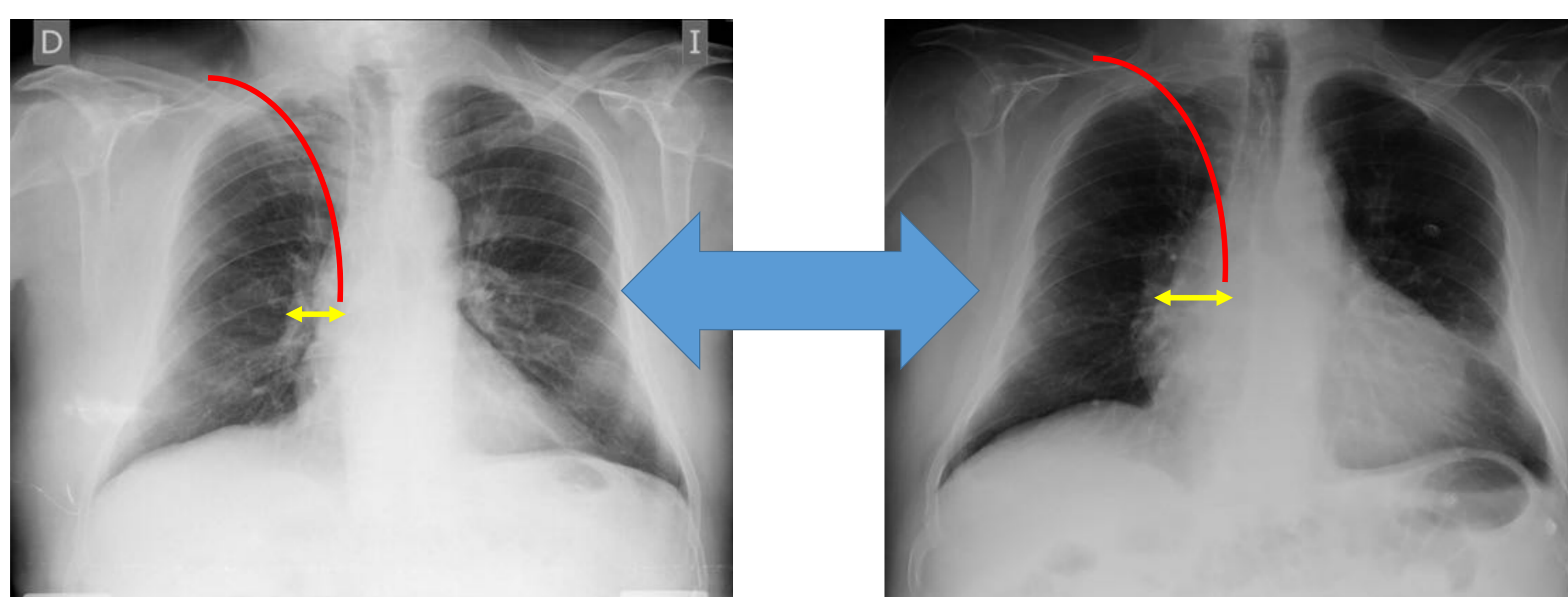
- Aumento del ICT
- El corazón adopta morfología en "botella/garrafa de agua",
- sin alteraciones en los campos pulmonares.
- Gran valor la **comparación con radiografías previas**
- Cambios rápidos en el tamaño de la silueta cardíaca
- Aumento de la distancia del borde cardíaco derecho respecto a probables **dispositivos** intravasculares.



"signo de la botella"



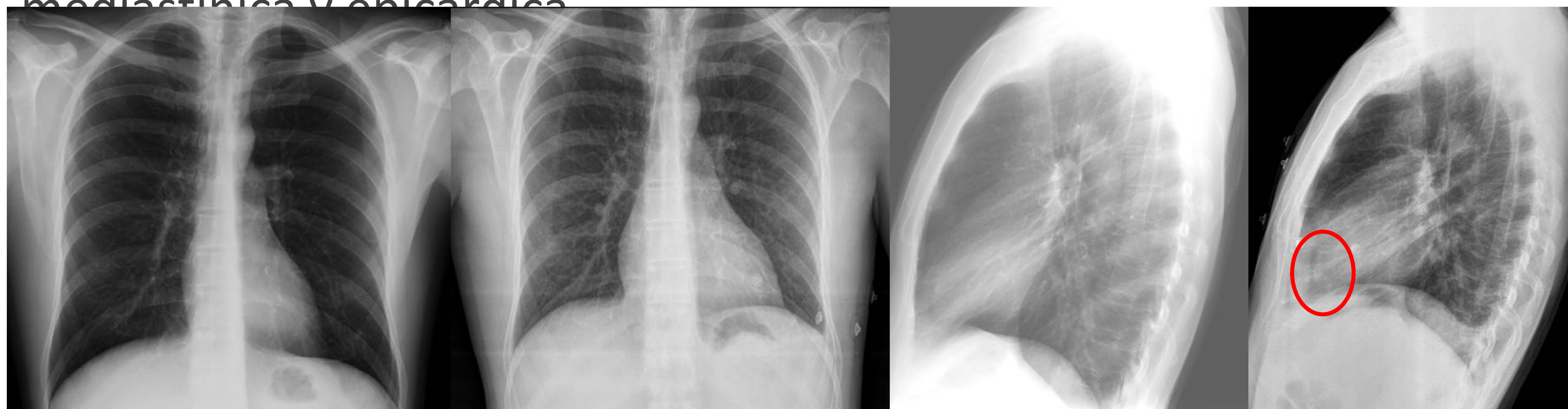Leve aumento de la silueta cardíaca respecto a estudio previo en relación con derrame pericárdico.



Aumento teórico del aumento del espacio entre extremo distal de dispositivo central y borde cardíaco derecho en caso de derrame pericárdico.

### Rx tórax lateral (LAT)

- Signo de la **almohadilla grasa**: signo muy específico, aunque poco frecuente (15%).
- Visualización de una banda retroesternal de densidad agua entre dos bandas que se correlacionan con la grasa mediastínica y epicárdica.



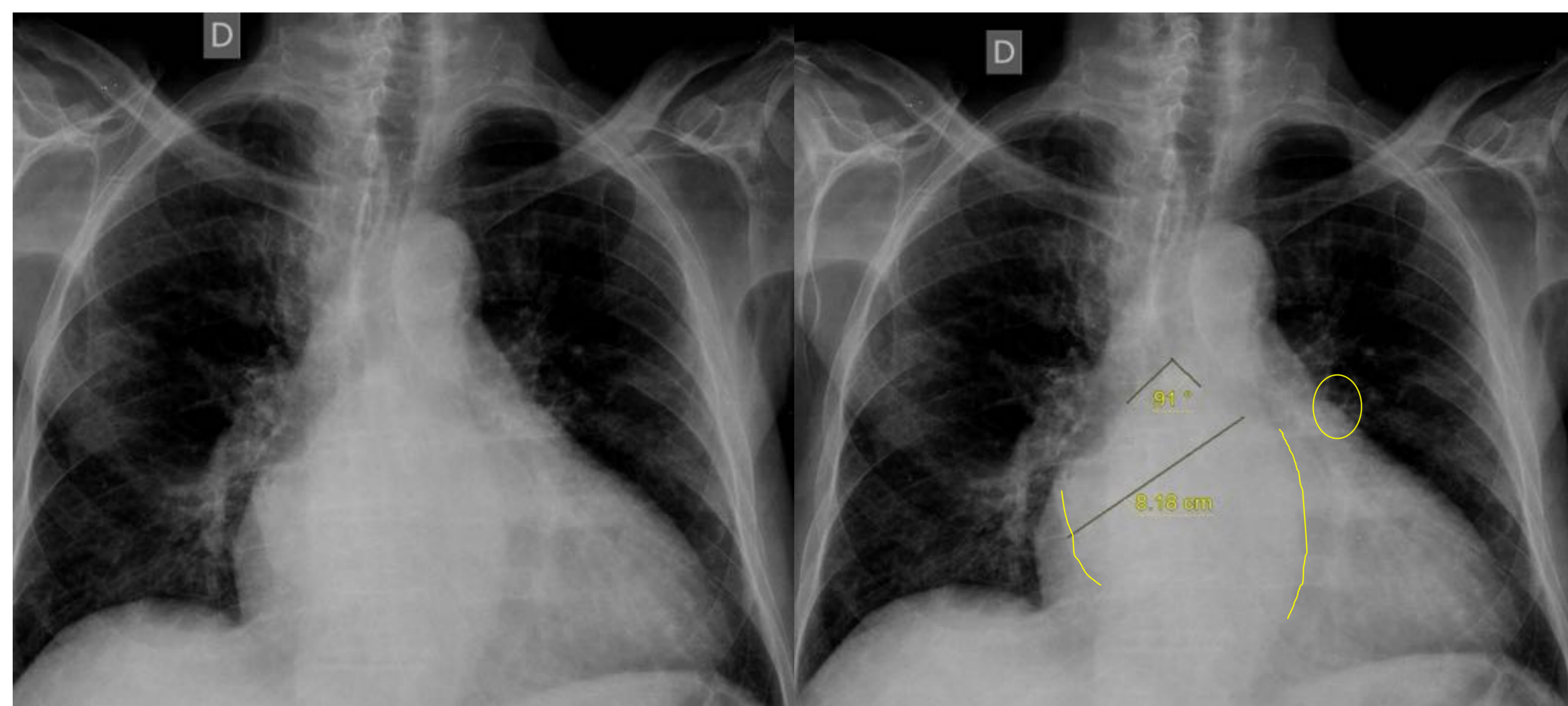
Rx PA normal y de control con aumento del tamaño de la silueta cardíaca

Rx lateral normal y de control con signo de la almohadilla grasa

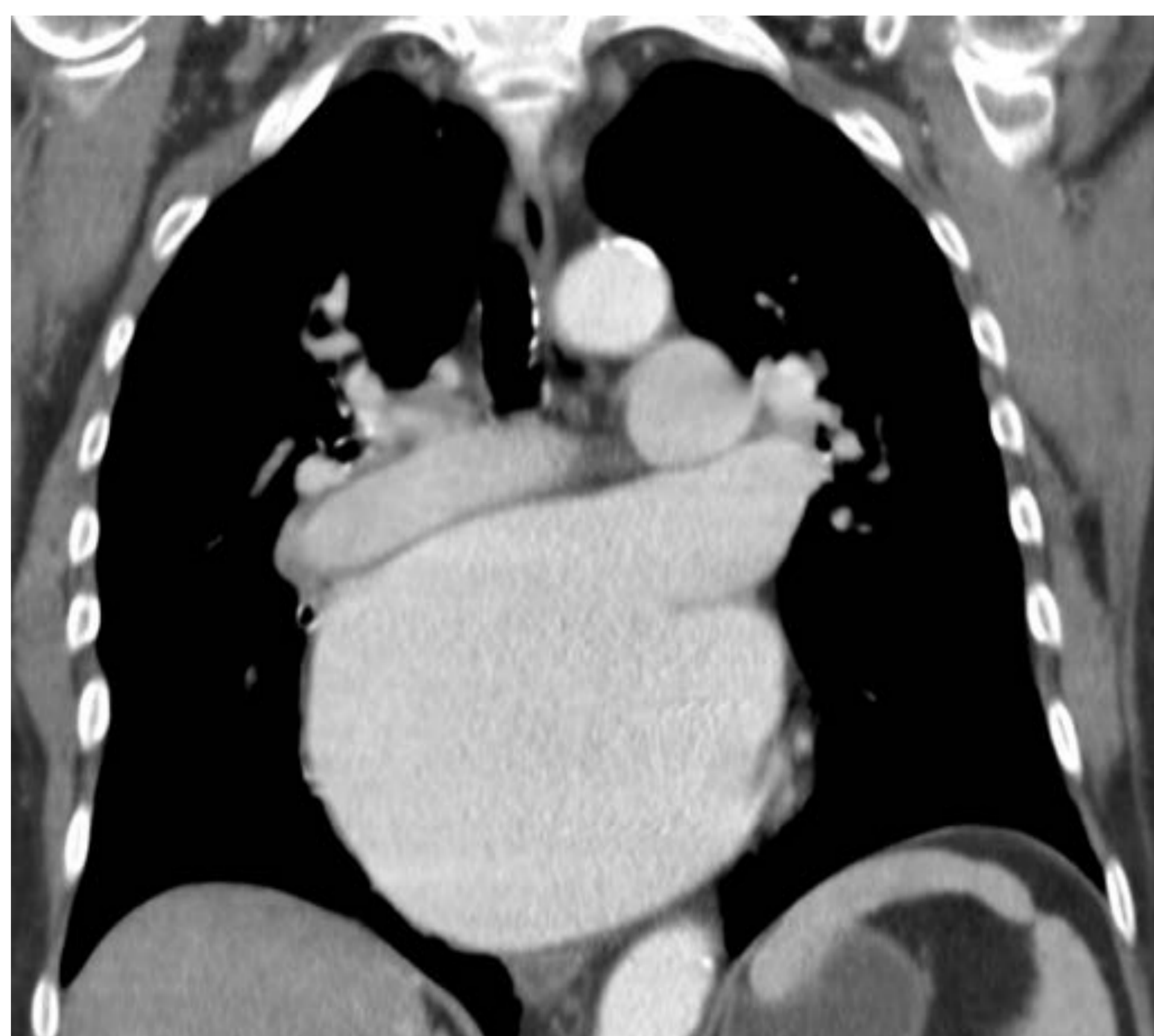## Crecimiento cavidades izquierdas:

### AURÍCULA:

- **Doble contorno** derecho del corazón.
- Distancia **>7cm** desde mitad del borde lateral de AI a mitad del bronquio principal izquierdo
- Ángulo carinal **>65°**
- Orejuela izquierda manifiesta (3º mugol)
- Desplazamiento aorta torácica hacia la izquierda



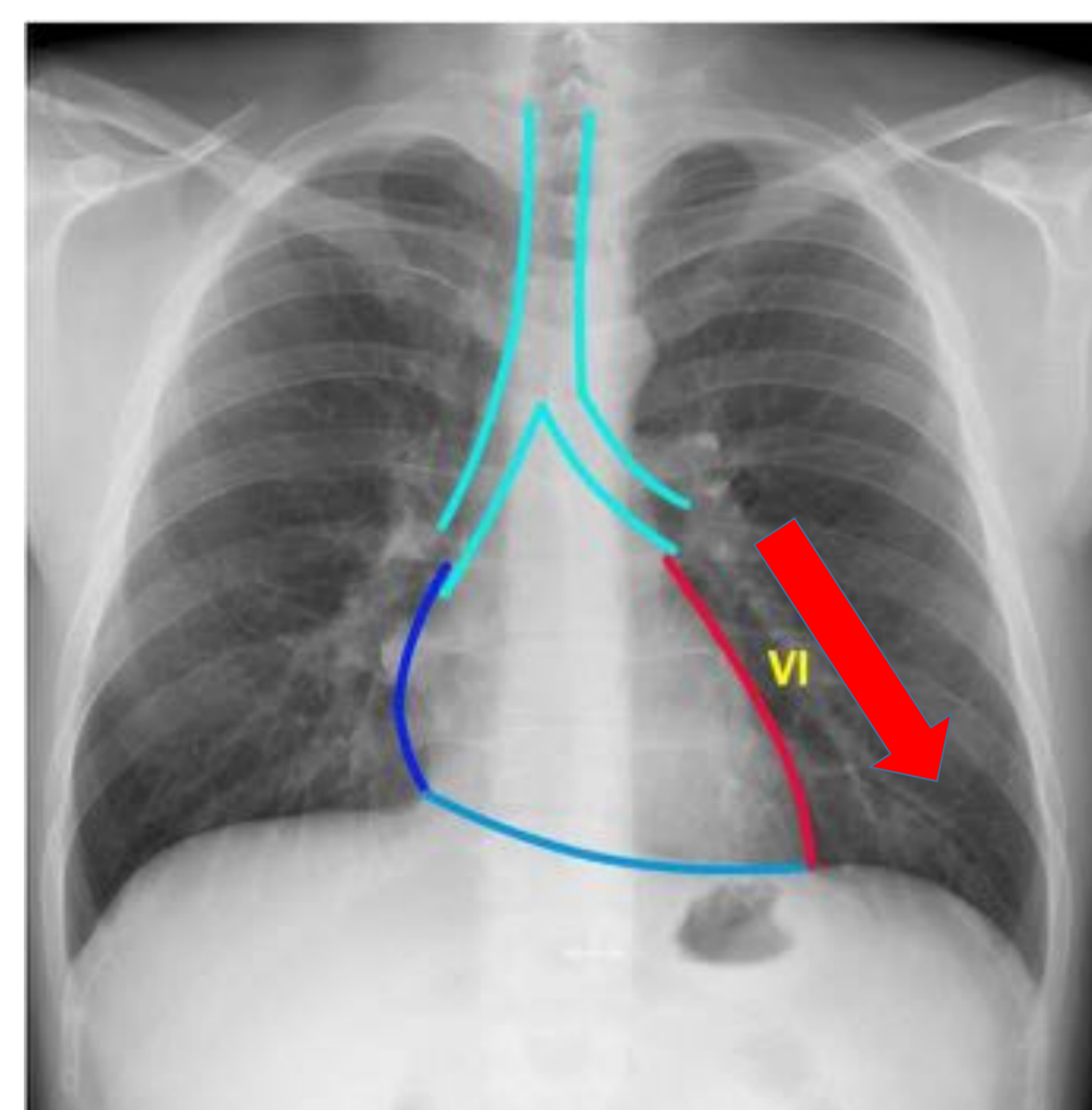
Signos de crecimiento auricular izdo en Rx.



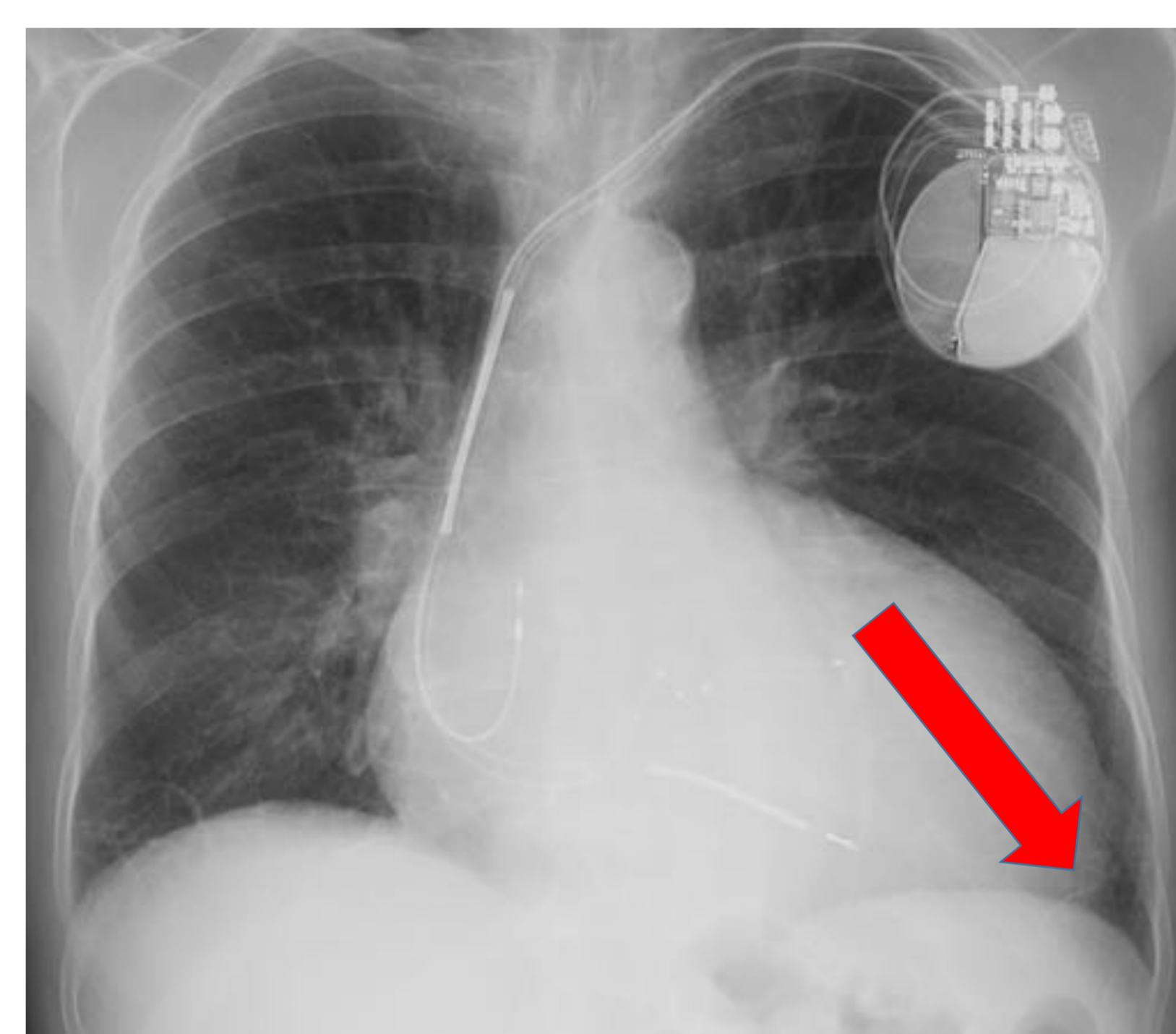
Crecimiento auricular izdo en TC.

### VENTRÍCULO:

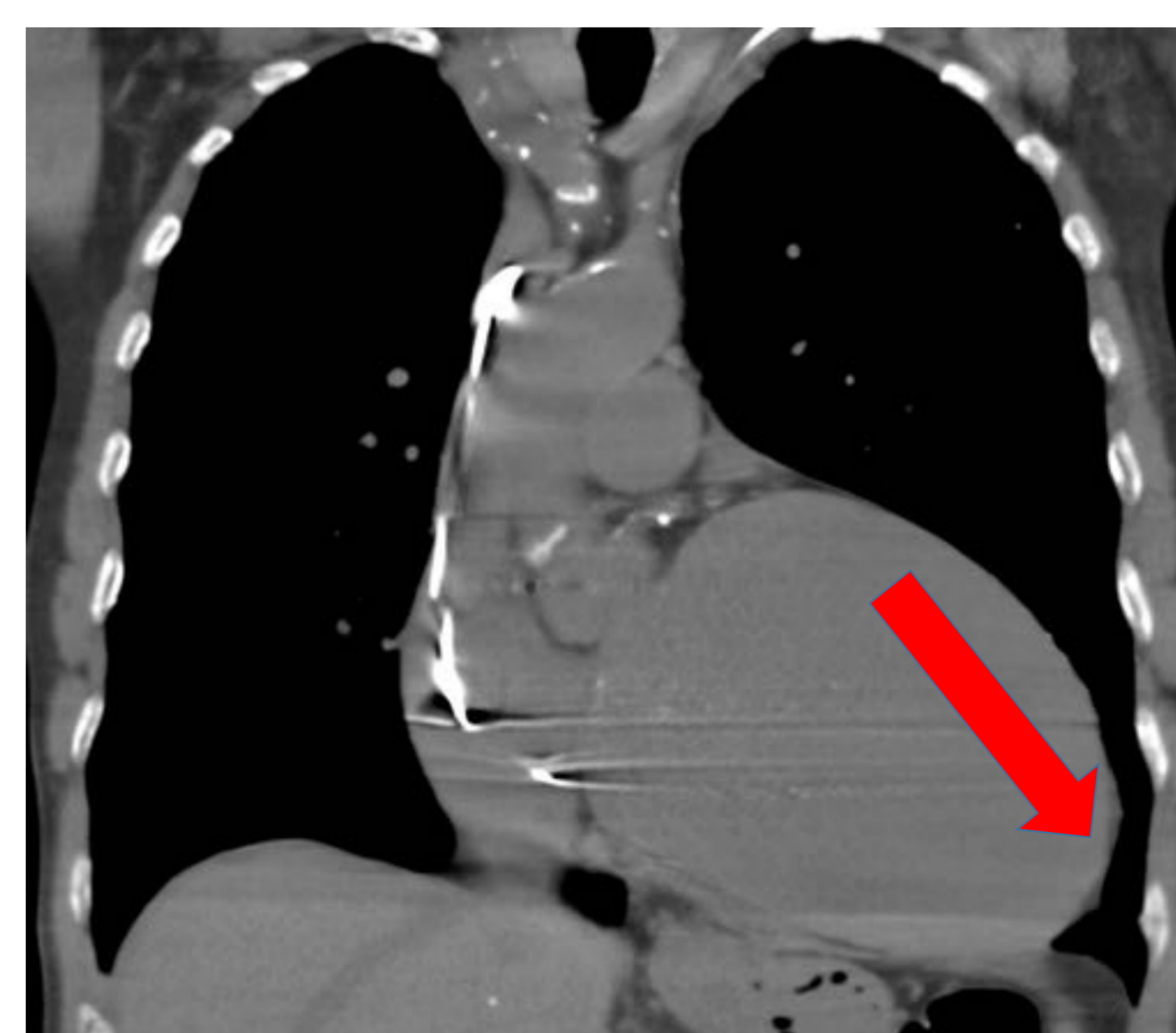
- El crecimiento del ventrículo izquierdo hace crecer la silueta cardiaca hacia la izquierda.
- La punta cardiaca de hunde en el diafragma



Localización y dirección crecimiento del Ventrículo Izdo en Rx



Rx tórax AP: crecimiento ventrículo izquierdo.



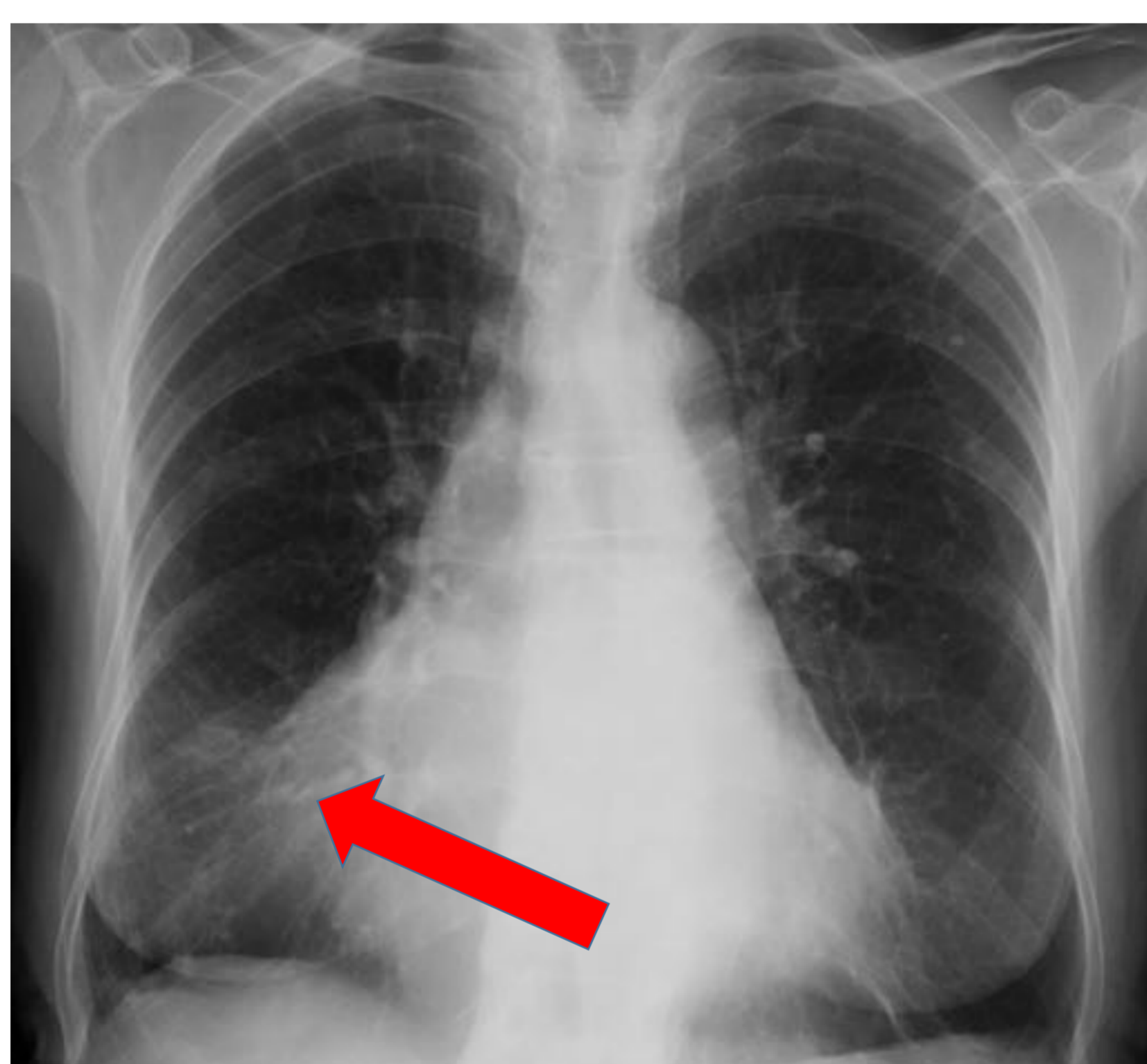

TC: crecimiento ventrículo izquierdo.



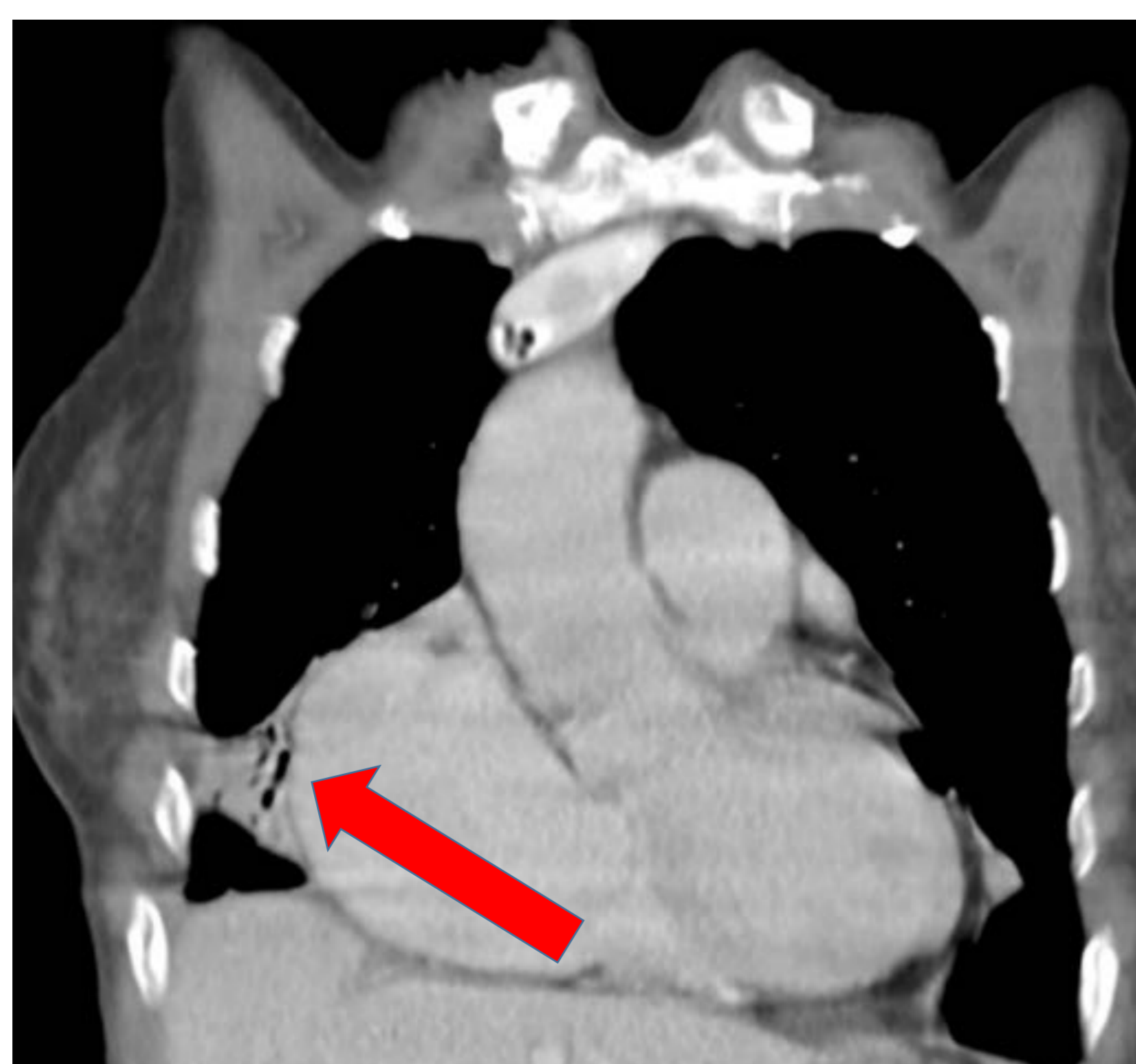## Crecimiento cavidades derechas:

### AURÍCULA:

- Difícil valorar el crecimiento aislado salvo casos muy avanzados. (estenosis tricúspideas)
- El contorno derecho tiende a extenderse hacia arriba y lateralmente



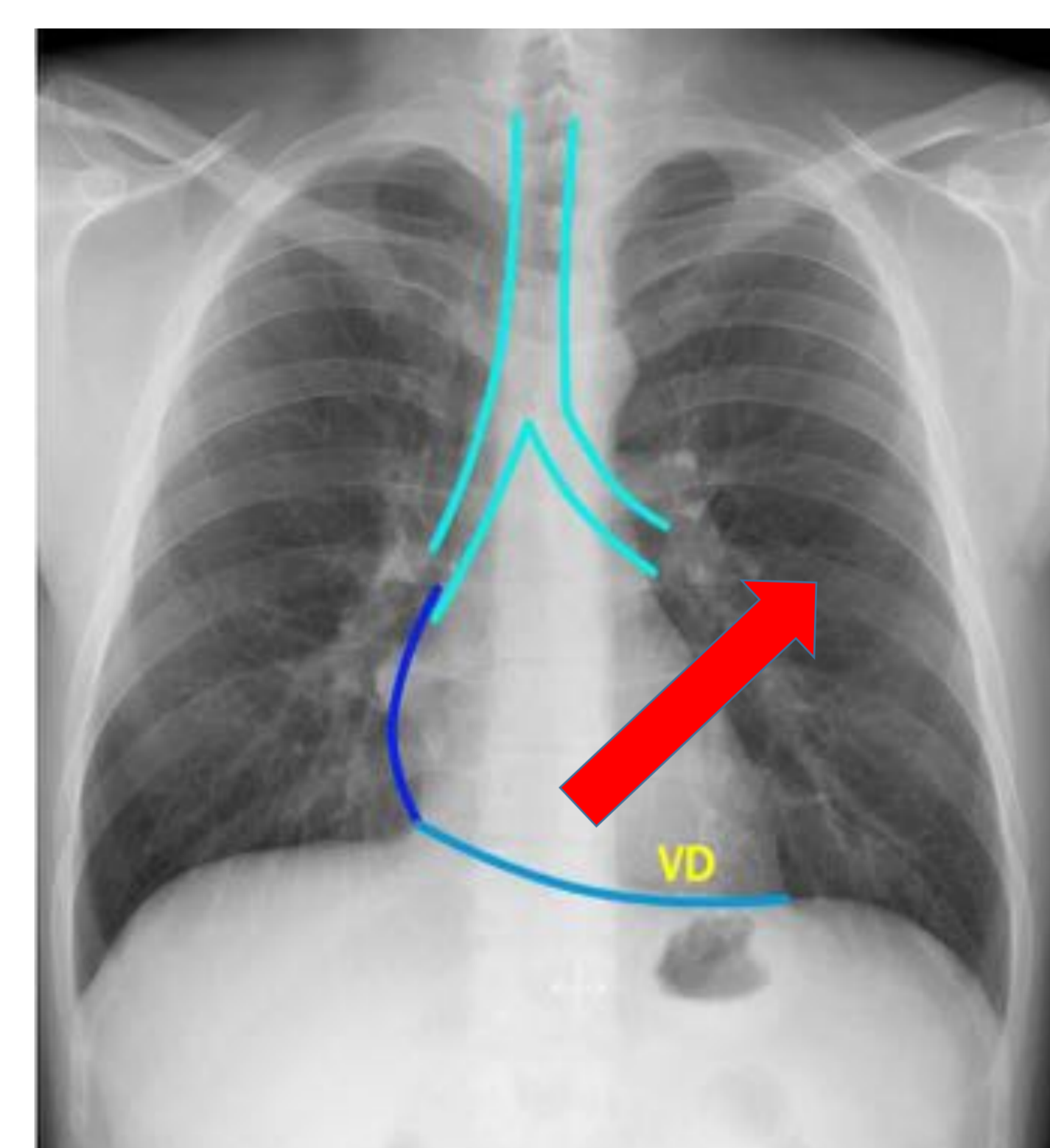
Rx Tórax AP: crecimiento aurícula dcha.



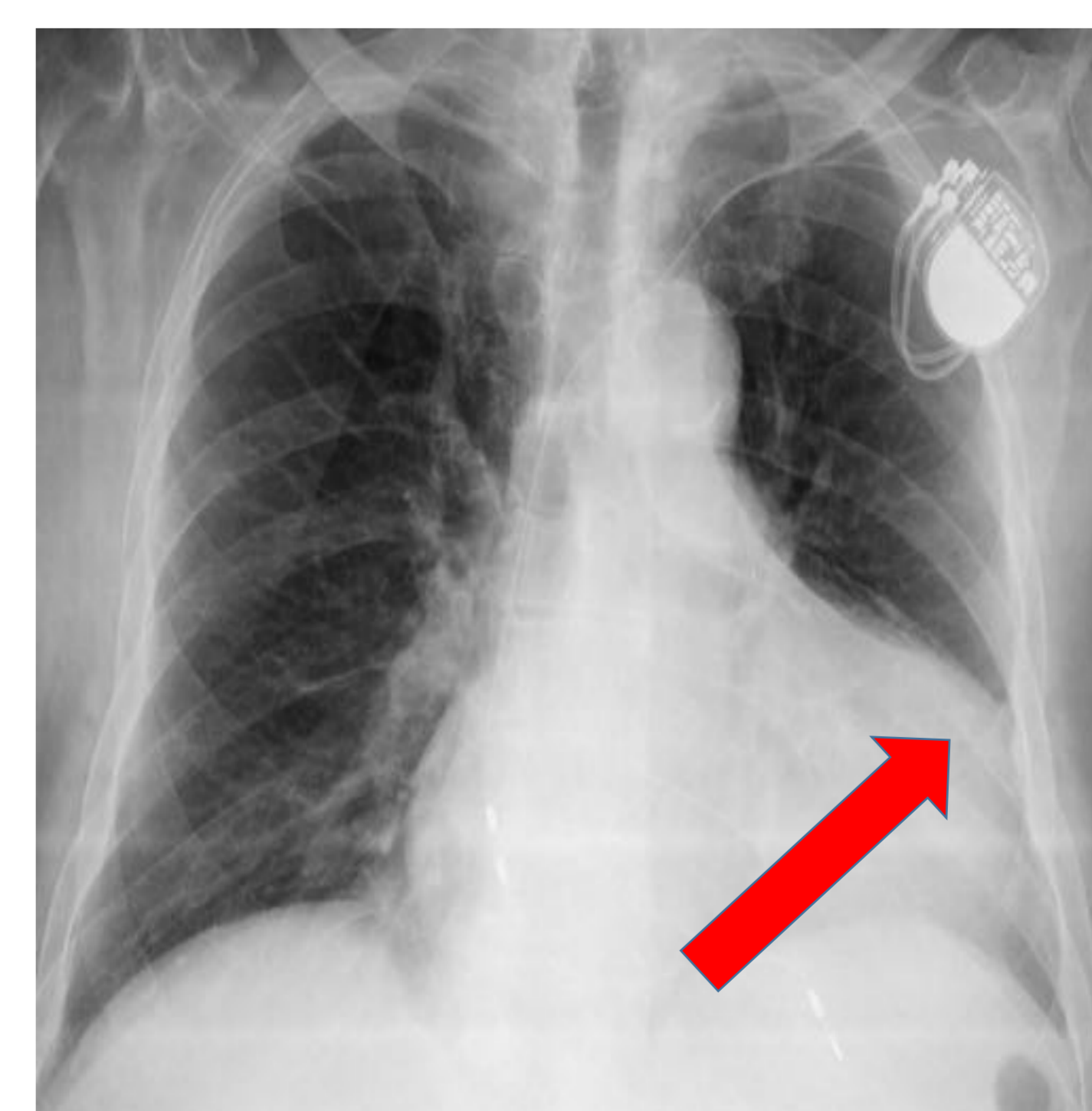
TC: crecimiento vaurícula dcha

### VENTRÍCULO:

- PA
  - Aumento del borde cardiaco izquierdo desplazando el ápex hacia arriba (**corazón en bota**)
- Lateral
  - Cavidad más anterior que contacta con el esternón en el 1/3 inferior.
  - Si crece ocupa el espacio retroesternal, ocupando mas de 1/3 de la longitud del esternón.



Localización y dirección crecimiento del Ventrículo Dcho en Rx



Rx Tórax AP: crecimiento ventrículo dcho

# Índice cardiotorácico en cardiopatías:

## ICT Normal:

### ESTENOSIS AORTICA.

- Hipertrofia concéntrica del VI
- Dilatación de aorta ascendente (correlación escasa con gravedad)
- Fase de descompensación: Hipertensión venosa pulmonar

### ESTENOSIS MITRAL.

- Aumento leve del tamaño global del corazón.
- Aumento AI-orejuela/VD (si HTP)
- Fase de descompensación: Hipertensión venosa pulmonar.

### HTA

- Tamaño normal durante gran parte de la fase compensada
- Rx no es útil para determinar con fiabilidad
  - Gravedad
  - Existencia de hipertrofia VI.

## ICT Aumentado:

### INSUFICIENCIA AORTICA

- Cardiomegalia a expensas de VI (sí se correlaciona con la gravedad)
- Dilatación de la aorta **ascendente**
- La vascularización pulmonar será normal hasta fases avanzadas.
  - Si HVP : insuficiencia aortica en fase terminal.

### INSUFICIENCIA MITRAL

- Crecimiento AI-VI
- HVP (dilatación excesiva AI para la gravedad esperable de HPV)
- Edema menos grave que en la estenosis mitral.

Sobrecarga de **PRESION**, el grado de incremento de tamaño **NO** se correlaciona con la gravedad y duración

Sobrecarga de **VOLUMEN**, el grado de incremento de tamaño **SI** se correlaciona con la gravedad y duración

# Insuficiencia cardiaca:

- Secundaria a un gasto cardiaco insuficiente

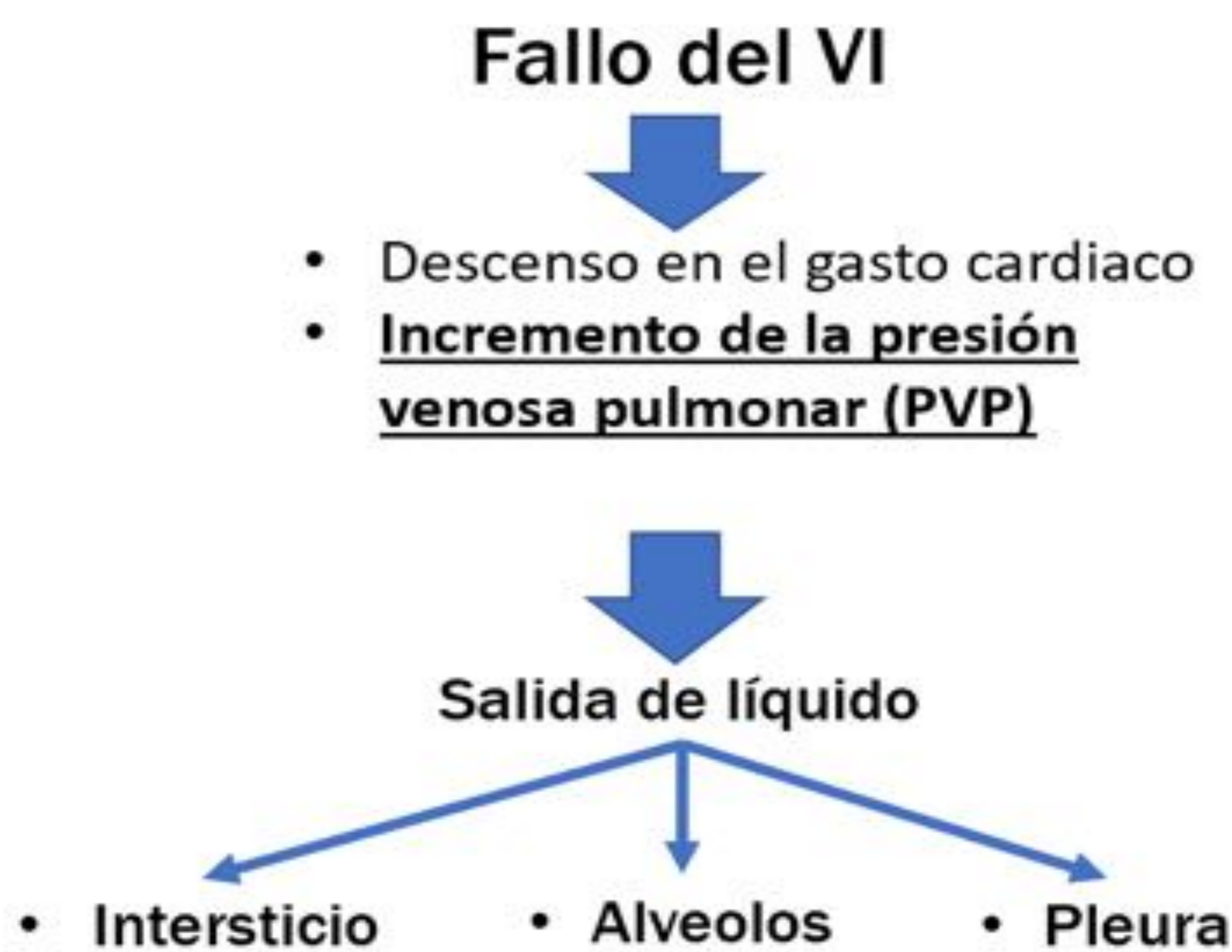## 1) Fallo cardiaco

- Isquemia miocárdica
- Agudización de IC sistólica o diastólica.
- Disfunción valvular aórtica o mitral.
- Sobrecarga de volumen o presión del ventrículo izquierdo.

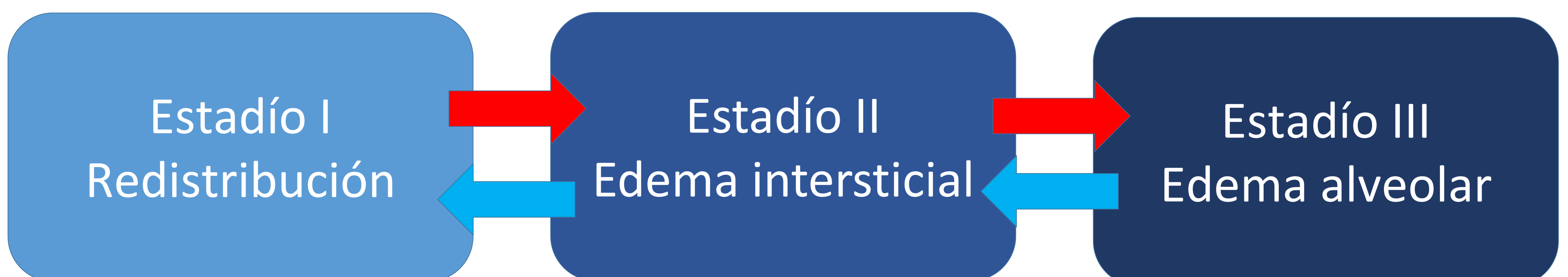## 2) Incremento de las resistencias vasculares.

## 3) Sobrecarga hídrica.

La causa más frecuente es el fallo de cavidades izquierdas, pero el mecanismo fisiopatológico común es la hipertensión venosa pulmonar.



- Los hallazgos en la Rx de tórax dependerán del incremento de la PVP, que se relaciona con la presión capilar pulmonar.
- Se establecen varios estadíos, de evolución secuencial, progresiva y reversible, cada uno con una serie de hallazgos radiológicos.



\*Puede haber presentaciones atípicas, no mostrando los hallazgos característicos.

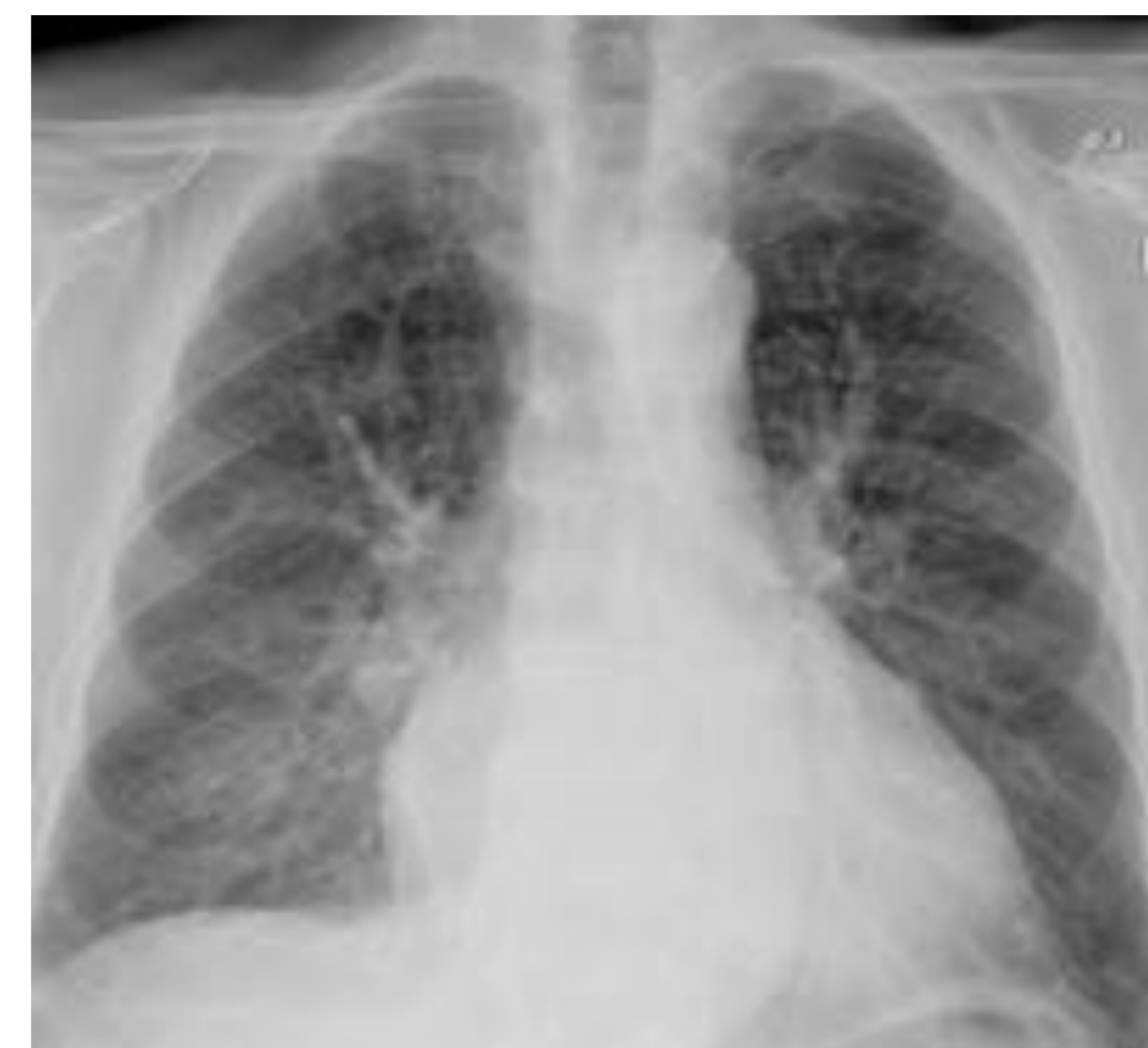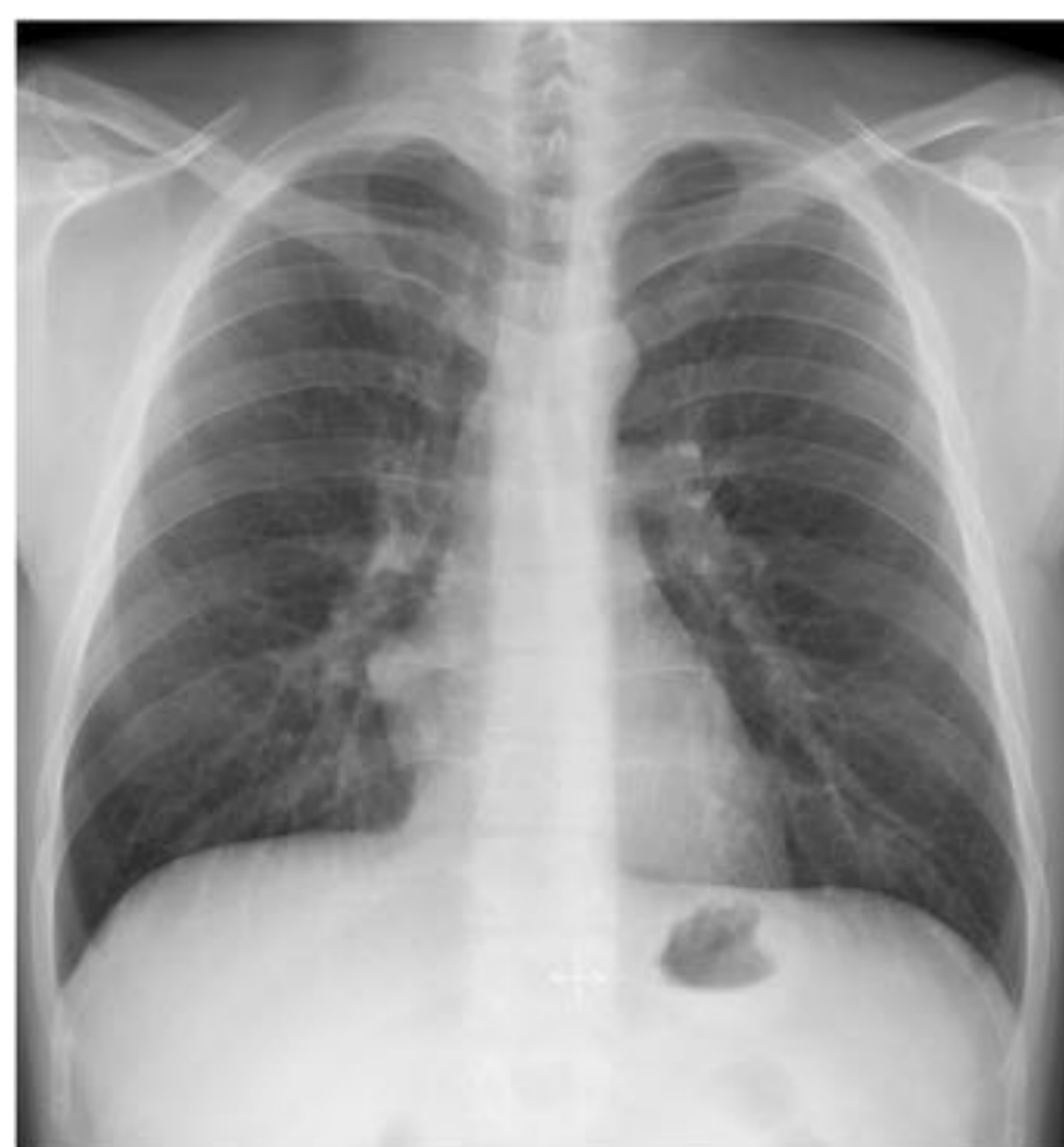- Edema unilateral (predominio derecho)...

## Estadío I: Redistribución.

- Redistribución de la vascularización pulmonar:
  - Rx tórax en plena inspiración en bipedestación
  - En decúbito la redistribución es debida a cambios gravitacionales igualando el flujo entre campos superiores e inferiores

En estos casos es útil comparar con estudios previos.

- También pueden verse aumentados:
  - Silueta cardiaca.
  - Hilios vasculares.



## Estadío II: Edema intersticial.

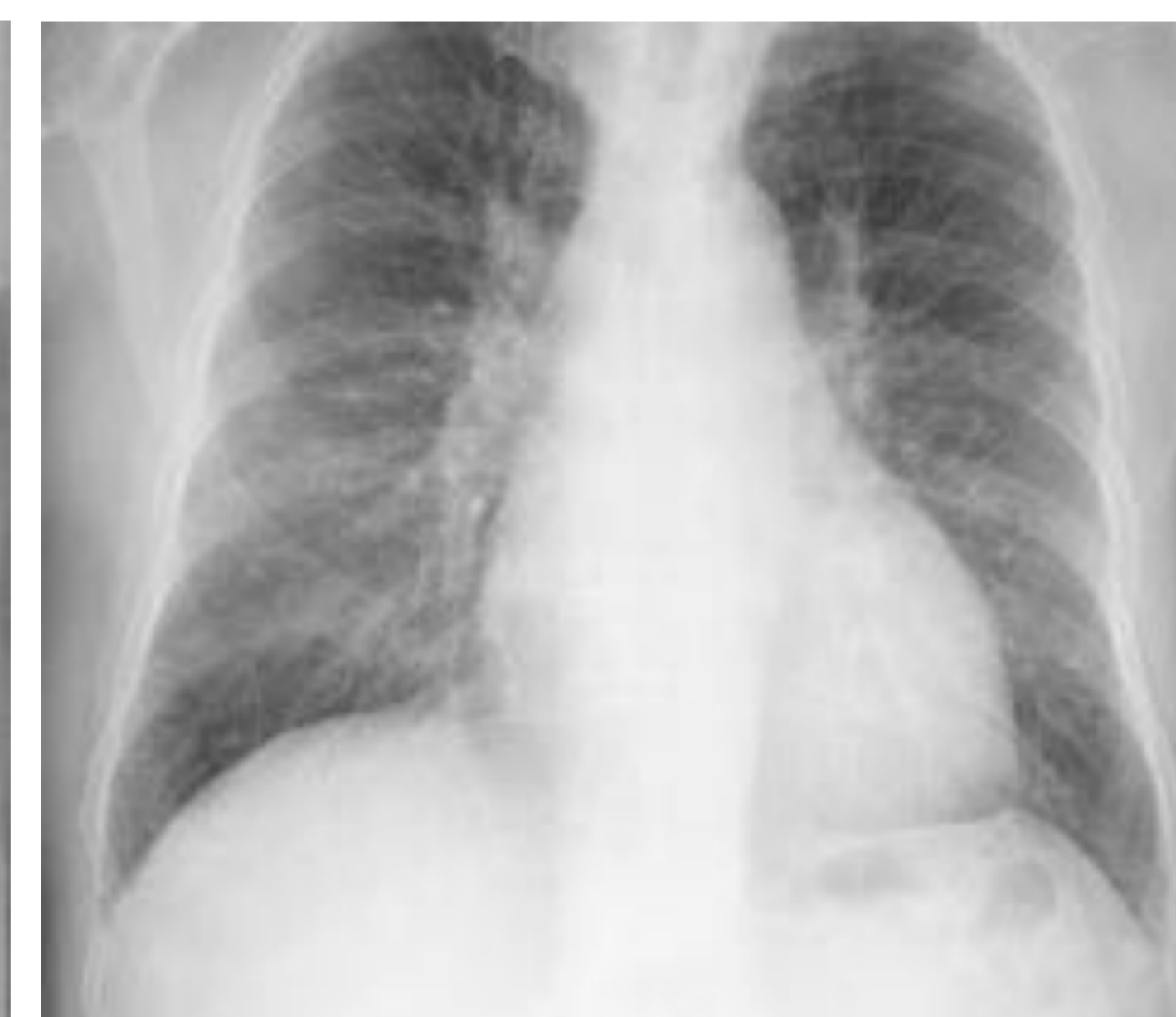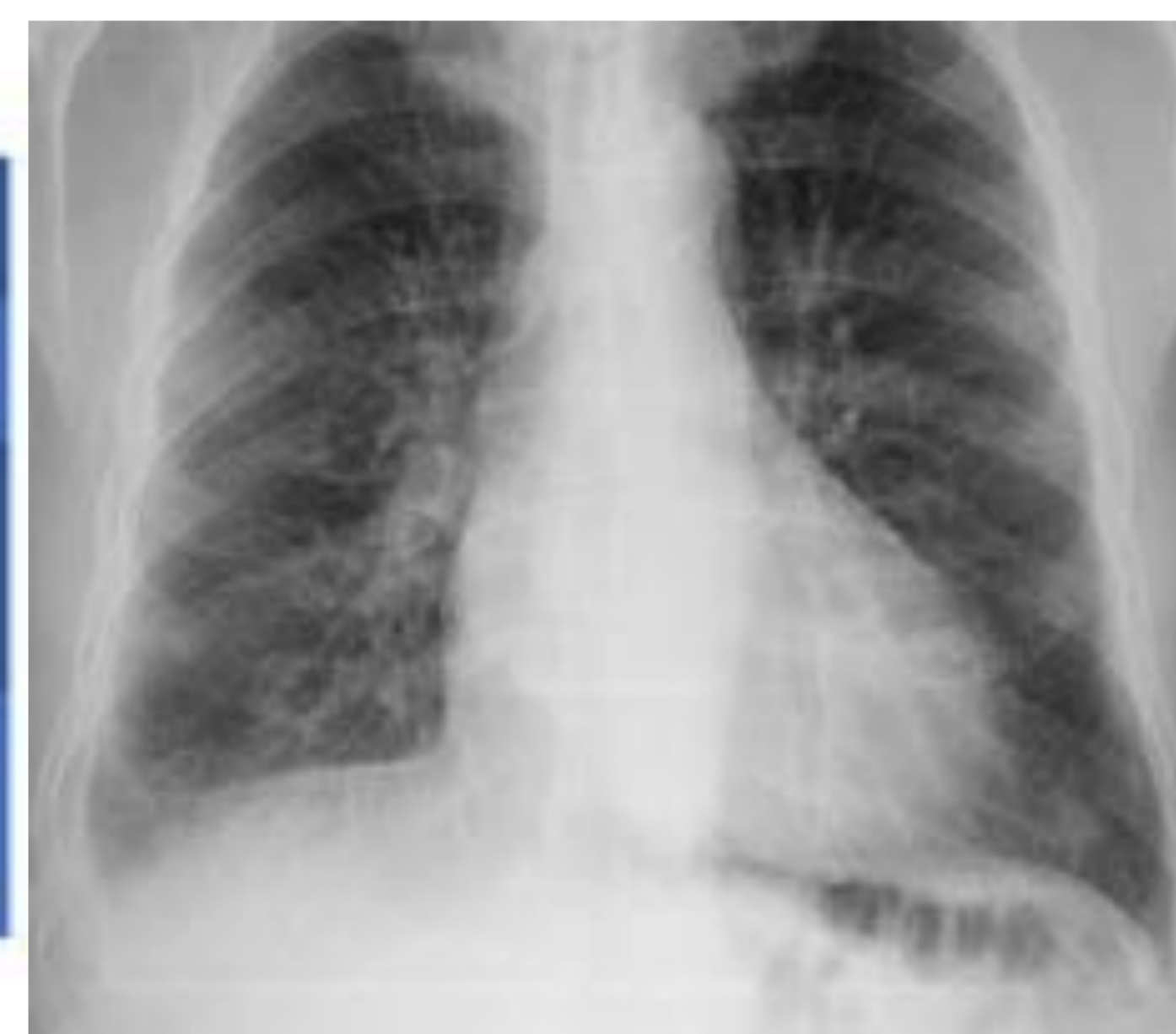Rx Tórax normal, Rx tórax con patrón de redistribución de la vascularización pulmonar.

- Salida de líquido al intersticio lobulillar y peribronquial, secundario al incremento de la presión en los capilares pulmonares.
- Esto condiciona el engrosamiento de los septos interlobulillares, que representara las **líneas de Kerley**.

Lineas A	Oblicuas y se dirigen desde los hilios a la periferia
Lineas B	Perpendiculares a la pleura en bases pulmonares
Lineas C	Líneas cortas que no siguen un curso radial desde los hilios a la pleura, ni alcanzan la pleura.
Lineas D	Igualas a las B, pero en espacio retroesternal.

### Otros hallazgos:

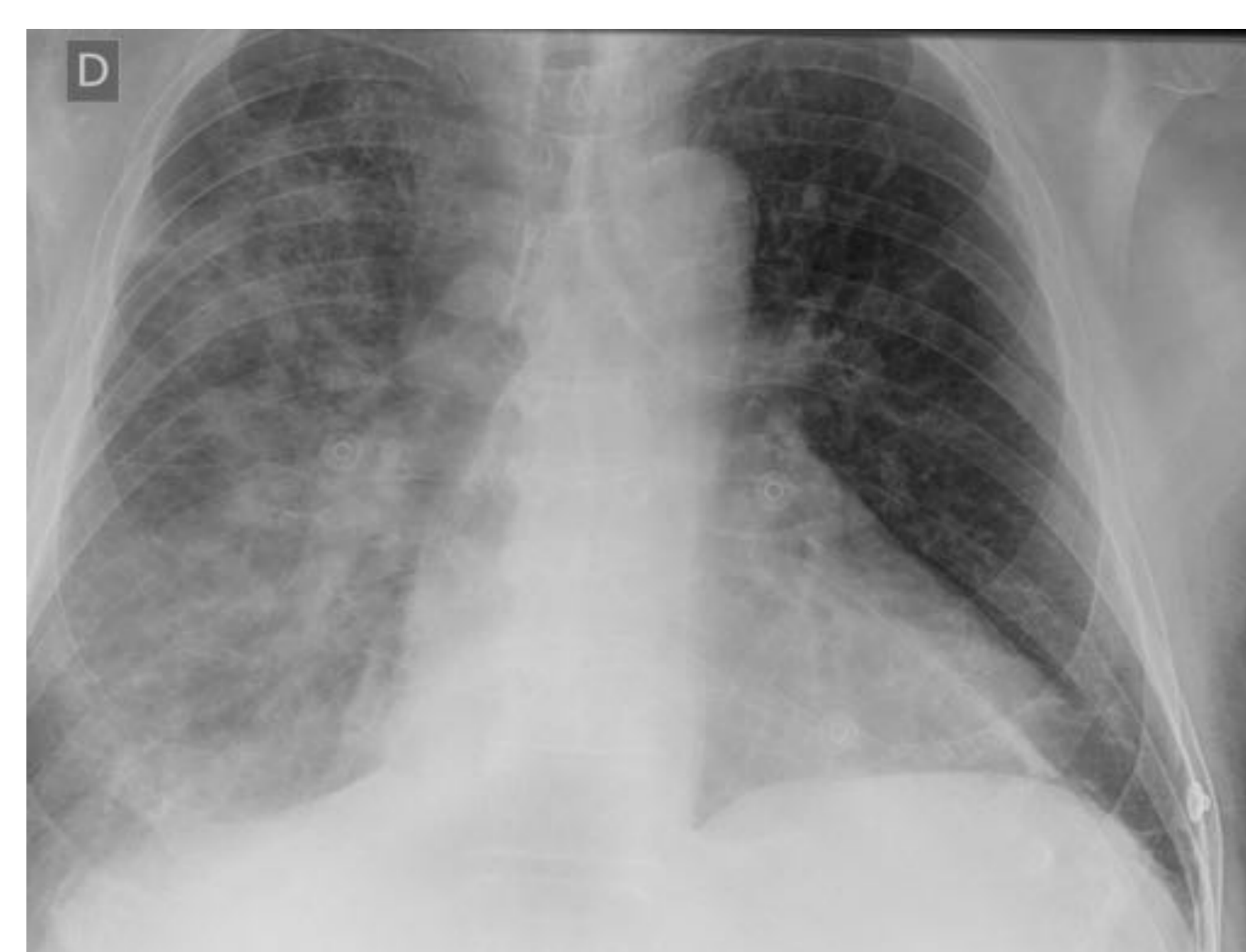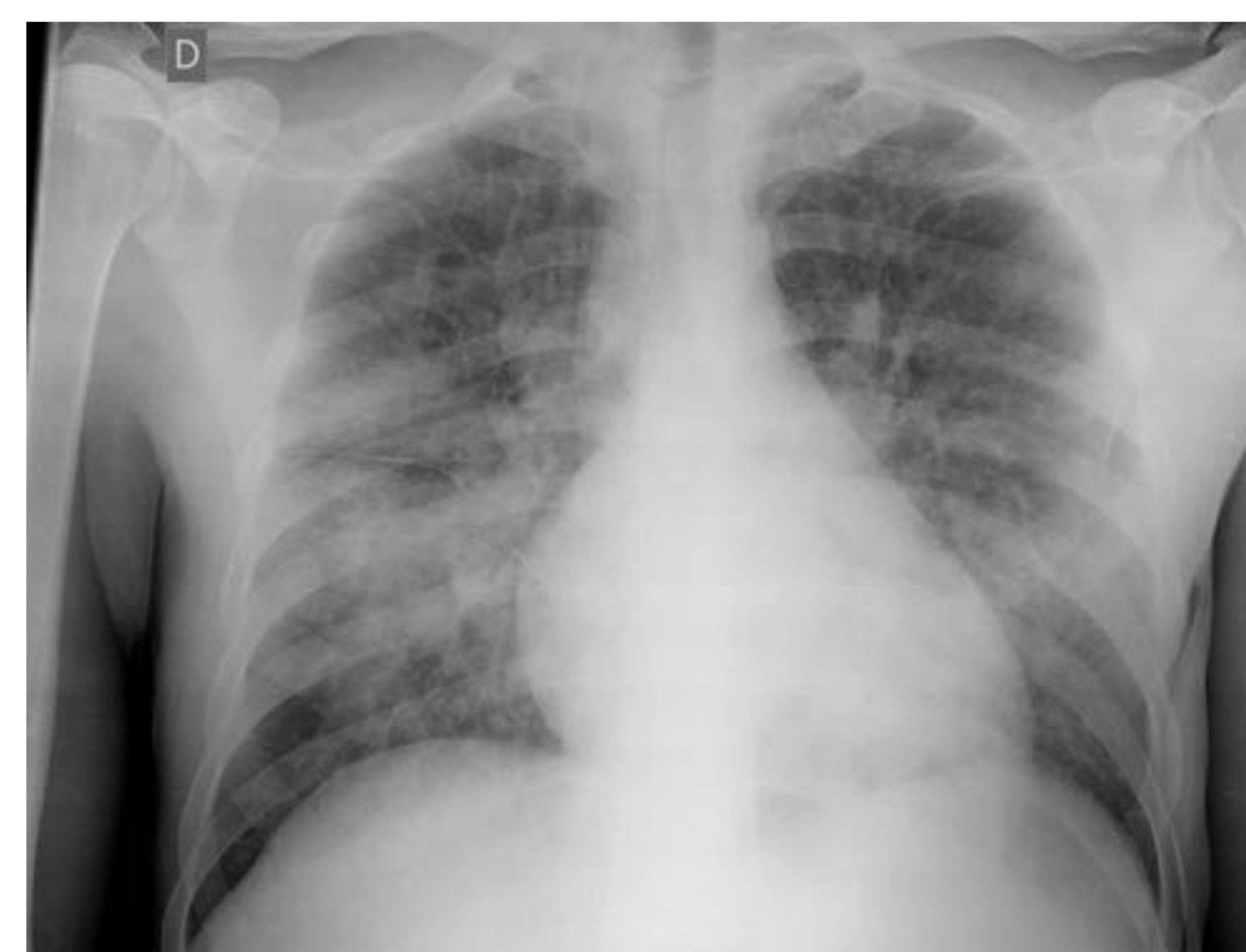- Desdibujamiento hiliar bilateral
- Engrosamiento de la pared bronquial (manguito peribronquial)
- Derrame pleural/líquido en cisuras.



Rx en fase I, Rx en fase II.

## Estadío III: Edema Alveolar.

- Salida constante de flujo al intersticio no compensable por el sistema linfático.
- Edema alveolar y derrame pleural.
- Opacidades perihiliares bilaterales
  - Aspecto algodonoso
  - Predominio derecho
  - Pueden presentar broncograma aéreo
- En ocasiones adquiere una morfología típica respetando la periferia: Alas de mariposa.



Rx Tórax AP: Edema de pulmón cardiogénico. (fase III).

## EDEMA PULMONAR:

Acumulación de líquido en el espacio intersticial o alveolar de los pulmones

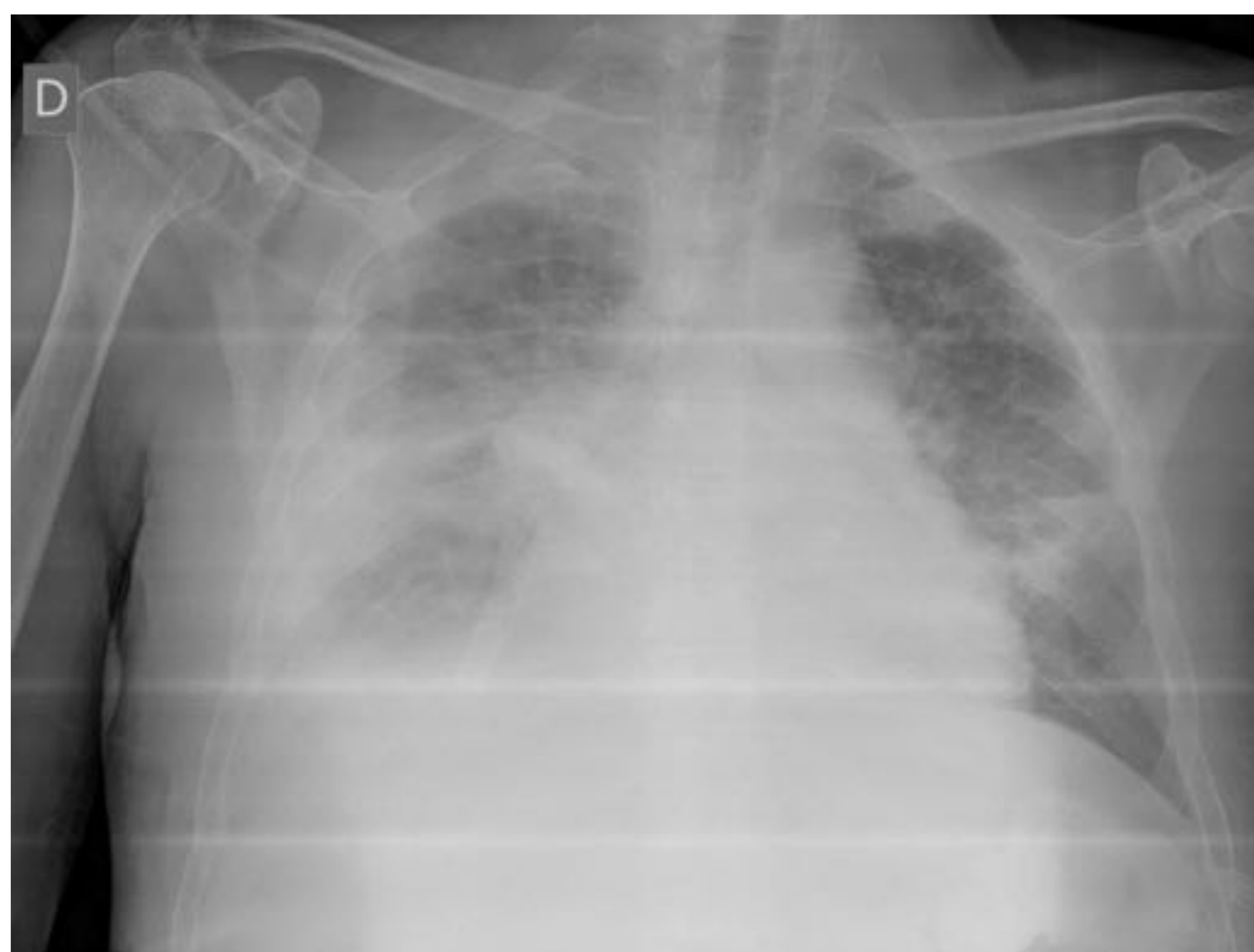
### Cardiogénico:

- Edema por hipertensión pulmonar venosa
- Edema por un aumento de la presión hidrostática a través de la pared capilar.
- Barrera alveolo-capilar intacta.
- No hay inflamación
- Edema pobre en proteínas: Trasudado.

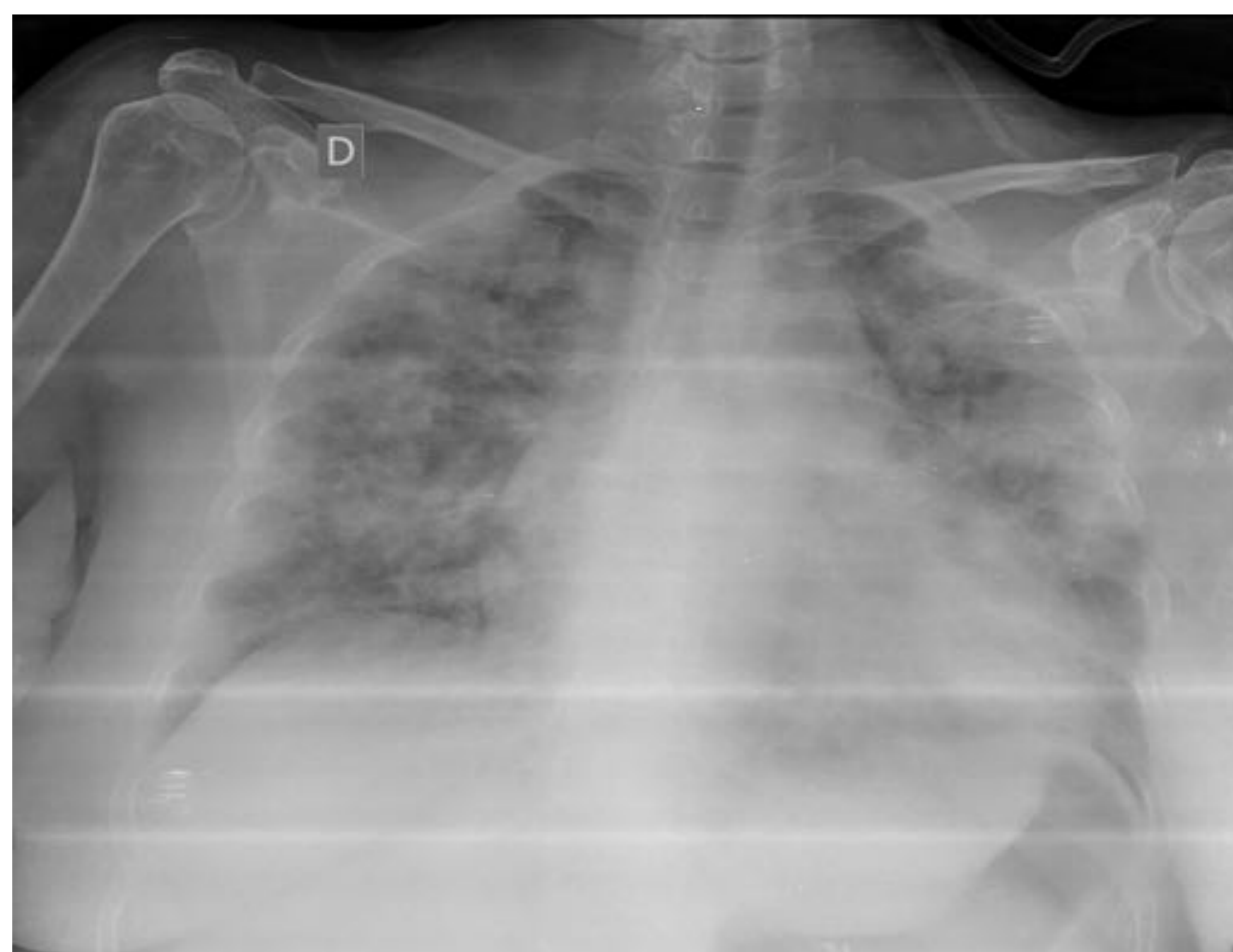
### No cardiogénico:

- Aumento de la permeabilidad de la barrera alveolo-capilar
- Alteraciones principalmente **inflamatorias**, que permiten el paso de líquido al intersticio y alveolo.
- Alto contenido en proteínas: Exudado

SDRA PULMONAR	SDRA EXTRAPULMONAR
Aspiración	Sepsis
Infección: Neumonía	Traumatismo grave no torácico
Ahogamiento	Transfusiones masivas
Inhalación de humo	Cirugía no torácica
Contusión pulmonar	Circulación extracorporal
	Otros: intoxic. Por drogas o fármacos, pancreatitis, embolia grasa...



Rx Tórax AP: Edema de pulmón cardiogénico



Rx Tórax AP: Edema de pulmón NO cardiogénico

HALLAZGO RX	CARDIOGÉNICO	NO CARDIOGÉNICO
Tamaño cardíaco	Normal/aumentado	Normal
Engrosamiento hilar	Normal/aumentado	Normal/disminuido
Distribución vascular	Normal/invertido	Normal
Distribución edema	Difuso/central	Parcheado/periférico
Derrame pleural	Presente	Ausente
Lineas septales	Presente	Ausente
Engrosamiento peribronquial	Presente	Ausente
Broncograma aéreo	Ausente	Presente

# Bibliografía.

- Brant W, Helms C. Fundamentos de radiología diagnóstica. Barcelona: Lippincott Williams & Wilkins; 2008.
- Del Cura Rodríguez J, Pedraza Gutiérrez S, Gayete Cara A. Radiología esencial. Madrid: Editorial Médica Panamericana; 2019.
- Herring w. Radiologia basica. edinburgh: elsevier mosby; 2016.
- M. Tovar Pérez y M.R. Rodríguez Mondéjar. La patología cardiaca adquirida del adulto: ¿qué se puede decir con la radiografía de tórax?. Revista RADIOLOGIA 2017;59:446-59.
- M. Valverde. Hallazgos radiográficos del edema agudo de pulmón. . Revista medica de Costa Rica y Centroamerica. 2014;LXXI (609):123-127.
- X. Flores-Rios, P. Piñon-Esteban. Fibrosis endomiocárdica con masiva calcificación del ventrículo izquierdo. Revista española de cardiología. Vol 66;Num 09. Septiembre 2013.
- E. crespo, M.V Millan. La imagen de la semana. Calcificación en cardiopatía reumatica . Medicina clínica. Vol 149, numero 11, Diciembre 2017
- J. Marin Ocampo, A. Velarde Pedraza, ¿Qué es esta válvula? (identificación de prótesis valvulares cardíacas en la Rx de tórax).Poster seram: 10.1594/seram2014/S-1238.
- *G. Diaz, M. Mendoza. J. Hernandez. Correlación entre la radiografía de tórax y el ecocardiograma para la valoración de cardiomegalia. Arch. Cardiologia mex. Vol 76, no.2, abr/jun 2006*
- Wasilewski J, Głowacki J, Polonski L. Not at random location of atherosclerotic lesions in thoracic aorta and their prognostic significance in relation to the risk of cardiovascular events. Wasilewski J, Głowacki J, Poloński L. Pol J Radiol. 2013;78:38-42.