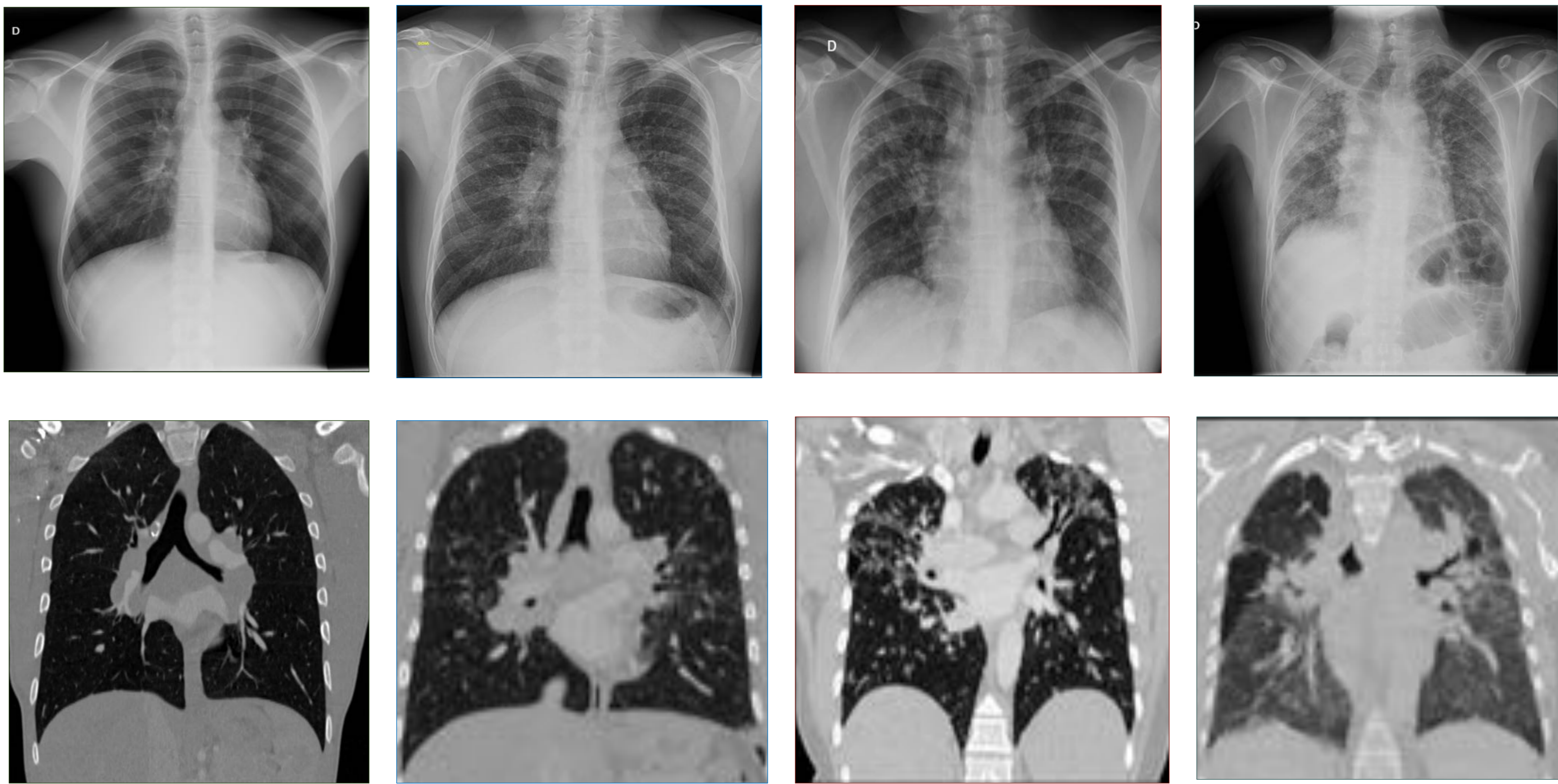




# SARCOIDOSIS

Relevancia de los hallazgos radiológicos y estadificación en su manejo clínico.



Ruiz Moreno, Mónica <sup>1</sup> Martín Díaz, Alfonso <sup>1</sup> Cordon Sánchez,  
Borja <sup>1</sup> Santos Ángel, Ana <sup>1</sup> Morán Marsili, Joaquín Patricio <sup>1</sup>  
Domínguez Franjo, Esther <sup>1</sup>

**Hospital Universitario Infanta Sofía  
San Sebastián de los Reyes, Madrid.**



## SARCOIDOSIS

Relevancia de los hallazgos radiológicos y estadificación en su manejo clínico

### 1. OBJETIVO DOCENTE

- Descripción de **hallazgos radiológicos torácicos de la Sarcoidosis tanto típicos como atípicos**, en la Radiografía simple de tórax (Rx) y en la Tomografía Computarizada (TC).
- Implicación de la **estadificación radiológica en el manejo clínico y pronóstico**.

### 2. REVISIÓN SOBRE LA SARCOIDOSIS PULMONAR

#### 2.1 REVISIÓN DEL TEMA. VISIÓN GLOBAL

La Sarcoidosis forma parte de las enfermedades granulomatosas multisistémicas de causa desconocida, manifestándose en **adultos jóvenes** y afectando principalmente a los **ganglios linfáticos torácicos y a los pulmones**.

Las pruebas de imagen que se utilizan principalmente para su diagnóstico y estadificación son la **Rx simple de tórax y la TC torácica de alta resolución**. Esta última, presenta mayor sensibilidad, siendo capaz de aportar información sobre la actividad, evolución y posibles complicaciones de la enfermedad.

El mayor porcentaje de casos se diagnostican de manera incidental, debido a los sutiles síntomas que provoca la enfermedad en estadios iniciales, apreciándose en un 90% algún tipo de alteración a nivel torácico en la Rx simple de tórax. Este hecho, demuestra la clara **disociación clínico-radiológica** existente.

El conocimiento de los **hallazgos radiológicos tanto típicos como atípicos, son clave** para realizar un adecuado diagnóstico diferencial y, reconocer el estadio evolutivo de cada paciente con la finalidad de realizar un manejo terapéutico adecuado.



## SARCOIDOSIS

Relevancia de los hallazgos radiológicos y estadificación en su manejo clínico

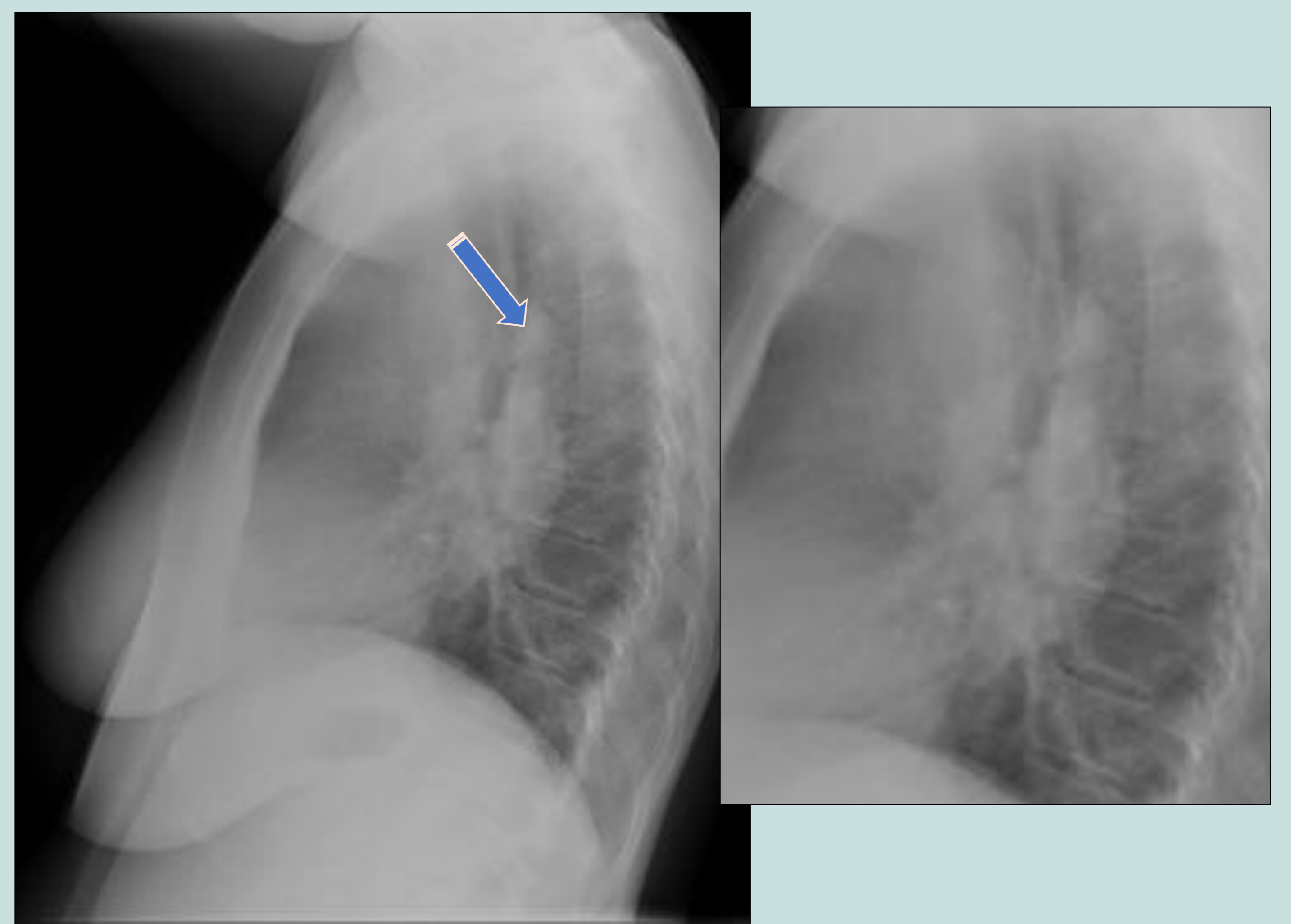
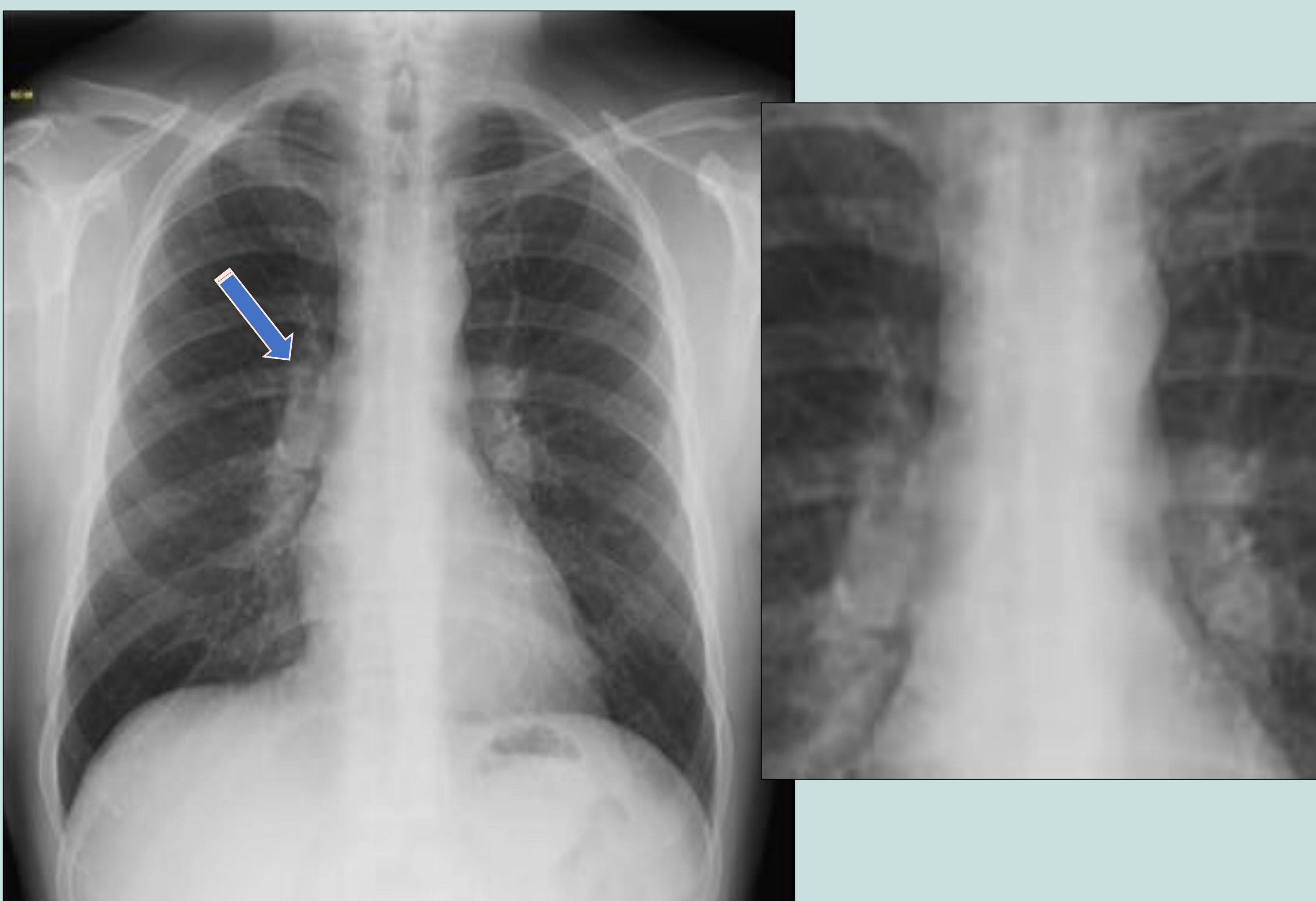
### 2.2 REVISIÓN DEL TEMA. HALLAZGOS RADIOLÓGICOS

#### Hallazgos radiológicos típicos

##### MEDIASTINO (85%)

El hallazgo más característico: **Adenopatías hiliares bilaterales simétricas y paratraqueales derechas.**

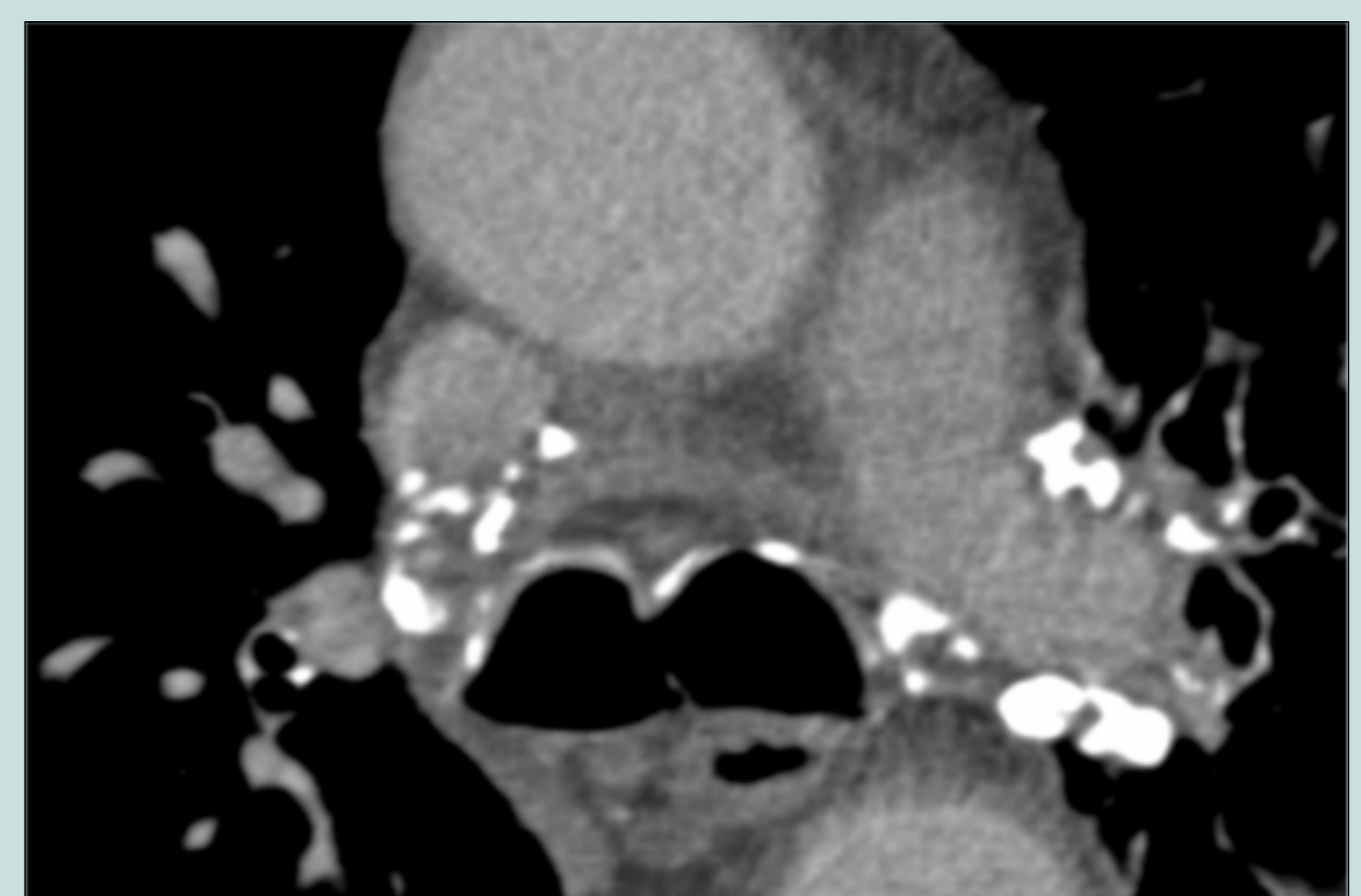
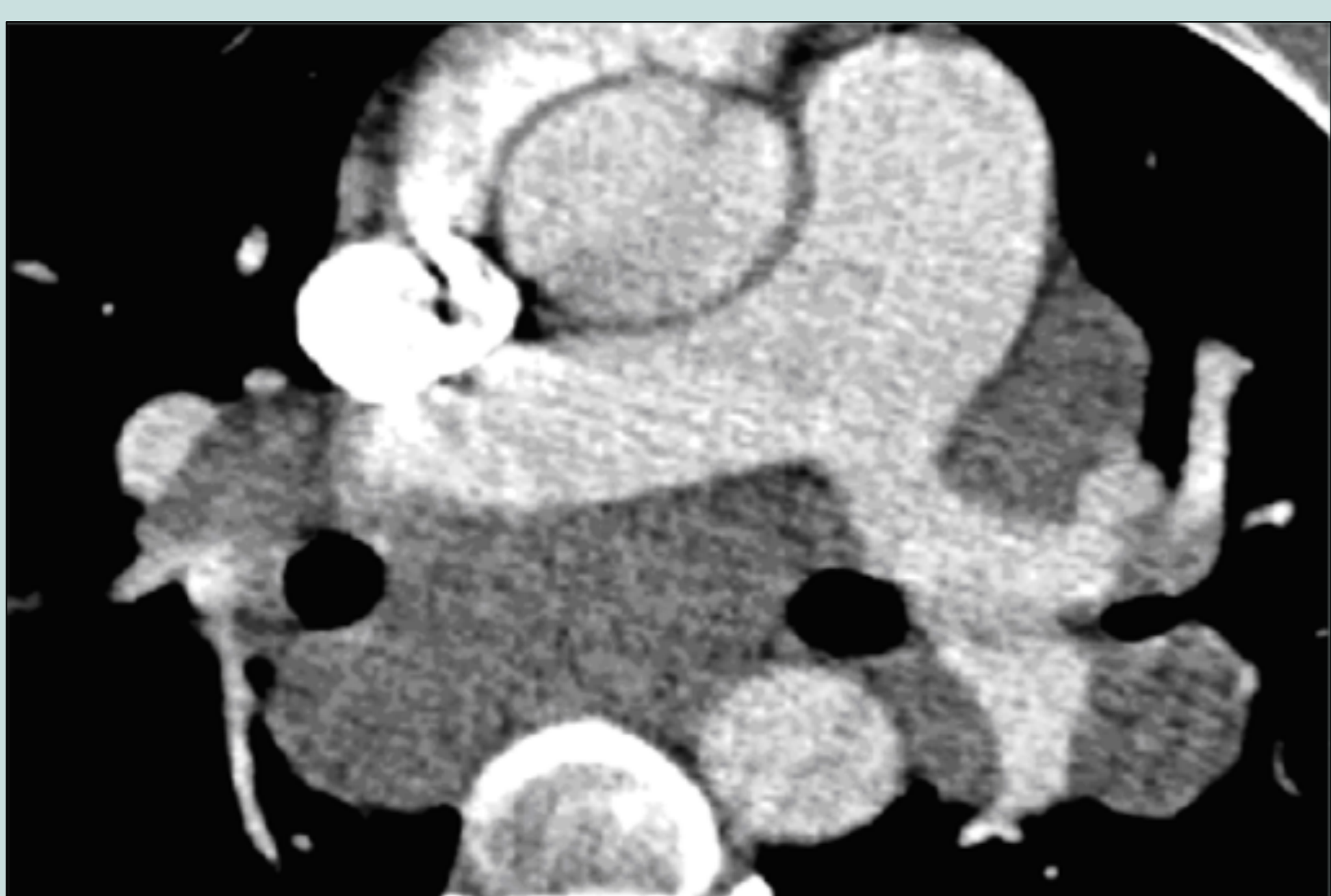
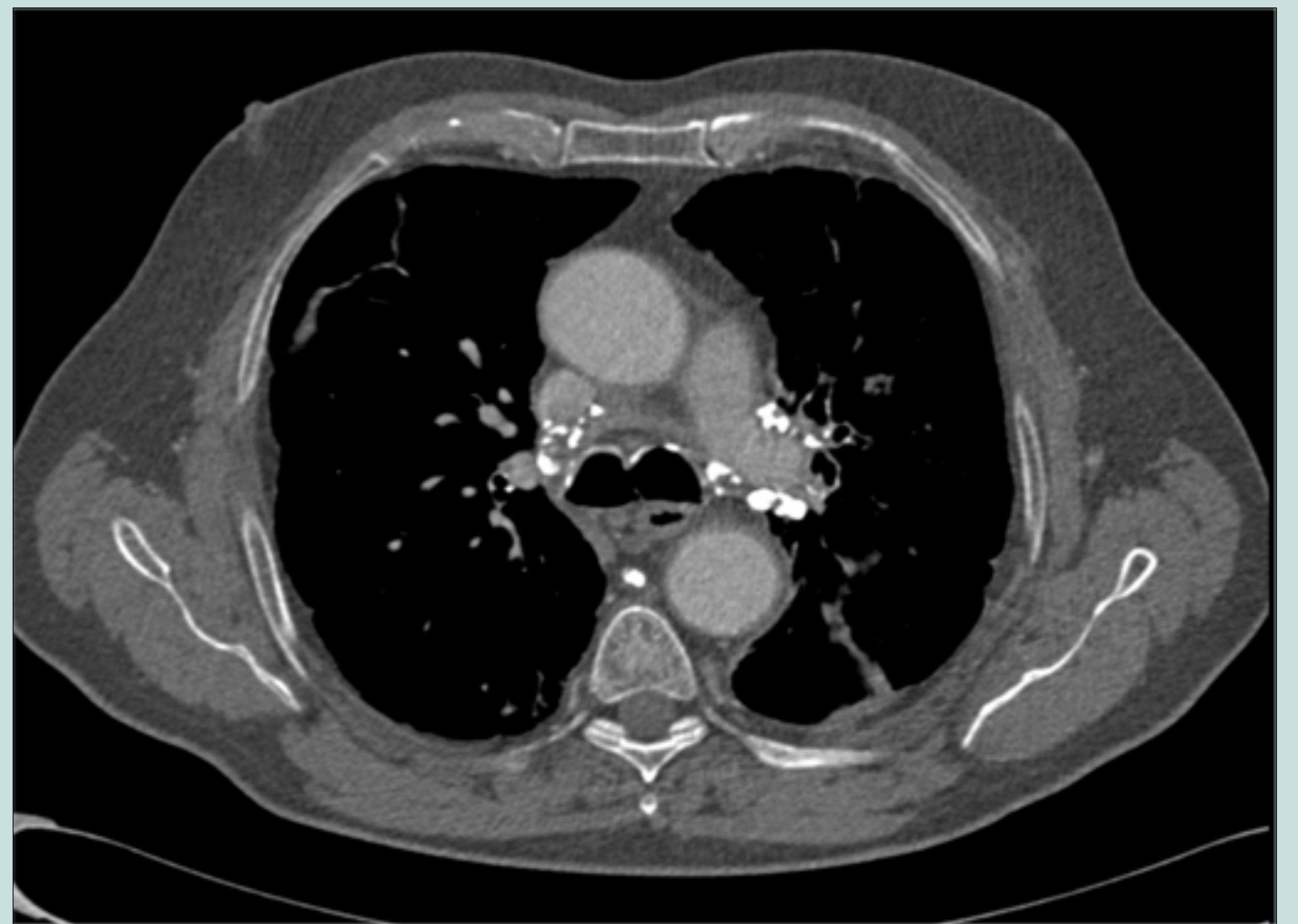
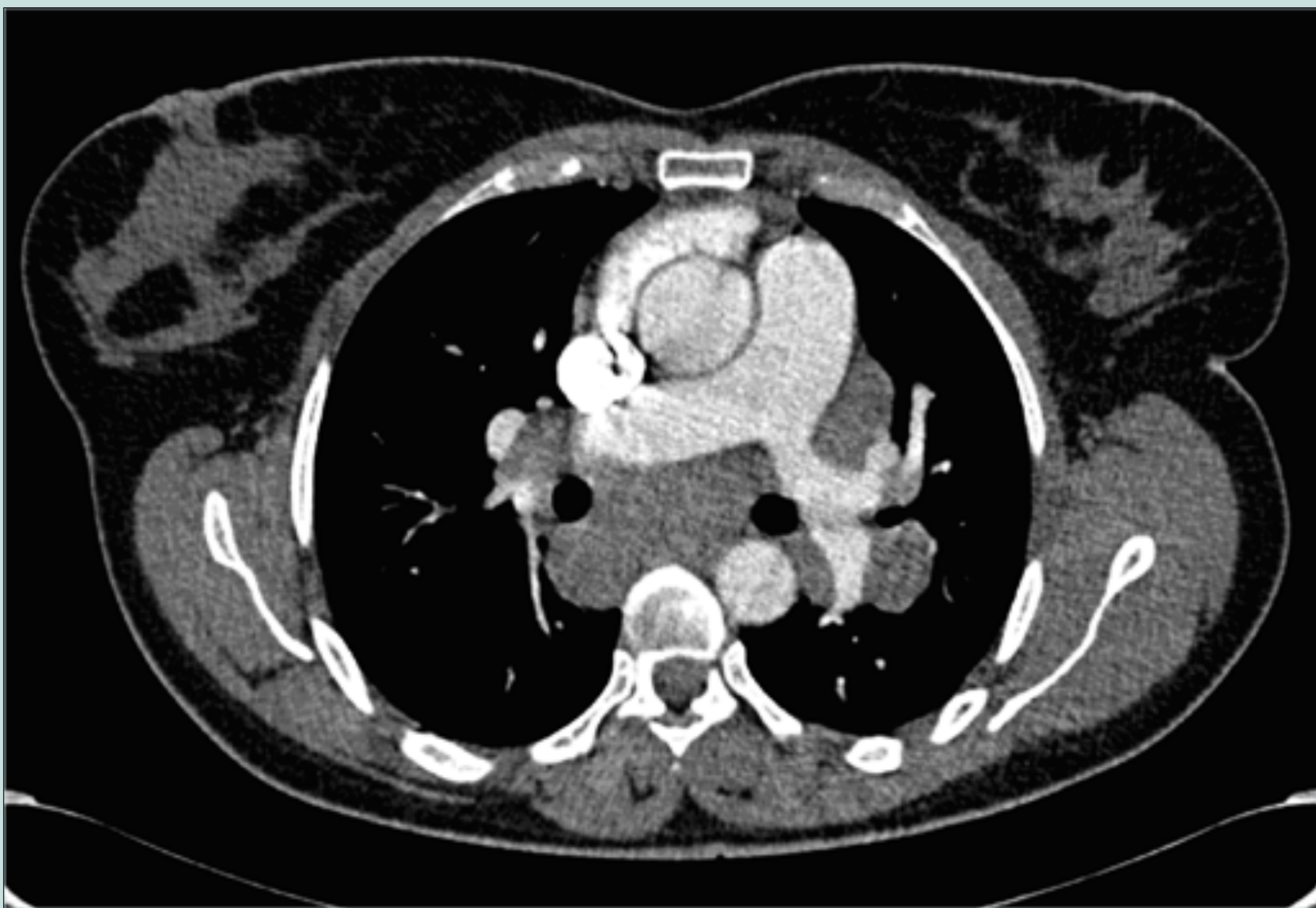*Diagnóstico diferencial principal: Linfadenopatías tumorales.*



La Radiografía simple de tórax es **patológica en más del 90%** de pacientes que padecen Sarcoidosis.

Puede asociar:

- Ganglios prevasculares, paratraqueales izquierdos, subcarinales y ventana aortopulmonar (50%)
- Calcificaciones con patrón punteado (20%) o cáscara de huevo (5%) tras 10 años de evolución.





## SARCOIDOSIS

Relevancia de los hallazgos radiológicos y estadificación en su manejo clínico

### 2.2 REVISIÓN DEL TEMA. HALLAZGOS RADIOLÓGICOS

#### Hallazgos radiológicos típicos

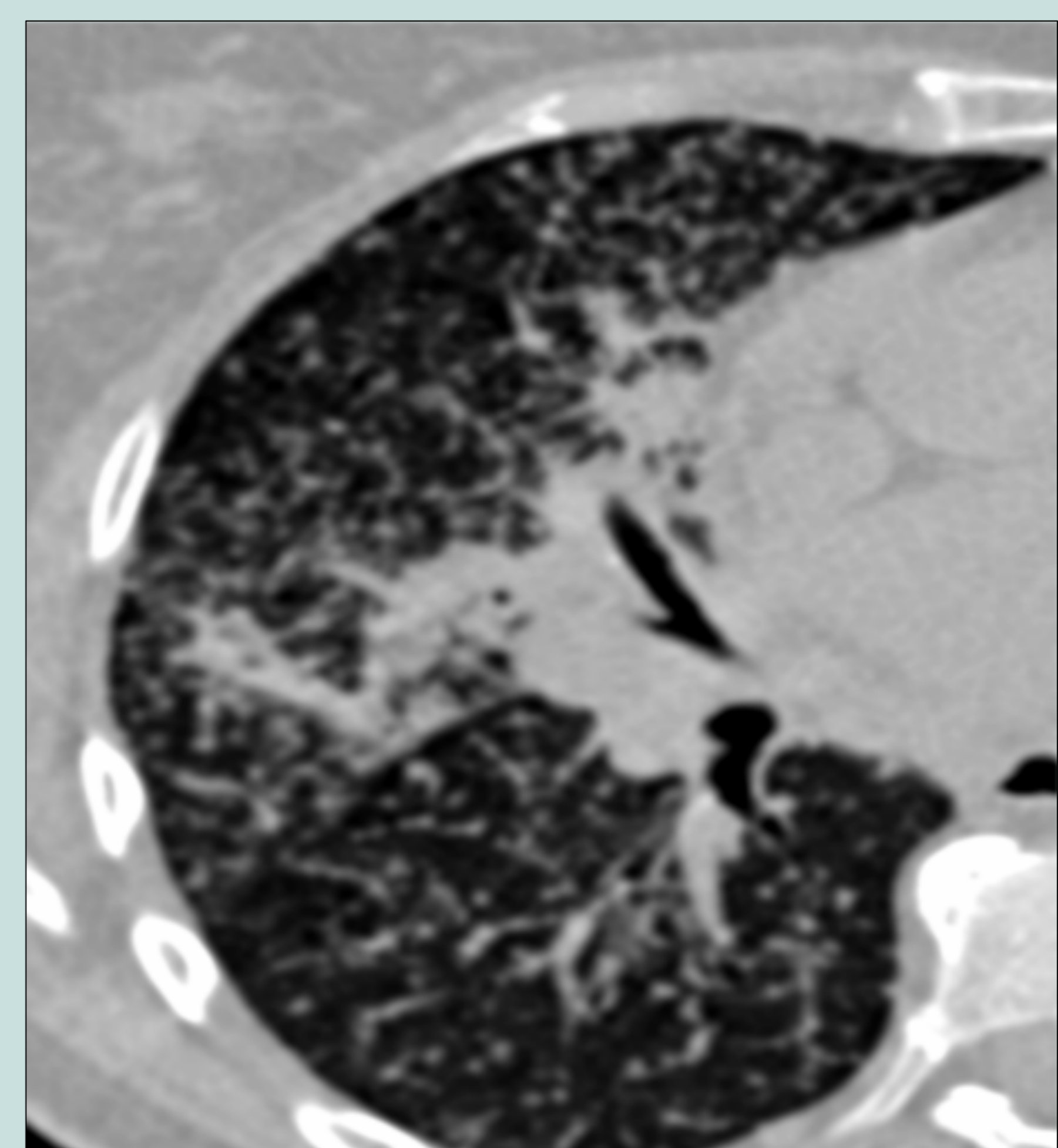
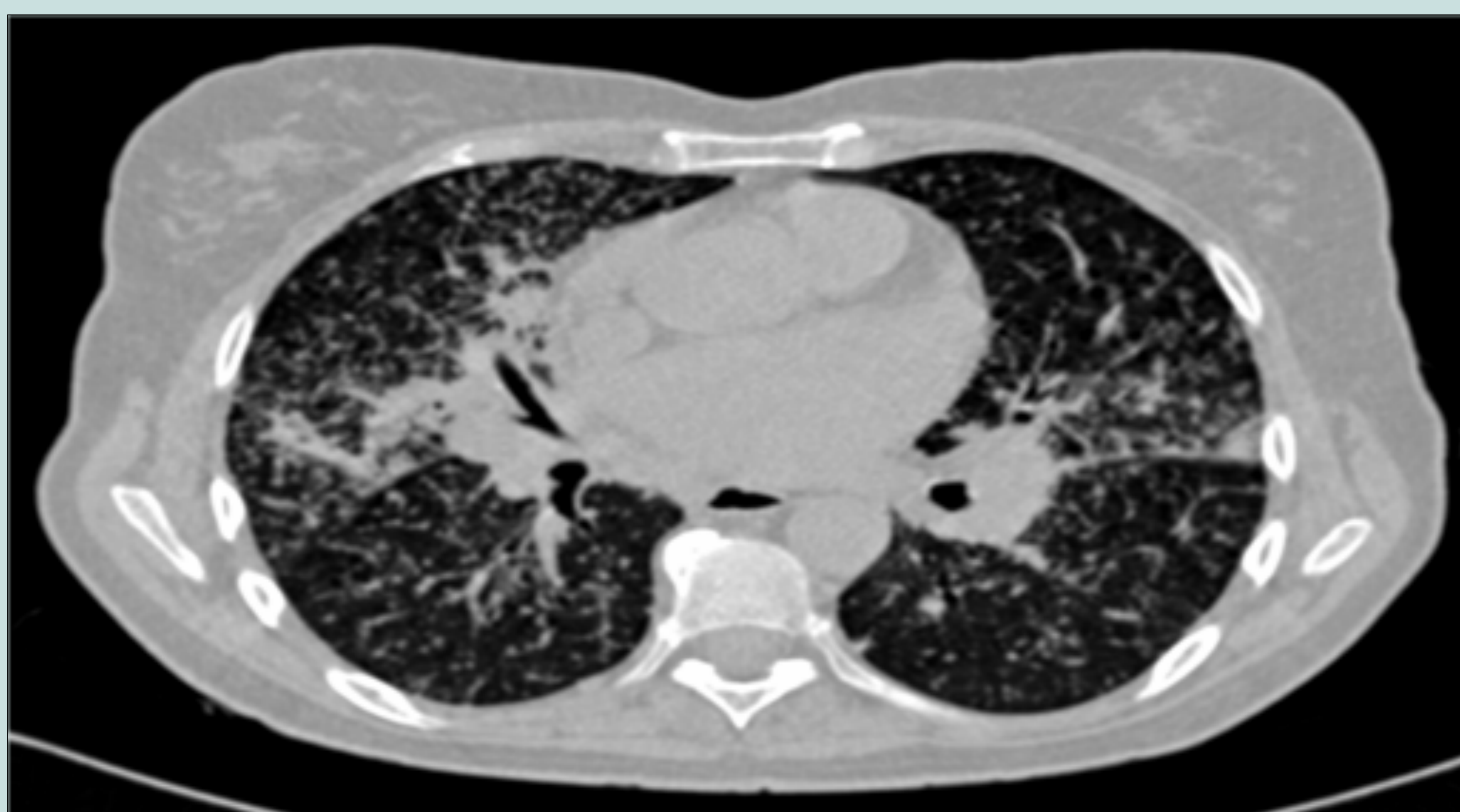
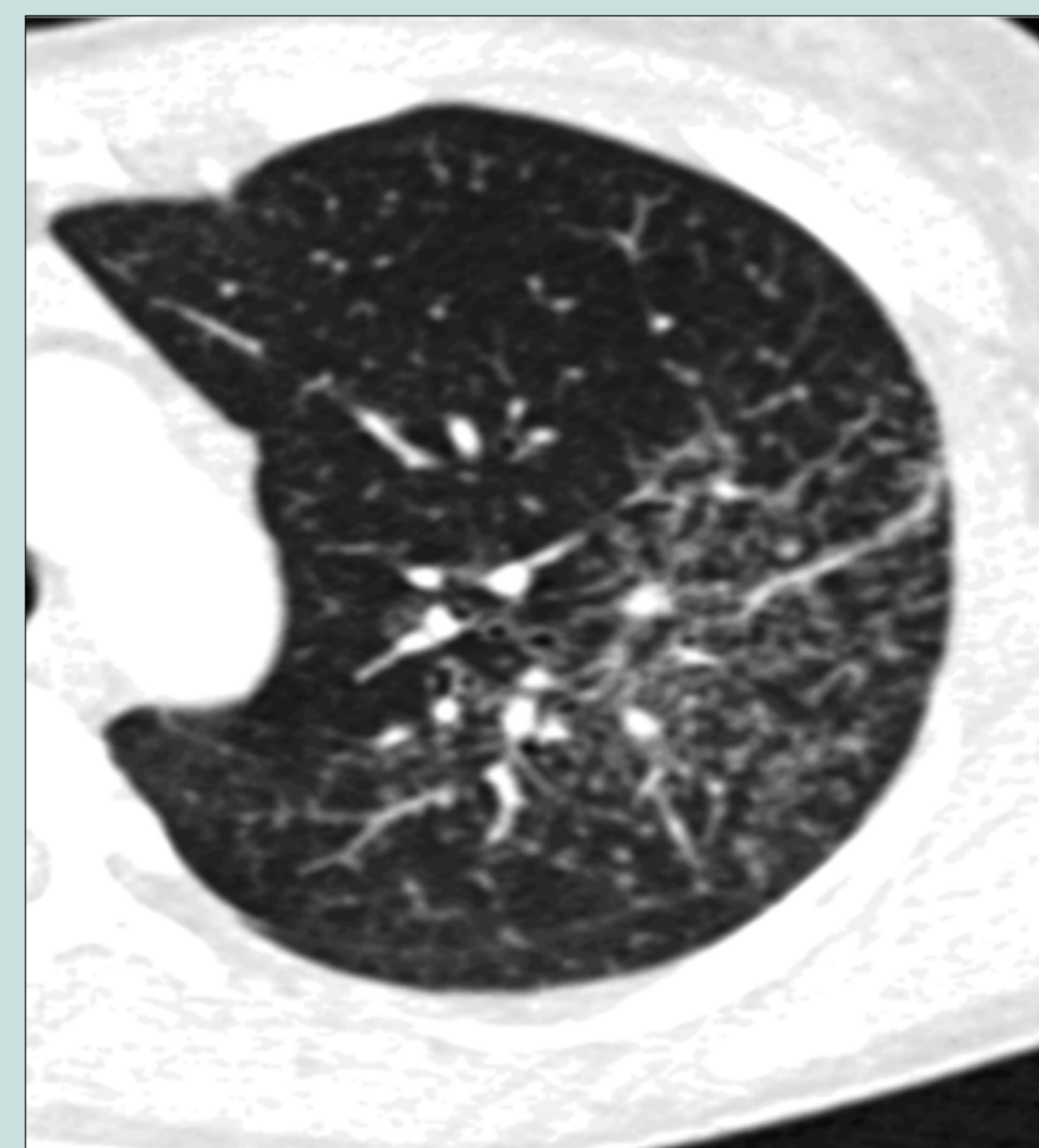
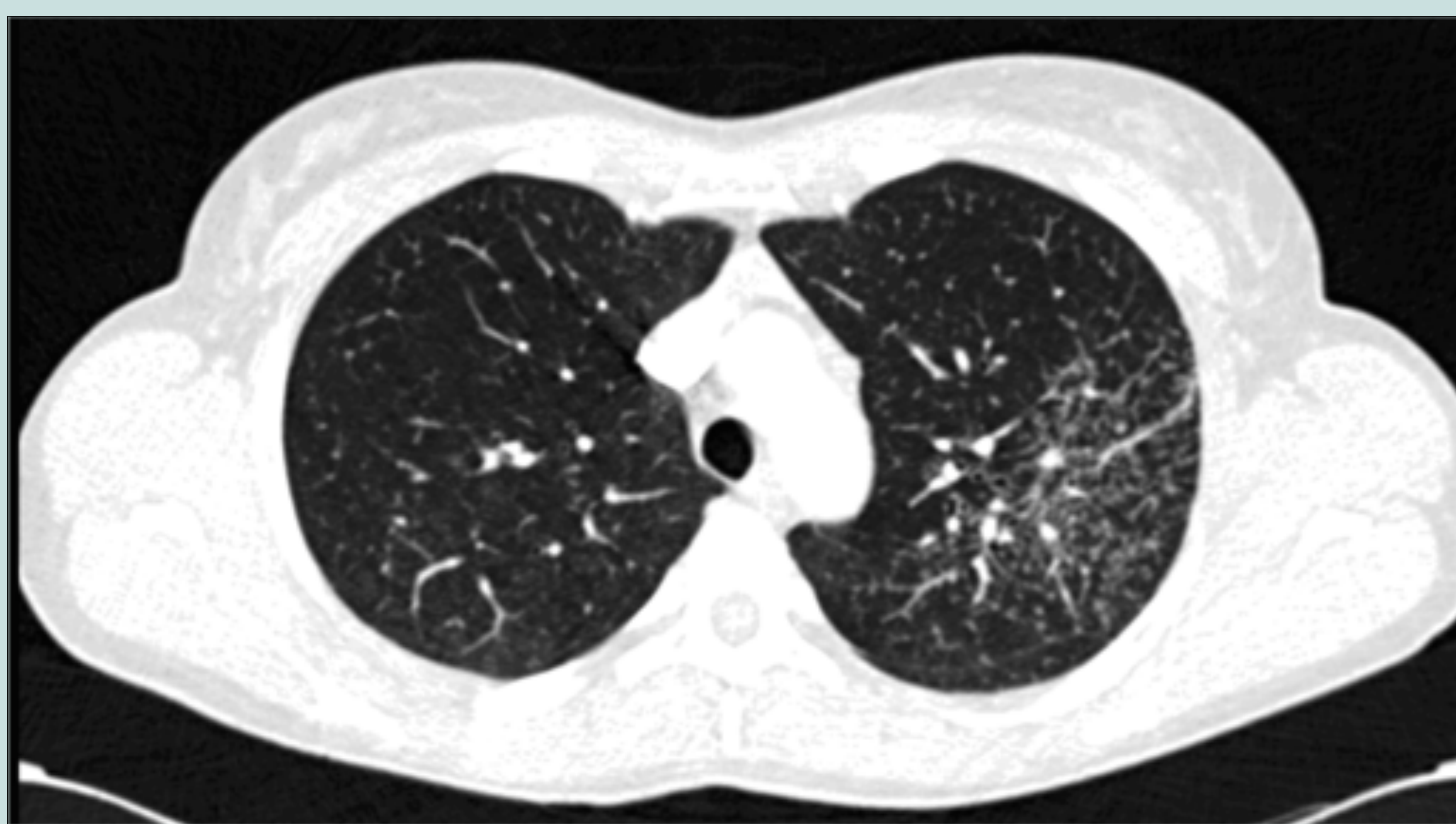
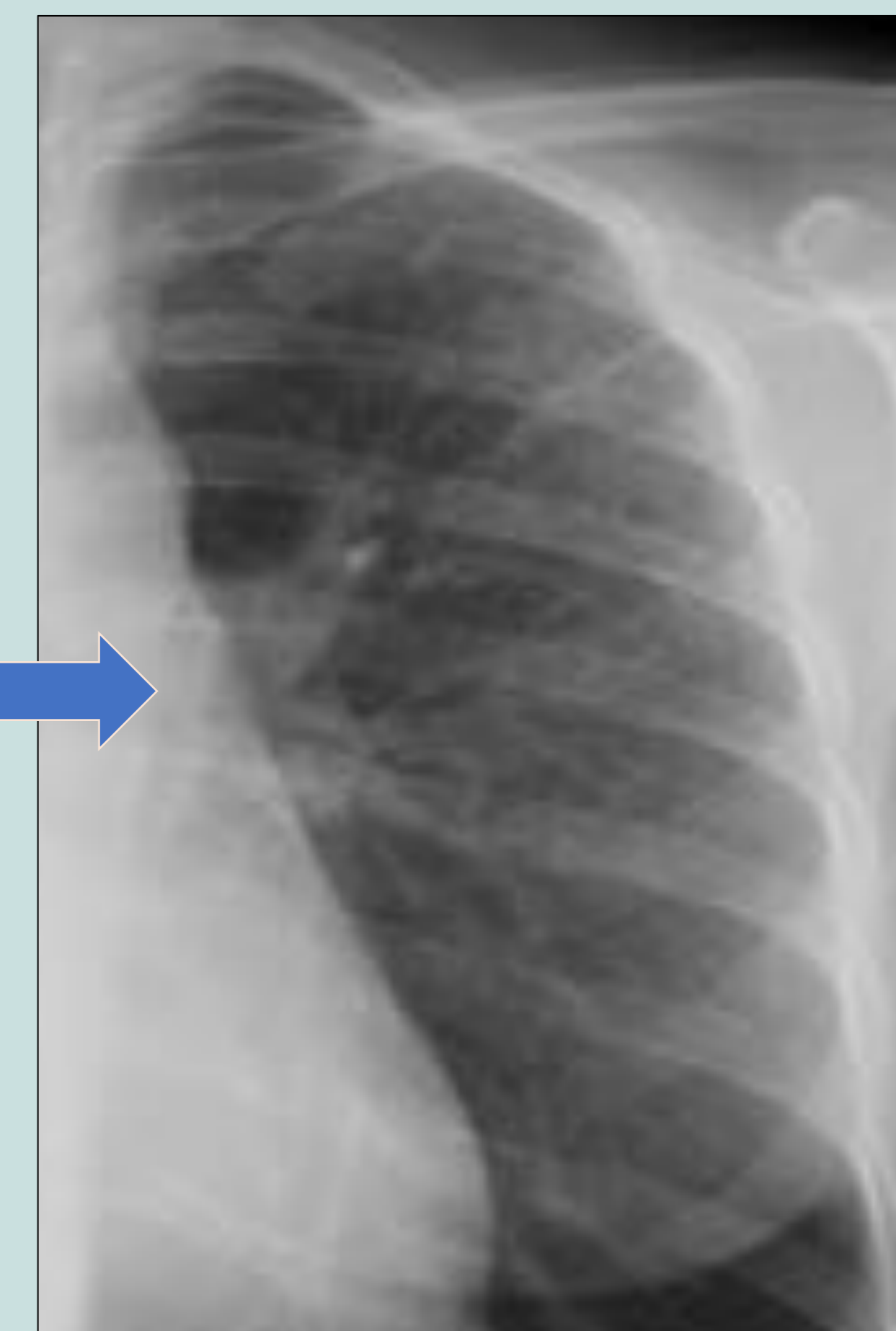
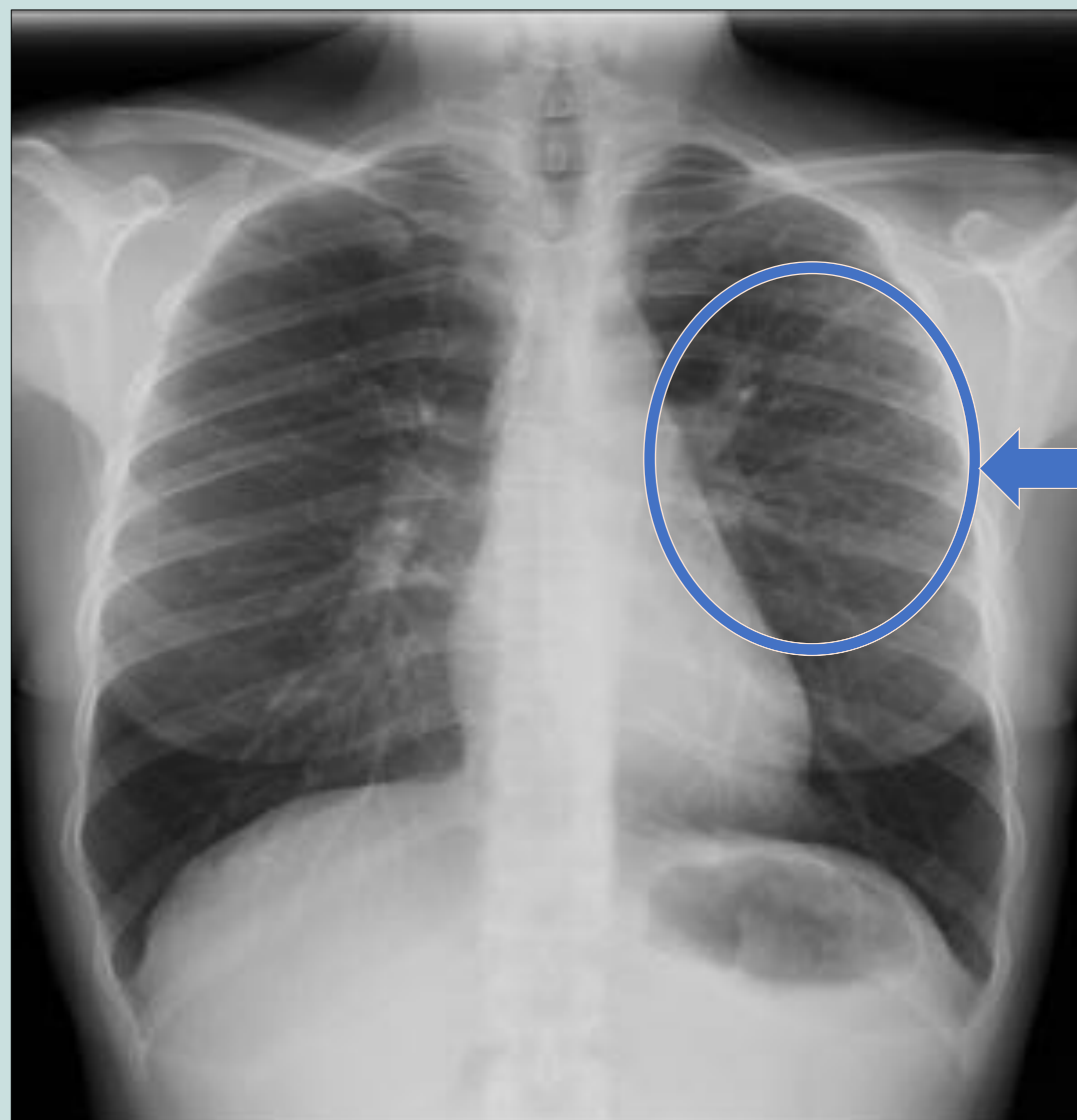
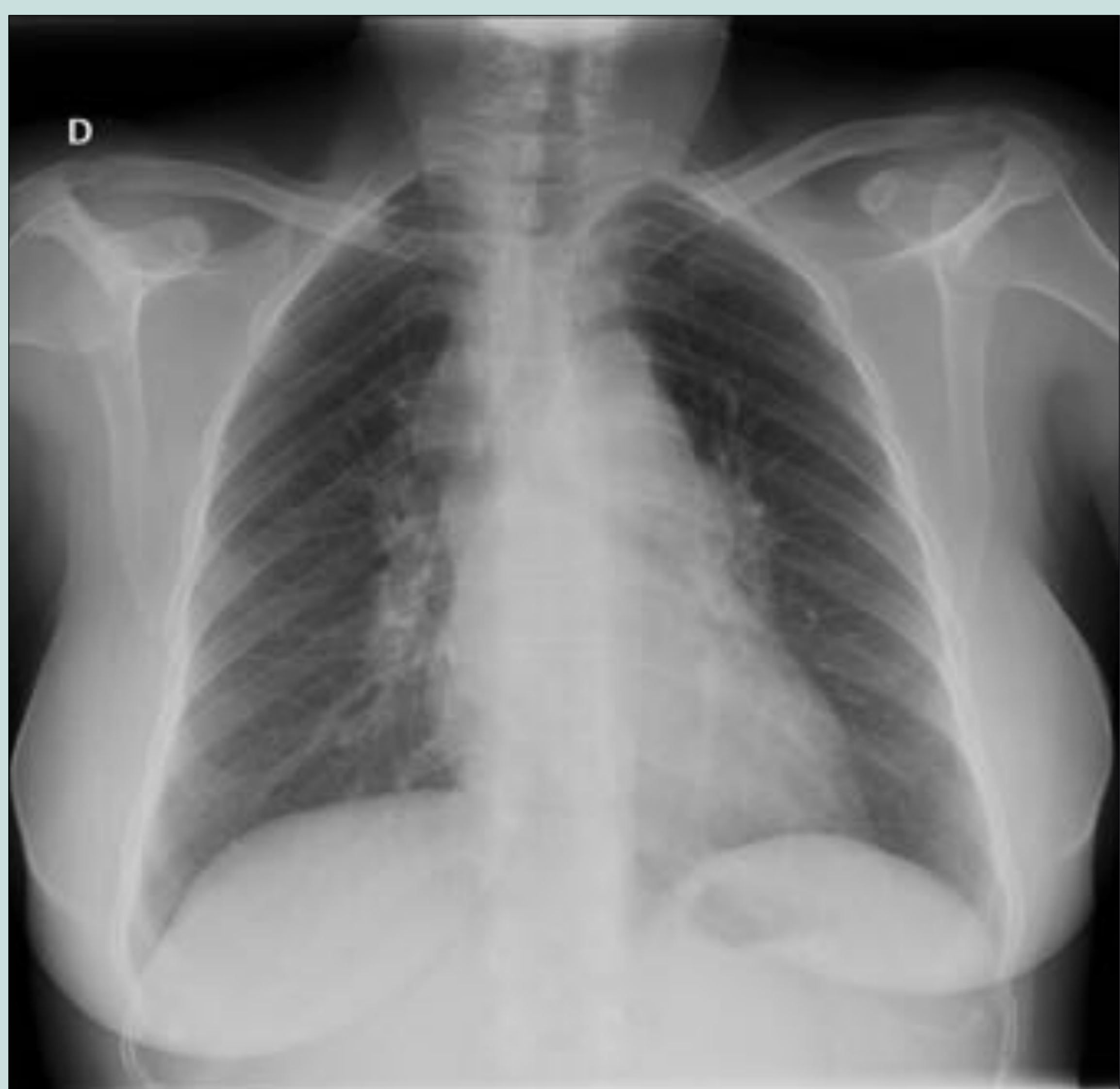
- PARÉNQUIMA PULMONAR (25-50%)

Hallazgo más característico: **Patrón reticulonodular bilateral y simétrico**

Predominio en segmentos apicales y posteriores de lóbulos superiores

Distribución perilinfática (intersticio peribroncovascular, subpleural y cisuras interlobares)

*Diagnóstico diferencial principal: Linfangitis carcinomatosa*





## SARCOIDOSIS

Relevancia de los hallazgos radiológicos y estadificación en su manejo clínico

### 2.2 REVISIÓN DEL TEMA. HALLAZGOS RADIOLÓGICOS

#### Hallazgos radiológicos atípicos (30%)

Presentación más habitual en pacientes **mayores de 50 años**.

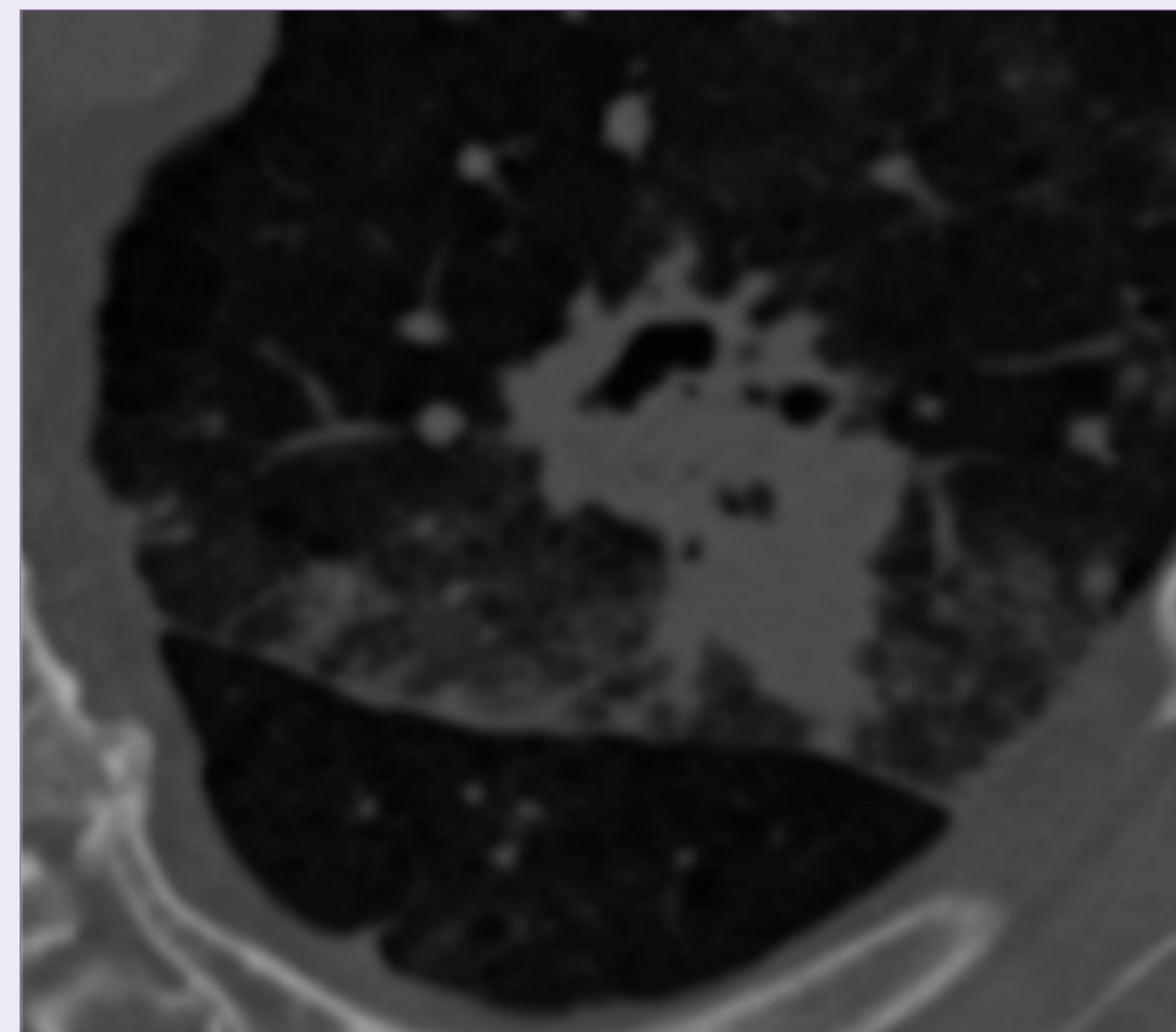
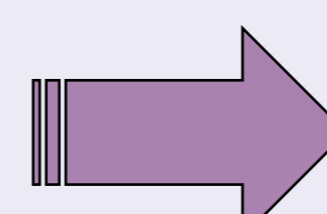
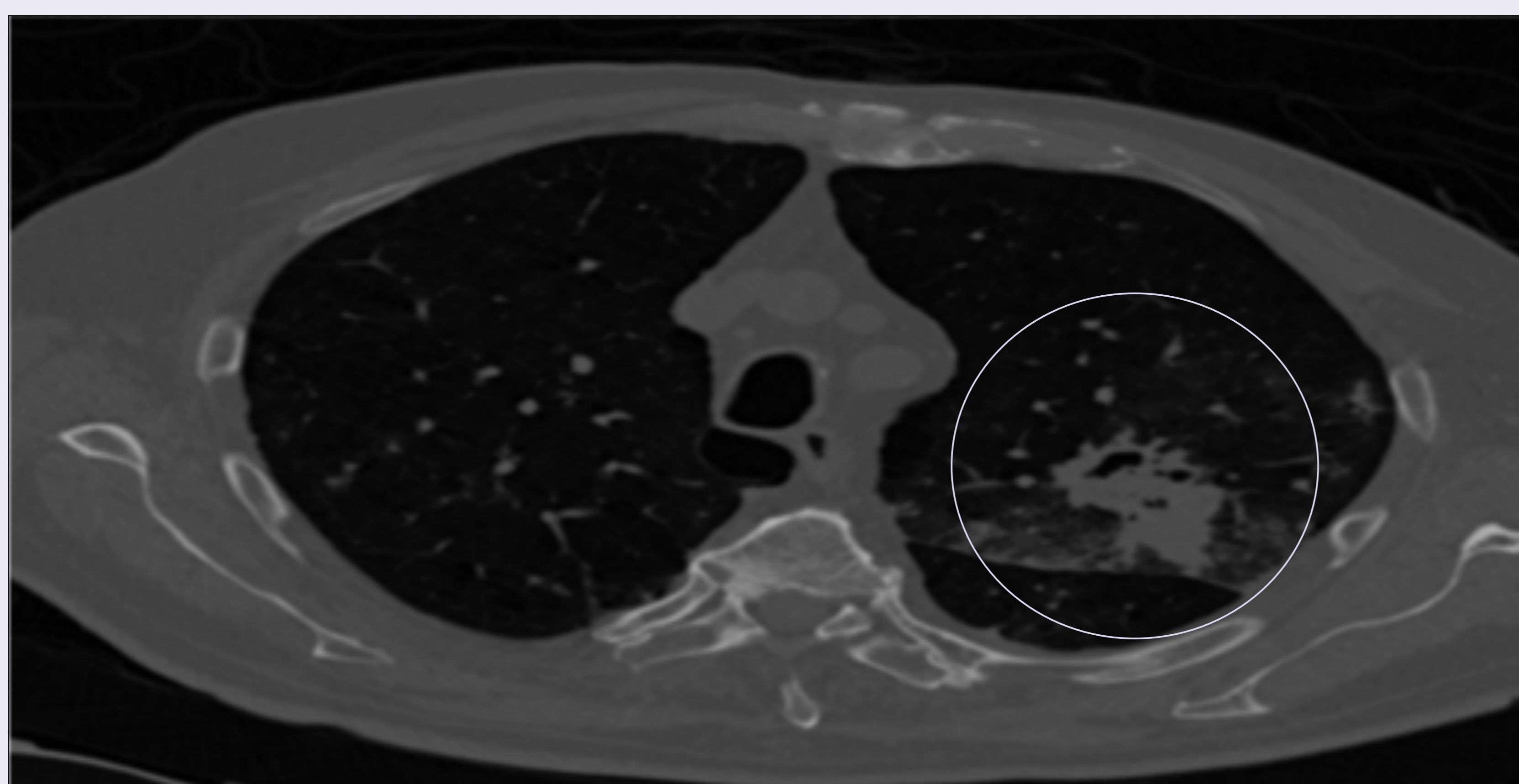
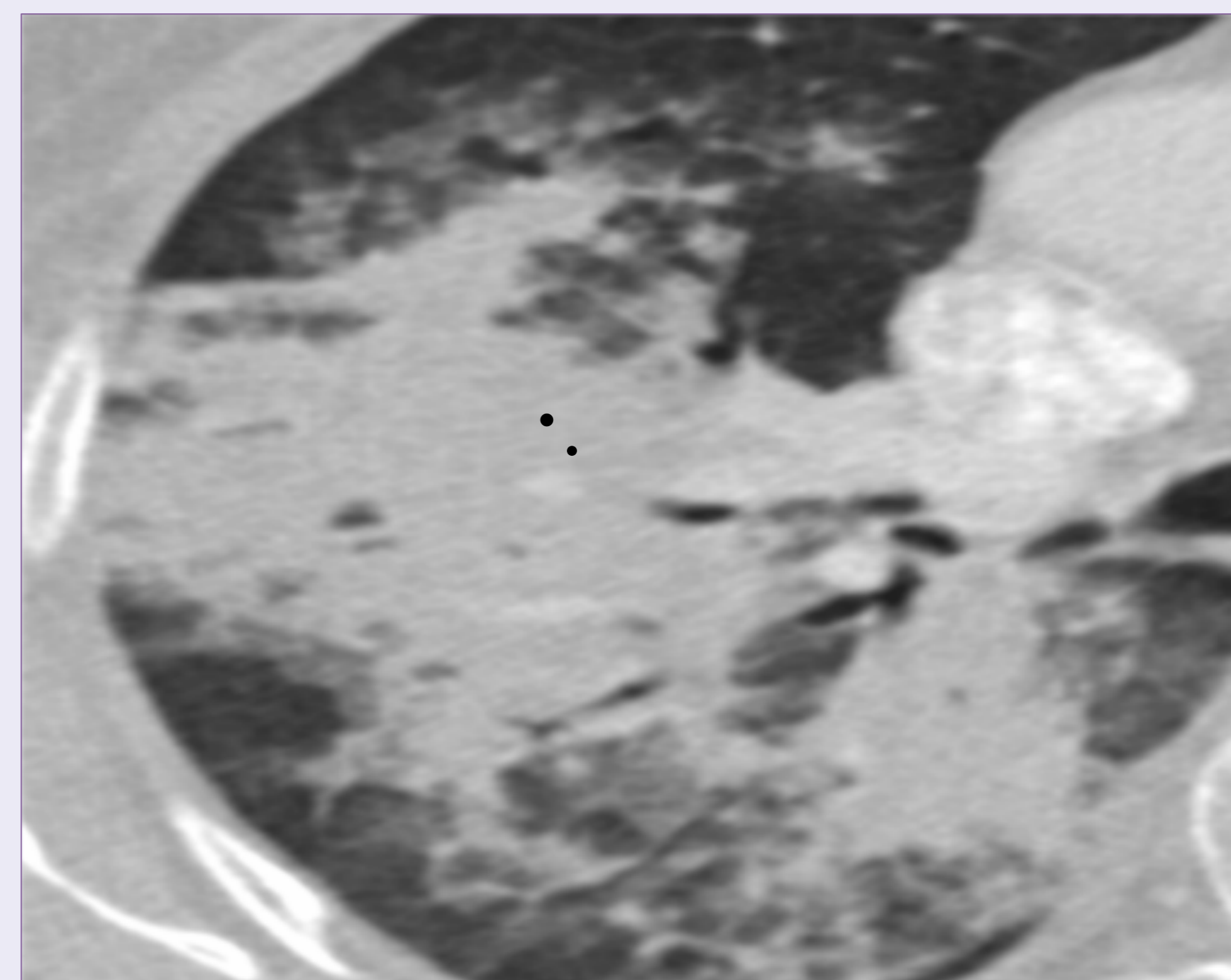
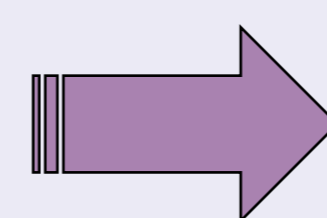
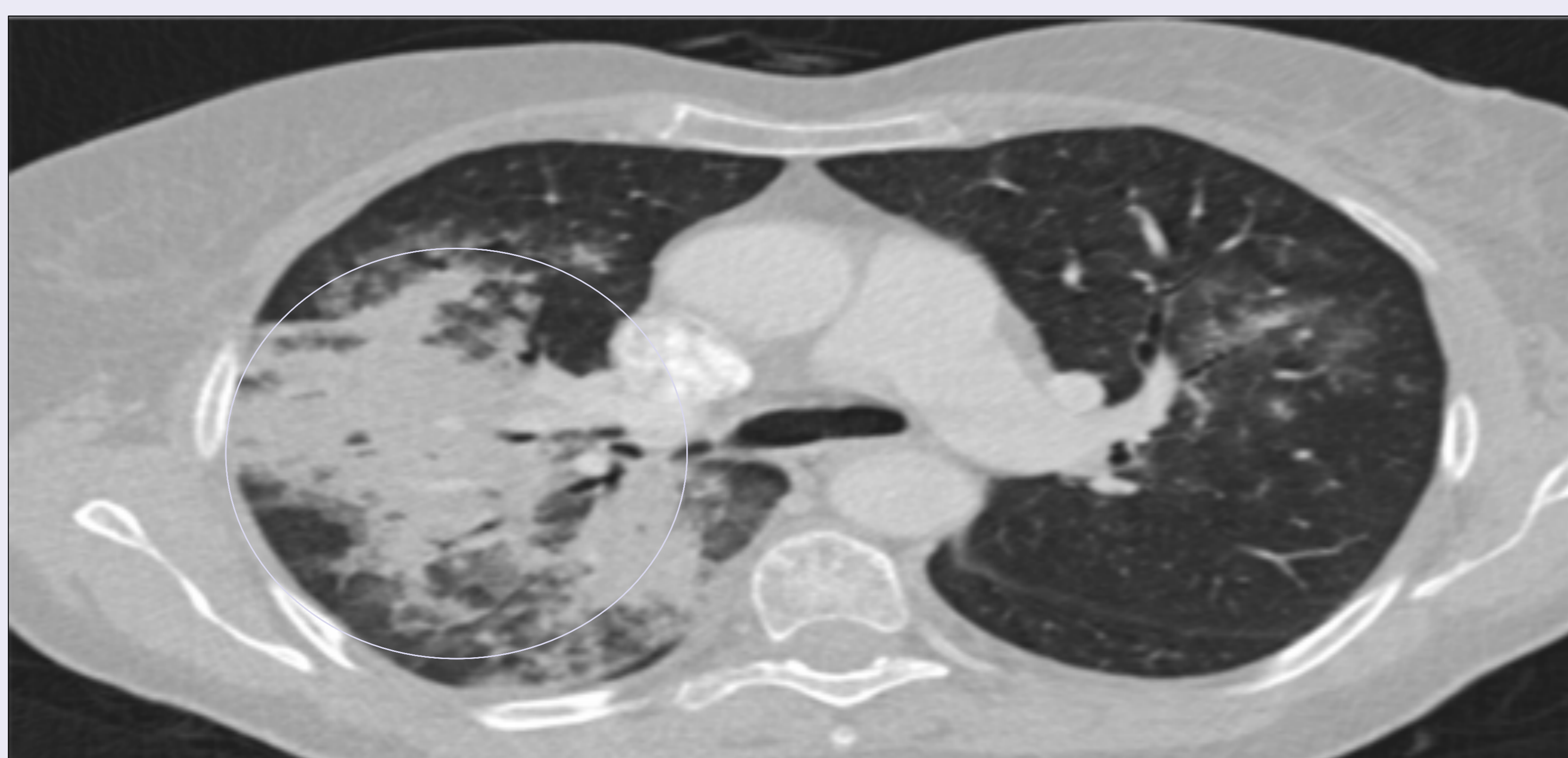
- Consolidaciones, nódulos y masas pulmonares (10-20%)

Coalescencia de opacidades reticulonodulares.

Bilaterales, simétricas y de bordes mal definidos.

Puede asociar broncograma aéreo y **cavitaciones** (<3%).

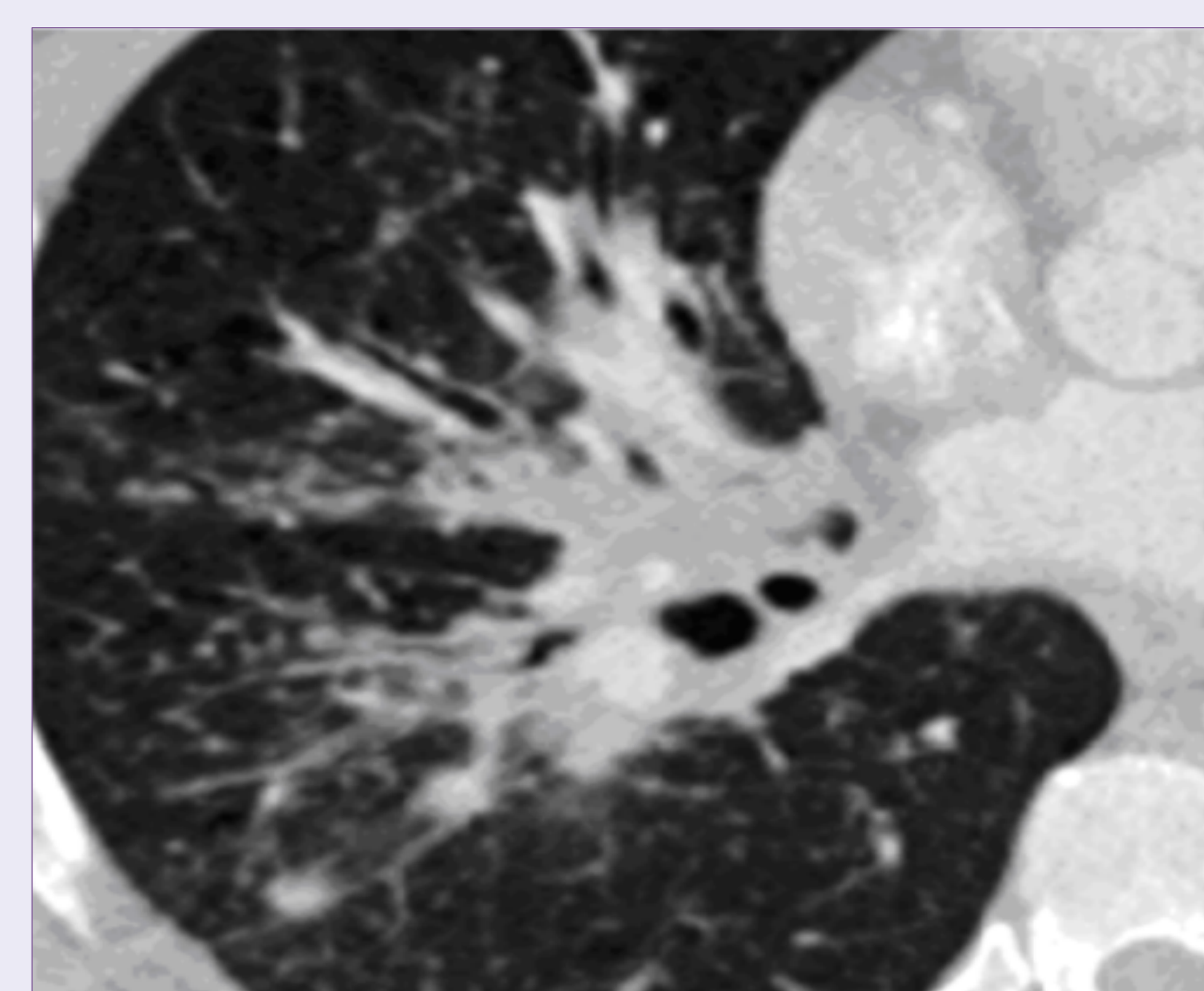
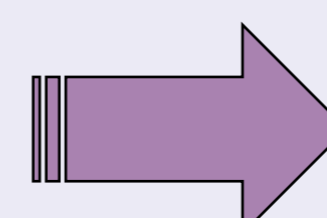
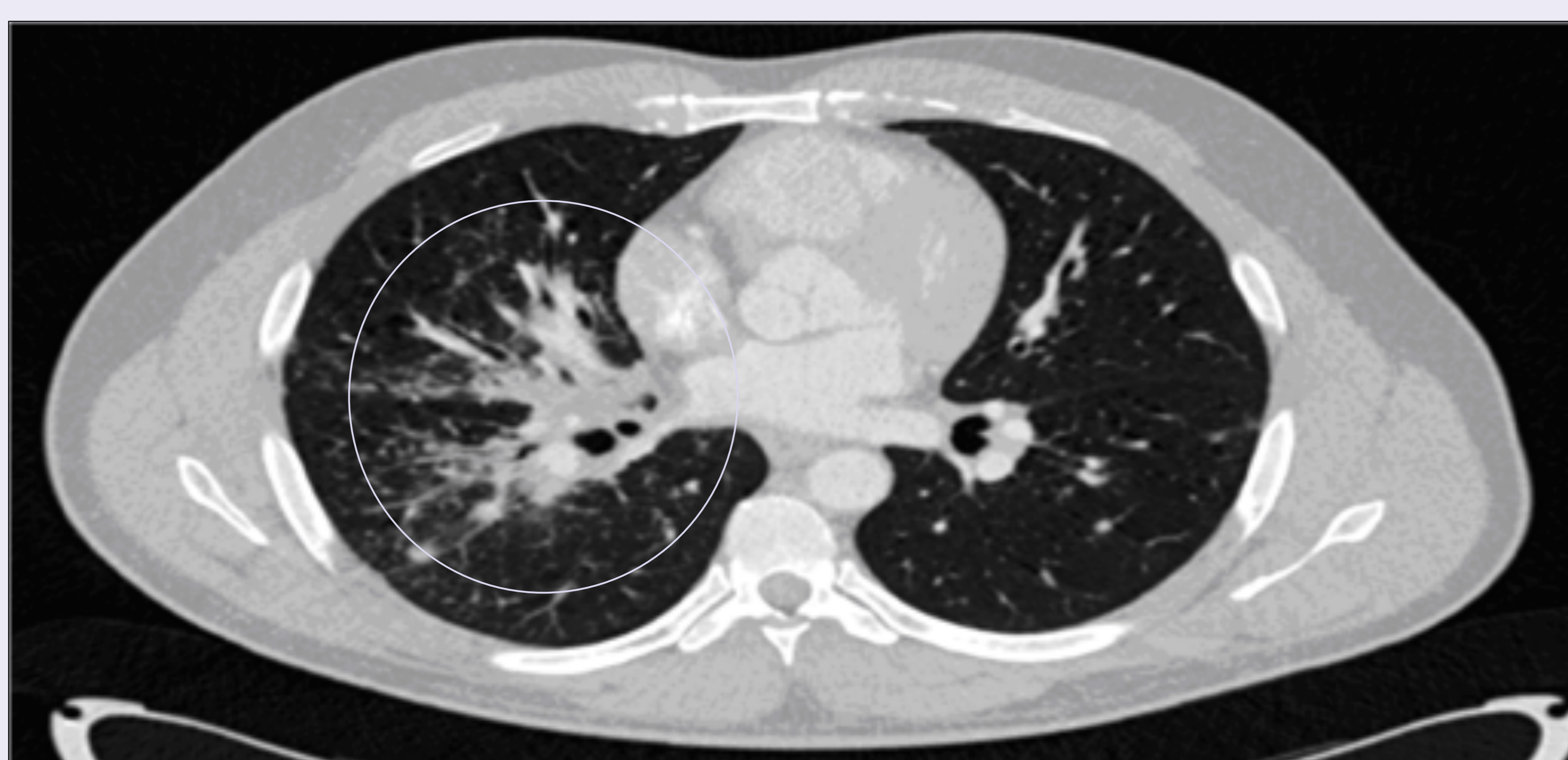
*Diagnóstico diferencial: Neumonías, tuberculosis o neumonía organizativa.*



Cavitación: Espacio relleno de aire formado en el interior de consolidación, masa o nódulo. Suele tener una pared gruesa.

- Galaxia sarcoidea

Nódulos satélites que rodean las masas pulmonares. Signo característico.





## SARCOIDOSIS

Relevancia de los hallazgos radiológicos y estadificación en su manejo clínico

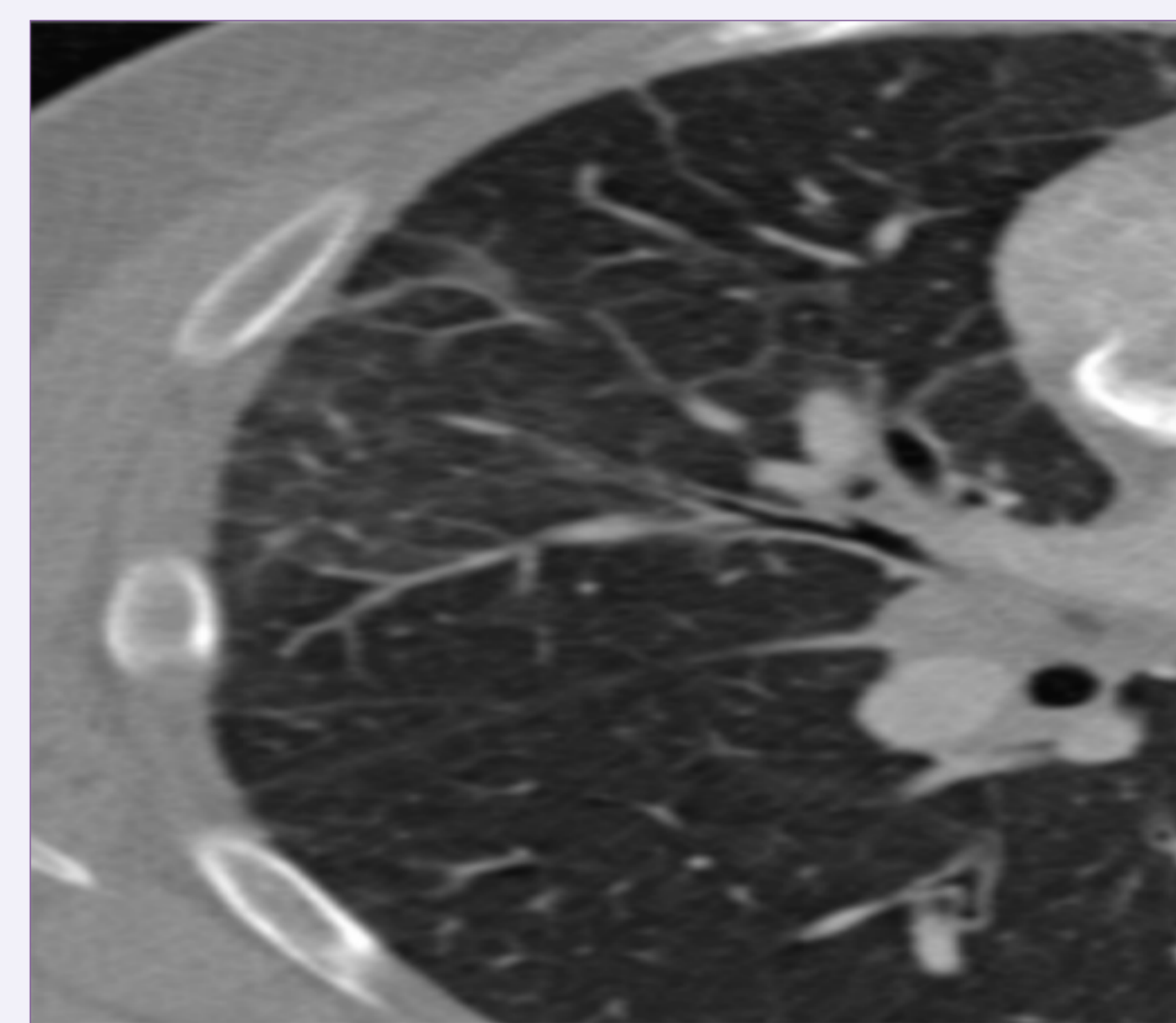
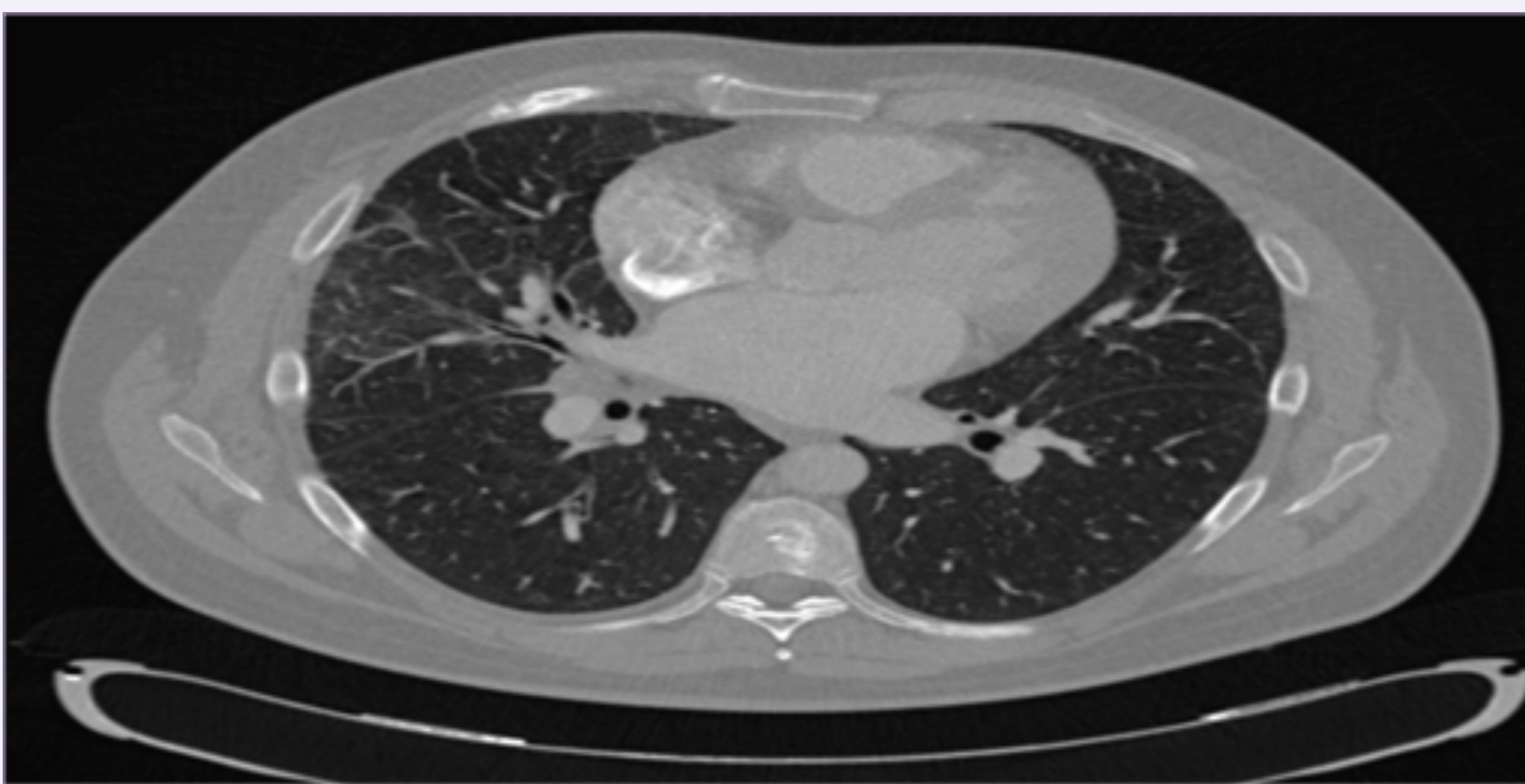### 2.2 REVISIÓN DEL TEMA. HALLAZGOS RADIOLÓGICOS

#### Hallazgos radiológicos atípicos (30%)

- Opacidades en vidrio esmerilado (40%)

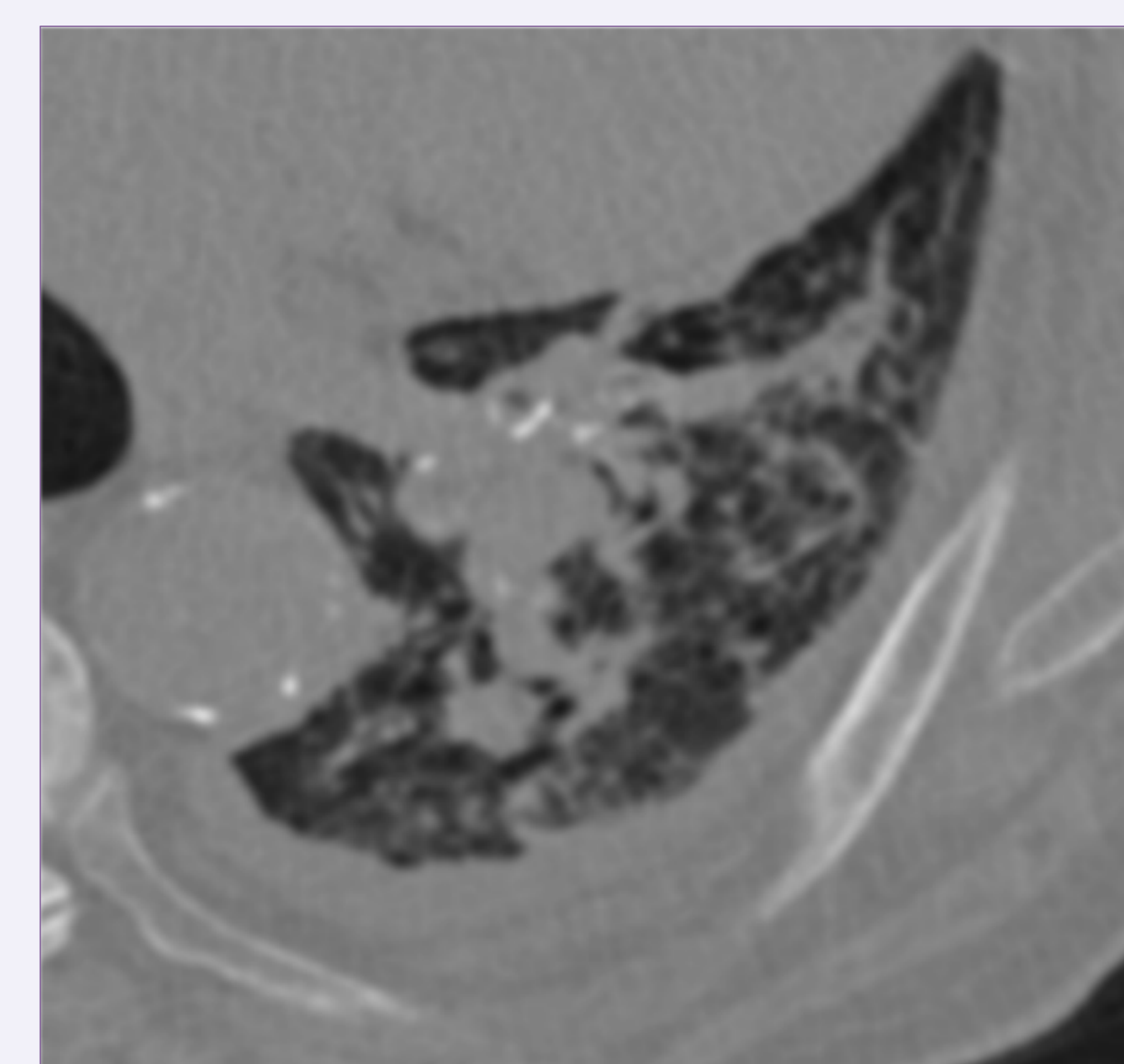
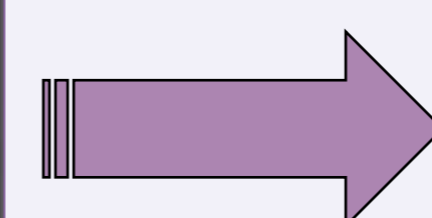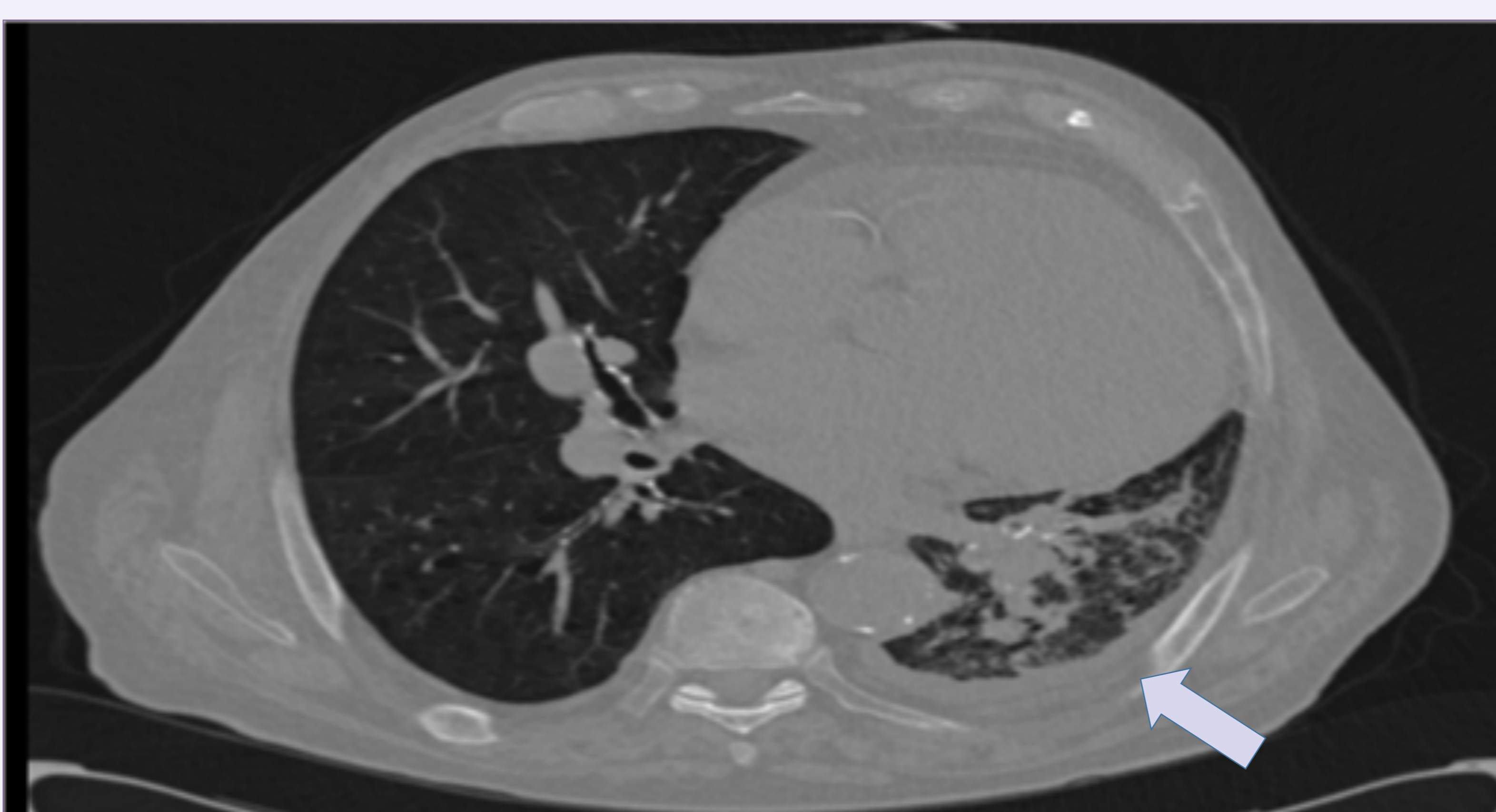
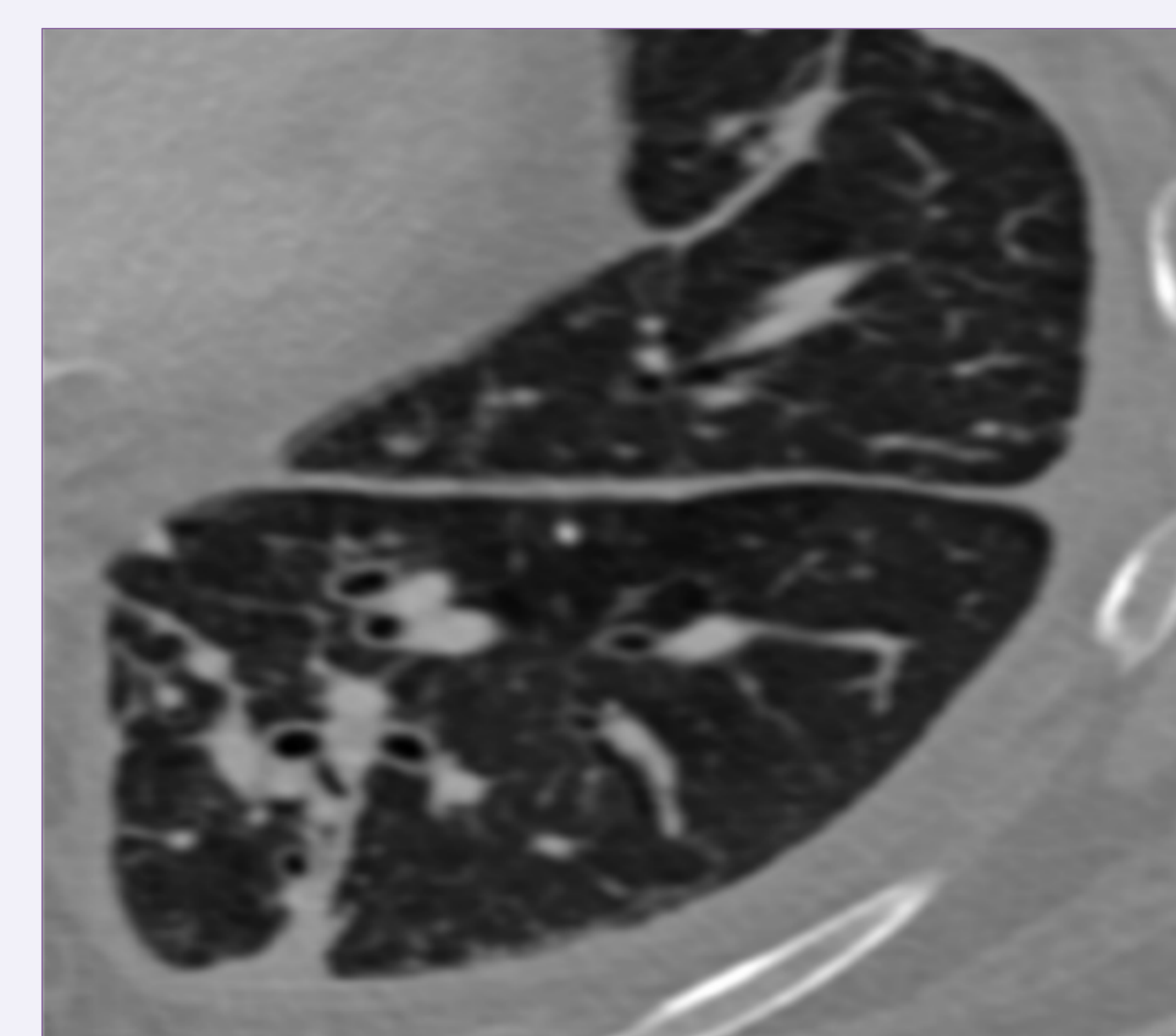
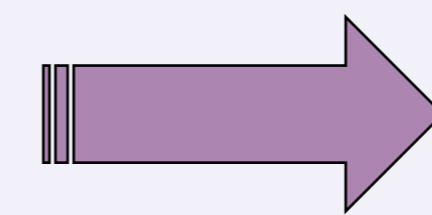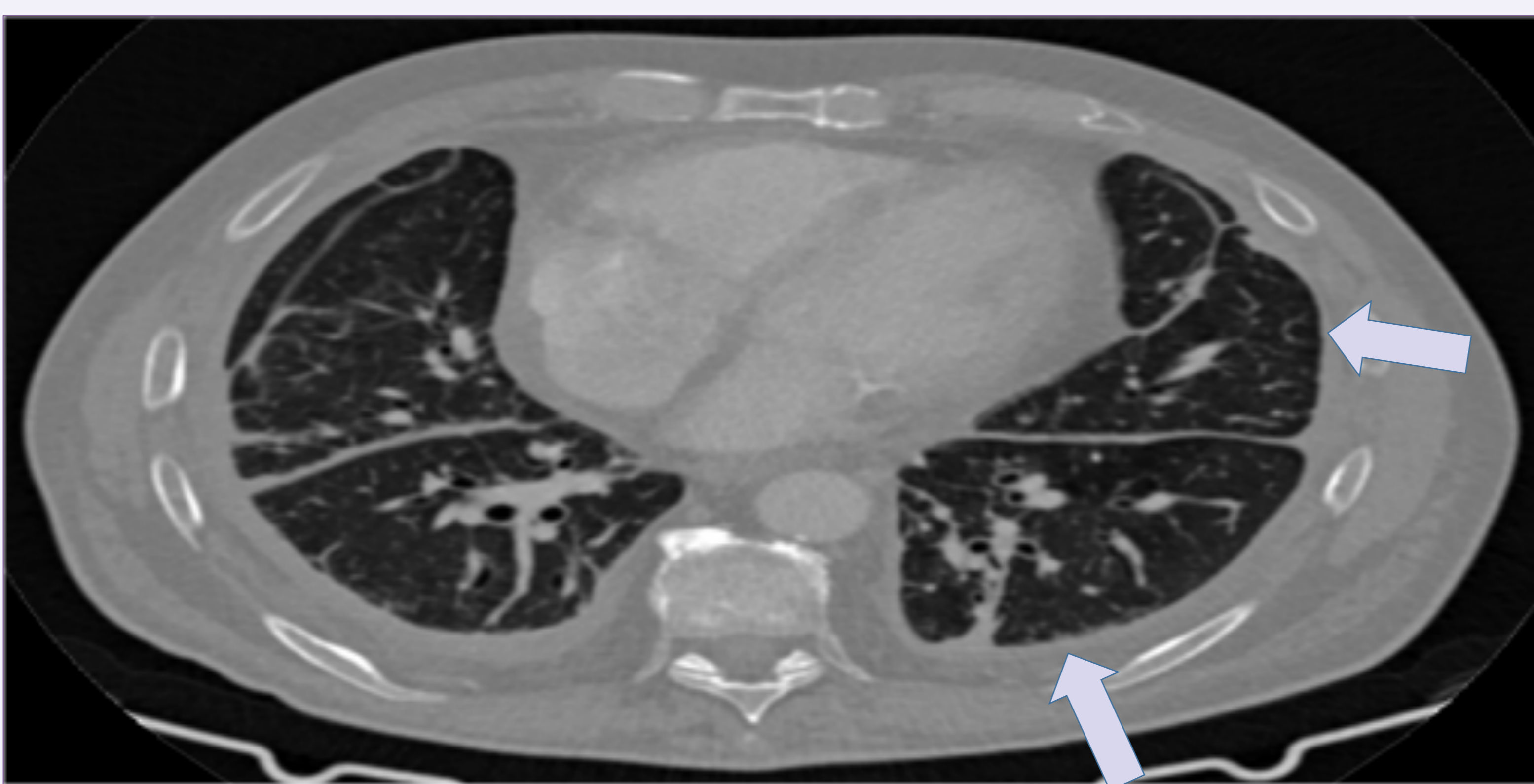
Compresión extrínseca de la vía aérea por los granulomas.

*Diagnóstico diferencial: Adenocarcinoma, linfoma, neumoconiosis y neumonía organizativa.*



- Compromiso pleural

Engrosamiento y derrame pleural





## SARCOIDOSIS

Relevancia de los hallazgos radiológicos y estadificación en su manejo clínico

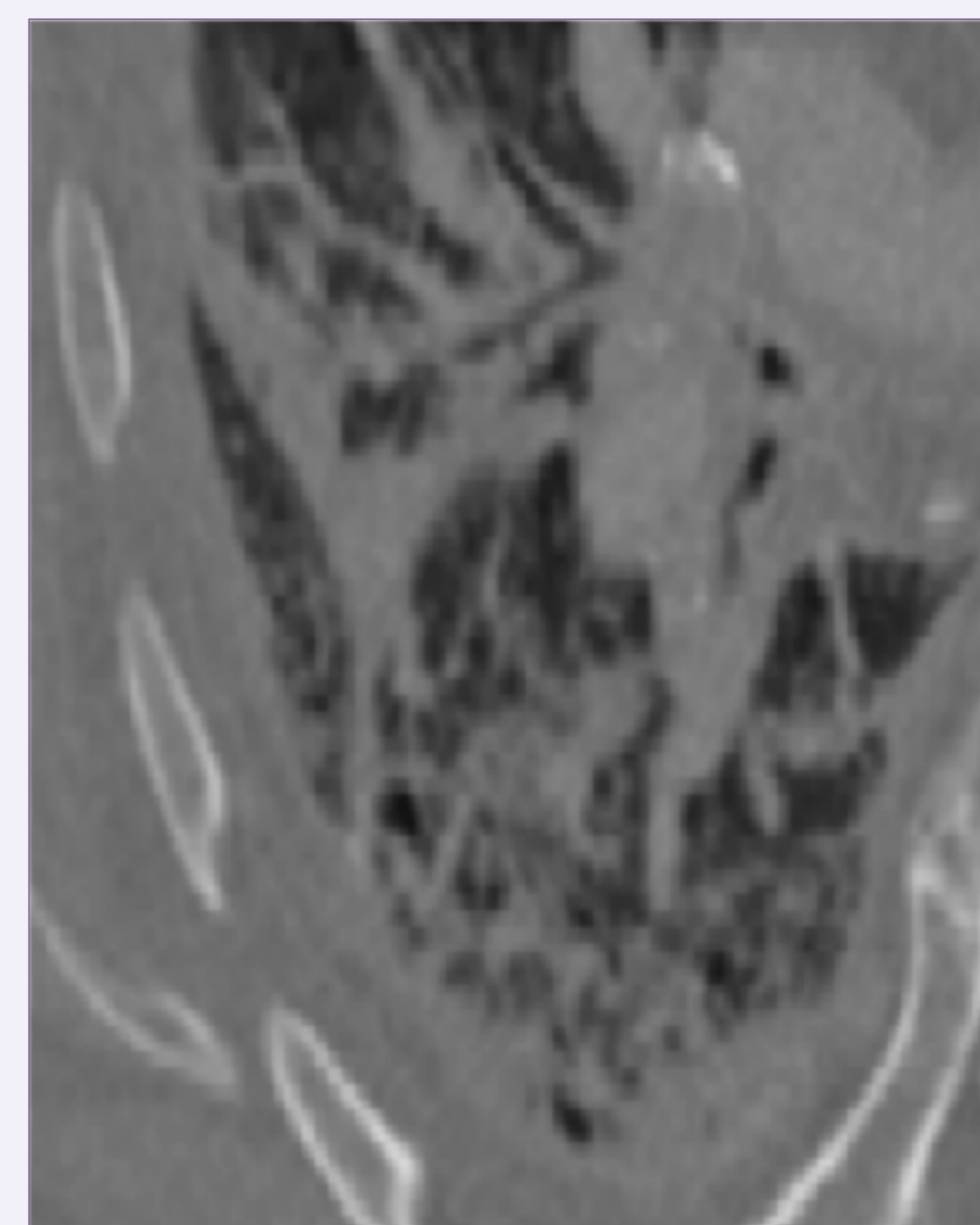
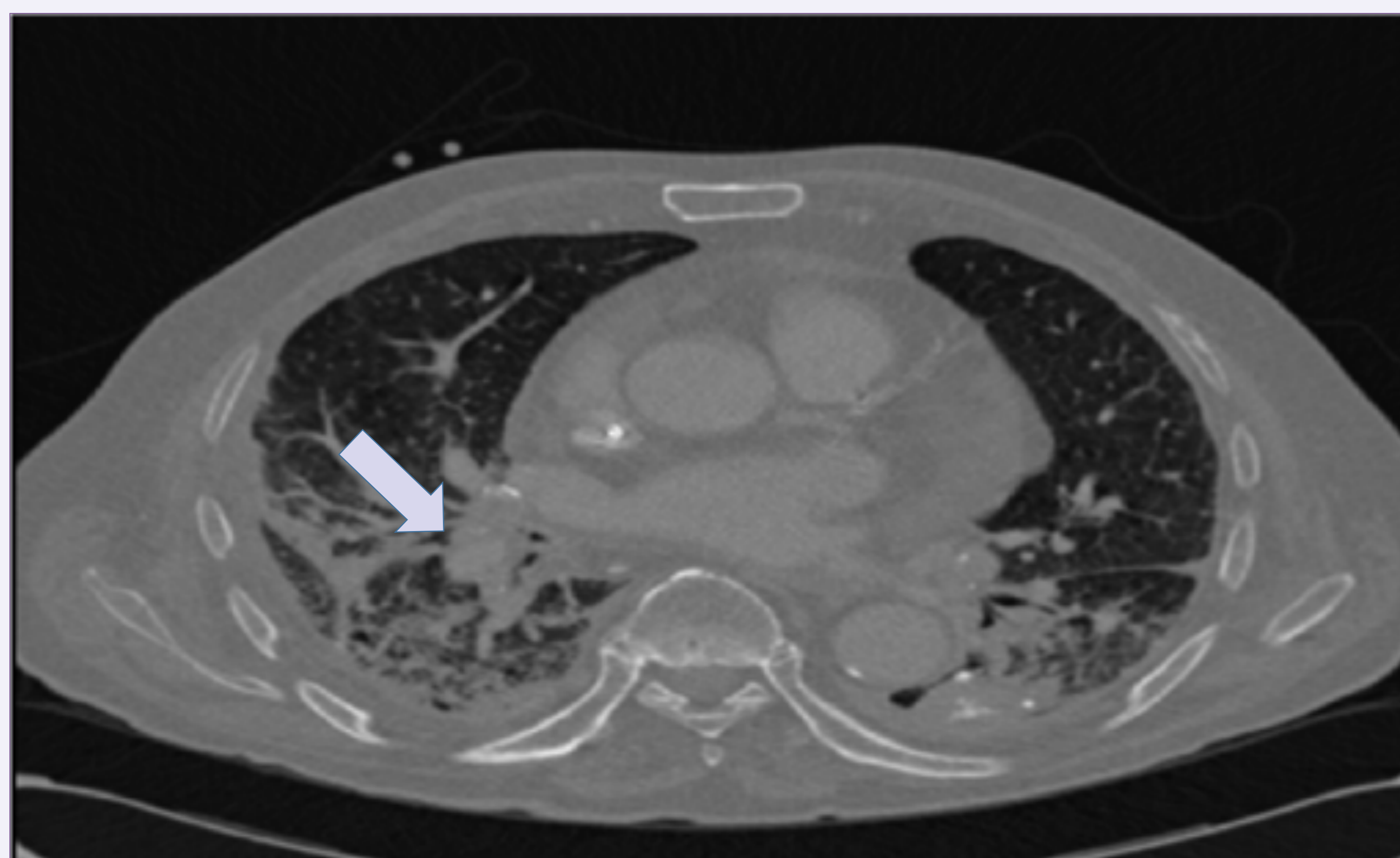
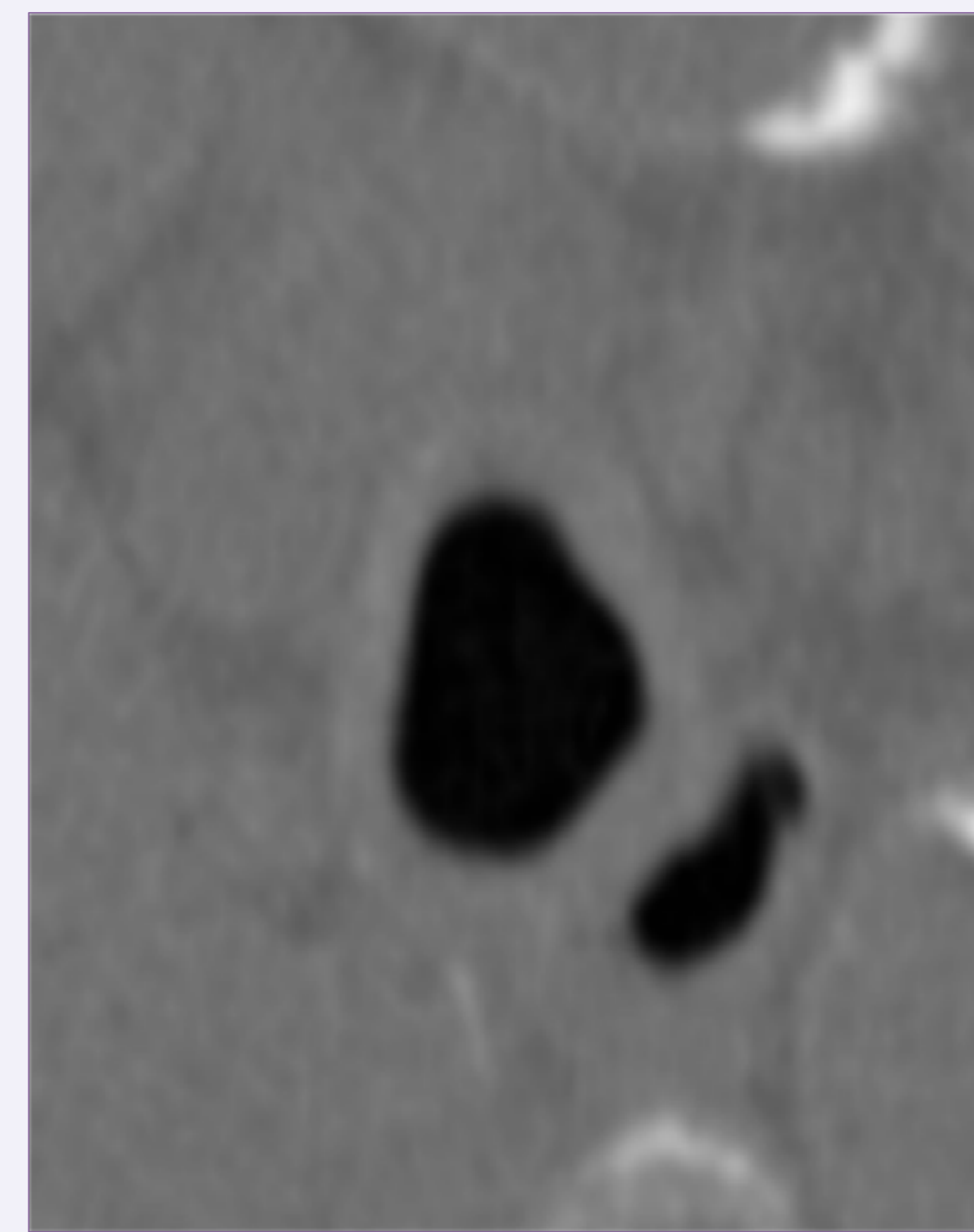
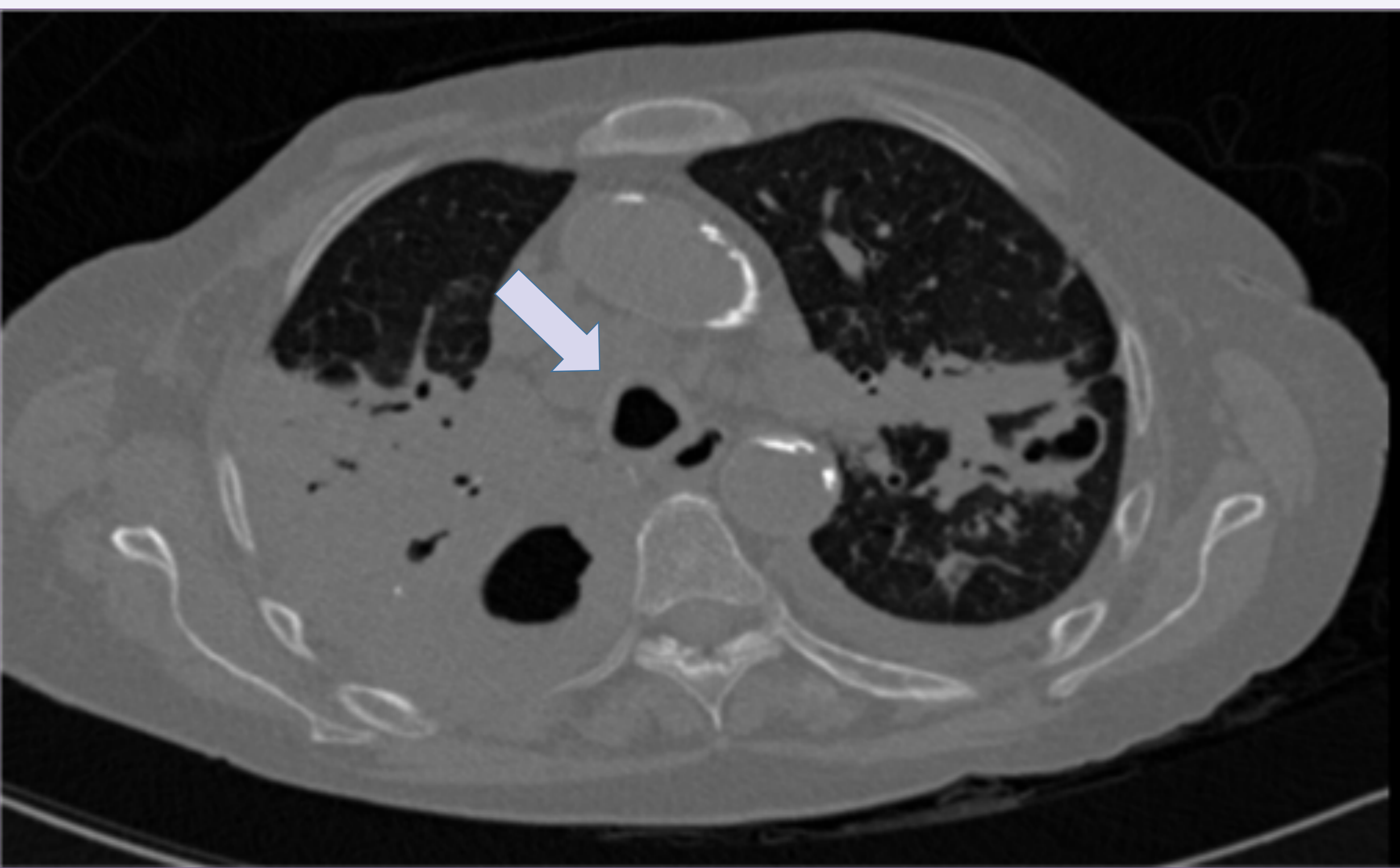
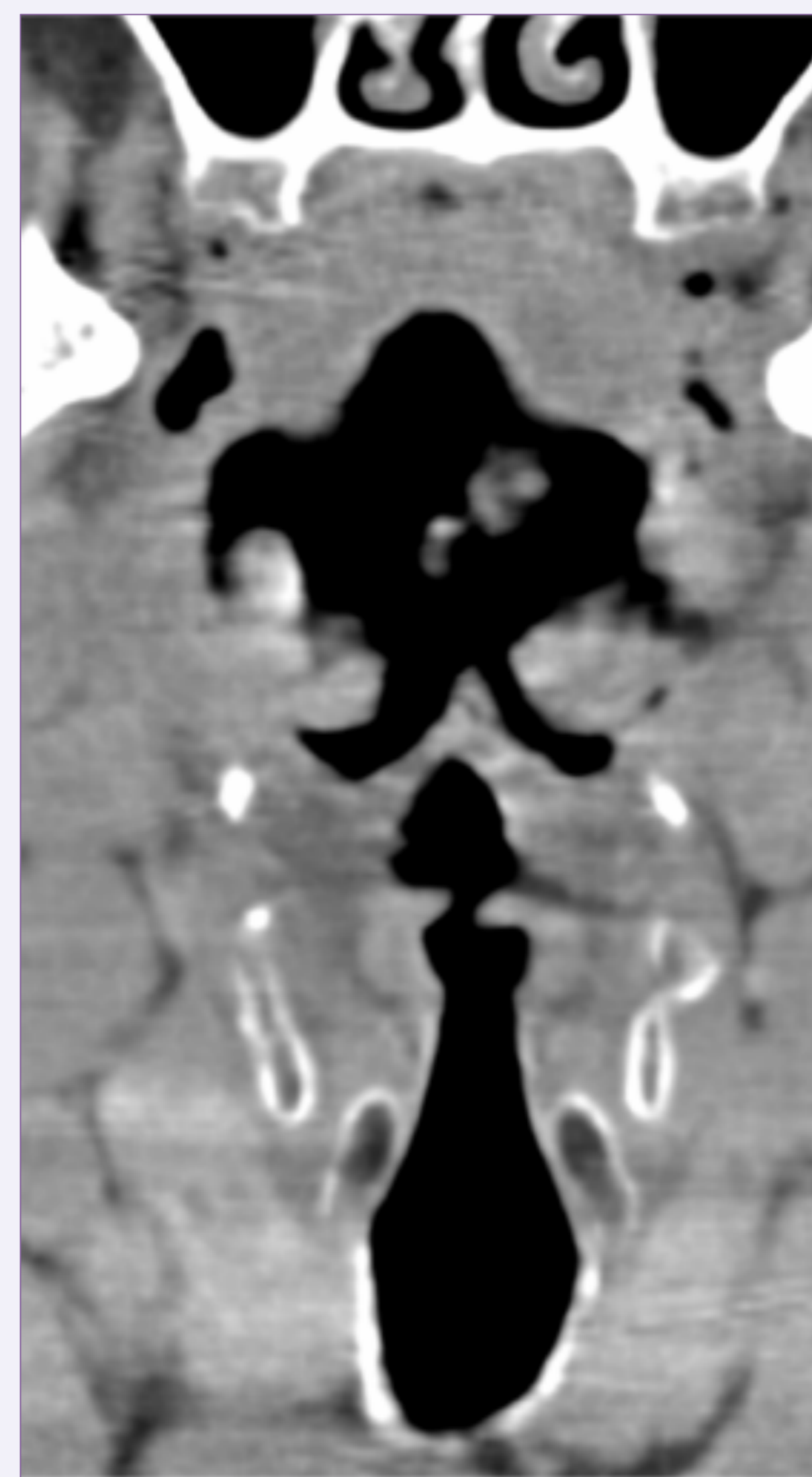
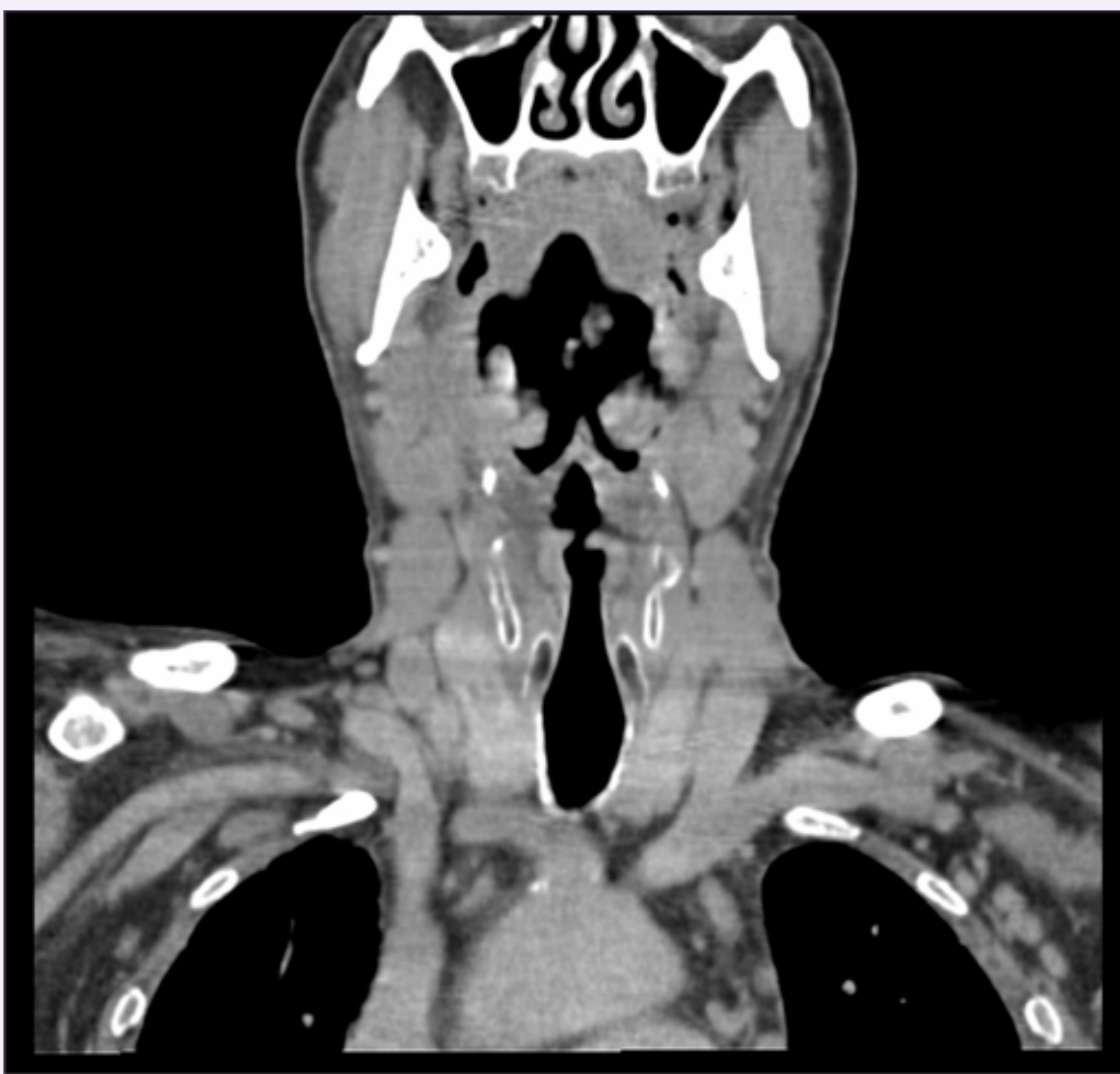### 2.2 REVISIÓN DEL TEMA. HALLAZGOS RADIOLÓGICOS

#### Hallazgos radiológicos atípicos (30%)

- Compromiso de la vía aérea

Estenosis traqueal (engrosamiento concéntrico)

Obstrucción bronquial secundaria a granulomas y fibrosis.





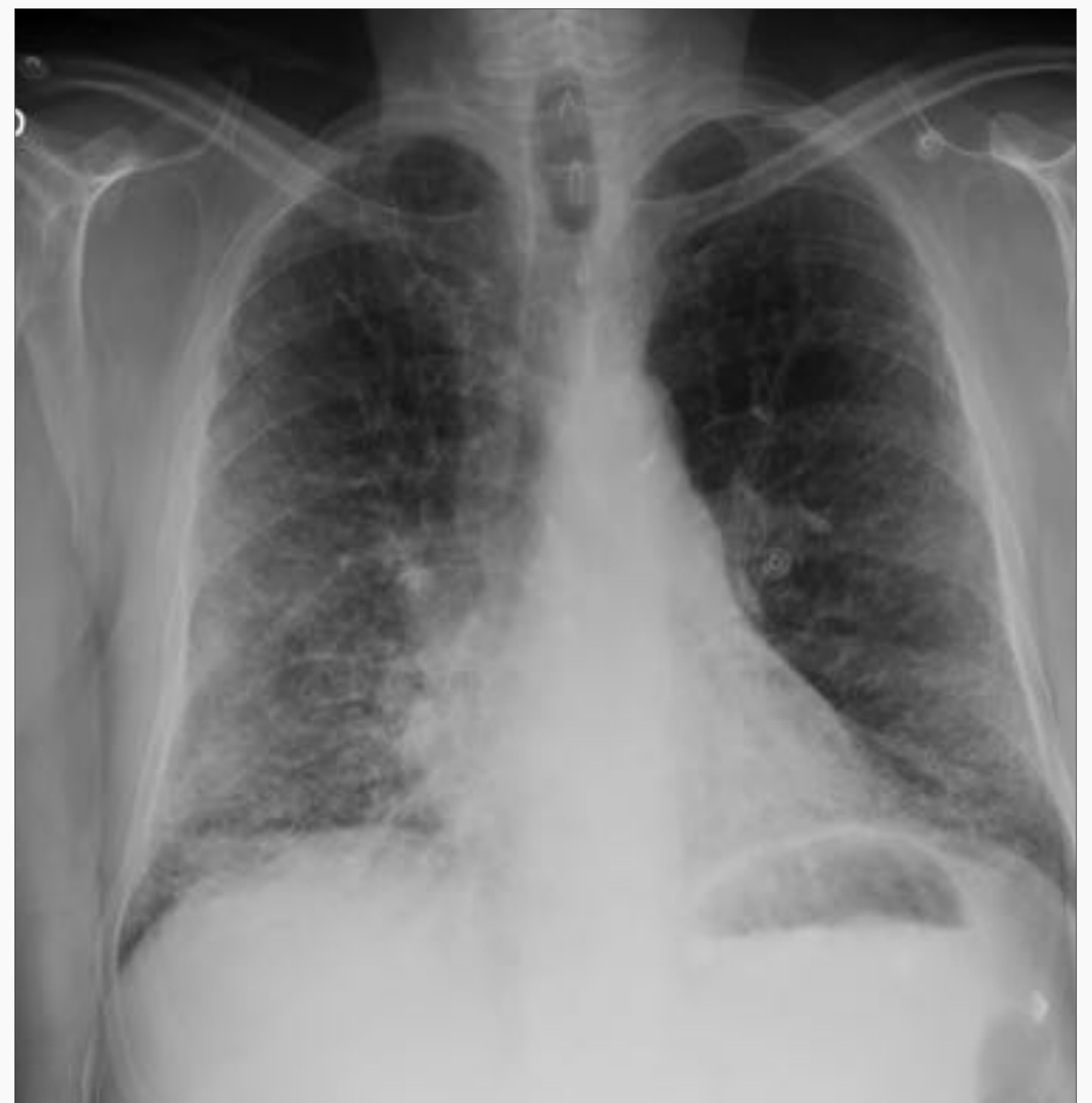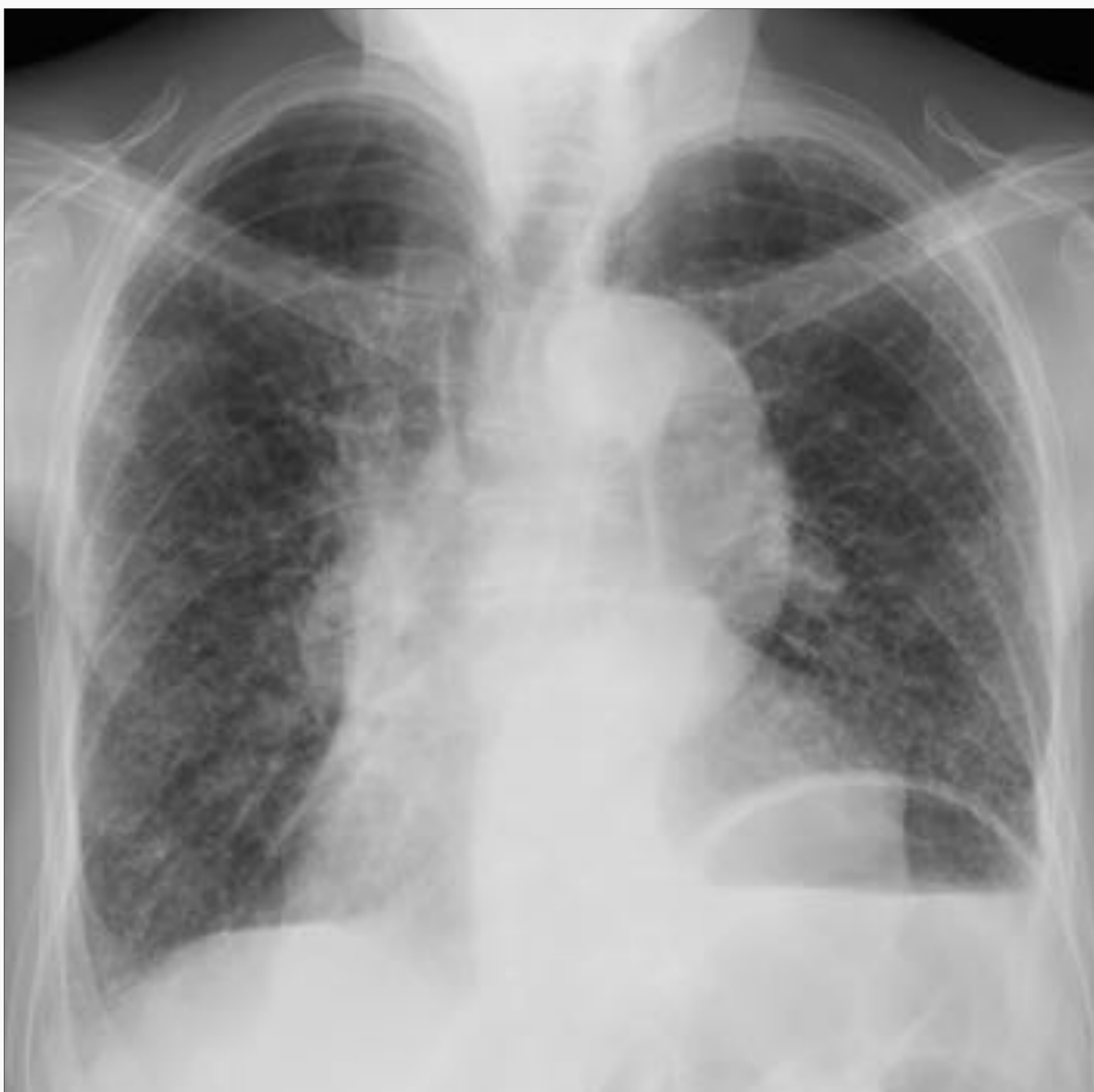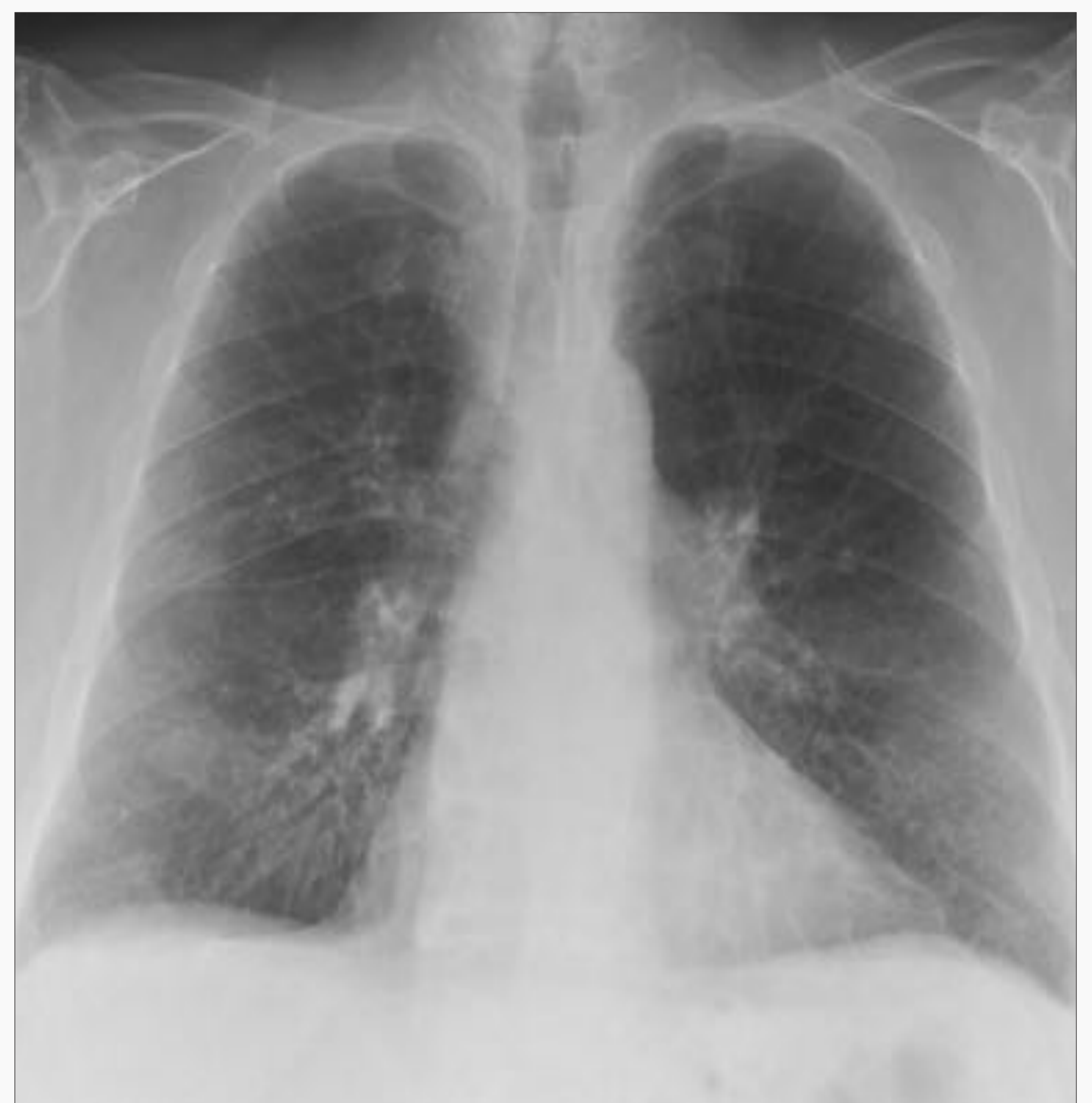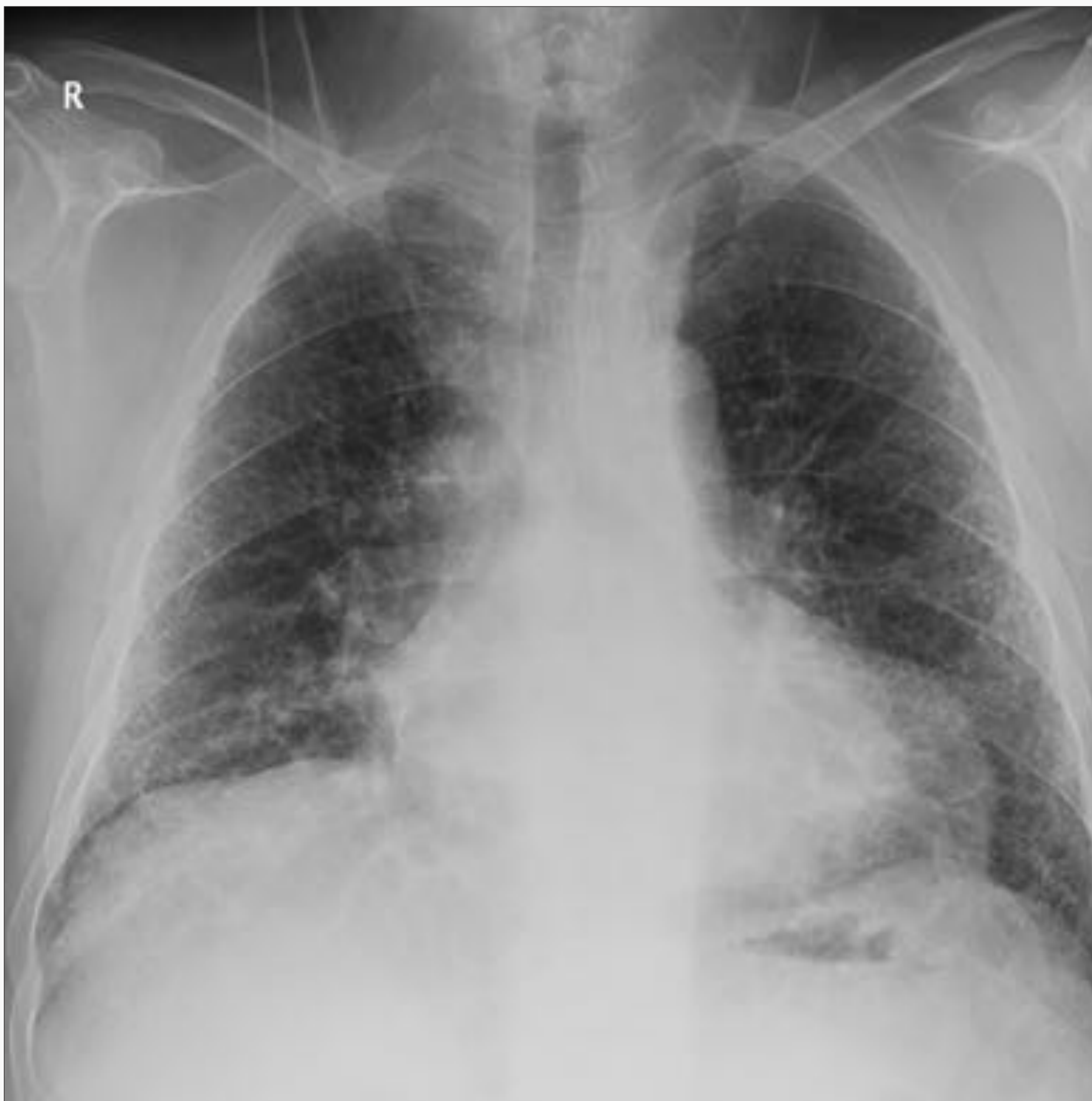## SARCOIDOSIS

Relevancia de los hallazgos radiológicos y estadificación en su manejo clínico

### 2.3 REVISIÓN DEL TEMA. CARACTERÍSTICAS PRONÓSTICAS Y COMPLICACIONES

#### Fibrosis/Distorsión del parénquima pulmonar

##### Radiografía de tórax simple



Características principales: Patrón reticular bilateral con pérdida de volumen de lóbulos superiores con tractos fibrocicatriciales.





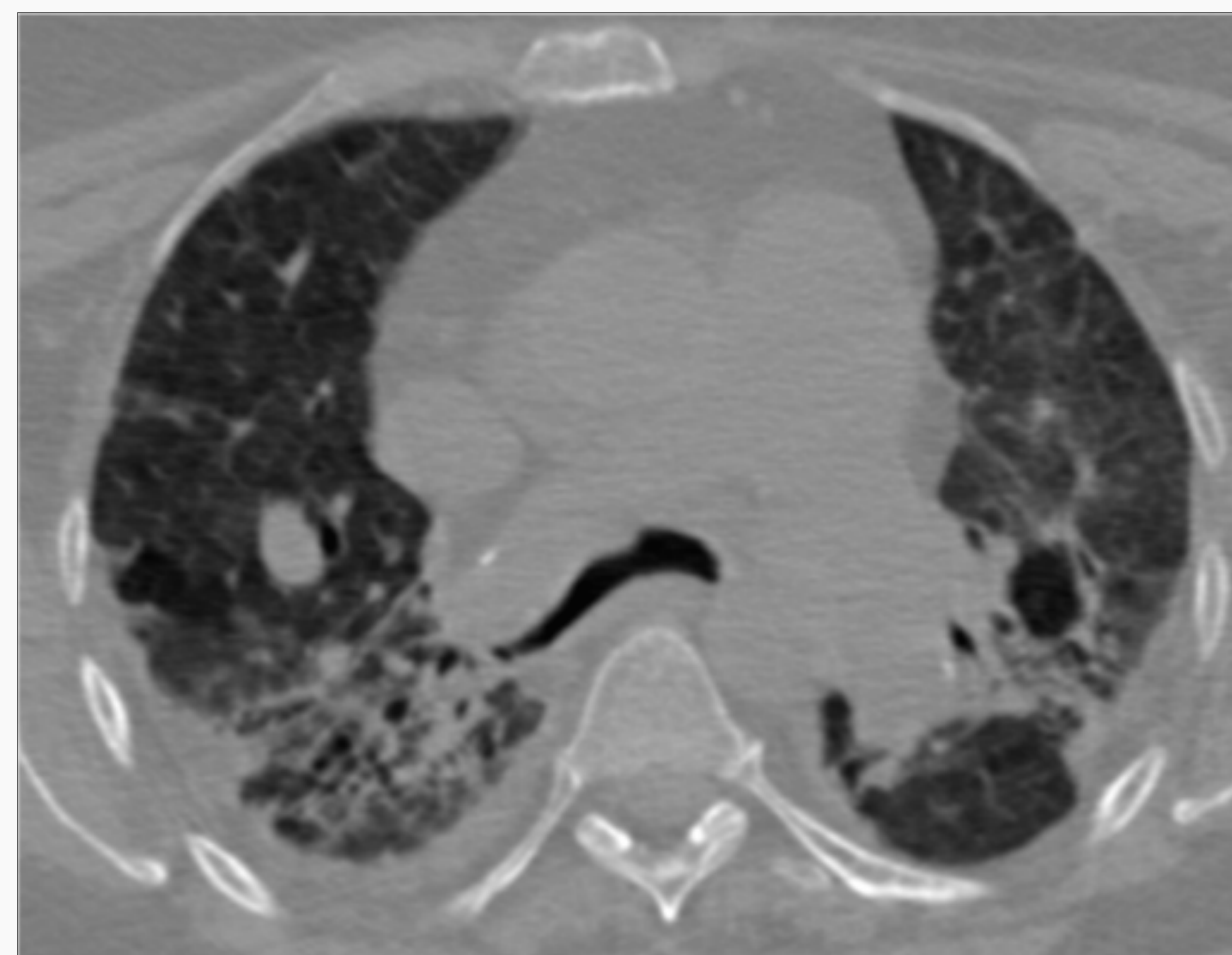
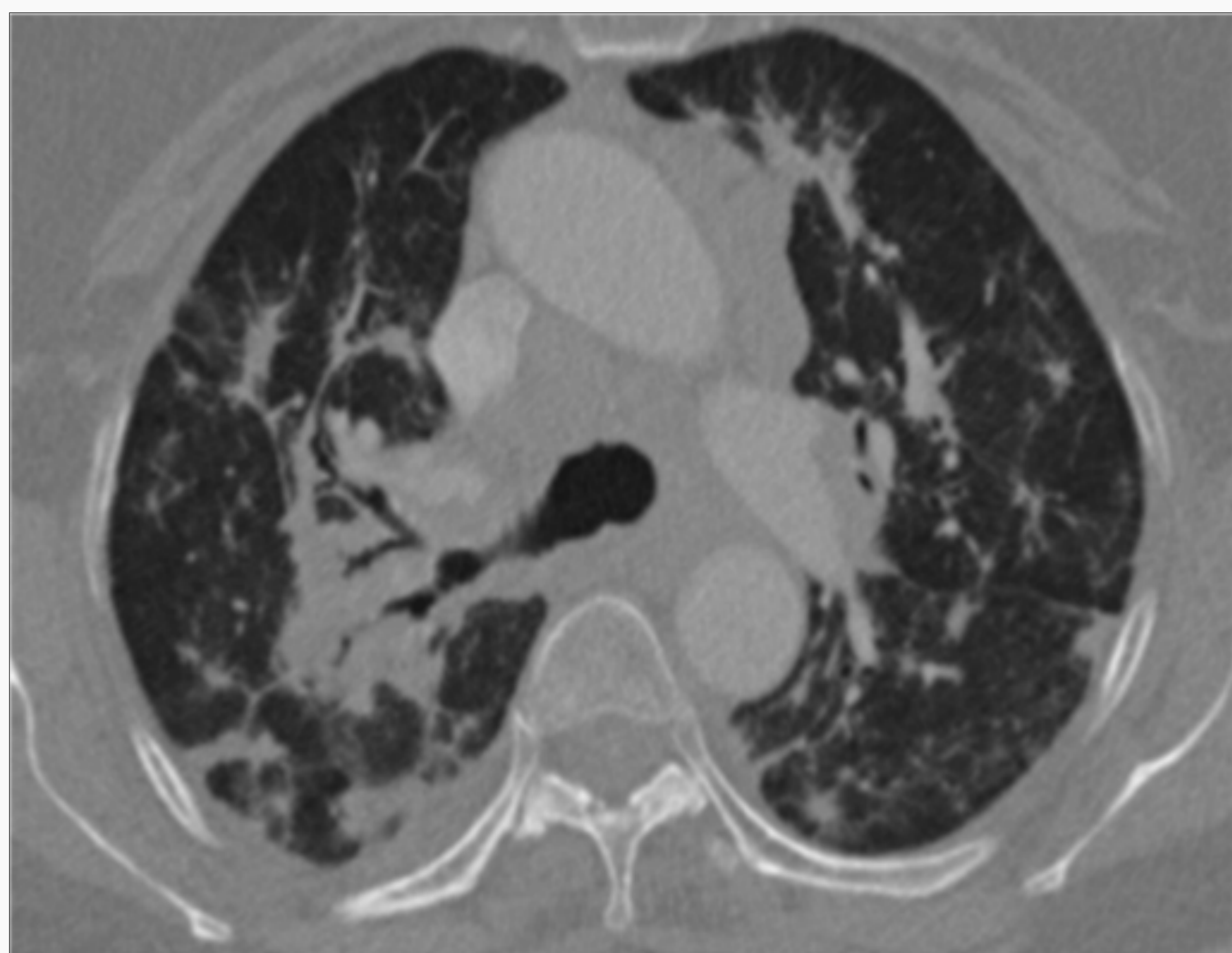
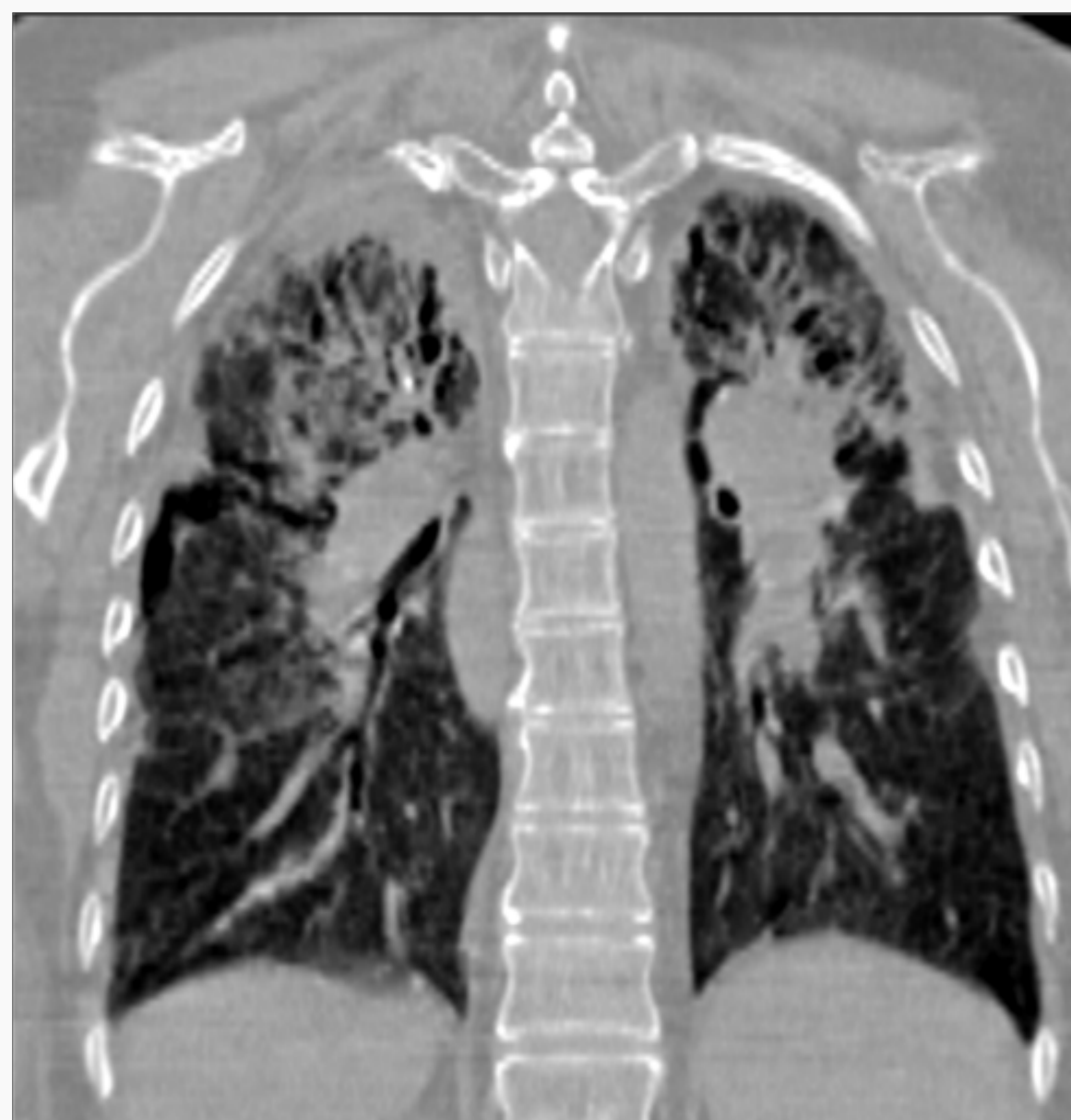
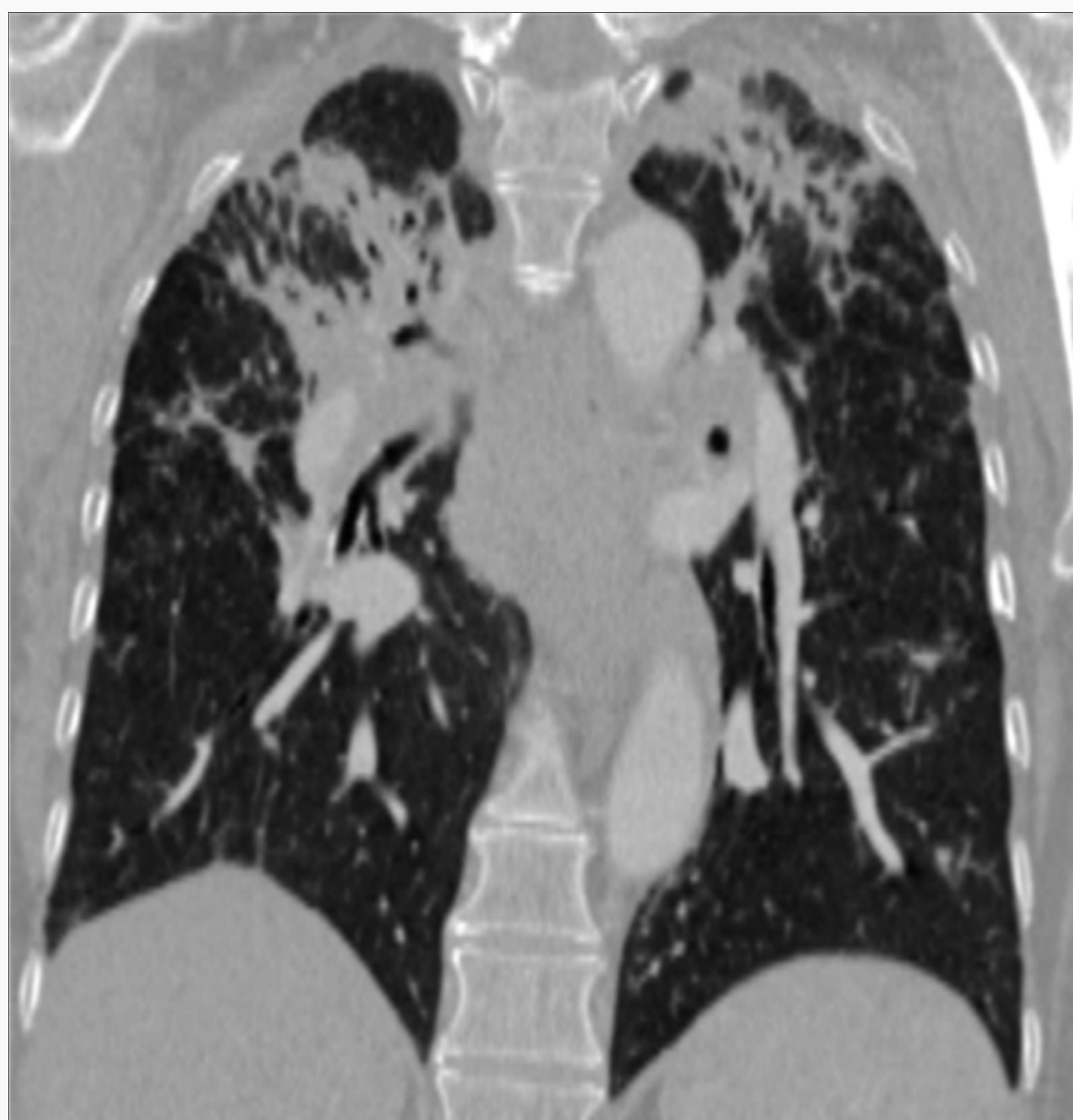## SARCOIDOSIS

Relevancia de los hallazgos radiológicos y estadificación en su manejo clínico

### 2.3 REVISIÓN DEL TEMA. CARACTERÍSTICAS PRONÓSTICAS Y COMPLICACIONES

#### Fibrosis/Distorsión del parénquima pulmonar

TC torácico



Características principales: Panalización, bronquiectasias de tracción, enfisema paracicatricial que condiciona reducción volumen de lóbulos superiores y ascenso hilar secundario.



## SARCOIDOSIS

Relevancia de los hallazgos radiológicos y estadificación en su manejo clínico

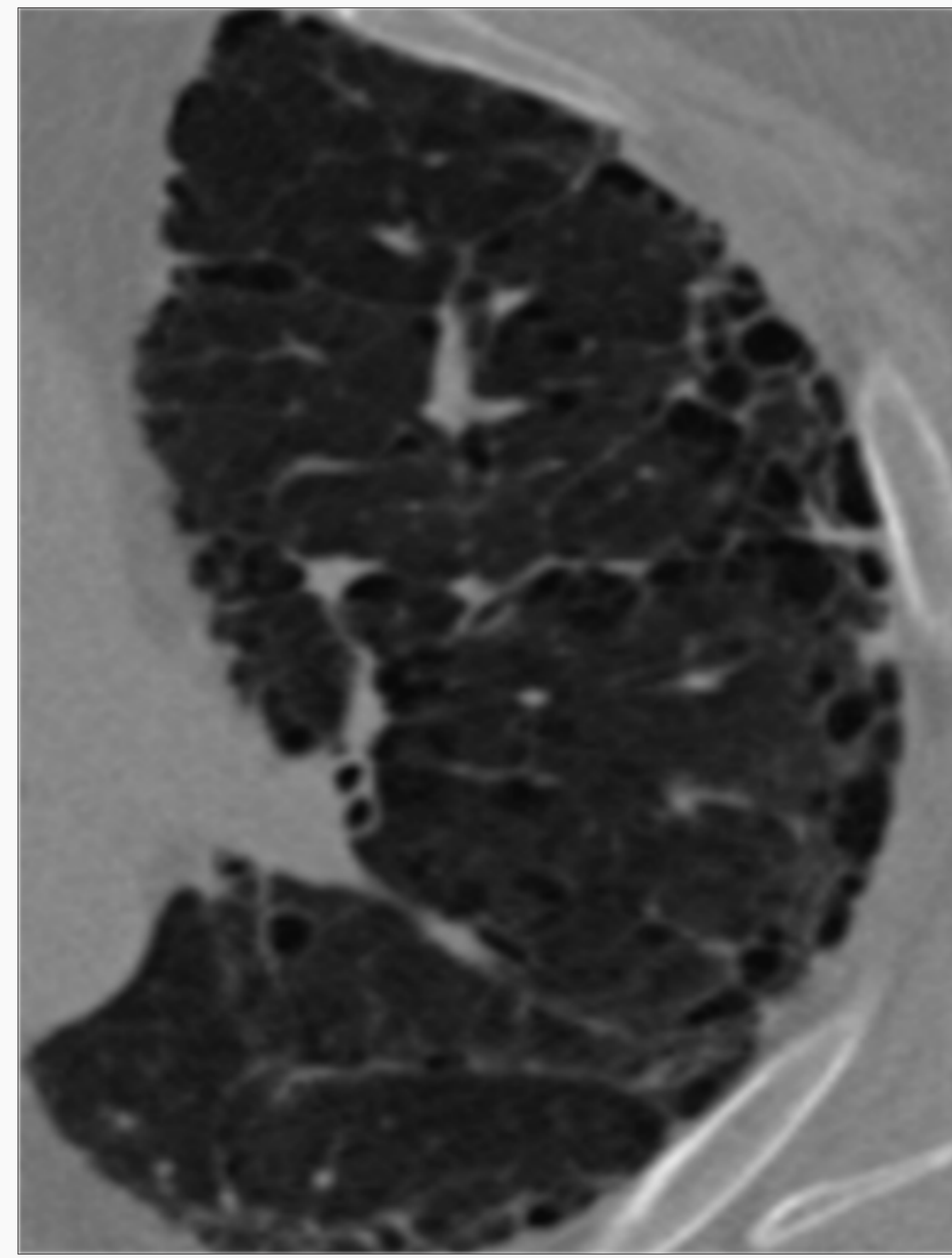

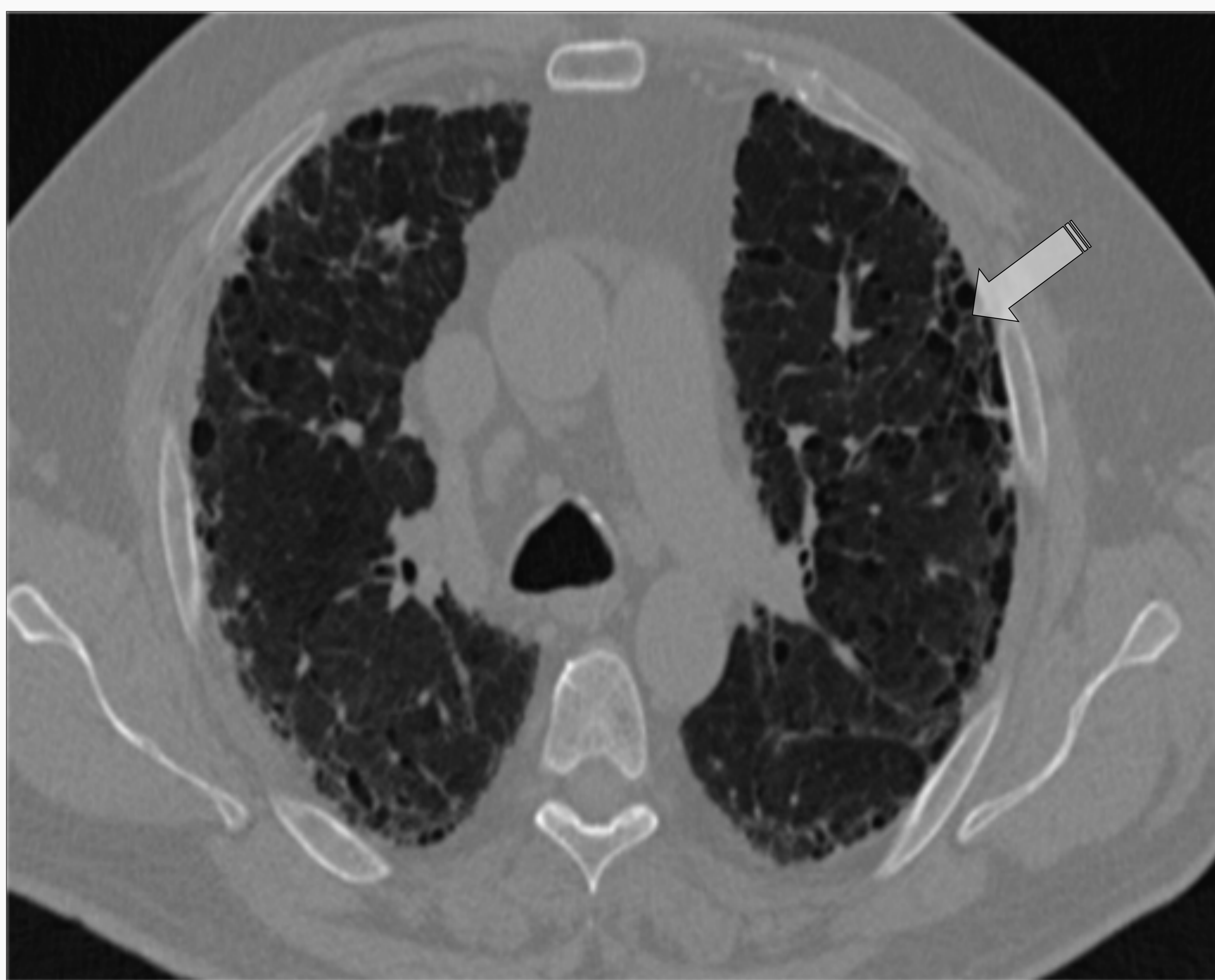
### 2.3 REVISIÓN DEL TEMA. CARACTERÍSTICAS ESPECÍFICAS PRONÓSTICAS

#### Fibrosis/Distorsión del parénquima pulmonar

##### Panalización

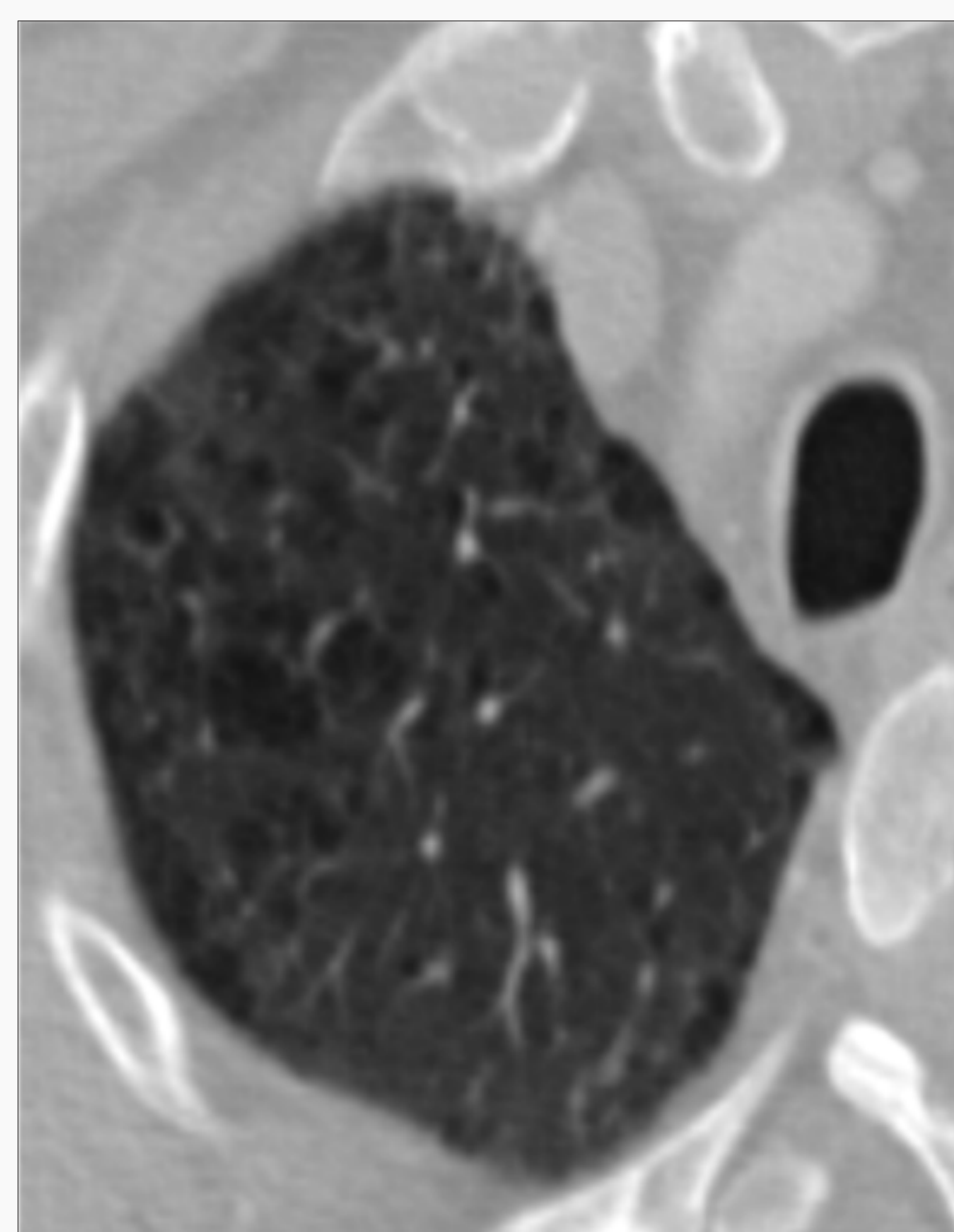
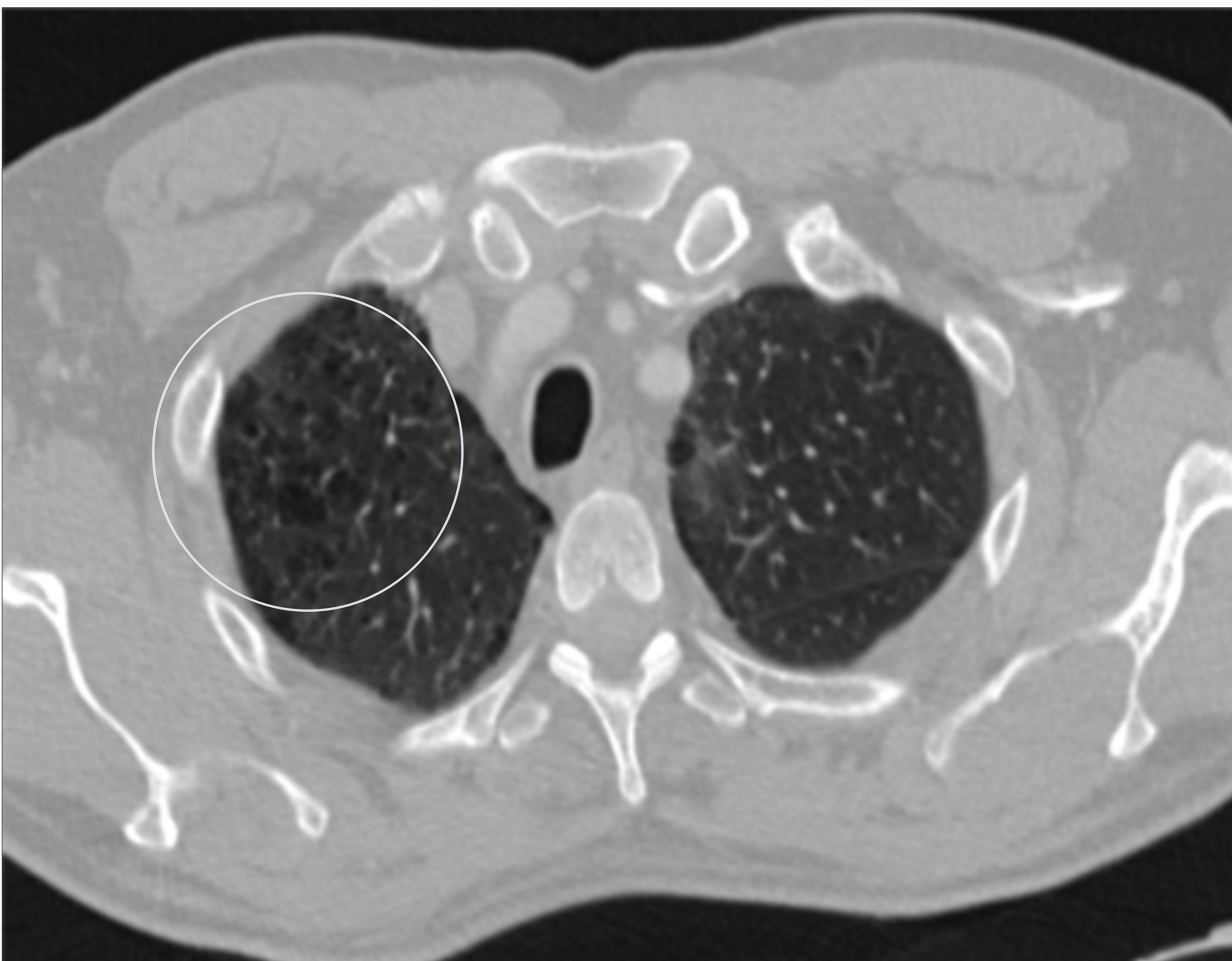
Quistes de distribución subpleural en lóbulos superiores que aglomeran.

*Diagnóstico diferencial: Fibrosis pulmonar idiopática.*



##### Enfisema paracicatricial

Áreas de baja atenuación con pared fina de distribución irregular





**SARCOIDOSIS**

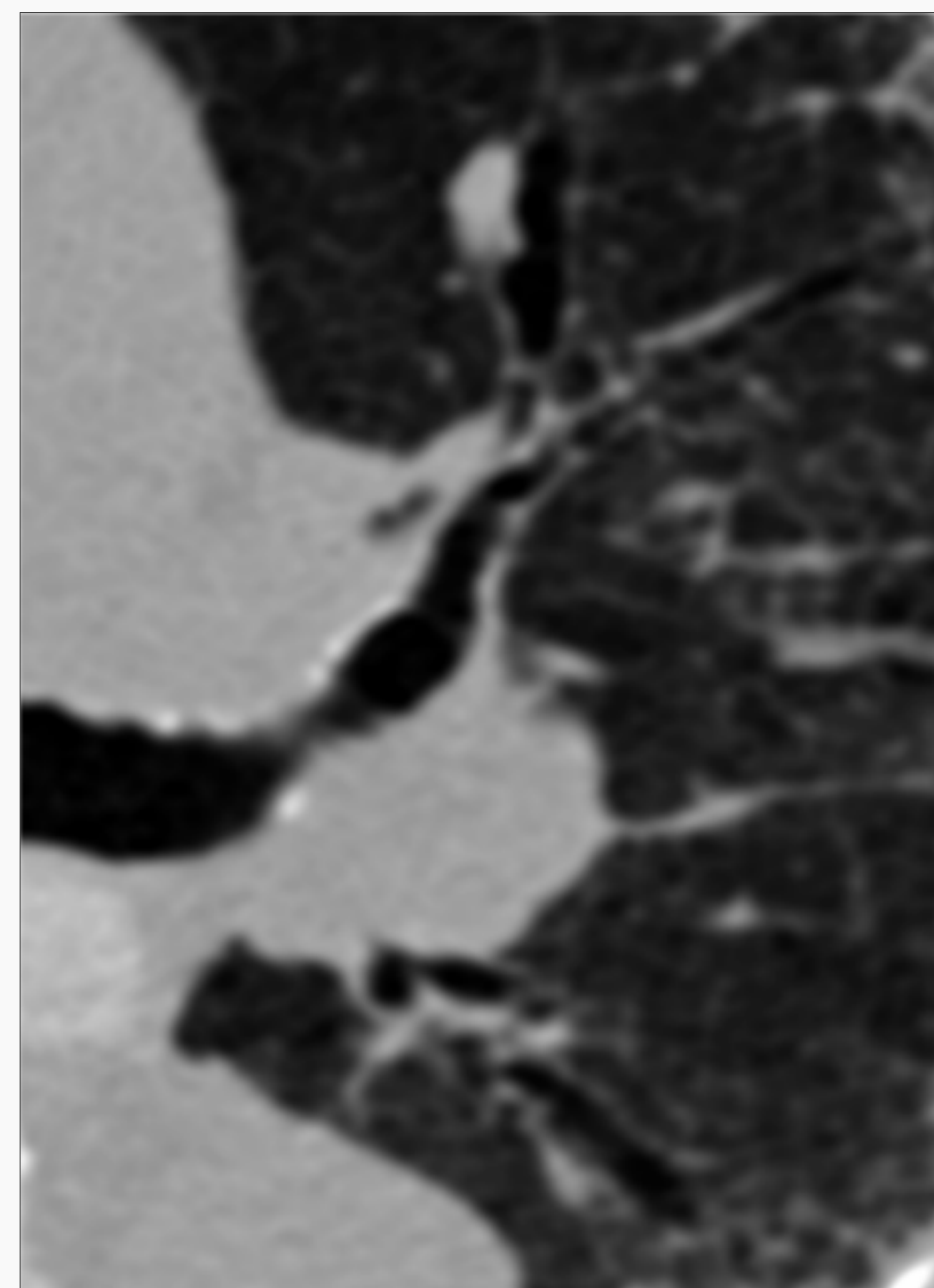

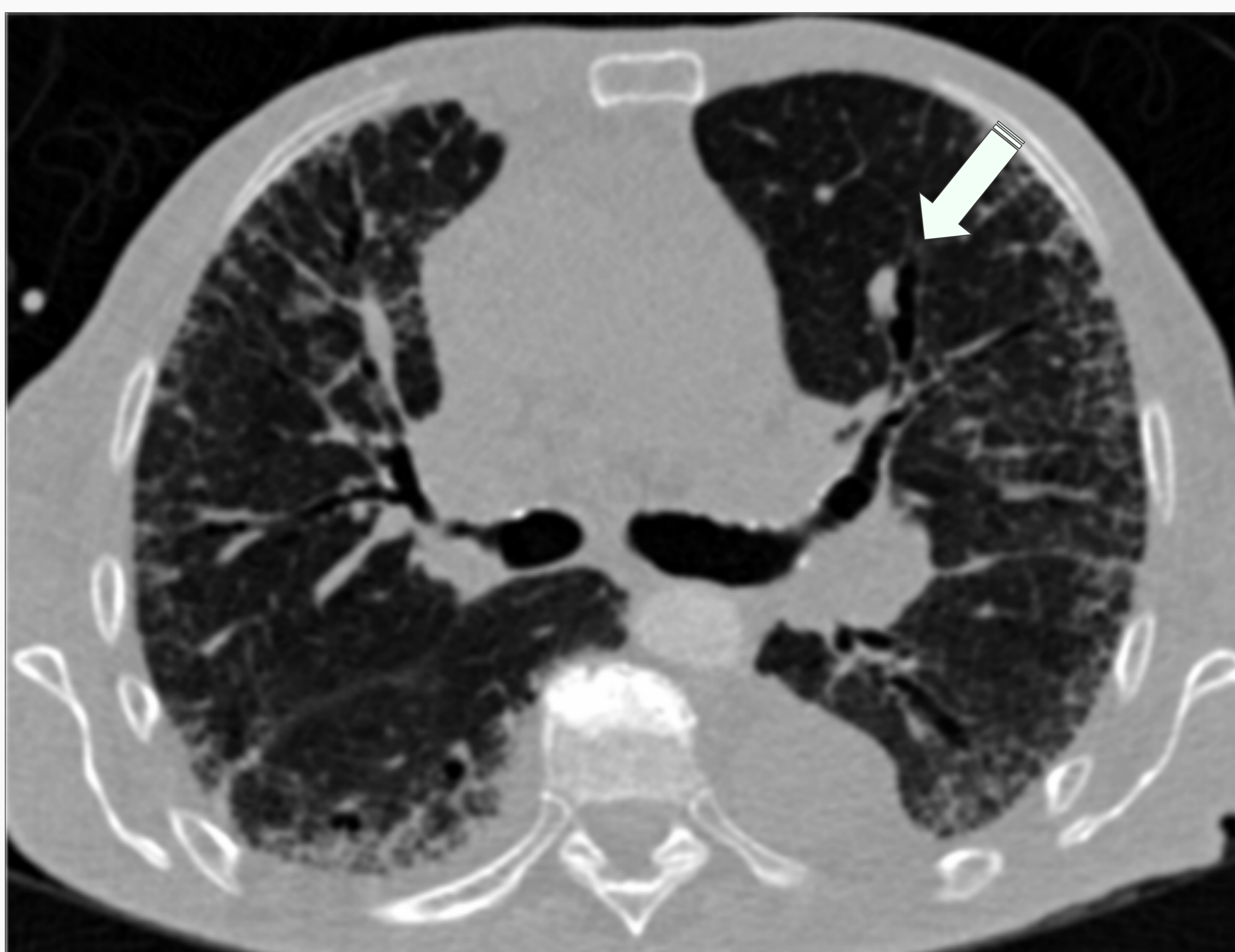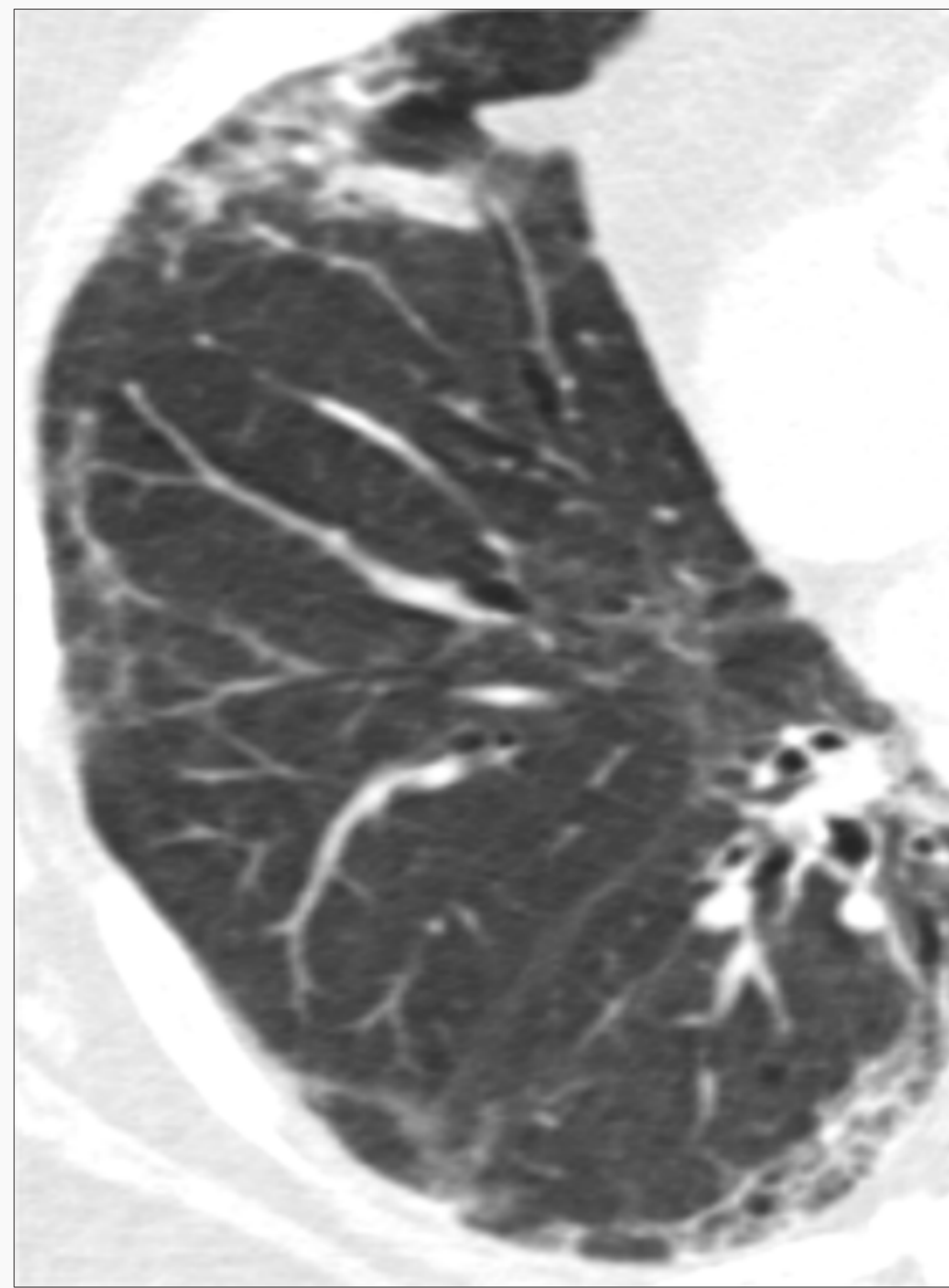

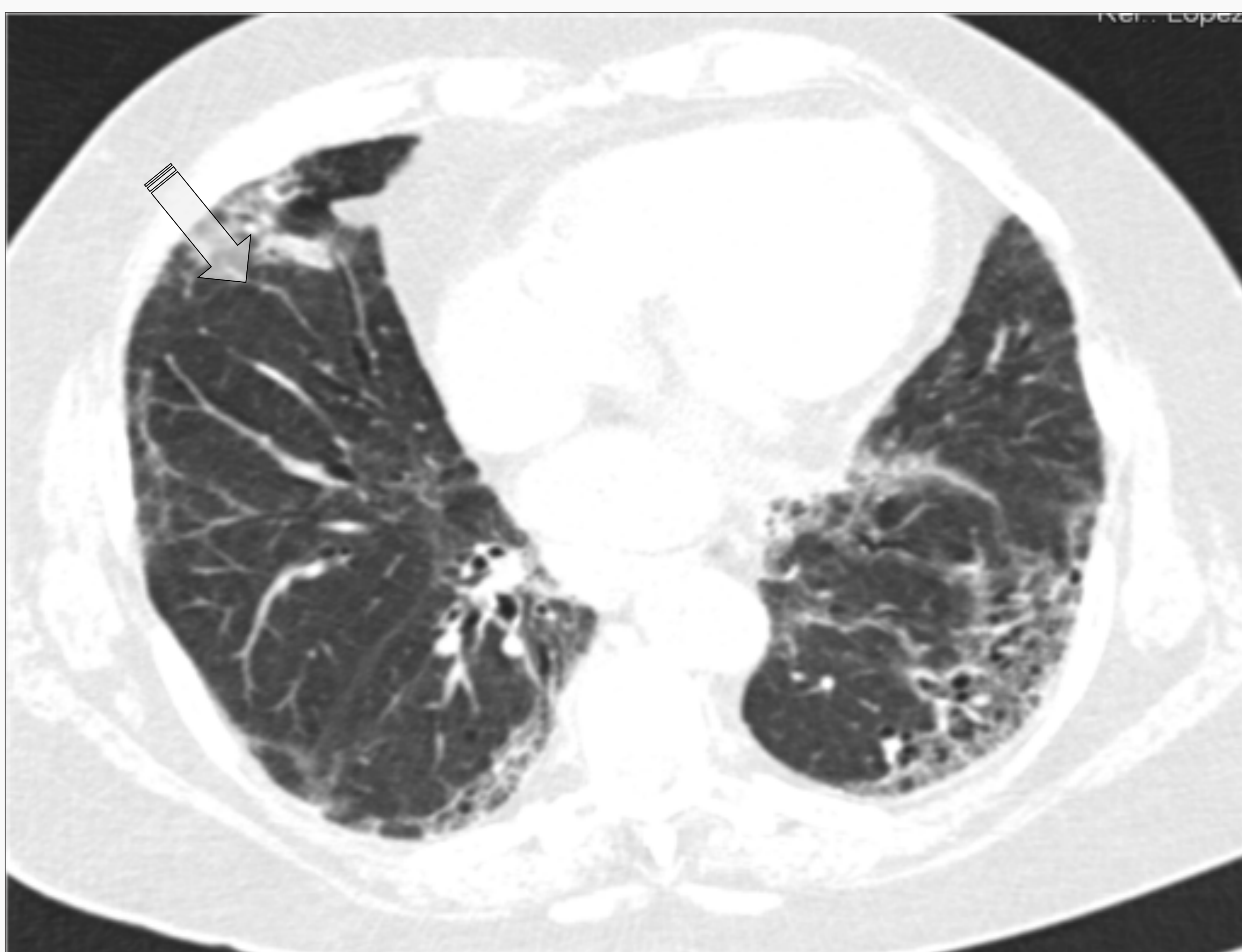
Relevancia de los hallazgos radiológicos y estadificación en su manejo clínico

**2.3 REVISIÓN DEL TEMA. CARACTERÍSTICAS ESPECÍFICAS PRONÓSTICAS**

**Fibrosis/Distorsión del parénquima pulmonar**

**Bronquiectasias de tracción**

Dilatación anormal e irreversible de bronquios





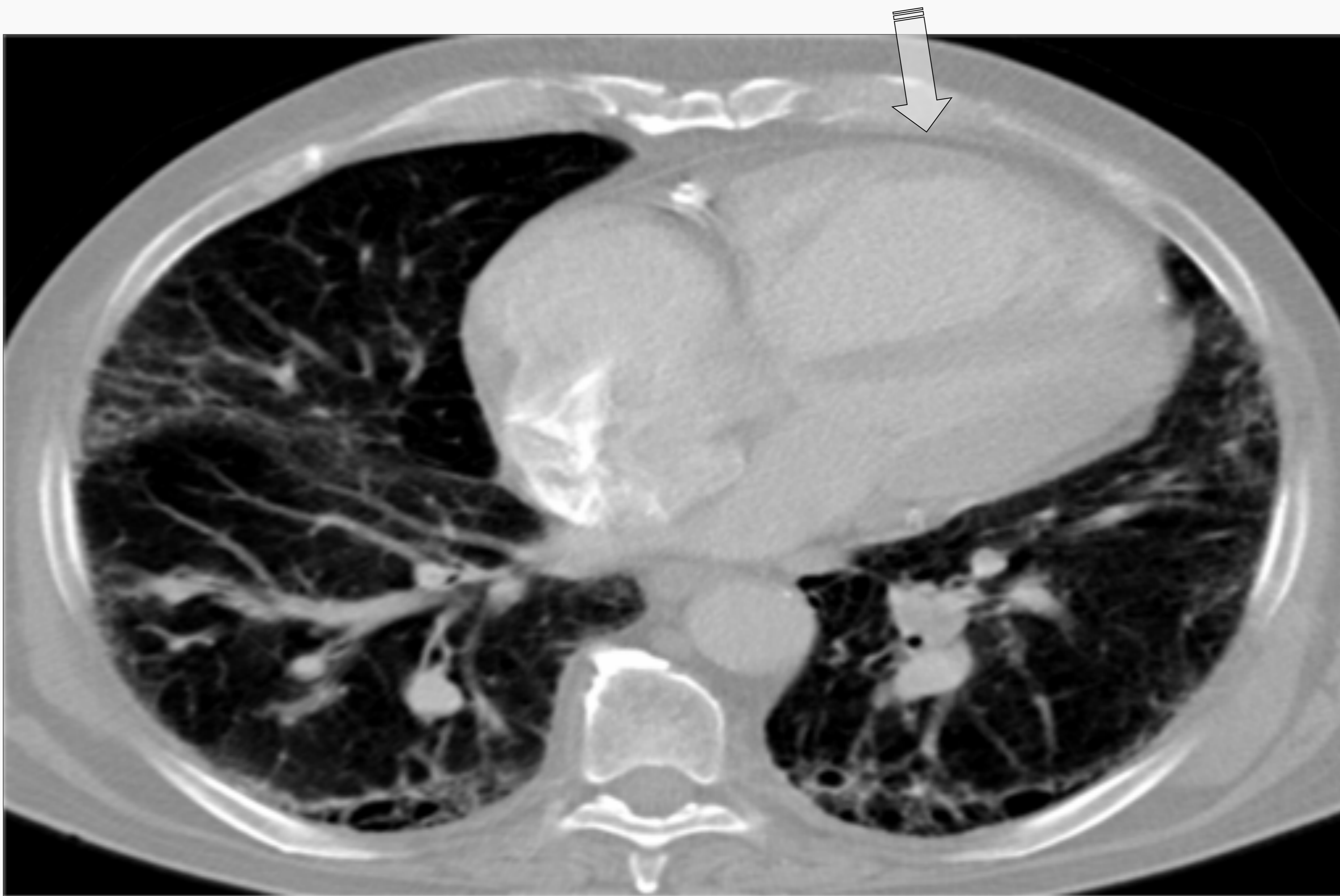
## **SARCOIDOSIS**

Relevancia de los hallazgos radiológicos y estadificación en su manejo clínico

### **2.3 REVISIÓN DEL TEMA. CARACTERÍSTICAS ESPECÍFICAS PRONÓSTICAS**

#### **Fibrosis/Distorsión del parénquima pulmonar**

#### **Cor pulmonale e Hipertensión pulmonar**



#### **Otras complicaciones**

Compresión venoatrial

Aspergilomas complicados por hemoptisis



## SARCOIDOSIS

Relevancia de los hallazgos radiológicos y estadificación en su manejo clínico

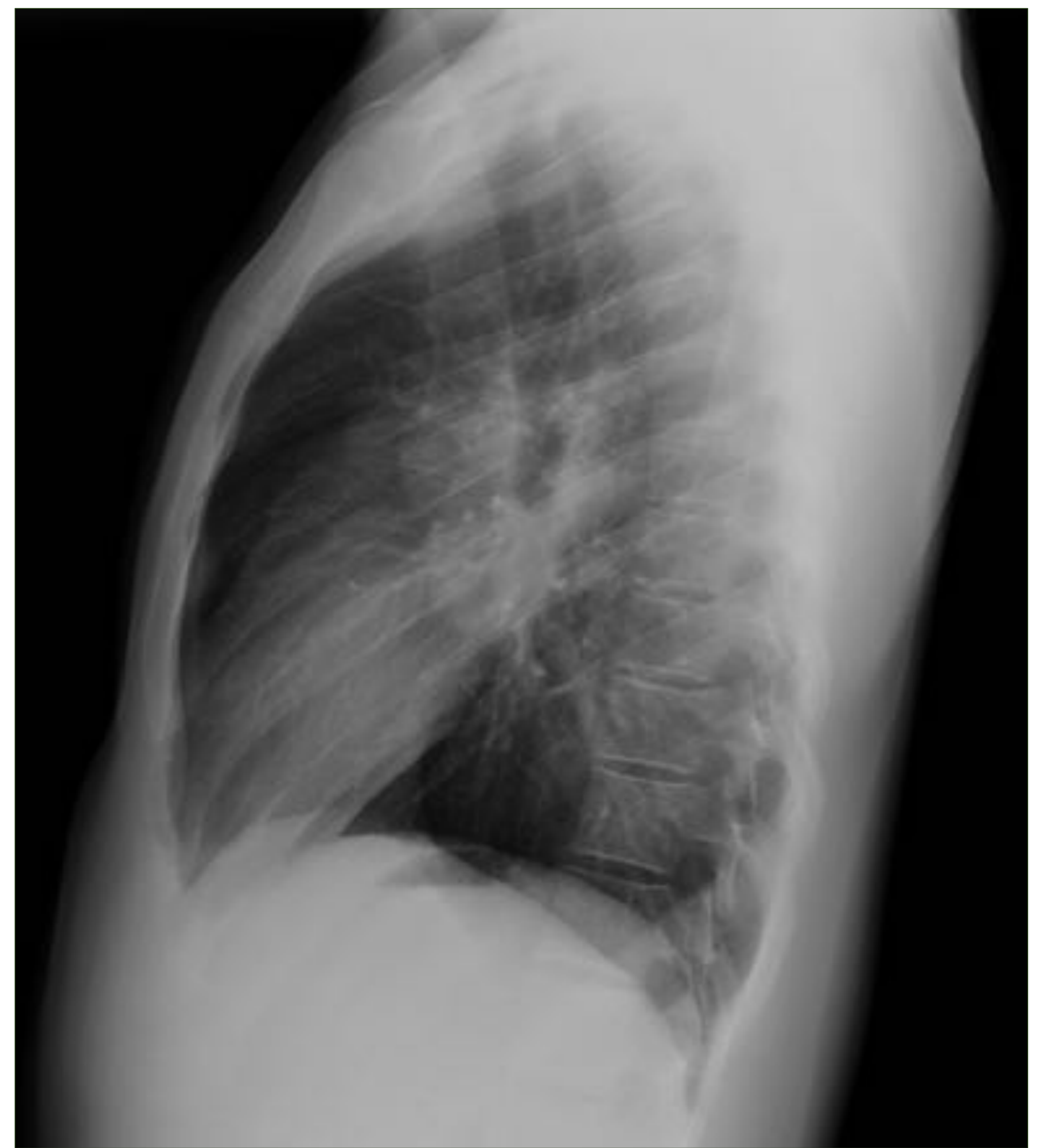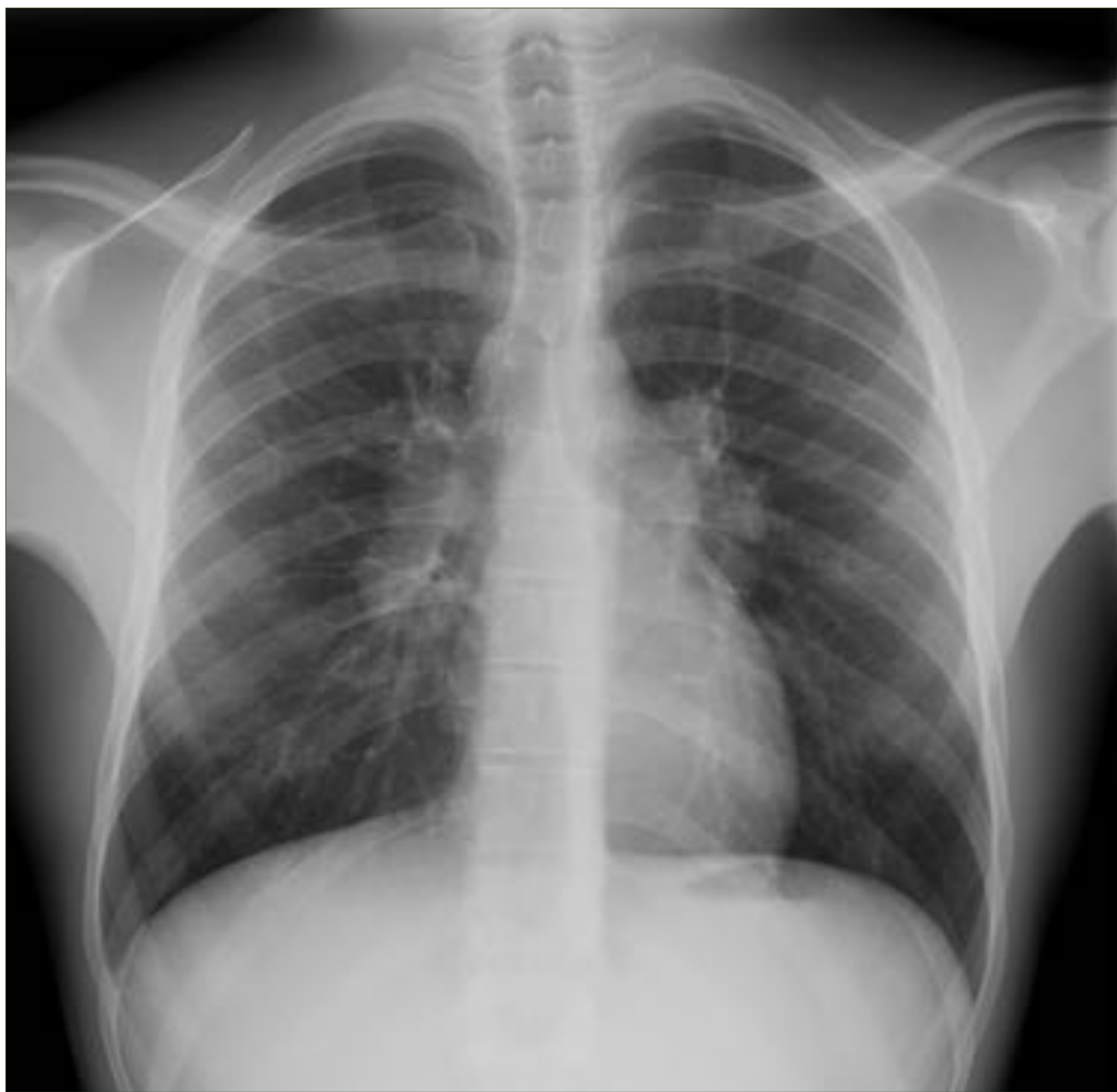### 2.4 REVISIÓN DEL TEMA. IMPLICACIÓN DE LA ESTADIFICACIÓN RADIOLÓGICA

#### ESTADIO I

#### AFECTACIÓN GANGLIONAR EXCLUSIVA

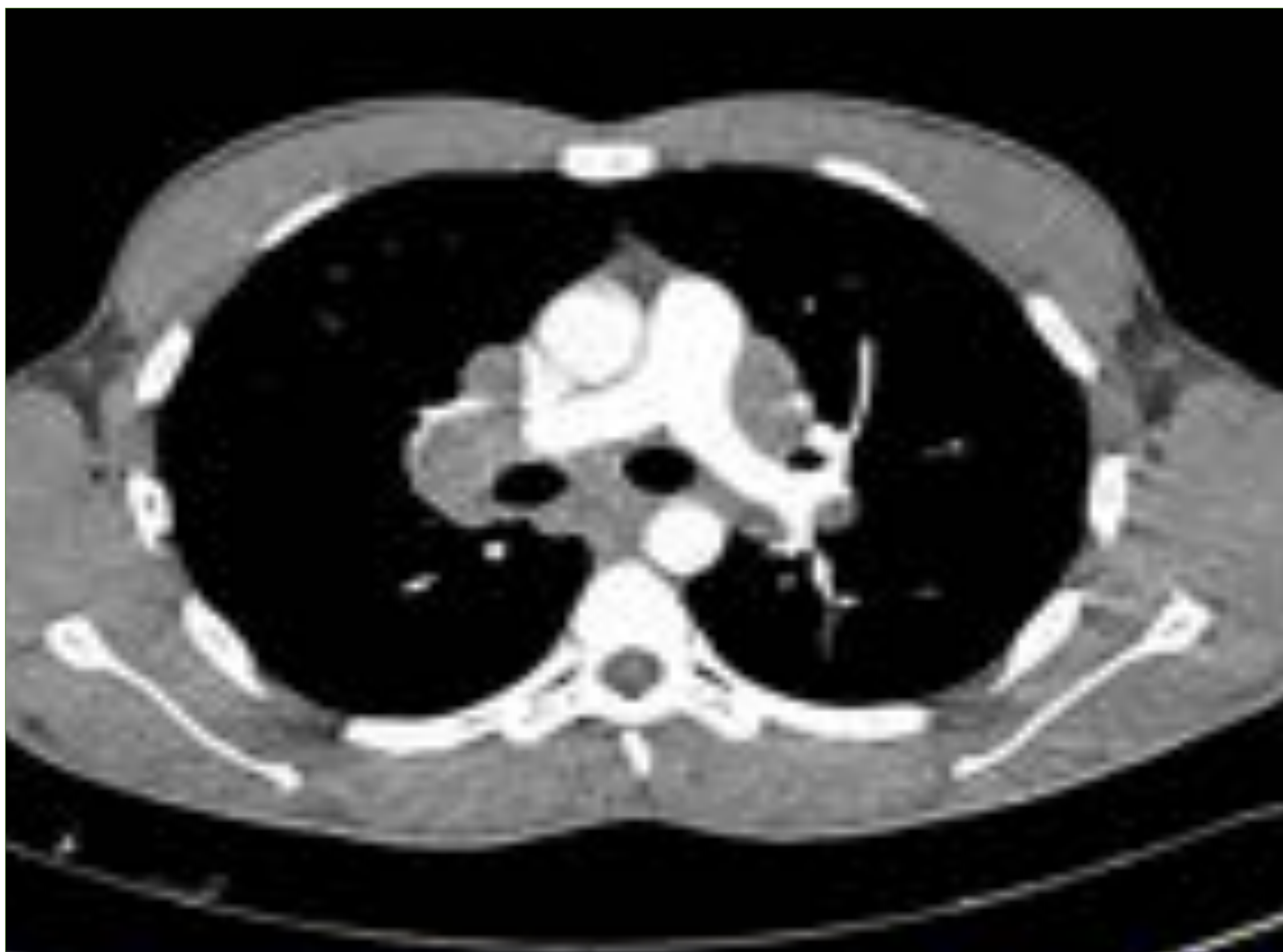Incidencia 50%; Remisión espontánea 60%

Datos clínicos: Varón diagnosticado con 23 años, asintomático.



**Imagen 1-2. Radiografía de tórax PA y lateral.**

Prominencia hilar bilateral de aspecto nodular, sugestiva de adenopatías hiliares.



**Imagen 3. TC torácico corte axial.**

Conglomerados adenopáticos en compartimento mediastínico e hilar bilateral.



## SARCOIDOSIS

Relevancia de los hallazgos radiológicos y estadificación en su manejo clínico

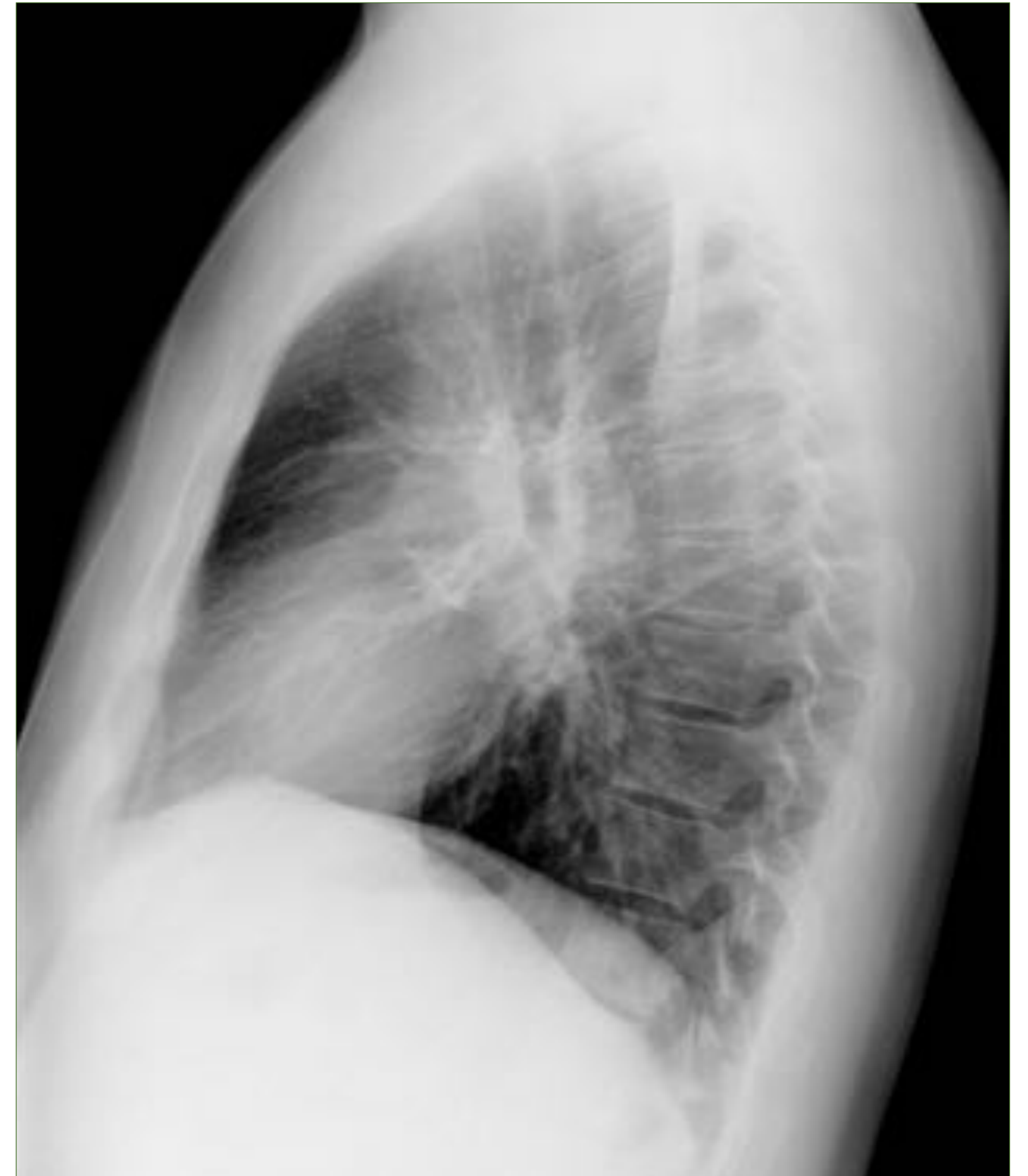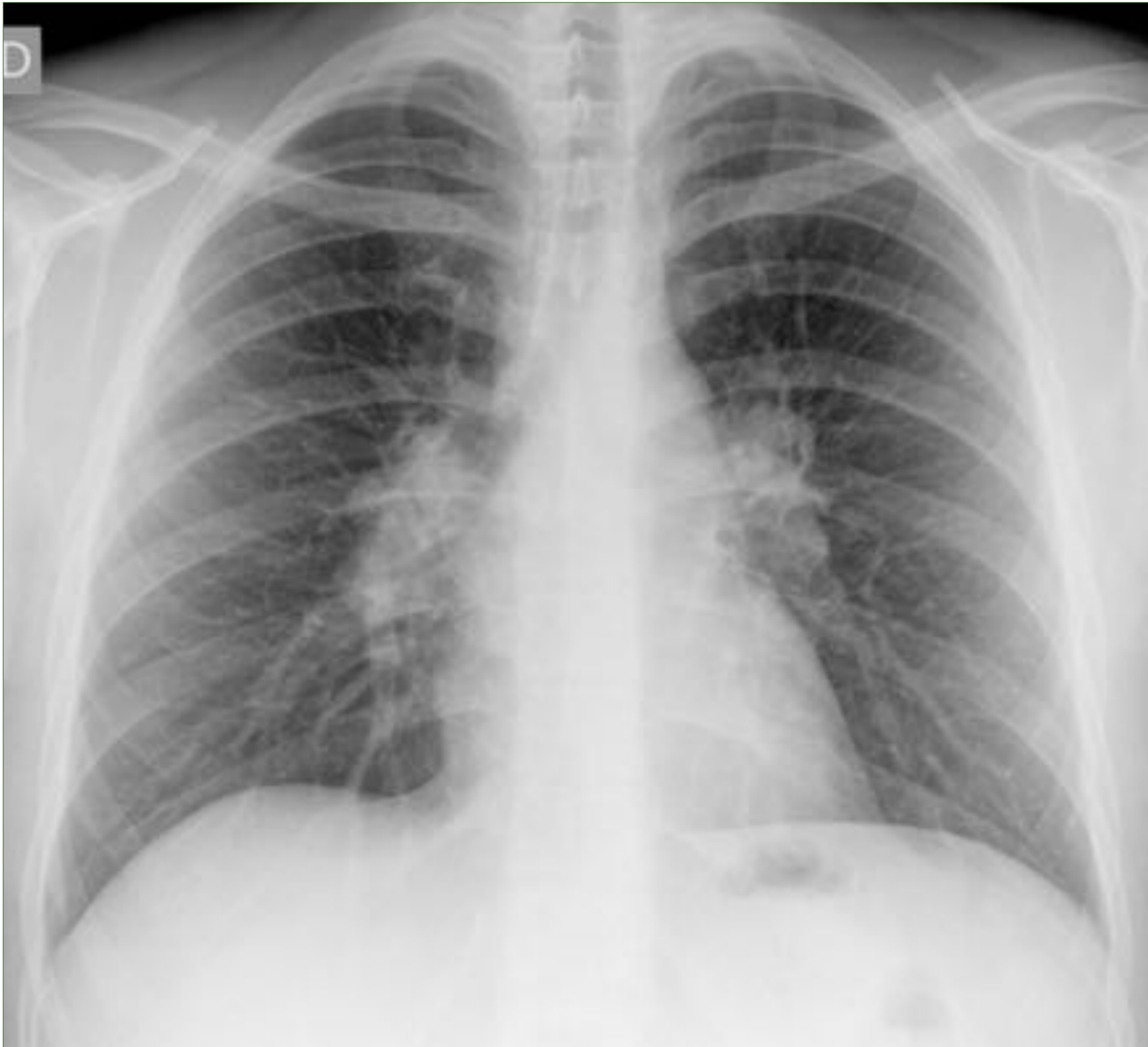### 2.4 REVISIÓN DEL TEMA. IMPLICACIÓN DE LA ESTADIFICACIÓN RADIOLÓGICA

#### ESTADIO I

#### AFECTACIÓN GANGLIONAR EXCLUSIVA

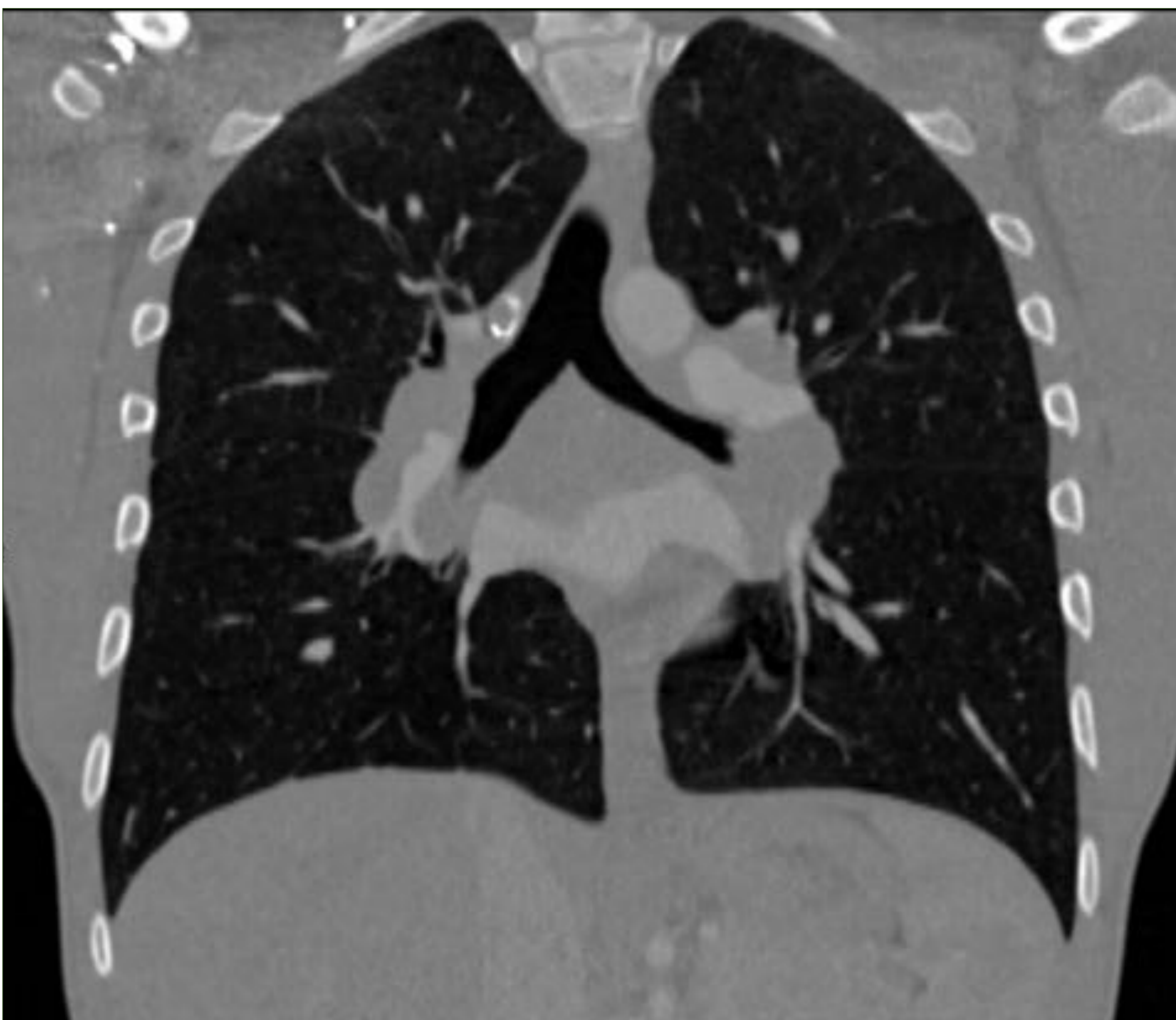Incidencia 50%; Remisión espontánea 60%

Datos clínicos: Varón diagnosticado con 32 años, clínica de tos en accesos.



**Imagen 1-2. Radiografía de tórax PA y lateral.**

Ensanchamiento hiliar de contornos polilobulados que sugiere la presencia de adenopatías simétricas bilaterales.



**Imagen 3. TC torácico corte coronal.**

Múltiples adenopatías hiliares y mediastínicas de tamaño patológico.

Espacios afectados:  
Paratraqueales derecho e izquierdo  
Ventana aortopulmonar  
Subcarinal.



## SARCOIDOSIS

Relevancia de los hallazgos radiológicos y estadificación en su manejo clínico

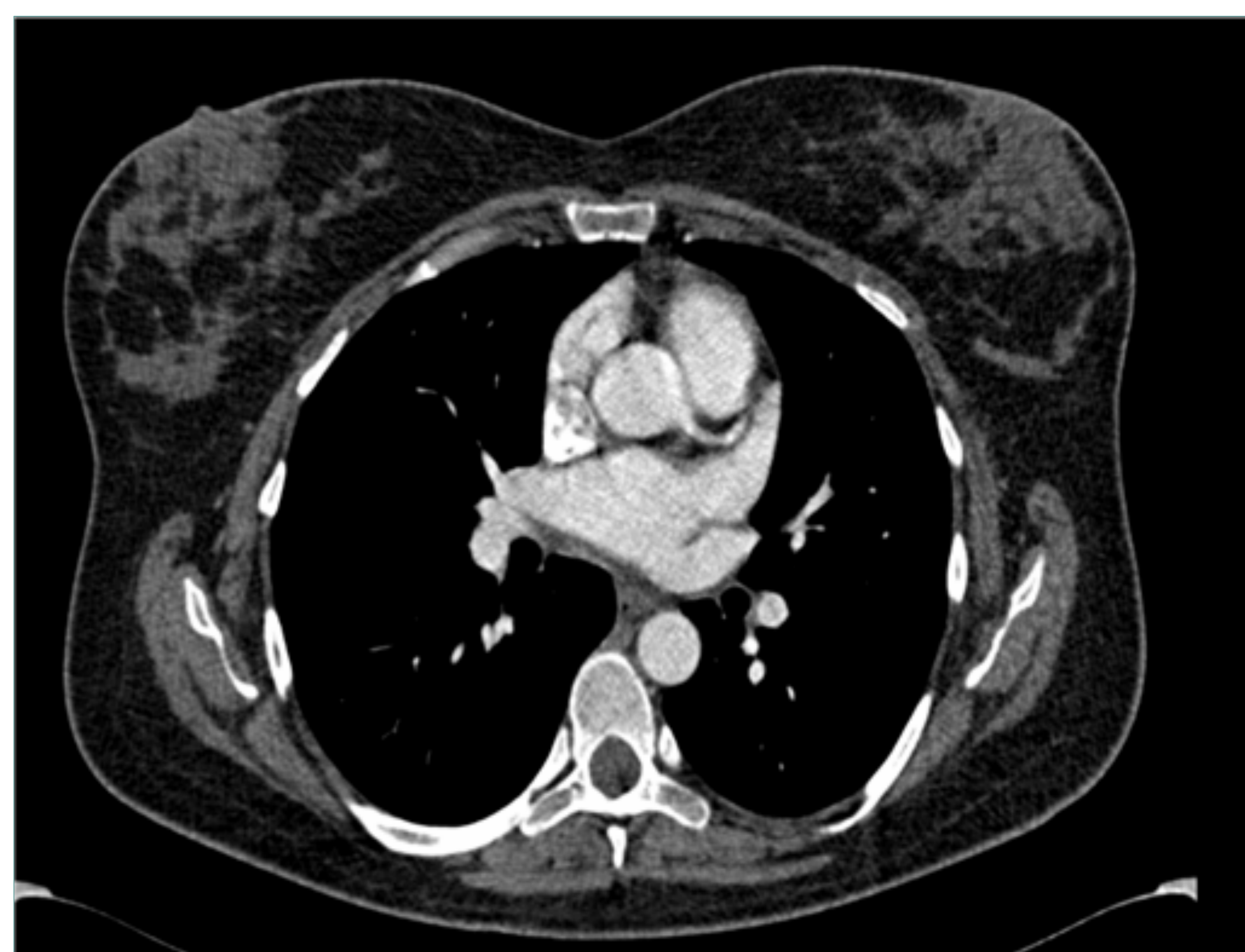
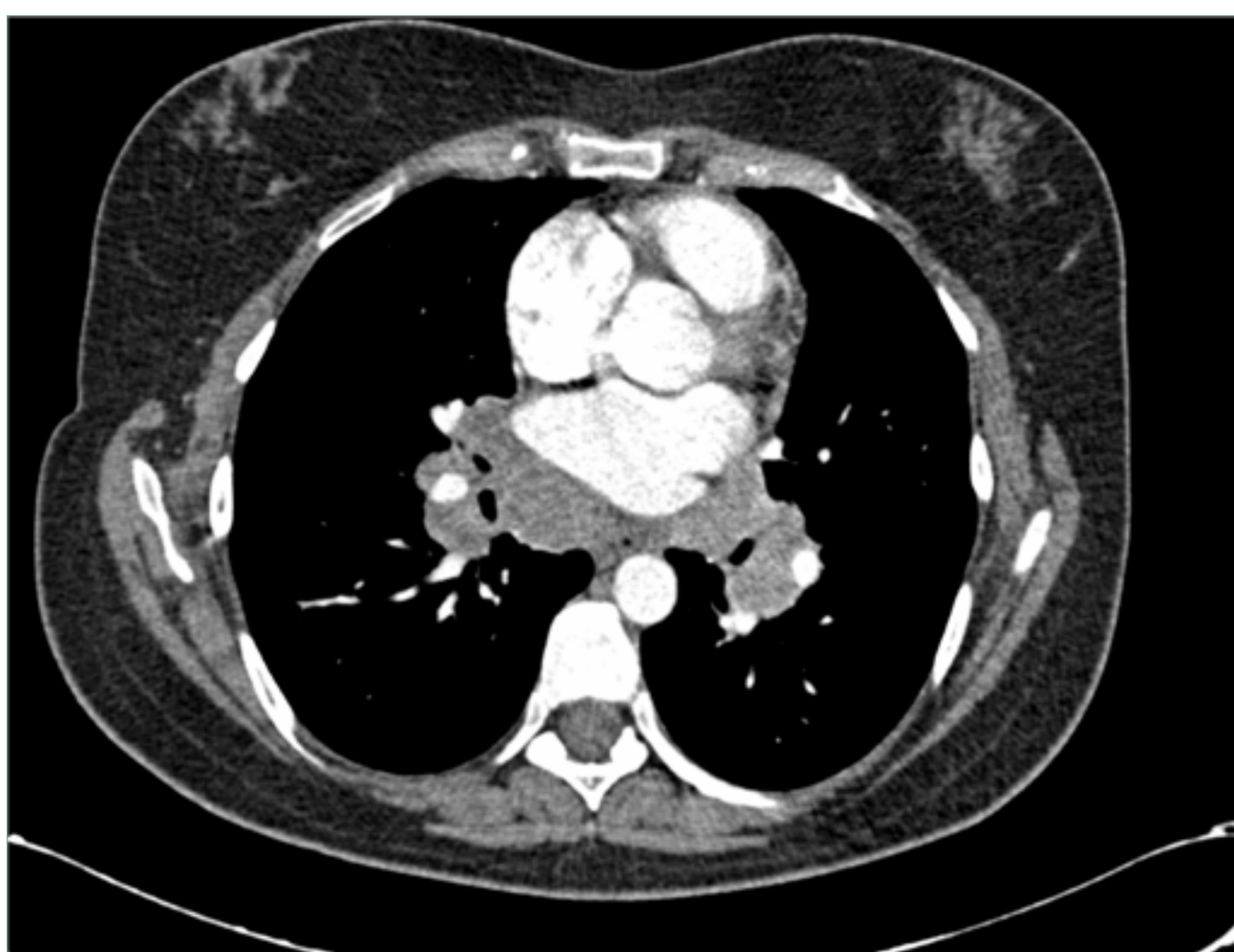
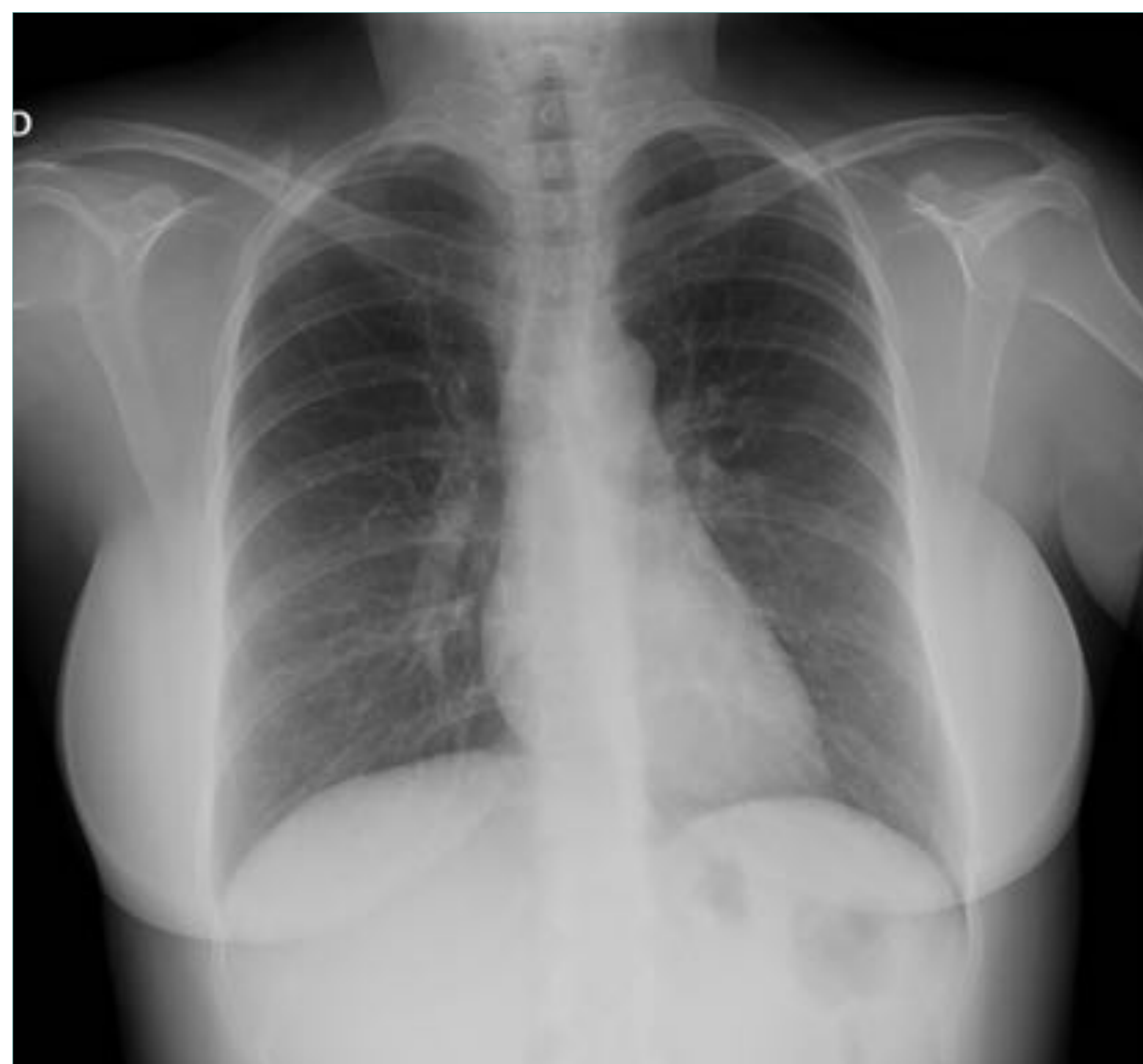
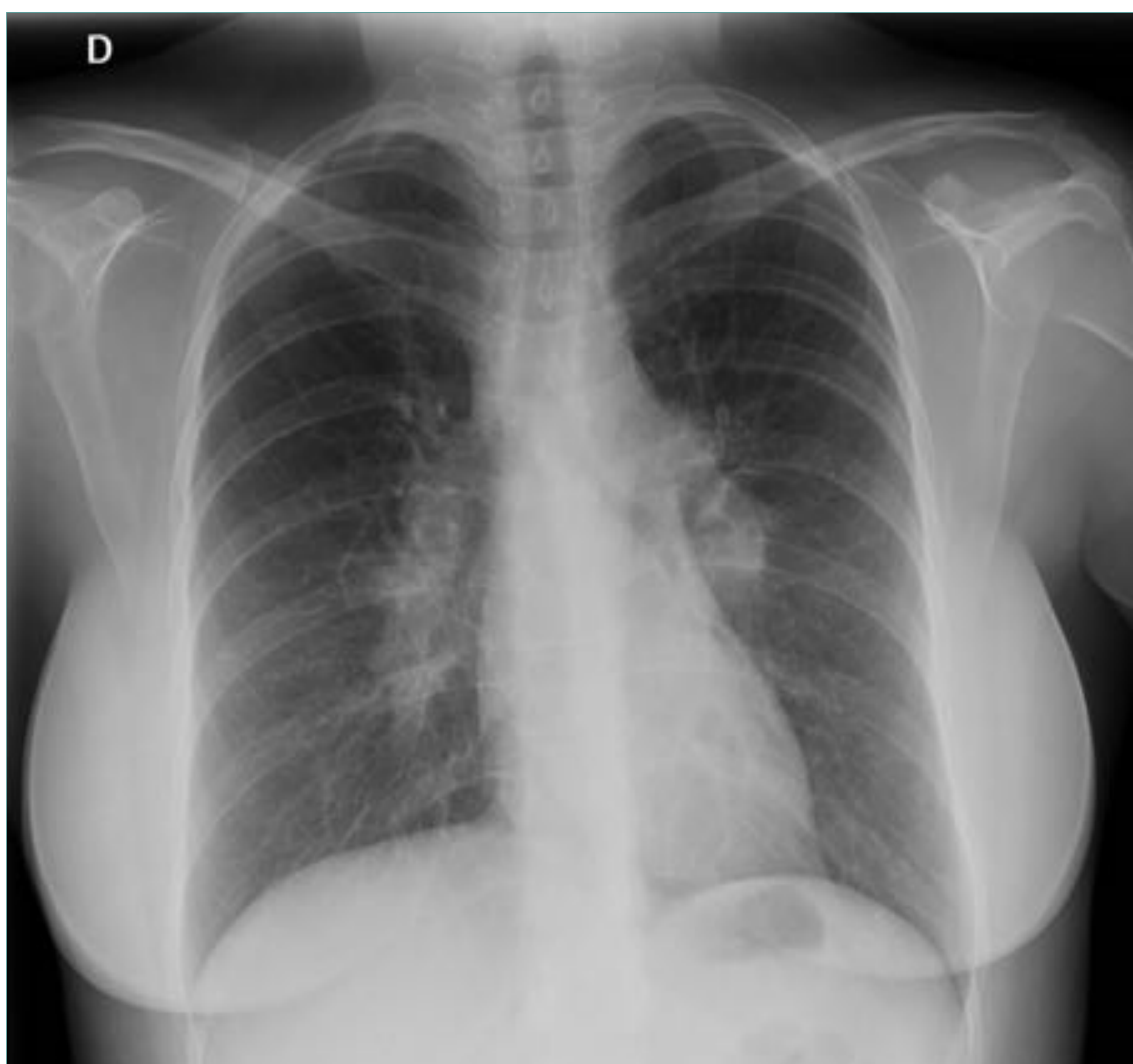
### 2.4 REVISIÓN DEL TEMA. IMPLICACIÓN DE LA ESTADIFICACIÓN RADIOLÓGICA

#### ESTADIO I

#### **AFECTACIÓN GANGLIONAR EXCLUSIVA**

Incidencia 50%; Remisión espontánea 60%

#### Hallazgos radiológicos evolutivos



Evolución de una mujer de mediana edad con diagnóstico de Sarcoidosis estadio I que no precisó tratamiento corticoideo.

Presenta resolución de las adenopatías hiliomediastínicas bilaterales.



## SARCOIDOSIS

Relevancia de los hallazgos radiológicos y estadificación en su manejo clínico

### 2.4 REVISIÓN DEL TEMA. IMPLICACIÓN DE LA ESTADIFICACIÓN RADIOLÓGICA

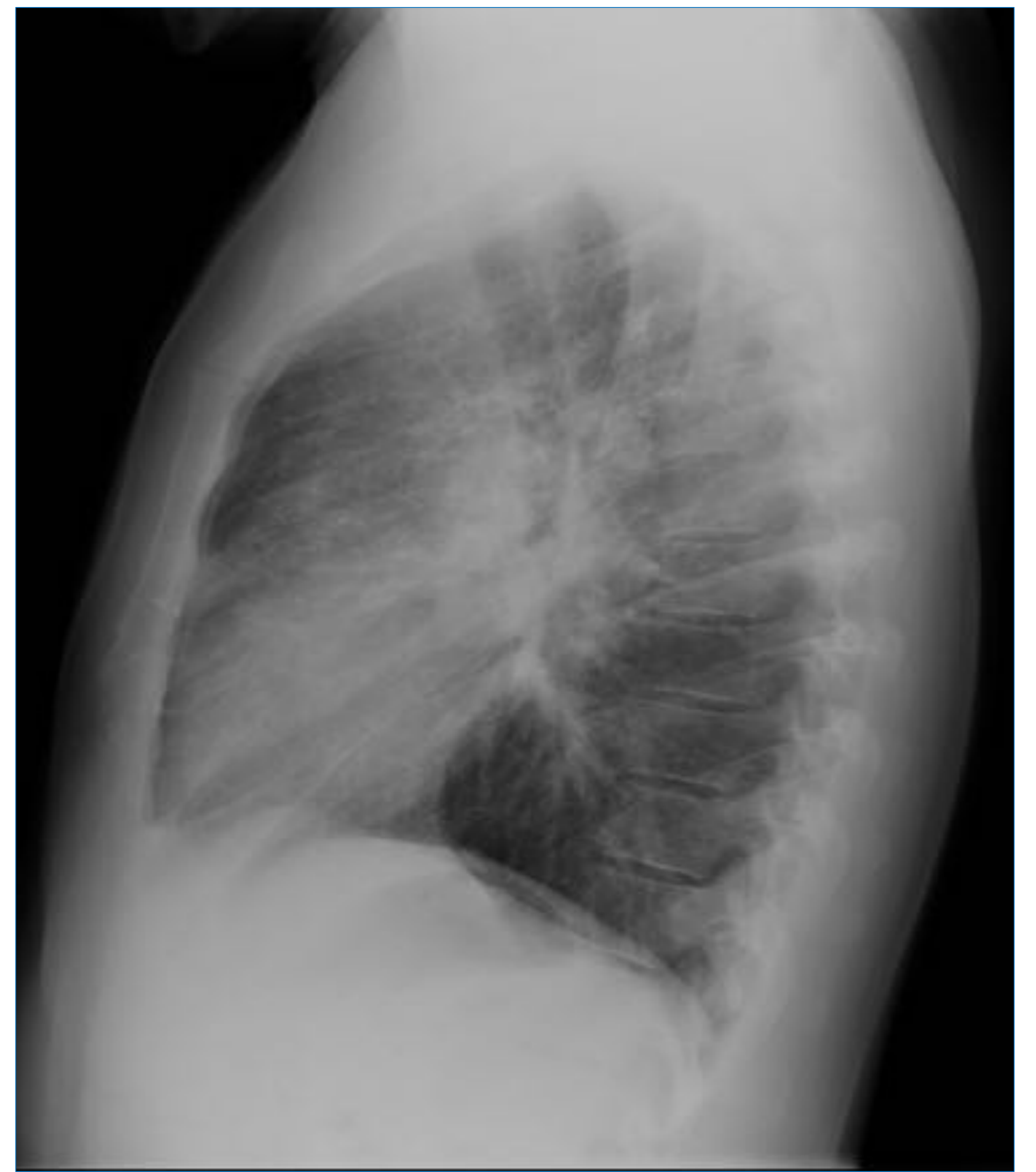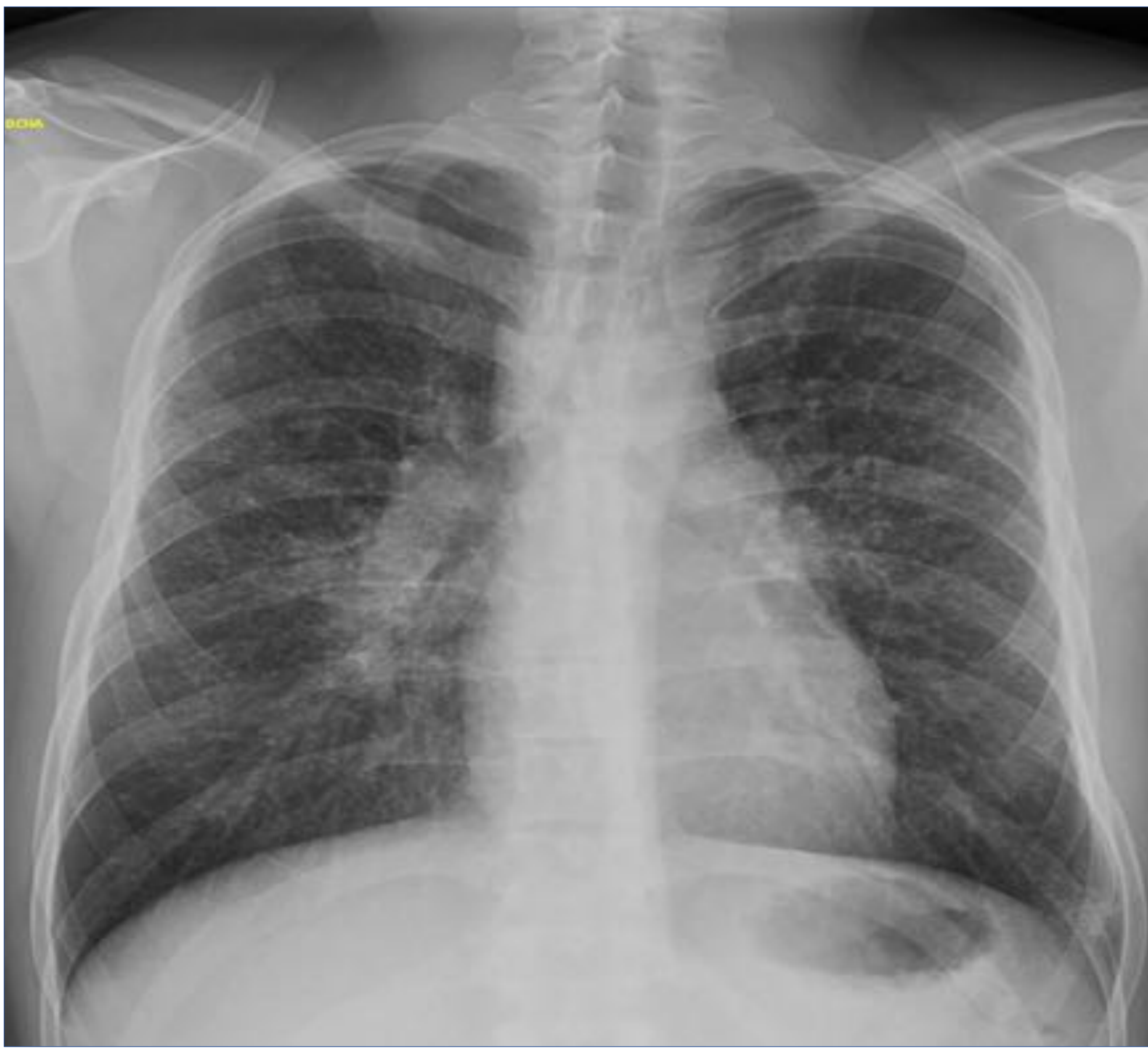#### ESTADIO II

##### **AFECTACIÓN GANGLIONAR + PULMONAR**

**Incidencia 30%; Remisión 46%**

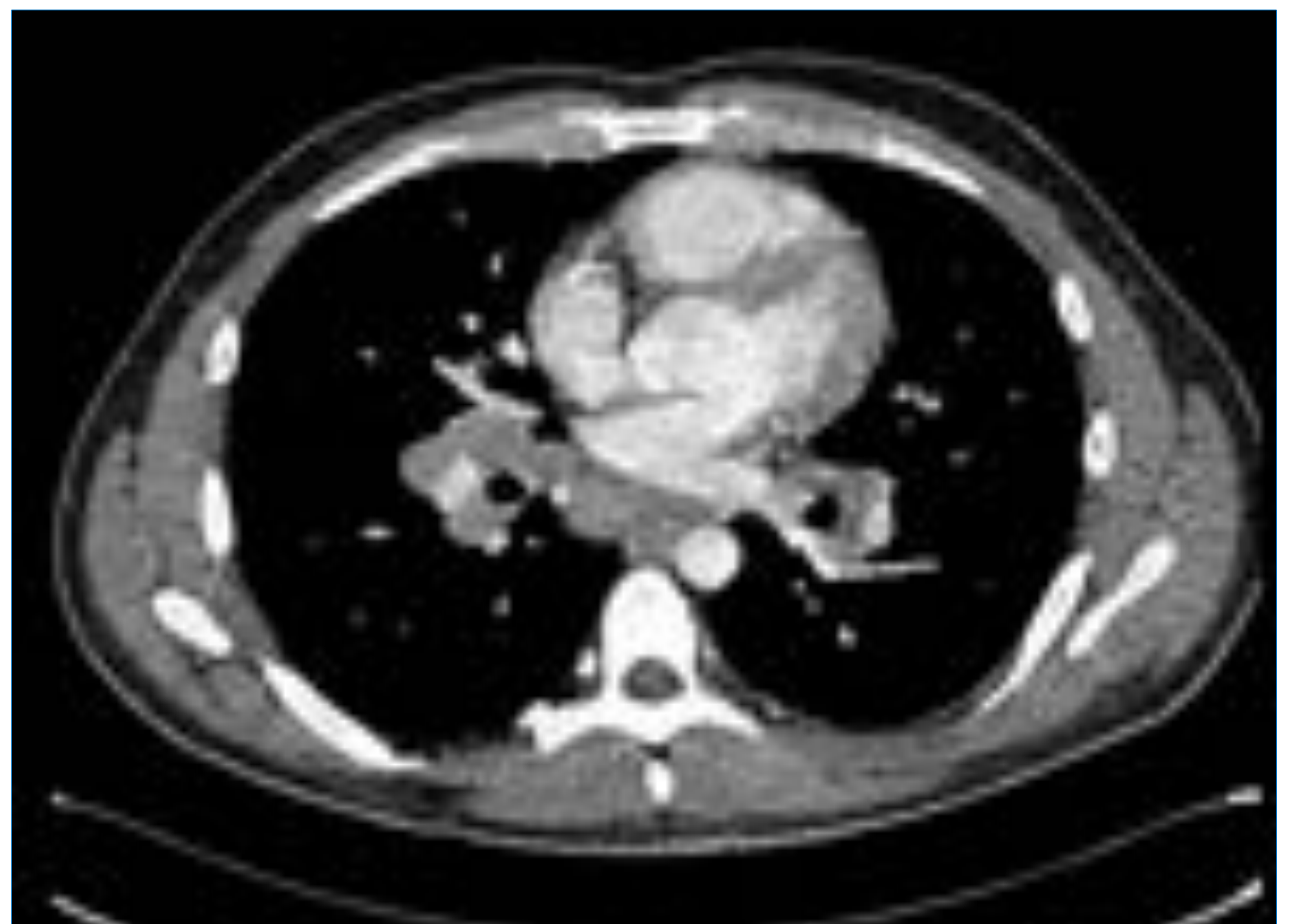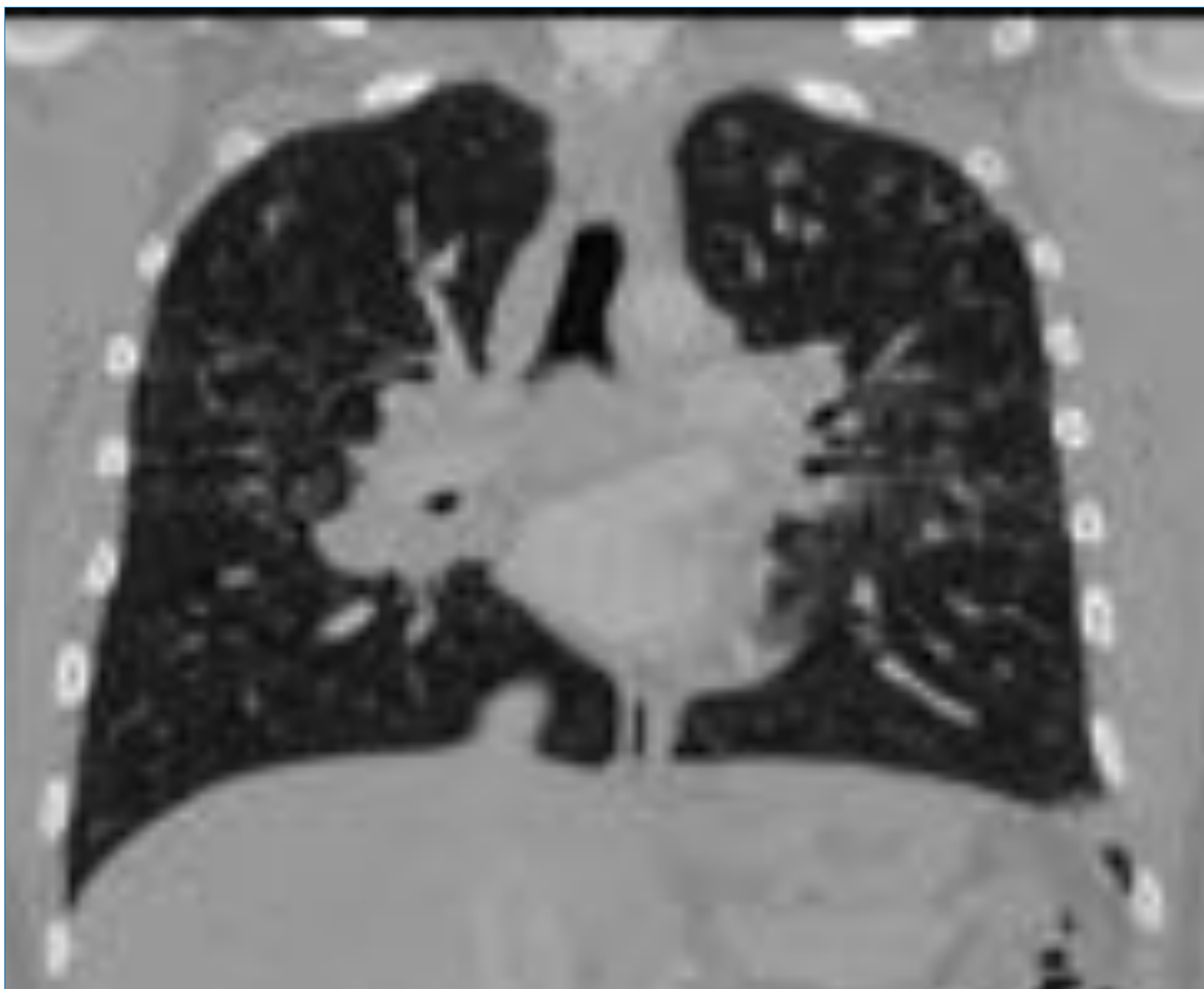**Tratamiento corticoides**

Datos clínicos: Varón diagnosticado con 33 años, asintomático.



**Imagen 1-2. Radiografía de tórax PA y lateral.**

Múltiples adenopatías hilio-mediastínicas y en parénquima pulmonar patrón intersticial reticulonodular.



**Imagen 3. TC torácico corte coronal y axial.**

Adenopatías hiliomediastínicas bilaterales con focos cálcicos.

Patrón reticulonodular bilateral de predominio perihiliar en campos pulmonares medios y superiores. Engrosamiento de septos interlobulillares. Bases pulmonares respetadas.





## SARCOIDOSIS

Relevancia de los hallazgos radiológicos y estadificación en su manejo clínico

### 2.4 REVISIÓN DEL TEMA. IMPLICACIÓN DE LA ESTADIFICACIÓN RADIOLOGICA

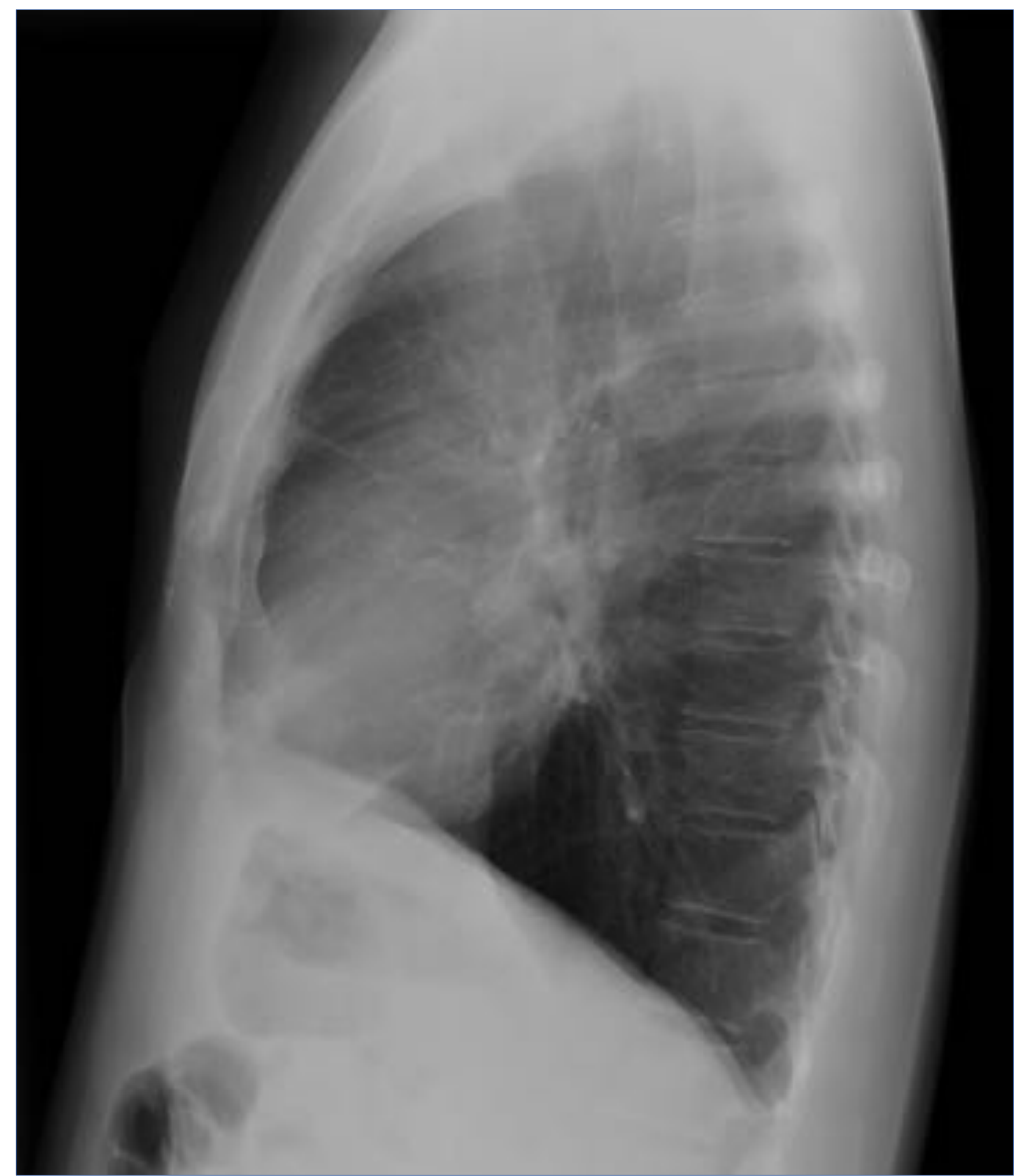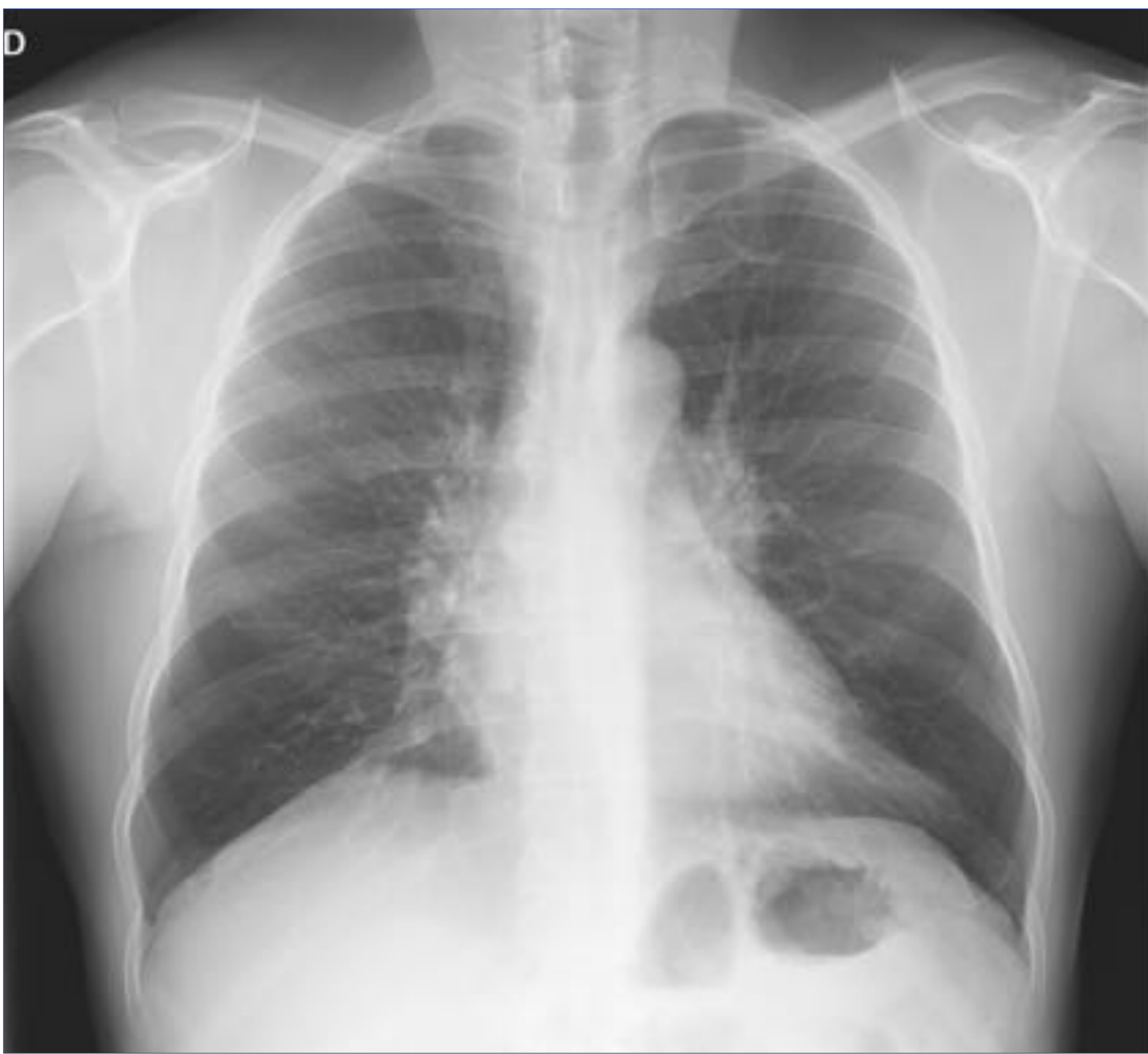#### ESTADIO II

#### **AFECTACIÓN GANGLIONAR + PULMONAR**

**Incidencia 30%; Remisión 46%**

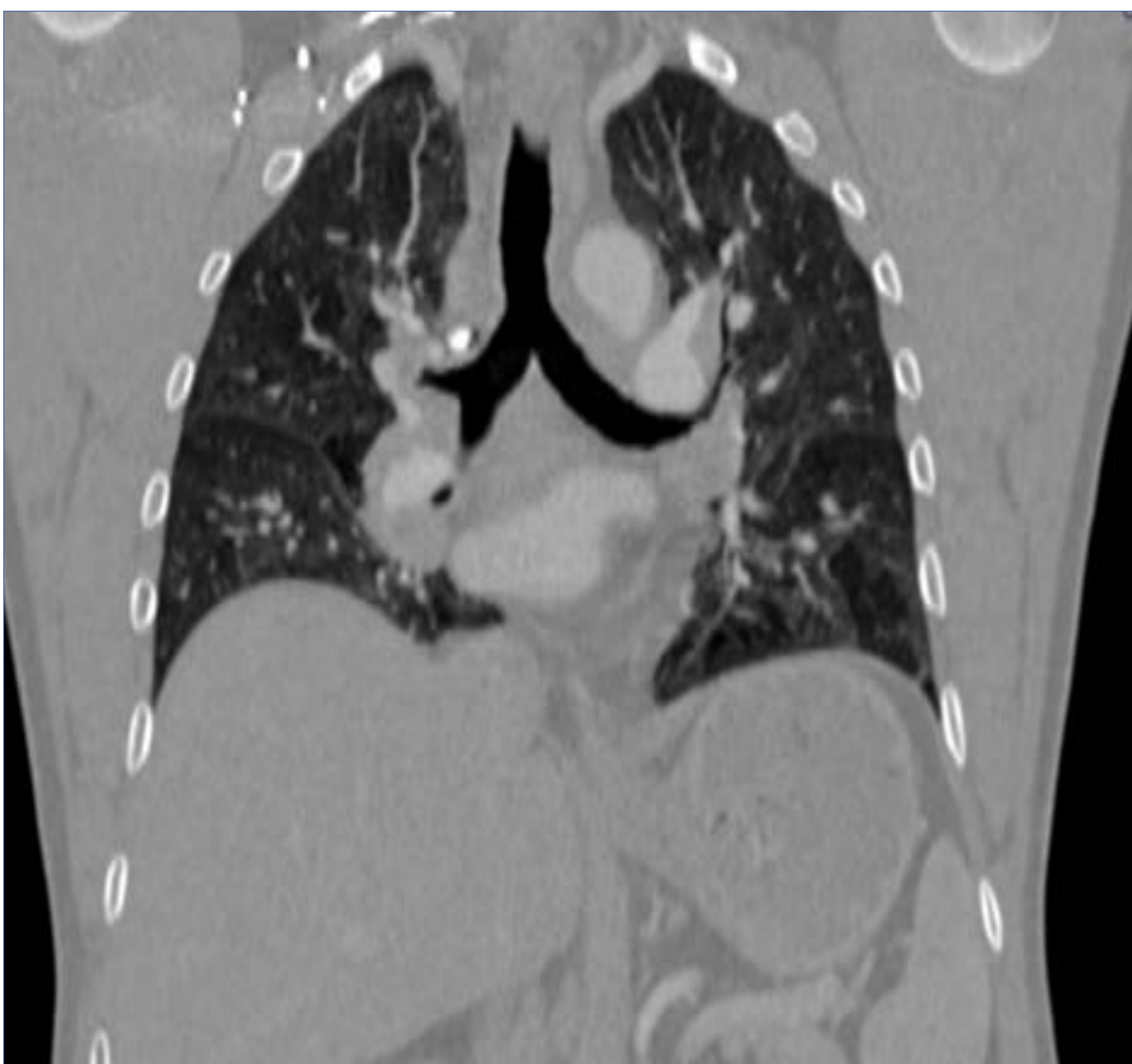**Tratamiento corticoides**

Datos clínicos: Varón diagnosticado con 43 años, clínica de disnea de esfuerzo.



**Imagen 1-2. Radiografía de tórax PA y lateral.**

Aumento de tamaño hilar bilateral de contornos ligeramente desdibujados y parénquima pulmonar con patrón intersticial.



**Imagen 3. TC torácico corte coronal y axial.**

Adenopatías hiliomediastínicas con foco cálcico.

Enfermedad pulmonar instesticial reticulonodular difusa. Nodulillos redondeados, bien definidos y menores de 1 cm. Distribución parcheada bilateral. Campos pulmonares superiores y medios.



## SARCOIDOSIS

Relevancia de los hallazgos radiológicos y estadificación en su manejo clínico

### 2.4 REVISIÓN DEL TEMA. IMPLICACIÓN DE LA ESTADIFICACIÓN RADIOLÓGICA

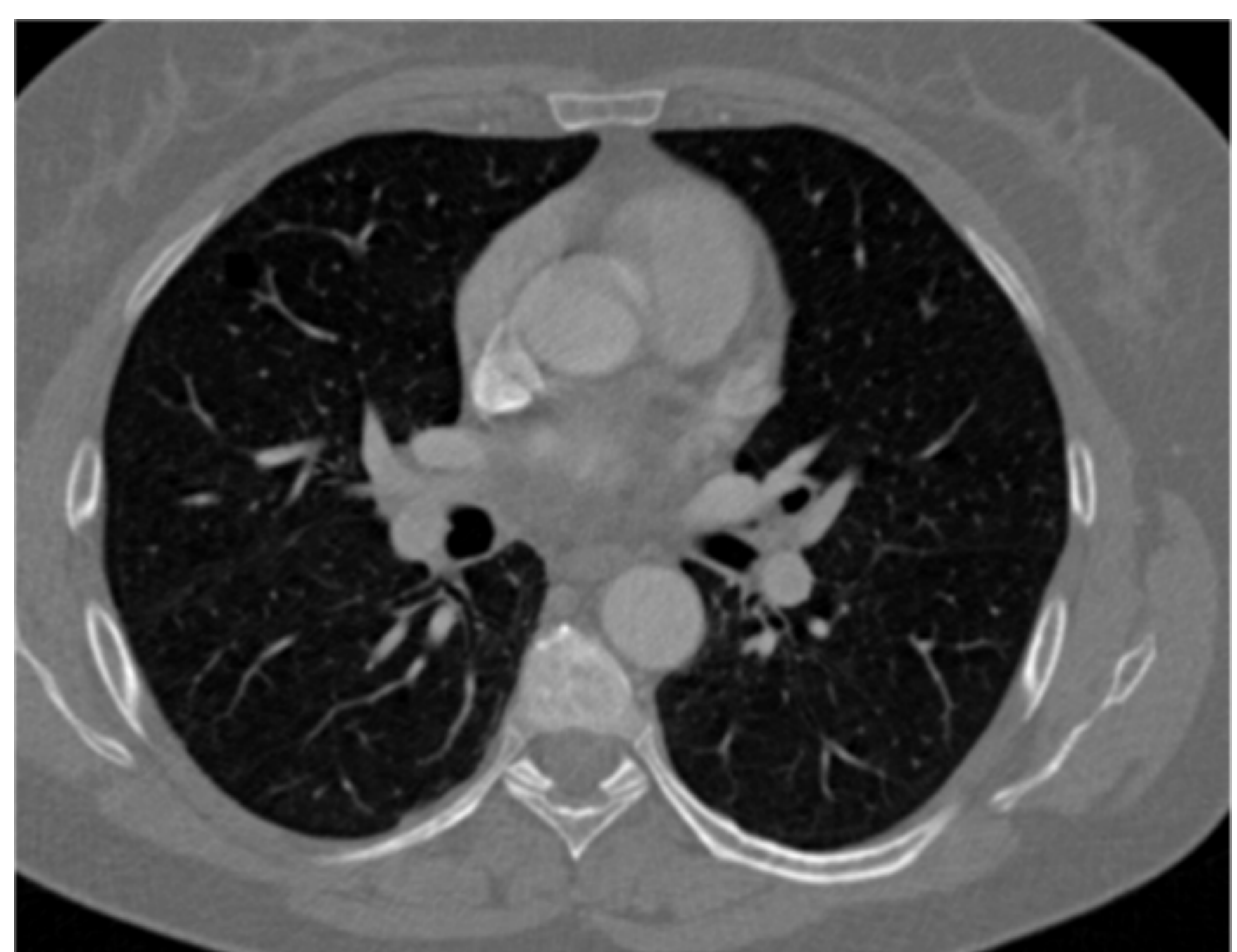

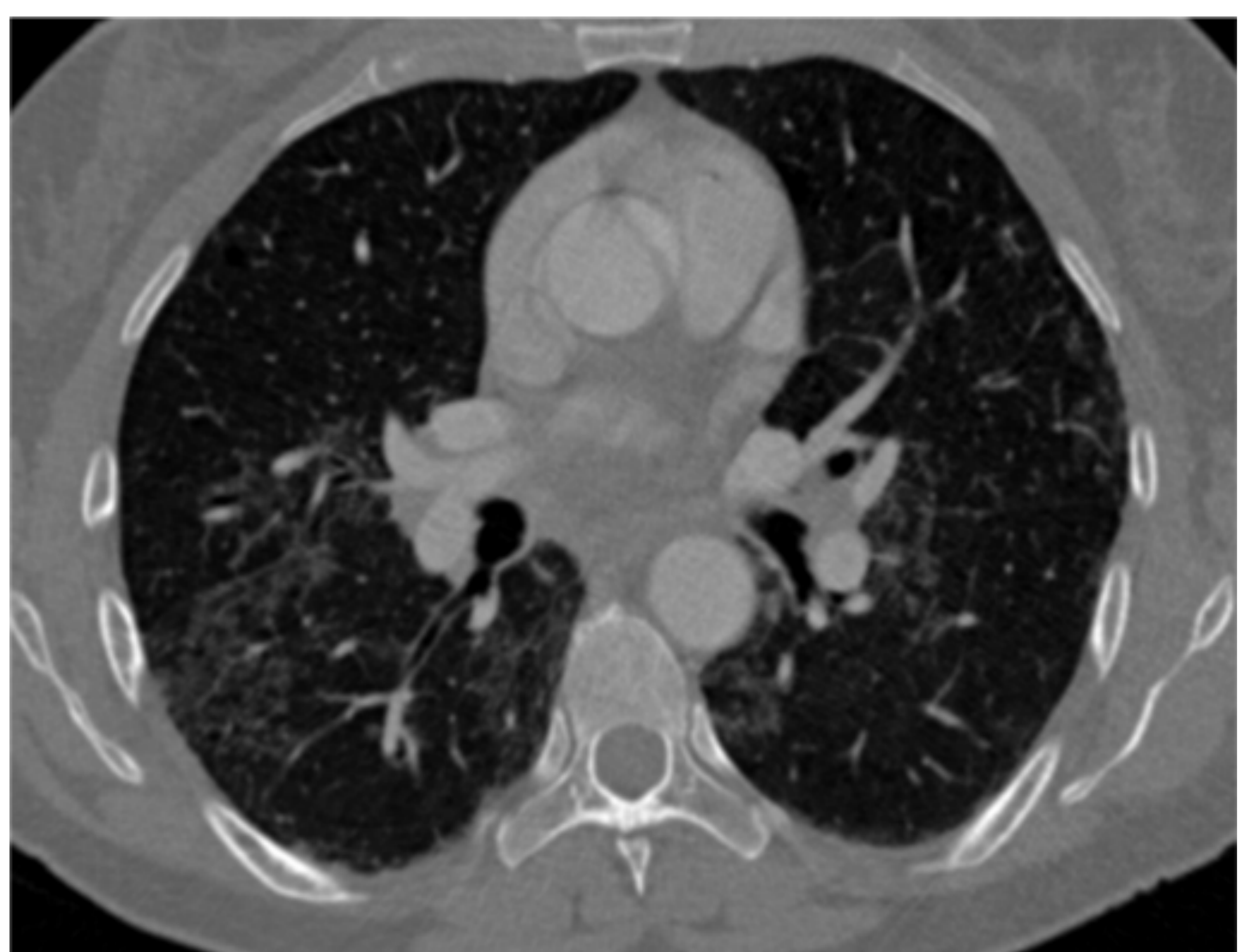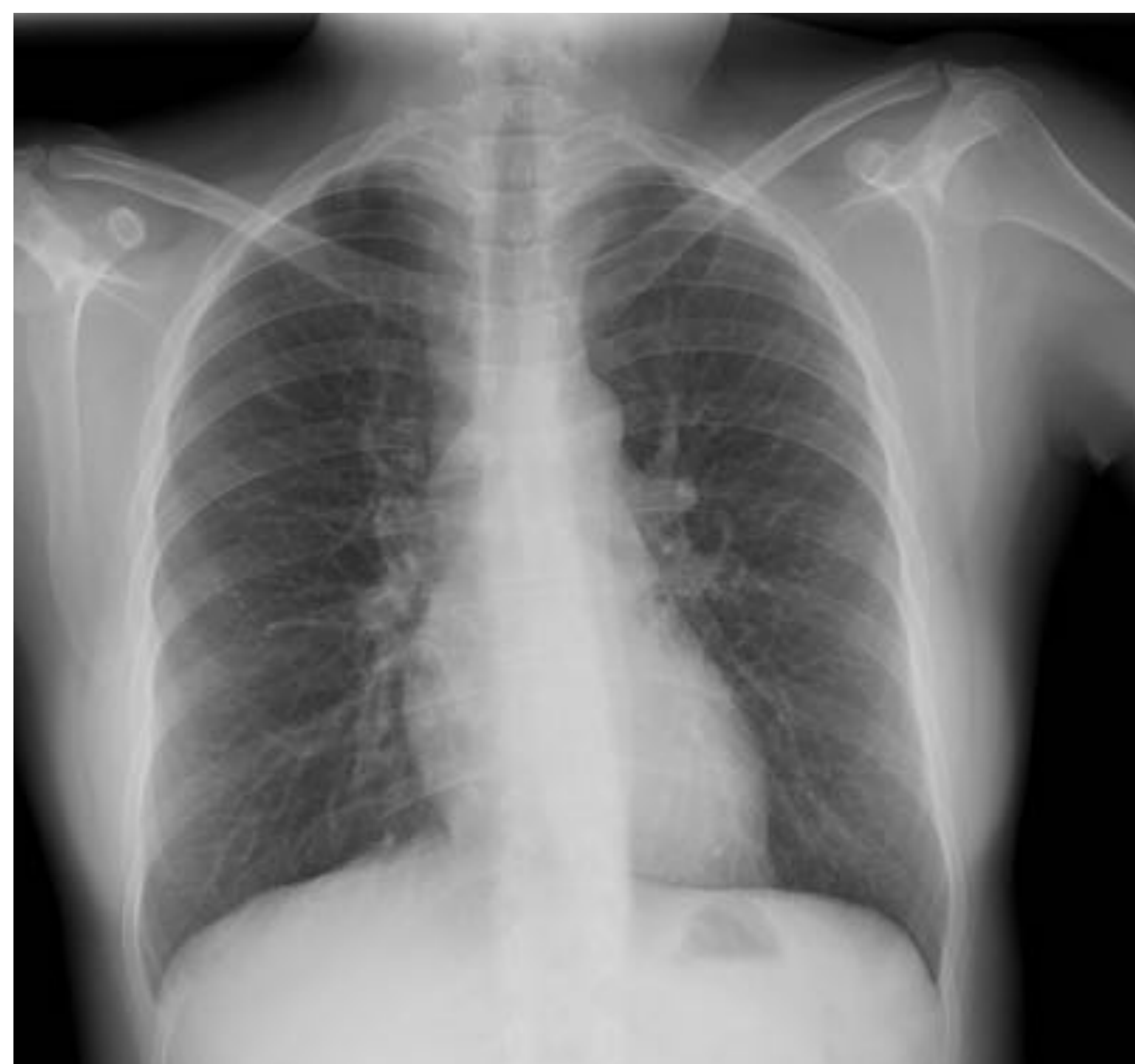
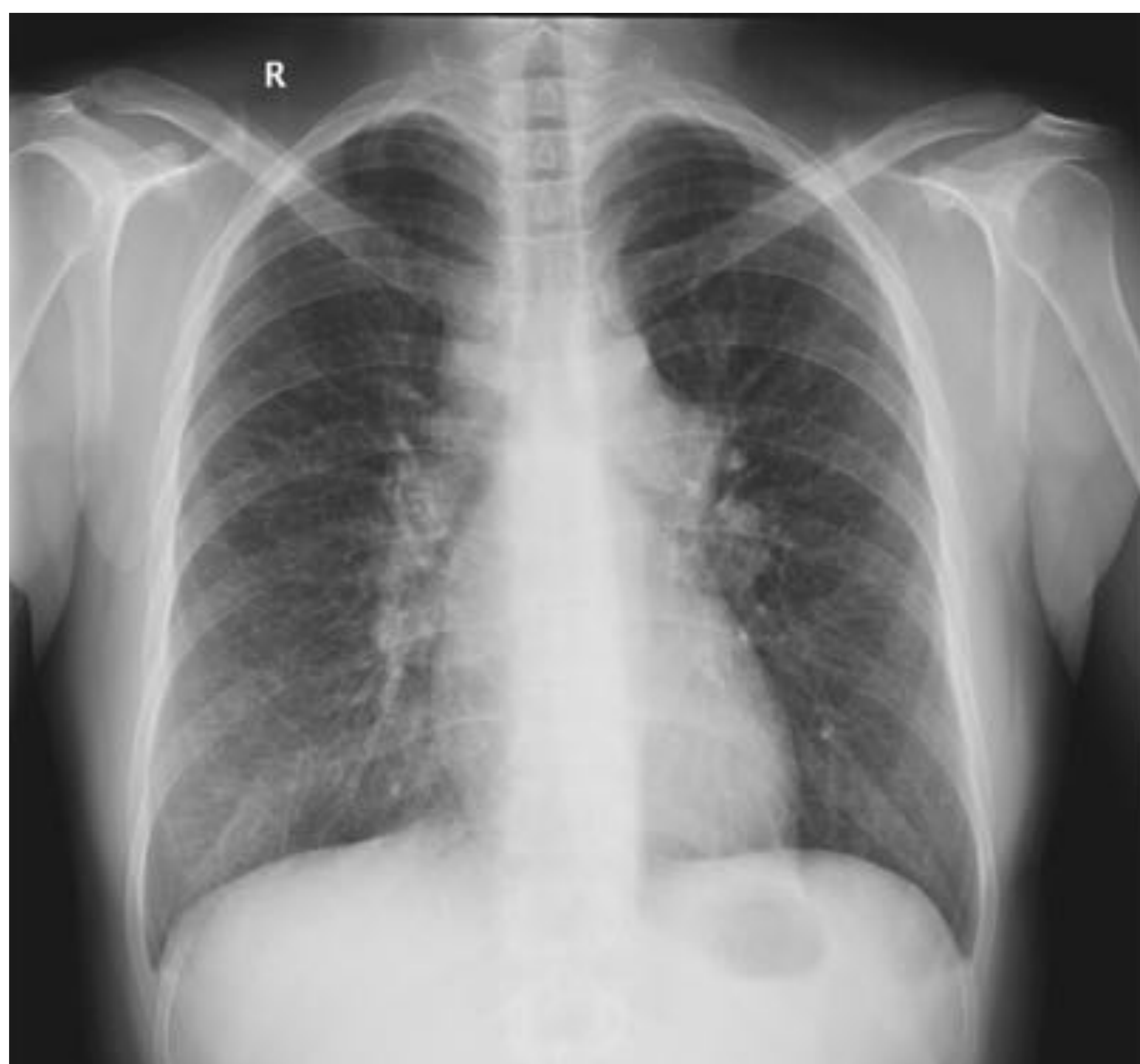
#### ESTADIO II

**AFECTACIÓN GANGLIONAR + PULMONAR**

**Incidencia 30%; Remisión 46%**

**Tratamiento corticoides**

#### Hallazgos radiológicos evolutivos



Evolución de un hombre de mediana edad con diagnóstico de Sarcoidosis estadio II que precisó tratamiento corticoideo.

Presenta resolución de las adenopatías hiliares bilaterales y la alteración del parénquima pulmonar.



## SARCOIDOSIS

Relevancia de los hallazgos radiológicos y estadificación en su manejo clínico

### 2.4 REVISIÓN DEL TEMA. IMPLICACIÓN DE LA ESTADIFICACIÓN RADIOLÓGICA

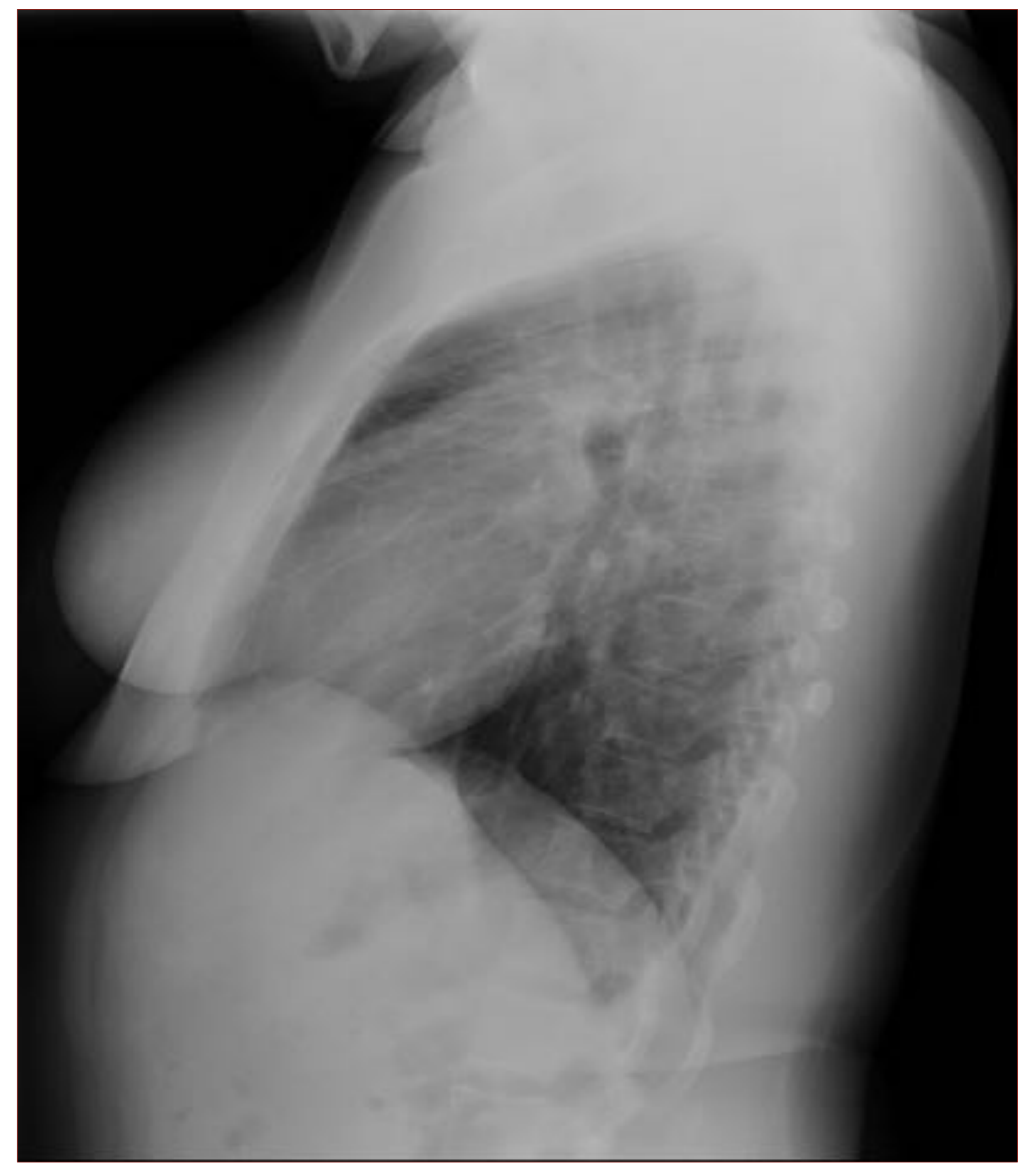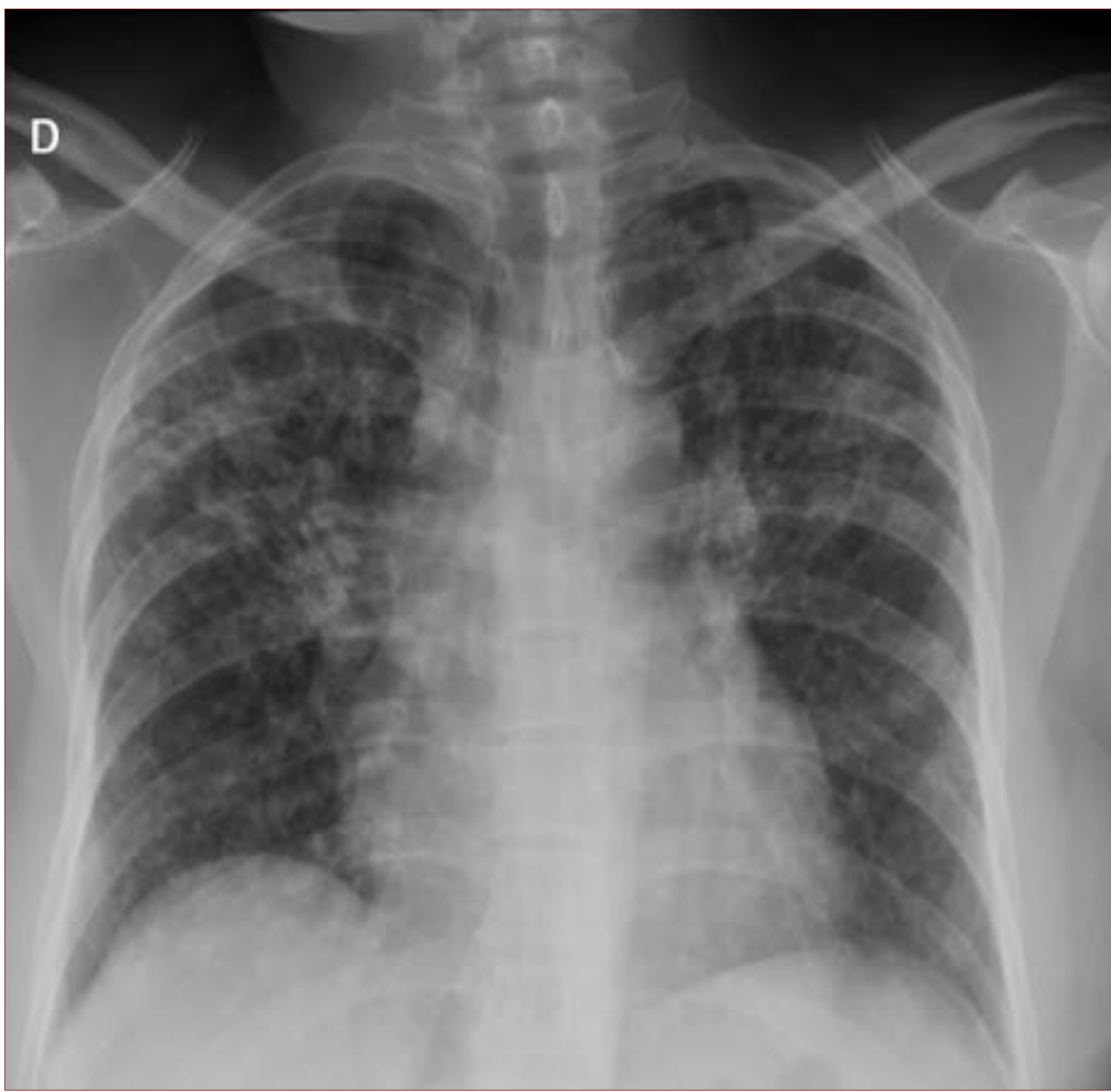
#### ESTADIO III

##### AFECTACIÓN PULMONAR EXCLUSIVA

Incidencia 15%; Remisión 12%

Tratamiento corticoides

Datos clínicos: Mujer diagnosticada con 37 años, clínica de tos seca.

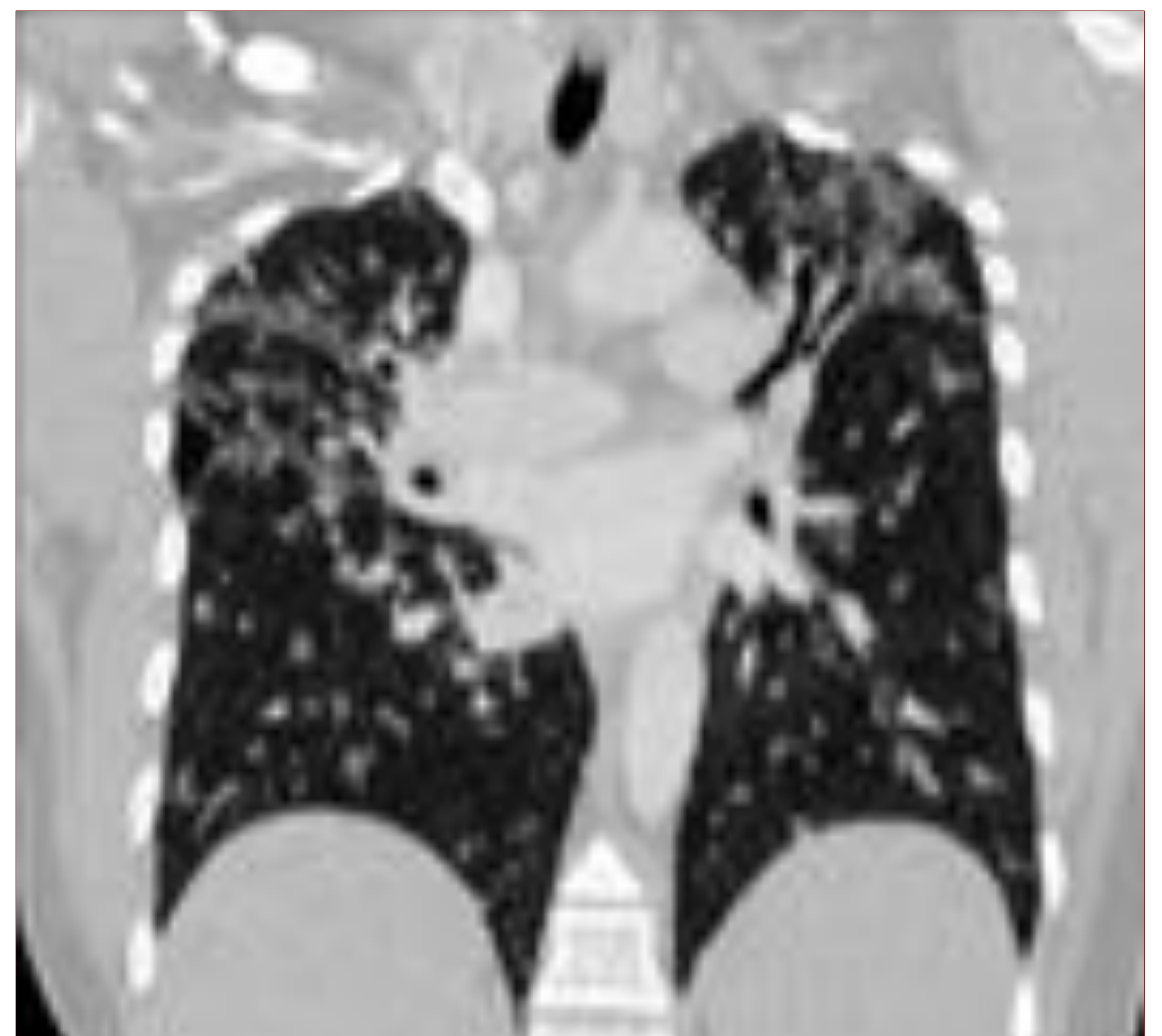


#### Imagen 1-2. Radiografía de tórax PA y lateral.

Patrón intersticial micronodular /reticulonodular bilateral de distribución perilinfática que predomina en campos superiores, con coalescencia de nódulos que forman consolidaciones.

#### Imagen 3. TC torácico corte coronal

Patrón micronodular de distribución perilinfática que predomina en lóbulos superiores con áreas confluentes y leve engrosamiento del intersticio.





## SARCOIDOSIS

Relevancia de los hallazgos radiológicos y estadificación en su manejo clínico

### 2.4 REVISIÓN DEL TEMA. IMPLICACIÓN DE LA ESTADIFICACIÓN RADIOLÓGICA

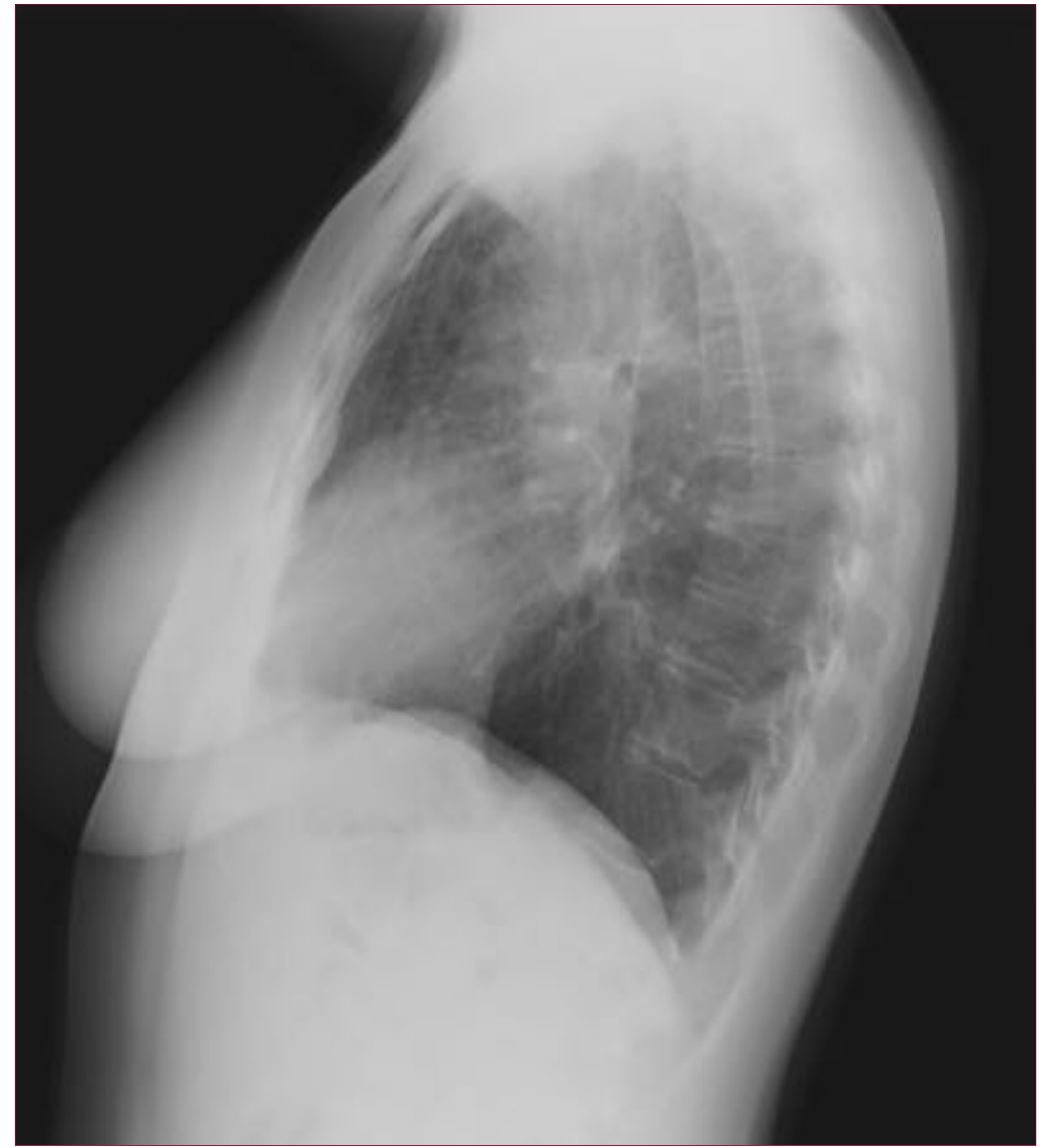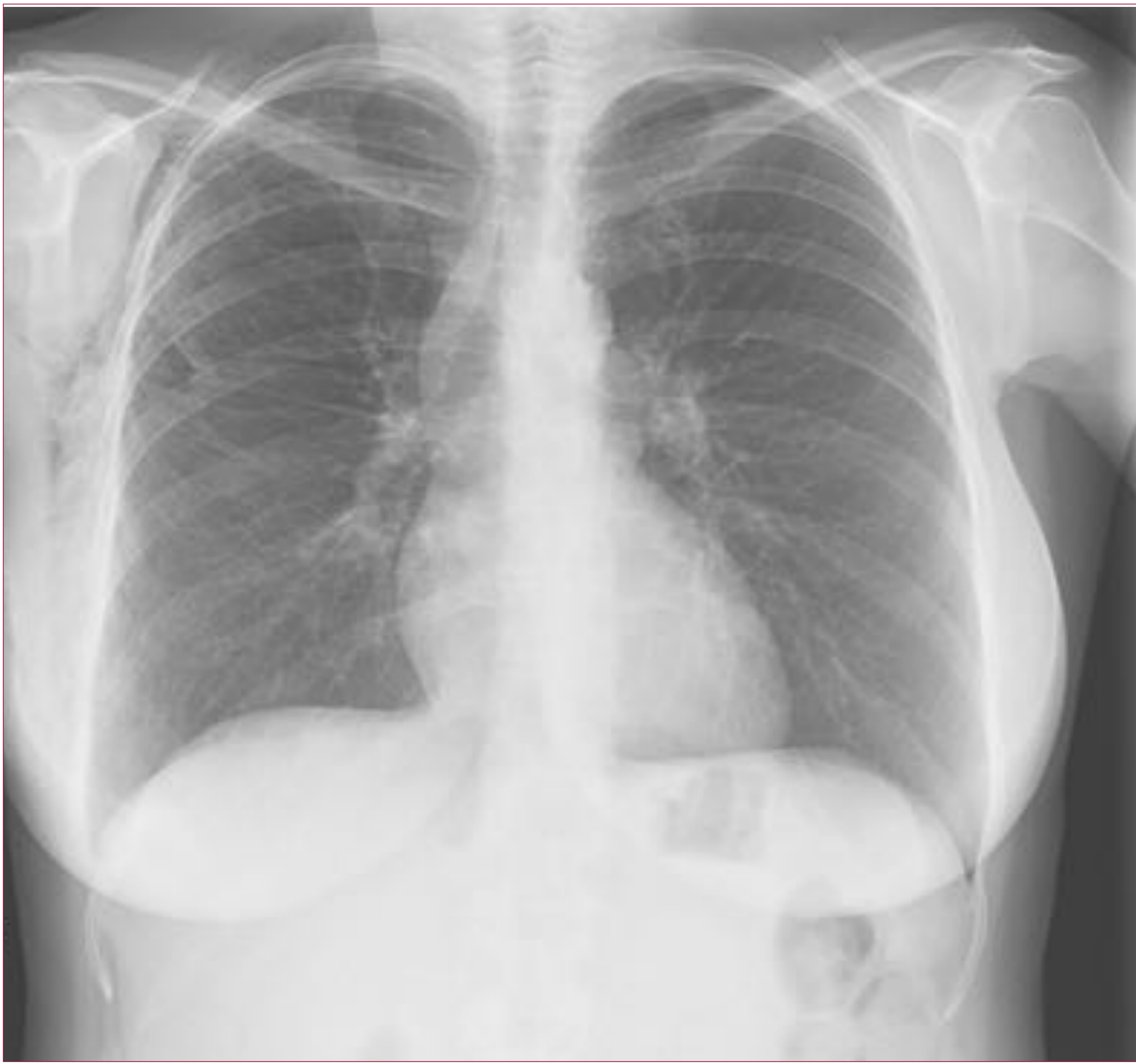#### ESTADIO III

##### AFECTACIÓN PULMONAR EXCLUSIVA

Incidencia 15%; Remisión 12%

Tratamiento corticoides

Datos clínicos: Mujer diagnosticada con 41 años, clínica de tos y expectoración.

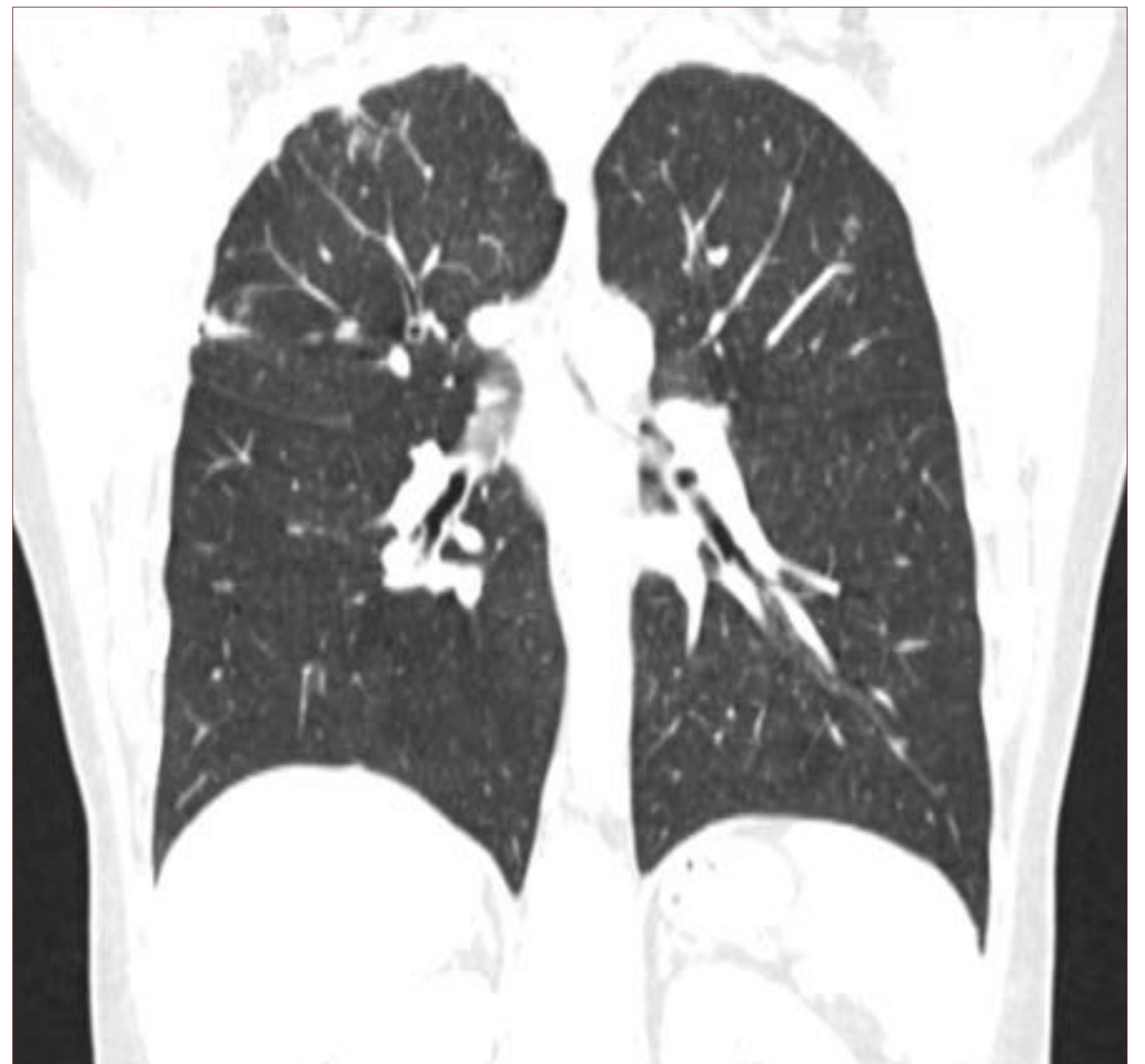

#### Imagen 1-2. Radiografía de tórax PA y lateral.

Patrón intersticial micronodular /reticulonodular con opacidades en vértice derecho, tractos lineales en la periferia y pérdida de volumen pulmonar.

#### Imagen 3. TC torácico corte coronal

En el parénquima pulmonar, en el lóbulo superior derecho se identifican tractos lineales asociados a opacidades de aspecto estrellado y engrosamiento septal, con ligera retracción de estructuras bronquiales distales.





## SARCOIDOSIS

Relevancia de los hallazgos radiológicos y estadificación en su manejo clínico

### 2.4 REVISIÓN DEL TEMA. IMPLICACIÓN DE LA ESTADIFICACIÓN RADIOLÓGICA

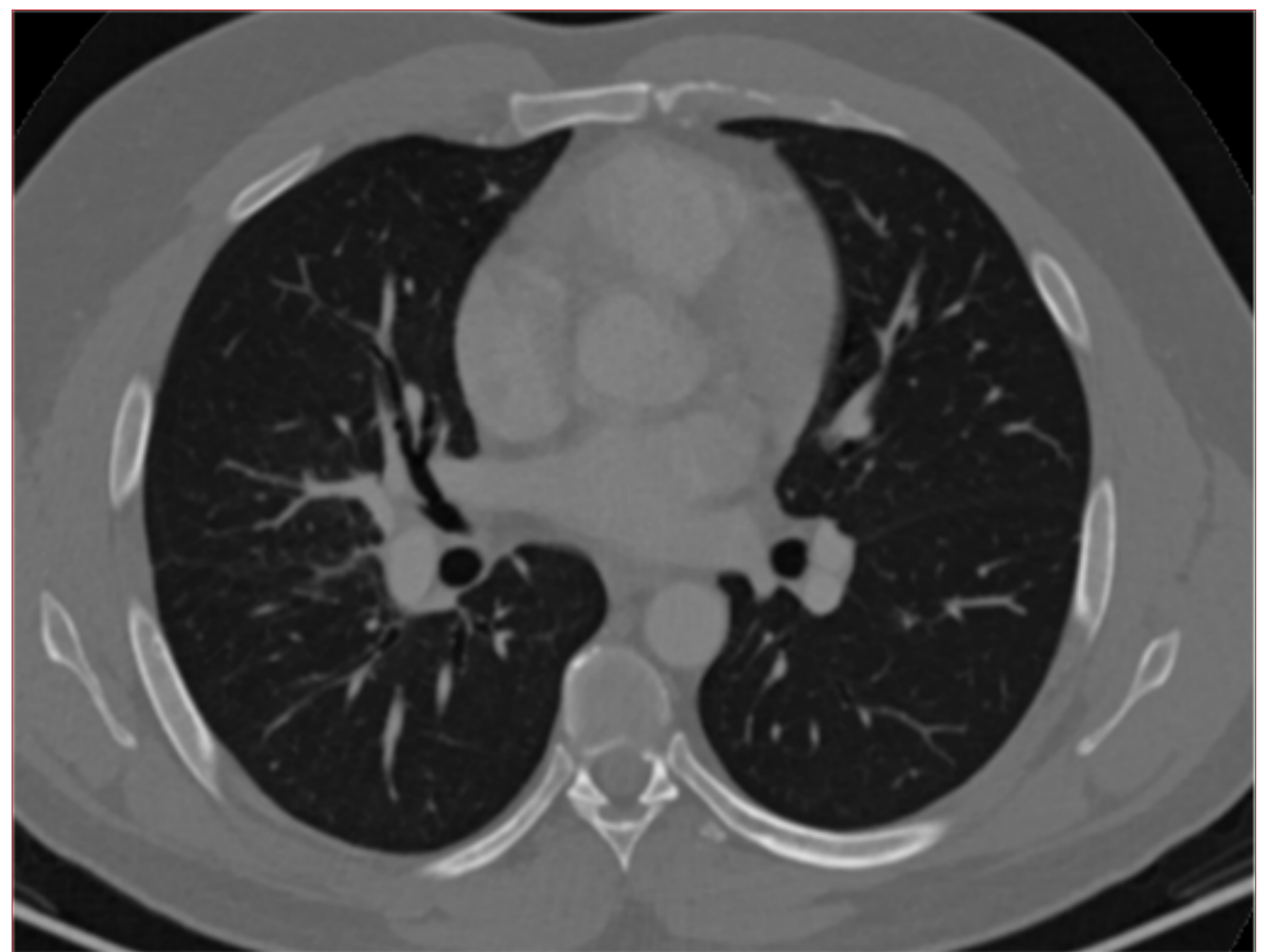

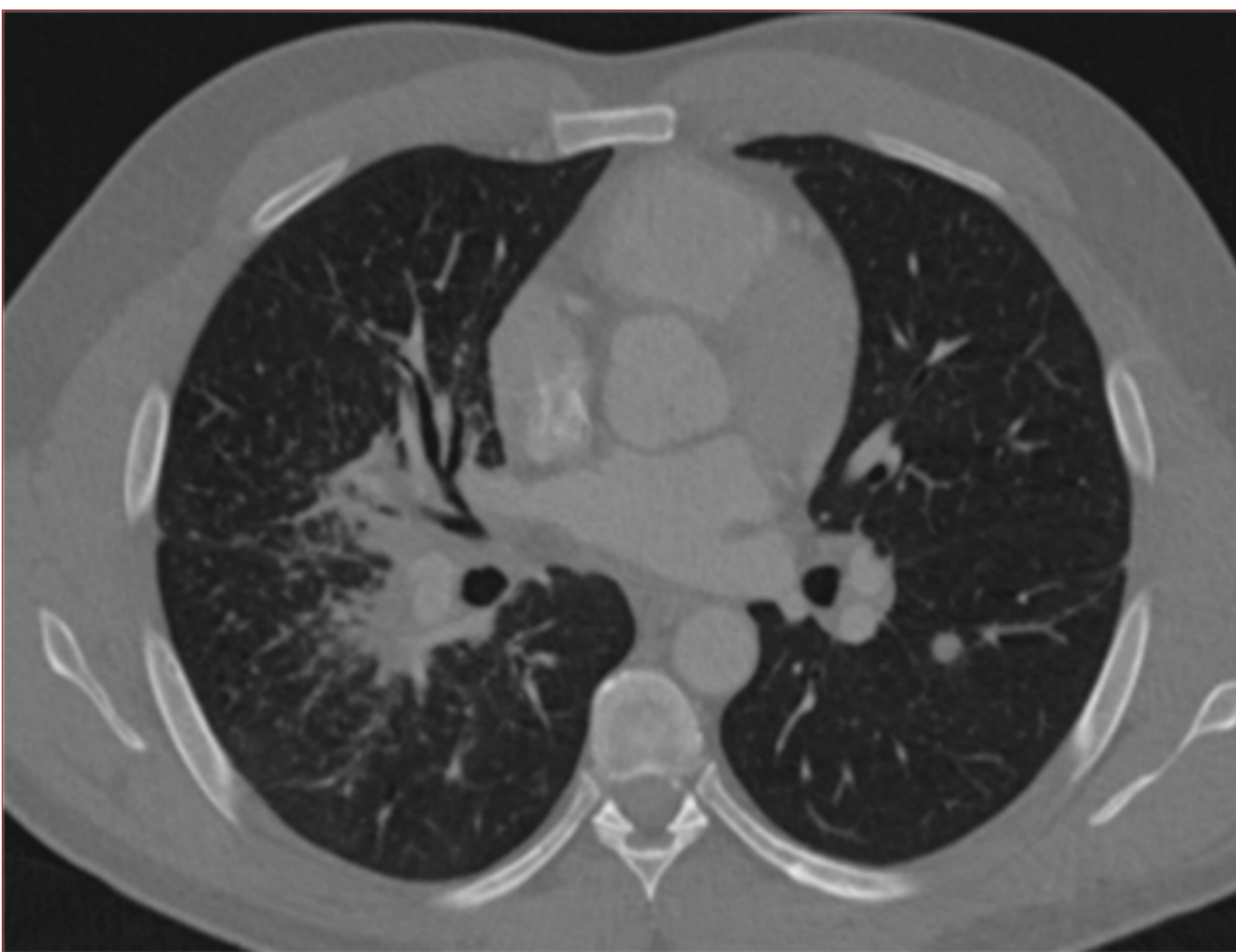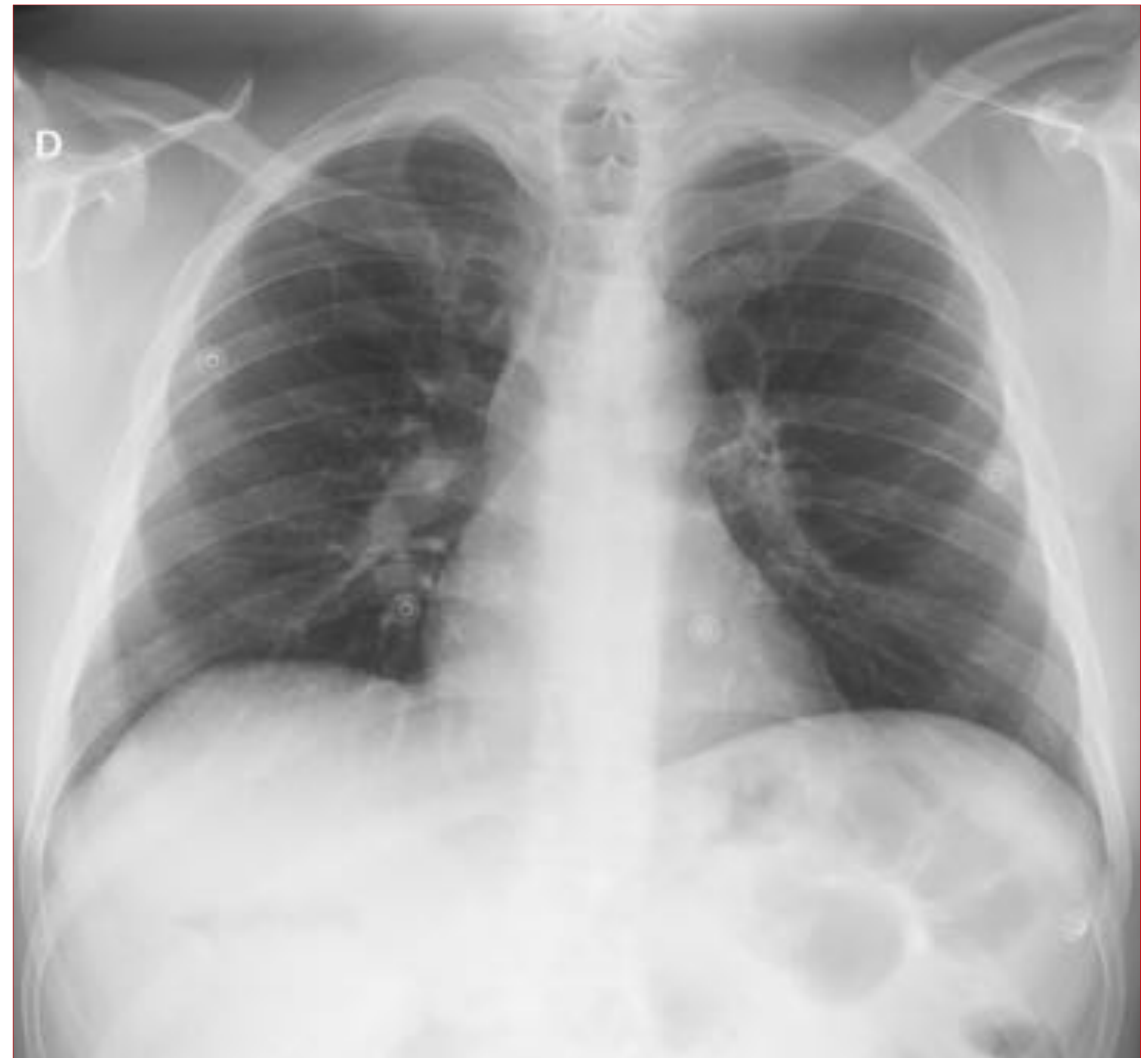
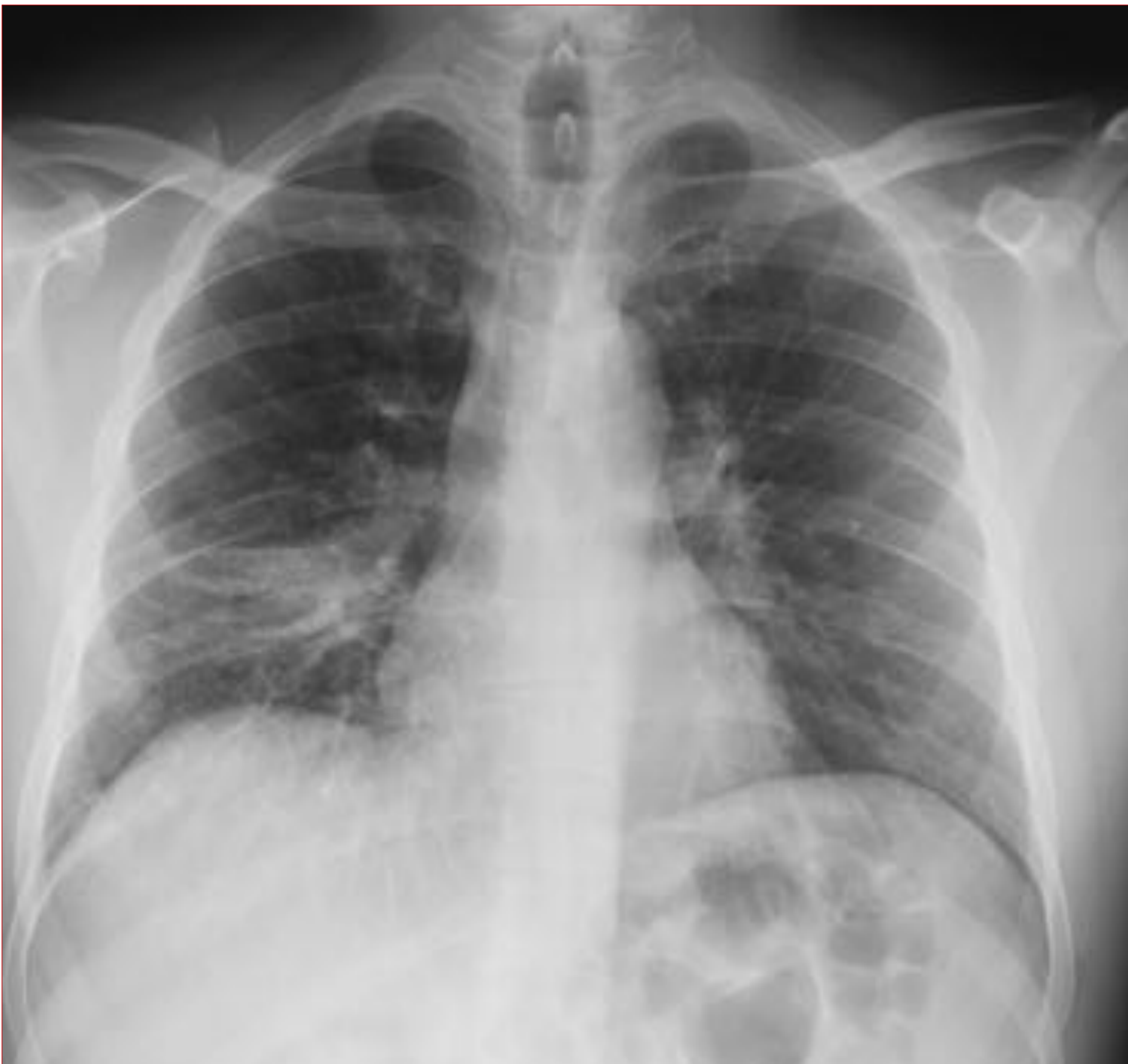
#### ESTADIO III

##### AFECTACIÓN PULMONAR EXCLUSIVA

Incidencia 15%; Remisión 12%

Tratamiento corticoides

#### Hallazgos radiológicos evolutivos



Evolución de un hombre de mediana edad con diagnóstico de Sarcoidosis estadio III que precisó tratamiento corticoideo.

Presenta mejoría significativa de la alteración del parénquima pulmonar.



## SARCOIDOSIS

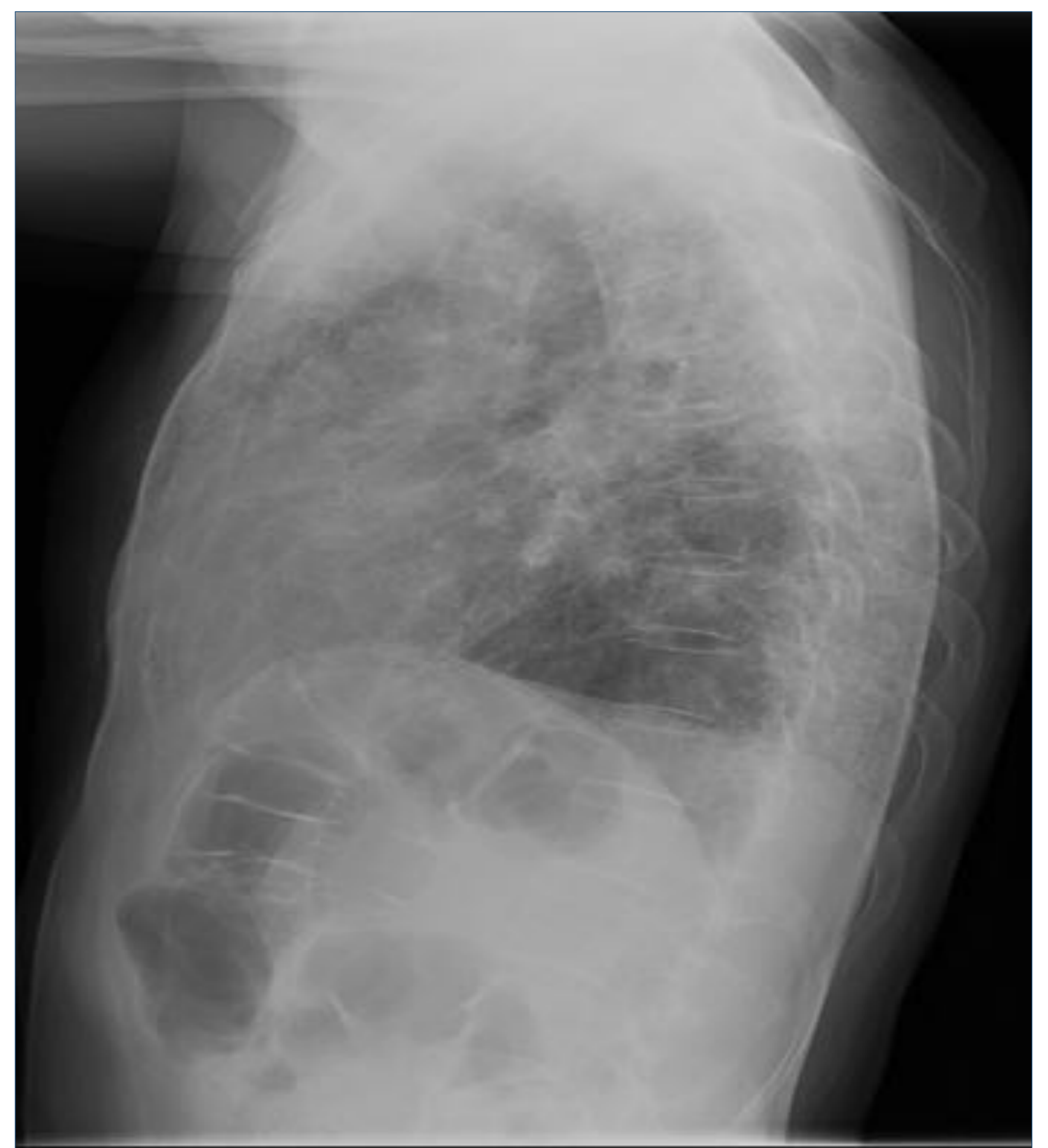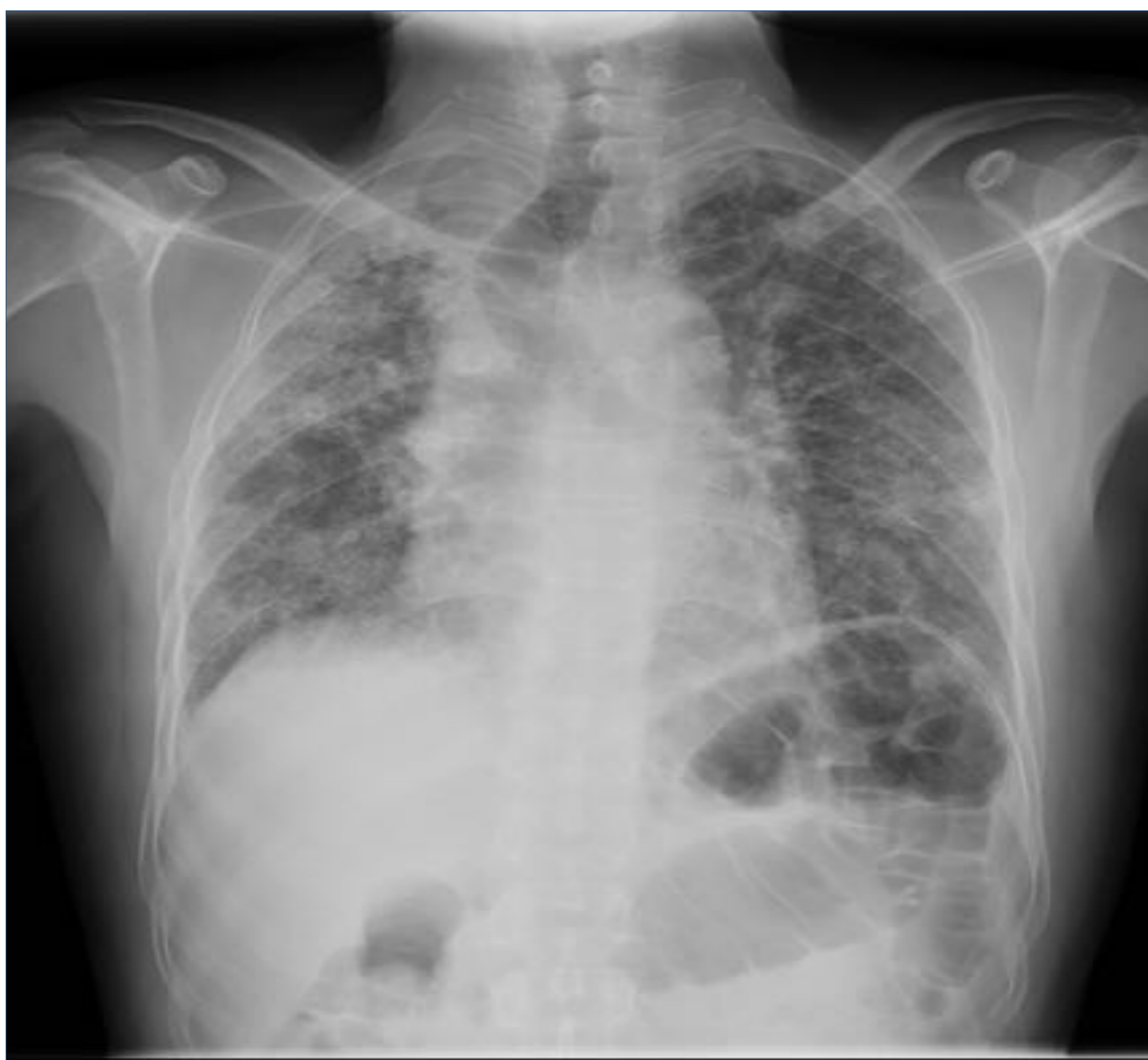Relevancia de los hallazgos radiológicos y estadificación en su manejo clínico

### 2.4 REVISIÓN DEL TEMA. IMPLICACIÓN DE LA ESTADIFICACIÓN RADIOLÓGICA

#### ESTADIO IV

**FIBROSIS PULMONAR**  
Incidencia 5%; No remisión

Datos clínicos: Varón diagnosticado con 57 años, clínica de disnea, y tos.



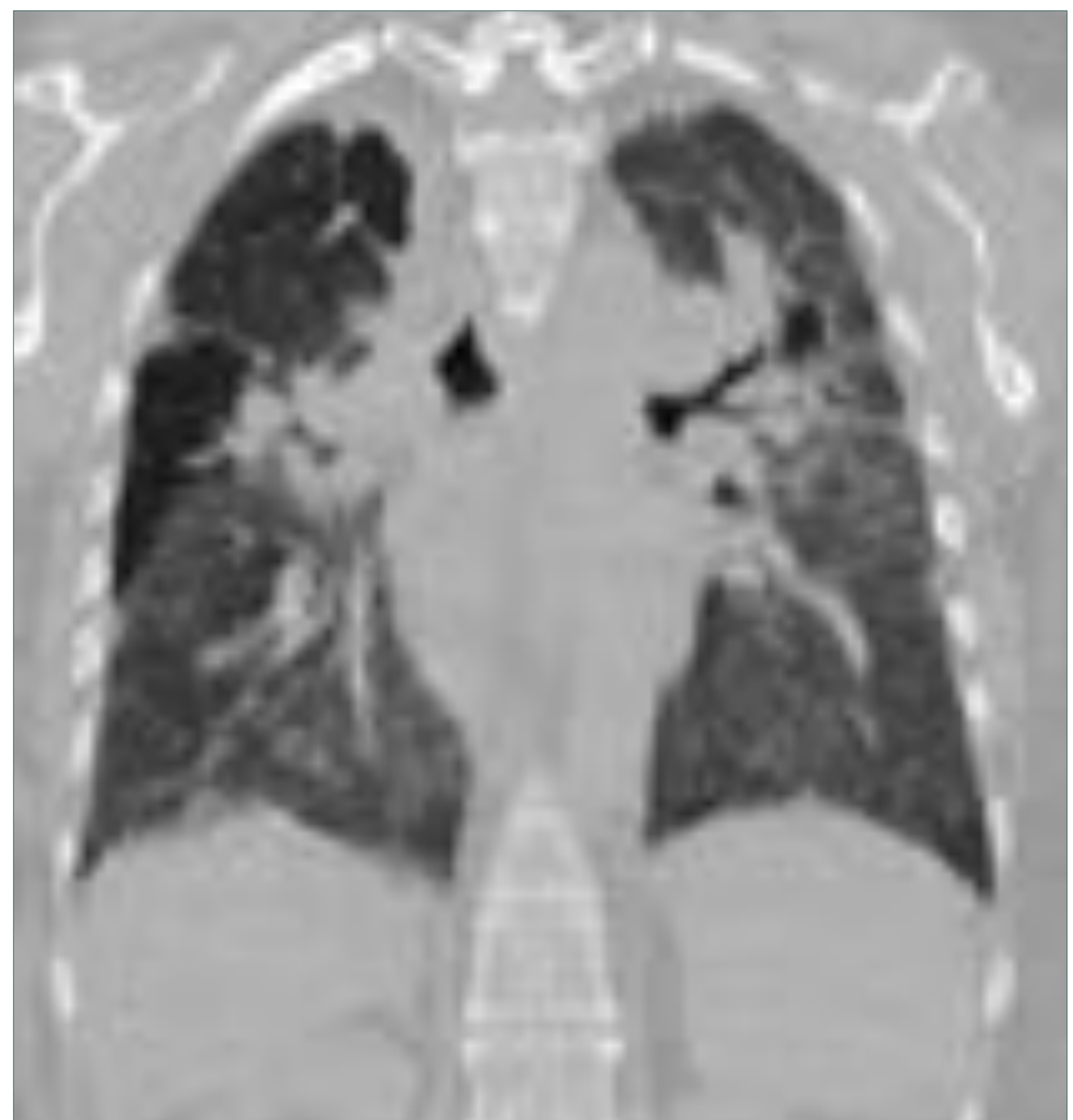#### Imagen 1-2. Radiografía de tórax PA y lateral.

Patrón reticular bilateral con pérdida de volumen del lóbulo superior derecho con tractos fibrocicatriciales apicales.

#### Imagen 3. TC torácico corte coronal

Patrón intersticial reticular, con engrosamiento de septos interlobulillares. Se acompaña de opacidades parcheadas de atenuación en vidrio deslustrado.

Estas alteraciones son mucho más evidentes en lóbulo superior derecho donde se objetivan bronquiectasias de tracción que condicionan pérdida de volumen con desviación del mediastino y elevación del hilio ipsilateral.





## SARCOIDOSIS

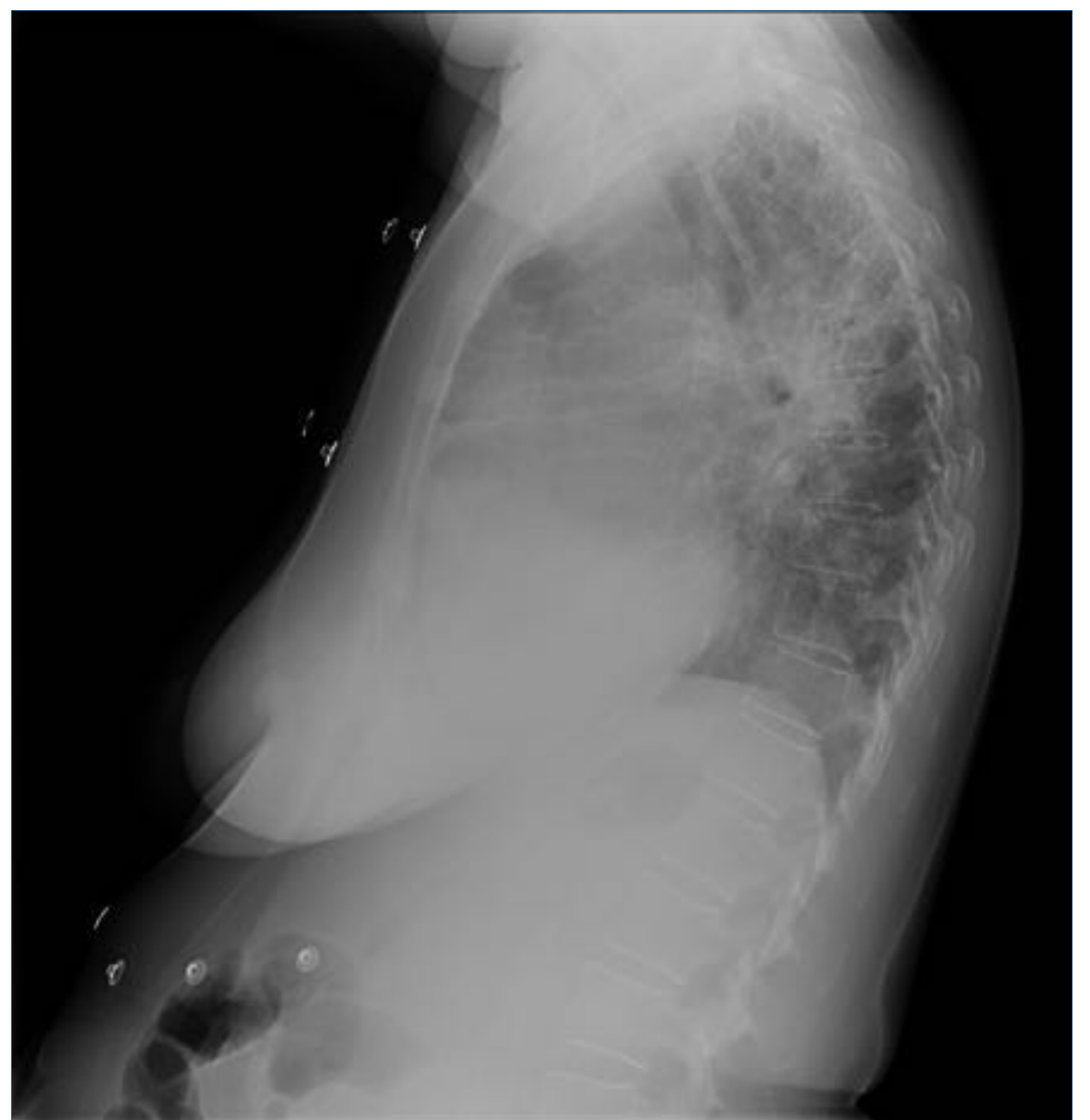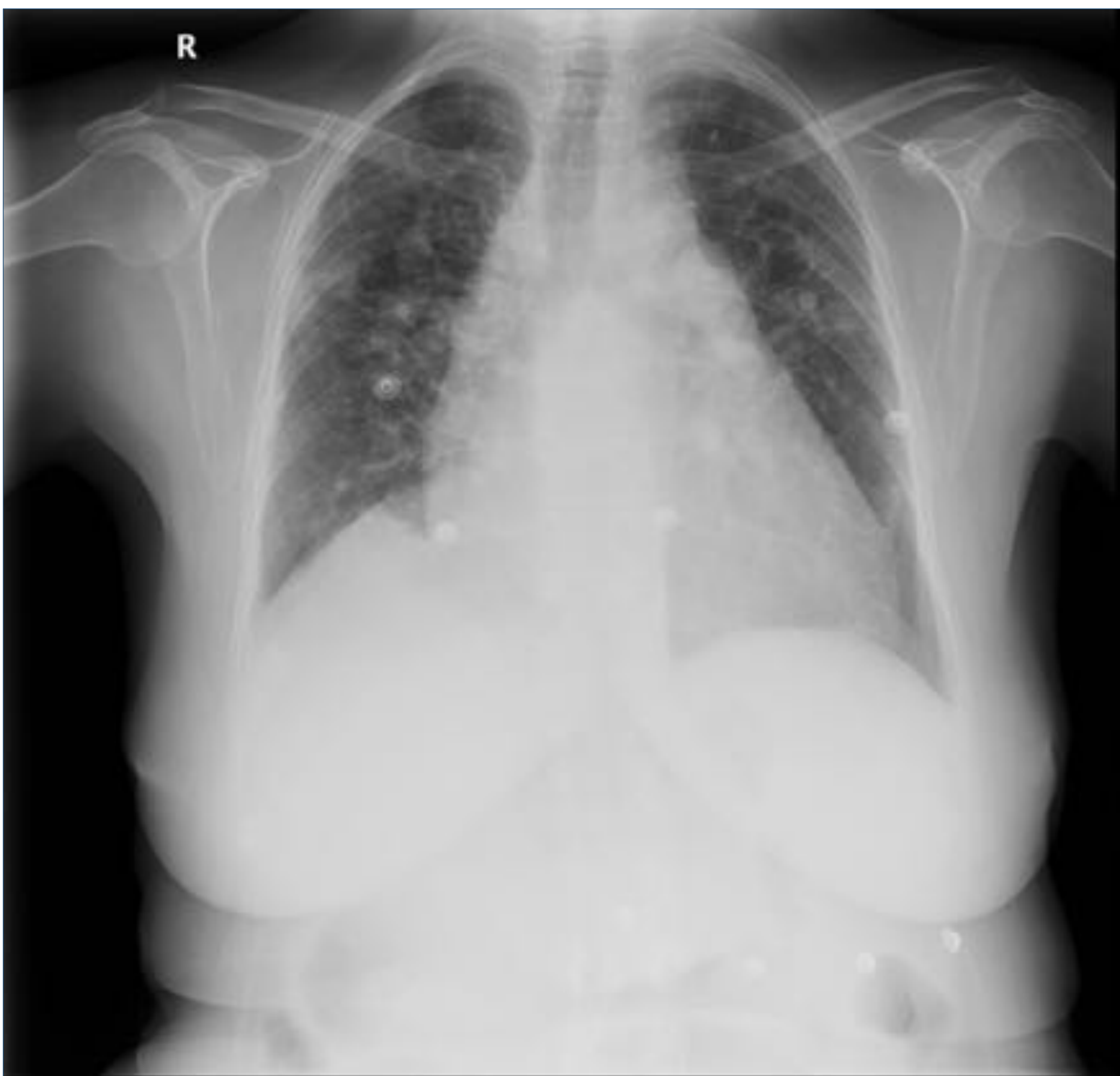Relevancia de los hallazgos radiológicos y estadificación en su manejo clínico

### 2.4 REVISIÓN DEL TEMA. IMPLICACIÓN DE LA ESTADIFICACIÓN RADIOLÓGICA

#### ESTADIO IV

**FIBROSIS PULMONAR**  
Incidencia 5%; No remisión

Datos clínicos: Mujer diagnosticada con 55 años, clínica de disnea de esfuerzo.



#### Imagen 1-2. Radiografía de tórax PA y lateral.

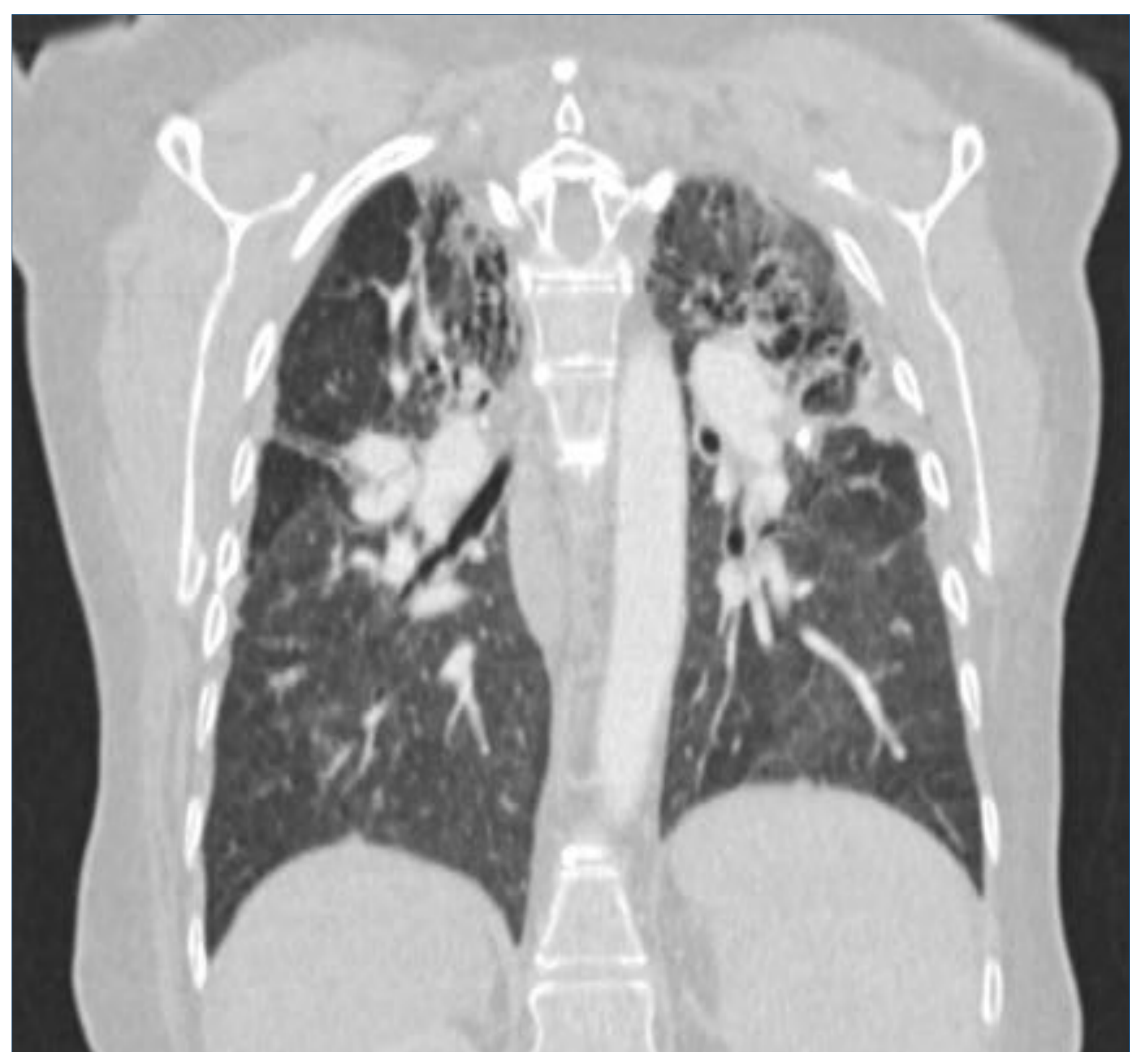Prominencia del cono de la pulmonar y cardiomegalia. Opacidades reticulonodulares, que predominan en lóbulos superiores, donde se observan estructuras nodulares milimétricas de alta densidad en relación con granulomas calcificados.

#### Imagen 3. TC torácico corte coronal

Cambios fibróticos en lóbulos superiores:

Opacidades lineales, bronquiectasias de tracción, distorsión de la arquitectura pulmonar y áreas de panalización.

Provoca hipertensión pulmonar y sobrecarga de cavidades derechas con disfunción ventricular.





## SARCOIDOSIS

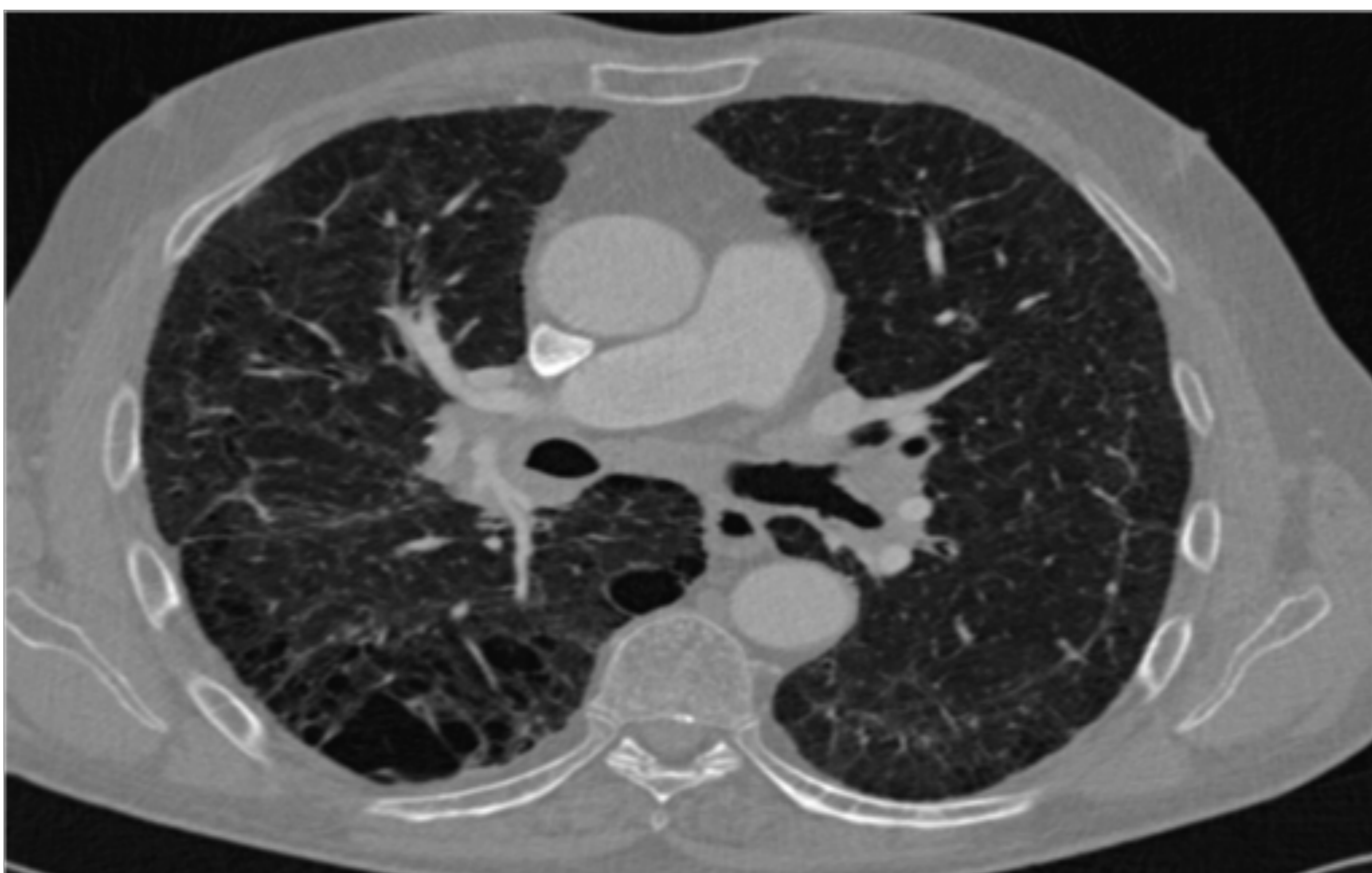
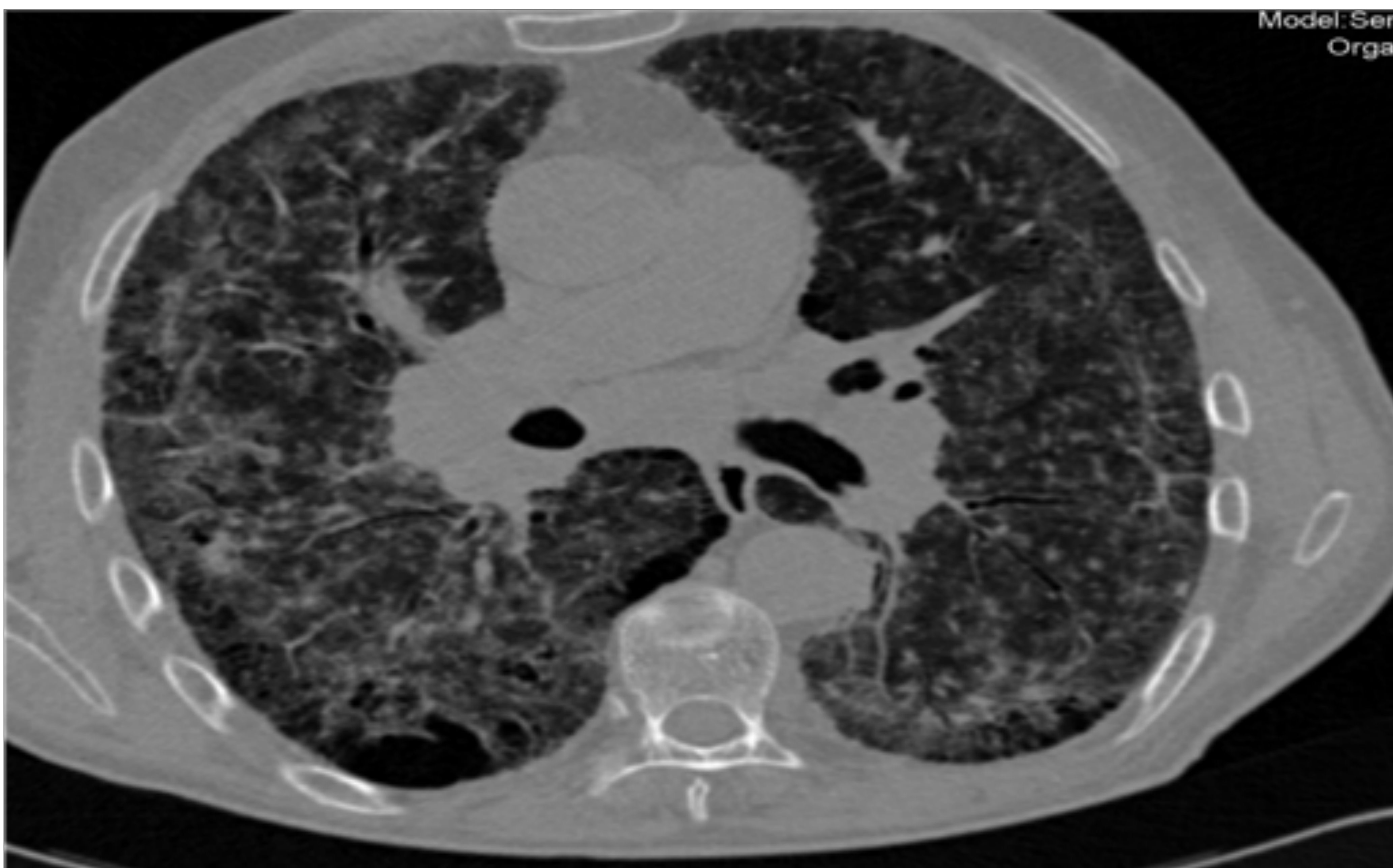
Relevancia de los hallazgos radiológicos y estadificación en su manejo clínico

### 2.4 REVISIÓN DEL TEMA. IMPLICACIÓN DE LA ESTADIFICACIÓN RADIOLÓGICA

#### ESTADIO IV

**FIBROSIS PULMONAR**  
Incidencia 5%; No remisión

#### Hallazgos radiológicos evolutivos



Evolución de un hombre de mediana edad con diagnóstico de Sarcoidosis estadio IV que precisó tratamiento corticoideo.

Presenta discreta mejoría de la alteración del parénquima pulmonar.





## SARCOIDOSIS

Relevancia de los hallazgos radiológicos y estadificación en su manejo clínico

### 3. CONCLUSIONES

La morbimortalidad de la Sarcoidosis se debe principalmente a la afectación pulmonar. El diagnóstico y la estadificación de la enfermedad mediante la radiografía simple de tórax y la TC torácica de alta resolución es determinante.

Conocida como la gran imitadora, el papel del radiólogo es esencial para un adecuado diagnóstico diferencial y certero estadiaje mediante pruebas de imagen, que nos permiten reconocer la fase evolutiva de la enfermedad en cada paciente y secundariamente, la probabilidad de remisión espontánea y la del beneficio de realizar un tratamiento con corticoesteroides.



## **SARCOIDOSIS**

Relevancia de los hallazgos radiológicos y estadificación en su manejo clínico

### **4. BIBLIOGRAFÍA**

**Miller BH, Rosado-de-christenson ML, Mcadams HP et-al. Thoracic sarcoidosis: radiologic-pathologic correlation. Radiographics. 1995;15 (2): 421-37.**

**Abehsera M, Valeyre D, Grenier P et-al. Sarcoidosis with pulmonary fibrosis: CT patterns and correlation with pulmonary function. AJR Am J Roentgenol. 2000;174 (6): 1751-7.**

**Criado E, Sánchez M, Ramírez J et-al. Pulmonary sarcoidosis: typical and atypical manifestations at high-resolution CT with pathologic correlation. Radiographics. 2010;30 (6): 1567-86.**

**Bottaro L, Calderan L, Dibilio D, Mosconi E, Maffessanti M. Pulmonary sarcoidosis: atypical HRTC features and differential diagnostic problems. (2004) La Radiologia medica. 107 (4): 273-85.**

**Dhagat PK, Singh S, Jain M, Singh SN, Sharma RK. Thoracic Sarcoidosis: Imaging with High Resolution Computed Tomography. J Clin Diagn Res. 2017;11(2):TC15-TC18.**