

HIPERCLARIDAD PULMONAR: DANDO LUZ A UN DIAGNÓSTICO OSCURO

Ignacio Baltasar Giménez de Haro, Carmen María Botía González, Yésica Martínez Paredes, María Jesús Gayán Belmonte, Santiago Ibáñez Caturla, Luis González Ramos

Hospital General Universitario Santa Lucía,
Cartagena.

Objetivos docentes

- Conocer las distintas causas de hiperclaridad pulmonar
- Diferenciar el origen pulmonar del no pulmonar en este tipo de alteración radiográfica
- Comprender cuando es necesario ampliar el estudio

Revisión del tema

La radiografía de tórax es una de las pruebas diagnósticas más realizadas en servicios hospitalarios. Debido a que es rápida de hacer y accesible, resulta particularmente útil para diagnósticos y tratamientos de pacientes de atención primaria, de urgencias y hospitalizados. Debido a que es una prueba ampliamente realizada, no es extraño observar un hallazgo incidental que nos obligue a ampliar el estudio.

Las alteraciones en el parénquima pulmonar se pueden manifestar como un aumento o un descenso de la densidad. En esta presentación se abordará el descenso de la densidad, o hiperclaridad pulmonar.

CLASIFICACIÓN

La hiperclaridad pulmonar se pueden clasificar de dos maneras:

- Según su distribución: focales o difusas.
- Según la etiología: causas extrapulmonares o intrapulmonares.

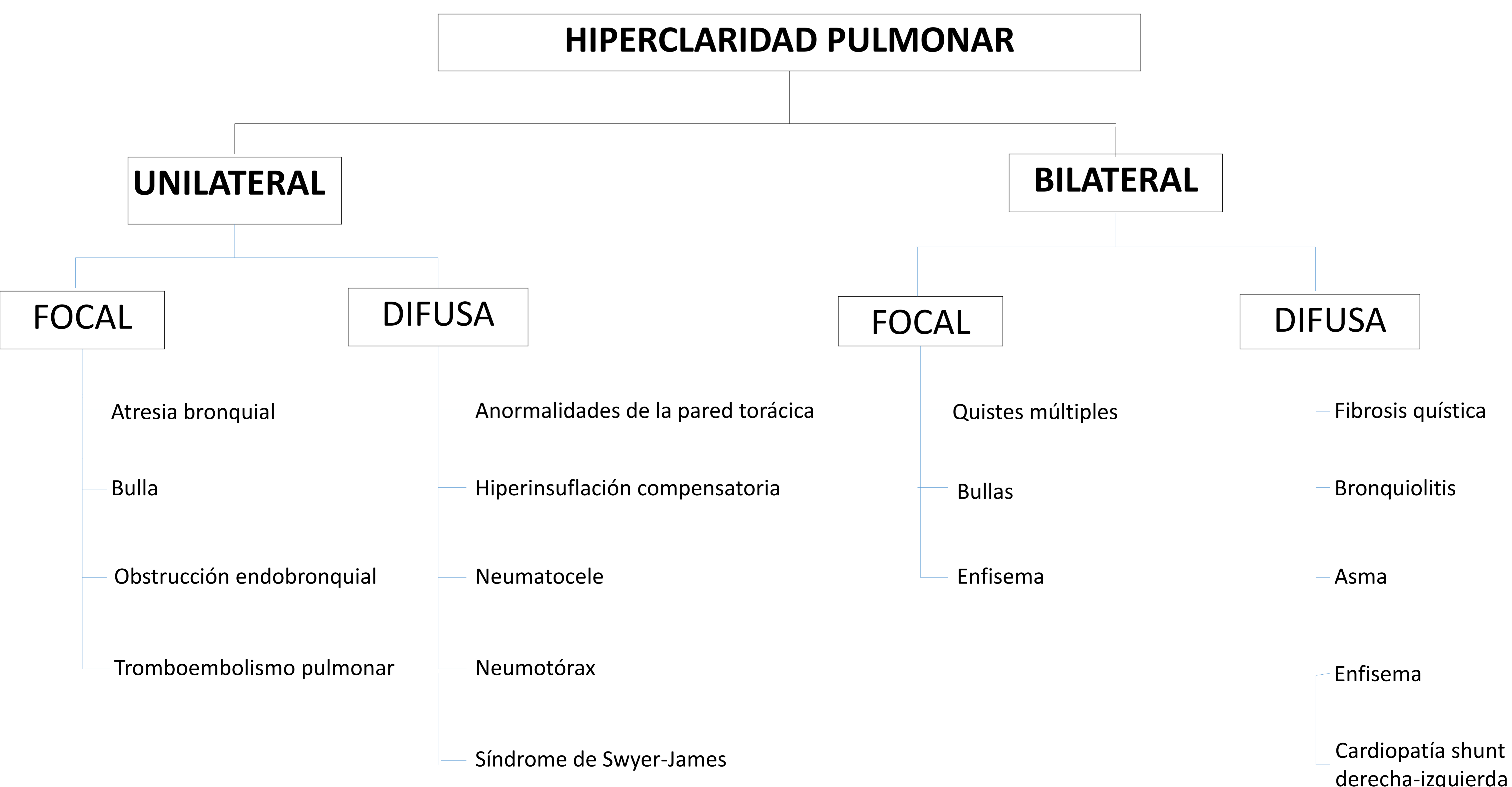


Figura 1. Clasificación de la hiperclaridad pulmonar según su distribución.

CLASIFICACIÓN ETIOLÓGICA

Esta presentación abordará una clasificación etiológica de la hiperclaridad pulmonar para su mejor entendimiento, según sea debida a causas pulmonares o extrapulmonares.

1. TÉCNICA RADIOLÓGICA

Cuando se visualiza hiperclaridad pulmonar, lo primero a tener en cuenta es que puede estar producida debido a la técnica radiológica.

1. Rotación: inadecuada posición del paciente, estando un hemitórax más cercano al haz de rayos. Es causa de hiperclaridad unilateral
2. Alto contraste y bajo kilovoltaje (Kv): se da sobre todo en los equipos portátiles. Produce una prueba demasiado contrastada, que oscurece la trama vascular pulmonar
3. Centrado inadecuado del haz de rayos X en las bases o en los ápices, dando una densidad radiológica asimétrica

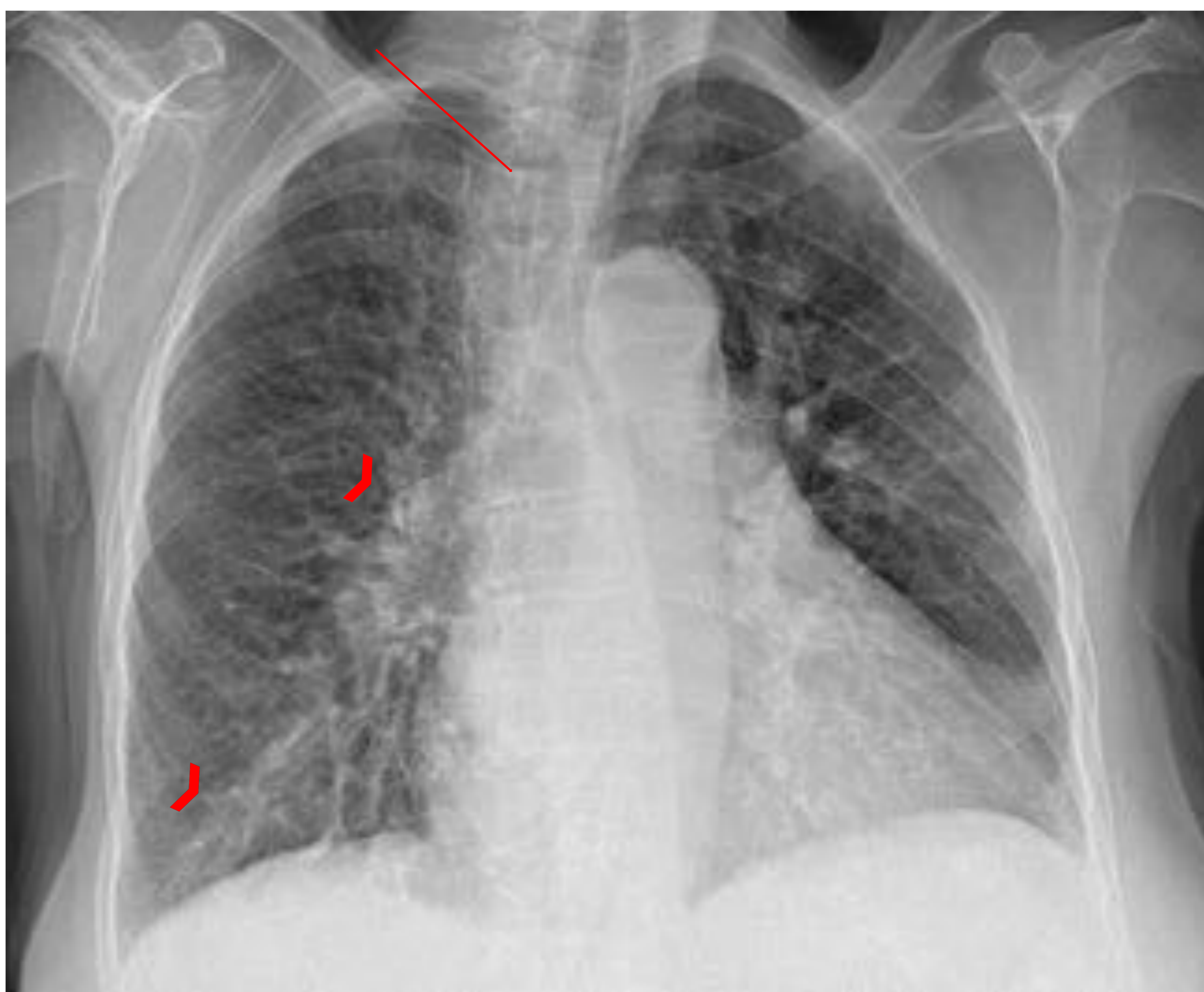


Figura 2. Hiperclaridad pulmonar izquierda debido a rotación oblicuo-anterior. Para detectarla, nos podemos fijar en que el hilio izquierdo no es visible y en la distancia de las apófisis espinosas a los extremos mediales claviculares, siendo menor con el derecho (flecha). Así mismo, hay cardiomegalia con borrosidad hiliar y vascular (cabezas de flecha), hallazgos de descompensación cardíaca.

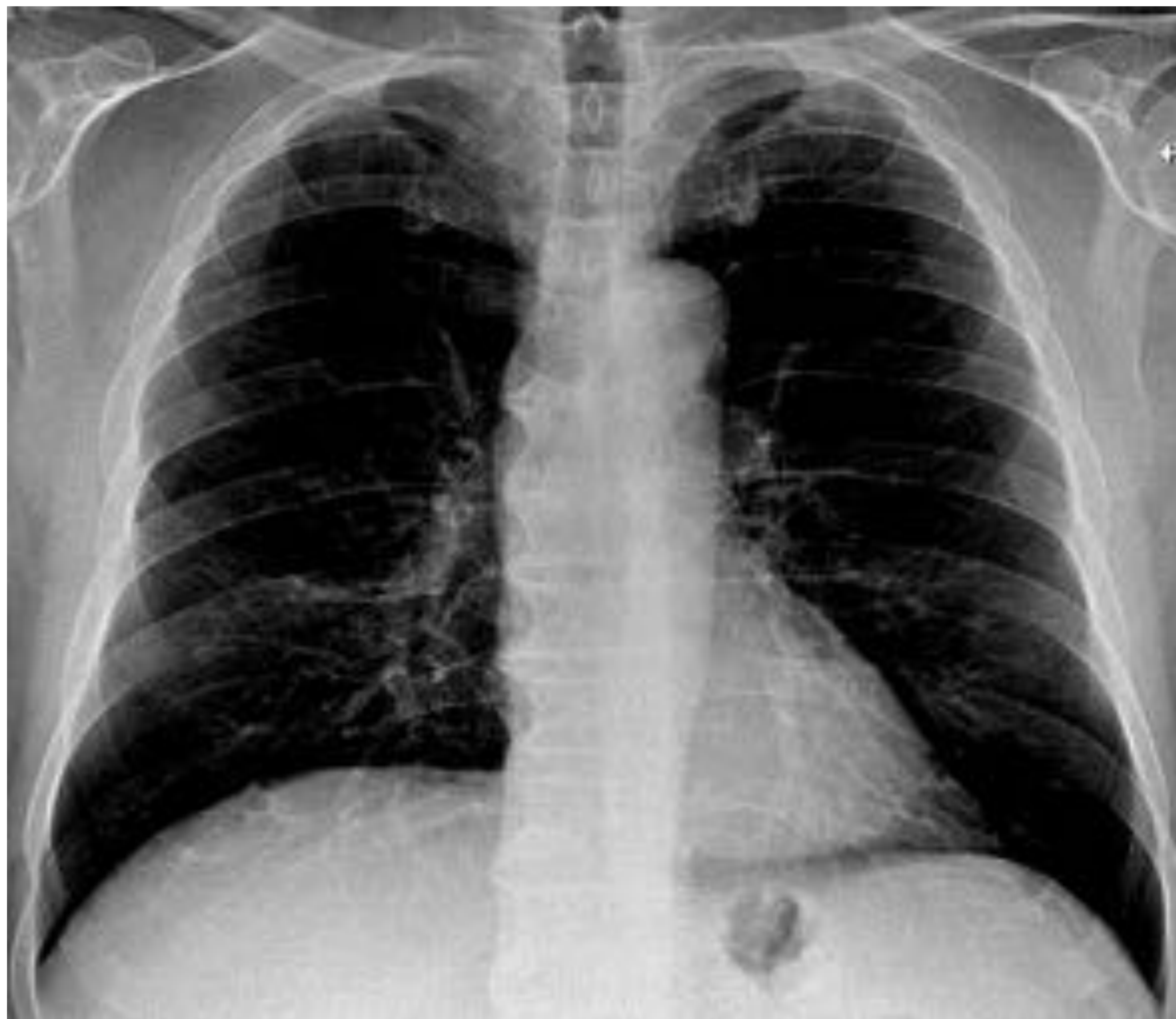

Figura 3. Hiperclaridad pulmonar bilateral debido a técnica realizada con bajo Kv.

En caso de que la técnica radiológica sea el motivo de la hiperclaridad pulmonar, se repite la radiografía y, si se confirma la normalidad de la densidad radiológica, no es necesario ampliar el estudio con otra prueba, de no hallar motivos.

Una vez valorado que la técnica es correcta y persista la hiperclaridad pulmonar, hay que analizar el origen.

2. Origen extrapulmonar

Son las siguientes causas de hiperclaridad pulmonar a descartar.

Corresponde a aquellas situaciones que pueden producir un aparente descenso de la densidad pulmonar, y en las que el verdadero sustrato se encuentra localizado fuera del parénquima.

1. Hábito asténico: los pacientes delgados presentan radiografías muy penetradas
2. Escoliosis
3. Mastectomía radical: cuando se sospeche, bastará con revisar la historia clínica y confirmar la intervención
4. Síndrome de Poland: anomalía congénita de la pared torácica debido a ausencia parcial o completa del músculo pectoral mayor, dando lugar a una asimetría de tejidos blandos. Puede asociar anomalías costales. Se deberá ampliar el estudio con una TC, para confirmar el diagnóstico y para planificar una posible reconstrucción de pared torácica y mama
5. Colecciones de aire en el espacio pleural (neumotórax masivo): condiciona colapso del parénquima pulmonar ipsilateral.

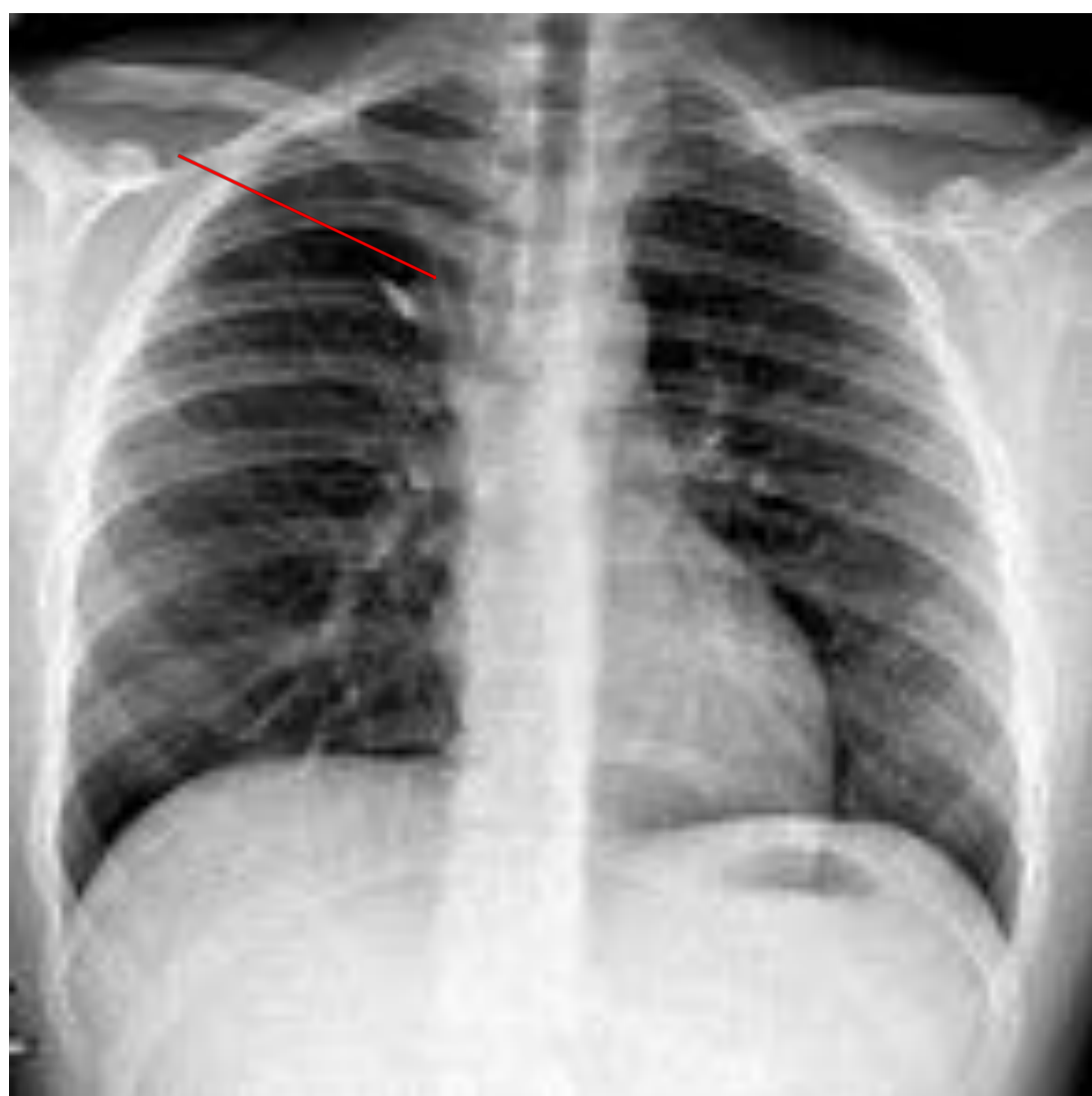


Figura 4: Hiperclaridad pulmonar bilateral en paciente muy delgado. Como hallazgo incidental se observa lóbulo de la ácigos accesorio (flecha).

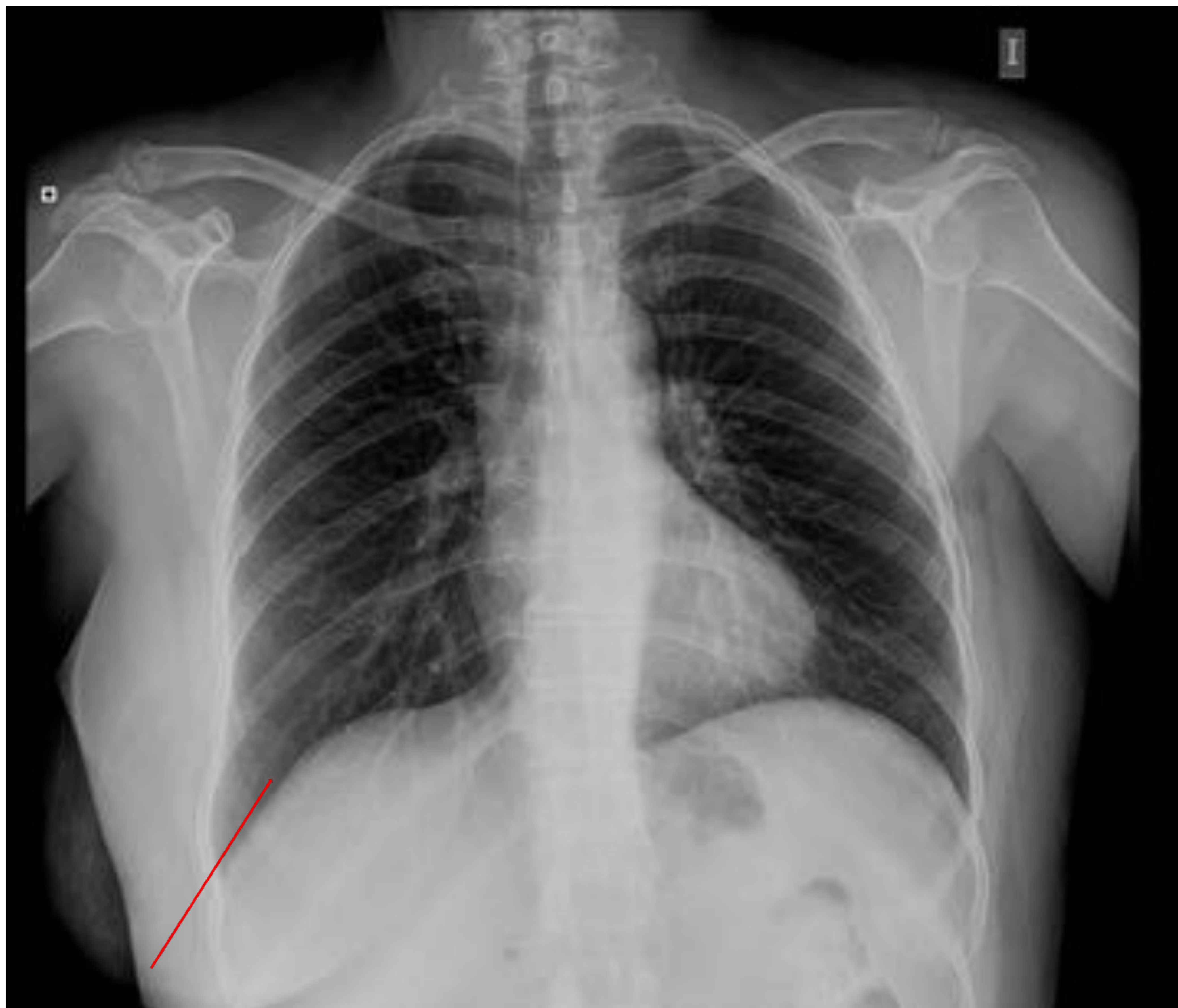


Figura 5: Hiperclaridad pulmonar unilateral en base pulmonar izquierda. Se observa ausencia de mama izquierda, presente en el lado derecho, donde hay una base pulmonar más densa debido al tejido mamario (flecha roja). La paciente fue sometida a una mastectomía radical previamente.

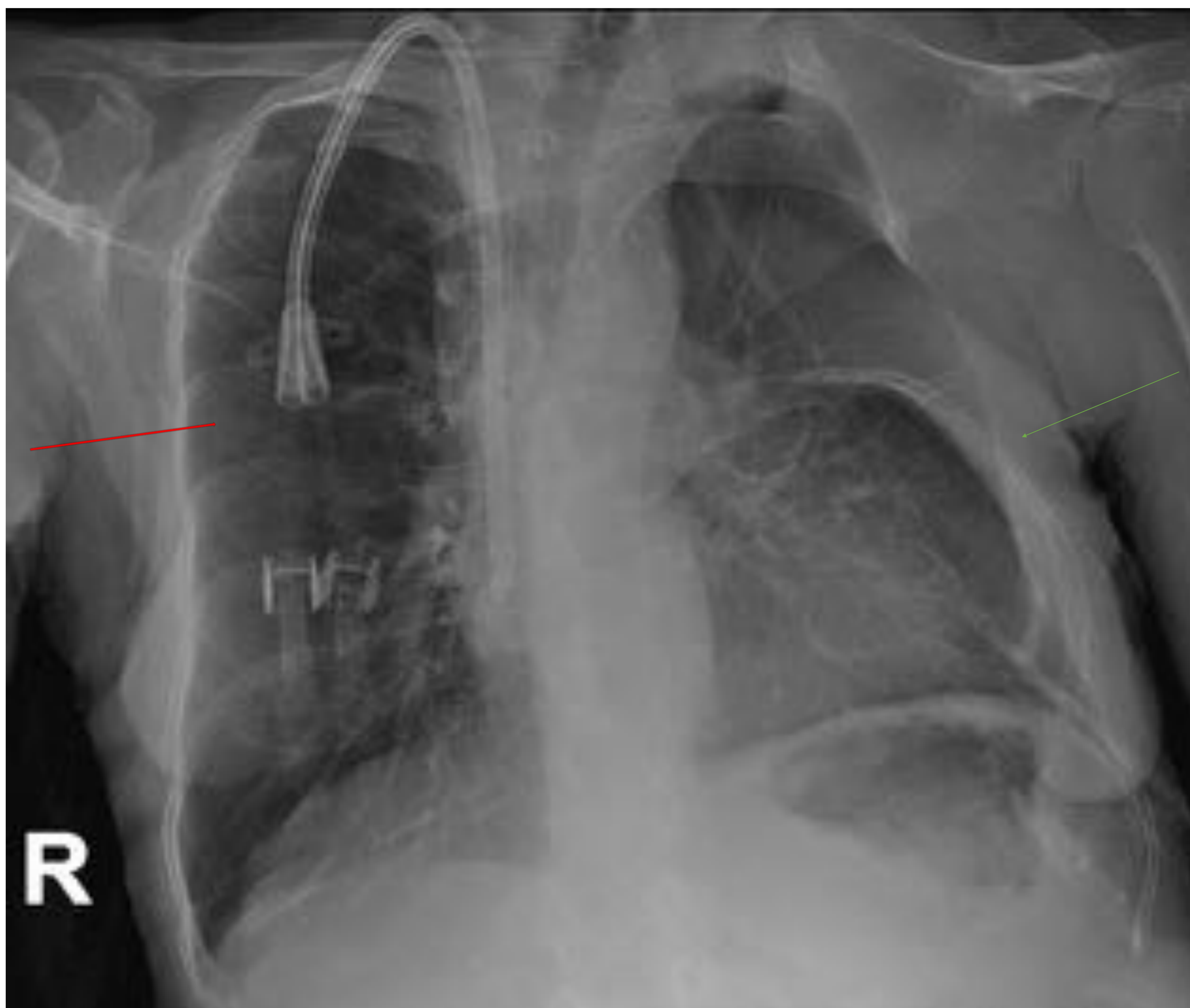


Figura 6: Síndrome de Poland. Hiperclaridad pulmonar en campo pulmonar derecho (flecha roja). También hay un defecto costal izquierdo (flecha verde). Los hallazgos son debidos a una hipoplasia de músculo pectoral mayor derecho, que en esta paciente se asociaba a defecto costal.

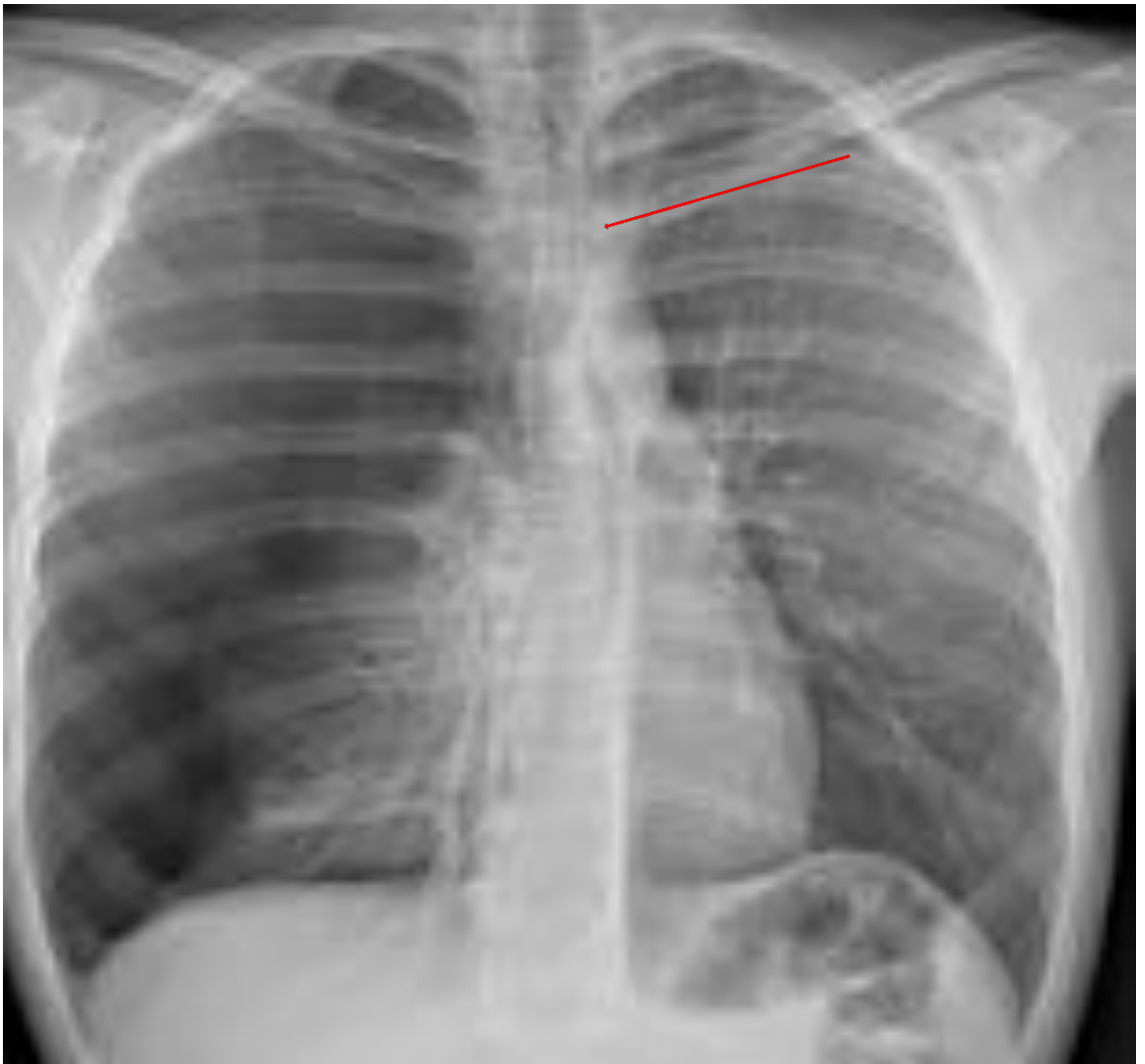

Figura 7: Neumotórax derecho masivo. Se aprecia zona avascular en la periferia del hemitórax derecho separada del parénquima pulmonar por una banda de despegamiento pleural. Existe importante colapso pulmonar ipsilateral y desviación contralateral de estructuras mediastínicas.

3. Origen pulmonar

Una vez descartados el error de la técnica y las causas de origen extrapulmonar, y en caso de ser unilateral, se ha de saber si el pulmón patológico es el denso o el claro.

Dentro de las causas de origen pulmonar, puede haber distintas etiologías:

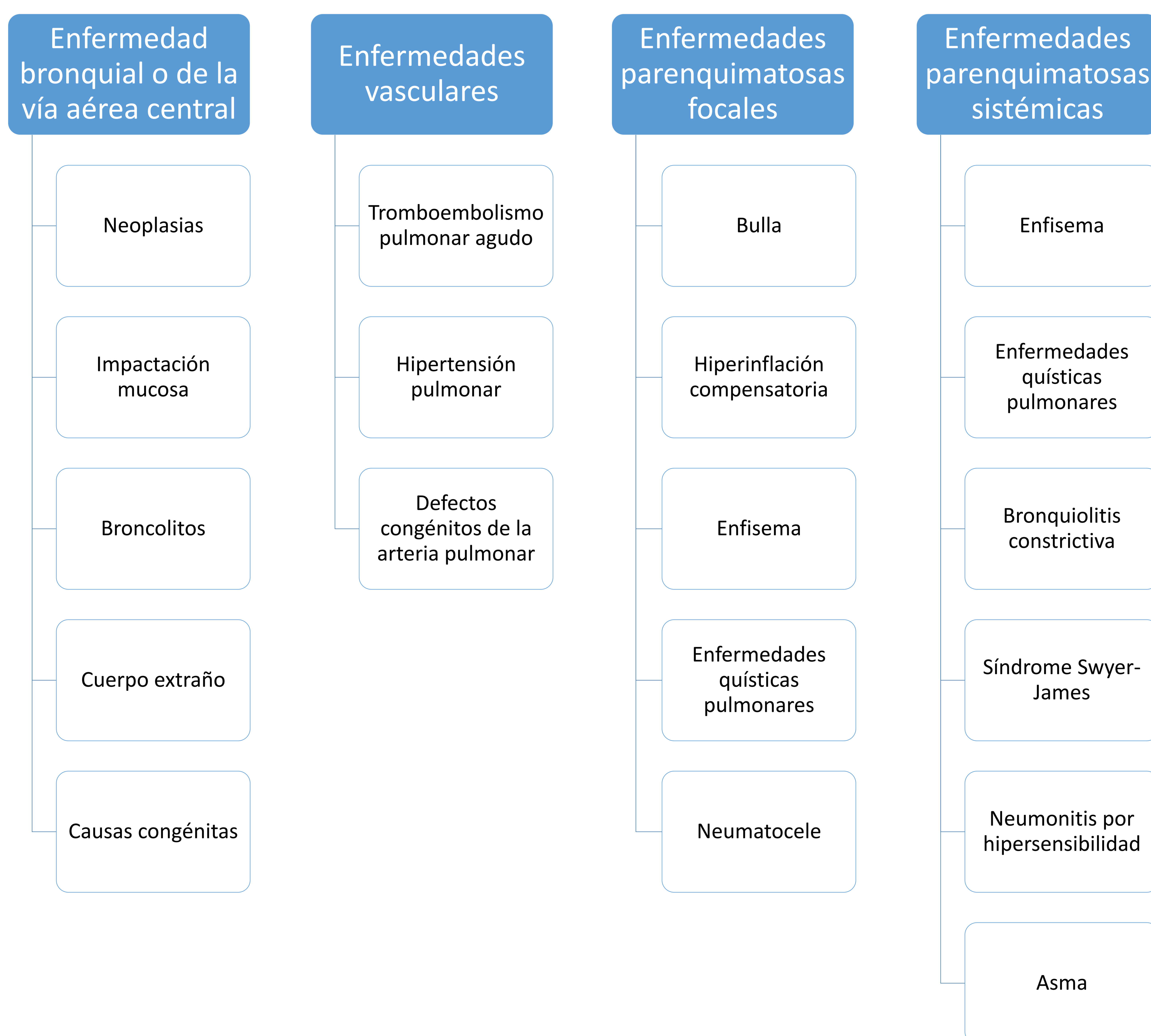


Figura 8: Diagnóstico diferencial de la hiperclaridad de origen pulmonar.

La mayoría de las causas pulmonares necesitarán ampliar el estudio con TC, ya que solamente se puede precisar la existencia de hiperclaridad, sin acertar a confirmar una causa. No se ampliará cuando la Rx sea diagnóstica, como en el caso del enfisema.

1. Enfermedad bronquial o de la vía aérea central

Obliteración completa o incompleta de la luz bronquial.

Cuando es incompleta, puede haber un mecanismo de válvula de retención (acumulación de aire distal a la obstrucción de vía aérea debido a que ésta se dilata durante la inspiración dejando pasar el aire, pero se contraen en la espiración impidiendo su salida). Es más patente en espiración.

La obstrucción completa provoca atelectasias, con hiperinflación compensadora de uno o varios lóbulos, que es mayor en inspiración.

-Neoplasias: Pueden provocar obstrucción de la vía aérea central o periférica, completa o parcial dependiendo de su relación con la misma. Es típico que los tumores de lento crecimiento los que pueden producir una obstrucción parcial. El más típico es el carcinoide bronquial. Se trata de una neoplasia neuroendocrina, que corresponde al 2% del total de tumores pulmonares. Es más común que se produzca en las vías aéreas centrales. Otras neoplasias benignas, como hamartomas, leiomiomas o lipomas, también pueden producirla

-Impactación mucosa: puede causar hiperclaridad debido a una obstrucción de vía aérea asociada a vasoconstricción refleja y a la ventilación colateral. Se observa como opacidades parenquimatosas tubulares. Se suelen formar en bronquiectasias previas

-Broncolito: ganglio linfático peribronquial calcificado, normalmente por enfermedad granulomatosa, que erosiona un bronquio adyacente, más frecuente en el bronquio del lóbulo medio

-Cuerpo extraño: se observa sobre todo en niños menores de 3 años, pero también en adultos con alteraciones de la deglución, consciencia deteriorada y debido a cirugía de la faringe. La mayoría se localizan en el bronquio principal derecho debido a su mayor diámetro y curso vertical en comparación con el lado izquierdo

-Defectos congénitos: el más común es la atresia bronquial, que afecta más frecuentemente al segmento ápico posterior del lóbulo superior izquierdo.

- Bronquiectasias

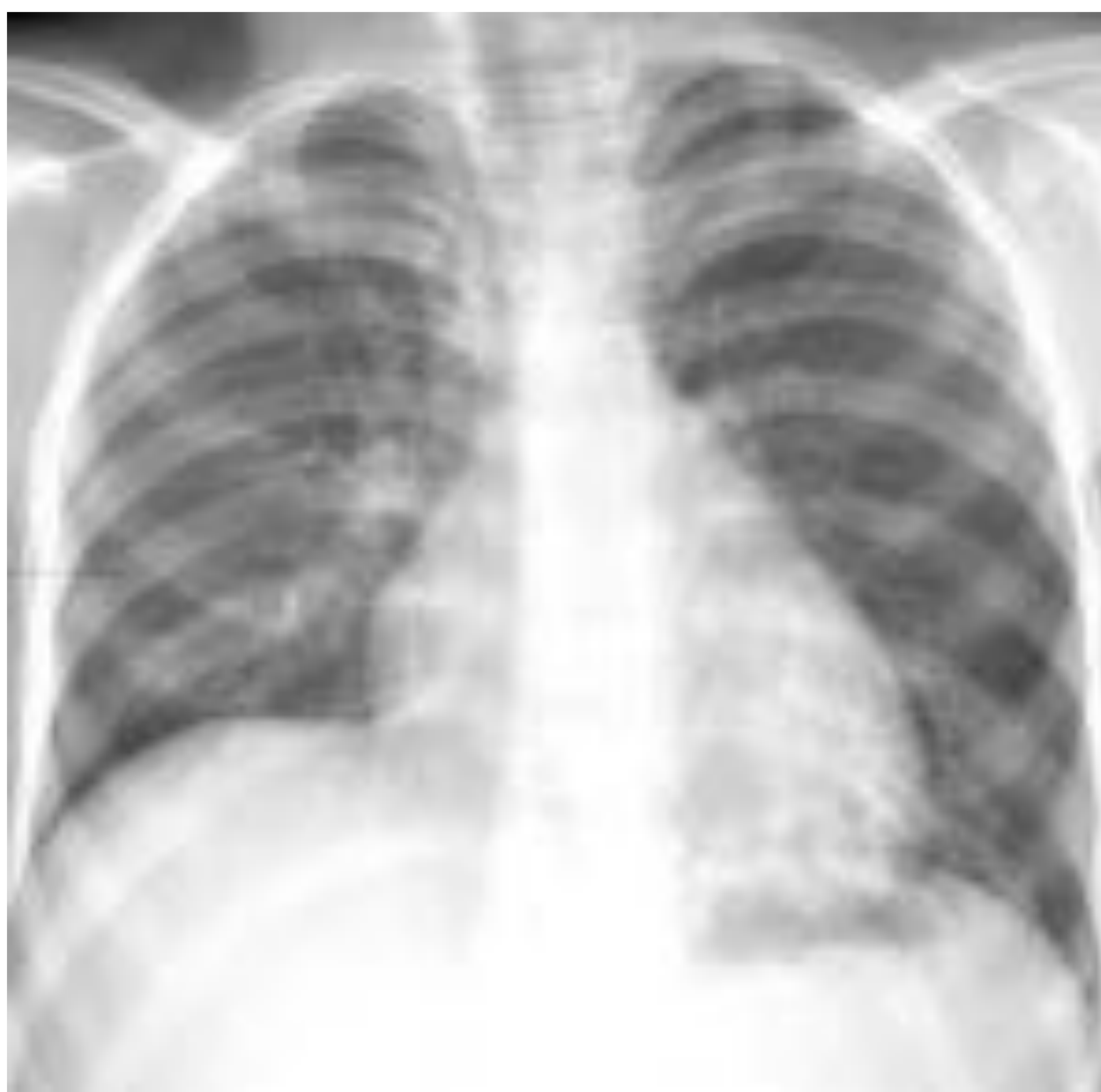
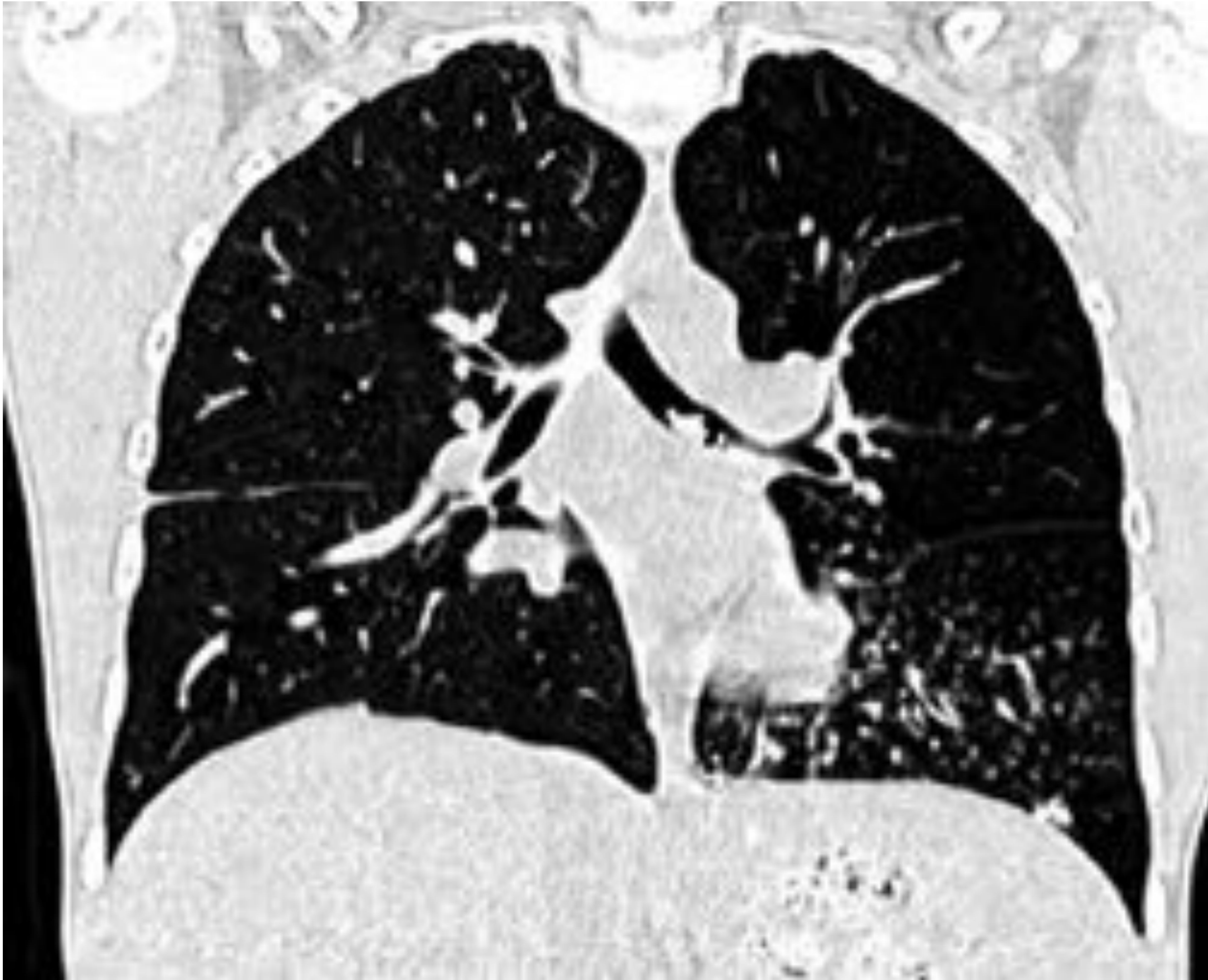
Figura 9: Hiperclaridad pulmonar izquierda.

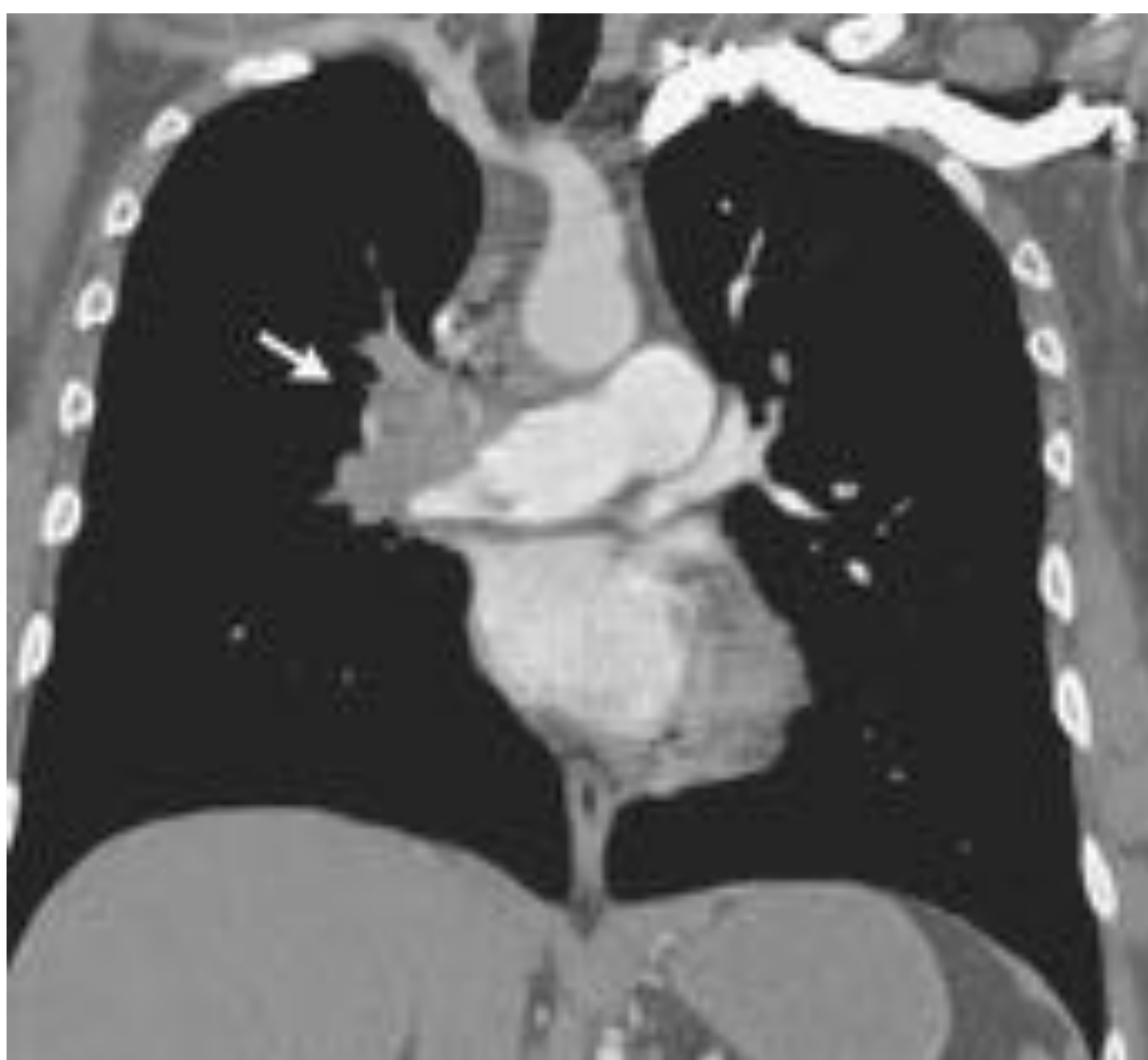
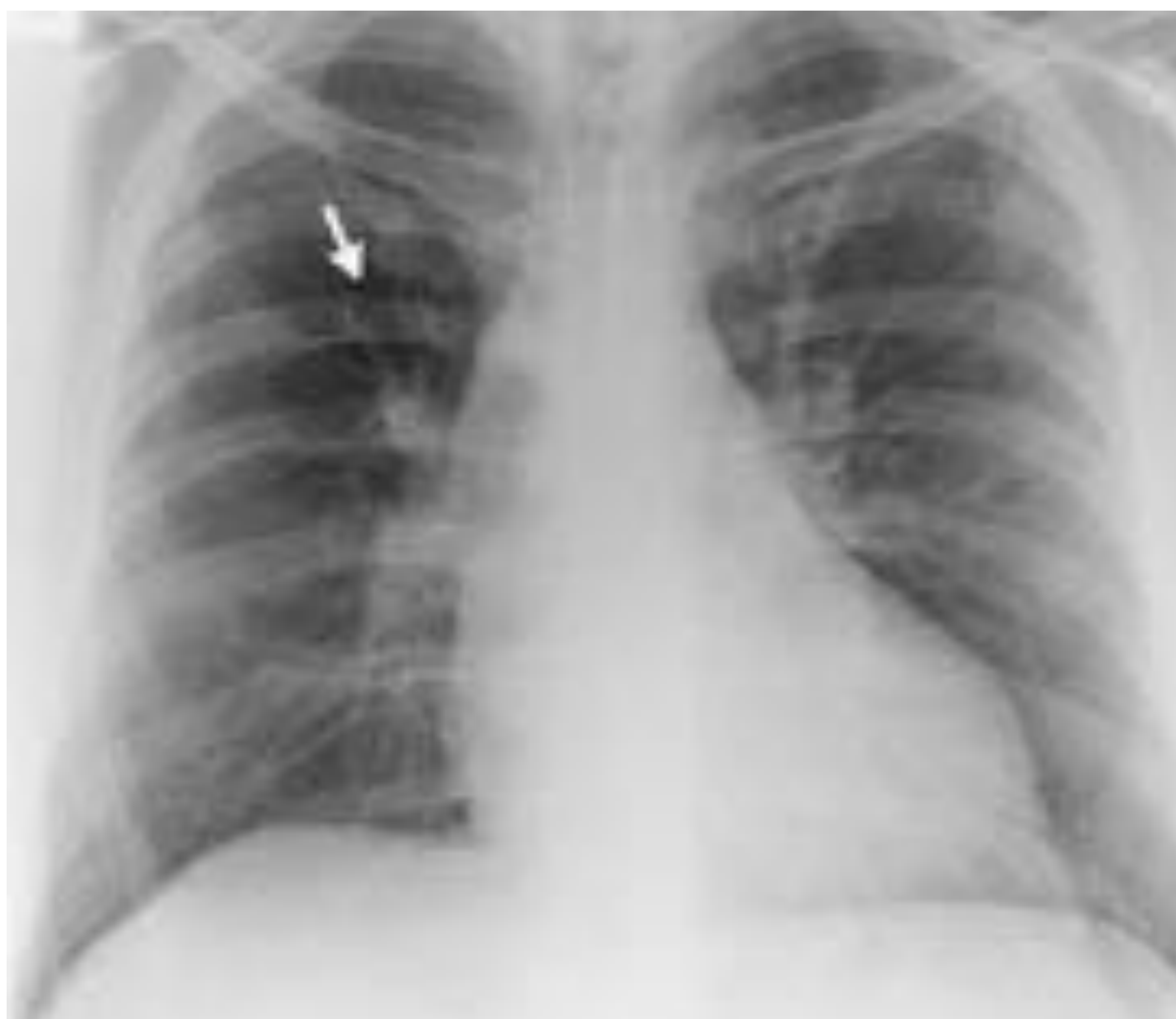
Figuras 10. TC realizado al paciente de **Figura 9**. Se descubre la causa: cuerpo extraño localizado en bronquio principal izquierdo.

References: Mahesh Jansari. Unilateral hyperlucent lung: Always think ACROSS. Lung India. 2013 Oct-Dec; 30(4): 368–369.

2. Enfermedades vasculares

- **Tromboembolismo pulmonar:** Tanto en el embolismo pulmonar agudo como en el crónico, puede haber una disminución del número y el diámetro de los vasos pulmonares debido a una reducción del volumen sanguíneo pulmonar. La oligemia resultante (signo de Westermark) debido al embolismo agudo, puede presentarse como hiperclaridad en las radiografías de tórax. Otros hallazgos radiográficos del tromboembolismo agudo son el agrandamiento de la arteria pulmonar central (signo de Fleischner), una opacidad basada en la pleura (joroba de Hampton), el derrame pleural y un hemidiafragma elevado
- **Hipertensión pulmonar:** es motivo de disminución de la vascularización pulmonar y, por lo tanto, de hiperclaridad pulmonar. El motivo más frecuente es secundaria a cardiopatía
- **Defectos congénitos de la arteria pulmonar:** La agenesia pulmonar se refiere a la ausencia total de pulmón, bronquios y arteria pulmonar. La aplasia pulmonar se caracteriza por la ausencia congénita de pulmón y de arteria pulmonar, con un bronquio que sigue siendo permeable. La hipoplasia pulmonar se caracteriza por la presencia tanto de arteria pulmonar como de bronquio, pero ambos son hipoplásicos, con un grado variable de desarrollo del parénquima pulmonar asociado más común en el izquierdo



Figuras 11 y 12: tromboembolismo pulmonar. En **11** se observa el signo de Westermark, un área focal de oligoemia, localizada en campo superior derecho. En **12** se confirma la presencia de trombo en la arteria pulmonar derecha.

Referencias: Anant Subramanian Krishnan, M.D., and Tristan Barrett, M.D. Westermark Sign in Pulmonary Embolism. March 15, 2012

N Engl J Med 2012; 366:e16

3. Enfermedades parenquimatosas focales

- **Bullas:** una bulla es un espacio de aire bien definido en el pulmón subpleural o la pleura visceral, de más de 1cm de diámetro, con una pared muy delgada, normalmente invisible. Las bullas pueden ser unilaterales o bilaterales, solitarias o múltiples. Pueden estar asociadas con el enfisema pulmonar, más en el paraseptal.

- **Neumatocele:** El neumatocele es un espacio de paredes delgadas y lleno de aire en el parénquima pulmonar que se desarrolla como resultado de una neumonía, un traumatismo, un barotrauma o la inhalación de líquido de hidrocarburos. Son casi invariablemente transitorios. En los pacientes inmunocomprometidos, la neumonía por *Pneumocystis jiroveci* es una causa importante de neumatocele.

- **Hiperinflación compensatoria:** se produce como consecuencia de una expansión pulmonar debido a colapso o resección pulmonar. El parénquima pulmonar restante ocupa todo el espacio disponible en el tórax. Cuando la cantidad de pérdida de parénquima es pequeña, la hiperinflación compensatoria se limita al hemitórax ipsilateral. Si es mayor, puede producirla de ambos hemitórax, con un posible desplazamiento mediastínico hacia el lado de la pérdida de volumen

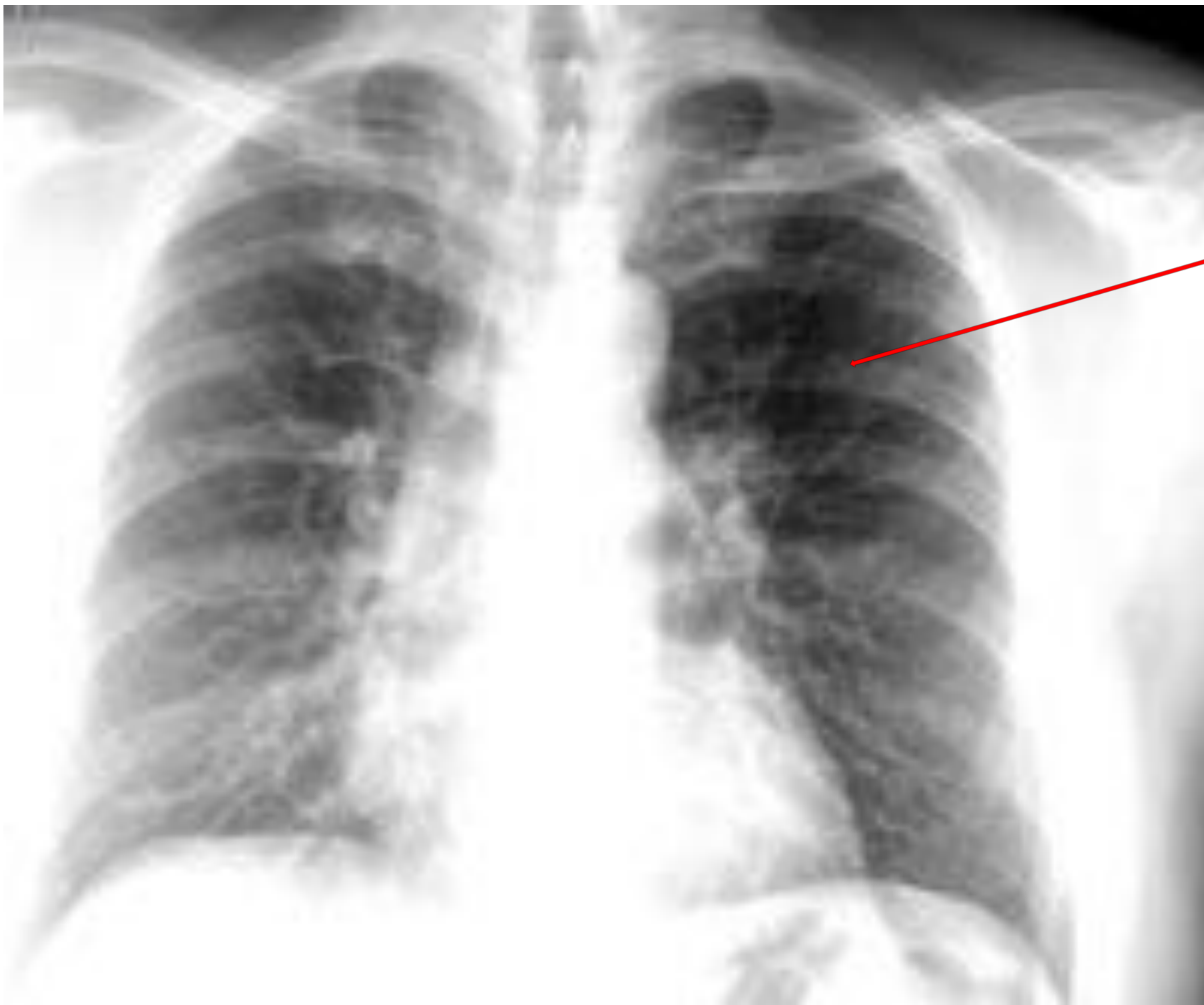


Figura 13: Hiperclaridad focal en parénquima pulmonar izquierdo debido a bulla pulmonar.

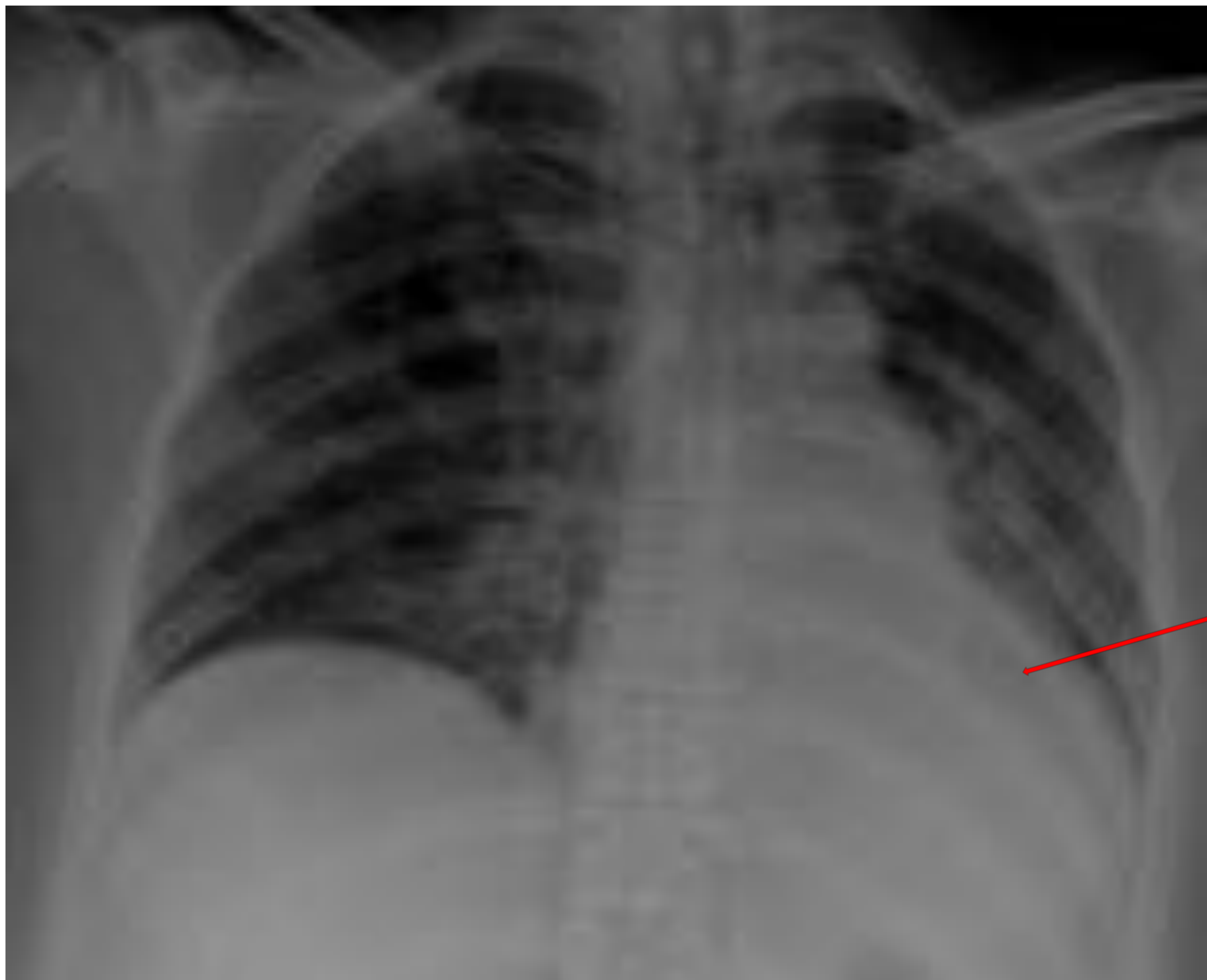

Figura 14: Hiperclaridad pulmonar derecha por hiperinflación compensatoria. En parénquima izquierdo se observa condensación del parénquima en base pulmonar que borra borde cardiaco izquierdo y cúpula diafragmática (flecha), con ligera retracción traqueal a la izquierda, hallazgos compatibles con atelectasia lobar.

4. Enfermedades parenquimatosas sistémicas

-Enfisema: Aumento anormal y permanente de los espacios aéreos distales a los bronquiolos terminales, acompañados de destrucción de las paredes y sin fibrosis objetiva. Esta destrucción tiene como final una pérdida de la arquitectura acinar y en una reducción en el área válida para intercambio gaseoso. También implica la obstrucción de pequeñas vías aéreas.

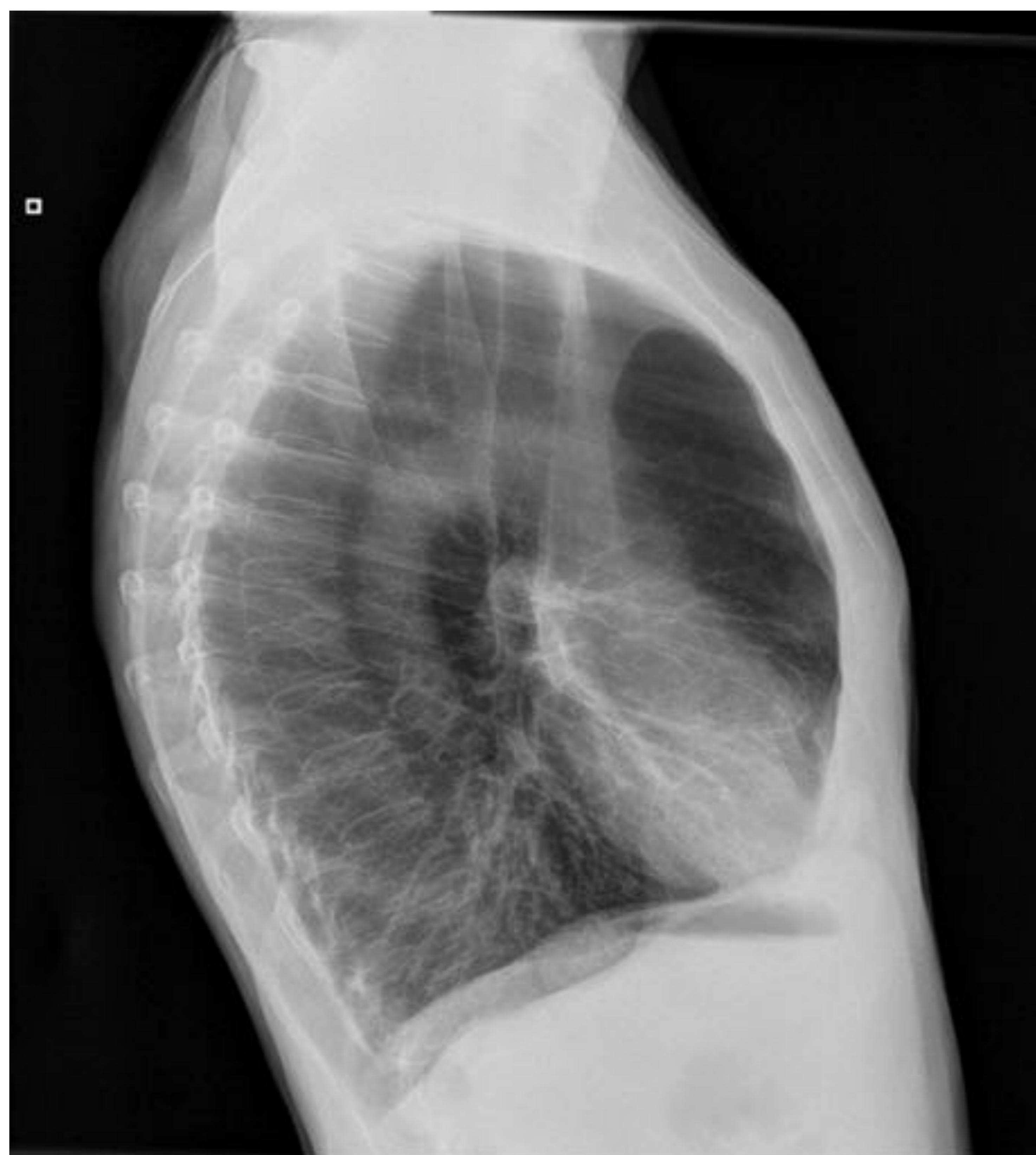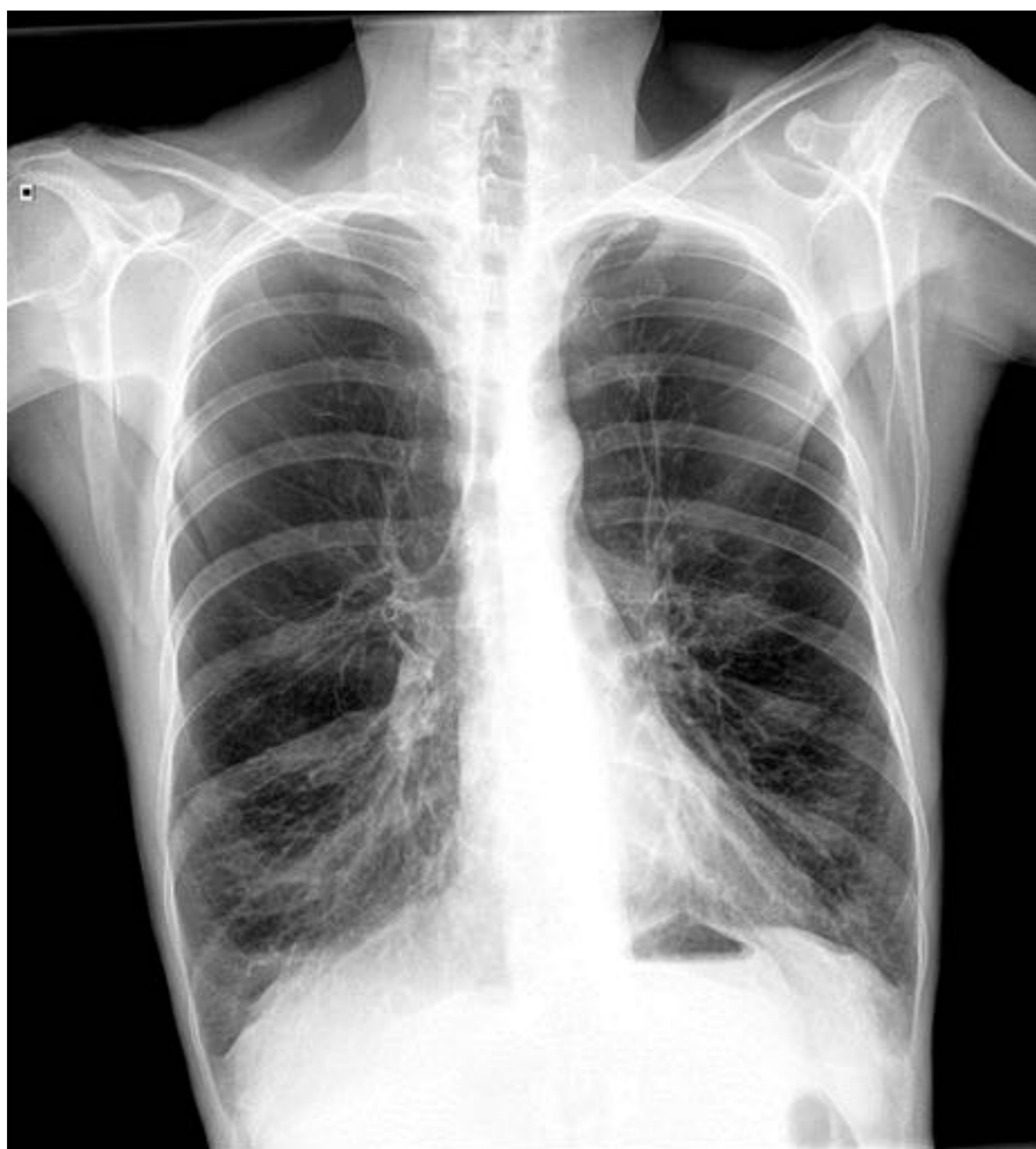En caso de que el enfisema sea leve, no será visualizado en la Rx de tórax, ya que su sensibilidad es baja. En casos de enfisema moderado-severo si podrá diagnosticarlo, pero su sensibilidad sigue siendo inferior a la TC, que además nos aportará otros datos del enfisema, como la extensión, distribución...

Los signos clásicos del enfisema son, en la proyección posteroanterior, la disminución de la vascularización pulmonar (el signo más importante, visualizado como pérdida de la densidad del parénquima), el aumento de la altura pulmonar, el aplanamiento costal, un aumento de la silueta cardiaca (cor pulmonale).

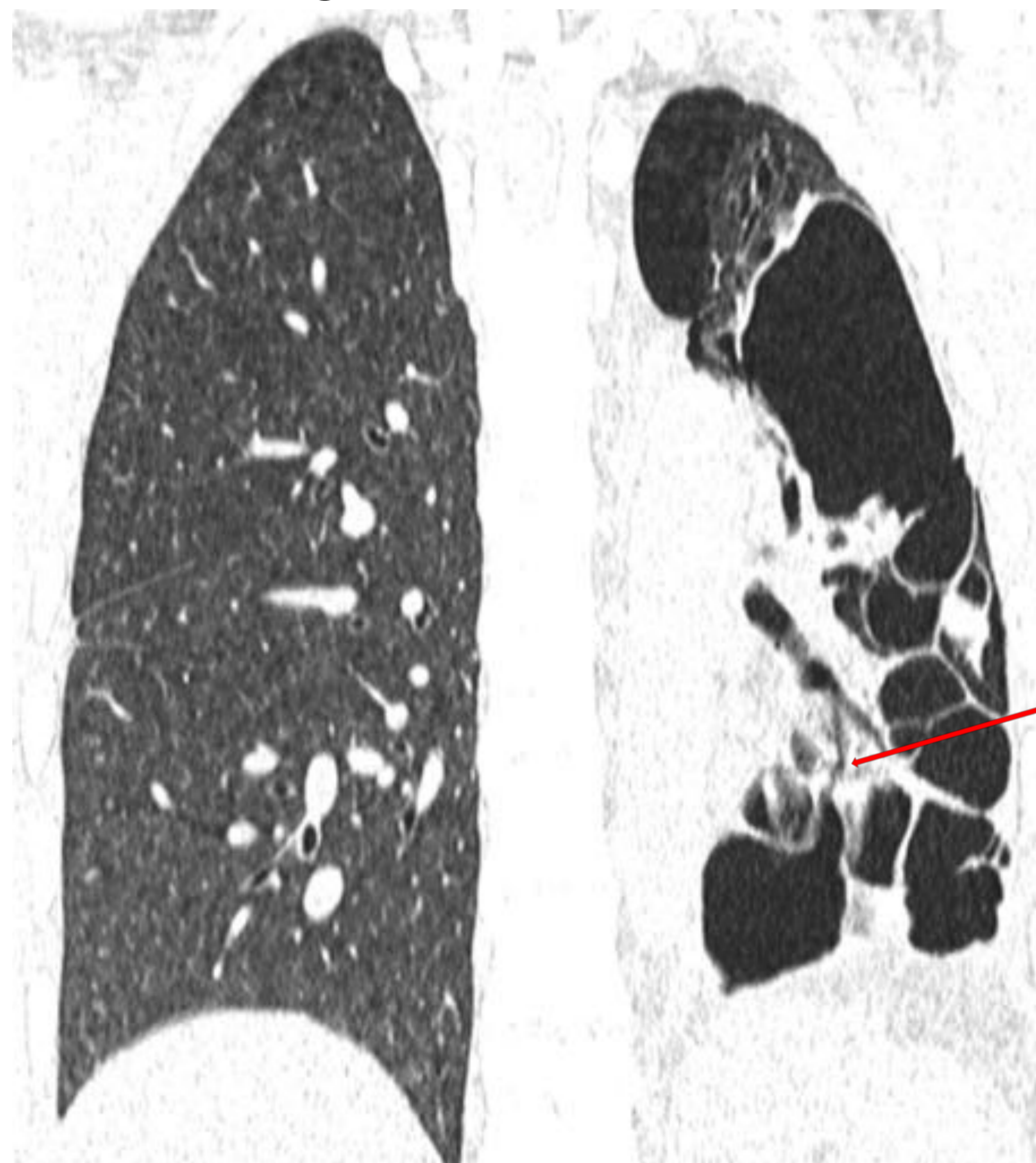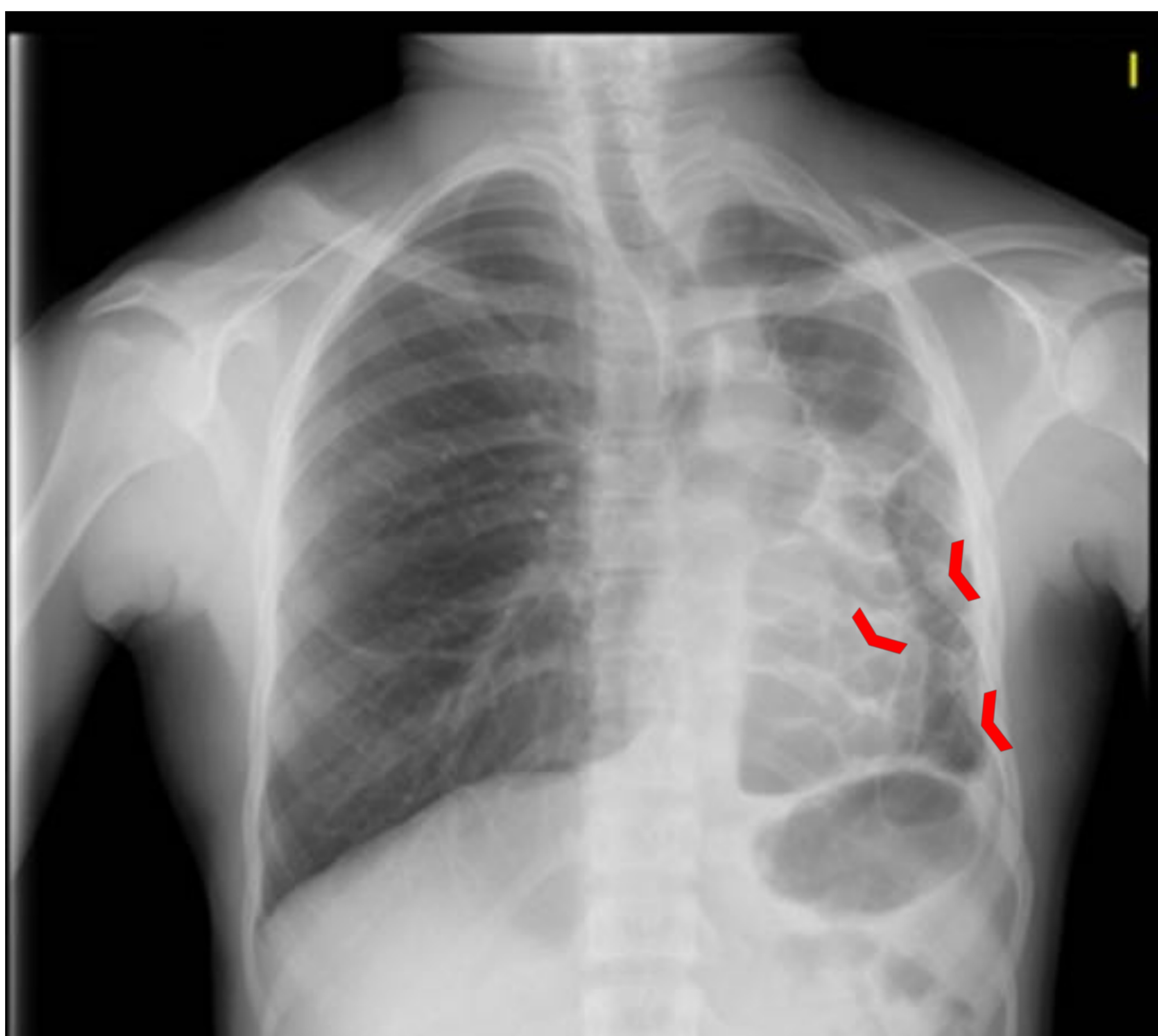
En la proyección lateral, un aumento del espacio retroesternal y un aplanamiento diafragmático, que serán signos de hiperinflación

- Bronquiolitis constrictiva: fibrosis peribroncovascular con cicatrización de la luz bronquiolar que produce una compresión extrínseca con obliteración de la vía aérea

- **Síndrome de Swyer-James:** es un ejemplo de bronquiolitis constrictiva adquirida. Hiperclaridad pulmonar unilateral, de probable origen etiológico por bronquiolitis viral en la infancia. Estos niños pueden desarrollar un cuadro de tos crónica, disnea e infecciones respiratorias de repetición, aunque también pueden permanecer asintomáticos, siendo diagnosticado en la edad adulta. Es por tanto un ejemplo de bronquiolitis constrictiva adquirida. En la radiografía, se observa un descenso de volumen pulmonar e hiperclaridad como consecuencia de obstrucción bronquiolar y que produce atrapamiento aéreo. Al ser una enfermedad adquirida en la infancia antes de un desarrollo pulmonar completo, las arterias serán hipoplásicas con un volumen pulmonar reducido.
- **Enfermedades quísticas pulmonares:** los quistes son estructuras redondeadas, bien definidas rodeadas por una pared delgada. El diagnóstico diferencial es amplio, e incluye la histiocitosis x, linfangioleiomiomatosis o la NIL.
- **Asma:** inflamación de la vía aérea y obstrucción aérea reversible con hiperreactividad. Puede estar asociado a hiperclaridad pulmonar, aunque lo más frecuente es una radiografía normal, siendo el hallazgo patológico más frecuente el engrosamiento de la pared bronquial
- **Neumonitis por hipersensibilidad crónica:** se produce por una exposición repetida a un antígeno orgánico en pacientes susceptibles a ellos., siendo desconocido hasta en la mitad. Se caracteriza por atrapamiento aéreo asociado con signos de fibrosis, como reticulación y bronquiectasias de tracción de predominio en lóbulos superiores



Figuras 15 y 16: signos radiológicos de enfisema pulmonar en Rx de tórax. En **15** se observa disminución de la vascularización, aplanamiento costal, aumento de la altura pulmonar, en **16** hay aumento del espacio retroesternal y aplanamiento diafragmático.



Figuras 17 y 18: En **17** se observan múltiples lesiones redondeadas radiolúcidas (cabezas de flecha) en el hemitórax izquierdo que cursan con pérdida de volumen de dicho hemitórax. Asocian una zona radiolúcida en la periferia del LSI, que sugiere corresponder a una bulla/área de enfisema. En la **18**, se confirman los hallazgos vistos en la Rx, viendo además bronquiectasias (flecha) siendo compatibles con un Síndrome de Swyer-James.

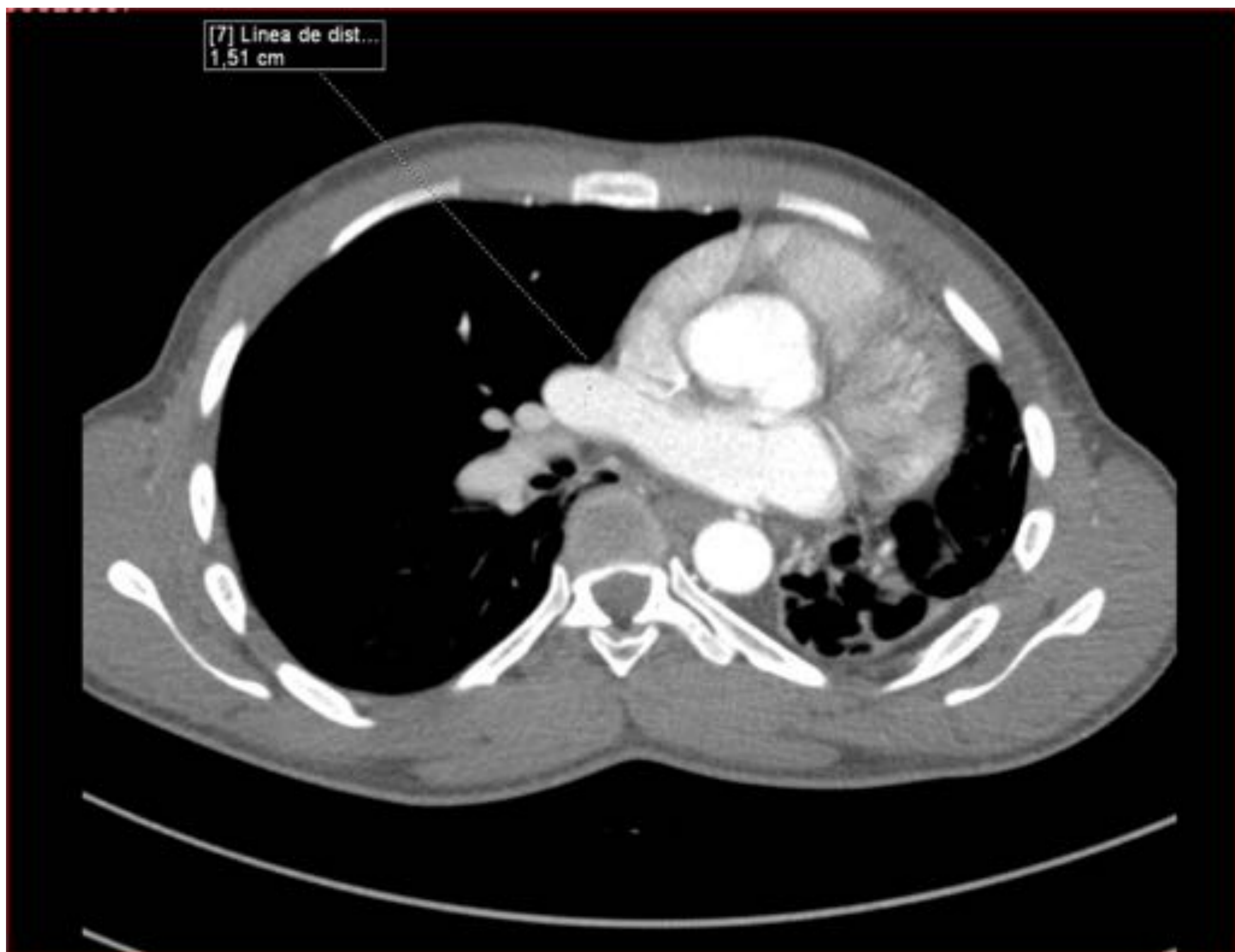

Figura 19: Corresponde al mismo paciente que las Figuras 17 y 18. Arteria pulmonar principal derecha de calibre disminuido (1,51cm). Constituye un signo radiológico de Síndrome de Swyer-James

Conclusiones

- El error en la técnica radiológica es una causa muy frecuente de hiperclaridad pulmonar, y es la primera causa a descartar
- Dentro de las causas de origen extrapulmonar, la mastectomía radical es la mas común
- La mayoría de las causas de origen pulmonar requerirán ampliar el estudio mediante una TC

Bibliografía

1. Nemec, S.F., Bankier, A.A., Eisenberg, R.L. Pulmonary hyperlucency in adults. *AJR Am J Roentgenol.* 2013;200:W101–W115
2. Reed JC. *Chest Radiology.* 5.^a ed. Marbán; 2007.
3. Webb WR, Higgins CB. *THORACIC IMAGING Pulmonary and Cardiovascular Radiology.* 2.^a ed. Wolters Kluwers; 2011.
4. Anant Subramanian Krishnan, M.D., and Tristan Barrett, M.D. Westermark Sign in Pulmonary Embolism. March 15, 2012 *N Engl J Med* 2012; 366:e16
5. Mahesh Jansari, Vinaya Karkhanis, and J. M. Joshi. Unilateral hyperlucent lung: Always think ACROSS. *Lung India.* 2013 Oct-Dec; 30(4): 368–369.