



MANIFESTACIONES RADIOLÓGICAS DE LOS TUMORES DE INTESTINO DELGADO.

Laura Acosta B^{1*}, Félix Serrano¹ María Requena¹

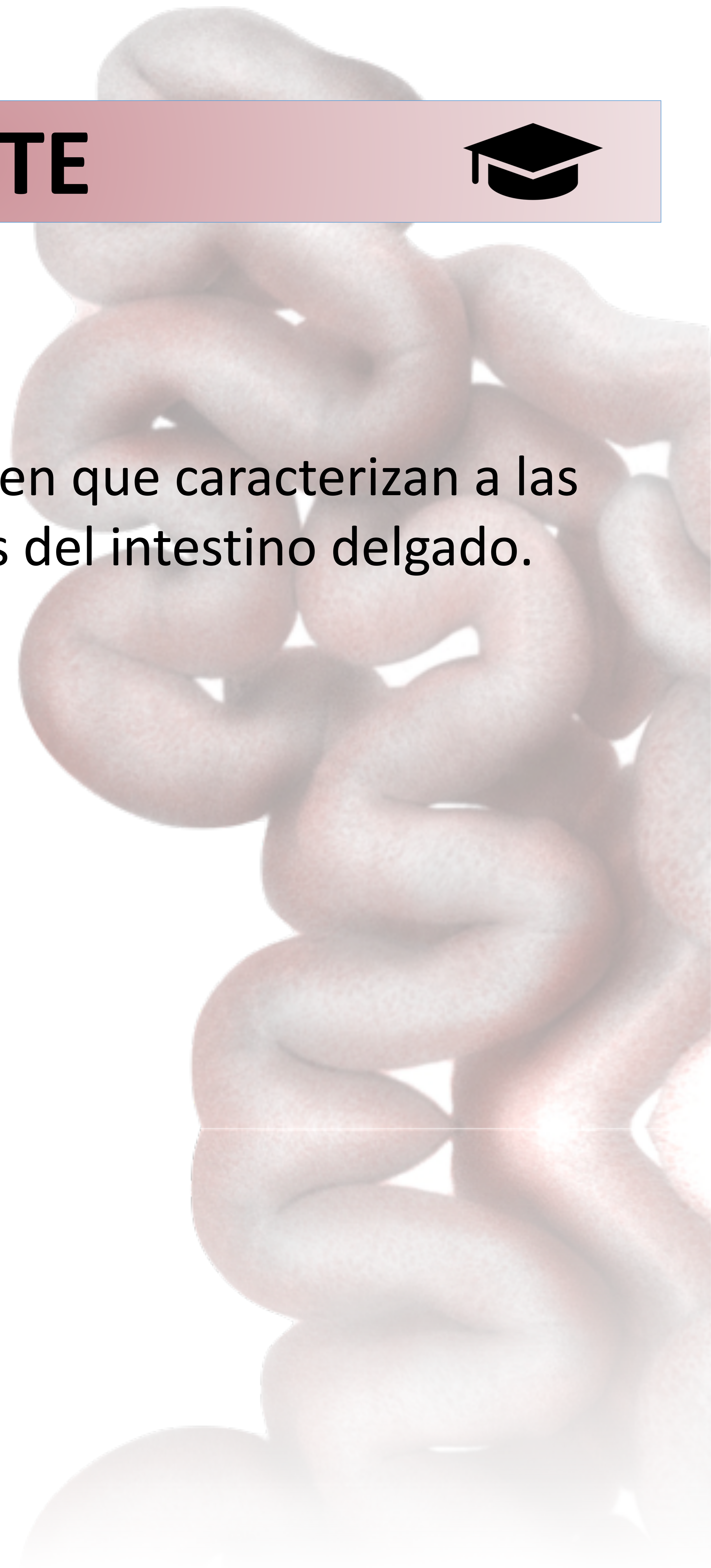
¹Hospital Regional Universitario de Málaga, Málaga.

***lauriab0403@gmail.com**

OBJETIVO DOCENTE



Revisar los hallazgos por imagen que caracterizan a las principales lesiones tumorales del intestino delgado.



REVISION DEL TEMA



Los tumores de intestino delgado son poco frecuentes representando menos del 5% de todos los tumores del tracto gastrointestinal, por lo que los radiólogos están menos familiarizados con esta patología si la comparamos con otros tumores más frecuentes como los de estómago o de colon. Este hecho unido a que el espectro de presentación clínica es variable y poco específico (desde pacientes asintomáticos hasta manifestaciones derivadas de complicaciones tipo perforación, obstrucción o sangrado) dificulta y en ocasiones retrasa su diagnóstico. La endoscopia y la cápsula endoscópica son el “Gold Standard” para la detección de tumores endoluminales, sin embargo la TC y la RM permiten además la valoración adecuada de la pared y de los órganos adyacentes.

TUMORES BENIGNOS

Lipoma

- Son lesiones bien delimitadas homogéneas, con densidad e intensidad de señal grasa respectivamente (tomografía computarizada y resonancia magnética) sin realce de contraste endovenoso. (Figura 1).

- Pueden producir complicaciones extremadamente raras como invaginación, obstrucción intestinal, vólvulos, y hemorragia digestiva (sobre todo en lesiones de más de 2 cms).

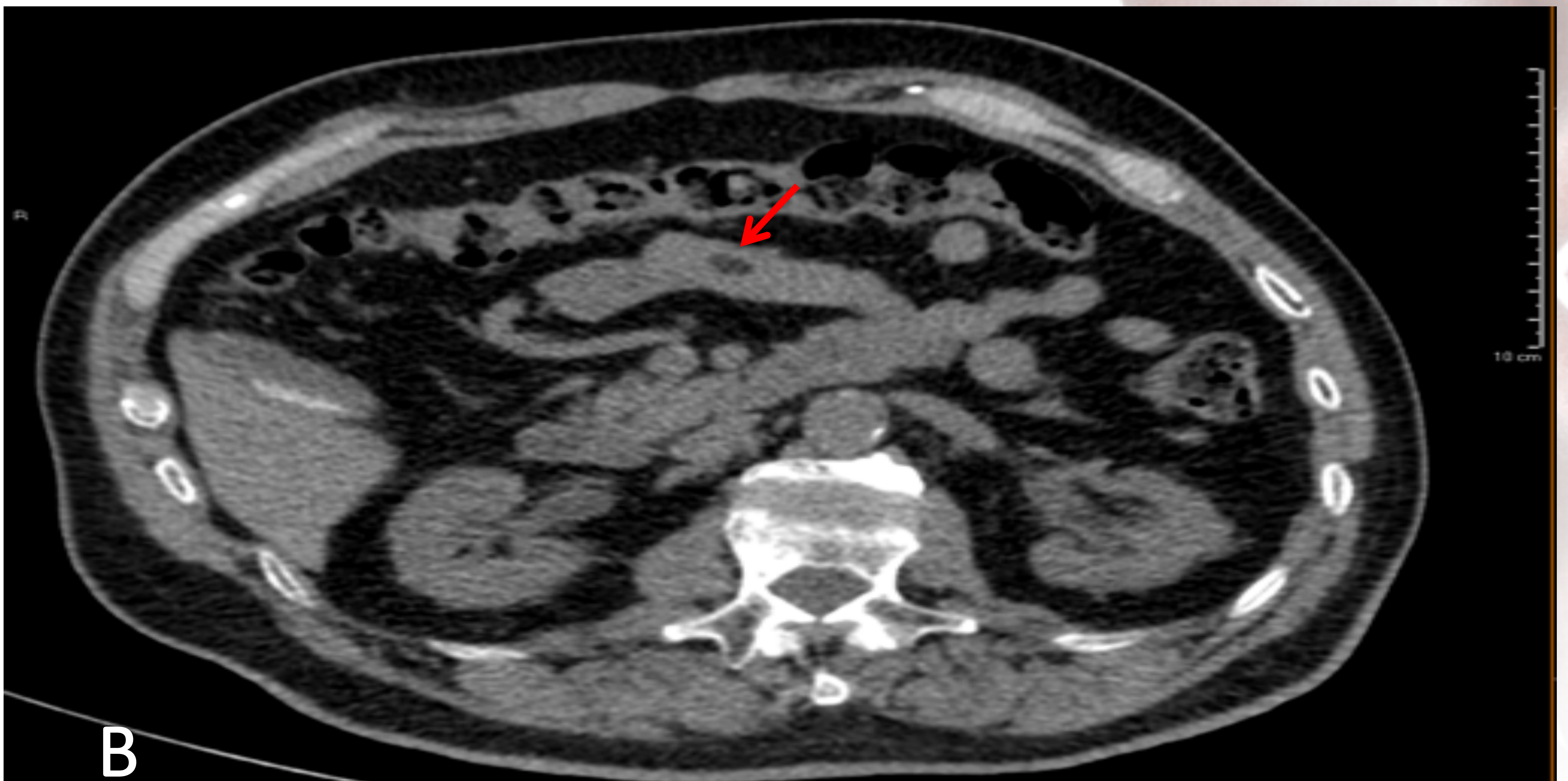
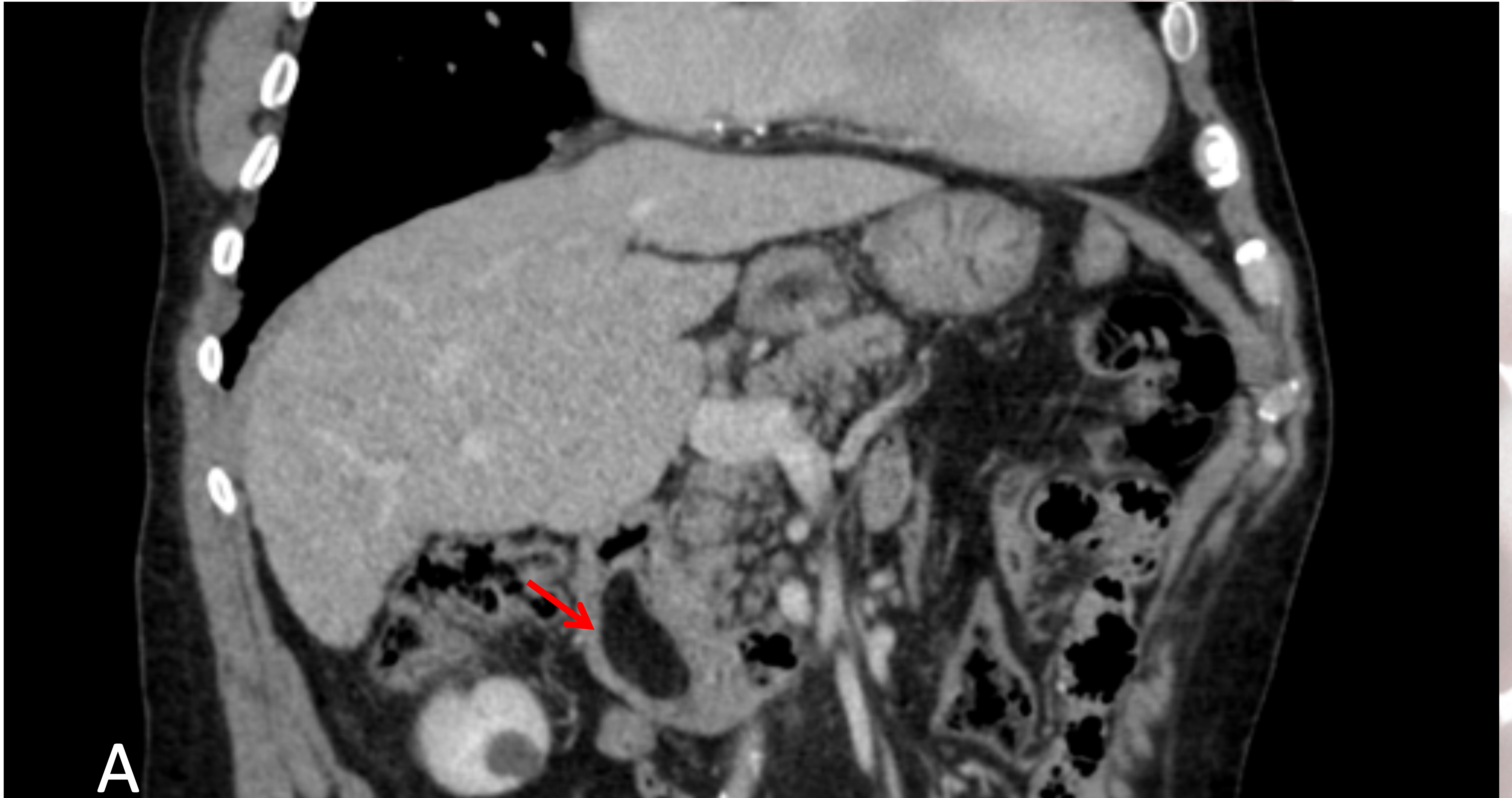


Figura 1. Lesión bien delimitada con densidad grasa en segunda porción duodenal (A, flecha roja).
Lipoma en íleon proximal como hallazgo incidental en estudio de extensión de un paciente con cáncer de próstata (B, flecha roja).

Pólipo

- Pueden aparecer de forma esporádica o asociadas a síndromes genéticos (poliposis adenomatosa familiar, síndrome de Gardner, Turcot, entre otros.)
- Se caracterizan por ser masas menores de 2 cms. que captan contraste de forma homogénea (Figura 2 y 3).
- Los pólipos adenomatosos pueden tener degeneración maligna.

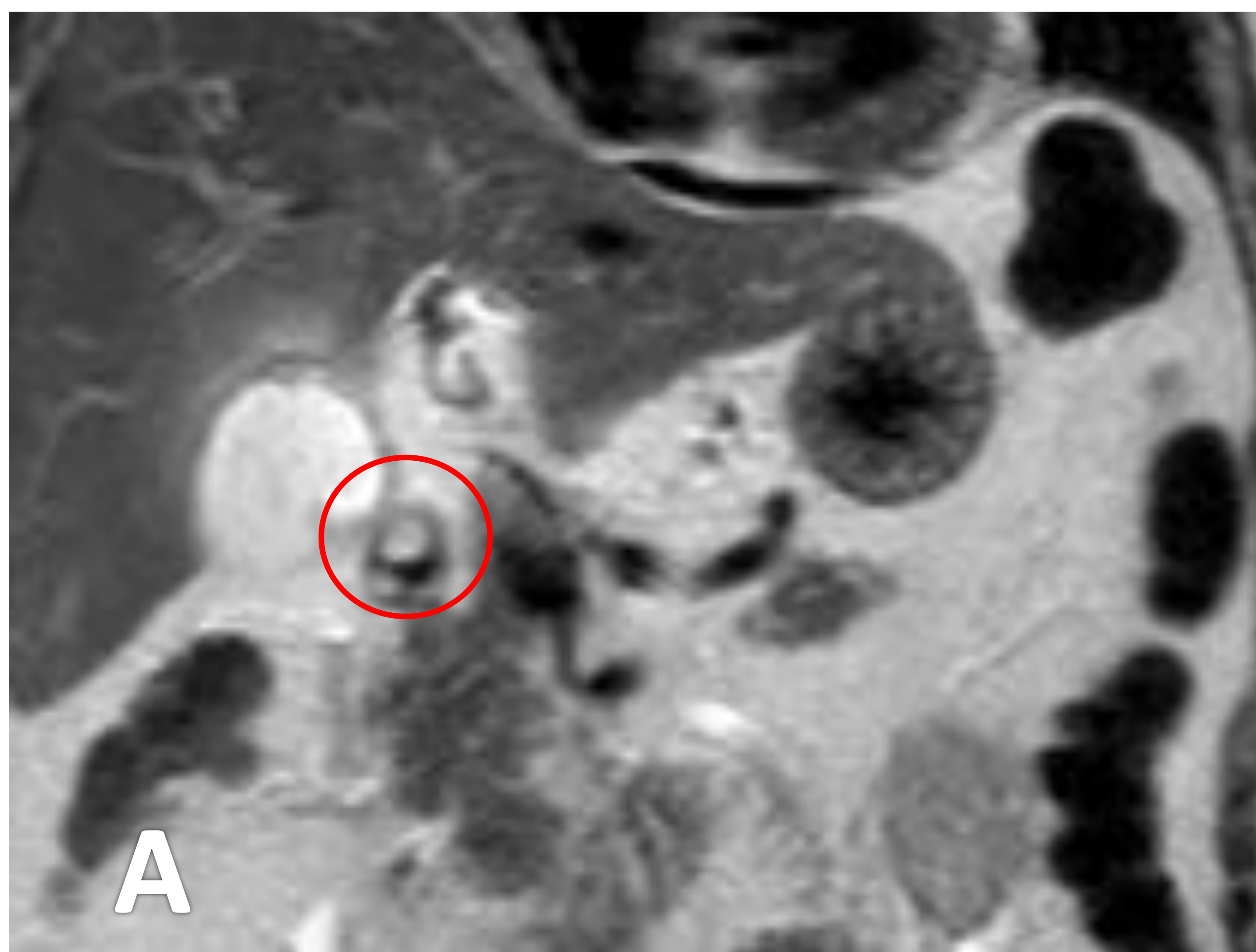


Figura 2a: Lesión polipoidea bien delimitada en segunda porción duodenal (círculo rojo). Secuencia potenciada en T2 coronal. Hallazgo incidental en paciente con colecistitis aguda.

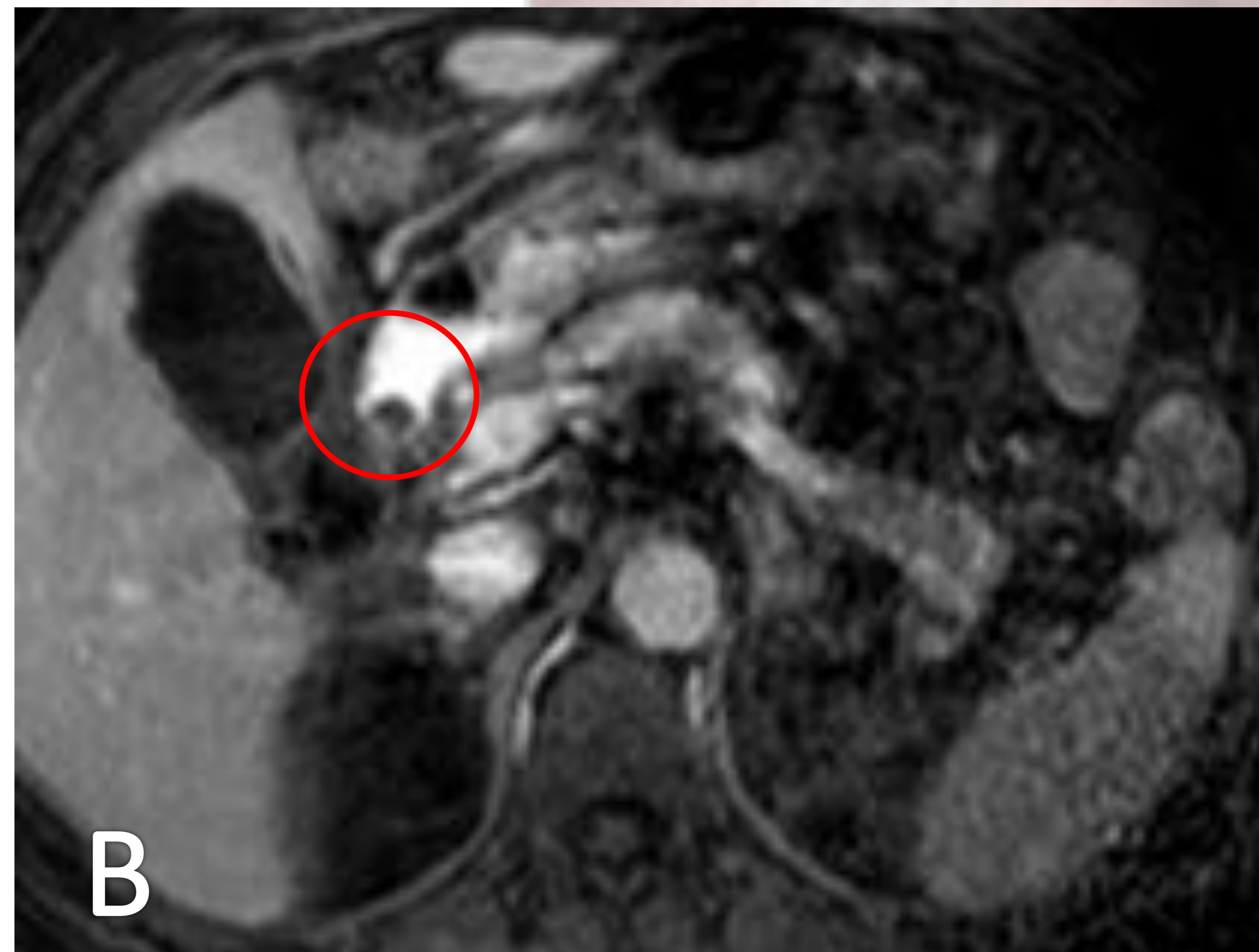


Figura 2b: Pólipo duodenal en segunda porción duodenal. Secuencia potenciada en T1 con contraste

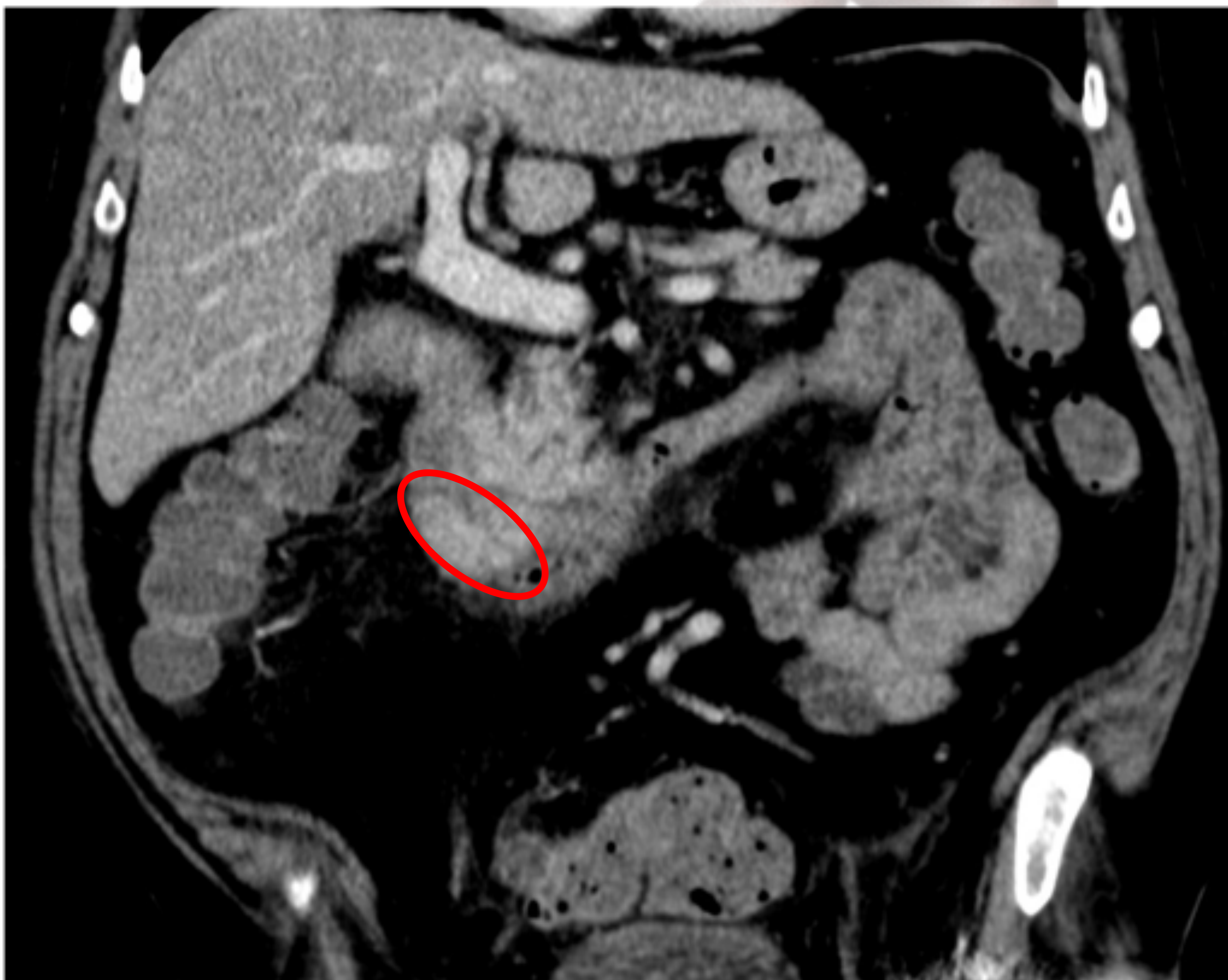

Figura 3. Lesión endoluminal en segunda porción duodenal (óvalo rojo). Hallazgo incidental en un hombre con vasculitis y dolor abdominal, fiebre y diarrea. Anatomía patológica : Adenoma con displasia de bajo grado.

TUMORES MALIGNOS

Adenocarcinoma

- Es el tumor maligno primario más frecuente del intestino delgado.
- El 50% aparecen en el duodeno, y luego en orden de frecuencia le siguen el yeyuno e íleon.
- Suelen presentarse entre la quinta y la séptima década de la vida.
- Tienen más riesgo de desarrollarlo pacientes con: síndromes póliposicos, enfermedad de Chron y la celiaquía.
- Lo más frecuente es que se manifieste como un engrosamiento asimétrico nodular de la pared con un realce heterogéneo o como una lesión circunferencial que produce estenosis o irregularidad de la luz, y que puede asociar metástasis hepáticas, peritoneales, invasión vascular, y adenopatías mesentéricas (figura 4 y 5).
- Pueden complicarse con cuadros de obstrucción intestinal (figura 6), invaginación, obstrucción de la vía biliar (localización periampular).

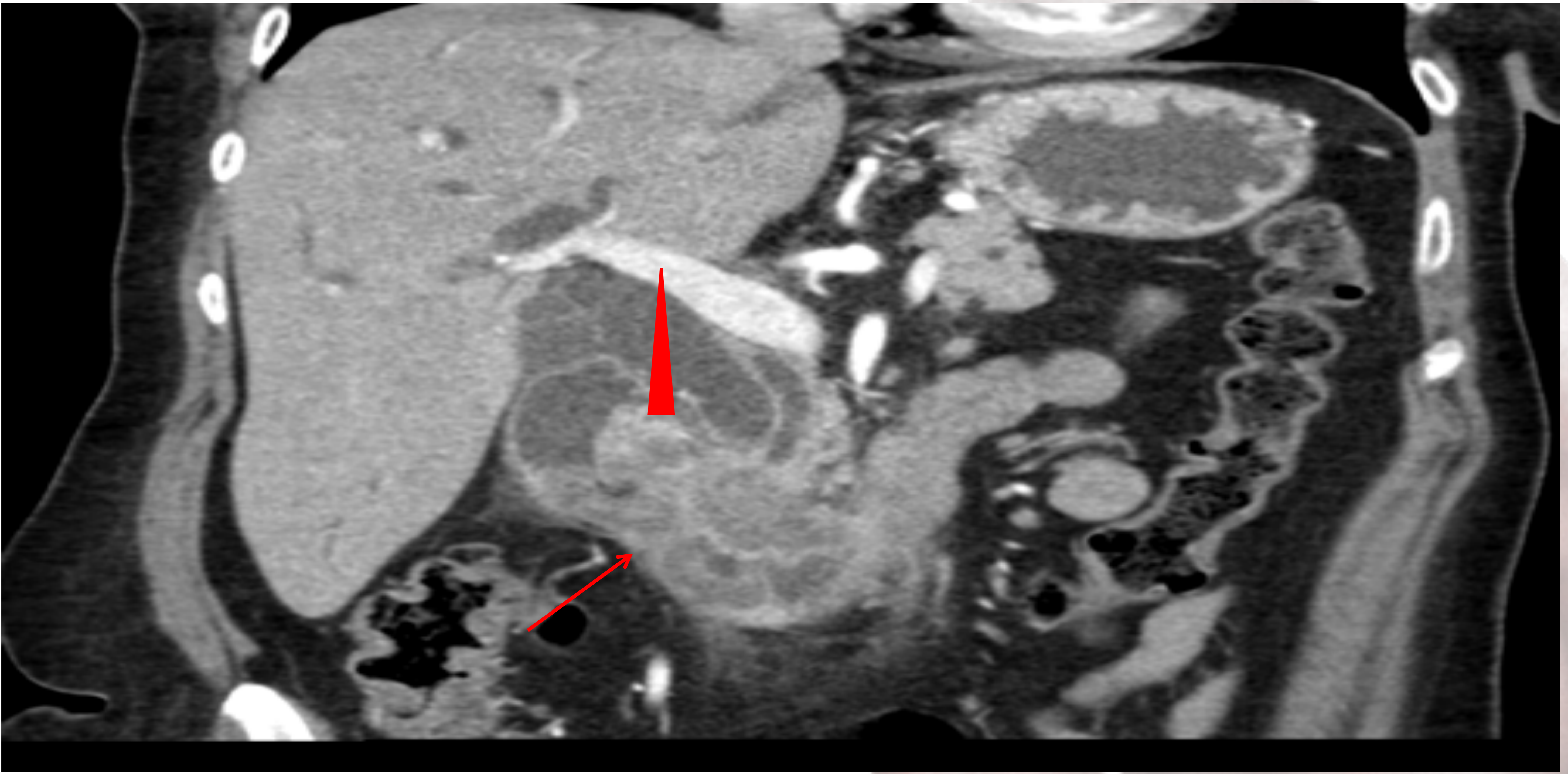

Figura 4. Engrosamiento parietal asimétrico de la 2da porción duodenal con pérdida del plano de clivaje con la cabeza del páncreas. (flecha roja)
Dicha masa provoca una dilatación de la vía biliar intra y extra hepática. (triángulo rojo)

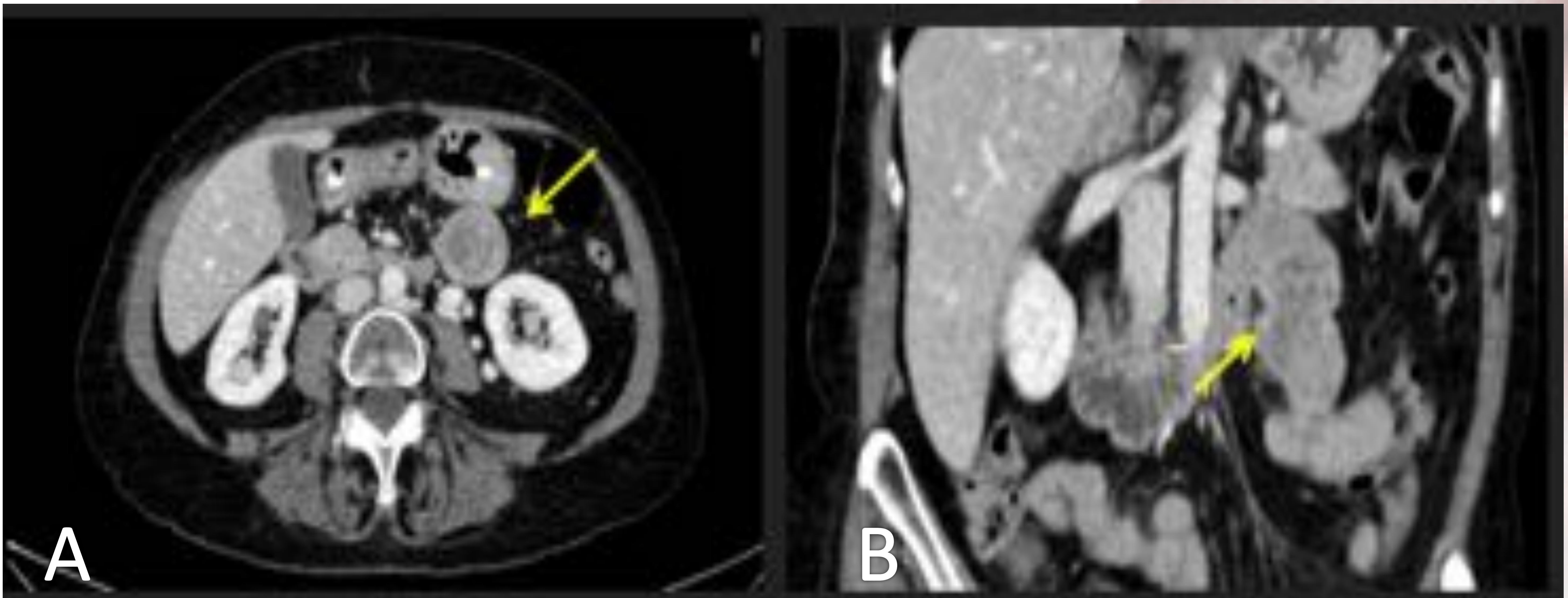


Figura 5. Masa a nivel de la 4ta porción duodenal . Cortes axiales (A) y reconstrucción multiplanar oblicua (B).

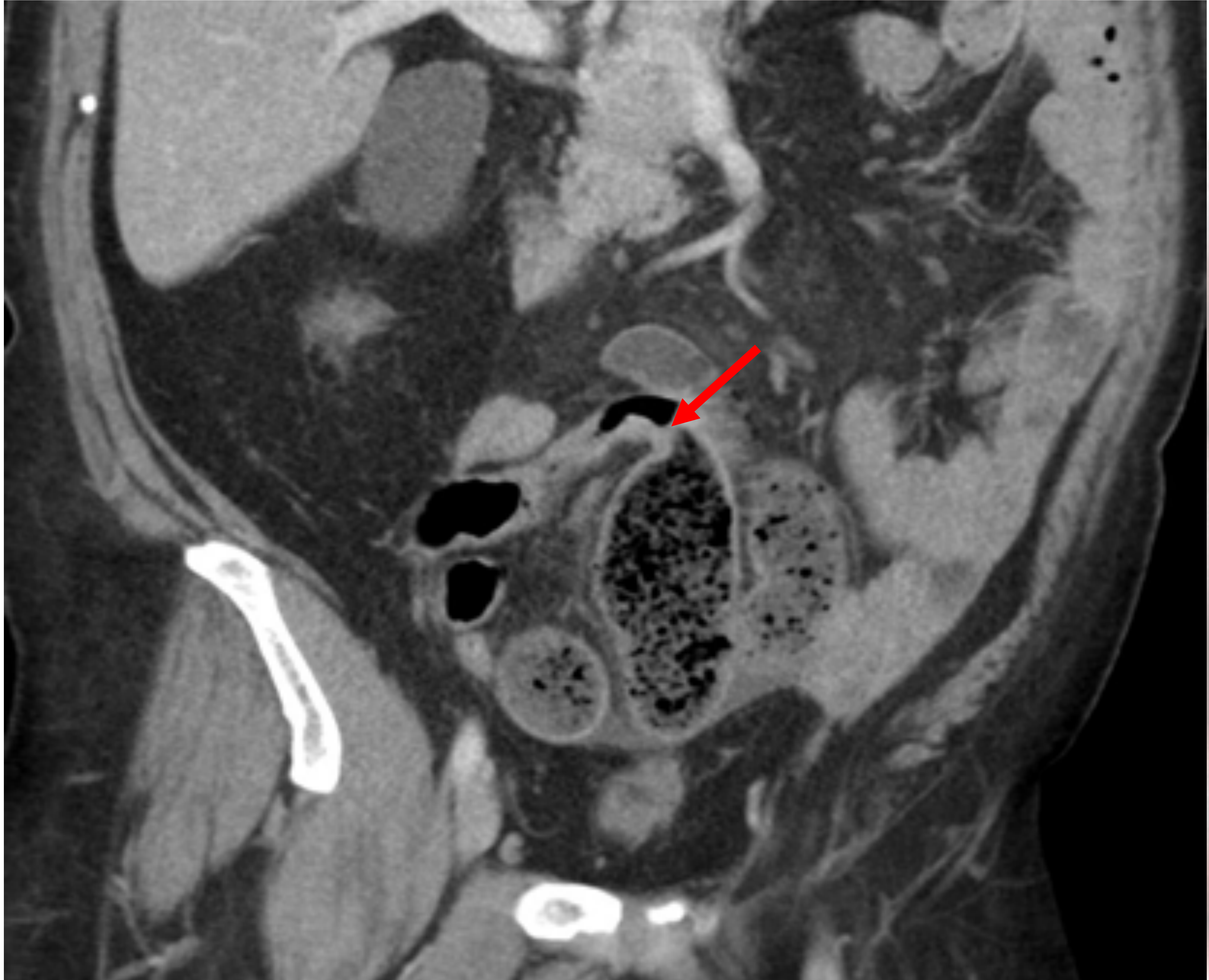


Figura 6. Dilatación retrograda de algunas asas de delgado con cambio de calibre (fleja roja) en mesogastrio. Llama la atención leve engrosamiento parietal del íleon en la zona donde vemos el cambio de calibre. Anatomía Patológica: Adenocarcinoma.

Tumor neuroendocrino

- Segundo tumor maligno más frecuente, con mayor afinidad por el íleon.
- Pico de aparición entre los 55 y 63 años.
- Asociados a enfermedades genéticas como el Von Hippel Lindau, Neurofibromatosis tipo 1, síndrome de Wermer y esclerosis tuberosa.
- Manifestaciones clínicas: hemorragias digestivas, y síndrome carcinoide relacionado con la producción de aminas activas .
- Se presenta como una masa o masas de pequeño tamaño hipervasculares, que pueden ser exofíticas, endoluminales (pólipo), engrosamiento parietal, que asocia de forma característica una infiltración del mesenterio en forma de partes blandas espiculada e hipercaptante y que puede tener calcificaciones a lo que se denomina **reacción desmoplásica** (Figura 7y 8).
- Muy a menudo pueden manifestarse únicamente las metástasis sin identificar el tumor primario.

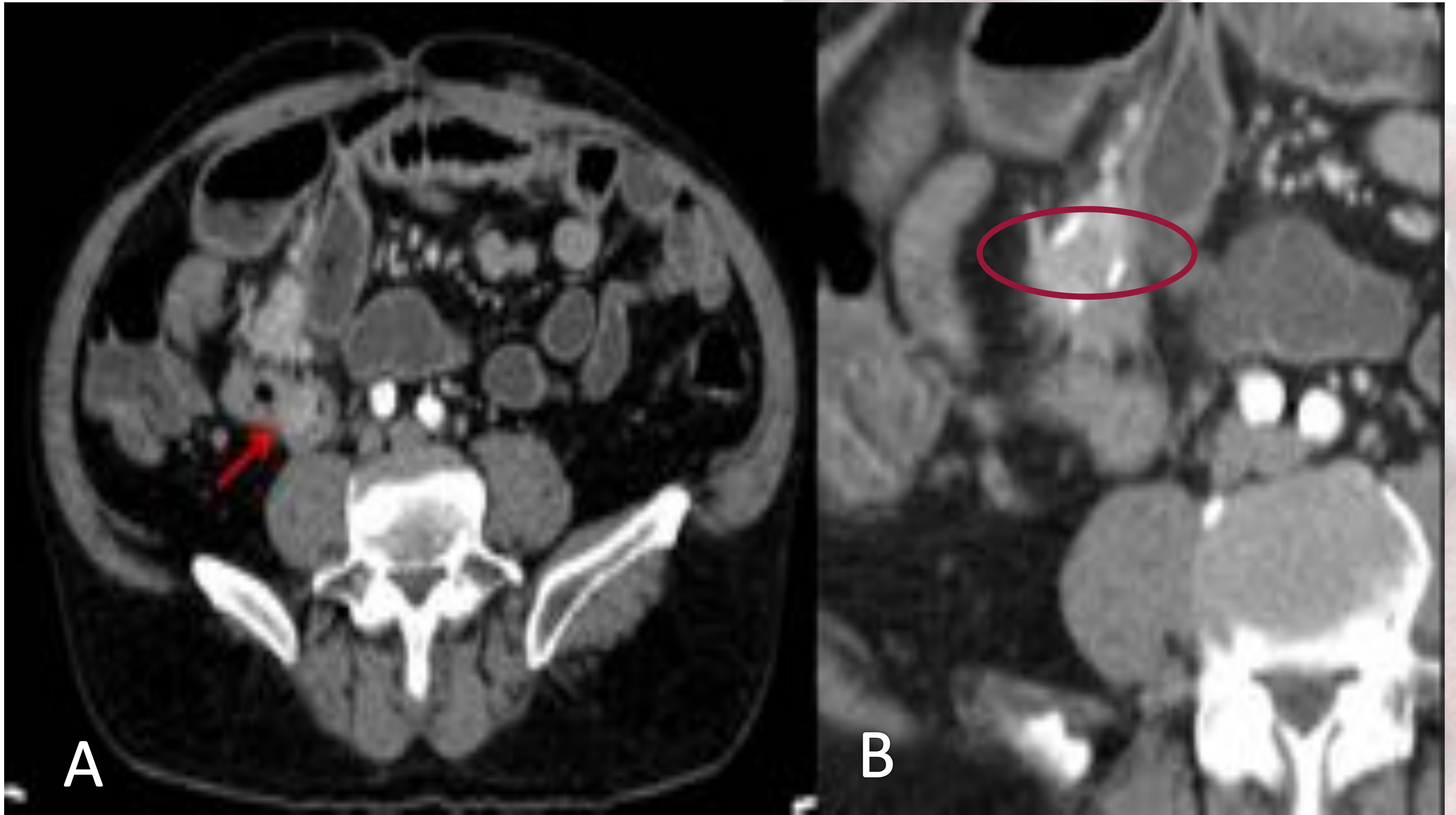


Fig.7. A. Masa endoluminal hipervascular localizada en íleon terminal asociada a una masa mesentérica de densidad de partes blandas con bordes espiculados y calcificaciones en la periferia (reacción desmoplásica). B. Reacción desmoplásica.

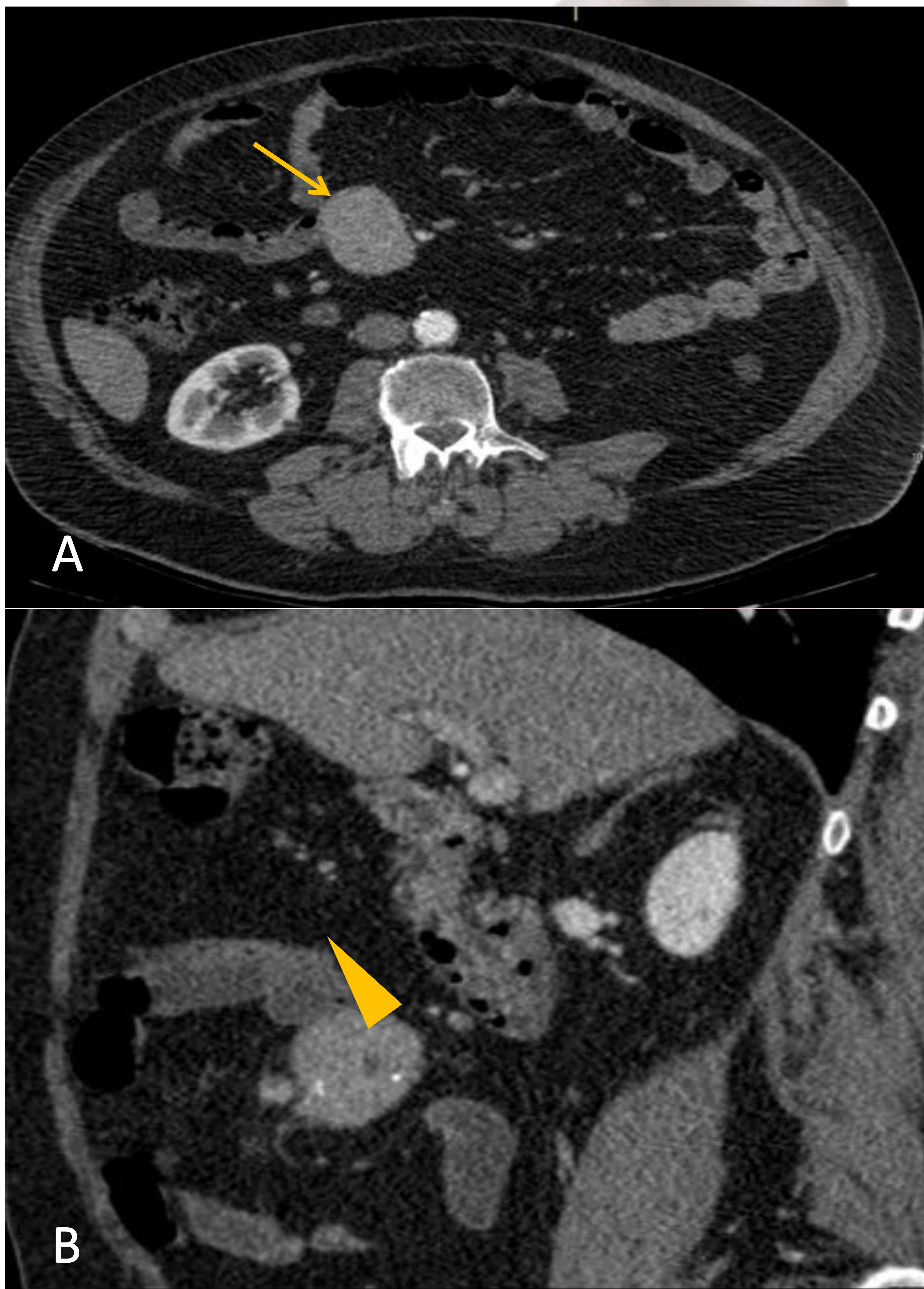


Figura 8. Masa sólida hipervascular (A, flecha naranja) que depende de un asa de íleon (B, triangulo naranja). Hallazgo incidental en una ecografía de abdomen.

Linfoma

- Más del 60% aparecen en el íleon.
- Factores de Riesgo para su desarrollo: pacientes inmunodeprimidos (VIH/SIDA, transplantados, linfoma de células B..)
- Pueden complicarse con cuadros de ulceración, invaginación, sangrado y perforación.
- Su presentación radiológica es variable, la más frecuente es su forma infiltrativa que se caracteriza por un engrosamiento circunferencial de la pared que asocia una dilatación aneurismática de un asa (Figura 9, 10, 11).

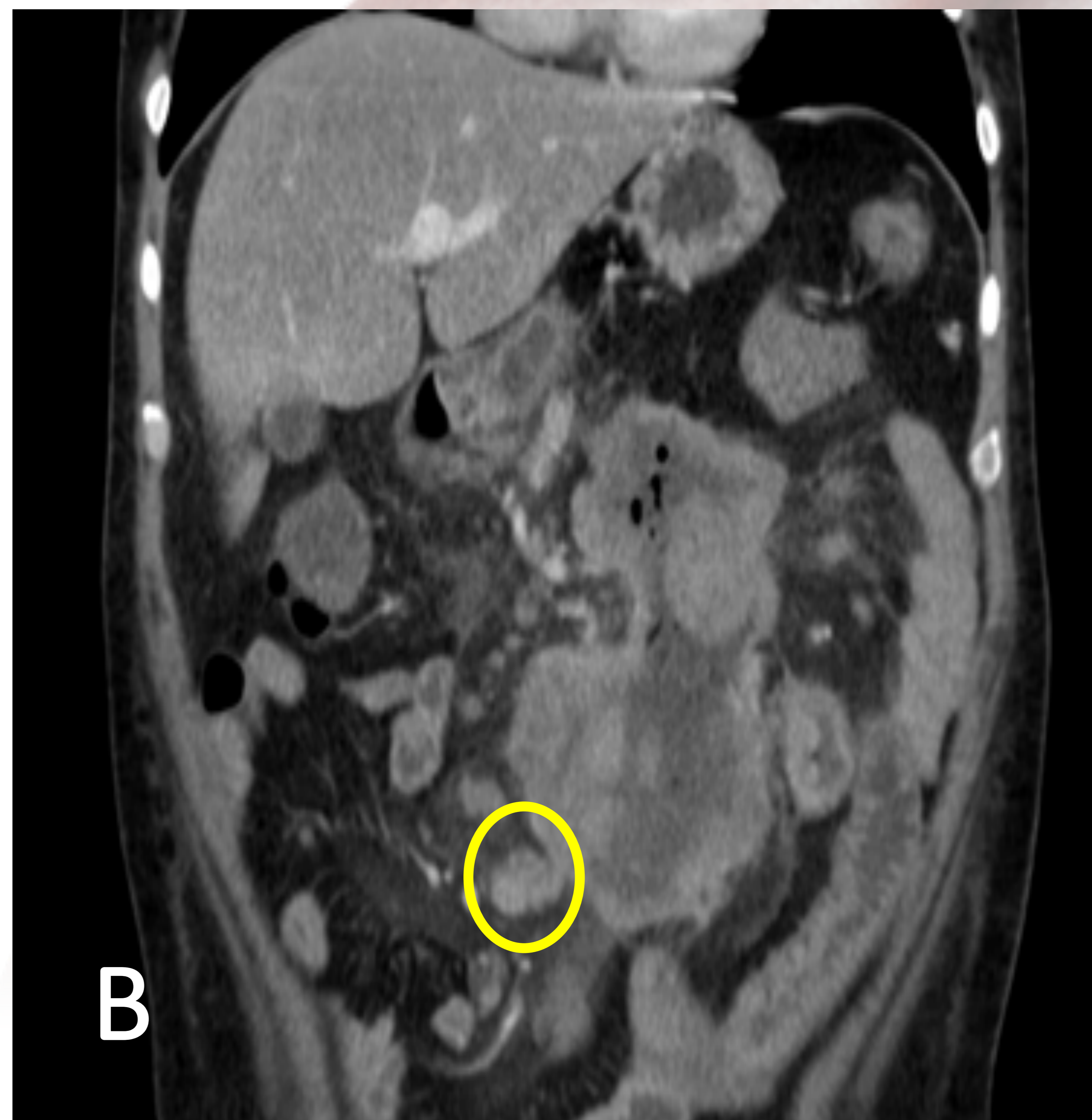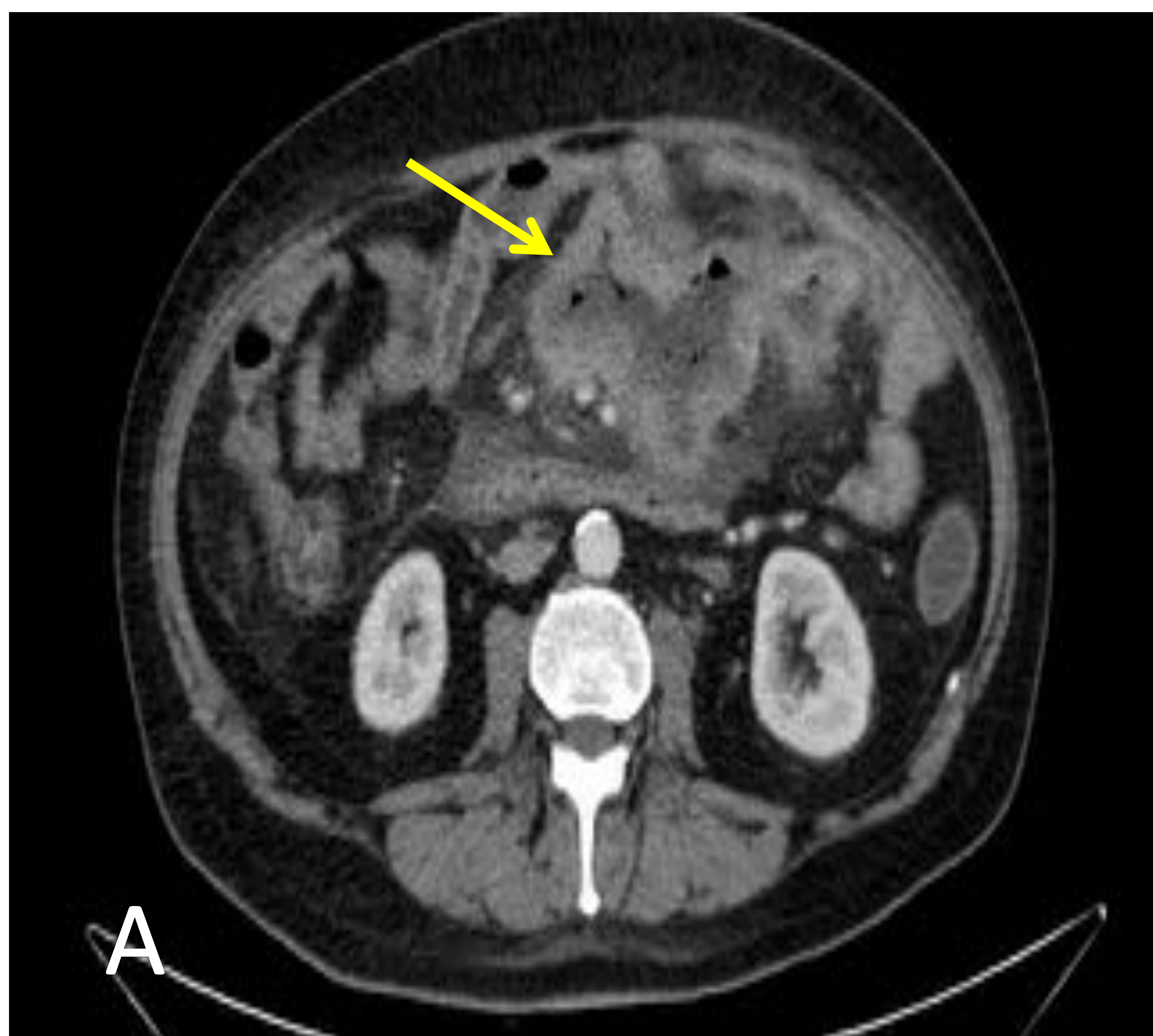


Figura 9. A. Engrosamiento circunferencial de la pared que asocia una dilatación aneurismática de un asa (A, flecha amarilla) con adenopatías locorregionales (B, círculo amarillo). Paciente que consulta por síndrome constitucional, anemia, y leucocitosis.

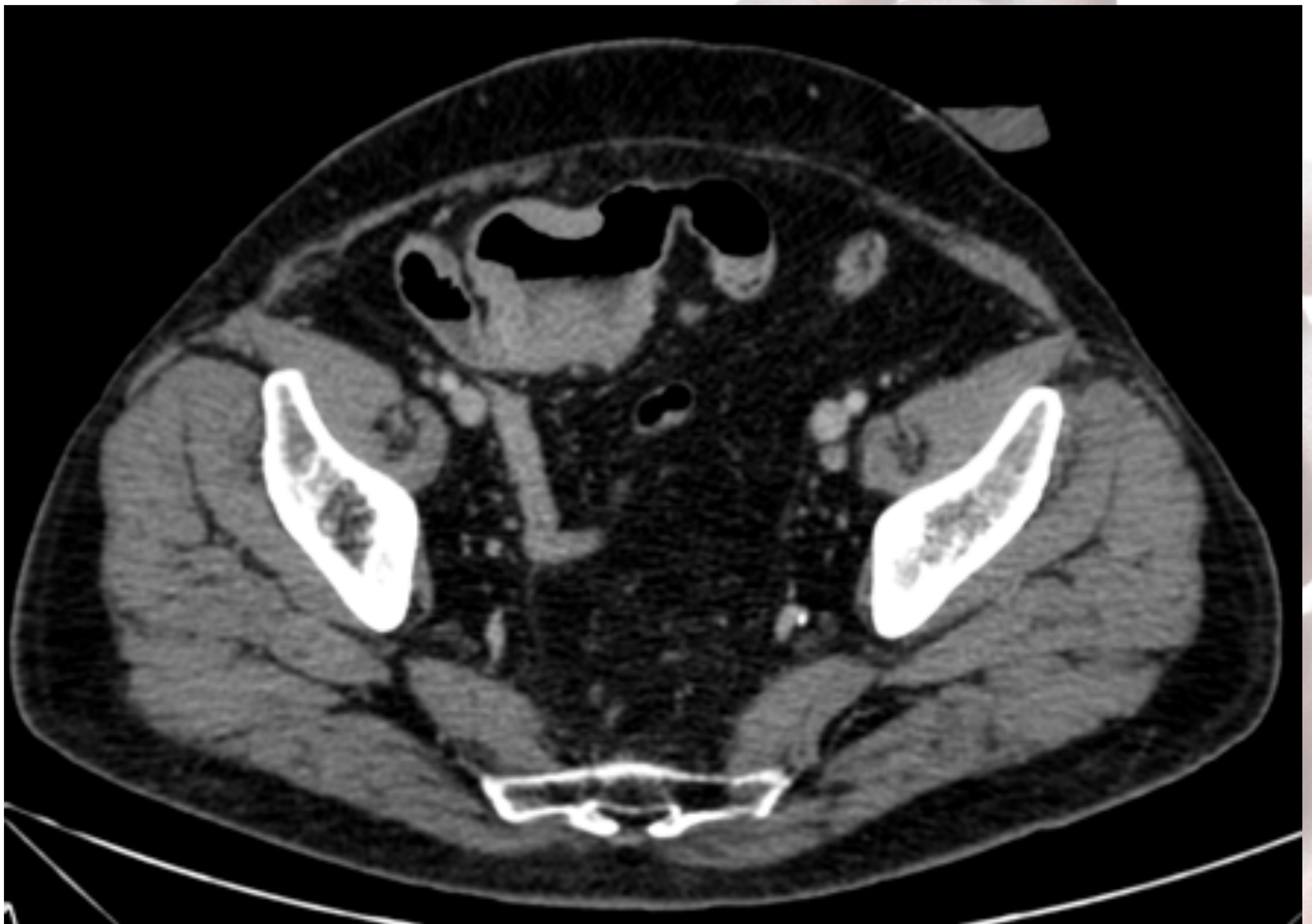


Figura 10. Asa de íleon con engrosamiento parietal que asocia una dilatación aneurismática. Paciente con EII, con síndrome febril prolongado, dolor abdominal, y alteraciones del ritmo intestinal.

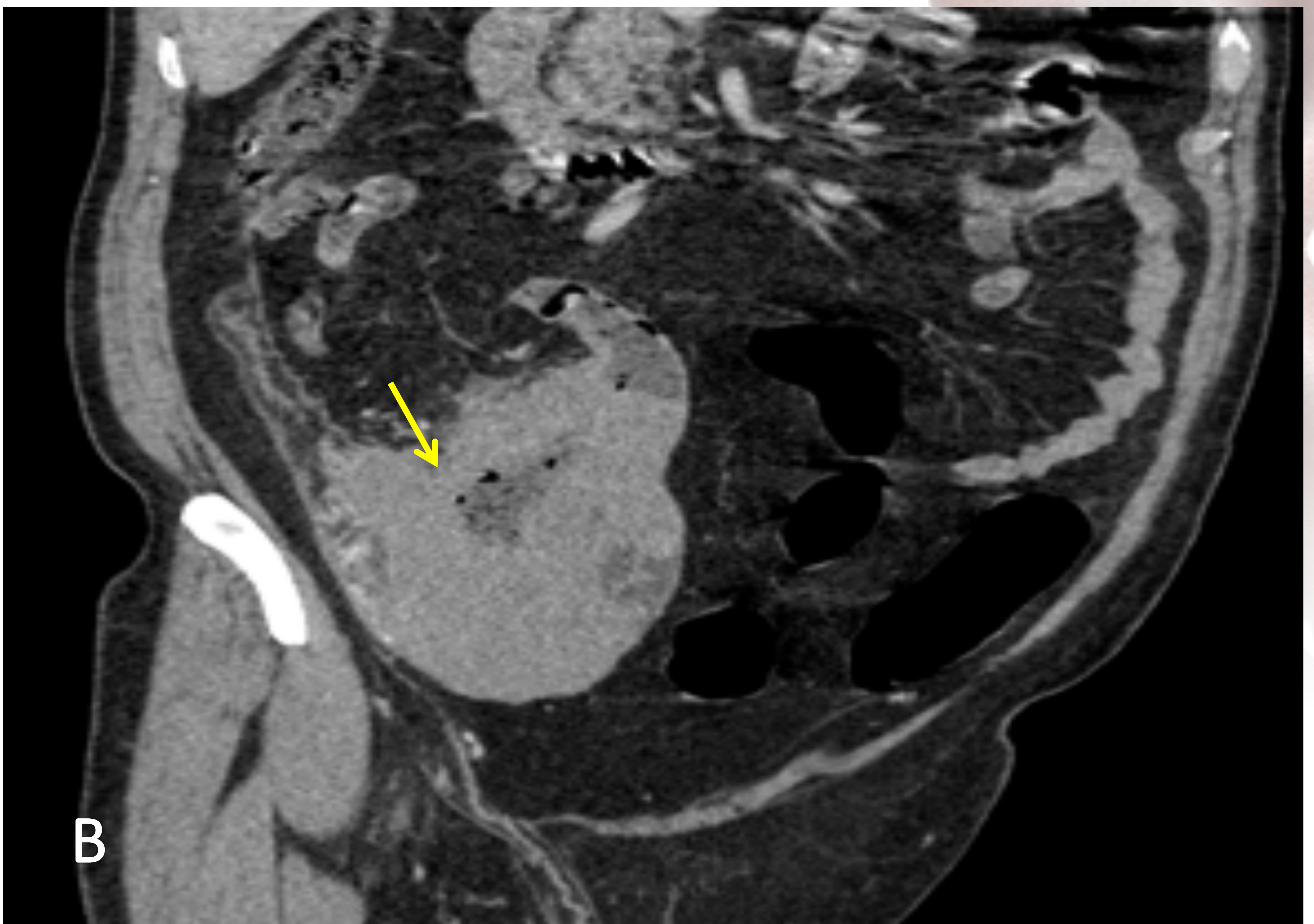
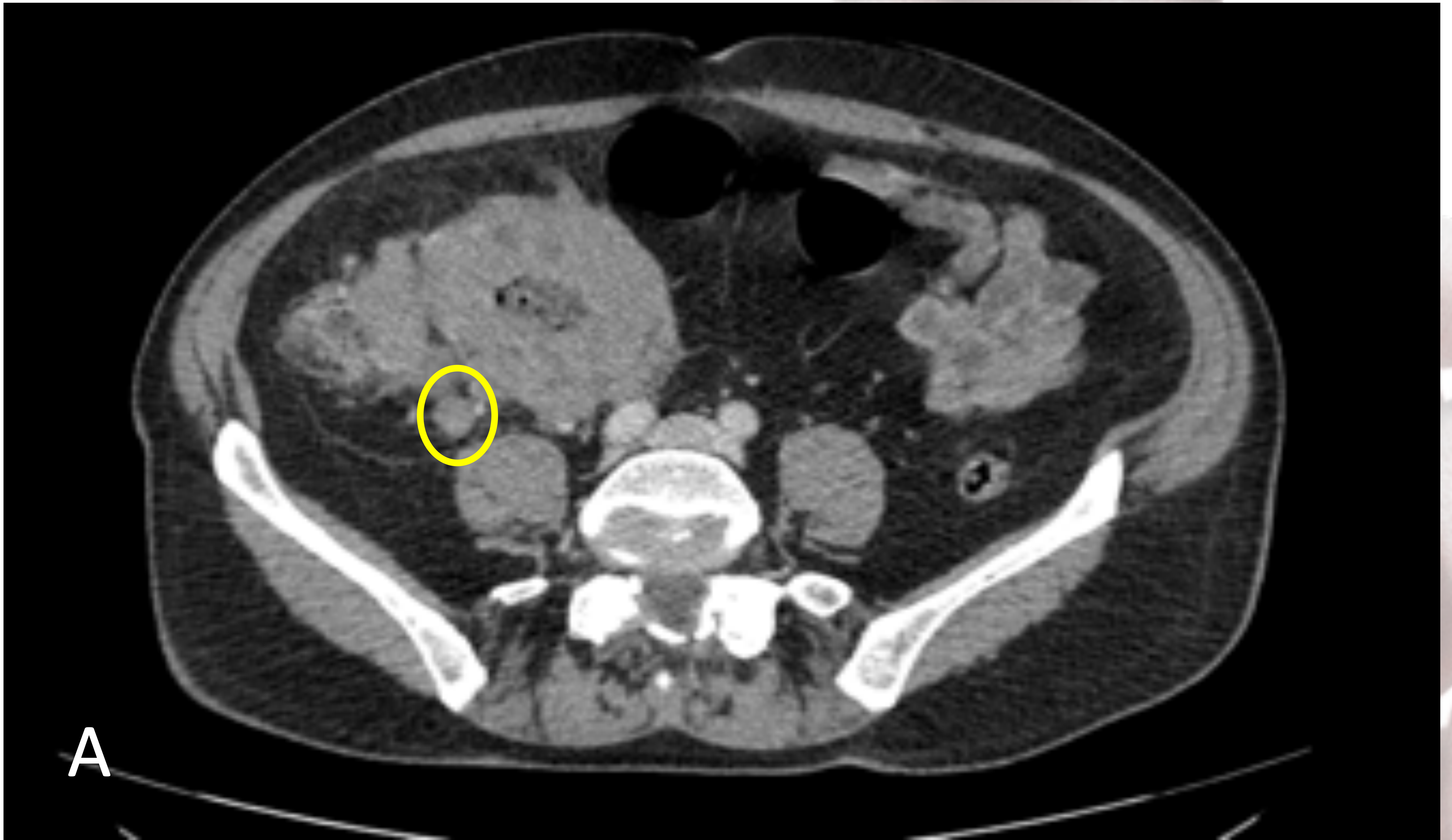


Figura 11. Masa en ciego con afectación de íleon con infiltración grasa (B, flecha amarilla), y adenopatías locorregionales (círculo amarillo, A). Anatomía patológica: Linfoma de Burkitt.

GIST

- Son los tumores mesenquimales submucosos más frecuentes del tracto gastrointestinal.
- Edad de aparición entre los 50-60 años
- Su localización más frecuente es el estomago en el estomago (50-70%), seguido del yeyuno, íleon colon, esófago, apéndice, y mucho más raro su localización extra intestinal.
- Pueden estar asociado con síndromes genéticos como la neurofibromatosis tipo I.
- Por lo general radiológicamente se presentan como una masa bien definida heterogénea (necrosis, hemorragia, degeneración quística), de tamaño variable pero por lo general son de gran tamaño, exofíticas, que pueden ser hipo, hiper e isointensas. (Figura 12)

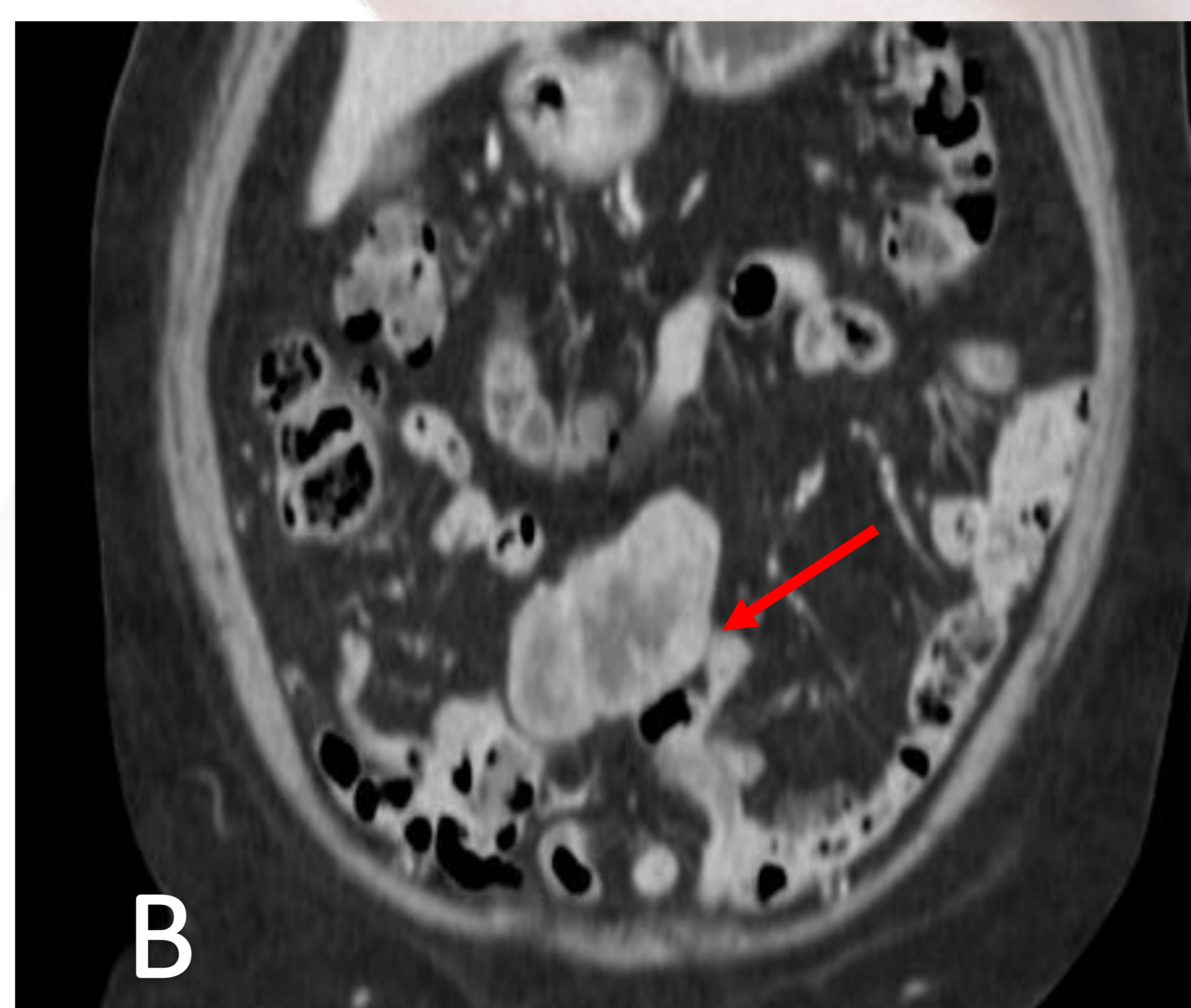
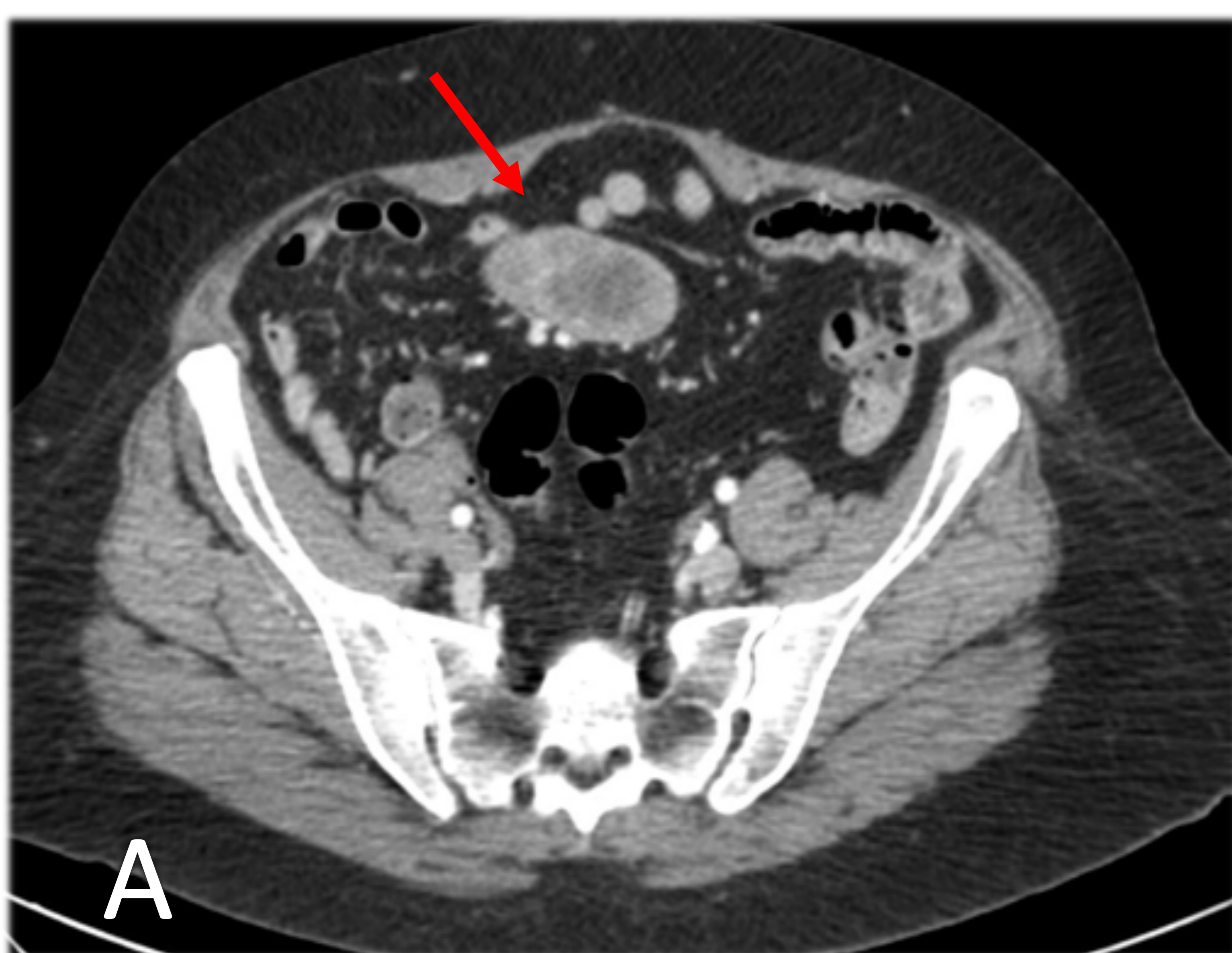


Figura 12. A. Masa bien definida con centro hipodenso (necrosis) en la raíz del mesenterio (A, flecha roja) que parece depender de un asa de íleon (B, flecha roja).

Metástasis

- Son raras.
- Los más frecuentes son: el melanoma, pulmón (figura 14), mama, y el sarcoma de kaposi.
- La apariencia es variable, pueden presentarse como masas únicas o múltiples intramurales, hiper o hipovasculares depende de cómo se comporte el tumor primario hiper o hipovascular (Figura 13).

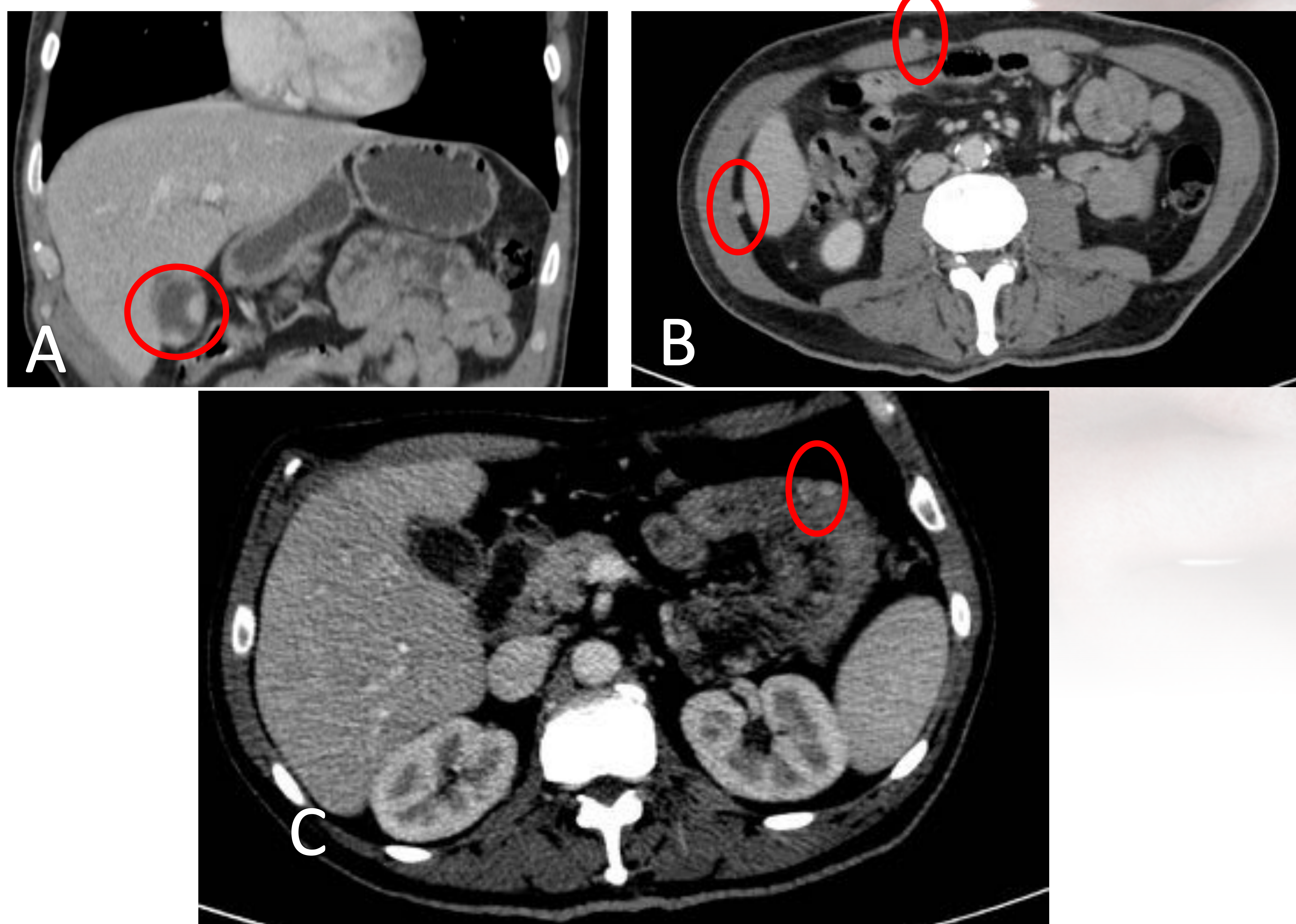


Figura 13. Paciente con diagnóstico de melanoma con múltiples lesiones hipervasculares (círculos rojos) en vesícula (A), tejido celular subcutáneo, peritoneales (B), y en la pared del yeyuno con engrosamiento parietal asociado (C)

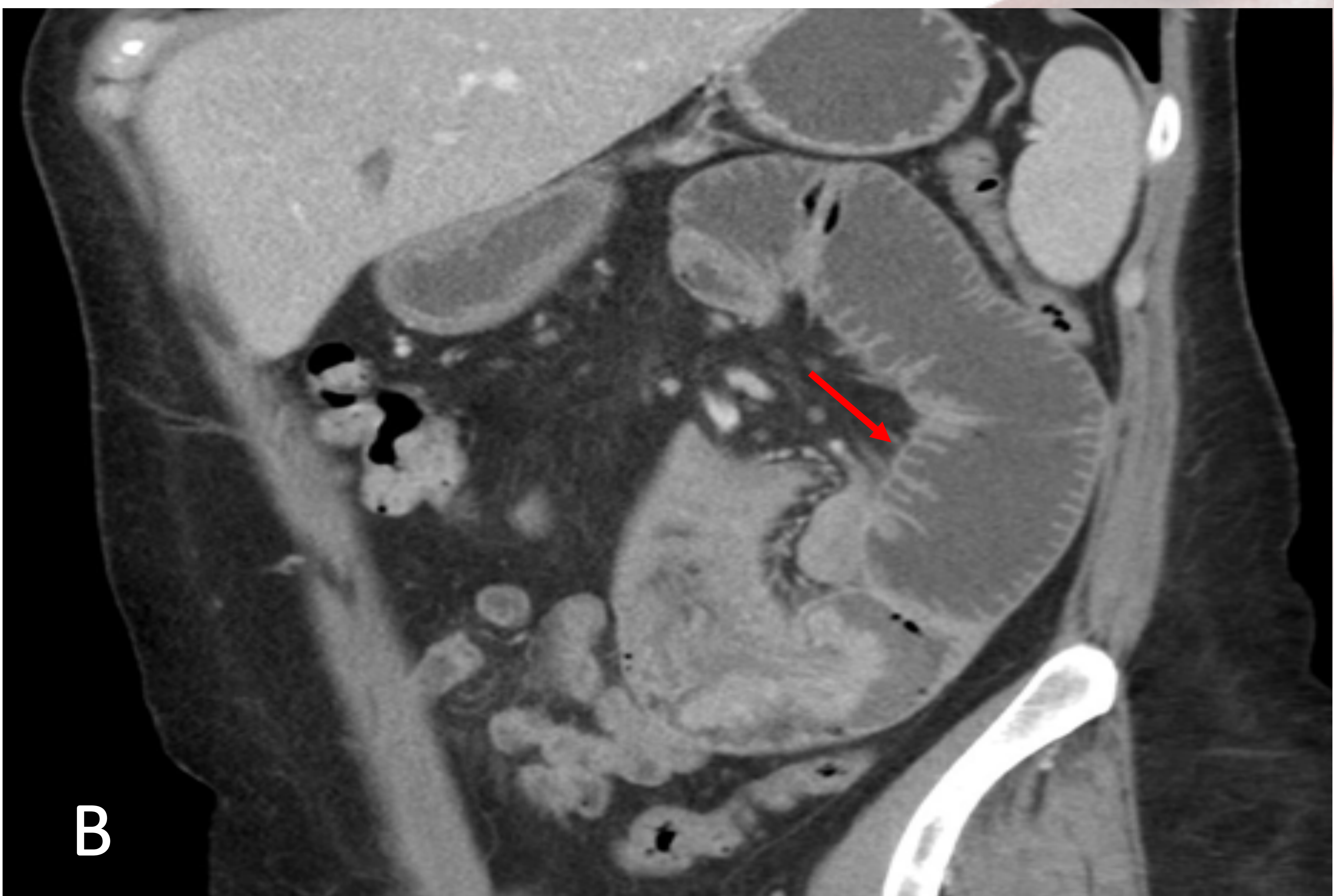
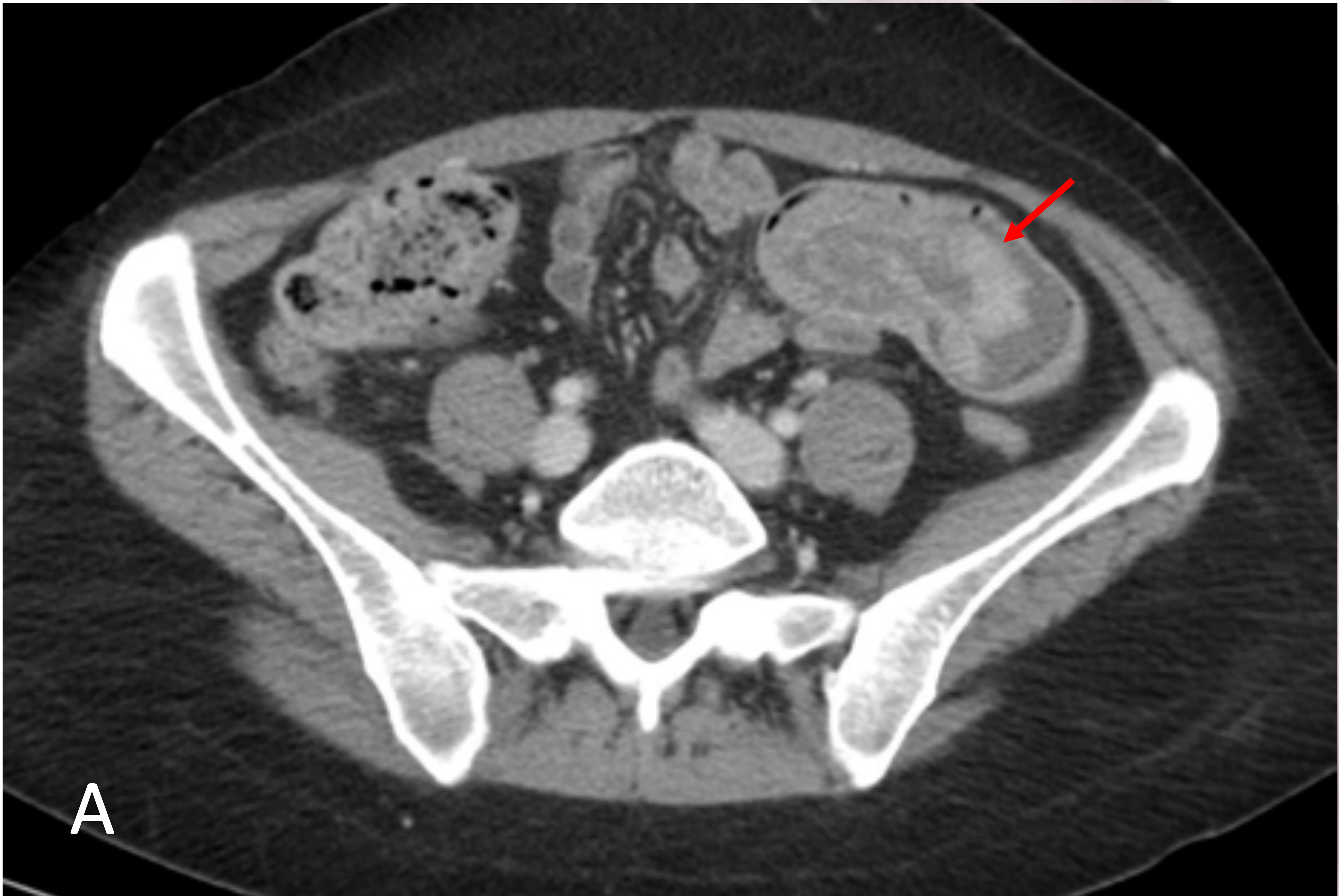

Figura 14. Paciente con cáncer de pulmón, quién acude a la urgencia por dolor abdominal, ausencia de deposiciones y vómito. Invaginación intestinal íleo-íleal con dilatación retrograda secundaria a metástasis en ileón proximal (irregularidad y engrosamiento de la pared del asa invaginada).

	Adenocarcinoma	TNE	Linfoma	GIST	Metástasis.
Factores de riesgo	Síndromes hereditarios no polipósicos PAF Peutz Jeghers E. Celiaca y E. chron		E. Celiaca E. Chron Inmunodeprimidos Linfoma extraintestinal		Antecedentes oncológicos. Melanoma + frec.
Localización	Duodeno	Íleon	Íleon	Estomago > Yeyuno e íleon	No hay predilección
Puntos clave	Engrosamiento focal de la pared + disminución de la luz	Masa pequeña Reacción desmoplásica	Asa con dilatación aneurismática	Masa exofítica	Dependiendo del primario
Tipo de realce	heterogéneo moderado	Hipervascular	Homogéneo	Heterogéneo	Hipo-hiper dependiendo del primario
Asociaciones		Von Hippel Lindau, NF tipo 1, MEN 1, esclerosis tuberosa	Esplenomegalia Adenopatías mesentéricas y retroperitoneales	NF tipo 1, carney-stratakis, triada carney, GIST familiar	

Tabla 1. Diagnóstico diferencial de los tumores de intestino delgado.

CONCLUSIONES



Aunque son tumores poco frecuentes el radiólogo debe familiarizarse con los hallazgos radiológicos de los tumores de intestino delgado para realizar una adecuada aproximación diagnóstica lo más acertada y precoz posible.

BIBLIOGRAFIA



Williams E, Bowman A. Multimodality imaging of small bowel neoplasms. *Abdominal Radiology* 2019; 44:2089–2103.

Baxi A, Chintapalli K, Katkar A, Restrepo C, Betancourt S, Sunnapwar. Multimodality Imaging Findings in Carcinoid Tumors: A Head-to-Toe Spectrum. *RadioGraphics* 2017; 37:516–536

Ganeshan D, Bhosale P, Yang T, Kundra V. Imaging Features of Carcinoid Tumors of the Gastrointestinal Tract. *AJR* 2013; 201:773–786

Kim S, Kim H, Oh J, Won K, Park S, Yang D. Tumors of the jejunum and ileum: a pattern-based imaging approach on CT. *Abdominal Radiology* 2019; 44:2337-2345.

Robin Smithuis [Internet]. N.d. The radiology assistant. [Consultado 12, 10, 2019]. Disponible en: <https://radiologyassistant.nl/abdomen/small-bowel-tumors>

Lewis R, Mehrotra A, Rodríguez P, Manning M, Levine M. Gastrointestinal Lymphoma: Radiologic and Pathologic Findings *RadioGraphics* 2014; 34:1934–1953.